

Kriterij i mogućnosti endovaskularnog liječenja hepatocelularnog karcinoma

Brajković, Tomislav

Master's thesis / Diplomski rad

2024

Degree Grantor / Ustanova koja je dodijelila akademski / stručni stupanj: **University of Zagreb, School of Medicine / Sveučilište u Zagrebu, Medicinski fakultet**

Permanent link / Trajna poveznica: <https://um.nsk.hr/um:nbn:hr:105:128951>

Rights / Prava: [In copyright](#)/[Zaštićeno autorskim pravom.](#)

Download date / Datum preuzimanja: **2024-07-14**



Repository / Repozitorij:

[Dr Med - University of Zagreb School of Medicine Digital Repository](#)



**SVEUČILIŠTE U ZAGREBU
MEDICINSKI FAKULTET**

Tomislav Brajković

**Kriterij i mogućnosti endovaskularnog liječenja
hepatocelularnog karcinoma**

DIPLOMSKI RAD



Zagreb, 2024.

Ovaj diplomski rad izrađen je u Kliničkom zavodu za dijagnostičku i intervencijsku radiologiju, KB Merkur, Zagreb, pod vodstvom prof. dr. sc. Vinka Vidjaka, dr.med. i predan je na ocjenu u akademskoj godini 2023./2024.

KRATICE

AASLD – American Association for the Study of Liver Diseases

AFP – alfa-fetoprotein

AI – umjetna inteligencija

ALD – alkoholna bolest jetre

ALPPS- engl. associating liver partition and portal vein ligation for staged hepatectomy

CT – kompjutorizirana tomografija

DAA – direktni antivirusni agensi

DEB TACE – drug eluting beads transarterijska kemoembolizacija

DSA – digitalna suptrakcijska angiografija

EASL- Association for the Study of the Liver European

ECOG - Eastern cooperative oncology group

HAI- Histologic Activity Index

HBV – hepatitis B virus

HCC – hepatocelularni karcinom

HCV – hepatitis C virus

IR – intervencijska radiologija

MR – magnetna rezonancija

MSCT- višeslojna kompjutorizirana tomografija

MWA – mikrovalna ablacija

NAFLD – nealkoholna masna bolest jetre

NASH – nealkoholni steatohepatitis

OS- overall survival; ukupno preživljenje

PCR – polymerase chain reaction

RFA – radiofrekventna ablacija

TACE – transarterijska kemoembolizacija

UZV- ultrazvuk

WHO – Svjetska zdravstvena organizacija

SADRŽAJ

SAŽETAK.....	VI
SUMMARY	VII
1. JETRA I HEPATOCELULARNI KARCINOM	1
1.1 Anatomija jetre	1
1.2 Histologija i patohistologija jetre	5
1.3 Fiziologija i patofiziologija jetre	7
1.4 Epidemiologija i značaj HCC-a	9
1.5 Etiologija, čimbenici rizika za razvoj HCC-a i prevencija HCC-a	10
2. DIJAGNOSTIČKE METODE	13
2.1 Dijagnostičke slikovne metode i značajke HCC-a	13
2.1.1. Ultrazvuk	14
2.1.1.1. Metode probira HCC-a	15
2.1.2 Kompjutorizirana tomografija	15
2.1.3 Magnetna rezonancija	16
2.1.4 Digitalna suptrakcijska angiografija (DSA)	16
3. MOGUĆNOSTI LIJEČENJA HEPATOCELULARNOG KARCINOMA	17
3.1 BCLC klasifikacija	17
3.2 Kirurško liječenje	21
3.2.1 Resekcija jetre	21
3.2.1.1 Transhepatična embolizacija portalne vene	22
3.2.2 Transplantacija jetre	24
3.2.2.1 Milanski kriteriji	25
3.3 Metode intervencijske radiologije	25
3.3.1 Endovaskularne metode liječenja	26
3.3.2 Perkutana ablacija tumora	26
3.3.2.1 Radiofrekventna ablacija	27
3.3.2.2 Mikrovalna ablacija	28
3.3.2.3 Krioablacija	30
3.3.2.4 Ireverzibilna elektroporacija	30
3.4 Sistemsko liječenje	30
4. ENDOVASKULARNE METODE LIJEČENJA HEPATOCELULARNOG KARCINOMA	32
4.1 Konvencionalna transarterijska kemoembolizacija – cTACE	32
4.2 DEB-TACE	35
4.3 B-TACE	36

4.4 Transarterijska radioembolizacija – TARE.....	38
4.5 BLAND embolizacija.....	39
4.6 Kombinacija endovaskularnih i ostalih metoda liječenja HCC-a.....	40
4.7 Uloga umjetne inteligencije u endovaskularnim metodama liječenja	41
4.8 Rezultati i dostignuća u liječenju HCC-a u KB Merkur te uloga endovaskularnoga liječenja... 	42
4.9 Evaluacija odgovora HCC-a na endovaskularne metode liječenja	42
5. ZAKLJUČAK.....	43
6.LITERATURA.....	45
7. ZAHVALE	54
8. ŽIVOTOPIS.....	54

SAŽETAK

KRITERIJ I MOGUĆNOSTI ENDOVASKULARNOG LIJEČENJA HEPATOCELULARNOG KARCINOMA

AUTOR: TOMISLAV BRAJKOVIĆ

Hepatocelularni karcinom predstavlja najčešći primarni maligni tumor jetre, čija incidencija raste u cijelome svijetu. Endovaskularno liječenje obuhvaća različite metode ciljane terapije putem krvnih žila koje opskrbljuju tumorsko tkivo. Glavne metode endovaskularnog liječenja su: konvencionalna transarterijska kemoembolizacija (cTACE), transarterijska radioembolizacija (TARE), transarterijska embolizacija pomoću čestica koje otpuštaju lijek (DEB-TACE), balon okluzivna embolizacija (B-TACE) te BLAND embolizacija. cTACE je metoda koja kombinira dostavu kemoterapijskih lijekova direktno u žilu koja opskrbljuje tumor i ciljanu embolizaciju. TARE metoda uključuje endovaskularnu dostavu radioaktivnih čestica, najčešće itrij-90, u arteriju koja opskrbljuje tumor s ciljem njegove nekroze. U DEB TACE kombiniraju se mikrosfere koje kontinuirano otpuštaju lijek sa embolizacijom krvnih žila tumora, a cilj je osigurati opstrukciju tumorskih krvnih žila te omogućiti kontinuirano otpuštanje kemoterapijskog agensa u tumorsku tkivo, uz minimalnu sistemska izloženost kemoterapeutiku. Kod B-TACE upotrebom balonskog mikrokatetera neposredno prije izvođenja kemoembolizacije smanjuje se lokalni krvni tlak i povećava izloženost citostatiku. BLAND embolizacija podrazumijeva ciljanu embolizaciju krvnih žila koje hrane tumor bez upotrebe kemoterapijskih lijekova. Pravilan izbor pacijenata koji su kandidati za endovaskularno liječenje je ključan za optimalne rezultate i zasniva se na nekoliko kriterija. Pacijenti sa ranim do srednje uznapredovalim stadijem HCC-a (*Barcelona Clinic Liver Cancer (BCLC) stadij A i B*), očuvane funkcije jetre i očuvanih životnih sposobnosti, bez vaskularne invazije i bez ekstrahepatalne proširenosti tumora su najčešći kandidati za endovaskularno liječenje. Endovaskularno liječenje omogućuje sniženje stadija tumora do razine ispunjavanja kriterija koji otvaraju mogućnost transplantacije jetre. Kao metoda premoštenja endovaskularne metode koriste kod pacijenata koji se već nalaze unutar kriterija za transplantaciju jetre, s ciljem sprječavanja progresije tumora tijekom boravka na listi čekanja.

KLJUČNE RIJEČI: endovaskularno liječenje, hepatocelularni karcinom, kemoembolizacija, radioembolizacija

SUMMARY

CRITERIA AND POSSIBILITIES OF ENDOVASCULAR TREATMENT FOR HEPATOCELLULAR CARCINOMA

AUTHOR: TOMISLAV BRAJKOVIĆ

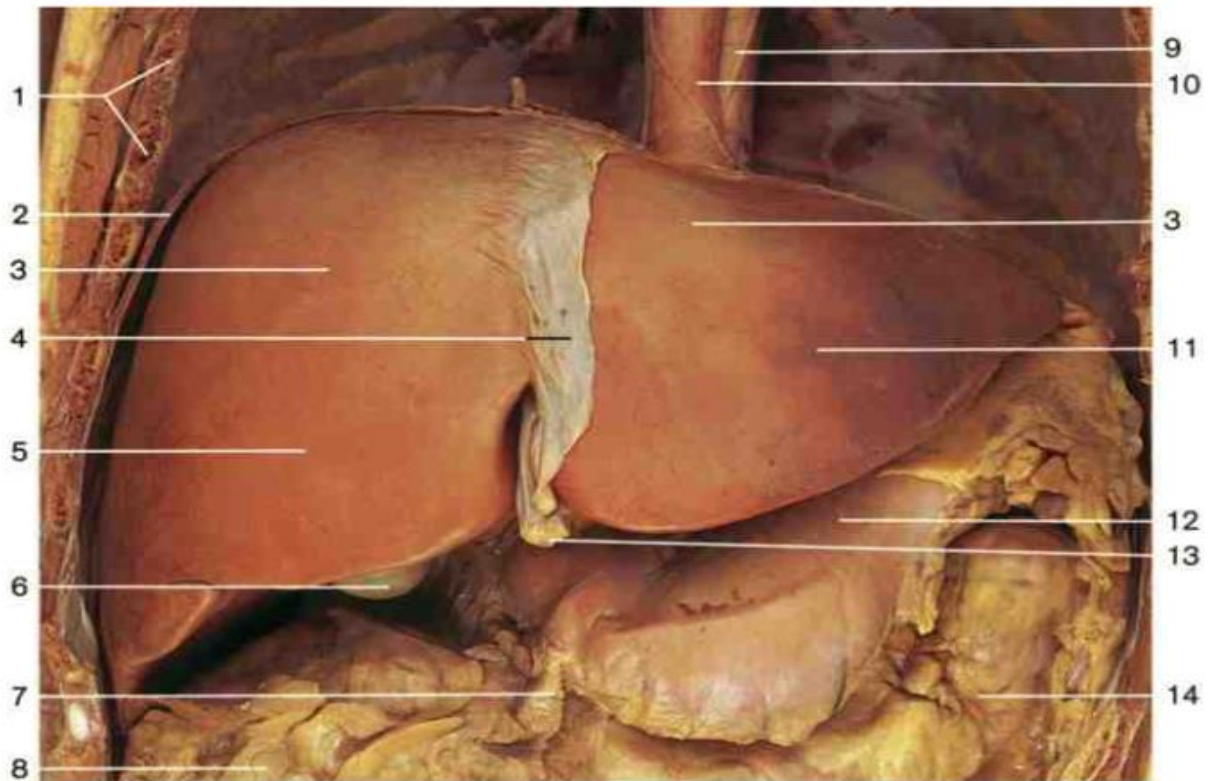
Hepatocellular carcinoma is the most common primary malignant liver tumor, with an increasing incidence worldwide. Endovascular treatment includes various methods of targeted therapy through the blood vessels supplying the tumor tissue. The main methods of endovascular treatment include conventional transarterial chemoembolization (cTACE), transarterial radioembolization (TARE), drug eluting beads transarterial embolization (DEB-TACE), balloon-occluded transarterial chemoembolization (B-TACE) and BLAND embolization. cTACE is a method that uses a combination of delivering chemotherapeutic drugs directly into the vessel feeding the tumor and embolization. TARE involves endovascular delivery of radioactive particles (most commonly yttrium-90) into the artery supplying the tumor, with the aim of inducing necrosis. DEB-TACE combines microspheres that continuously release the drug with embolization of the tumor blood vessels, aiming to ensure obstruction of the tumor blood vessels and continuous release of the chemotherapeutic agent into the tumor tissue. In B-TACE, the use of a balloon microcatheter immediately before performing chemoembolization reduces local blood pressure and increases the exposure to the cytostatic agent. BLAND embolization involves targeted embolisation of the blood vessels feeding the tumor without using chemotherapeutic agents. The proper selection of patients who are candidate for endovascular treatment is crucial and is based on several criteria. Patients with early to intermediate stage hepatocellular carcinoma (*Barcelona Clinic Liver Cancer* (BCLC) stages A and B), preserved liver function, good performance status, without vascular invasion and without extrahepatic spread of the tumor, are the most common candidates for endovascular treatment. Endovascular treatment allows for the downstaging of the tumor to a level that meets criteria for liver transplantation. Endovascular treatment is also used as a bridging therapy for patients already within criteria for liver transplantation, aiming to prevent tumor progression while on waiting list.

KEYWORDS: endovascular treatment, hepatocellular carcinoma, chemoembolisation, radioembolisation

1. JETRA I HEPATOCELULARNI KARCINOM

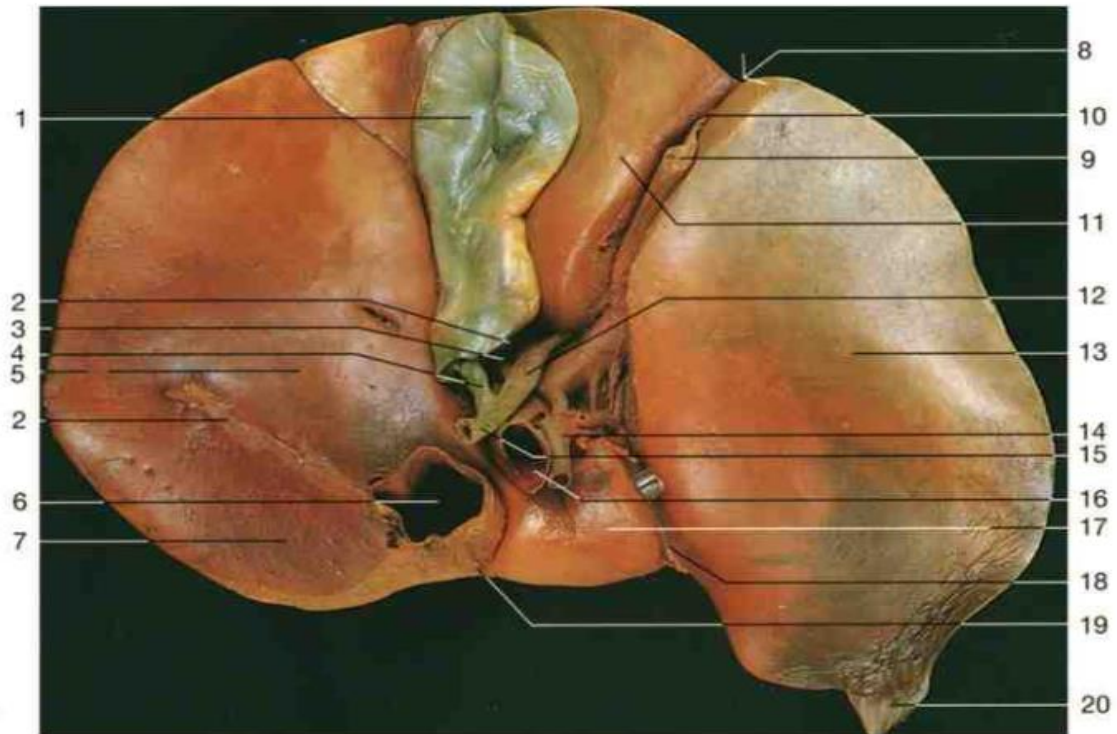1.1 Anatomija jetre

Jetra je najveći žljezdani organ probavnoga sustava, a smještena je u 3 anatomske regije: lijevom hipohondriju, epigastriju u užem smislu te desnom hipohondriju. Teži oko 1500 grama. Obavijena je ovojnicom od vezivnog tkiva (tunica fibrosa, Glissonova ovojnica) od koje se u jetreni parenhim odvajaju vezivne pregrade. Na jetri razlikujemo plohe (facies) i brazde (fissura) te jetreni rub. Facies diaphragmatica hepatis u odnosu je s ošitom i u cijelosti je konveksna. Najveći dio dijafragmalne plohe jetre prekriven je peritonealnom prevlakom, osim pars posterior facies diaphragmatica hepatis (takozvana area nuda). Area nuda područje koje ne prekriva peritoneum nego je fibroznim tračkom sraslo uz ošit i donju šuplju venu. Na prelasku dijafragmalne plohe u visceralnu plohu je oštri rub (margo inferior), koji se u desnoj medioklavikularnoj liniji može napipati samo u inspiriju. Na visceralnoj plohi jetre nalazi se lijeva sagitalna brazda (fissura sagittalis sinistra) i desna sagitalna brazda (fissura sagittalis dextra et sinistra). Fissura sagittalis dextra ima dva dijela: prednji dio (fossa vesicae biliaris) te stražnji dio (sulcus venae cavae). Fissura sagittalis sinistra također ima dva dijela: prednji dio (fissura ligamenti teretis) te stražnji dio (fissura ligamenti venosi). Facies visceralis jetre je gotovo u cijelosti prekrivena peritonealnom prevlakom, osim područja porte hepatis (koja je smještena između lijeve i desne sagitalne brazde). Za razumijevanje građe organa, a i za kliničku primjenu, prikladnija je podjela jetre na 8 segmenata po Couinaudu. Takva segmentalna građa jetre nije vidljiva na vanjskoj površini organa, već se temelji na ustroju krvnih žila (ogranci vene portae hepatis i ograncima arterije hepatica propria) i žučnih kanala. Ovakva segmentalna građa kirurzima omogućuje uklanjanje cijeloga segmenta pri njegovoj zahvaćenosti tumorskim procesom, bez oštećenja ostalih segmenata. Jetra krv dobiva iz vene (v.portae hepatis) i arterije (a.hepatica propria, koja je ogranak arterije a.hepatica communis). A.hepatica communis jedan je od triju glavnih ogranaka truncusa coeliacusa. Zajedno sa žučovodom (ductus hepaticus communis) one tvore portalni trijas koji se nalazi unutar portalnih vrata na visceranoj strani jetre. Svaka od tvorbi koja pripada trijasu prvo se nakon ulaska u jetru podijeli na 2 glavna ogranka, koji čine temelj funkcionalnih dijelova jetre (pars dextra hepatis i pars sinistra hepatis). Daljnje dijeljenje ogranaka temelj je kliničke podjele jetre na 8 jetrenih segmenata.



- 1 Ribs (cut edges)
- 2 Diaphragm
- 3 Diaphragmatic surface of liver
- 4 Falciform ligament of liver
- 5 Right lobe of liver
- 6 Fundus of gallbladder
- 7 Gastrocolic ligament
- 8 Greater omentum
- 9 Aorta
- 10 Esophagus
- 11 Left lobe of liver
- 12 Stomach
- 13 Ligamentum teres
- 14 Transverse colon

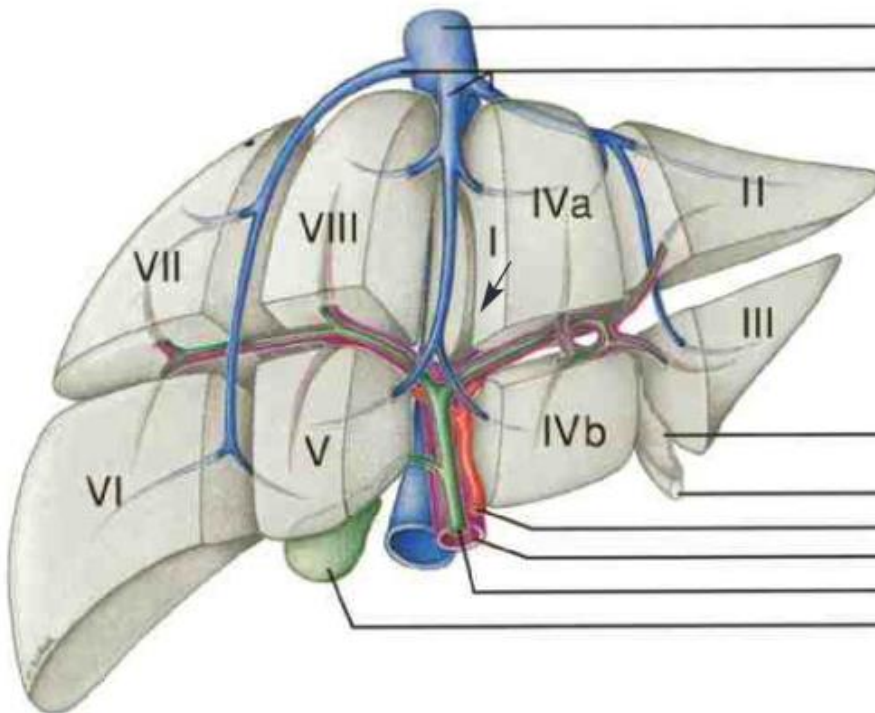
Slika 1. Anatomija jetre, ventralni aspekt. Prema Color Atlas of Anatomy, Johannes W.Rohen



- 1 Fundus of gallbladder
 - 2 Peritoneum (cut edges)
 - 3 Cystic artery
 - 4 Cystic duct
 - 5 Right lobe of liver
 - 6 Inferior vena cava
 - 7 Bare area of liver
 - 8 Notch for ligamentum teres and falciform ligament
 - 9 Ligamentum teres
 - 10 Falciform ligament of liver
 - 11 Quadrate lobe of liver
 - 12 Common hepatic duct
 - 13 Left lobe of liver
 - 14 Hepatic artery proper
 - 15 Common bile duct
 - 16 Portal vein
 - 17 Caudate lobe of liver
 - 18 Ligamentum venosum
 - 19 Ligament of inferior vena cava
 - 20 Appendix fibrosa (left triangular ligament)
- } Portal triad

Slika 2. Anatomija jetre ,inferiorni aspekt, prikazana porta hepatis. Prema Color Atlas of Anatomy, Johannes W.Rohen

Vene portalnoga krvotoka (v.portae hepatis i njezini ogranci) funkcionalne su krvne žile (takozvana vasa publica). Vasa publica u jetru dovode krv bogatu hranjivim tvarima koja dolazi iz kapilarnoga područja crijeva i slezene te je odvodi u drugo kapilarno područje, jetrene sinusoide (opisane u daljnjem tekstu). Ovo predstavlja razliku u odnosu na klasična arterijsko-venska kapilarna područja drugih organa. Arterije (a.hepatica propria i njezini ogranci) čine nutritivne krvne žile jetre (takozvana vasa privata). Vasa privata osiguravaju opskrbu jetrenog parenhima kisikom. Protok kroz jetru iznosi 1.5 litara u minuti, od čega 75% protoka pridonosi portalna vena, dok 25% protoka pridonosi hepatična arterija. Limfni sustav jetre prema kaudalno završava u limfnim čvorovima (nodi lymphoidei hepatici i nodi lymphoidei coeliaci). Prema kranijalno ,limfa se odvodi putem čvorova nodi lymphoidei phrenici superiores, a djelomično i u mediastinalne limfne čvorove putem nodi lymphoidei phrenici superiores (1,2).



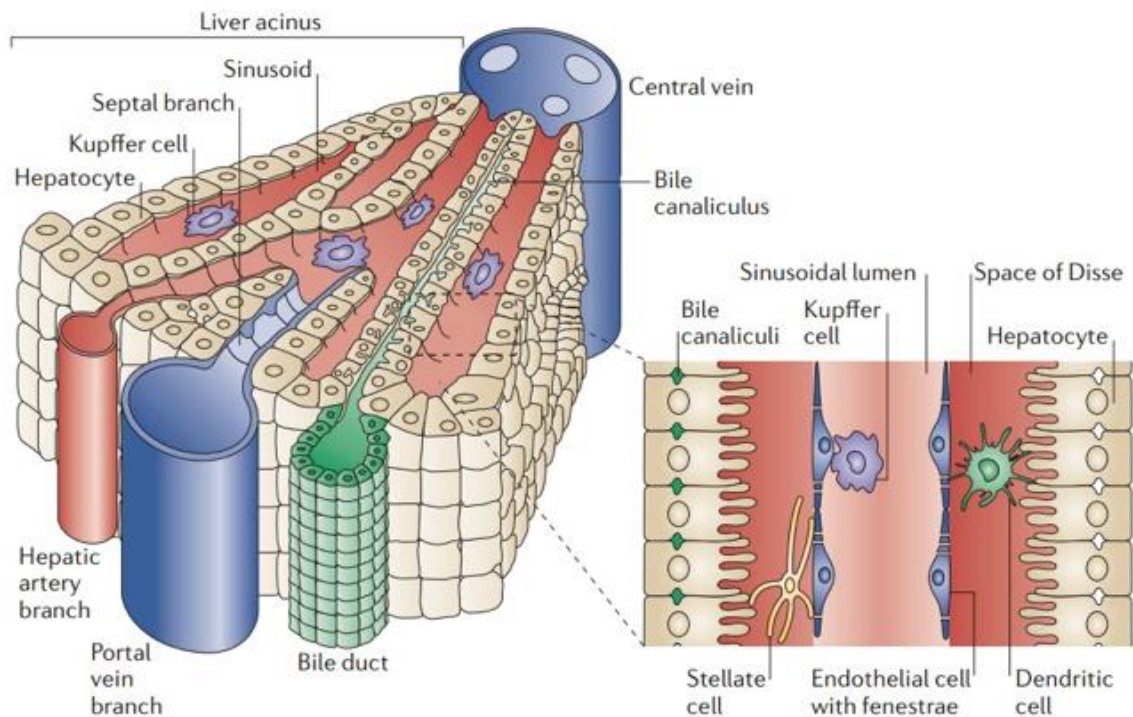
Slika 3. Anatomija jetre, segmentalna podjela (jetreni segmenti označeni rimskim brojevima).
Prema Color Atlas of Anatomy, Johannes W.Rohen

1.2 Histologija i patohistologija jetre

Jetreni parenhim je snopćima rahloga vezivnog tkiva podijeljen u pojedinačne prizmatične jetrene režnjice, lobuli hepatis (visine 2 mm, promjera 1 mm). U središtu jetrenog režnjica uzdužno je postavljena odvodna krvna žila, središnja vena (v.centralis). U dodirnim područjima jetrenih režnjica, vezivno tkivo oblikuje portalne prostore. Ti portalni prostori sadrže strukture koje se zajednički nazivaju Glissonovim trijasom. Trijas čine dovodne vene (vv. interlobulares iz vene portae hepatis), arterije (aa. interlobulares iz a.hepatica propria) te odvodni žučni vodovi (ductuli interlobulares). Jetrene stanice (hepatociti) koje se nalaze uz portalne prostore oblikuju takozvanu graničnu ploču (lamina limitans). Hepatociti formiraju gredice koje se protežu od središnje vene do portalnih prostora, a u normalnome jetrenom tkivu gredice su građene od jednoga reda hepatocita. Sinusoide su kapilarni prostori između tračaka hepatocita (promjera su 9-12 mikrometara) obloženi fenestriranim endotelom. Sinusoide povezuju portalne prostore sa venom centralis, duljine su 0.5 milimetara te sadrže miješanu krv iz ogranaka v.portae hepatis i a.hepaticae propriae. Kupfferove stanice usko su vezane uz endotelne stanice sinusoida te imaju izraženu sposobnost fagocitoze, zbog čega se ubrajaju u mononuklearni fagocitni sustav. Krv iz vene centralis odvode vv.sublobulares, čijim spajanjem konačno nastaju 3 vene: v.hepatica dextra, v.hepatica sinistra i vena hepatica intermedia. Ove 3 vene naposljetku se ulijevaju u venu cavu inferior. Interlobularni žučni vodovi (ductuli interlobulares) slijede u svom toku krvne žile Glissonovog trijasa i završno se ujedinjaju u ductus hepaticus dexter i ductus hepaticus sinister (3).

Prilikom patoloških promjena u jetri moguće je uočiti različite morfološke histološke promjene u uzorku tkiva dobivenog biopsijom jetre. Neke su promjene dijagnostičke, dok su druge nespecifične i mogu se naći pri brojnim jetrenim bolestima. Do jetrenoga parenhima moguće je doći na više načina: perkutana biopsija pod kontrolom ultrazvuka ili kompjutorizirane tomografije, transjugularna biopsija te u tijeku laparoskopije. Izbor metode ovisi o lokaciji i tipu jetrene lezije, prethodno potvrđene slikovnim radiološkim metodama. Mikroskopskim se pregledom jetrenog tkiva mogu uočiti različite promjene koje mogu biti akutne i kronične, reverzibilne i ireverzibilne. Najčešći oblik reakcije hepatocita na oštećenje je vakuolarna pretvorba. Jetrene stanice se povećaju, ispune vodom te se slabije boje eozinom i djeluju svjetlije na patohistološkom preparatu. Masna pretvorba (steatosis hepatis) nastaje zbog nakupljanja masnoća, u prvome redu triglicerida. Najčešći uzroci masne pretvorbe su pretilost,

šećerna bolest i alkoholizam. Radi se o reverzibilnoj histološkoj promjeni. Odlaganje hijalina u hepatocite (takozvana Malloryeva tjelešca) najčešće je vezano uz alkoholnu bolest jetre. Upalne promjene ovise o uzročniku upalne reakcije, pa su tako virusne upale povezane sa infiltratima makrofaga i limfocita, bakterijske upale sa infiltratom neutrofila, dok se u autoimunim bolestima u tkivu nakupljaju limfociti i plazma stanice.



Slika 4. Prikaz jetrenog lobula , Izvor: D. H. Adams and B. Eksteen, "Aberrant homing of mucosal T cells and extra-intestinal manifestations of inflammatory bowel disease," *Nature Reviews Immunology*. 2006, doi: 10.1038/nri1784.

Nekroza označava smrt hepatocita, a prepoznavanje tipa i lokalizacije nekroze bitno je u dijagnozi različitih jetrenih bolesti. Nekroza pojedinačnih hepatocita koji čine laminu limitans naziva se rubna nekroza (eng. *piecemeal necrosis*). Opsežnija nekroza može zahvatiti čitave dijelove lobula pa govorimo o centralnoj ,perifernoj ili međuzonskoj nekrozi, ovisno koji je dio jetrenog lobula zahvaćen nekrozom. Ako se nekroza proteže kroz cijeli portalni prostor govorimo o premošćujućoj nekrozi (eng. *bridging necrosis*). U kroničnim jetrenim bolestima dolazi do odlaganja veziva tijekom cijeljenja nekroze i drugih oštećenja hepatocita. Vezivni se tračci pri tome šire iz portalnih prostora u jetrene režnjiće. Ako se fibroza proširi od jednoga

do drugoga portalnog prosotra ili od portalnog prostora do centralne vene, govorimo o premoštavajućoj fibrozi. Konačni stadij fibroze, kada je jetreno tkivo puno veziva koje okružuje nakupljene preostale jetrene stanice u obliku čvorića i potpuno je promijenjene arhitekture, nazivamo cirozom jetre. Ciroza jetre predstavlja glavni čimbenik rizika za razvoj hepatocelularnog karcinoma (4). Na temelju patohistološkog nalaza, patolog kliničaru daje informaciju o stupnju aktivnosti upale (eng. *grade*) i stadiju fibroze (eng. *stage*). Ovisno o klasifikaciji koja se koristi, stupanj se najčešće izražava od 0 do 18, a stadij od 0 do 4 (*HAI-Histologic Activity Index*) ili 0 do 6 (*modified HAI*), gdje stupanj 4 (odnosno 6 po *modified HAI*) označava cirozu jetre (5).

Biopsija jetre i patohistološko postavljanje dijagnoze HCC-a preporučuje se kod pacijenata sa sumnjom na HCC čija jetra nije zahvaćena cirozom te kod pacijenata sa cirozom jetre u kojima nalazi slikovnih radioloških metoda nisu bili dovoljno konkluzivni za postavljanje dijagnoze HCC-a. Biopsija je invazivna procedura koja je općenito sigurna, ali je povezana s komplikacijama od kojih je najčešće krvarenje te mogućnost širenja tumorskih stanica putem biopsijske igle. Prema metaanalizi, rizik od širenja tumora duž biopsijske igle iznosi približno 2,7%, međutim ovaj podatak može biti precijenjen zbog odstupanja objavljivanja (eng. *publication bias*), te su niži rizici prijavljeni u iskusnim medicinskim centrima (6). Također, kada se širenje HCC-a putem igle dogodilo, nije imalo utjecaja na konačan ishod liječenja i ukupno preživljenje (eng. *overall survival; OS*) (7). Što se tiče rizika od krvarenja, metaanaliza pokazuje da se blage komplikacije javljaju u oko 3-4% slučajeva, dok se krvarenja koja zahtjevaju transfuziju bilježe u 0.5% slučajeva. Danas je prihvaćeno da navedeni rizici ne bi trebali biti razlog za izbjegavanje dijagnostičke biopsije jetre (8).

1.3 Fiziologija i patofiziologija jetre

Fiziološka funkcija jetre je zaista mnogostruka te su ovdje navedene neke od najvažnijih funkcija jetre. U jetri se sintetiziraju razni proteini kao što su albumin, alfa globulini, beta globulini (alfa1 antitripsin), transportni proteini (transferin, ceruloplazmin) i koagulacijski faktori. Jetra izlučuje brojne metabolite kroz žuč, čije su glavne komponente bilirubin, urobilinogen, kolesterol, fosfolipidi i žučne soli (9).

Jetra predstavlja središnji metabolički organ ljudskoga organizma te sudjeluje u anaboličkim i kataboličkim metaboličkim putevima ugljikohidrata, masti i proteina. Rezerve glukoze

pohranjuje u obliku glikogena. U jetri u stanjima hipoglikemije glukoza nastaje procesima glukoneogeneze i glikogenolize. Jetra sintetizira masne kiseline, fosfolipide i kolesterol koje otpušta u krvotok pakirane u lipoproteinske čestice. Sudjeluje u biotransformaciji lijekova i endogenih spojeva čime posljedično mijenja njihovu aktivnost i omogućuje izlučivanje iz organizma (10). Tijekom fetalnog razvoja jetra čini i važni hematopetski organ. Hematopoeza u jetri doseže vrhunac između 6. i 7. fetalnog mjeseca, a potom postupno prestaje do rođenja (11).

Sve akutne i kronične jetrene bolesti oštećenjem hepatocita mogu naposljetku dovesti do progresivne fibroze jetrenog parenhima, te konačno razvoja ciroze jetre. Patofiziološki, klasični klinički nalazi u bolesnika s cirozom posljedica su portalne hipertenzije (uslijed pritiska fibroznog tkiva i posljedičnog otpora protjecanju krvi kroz portalni krvotok jetre), poremećenog izlučivanja žuči, poremećaja sintetske funkcije jetre i poremećaja detoksikacijske jetrene funkcije. Zbog portalne hipertenzije, bolesnici razvijaju ascites (hipoalbuminemija također pridonosi gubitku tekućine u takozvani treći prostor), varikozitete jednjaka (koji su najčešće mjesto masivnoga krvarenja ovih pacijenata) i splenomegaliju (koja se u slučaju hipersplenizma zbog sekvestracije krvnih stanica u tkivo slezene može očitovati anemijom, leukopenijom i trombocitopenijom). Poremećaj izlučivanja žuči očituje se žuticom zbog porasta koncentracije bilirubina, malapsorpcijom lipida iz crijeva i steatorejom zbog nedostatka žučnih soli te svrbežom kože zbog akumulacije žučnih soli u tkivu. Poremećaj sintetske funkcije jetre očituje se hipoalbuminemijom, edemima zbog smanjenog onkotskog tlaka plazme te sklonostima krvarenju i promjenama u protrombinskom vremenu (PV) uslijed nedostatne sinteze faktora koagulacije. Jetrena encefalopatija, kvalitativni i kvantitativni poremećaj stanja svijesti u pacijenata s cirozom jetre, nastaje zbog toksičnog djelovanja amonijaka i drugih neurotoksičnih spojeva koji se ne metaboliziraju u jetri. Ovi spojevi djeluju na neurone i uzorkuju neadekvatnu neurotransmittersku komunikaciju među stanicama. Povećane koncentracije estrogena u muških pacijenata mogu dovesti do razvoja ginekomastije, spider angioma te atrofije testisa. Naposljetku, ciroza jetre najvažniji je rizični čimbenik za razvoj HCC-a, a patofiziološki je u podlozi neprestano ponavljanje ciklusa nekroze i regeneracije jetrenih stanica u kroničnim bolestima jetre, što povećava rizik od akumulacije mutacija i posljedične maligne alteracije hepatocita. Hepatitis B virus (HBV) je biološki karcinogen, a patofiziološki mehanizam kojim on uzrokuje nastanak HCC-a u necirotičnoj jetri

kod pacijenata s kroničnom infekcijom HBV je integracija DNA molekule HBV-a u genom hepatocita, pri čemu može uzrokovati mutacije gena nužnih za regulaciju diobe hepatocita te posljedično dovesti do maligne alteracije. Osim toga, prisutan je i konstantan imunološki odgovor na infekciju koji potiče ponavljajuće cikluse nekroze i regeneracije hepatocita (12).

1.4 Epidemiologija i značaj HCC-a

Incidencija HCC-a u svijetu izrazito je heterogena ovisno o geografskoj regiji, poglavito zbog varijabilne prevalencije glavnih čimbenika rizika. HCC predstavlja oko 90% primarnih karcinoma jetre i čini veliki javno zdravstveni problem širom svijeta. HCC 5. je najčešće dijagnosticirani karcinom i 2. vodeći uzrok smrti povezanih s karcinomom u svijetu, sa oko 854 000 novih slučajeva godišnje te oko 810 000 smrtnih slučajeva svake godine (13). Češće se pojavljuje u muškaraca nego kod žena, sa omjerom 2- 2.5:1 (14). Opterećenje HCC-om najveće je u Istočnoj Aziji i Africi, iako njegova incidencija i mortalitet brzo rastu u Sjevernoj Americi i Europi. Između 1990. i 2015. incidencija HCC-a porasla je za 75% širom svijeta. Tijekom ovog razdoblja zabilježen je značajan porast dobno standardizirane incidencije HCC-a (na 100 000 osoba) uzrokovanog HCV-om (+15,7%) i alkoholom (+13,5%), dok je incidencija HCC-a povezan s HBV-om (-18.9%) i drugim uzrocima (-12.3%) značajno opala. Unatoč smanjenju dobno standardizirane incidencije za HCC povezan s HBV-om i drugim uzrocima, ukupni broj novih slučajeva HCC-a porastao je zbog demografskih promjena (posebice rasta populacije i starenja stanovništva). Na temelju trenutnih trendova, broj novih slučajeva HCC-a i smrti uzrokovanih HCC-om predviđa se da će se povećati s 841.080 i 781.631 u 2018. na 1.361.836 i 1.284.252 u 2040. godini, što predstavlja promjene od +62% i +64%. Promjenjiva distribucija čimbenika rizika (prevalencija HBV i HCV, konzumacija alkohola i pretilost) mogla bi utjecati i promijeniti buduće trendove i projekcije. S implementacijom programa cijepljenja protiv hepatitisa B i liječenja hepatitisa C širom svijeta, epidemiologija HCC-a u zapadnome svijetu postepeno se mijenja od bolesti koju pretežno uzrokuje virusni hepatitis u smjeru sve većeg udjela slučajeva HCC-a kao posljedice nealkohonog steatohepatitisa (15).

U Europi, HCC je uzrok otprilike 47 000 smrtnih slučajeva godišnje, a incidenija je relativno niska s izuzetkom južne Europe gdje je dobno standardizirana stopa incidencije kod muškaraca 10.5 na 100 000 u usporedbi s 3,8 u sjevernoj Europi, 4,6 u srednjoj i istočnoj Europi te 7,2 u zapadnoj Europi (16). Standardizirane stope mortaliteta u 2022.godini također su različite

ovisno o geografskim regijama. Globalno standardizirane stope mortaliteta iznose 8,7 na 100 000 stanovnika, a u Europi je najveća dobno standardizirana stopa mortaliteta zabilježena u južnoj Europi (5,1 na 100 000 stanovnika) (17).

U Republici Hrvatskoj u 2021. godini ukupna stopa incidencije od zloćudnih novotvorina jetre iznosila je 12,74 na 100 000 stanovnika, uz izraženo veće stope incidencije u starijim dobnim skupinama u odnosu na mlađe dobne skupine. Postoji i razlika u stopi incidencije ovisno o spolu, te je stopa incidencije bila viša kod muškaraca (17,02 na 100 000 stanovnika) u odnosu na žene (8,75 na 100 000 stanovnika). Stopa mortaliteta u Republici Hrvatskoj od zloćudnih novotvorina jetre u 2021. je iznosila 12 na 100 000 stanovnika (18). Slična stopa incidencije od zloćudnih novotvorina jetre zabilježena je i 2020. godine, kada je iznosila 12,9 na 100 000 stanovnika (19).

1.5 Etiologija, čimbenici rizika za razvoj HCC-a i prevencija HCC-a

Otpribliže 90% HCC-a povezano je poznatom etiologijom i razvija se u cirotičnoj jetri. Najčešći etiološki čimbenici koji se povezuju sa HCC-om uključuju HBV (20% HCC-a u zapadnom svijetu, 54% globalno), HCV, alkoholnu bolest jetre, nealkoholnu masnu bolest jetre, nasljedne bolesti jetre (hemokromatoza, Wilsonova bolest, deficit alfa1 antitripsina) i okolišne karcinogene (pušenje globalno, aflatoksin u dijelovima Afrike i Azije). Navedeni etiološki čimbenici također mogu djelovati sinergistički ukoliko su prisutni kao komorbiditeti (20). Ciroza jetre najvažniji je rizični čimbenik za razvoj HCC-a. Studije pokazuju da će otprilike 1/3 pacijenata sa cirozom jetre razviti HCC tijekom svoga života, pri čemu godišnji rizik iznosi 1-8% (2% za pacijente sa HBV infekcijom i cirozom jetre te 3-8% za pacijente sa HCV infekcijom i cirozom jetre) (21).

HCV je jednolančani RNA virus sa 6 genotipova koji pripada obitelji Flaviviridae. HCV inficira više od 17 milijuna ljudi globalno i povezan je s 20% HCC-a uzorkovanog virusnim hepatitisima. Za razliku od HBV, nema integracije genomskog materijala u genom stanica domaćina. Karcinogeneza inducirana HCV-om patofiziološki je vrlo složena i uključuje uspostavu kronične upale jetre (u 60-80% inficiranih) i razvoja imunološkog odgovora sa konačnim razvojem ciroze u 20-30% inficiranih, te naposljetku mogućnost nastanka HCC-a (22). Proteini HCV-a moduliraju širok raspon staničnih aktivnosti, uključujući epigenetske promjene, regulaciju transkripcije, modulaciju citokina, regulaciju rasta hepatocita i metabolizma lipida što konačno dovodi do oštećenja hepatocita i maligne transformacije (23). Trenutno ne postoji registrirano

cjepivo za HCV . U Republici Hrvatskoj od 1993. godine postoji obavezno testiranje krvnih derivata na HCV. Republika Hrvatska spada u zemlje niske prevalencije HCV-a. Anti HCV protutijela prisutna su u manje od 1% populacije, ali prevalencija je veća među intravenskim ovisnicima (37 do 60%) i ostalim rizičnim skupinama, kao što su zatvorenici i muškarci koji imaju spolne odnose s drugim muškarcima (24). Ciljevi liječenja HCV infekcije danas su postići SVR (eng. *Sustained Virologic Response*) ,tj.negativan PCR(eng. *Polymerase Chain Reaction*) na HCV RNA. Osim toga, cilj je uspostava normalnog histološkog nalaza te prevencija razvoja ciroze jetre i HCC-a. Danas je to moguće u preko 99% slučajeva upotrebom kombinacije direktnih antivirusnih agensa (DAA) koji djeluju na različitim razinama mehanizma replikacije HCV-a (25).

Alkoholna bolest jetre (ALD), kao što ime sugerira, uzrokovana je prekomjernom konzumacijom alkoholnih pića. Globalno, prevalencija ALD je u porastu i jedan je od najčešćih uzroka kronične bolesti jetre te pridonosi 30% smrtnih slučajeva ciroze povezane s HCC-om (26). Prema globalnom izvješću o alkoholu i zdravlju iz 2018.godine (kojeg je izdala Svjetska zdravstvena organizacija; WHO), smrtnost od ciroze uzrokovane ALD-om varira među državama (27). U Republici Hrvatskoj najveći broj dijagnosticiranih slučajeva ciroze jetre i HCC-a danas je uzrokovano alkoholnom bolesti jetre. Još uvijek je teško definirati „sigurne“ granice konzumacije alkohola, s obzirom da je tolerancija na hepatotoksične učinke alkohola značajno individualna i ovisi o spolu, etničkoj pripadnosti i genetici pojedinca. Alkohol inducira cirozu i razvoj HCC-a putem nastanka slobodnih kisikovih radikala, izaziva kroničnu upalu sa aktivacijom imunološkoga odgovora te mijenja ekspresiju gena na razini hepatocita i ostalih stanica tkiva jetre (23). Studije pokazuju da ALD čini podležeću etiologiju u 10,3% slučajeva HCC-a među kandidatima za transplantaciju jetre (28). Važno je napomenuti da postoji sinergija između pretjerane konzumacije alkohola i drugih čimbenika rizika kao što su virusni hepatitis i šećerna bolest (22).

HBV kronična infekcija predstavlja veliki globalni javnozdravstveni problem i odgovorna je za preko 50% ukupnog tereta HCC-a u svijetu (20). Republika Hrvatska spada u zemlje niske prevalencije HBV infekcije (<1%) . Akutna infekcija HBV-om u odrasloj dobi u ispod 5% slučajeva prijeći će u kroničnu infekciju, koja može uzrokovati kronični hepatitis sa konačnim razvojem ciroze jetre i HCC-a. Mehanizam kojim HBV djeluje kao biološki karcinogen i uzrokuje nastanak HCC-a u necirotičnoj jetri opisan je ranije u tekstu prilikom opisa patofizioloških

procesa u jetri. HBV je DNA virus sa 8 različitih genotipova. Najčešći putevi prijenosa su spolnim odnosom, intravenskim korištenjem droga, a u slabije razvijenim zemljama i transfuzija krvnih pripravaka (34). Nekoliko studija identificiralo je faktore povezane s HBV-om kao ključne prediktore razvoja HCC-a kod pacijenata s kroničnom infekcijom HBV-om. Prisutan antigen „e“ u serumu (HBeAg), visoka razina viremije (HBV DNA) i genotip C virusa neovisni su prediktori razvoja HCC-a (29,30,31). Osim toga, razina viremije (HBV DNA) korelira s rizikom progresije kroničnoga hepatitisa u cirozu (32). Iako danas ne postoji terapijska opcija koja će eradikirati HBV, zbog trajne ugradnje virusne DNA u genom hepatocita, postoje učinkoviti lijekovi čiji je cilj gubitak HBV DNA (detekcija PCR metodom iz seruma) i serokonverzija HbsAg u antiHBs kao znakovi supresije replikacije virusa. Osim toga, cilje je uspostava normalnog histološkog nalaza i usporavanje napredovanja upale do ciroze i HCC-a (33). Dvije glavne klase antivirusnih tretmana za HBV su pegilirani interferon alfa i oralni nukleozidni analozi. Pegiliranim interferonom alfa moguće je osim supresije replikacije virusa mjerene HBV DNA postići i višu razinu supresije replikacije gubitkom HbsAg iz seruma (kod 10-30% pacijenata). Danas su češće korišteni oralni analozi nukleozida, čija je prednost dobra podnošljivost kod pacijenata sa oštećenom funkcijom jetre, ali nedostatak je nemogućnost postizanja više razine supresije replikacije (gubitak HbsAg iz seruma postignut je u manje od 3% pacijenata) te potreba za dugoročnim uzimanjem terapije (35). Supresija virusne replikacije smanjuje, ali ne eliminira u potpunosti rizik od nastanka HCC-a, te se kod ovih pacijenata svejedno preporučuje redovito praćenje kombinacijom ultrazvuka i AFP-a (39). Primarna prevencija HCC-a može se postići univerzalnim cijepljenjem protiv HBV-a. Svjetska zdravstvena organizacija preporučuje cijepljenje za svu novorođenčad i visokorizične skupine (38). Rekombinantno cjepivo protiv hepatitisa B uvršteno je u kalendar obaveznog cijepljenja u Republici Hrvatskoj.

Nealkoholna masna bolest jetre (NAFLD) je spektar stanja definiranih jetrenom steatozom bez značajnog doprinosa sekundarnih uzroka poput alkohola i drugih uzroka kroničnih bolesti jetre. Podtip NAFLD-a je NASH (nealkoholni steatohepatitis), karakteriziran upalom sa ili bez fibroze, koji može progredirati do ciroze jetre i razvoja HCC-a (57). Godišnja incidencija HCC-a kod pacijenata s NAFLD-om iznosi 2-3%. Prevalencija NAFLD-a raste paralelno sa epidemijom pretilosti te se pretpostavlja da je dosegla 25% globalno. Utvrđena je asocijacija između šećerne bolesti tipa 2 i NAFLD-a, a rizik od fibroze povećava se sa trajanjem šećerne bolesti

(58). Terapija kod ovih pacijenata uključuje promjenu prehrane (preporučena je mediteranska prehrana), apstinenciju od konzumacije alkohola, povećanje fizičke aktivnosti s ciljem gubitka na tjelesnoj težini te liječenje komorbiditeta (s obzirom da su kardiovaskularne bolesti najčešći uzrok smrti pacijenata s NAFLD-om) (56). Danas postoje i različite mogućnosti farmakoterapije, a GLP1 (eng. *Glucagone like peptide 1*) receptor agonisti semaglutid i liraglutid u studiji su pokazali mogućnost utjecaja na rezoluciju NASH-a (59). Histološko poboljšanje NAFLD-a pokazalo se proporcionalno smanjenju tjelesne težine, s najvećim histološkim poboljšanjem kod gubitka više od 10% tjelesne težine (60).

Od protektivnih čimbenika, više studija pronašlo je povezanost između konzumacije kave i smanjenog rizika od HCC-a kod pacijenata sa kroničnim jetrenim bolestima. Velika japanska kohortna studija koja je uključivala pacijente sa kroničnom HCV infekcijom pokazuje da su osobe koje su svakodnevno konzumirale kavu imale niži rizik za razvoj HCC-a od osoba koje gotovo nikad nisu pile kavu (omjer rizika 0,49, 95% CI 0,36-0,66) (36). Ovaj je zaključak potvrdilo i Europsko istraživanje o raku i prehrani (37).

2. DIJAGNOSTIČKE METODE

2.1 Dijagnostičke slikovne metode i značajke HCC-a

Dijagnozu HCC-a danas je u većini slučajeva moguće postaviti bez biopsije, na temelju nalaza radioloških slikovnih metoda, naročito u pacijenata s razvijenom cirozom jetre. Dijagnoza HCC-a može se postaviti ako su na višefaznom MSCT-u s kontrastom ili dinamičkom MR-u s kontrastom prisutne tipične radiološke značajke HCC-a, kao što su rapidno pojačanje kontrastne imbibicije u arterijskoj fazi, s brzim prolaskom kontrasta koji se ispire u portovenskoj i odgođenoj fazi. Za postavljanje dijagnoze može se koristiti ili MSCT ili MR, s obzirom da obe metode imaju vrlo dobru i sličnu dijagnostičku točnost (45).

Dinamički MR s kontrastom je pokazao bolju osjetljivost od višefaznog MSCT-a s kontrastom kod lezija manjih od 20 mm (osjetljivost je iznosila 48% MSCT, a 62% MR) te kod lezija većih od 20 mm (92% MSCT, 95% MR) (41). Glavni nedostatak MSCT-a je izlaganje pacijenta ionizirajućem zračenju, ali je pretraga znatno dostupnija u odnosu na MR. Ukoliko su nalazi radioloških slikovnih metoda nekonkluzivni (pogotovo kod lezija manjih od 2 centimetra), te kod pacijenta bez razvijene ciroze jetre, za potvrdu dijagnoze potrebno je učiniti biopsiju jetre

pod kontrolom ultrazvuka ili CT-a te zatim dijagnozu postaviti na temelju patohistološke i imunohistokemijske analize (40).

Osim CT-a i MR-a, kontrastno pojačani ultrazvuk (CEUS) također se u nedavnim prospektivnim multicentričnim studijama pokazao korisnom radiološkom slikovnom pretragom za dijagnozu HCC-a . Tipična obilježja HCC-a na CEUS-u su kontrastna imbibicija u arterijskoj fazi, praćena kasnim ispiranjem kontrasta (nakon više od 60 sekundi) (43). U prospektivnoj multicentričnoj studiji, CEUS je pokazao čak bolju specifičnost za dijagnostiku HCC-a (92%) od MSCT-a(73%) i MR-a (87%) kod čvorova veličine 10-20 milimetara . Međutim, CEUS pokazuje nižu osjetljivost od MSCT-a i MR-a kod čvorova veličine 10-20 mm. Osim toga, nije pogodan za određivanje stadija HCC-a (eng. *staging*) , arterijska faza traje prekratko da bi se adekvatno pregledao čitav jetreni parenhim, a duboko smještene jetrene lezije mogu biti teže vidljive (44). Stoga MR i MSCT ostaju temelj u radiološkoj slikovnoj dijagnostici HCC-a.

2.1.1. Ultrazvuk

Ultrazvuk predstavlja jeftinu, brzu, neinvazivnu slikovnu radiološku metodu koja u stvarnom vremenu može detektirati HCC. Prednost ultrazvuka je izbjegavanje ionizirajućeg zračenja, što ne zahtjeva upotrebu intravenskog kontrasta, kontraindiciranog kod pacijenata sa oštećenom bubrežnom funkcijom (46). Na konvencionalnom ultrazvuku, ako je riječ o solitarnom nodusu, HCC je u većini slučajeva hipoehogene strukture, zatim izoehogen, a najrjeđe hiperehogene strukture u odnosu na jetreni parenhim. Najčešći su oblik mali tumori <3 cm, a ako je tumor veći on poprima nehomogenu strukturu (mozaični uzorak). Dijagnostički problem su male lezije, hiperehogeni tumori koji mogu sličiti hemangiomu te regeneracijski čvorići u cirotično promjenjenom jetrenom parenhimu. Najteži oblik HCC-a za detekciju ultrazvukom je difuzno infiltrativni oblik, bez definiranih granica i razlike u ehostrukturi u odnosu na jetreni parenhim. Obojeni dopler kod HCC-a može prikazati uzorak košare, sa izraženom vaskularizacijom periferije i arterijskim ograncima prema unutrašnjosti tumora. Pulsirajući dopler može detektirati arterijsko venski šant unutar tumora, obilježen smanjenim indeksom otpora i povećanim dijastoličkim protokom (45). Provedena metaanaliza koja je uključivala 19 studija pokazala je da osjetljivost UZV-a za detekciju HCC-a iznosi 94%, koja je u slučaju ranog HCC-a (<2 cm) znatno niža (63%) (47). Po preporuci EASL-a, ako UZV prikaže čvor veći od 1 cm ili čvor veličine manji od 1 cm koji pokazuje rast na sljedećem kontrolnom pregledu (a također

pokazuje ultrazvučna obilježja HCC-a), za potvrdu dijagnoze HCC-a potrebno je obaviti višefazni MSCT s kontrastom (ili dinamički MR s kontrastom) (48).

2.1.1.1. Metode probira HCC-a

Gotovo 90% HCC-a razvija se u jetri zahvaćenoj cirozom, stoga EASL smjernice danas preporučuju probir kombinacijom ultrazvuka i AFP-a svakih 6 mjeseci kod pacijenata sa razvijenom cirozom jetre (Child-Pugh A,B te Child Pugh C skupine pacijenata koji se nalaze na transplantacijskoj listi) i pacijenata sa kroničnom HBV infekcijom (48). Senzitivnost ultrazvuka za detekciju HCC-a ovisi o veličini tumora, ali i o karakteristikama pacijenta, etiologiji ciroze, iskustvu liječnika te anatomskom položaju tumora unutar jetre (49). Tako je dokazana smanjena senzitivnost ultrazvuka kod pretilih pacijenata te pacijenata kod kojih je ciroza jetre bila uzrokovana NASH-om (50). Metanaliza je pokazala da kombinacija ultrazvuka sa AFP-om ima veću osjetljivost (63%) nego probir korištenjem ultrazvuka bez AFP-a (45%) (51). Ukoliko se radi o čvoru manjem od 1 cm, potrebno je ponoviti ultrazvuk i AFP nakon 3 mjeseca, te u slučaju povećanja čvora potvrditi dijagnozu HCC-a nekom drugom slikovnom metodom (MSCT, MR). Ako se radi o čvoru većem od 1 cm, karakterističnom za HCC, potvrda dijagnoze radi se MSCT-om ili MR-om. Ukoliko su nalazi tih slikovnih metoda specifični za HCC, biopsija zbog svojih rizika nije potrebna. Međutim, ako su nalazi dobiveni slikovnim metodama nekonkluzivni, potrebno je učiniti biopsiju kako bi se postavila dijagnoza HCC-a (49).

2.1.2 Kompjutorizirana tomografija

Kod nativnog MSCT-a abdomena HCC je blago hipodenzan u odnosu na jetreni parenhim, a pri davanju intravenskog kontrasta pokazuje rapidno pojačanje (eng. *wash-in*) kontrastne imbibicije u arterijskoj fazi, s brzim prolaskom kontrasta koji se ispiru (eng. *wash-out*) u portalnovenskoj, a još izraženije u odgođenoj fazi. Ako je prisutna kapsula, ona se imbibira progresivno i zadržava kontrast i u kasnoj fazi snimanja (45). MSCT abdomena s intravenskim kontrastom može odrediti stadij HCC-a, prikazati pristunost kalcifikacija, odrediti odnos HCC-a prema jetrenim krvnim žilama te izračunati volumen jetre uz 3D rekonstrukciju radi planiranja operacijskog zahvata (55). Osjetljivost i specifičnost višefaznog MSCT s kontrastom za dijagnozu HCC-a ovisi o veličini tumorskog čvora, a u slučaju inkonkluzivnog nalaza MSCT-a potrebno je napraviti biopsiju jetre (41). Glavni nedostatak ove metode su izlaganje pacijenta

velikoj dozi ionizirajućeg zračenja te nemogućnost korištenja intravenskog kontrastnog sredstva kod pacijenata sa oštećenom bubrežnom funkcijom (45).

2.1.3 Magnetna rezonancija

Dinamički MR s kontrastom pokazuje istovjetne obrasce kontrastne imbibicije kao i MSCT. Kao što je već navedeno, dinamički MR s kontrastom je pokazao bolju osjetljivost od višefaznog MSCT-a s kontrastom kod lezija manjih od 20 mm (48% MSCT, 62% MR) te kod lezija većih od 20 mm (92% MSCT, 95% MR) (41). Provedena prospektivna multicentrična studija u koju je bio uključen 381 pacijent s 544 čvorova pokazala je osjetljivost i specifičnost od 72,3% i 89,4% za MR s kontrastom, te 71,6% i 93,6% za MSCT s kontrastom za lezije veličine između 20 do 30 milimetara (83). Ograničenja u korištenju ove metode predstavljaju manju dostupnost, dugotrajnost snimanja, tehničku složenost i više troškove u odnosu na MSCT s kontrastom te se stoga ova metoda rjeđe koristi u dijagnostici HCC-a (45).

2.1.4 Digitalna suptrakcijska angiografija (DSA)

Digitalna suptrakcijska angiografija (DSA) digitalna je flouroskopska tehnika koja se primjenjuje u intervencijskoj radiologiji za jasniji prikaz krvnih žila. Svrha DSA je osigurati jasan prikaz krvnih žila ispunjenih kontrastnim sredstvom, neometan svim ostalim radiodenznim anatomskim strukturama. Iako se danas ne primjenjuje u dijagnostičke svrhe kod dijagnostike HCC-a, DSA je osnovna metoda u provođenju endovaskularnih metoda liječenja HCC-a. Lokalne komplikacije na mjestu pristupa krvnoj žili putem Seldingerove metode uključuju krvarenje, formiranje tromba, disekciju stijenke krvnih žila, nastanak pseudoaneurizme te nastanak arterijsko-venske fistule. Sistemske komplikacije uključuju alergijske reakcije ,tromboembolijske incidente te kontrastom posredovanu nefrotoksičnost. (45)

3 MOGUĆNOSTI LIJEČENJA HEPATOCELULARNOG KARCINOMA

3.1 BCLC klasifikacija

BCLC klasifikacija (BCLC- eng.*Barcelona Clinic Liver Cancer*) uključuje ECOG (eng. *Eastern cooperative oncology group*) status bolesnika, jetrenu funkciju procjenjenu modificiranom Child-Pugh klasifikacijom te proširenost tumora utvrđenu slikovnim radiološkim metodama (veličina tumora, postojanje multiplih tumora, vaskularnu invaziju i ekstrahepatičnu proširenost tumora).

ECOG status bolesnika opisuje utjecaj bolesti na životne sposobnosti bolesnika. Temeljem ECOG statusa pacijente se svrstava u 6 kategorija, od potpuno očuvanih sposobnosti za izvođenje svakodnevnih aktivnosti i normalan život (ECOG=0) do mrtvog pacijenta (ECOG=5).

Modificirana Child-Pugh klasifikacija služi za procjenu jetrene funkcije. Temelji se na prisutnosti ascitesa, portalne encefalopatije, serumskoj koncentraciji bilirubina, serumskoj koncentraciji albumina te protrombinskom vremenu. Zbroj bodova na temelju navedenih parametara svrstava pacijente u 3 skupine. Child Pugh A (zbroj bodova 5 do 6) označava kompenziranu jetrenu bolest. Child Pugh B (7-9 bodova) i Child Pugh skupina C (10-15 bodova) označava dekompenziranu jetrenu bolest sa znatno lošijom prognozom. Postoji razlika u jednogodišnjem i dvogodišnjem preživljenju pacijenata ovisno o skupini u koju pripadaju (skupina A 100% i 85%, skupina B 80% i 60% , skupina C 45% i 35%).

BCLC klasifikacija stratificira pacijente s HCC-om u 5 skupina, na temelju kojih se planira daljnje liječenje i procjenjuje preživljenje. Prema BCLC, očekivano prosječno preživljenje pacijenata s HCC-om za BCLC 0 i BCLC-A je više od 5 godina, za BCLC-B 2,5 godine, za BCLC-C 2 godine i za BCLC-D 3 mjeseca.

Pacijenti sa vrlo ranim stadijem (BCLC 0) prezentiraju se sa solitarnim tumorom veličine do 2 cm, bez ekstrahepatalne proširenosti tumora i vaskularne invazija te očuvanom funkcijom jetre i očuvanih životnih sposobnosti (ECOG status 0). Ukoliko je pacijent kandidat za transplantaciju jetre te ima uredne vrijednosti portalnog tlaka i serumskog bilirubina, tretman u ovome stadiju uključuje resekciju jetre. Ako ovi uvjeti nisu zadovoljeni, provode se ablacijske metode intervencijske radiologije, kao što su radiofrekventna ablacija (RFA), krioablacija i mikrovalna ablacija (MWA). U slučaju da prethodne metode liječenja nije

moгуće provesti, sljedeće opcije uključuju transarterijsku kemoembolizaciju (TACE) ili transarterijsku radioembolizaciju (TARE).

Pacijenti sa ranim stadijem (BCLC A) prezentiraju se s 1 tumorskim čvorom , ili manje od 3 tumora veličine <3 cm , bez ekstrahepatalne proširenosti tumora i vaskularne invazije te očuvanom funkcijom jetre i očuvanih životnih sposobnosti (ECOG status 0). Ako se radi o pojedinačnom čvoru te pacijent ima normalne vrijednosti serumskog bilirubina i portalnog tlaka, u ovome stadiju također je moguće raditi kiruršku resekciju jetre ili ablaciju čvora. Ablacija pokazuje jednako dobre rezultate kao i resekcija kod čvorova manjih od 2 centimetra. U slučaju više tumorskih čvorova ili solitarnog čvora sa povišenim portalnim tlakom tretman izbora je transplantacija jetre (ukoliko pacijent zadovoljava Milanske kriterije). Ablacija kao metoda liječenja rezervirana je za pacijente koji imaju kontraindikacije za transplantacijski zahvat, a tretman većeg broja čvorova omogućen je postavljanjem više elektroda u jetreni parenhim. Ablacija i kirurška resekcija imaju veći rizik od povratka HCC-a u odnosu na transplantaciju jetre. Ostale opcije u ovom stadiju uključuju TACE i TARE, ukoliko transplantacija jetre nije moguća.

Pacijenti sa intermedijarnim stadijem (BCLC B) imaju multinodularne tumore veličine koji nadilaze kriterije iz stadija BCLC A, bez ekstrahepatalne proširenosti tumora i vaskularne invazije te očuvanom funkcijom jetre i očuvanih životnih sposobnosti (ECOG status 0). Ovi pacijenti dalje se dijele u 3 podskupine ovisno o terapijskoj metodi izbora. Prva podskupina pacijenata zadovoljava proširene kriterije za transplantaciju jetre u određenoj medicinskoj ustanovi te je transplantacija kod njih prva opcija liječenja. U drugoj podskupini nalaze se pacijenti koji imaju jasno oblikovane tumorske čvorove, očuvan portalni protok te su stoga kandidati za endovaskularno liječenje, čiji je cilj smanjiti veličinu tumora i dovesti pacijenta unutar kriterija za liječenje transplantacijom jetre. Kod pacijenata u trećoj podskupini, u kojima je tumor difuzno infiltrativan te stoga nije moguće adekvatno endovaskularno liječenje, sistemska imunoterapija je prva linija liječenja.

Pacijenti sa uznapredovalim stadijem (BCLC C) imaju očuvanu jetrenu funkciju, donekle očuvane životne sposobnosti (ECOG 1 ili 2), ali je došlo do vaskularne invazije ili ekstrahepatalne proširenosti tumora. Metoda liječenja ove skupine pacijenata je u prvoj liniji sistemska imunoterapija. Kombinacija atezolizumaba i bevacizumaba trenutno je u ovom stadiju prva linija liječenja, a ostale opcije sistemske terapije opisane su u daljnjem tekstu.

Pacijenti za terminalnim stadijem (BCLC D) prezentiraju se oštećenom jetrenom funkcijom, uznapredovalim oštećenjem životnih sposobnosti (ECOG 3 ili 4) bez mogućnosti transplantacije jetre jer ne zadovoljavaju Milanske kriterije. Aktivno liječenje HCC-a u ovoj skupini pacijenata ne poboljšava preživljenje te se stoga primjenjuju metode palijativne skrbi kako bi se pacijentu olakšao ostatak života (102).

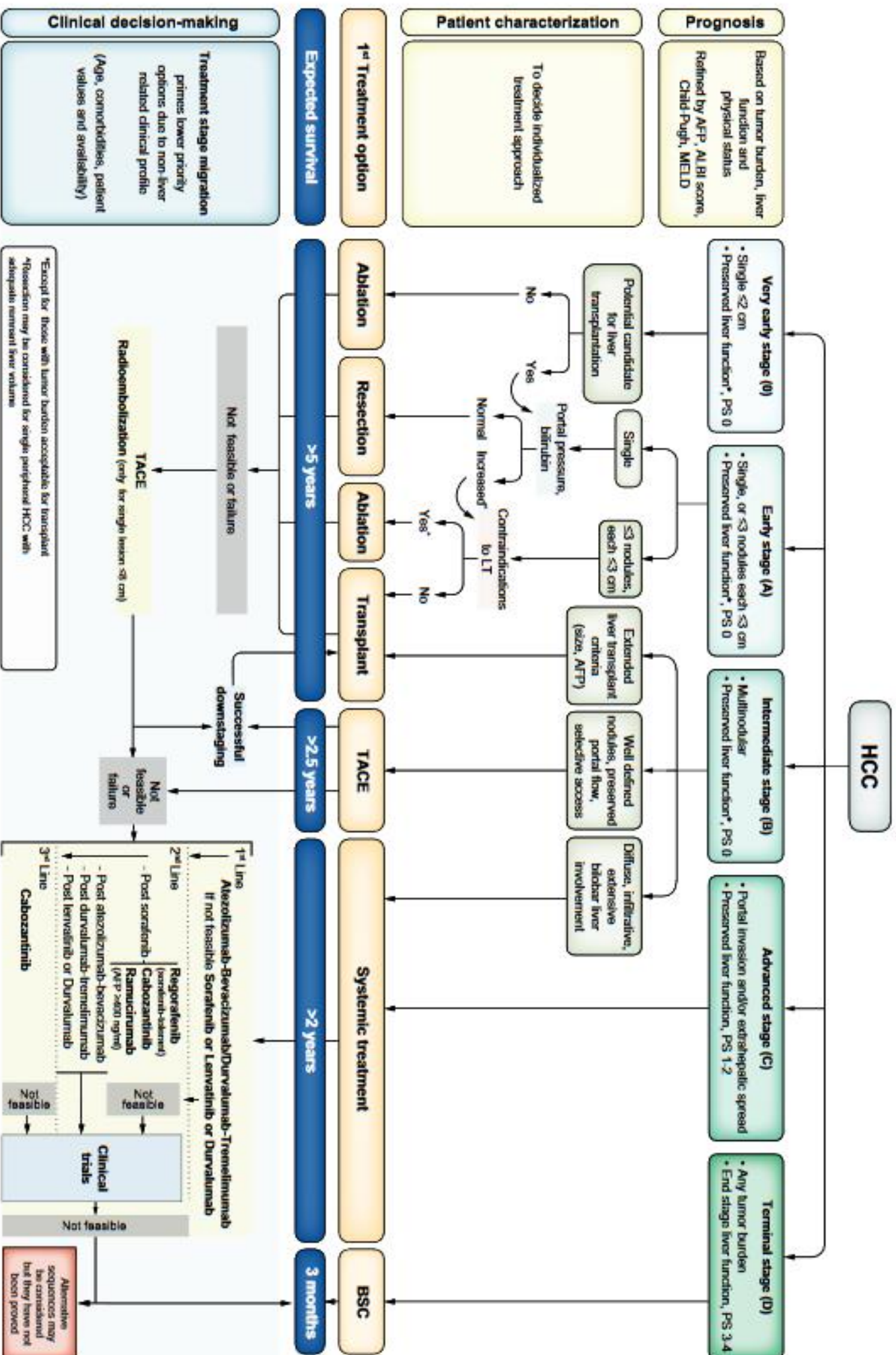


Fig. 1. BCLC staging and treatment strategy in 2022. The BCLC system establishes a prognosis in accordance with the 5 stages that are linked to first-line treatment recommendation. The expected outcome is expressed as median survival of each tumour stage according to the available scientific evidence. Individualised clinical decision-making, according to the available data on November 15, 2021, is defined by teams responsible for integrating all available data with the individual patient's medical profile. Note that liver function should be evaluated beyond the conventional Child-Pugh staging. AFP, alpha-fetoprotein; ALBI, albumin-bilirubin; BCLC, Barcelona Clinic Liver Cancer; BSC, best supportive care; ECOG-PS, Eastern Cooperative Oncology Group-performance status; LT, liver transplantation; MELD, model of end-stage liver disease; TACE, transarterial chemoembolisation.

Slika 5. BCLC klasifikacija, 2022. godina, Izvor :Reig M, Forner A, Rimola J, Ferrer-Fàbrega J, Burrel M, Garcia-Criado Á, Kelley RK, Galle PR, Mazzaferro V, Salem R, Sangro B, Singal AG, Vogel A, Fuster J, Ayuso C, Bruix J. BCLC strategy for prognosis prediction and treatment recommendation: The 2022 update. *J Hepatol.* 2022 Mar;76(3):681-693. doi: 10.1016/j.jhep.2021.11.018. Epub 2021 Nov 19. PMID: 34801630; PMCID: PMC8866082.

3.2 Kirurško liječenje

3.2.1 Resekcija jetre

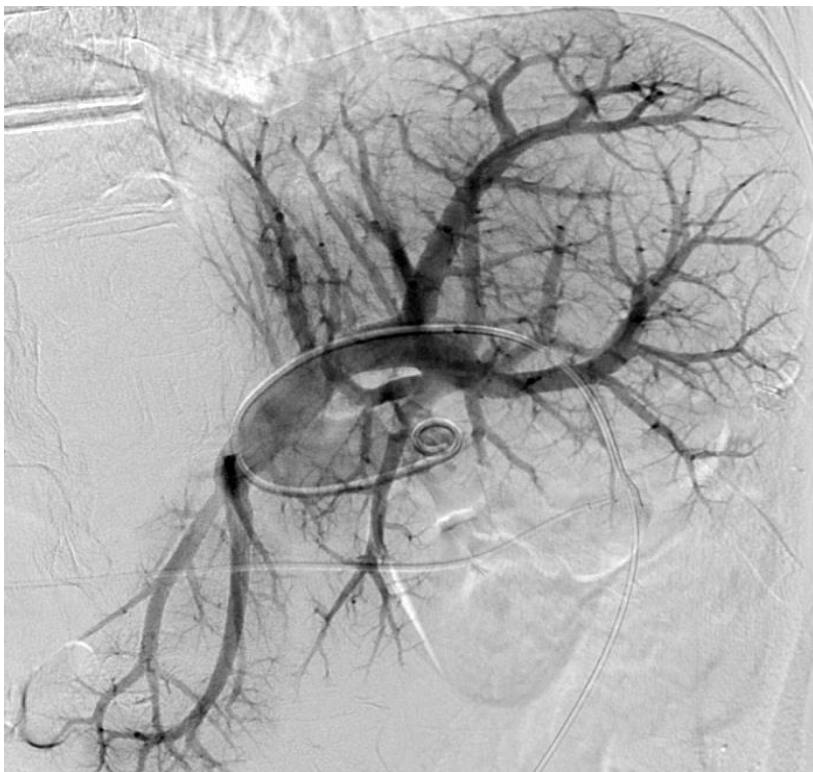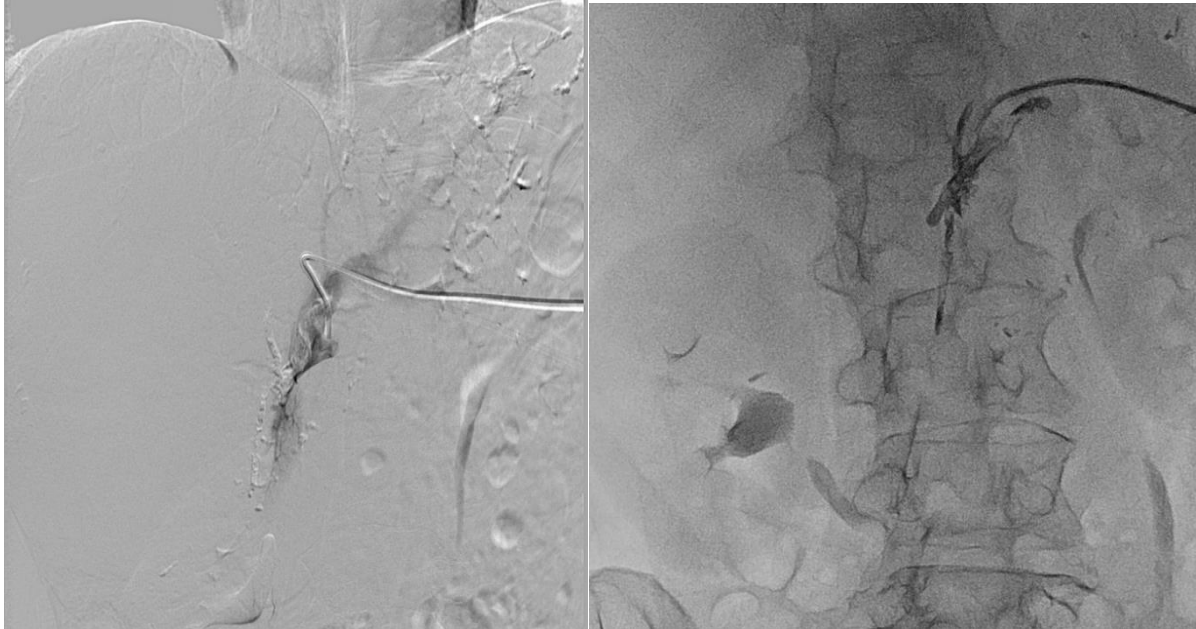Ako je HCC promjera <2 cm, funkcija jetre je dobra (Child-Pugh A), kao i opće stanje bolesnika (ECOG 0), rezultati resekcije jetre su zadovoljavajući, a petogodišnje preživljenje iznosi 40-70% (BCLC 0). Današnje kirurške tehnike resekcije jetre znatno su napredovale, što indirektno potvrđuje činjenica da je broj kirurških resekcija jetre pri kojima je potrebna transfuzija krvi opao sa 90 % na 10% u zadnja 2 desetljeća (73). Postoje 4 tipa velikih anatomskih resekcija: desna hepatektomija (segmenti 5., 6., 7., 8.), lijeva hepatektomija (segmenti 2., 3. i 4.) , proširena desna hepatektomija (5. ,6. ,7. ,8. ,4. + eventualno 1. segment) i proširena lijeva hepatektomija (2., 3., 4., 5., 8.+ eventualno 1.segment). Odluka o načinu resekcije ovisi o lokaciji tumora, prisutnosti ciroze i funkciji jetre (55). Pri resekciji zdrave jetre, 20 % funkcionalnoga rezervnoga volumena dovoljno je za preživljenje. Kod kroničnih bolesti jetre (osim ciroze) minimum je 30% volumena, a kod cirotične jetre Child-Pugh A 40% volumena. Tražene informacije omogućuje MSCT volumetrija jetre koja se izračunava s pomoću računalnih programa i algoritama. Kod jetre sa HCC-om koja nije zahvaćena cirozom, kirurška resekcija je prva linija liječenja, s obzirom da je moguće resecirati veliki volumen jetre uz nizak rizik od komplikacija i zadovoljavajuće preživljenje (72). Solitarni čvorovi bilo koje veličine u slučaju očuvane funkcije jetre i očuvanih životnih sposobnosti mogu biti liječeni kirurškom resekcijom u slučaju dostatnog očuvanog volumena jetre. Međutim, preživljenje je lošije kod tumora većih od 5 centimetara, iako po BCLC klasifikaciji i dalje spadaju u A skupinu (za ovakve tumore zbog lošijeg preživljenja nakon resekcije u terminologiji se još koristi naziv BCLC AB) (75). U slučaju multinodalnih tumora kod pacijenta koji nisu bili kandidati za transplantaciju jetre jer su izvan Milanskih kriterija (BCLC B), učinjena je studija koja je uspoređivala rezultate kirurške resekcije i cTACE ove grupe pacijenata. Iako je studija pokazala bolje dugoročno preživljenje kod pacijenata liječenih kirurškom resekcijom, studija je bila jako podložna

odstupanju odabira bolesnika (eng. *selection bias*), te su za cTACE proceduru odabrani pacijenti lošijeg stanja koji zbog toga nisu bili kandidati za kirurško liječenje. Dakle, kirurška resekcija danas nije dokazana superiorna metoda izbora u BCLC B skupini bolesnika u odnosu na TACE (76). Metoda ALPPS (eng. *Associating liver partition and portal vein ligation for staged hepatectomy*) indicirana je u bolesnika u kojih nije moguće provesti standardne resekcije jetre s obzirom na postojanje nedovoljnoga budućega ostatnoga jetrenoga parenhima. Metoda uključuje 2 akta i bazira se na sposobnosti hipertrofije zdravoga dijela jetrenog tkiva. Kod prve operacije učini se transekcija jetre između dijela jetre zahvaćenog tumorom i ostatnoga zdravog dijela jetre. Prethodno se ligira odgovarajuća grana portalne vene dijela jetre zahvaćene tumorom. Cijela jetra ostaje u abdomenu do druge operacije kada se odstrani veći dio jetre s tumorom (proširena desna ili lijeva hepatektomija). Druga operacija se izvodi 14 dana nakon prve, nakon očekivane hipertrofije zdravoga dijela jetre. Dva dana prije planiranog drugog zahvata učini se MSCT abdomena s intravenskim kontrastom i volumetrijski izračuna ostatni dio jetre. Prednost ALPPS-a brža je i izraženija hipertrofija ostatnog dijela jetre u usporedbi s dosadašnjim metodama hipertrofije jetre. Inicijalno je smanjena mogućnost postoperacijskog zatajenja jetre jer deportalizirani dio jetre nakon prve operacije i dalje ima određenu metaboličku i sintetsku funkciju. Između standardnih metoda hepatektomije i ALPPS-a nije dokazana razlika u gubitku krvi ni drugih intraoperacijskih komplikacija (55). Iako učestalost ponavljanja HCC-a nakon resekcije seže i do 70% u 5 godina, danas još uvijek nije preporučena adjuvantna terapija, a studija koja je testirala razliku između sorafeniba i placeba kao adjuvantne terapije nije pokazala nikakvu korist u primjeni sorafeniba u ovoj indikaciji (74).

3.2.1.1 Transhepatična embolizacija portalne vene

Druga preoperativna intervencija je transhepatična embolizacija portalne vene, koja spada u metode intervencijske radiologije i izvodi se perkutano. Pod kontrolom ultrazvuka ulazi se u glavnu portalnu venu te se grane portalne vene mapiraju portalnom venografijom. Embolizacija portalnih vena odabranih segmenata jetre izvodi se dok se ne postigne potpuna okluzija ciljanih grana portalne vene s preusmjeravanjem krvotoka prema budućem ostatku jetrenog parenhima. Koriste se različiti embolizacijski materijali, kao što su Gelfoam, poli vinil alkoholne čestice i zavojnice, bez trenutnog postojećeg konsenzusa o najboljoj opciji. Nakon završetka embolizacije, transhepatički put se obično zatvora zavojnicama, a hipertrofija

ostatnog dijela jetre mjeri se na MSCT-u 3 do 5 tjedana nakon embolizacije. Komplikacije ove metode su hematoperitoneum, formiranje biloma, vaskularne ozljede, pneumotoraks te embolizaciju glavne portalne vene. Apsolutne kontraindikacije su potvrđena portalna hipertenzija, tromboza portalne vene i metastaska bolest (53) .



Slika 6. Transhepatična embolizacija portalne vene, DSA prikaz

Zahvaljujući dr.Vitorio Perić i prof.dr.sc.Vinko Vidjak (KB Merkur)

3.2.2 Transplantacija jetre

Transplantacija jetre metoda je liječenja bolesnika za HCC-om u stadiju BCLC 0 (ako su povišene vrijednosti portalnoga tlaka i serumskoga bilirubina pa kirurška resekcija nije opcija), u stadiju BCLC A (gdje spadaju pacijenti koji zadovoljavaju Milanske kriterije) te u stadiju BCLC B (u podskupini bolesnika koji zadovoljavaju proširene kriterije za transplantaciju jetre) (102). Pri odabiru davatelja i primatelja dovoljna je ABO podudarnost, podudarnost veličine jetre donora i primatelja, a ne nužno i histokompatibilnost. Nakon transplantacije jetre imunosupresivna terapija je doživotna. Kirurški postupci uključuju kadaveričnu ortotopnu transplantaciju jetre te parcijalnu ortotopnu transplantaciju jetre sa živog donora (kada se najčešće uzima desni jetreni režanj donora). Protoci krvi kroz jetrene žile i novoformirane vaskularne anastomoze provjeravaju se intraoperacijski te u prvim postoperacijskim danima ultrazvukom (kolor doplerom). Komplikacije nakon transplantacije jetre najčešće se dijele na rane i kasne komplikacije. Rane komplikacije su intraoperacijsko krvarenje, primarna disfunkcija grafta, tromboza jetrene arterije ili portalne vene, infekcija, akutno odbacivanje grafta, bilijarne komplikacije. Najčešće indikacije za hitnu retransplantaciju jetre su primarna disfunkcija grafta (46%), tromboza a.hepaticae (29%) i akutno odbacivanje grafta (7%) (55). Digitalna suptrakcijska angiografija s postavljanjem samorastezljivog stenta metoda je izbora kod stenoze vaskularnih struktura s prijetećom trombozom, prije svega a.hepaticae (45). Kasne komplikacije su povrat osnovne bolesti s cirozom grafta, renalna insuficijencija zbog nefrotoksičnosti kronične imunosupresivne terapije, kronično odbacivanje grafta te recidivi tumora. Incidencija malignih bolesti kao posljedica imunosupresije (poglavito nemelanomskih karcinoma kože i non-Hodgkinovog limfoma) veća je u pacijenata s transplantiranom jetrom nego u općoj populaciji. Limfomi su češći u muškaraca i mlađih bolesnika, a karcinom kože češći je u starijoj populaciji. Za smanjenje učestalosti posttransplantacijskih infekcija, predoperacijski se donor i primatelj testiraju na citomegalovirus, herpes simplex viruse, tuberkulozu, HIV, HBV, HCV i sifilis. Na ovaj se način identificira neprepoznata ili latentna infekcija te se ciljano može primjeniti posttransplantacijska antimikrobna profilaksa i cjepivo (55). Rezultati liječenja transplantacijom jetre odlični su zahvaljujući razvoju imunosupresivne terapije, terapije antibioticima te razvoju kirurških tehnika. Ukupno jednogodišnje preživljenje iznosi 80-90%, a petogodišnje 70-80%. Razlika o dugotrajnom preživljenju ovisi o uzroku zbog

kojeg je bila indicirana transplantacija jetre. Bolesnici s HCC-om nakon transplantacije jetre imaju petogodišnje preživljenje >75% (88).

3.2.2.1 Milanski kriteriji

Pacijent sa HCC-om zadovoljava Milanske kriterije za transplantaciju jetre ako ima jedan tumor <5 cm ili do tri tumora u jetri (od kojih je svaki <3 cm) te nema vaskularne invazije ni ekstrahepatalne bolesti dokazane slikovnim radiološkim metodama (MSCT , MR). Primjenom Milanskih kriterija petogodišnje preživljenje kod HCC-a liječenog transplantacijom jetre iznosi 65-80% (52). Neki centri koriste proširene Milanske kriterije, kod kojih je ukupno preživljenje neznatno različito u odnosu na Milanske kriterije, a omogućavaju liječenje transplatancijom jetre većem broju bolesnika sa HCC-om. Neki od ovih kriterija osim morfoloških karakteristika koriste i tumorske biomarkere (AFP). U ove kriterije ubrajamo UCSF kriterije, Up-to-7-criteria, TTV (eng. *total tumor volume*) plus AFP kriteriji (48).

3.3 Metode intervencijske radiologije

Intervencijska radiologija započinje svoj razvoj sredinom 20.stoljeća, uvođenjem Seldingerove metode u pristupu i punkciji krvnih žila. Koristeći minimalnoinvazivne postupke pod kontrolom slikovnih radioloških dijagnostičkih metoda danas zauzima važnu ulogu u liječenju pacijenata sa HCC-om. Postupci intervencijske radiologije najčešće zahtjevaju samo sedaciju te lokalnu anesteziju. Pogodni su za pacijente sa znatnim komorbiditetima, odnosno u bolesnika u kojih je zbog nekog razloga kontraindicirano kirurško liječenje. Stoga intervencijska radiologija danas pruža alternativu klasičnim kirurškim operacijskim postupcima. U nastavku teksta opisane su endovaskularne i ablacijske metode te njihova uloga i rezultati u liječenju hepatocelularnog karcinoma (45).

3.3.1 Endovaskularne metode liječenja

Endovaskularne metode liječenja HCC-a, kao središnja tema ovoga preglednoga rada, detaljno su obrađene zasebno u daljnjem tekstu. Metode koje se danas koriste uključuju cTACE (konvencionalna transarterijska kemoembolizacija), DEB-TACE (eng. *drug eluting beads* transarterijska kemoembolizacija), TARE(transarterijska radioembolizacija), B-TACE te BLAND embolizacija. Opisane su uspješnost svake od ovih metoda, način provedbe, njihovi prednosti i nedostaci te današnja uloga u liječenju HCC-a (53).

3.3.2 Perkutana ablacija tumora

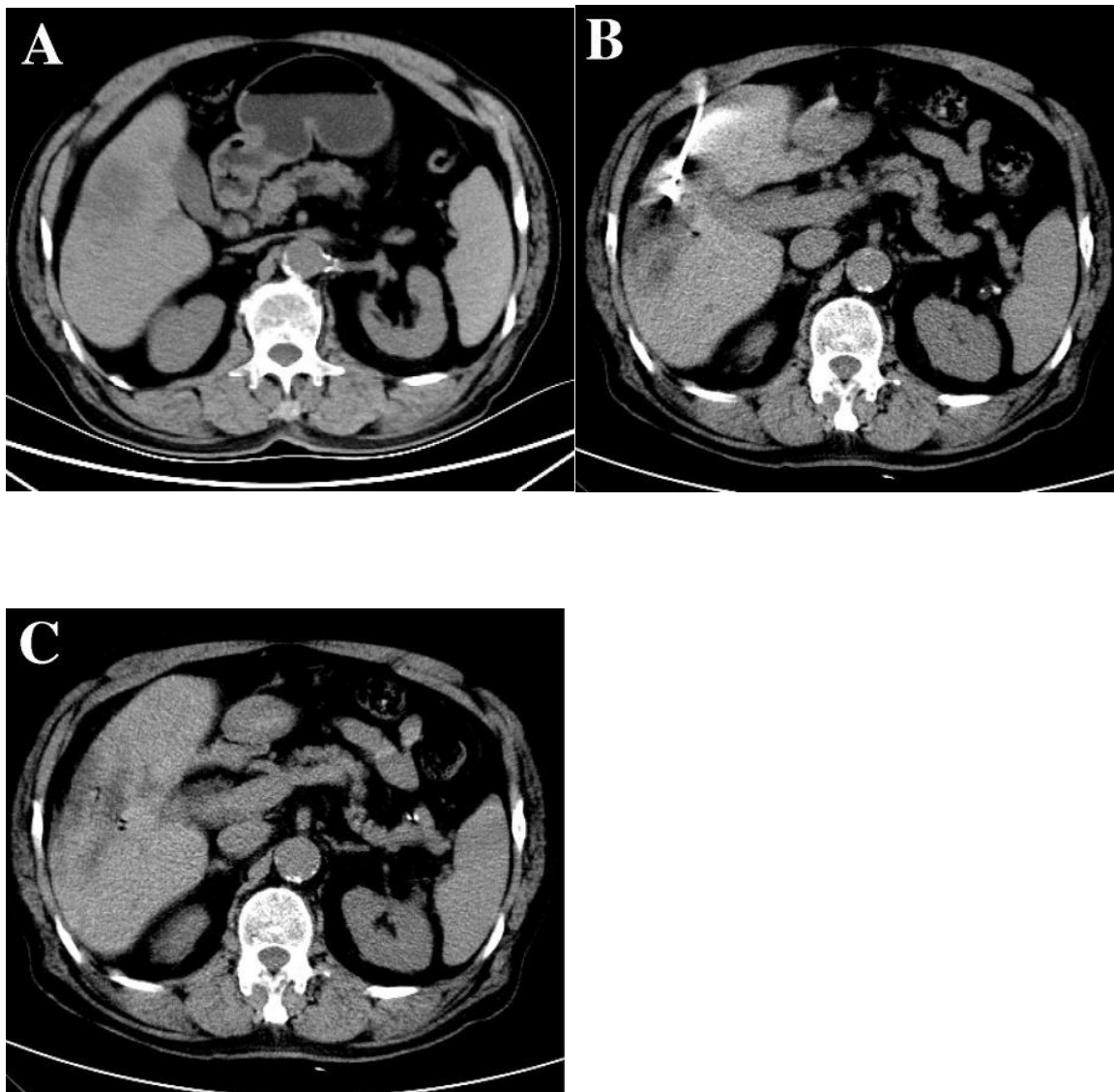
Perkutana ablacija tumora označuje destrukciju tumora minimalno invazivnim putem, odnosno uređajima koji se kroz kožu navode pod kontrolom radioloških slikovnih metoda. U upotrebi su ablacijske metode koje se za destrukciju tumora koriste netermalnom(kemijska ablacija instaliranjem etanola, elektroporacija kao nova ablacijska metoda) ili termalnom energijom (mikrovalna ablacija (MWA) ,radiofrekventna ablacija, (RFA) te krioablacija). Najčešće radiološke slikovne metode koje se koriste za planiranje i izvedbu perkutanih ablacija su UZV ili MSCT (45). Kod pacijenata u BCLC 0 stadiju, RFA ablacija može biti zamjena kirurškoj resekciji kao prva linija liječenja HCC-a, sa sličnim ukupnim preživljenjem (70). U stadiju BCLC 0 i A, kod pacijenata koji nisu kandidati za kirurgiju ili transplantaciju jetre , perkutana se ablacija (najčešće RFA) koristi kao kurativna metoda. Ablacijske metode mogu se koristiti i kao metoda premoštenja (eng. *Bridging*) kod pacijenata koji se nalaze na transplantacijskoj listi, s ciljem da se tumor tijekom procesa čekanja transplantacije očuva unutar Milanskih kriterija. Kod neresektabilnih HCC-a RFA se koristi u kombinaciji s transarterijskom kemoembolizacijom, o čemu će više govora biti u opisu endovaskularnih metoda liječenja. Apsolutne kontraindikacije za ablacijsku terapiju uključuju neispravljenju koagulopatiju, intravaskularnu invaziju, tumor unutar 1 cm od glavnog žučnog kanala ili veće krvne žile. Relativne kontraindikacije uključuju Child Pugh C cirozu te ugrađeni pacemaker ili defibrilator (71).

3.3.2.1 Radiofrekventna ablacija

Pod kontrolom UZV-a ili MSCT-a, elektroda povezana s radiofrekventnim generatorom uvodi se u tumorsko tkivo, a primjenjena izmjenična struja uzrokuje titranje molekula unutar tumora. Titranje uzrokuje trenje i zagrijavanje tkiva, a temperature više od 60 stupnjeva celzijusa uzrokuju denaturaciju proteina i staničnu smrt koagulacijskom nekrozom. Toplina koja se stvara oko vrha elektrode smanjuje se s udaljenošću od vrha elektrode, stoga je ablacijska zona ograničene veličine. RFA omogućuje ablaciju tumorskog tkiva te peritumorskog jetrenog parenhima kako bi se osigurala nekroza mikroskopskih ekstenzija tumora. Za male čvorove, RFA ima stope preživljenja slične onima kod kirurške resekcije, ali osigurava manje morbiditeta i bolju kvalitetu života (91). Ipak, porastom HCC-a, osobito kod onih tumora iznad 5 cm, dugoročni ishodi su povoljniji kirurškom resekcijom, kao što je ranije navedeno (90). RFA je najčešće korištena metoda ablacije HCC-a kod BCLC 0 i BCLC A stadija HCC-a. RFA se koristi kao postupak premoštenja do transplantacije jetre kod onih pacijenata koji se već nalaze na transplantacijskoj listi s ciljem sprječavanja progresije tumora izvan Milanskih kriterija. Postižu se dobro ukupno preživljenje i niske stope ispadanja s transplantacijske liste (92). Također, može se kombinirati s TACE metodom, najčešće u svrhu smanjivanja stadija tumora, što je opisano u dijelu teksta o endovaskularnim metodama liječenja. Ova metoda osjetljiva je na takozvani *heat sink effect*, jer blizina veće krvne žile odvodi toplinu protokom krvi te se u tumorskom tkivu ne uspijevaju postići dovoljno visoke temperature za izazivanje koagulacijske nekroze tumorskih stanica. Komplikacije ove metode su stvaranje biloma, intrahepatalno krvarenje, perforaciju žučnog mjehura, pneumotoraks, apscese jetre te subkapsularne hematome (45).

3.3.2.2 Mikrovalna ablacija

Pod kontrolom UZV-a ili MSCT-a, preko mikrovalne se antene oscilirajuća struja dovodi u tumor, uzrokuje titranje molekula vode unutar promjenjivog elektromagnetskog polja te porast kinetičke energije unutar tkiva i trenje koje dovodi do oslobađanja topline i smrti tumorskih stanica koagulacijskom nekrozom. MWA je manje osjetljiva od RFA na *heat sink effect* (manji je gubitak topline uzrokovan protokom krvi u anatomske bliskoj krvnoj žili), koji može rezultirati postizanjem nedovoljno visoke temperature u ciljanome tumorskom tkivu. Stoga je ova metoda pogodna kod tumora koji se svojom anatomske lokalizacijom nalaze u blizini većih krvnih žila. Zbog sprječavanja oštećenja struktura bliskih ablacijske zone, danas je moguća hidrodisekcija ili disekcija plinom zone oko tumora. Između zone ablacije i bliskih struktura injicira se tekućina ili plin kako bi se željene strukture odmaknule od ablacijske zone. Komplikacije koje se javljaju pri upotrebi ove metode slične su komplikacijama navedenim kod RFA (45). Recentne metaanalize ukazuju na sličnu učinkovitost MWA sa RFA, pri čemu jedna uključena studija daje prednost MWA kod većih tumorskih čvorova (69). U 16 članaka koji su uspoređivali RFA sa MWA (15 studija bilo je retrospektivno, a broj uključenih pacijenata varirao je od 35 do 879), ukupno preživljenje nije bilo značajno različito između RFA i MWA. Stopa potpunog tumorskog odgovora također nije bila značajno različita. U 10 studija koje su procjenjivale stopu lokalnog recidiva, MWA je pokazala statistički značajno smanjenje broja lokalnih recidiva HCC-a u odnosu na RFA u 4 studije, dok u preostalih 6 studija rezultati nisu bili različiti između RFA i MWA. Stopa komplikacija također nije bila različita (48).



Slika 7. Mikrovalna ablacija

A) MSCT prikaz prije provedene mikrovalne ablacije

B) MSCT prikaz, antena postavljena u ablacijsku zonu

C) MSCT prikaz nakon uklanjanja antene, prikazana hipodenzna zona nakon MWA

Izvor: Li, Z., Wang, C., Si, G. et al. Image-guided microwave ablation of hepatocellular carcinoma (≤ 5.0 cm): is MR guidance more effective than CT guidance? *BMC Cancer* 21, 366 (2021). <https://doi.org/10.1186/s12885-021-08099-7>

3.3.2.3 Krioablacija

Krioablacija pripada u jedne od najstarijih tehnika termalne ablacije. Neposredna smrt stanica rezultat je ciklusa zamrzavanja i odmrzavanja, čime nastaje hiperosmotsko okruženje i posljedična smrt stanica dehidracijom. Oštećenje tkiva također nastaje i zbog stanične anoksije uzrokovane vaskularnom stazom u području ablacije. Ciljane temperature kreću se od -20 do -40 stupnjeva celzijusa, a obično se izvode najmanje 2 ciklusa smrzavanja i odmrzavanja. Krioablacija je sigurnija za tkiva susjedna ciljanoj leziji u odnosu na RFA i MWA jer je vezivno tkivo i njegov izvanstanični matriks relativno otporan na krioablaacijske učinke (53). Iako su perkutane krio sonde korištene u ovoj metodi vrlo dostupne, krioterapija nije toliko široko korištena metoda u liječenju HCC-a u usporedbi s RFA i MWA. Razlog tome je veća stopa komplikacija u odnosu na RFA. Jedna od teških sistemskih komplikacija je takozvani kriošok, karakteriziran višestrukim zatajenjem organa uslijed citokinskog učinka (103).

3.3.2.4 Ireverzibilna elektroporacija

Ireverzibilna elektroporacije je relativno nova metoda u liječenju HCC-a. Uključuje isporuku kratkih impulsa visokog napona električne struje prema tumorskim stanicama. Rezultat toga je stvaranje nanopora u staničnim membrana, što uzrokuje nepovratno oštećenje stanica i njihovu smrt apoptozom. Postupak se provodi u općoj anesteziji (dakle, uključuje neuromuskularnu blokadu). Električni impulsi iz elektroda trebaju biti sinkronizirani sa refrakternom fazom električnih impulsa miokarda. Prednost ove metode je što nema utjecaja na izvanstanični matriks, čime su tkiva susjedna ciljanoj leziji relativno otporna na njezine učinke. Ova metoda je otporna na *heat sink effect* pošto se koristi netermalnom energijom (53).

3.4 Sistemsko liječenje

Sistemska terapija HCC-a koristi se kod pacijenata s neresektabilnim HCC-om koji nisu kandidati za lokoregionalnu terapiju, uključujući pacijente u uznapredovalom stadiju (BCLC C), neke pacijente u srednjem stadiju (BCLC B) te pacijente kod kojih je došlo do progresije HCC-a unatoč provedenoj lokoregionalnoj terapiji. Odobrene sistemske terapije možemo podijeliti u dvije skupine, od kojih prva skupina čini antiangiogene ciljane terapije, a druga skupina čini inhibitore kontrolnih točaka imunološkog sustava (ICI, eng. *Immune Checkpoint Inhibitors*). Antiangiogene terapije uključuju multikinazne inhibitore (sorafenib, regorafenib, lenvatinib,

karbozantinib) i monoklonalna antiangiogena protutijela (bevacizumab i ramucirunab). Najčešće nuspojave multikinaznih inhibitora su kožne reakcije, proljev, umor i gubitak težine. Hemoragija, proteinurija, hipertenzija, tromboembolije i gastrointestinalne perforacije moguće su nuspojave monoklonalnih antiangiogenih protutijela i multikinaznih inhibitora. Inhibitori kontrolnih točaka imunološkog sustava obuhvaćaju inhibitore receptora programirane smrti (PD1 inhibitori, pembrolizumab i nivolumab) ili njegovog liganda (PD-L1, durvalumab i atezolizumab) te inhibitore asociiranog proteina 4 citotoksičnih limfocita T (CTLA4 inhibitori, tremelimumab i ipilimumab). Povezani su s imunološki posredovanim nuspojavama koje mogu zahvatiti bilo koji organski sustav, stoga nisu preporučeni kod pacijenata nakon transplantacije jetre zbog rizika odbacivanja grafta te kod pacijenata s umjerenim ili teškim autoimunim bolestima (kod ovih pacijenata sorafenib ili lenvatinib preporučeni su kao prva linija liječenja). Po smjernicama AASLD (*American Association for the Study of Liver Diseases*), pacijentima s uznapredovalim HCC-om koji imaju Child Pugh A funkciju jetre treba ponuditi atezolizumab u kombinaciji s bevacizumabom ili durvalumab u kombinaciji s tremelimumabom kao preferiranu opciju prve linije terapije. U studiji koja je uspoređivala terapiju kombinacijom atezolizumaba s bevacizumabom u odnosu na terapiju sa sorafenibom, medijan ukupnog preživljenja u skupini atezolizumaba s bevacizumabom iznosio je 19.2 mjeseca. Ovo predstavlja najduže medijano ukupno preživljenje u sistemskoj terapiji HCC-a do danas zabilježeno u studijama. Osim toga, poboljšano preživljenje bez progresije te vrijeme do pogoršanja kvalitete života bili su u korist atezolizumaba u kombinaciji s bevacizumabom u odnosu na sorafenib (84). Pacijenti za koje se razmatra terapije atezolizumabom u kombinaciji s bevacizumabom trebali bi proći ezofago gastroduodenoskopiju kako bi se procijenilo postojanje varikoziteta jednjaka i rizik od krvarenja. Pacijenti s nedavnim krvarenjem iz gastrointestinalnog trakta unutar 6 mjeseci i oni s visokim rizikom za krvarenje na ezofagogastroduodenoskopiji trebali bi proći kroz liječenje varikoziteta (ligacija varikoziteta, terapija karvedilolom) prije početka terapije, ili se ti pacijenti mogu razmotriti za terapiju durvalumabom u kombinaciji s tremelimumabom. Studija je pokazala poboljšano ukupno preživljenje s kombinacijom durvalumaba i tremelimumaba u usporedbi sa sorafenibom (medijan ukupnog preživljenja 16,4 mjeseca u odnosu na 13,7 mjeseci sa sorafenibom)(86). U pacijenata kod kojih su ove navedene terapije kontraindicirane kao prva linija liječenja primjenjuje se sorafenib ili lenvatinib. Druga linija terapije preporučuje se kod pacijenata s očuvanom funkcijom jetre, ECOG statusom 0-1 koji razviju progresiju HCC-

a ili imaju netoleranciju na prvu liniju sistemskoga liječenja. Sorafenib ili lenvatinib se preporučuju nakon prve linije atezolizumaba i bevacizumaba ili nakon prve linije durvalumaba i tremelimumaba. Ako se radilo o pacijentu kod kojeg je sorafenib ili lenvatinib već korišten kao prva linija liječenja, regorafenib ili karbozantinib se preporučuju kao druga linija liječenja (85).

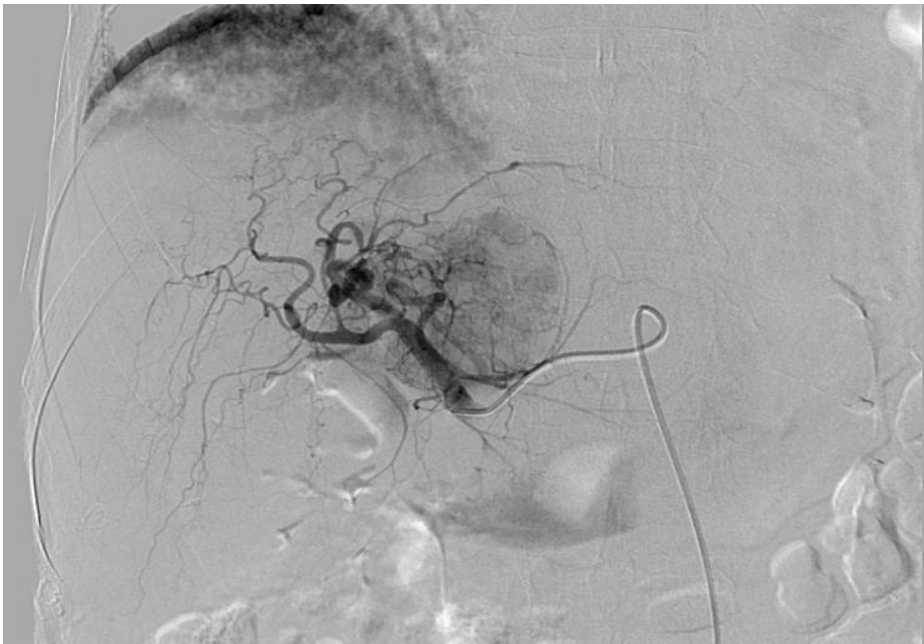4. ENDOVASKULARNE METODE LIJEČENJA HEPATOCELULARNOG KARCINOMA

4.1 Konvencionalna transarterijska kemoembolizacija – cTACE

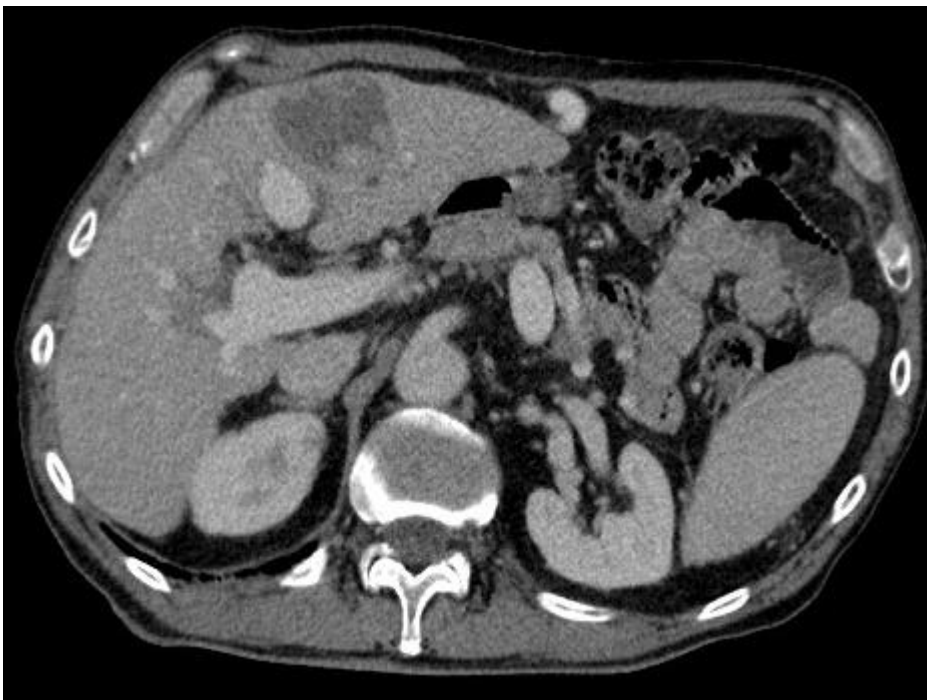Konvencionalna transarterijska kemoembolizacija (cTACE) smatra se standardnim lokoregionalnim tretmanom za veliku skupinu pacijenata s HCC-om koji nisu kandidati za kiruršku resekciju jetre, transplantaciju jetre ili ablacijske metode liječenja (BCLC B stadij). Tijekom posljednjih godina, cTACE se često koristi kao most do transplantacije (eng. *bridging*) kod pacijenata s HCC-om na listi za transplantaciju jetre s ciljem izbjegavanja progresije tumora. Koristi se kao metoda snižavanja stadija HCC-a kod pacijenata koji su inicijalno izvan Milanskih kriterija (eng. *downstaging*) (80). U cTACE, suspenzija kemoterapeutskih lijekova i lipiodola transarterijalno se dostavlja putem grana jetrene arterije koje opskrbljuju tumor. cTACE procedura najčešće se izvodi transfemoralnim i transradijalnim putem. Lipiodol se može koristiti u kombinaciji s različitim kemoterapeutskim lijekovima, uključujući doksorubicin, epirubicin, cisplatin, karboplatin i mitamicin. Navedena se suspenzija može, putem katetera i mikrokatera uz navođenje digitalnom suptrakcijskom angiografijom, supraselektivno injicirati u tumorsko tkivo putem subsegmentalnih grana jetrene arterije. Prije cTACE procedure potrebno je putem višefaznog MSCT-a učiniti mapiranje arterijske anatomije jetre, uključujući i opis prisutnosti bilo kakvih varijacija. Važno je ciljati sve arterije koje opskrbljuju tumor kako bi se postigao zadovoljavajući odgovor. Korištenje supraselektivnog pristupa i mikrokatera omogućuje ulazak u najbližu arteriju izvorištu samoga tumora, kako bi se u tumorsko tkivo dopremile najveće koncentracije citostatika i izbjeglo oštećenje okolnoga jetrenoga parenhima. Nakon injekcije suspenzije lijeka i lipiodola, embolizacija se postiže najčešće polivinil alkoholnim čestima veličine 100-300 mikrometara. Nekroza tumora postiže se ishemijskom hipoksijom i otpuštanjem citostatika u tumorsko tkivo (45). Metaanaliza o učinkovitosti cTACE uključivala je 101 studiju sa ukupno 10 108 pacijenata. Prosječno

preživljenje iznosilo je 70.3% nakon godinu dana , 51.8% nakon 2 godine ,40.4% nakon 3 godine i 32.4% nakon 5 godina. Medijan općeg preživljenja iznosi je 19,2 mjeseca (82). Procjena odgovora na cTACE obično se provodi 4 do 6 tjedana nakon zahvata. Za procjenu odgovara koristi se višefazni MSCT s kontrastom ili dinamički MR s kontrastom. Kod cTACE metode, gusta akumulacija lipiodola i nedostatak opacifikacije kontrastom znak su potpune nekroze, a moguće je dokumentirati i promjenu veličine HCC-a. Fokalna područja bez opacifikacija lipiodolom uz perzistentnu imbibiciju u arterijskoj fazi i ispiranje kontrasta u portalnovenskoj fazi ukazuju na aktivni HCC i zahtjevaju novi ciklus cTACE. Ciklus cTACE može se ponavljati u razmacima od 4 do 6 tjedana sve dok slikovne metode ne ukažu na potpunu nekrozu HCC-a. Ako HCC ne odgovori nakon 2 ciklusa cTACE-a, terapija se prekida. Apsolutne kontraindikacije za cTACE uključuju dekompenziranu cirozu jetre, zahvaćanje oba jetrena režnja tumorom, ekstrahepatalno širenje ili makrovaskularnu invaziju tumora, ozbiljno smanjen protok kroz portalnu venu, postojanje arteriovenskih fistula na razini jetrenog parenhima (zbog opasnosti distalne embolizacije) te bubrežna insuficijencija (klirens kreatinina 30 mL/min) (80). Od komplikacija ove metode, moguće je očekivati postembolizacijski sindrom, praćen bolovima različitog stupnja, mučninom, znojenjem i blagom vrućicom, koji se rješava simptomatskom terapijom. Ostale komplikacije su nastanak apscesa jetre, a embolizacija arterija izvan ciljanoga područja može rezultirati kolecistitisom, dekompenzacijom jetre ili gastritisom. Vaskularne komplikacije su ozlijeda na mjestu pristupa, disekcija ili ruptura jetrene arterije (53).

A)



B)



Slika 8.

A) DSA u tijeku cTACE procedure, HCC vidljiv kao hipervaskularna zona

B) MSCT prikaz, stanje nakon cTACE procedure

Zahvaljujući dr.Vitorio Perić i prof.dr.sc.Vinko Vidjak (KB Merkur)

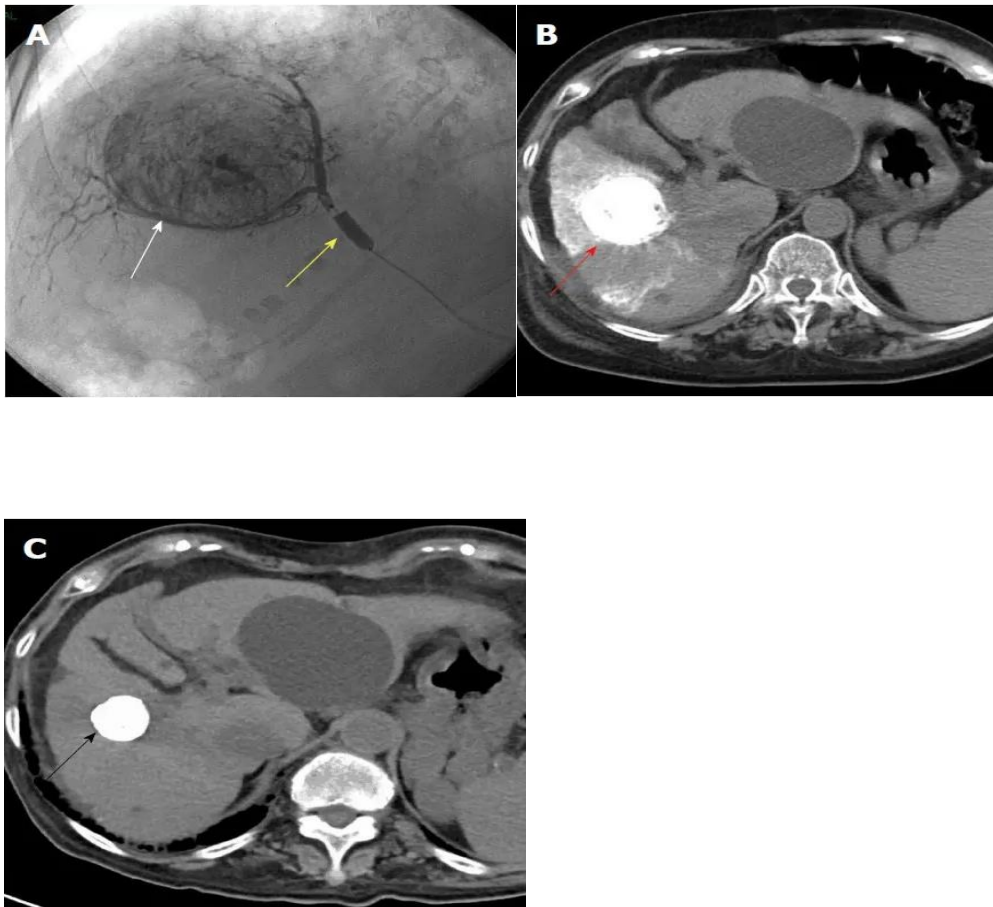
4.2 DEB-TACE

Ideja iza transarterijske kemoembolizacije mikrosferama koje otpuštaju lijek (*DEB-drug eluting beads*) je osigurati opstrukciju tumorskih krvnih žila te omogućiti kontinuirano otpuštanje kemoterapijskog agensa u tumorsko tkivo, uz minimalnu sistemsku izloženost kemoterapeutiku. Mikrosfere koje otpuštaju lijek sastoje se od hidrogela polivinil alkohola, najčešće napunjene doksorubicin hidrokloridom. Omogućuju sporo i kontinuirano otpuštanje lijeka tijekom duljeg vremenskog razdoblja (poluvijek ovisi o veličini mikrosfera, za mikrosfere promjera 100 do 150 mikrometara iznosi 170 sati). Ovo značajno povećava vrijeme kontakata lijeka s tumorom u odnosu na cTACE metodu (53). Kod korištenja DEB-TACE metode zabilježene su manje vršne koncentracije citostatika u krvi u odnosu na cTACE (68). Randomizirano kliničko ispitivanje uspoređivalo je DEB-TACE i cTACE kod pacijenata praćenih barem 2 godine ili do smrti. Studija nije pronašla razliku u ukupnome preživljenju (jednogodišnje i dvogodišnje preživljenje bilo je 86,2% i 56,8% nakon DEB-TACE te 83,5% i 55,4% nakon cTACE). Nije bilo razlike u medijanima broja postupka (2 u svakoj skupini), trajanju boravka u bolnici te u odgovoru tumora. Medijan TTP-a (eng. *Time to progression*; vrijeme do progresije HCC-a) iznosio je 9 mjeseci u obje skupine. Incidencija i težina nuspojava nisu se razlikovale između skupina, osim postproceduralne boli koja je bila češća i teža kod pacijenata liječenih cTACE metodom (65). Ovaj rezultat potvrđen je metaanalizom temeljenom na 7 studija (693 pacijenta), koja je pokazala ekvivalentne rezultate za DEB-TACE i cTACE (66). Retrospektivna studija je pokazala da su ozljede žučnih puteva, intrahepatični bilom i oštećenje jetrene funkcije bili znatno češći nakon DEB-TACE u odnosu na cTACE, posebno kod pacijenata s uznapređovalom cirozom jetre (67). Prema tome, još uvijek nema čvrstih dokaza o superiornosti DEB TACE u odnosu na cTACE. Prospektivna studija uključivala je 200 pacijenata s HCC-om koji su bili liječeni transplantacijom jetre nakon DEB-TACE postupka zbog premoštenja do transplantacije ili zbog smanjivanja stadija. Petogodišnje preživljenje iznosilo je 73,5% u grupi za smanjenje stadija te 72,3% u grupi za premoštenje, a preživljenje bez recidiva HCC-a bilo je 62,1% u grupi za smanjenje stadija i 74,8% u grupi za premoštenje. Zaključak studije je da pacijenti koji su inicijalno izvan Milanskih kriterija za transplantaciju jetre nakon smanjivanja stadija DEB-TACE metodom mogu ostvariti isto preživljenje i vjerojatnost bez recidiva HCC-a nakon pet godina jednako kao i pacijenti koji su

se inicijalno nalazili unutar Milanskih kriterija te je DEB-TACE kod njih korišten kao metoda premoštenja do transplantacije (81).

4.3 B-TACE

Balon okluzivna transarterijska kemoembolizacija (B-TACE) se definira kao supraselektivna infuzija kemoterapijskoga lijeka u kombinaciji s lipiodolom u krvnu žilu koja je neposredno prije tog postupka okludirana balonskim mikrokaterom. Nakon infuzije kemoterapijskog lijeka i lipiodola, embolizacija krvne žile postiže se najčešće uporabom želatine. Najčešće korišteni kemoterapeutske lijekovi u B-TACE metodi su miriplatina, cisplatina i epirubicin. Ideja na kojoj počiva B-TACE metoda je okluzijom balonskim mikrokaterom smanjiti retrogradni protok kemoterapeutika te smanjiti krvni protok distalno od balona kako bi se dostavila povećana koncentracija kemoterapeutika u tumorsko tkivo (104). Retrospektivna studija pokazala je statistički značajan superiorniji kompletni tumorski odgovor u skupini liječenoj B-TACE metodom (29 pacijenata) u odnosu na cTACE skupinu (10 pacijenata) (105). Slično je pokazala još jedna studija sa značajnom razlikom početne kompletne remisije u B-TACE i cTACE skupini pacijenata (93,8% naspram 62,5%). Također vrijeme do progresije bolesti bilo je duže u B-TACE skupini u odnosu na cTACE skupinu. (107). Međutim, istraživanje provedeno godinu dana kasnije nije pronašlo statistički značajnu razliku u lokalnom odgovoru HCC-a između cTACE i B-TACE grupe (106). Sve navedene studije su retrospektivnoga karaktera i uključivale su relativno malen broj pacijenata. Dakle, potrebne su opsežnije prospektivne studije kako bi se donijeli konkretni zaključci o tome je li ova metoda superiornija u odnosu na cTACE. Kontraindikacije za B-TACE metodu odgovaraju kontraindikacijama navedenim kod cTACE metode (104).



Slika 9. B-TACE metoda :HCC promjera 45 milimetara liječen B-TACE metodom

A) Mikorbalonski kateter od 3 Fr umetnut je u arteriju koja opskrbljuje tumor. Nakon postizanja okluzije mikorbalonskim kateterom (žuta strijelica), provedena je infuzija emulzije lipiodola i miriplatine (bijela strijelica).

B) MSCT prikaz guste akumulacije lipiodola u HCC čvoru nepostredno nakon provedbe B-TACE (crvena strijelica).

C) MSCT prikaz 4 godine nakon provedbe B-TACE, smanjen je volumen akumulacije lipiodola, bez lokalnog recidiva HCC-a (crna strijelica).

Izvor: Hatanaka T, Arai H, Kakizaki S. Balloon-occluded transcatheter arterial chemoembolization for hepatocellular carcinoma. World J Hepatol 2018; 10(7): 485-495 [PMID: [30079135](https://pubmed.ncbi.nlm.nih.gov/30079135/) DOI: [10.4254/wjh.v10.i7.485](https://doi.org/10.4254/wjh.v10.i7.485)]

4.4 Transarterijska radioembolizacija – TARE

Transarterijska radioembolizacija endovaskularna je metoda liječenja koja uključuje ubrizgavanje staklastih ili smolastih mikrosfera veličine 30 do 70 mikrometara napunjenih radioaktivnim izotopom (itrij-90; Y90) izravno u krvne žile tumora. Nekroza tumorskih stanica uzrokovana je formacijom slobodnih kisikovih radikala unutar stanica zbog kontinuirane emisije beta čestica iz radioaktivnih mikrosfera, što dovodi do nepovratnog oštećenja DNA molekule stanica. Sfere mogu izručiti do 150 Gy beta zračenja, poluživot im iznosi oko 62 sata, a radijus djelovanja im je 1 centimetar. Zbog minimalnog emboličkog učinka, ovaj tretman može se koristiti i kod pacijenata sa trombozom portalne vene (BCLC C stadij HCC-a). Procjena odgovora provodi se nakon 3 mjeseca višefaznim MSCT-om ili dinamičkim MR-om (53). Prethodne studije pokazuju da segmentektomija zračenjem može osigurati stope odgovora i preživljenje usporedive s kurativnim kirurškim i ablacijskim metodama za odabrane pacijente s ranom fazom HCC-a koji imaju očuvanu funkciju jetre. Studija koja je uključivala pacijente s pojedinačnim čvorovima manjim ili jednakim 8 centimetara, ECOG statusom 0 ili 1 te Child Pugh A cirozom pokazala je objektivnu stopu odgovora od 88,3%, a trogodišnja stopa ukupnog preživljenja iznosila je 86,6% za sve pacijente i 92,8% za pacijente kod kojih je TARE bila neoadjuvantna terapija prije kirurške resekcije ili transplantacije jetre. Dakle, TARE kao neoadjuvantna terapija kirurškoj resekciji omogućava lokalnu kontrolu tumora u tretiranom režnju te osigurava hipertrofiju funkcionalnog ostatka jetre prije kirurške resekcije (101). Studija iz 2016.godine pokazala je da TARE sa Y90 produljuje vrijeme do progresije HCC-a u usporedbi sa cTACE (>26 mjeseci za TARE naspram 6,8 mjeseci za cTACE) kod pacijenata u ranoj i intermedijarnoj fazi HCC-a (BCLC A, BCLC B). Ova poboljšana kontrola tumora potencijalno bi mogla biti korisna kod pacijenata u BCLC A stadiju, kada je cilj endovaskularnog liječenja HCC-a premoštenje do transplantacije, odnosno smanjenje rizika od ispadanja s liste za transplantaciju jetre (97). Kada se koristi kao inicijalna terapija za smanjivanje stadija HCC-a, cTACE i TARE sa Y90 pokazali su sličnu učinkovitost. Usporedba dviju tehnika nije pokazala značajne razlike u stopi uspješnog smanjenja stadija (oboje više od 80%). Zanimljivo je da je u ovoj studiji TARE pokazao bolju lokalnu kontrolu tumora; u patohistološkoj analizi jetre nakon eksplantacije u TARE skupini je pronađeno više potpuno nekrotičnih tumora (30,8% kod TARE naspram 20,5% kod cTACE) i manje tumora izvan Milanskih kriterija (23,1% TARE naspram

20,5% cTACE), kao i manji broj tumora sa mikrovaskularnom invazijom (7,7% TARE naspram 20,5% cTACE) (98). Nedostaci TARE metode uključuju veće troškove i potrebu za većom stručnošću (suradnja intervencijskih radiologa, radiofarmaceuta, fizičara i specijalista nuklearne medicine) pri pripremi i primjeni doze u odnosu na ostale endovaskularne metode liječenja. Moguće komplikacije TARE slične su onima navedenima kod cTACE metode, a dodatni postoji rizik od hepatitisa uzrokovanog zračenjem te radijacijskog pneumonitisa. Zbog rizika od netargetirane embolizacije radioaktivnih izotopa u plućni krvotok, pacijent bi trebao proći predtretmansko snimanje makroagregatnim albuminom (MAA) označenim s tehnecijem 99m (99mTc) s ciljem procjene postojanja značajnog hepatopulmonalnog šanta. U tom slučaju, TARE metoda bila bi kontraindicirana (53).

4.5 BLAND embolizacija

Kod BLAND embolizacije, embolizacijski agens dostavlja se supraselektivno u tkivo tumora, inducirajući hipoksiju i nekrozu tumorskih stanica. Kao embolizacijski agens najčešće koriste čestice polivinil alkohola (PVA) ili mikrosfere na bazi želatine. BLAND embolizacija ne zahtjeva upotrebu kemoterapijskih lijekova niti radioterapijskih agensa te stoga predstavlja jeftiniju varijantu endovaskularnoga liječenja HCC-a. Novija randomizirana studija koja je uključivala 101 pacijenta nije pokazala razliku između cTACE i BLAND embolizacije u tumorskom odgovoru, niti u preživljenju bez progresije bolesti (PFS, eng. *Progression Free Survival*), a ni u ukupnome preživljenju (61). Isto je dokazano u ranije provedenim metaanalizama, koje pokazuju sličnost u ukupnom preživljenju između cTACE i BLAND embolizacije (62, 63, 64). Ipak, u većini ovih studija radilo se o malom uzorku pacijenta te još nije postignut siguran zaključak o tome da je jedna od ove dvije metode superioronija. Većina centara danas provodi cTACE metodu, dok BLAND embolizacija ostaje rjeđe korištena metoda. Prednost BLAND embolizacije je što se može koristiti kod pacijenata sa indikacijom za endovaskularno liječenje, ali sa kontraindikacijom za primanje kemoterapeutika (npr. pacijenti sa zatajivanjem srca i kontraindikacijom za primjenu doksorubicina, često korištenog kemoterapijskog agensa u cTACE metodi). Moguće komplikacije su nastanak biloma, nenamjerna embolizacija i postembolizacijski sindrom.

4.6 Kombinacija endovaskularnih i ostalih metoda liječenja HCC-a

Cilj kombiniranja različitih sinergističkih terapijskih metoda je povećati učinkovitost liječenja u usporedbi s monoterapijom, spriječiti pojavu recidiva HCC-a, usporiti vrijeme do progresije tumora te smanjiti stadij tumora kod pacijenata kako bi ih se učinilo kandidatima za transplantaciju. Kombinacijske terapije mogu se provoditi istovremeno tijekom iste seanse ili se izvode sekvencijalno jedna za drugom (80). RFA se može kombinirati sa cTACE metodom, a ideja počiva na tome da će smanjena vaskularizacija tumora nakon cTACE metode umanjiti *heat sink effect* kojemu je RFA metoda podložna te time omogućiti ablaciju većih tumora. U provedenoj metaanalizi, koja je uključivala 21 studiju sa ukupno 3413 pacijenata, cTACE uz RFA pokazao je statistički značajan bolje prosječno preživljenje i preživljenje bez progresije u odnosu na monoterapiju sa cTACE i monoterapiju sa RFA, čak i kod pacijenata s tumorom većim od 3 centimetra (77). Također, retrospektivna studija procjenjivala je patohistološku učinkovitost DEB-TACE u kombinaciji s perkutanom termalnom ablacijom u pacijenata kod kojih su ove metode korištene kao premoštenje do transplantacije jetre. Kombinirana terapija DEB-TACE/RFA u usporedbi sa DEB-TACE/MWA pokazale su ekvivalentnu koagulacijsku nekrozu tumora (78). Nadalje, iz razloga što liječenje endovaskularnim metodama potiče angiogenezu u tumorskome tkivu, pojavila se ideja primjene cTACE kombiniranog sa sistemskom primjenom sorafeniba, oralnog multikinaznog inhibitora koji ima antiangiogeni učinak. Randomizirana klinička studija ukazuje na moguću kliničku korist ovoga sinergističkoga pristupa, iako proučavani ishod studije nije klasičan način procjene učinkovitosti terapijskih metoda kod HCC-a. Naime, studija je pokazala statistički značajno povećanje vremena do neTACEabilne progresije (TTUP) kod kombinacija cTACE i sustavnog sorafeniba (25,2 mjeseca) u odnosu na izoliranu primjenu cTACE (13,5 mjeseci). TTUP označava kombinaciju progresije tumora asocirane s kliničkim profilom koji onemogućava daljnje TACE liječenje (79). Međutim, kombinacija cTACE i sistemske terapije antiangiogenim multikinaznim inhibitorima nije uspjela poboljšati ukupno preživljenje u studijama provedenim kod uznapredovalog HCC-a (87). Stoga, AASLD trenutno ne preporučuje rutinsko dodavanje TACE uz sistemsku terapiju kod pacijenata s uznapredovalim stadijem HCC-a (85).

4.7 Uloga umjetne inteligencije u endovaskularnim metodama liječenja

Umjetna inteligencija (AI) sveobuhvatni je naziv za računalne programe kojima je cilj da oponašaju ljudsku inteligenciju i ponašanje, a uključuju učenje, prilagođavanje i rješavanje problema. U današnje vrijeme, AI se pojavljuje kao alat koji bi mogao poboljšati skrb za pacijente sa HCC-om, zbog mogućnosti poboljšanja predikcije rizika te postavljanja dijagnoze i donošenja prognoze HCC-a. AI pristupi uključuju modele strojnog učenja (ML, eng. *machine learning*) i njegove podvrste, dubokog učenja (DL, eng. *deep learning*). ML je podvrsta AI-a, u kojoj su računalni programi omogućeni da „uče“ iz mnoštva dostupnih podataka i poboljšavaju se sa iskustvom. Računalo provodi ponovljenje iteracije modela kako bi postupno poboljšalo izvedbu određenog zadatka, kao što je klasifikacija prognoze HCC-a. DL je podvrsta ML-a, inspirirana ljudskim mozgom, u kojoj programi koriste složenu arhitekturu višeslojnih neuronskih mreža za analizu velike količine podataka. DL modeli danas se primjenjuju na raznovrsne izvore podataka, uključujući podatke iz elektroničkih zdravstvenih zapisa pacijenata, radioloških slikovnih pretraga, histopatologije i molekularne biomarkere kako bi se poboljšala točnost predikcije rizika, nastanka, odgovora na liječenje i prognoze HCC-a (96). Neke studije fokusirale su se na sposobnost AI metoda u predviđanju odgovora na cTACE kod pacijenata s uznapredovalim HCC-om. Jedna studija iz 2020. godine koja je uključivala značajke mikrovaskulature HCC-a ekstrahirane iz CEUS pretrage uspjela je predvidjeti odgovor na cTACE korištenjem AI modela s točnošću od 86%, ali rezultati zahtjevaju daljnju evaluaciju zbog malog uzorka pacijenata (n=36) (95). U drugoj studiji, DL rezultati dobiveni ekstrakcijom značajki iz MSCT slika pacijenata s HCC-om liječenih cTACE metodom u kombinaciji sa sistemskim sorafenibom pokazali su se kao neovisan faktor povezan s ukupnim preživljenjem (93). Iste godine, korištenjem neuronskih mreža treniranih na MSCT slikama 562 pacijenta te validiranih na 227 pacijenata, AI DL algoritam je postigao AUC (eng. *Area under the curve*) od 0,94 za predviđanje potpunog ili djelomičnog odgovora te stabilne ili progresivne bolesti nakon cTACE terapije (94). Ipak, unatoč obećavajućim početnim rezultatima, potrebna su daljnja istraživanja u ovom području, standardizacija AI podataka za poboljšanje generalizacije rezultata te uspostavljanje konsenzusa oko smjernica s ciljem olakšane interpretacije rezultata dobivenih putem ML-a i DL-a (96).

4.8 Rezultati i dostignuća u liječenju HCC-a u KB Merkur te uloga endovaskularnoga liječenja

U Kliničkoj bolnici Merkur od 1998. godine do 2023.godine učinjeno je 1803 transplatacije jetre za 1640 pacijenata, od čega su 2.4% bile multiorganske, a u 0.4% slučajeva radilo se o živom donoru. Oko 31% od ukupnih transplantacija jetre obavljeno je kod pacijenta sa HCC-om. Zadnjih 5 godina u KB Merkur prosječno se godišnje napravi 96 transplantacija jetre (99). Retrospektivna, jednocentrična kohortna studija provedena na KB Merkur obuhvatila je 198 odraslih osoba s HCC-om i cirozom jetre koji su bili liječeni transplantacijom jetre u razdoblju od siječnja 2006. do rujna 2018.godine. Većina njih (160 pacijenata) u početku je ispunjavala Milanske kriterije, dok je kod 38 pacijenata prvo proveden TACE s ciljem smanjenja stadija (eng. *downstaging*) u granice Milanskih kriterija. Uspoređivani su ishodi nakon transplantacije jetre u ove dvije skupine. Stope preživljenja jednu, tri i pet godina nakon transplantacije jetre iznosile su redom 88.2%, 80.1% i 75.9%, dok su vjerojatnosti preživljenja bez recidiva HCC-a iznosile redom 92.3%, 87.9% i 85% nakon jedne, tri i pet godina. Ishodi su bili usporedivi između grupa, što znači da pacijenti sa uspješnim smanjenjem stadija pomoću TACE metode mogu postići isto posttransplantacijsko preživljenje i preživljenje bez recidiva HCC-a kao i pacijenti koji su primarno bili unutar Milanskih kriterija. Samo je zbroj maksimalnih promjera tumora na eksplantatu bio nezavisan faktor rizika za pojavu recidiva HCC-a (100). Studije pokazuju da je odgovor HCC-a na lokoregionalne terapije povezan s recidivom HCC-a nakon transplantacije jetre te se stoga može koristiti u predviđanju ishoda (89).

4.9 Evaluacija odgovora HCC-a na endovaskularne metode liječenja

Postoje nekoliko smjernica za evaluaciju odgovora HCC-a na lokoregionalne terapije. RECIST smjernice (eng. *Response Evaluation Criteria in Solid Tumors*) bile su prve takve smjernice. Međutim, nedostatak ovih smjernica je što su samo uzimale u obzir promjenu veličine HCC-a nakon postupka i tijekom praćanja, a nisu uzimali u obzir promjene u vaskularizaciji i nekrozi HCC-a. Upravo su te promjene krajnji cilj kod primjene lokoregionalne terapije te često pri prvoj kontroli ni ne mora doći do značajne promjene veličine lezije, iako se radi o

zadovoljavajućem odgovoru na lokoregionalnu terapiju. U tom kontekstu, stvorene su modificirane RECIST smjernice (mRECIST) te LI-RADS smjernice, koje se baziraju na promjeni imbibicije HCC-a kontrastom te time ukazuju na vijabilnost HCC-a (dakle, ne baziraju se na promjeni same veličine lezije kao prethodne RECIST smjernice).

Po mRECIST smjernicama, postoje 4 tipa odgovora. Kompletni odgovor označava potpuni nestanak kontrastne imbibicije u tumorskoj leziji. Parcijalni odgovor označava smanjenje veće od 30% u zbroju maksimalnih dijametara kontrastno imbibiranog dijela tumorske lezije. Stabilna bolest označava smanjenje manje od 30% ili povećanje manje od 20% u zbroju maksimalnih dijametara kontrastom imbibiranog dijela tumorske lezije. Naposljetku, progresivna bolest označava povećanje >20% kontrastom imbibirane tumorske lezije.

Odgovor na terapiju prema LI-RADS-u (LR-TR) dijeli se na 4 kategorije. LR-TR neocjenjiv ako se odgovor ne može procijeniti; LR-TR nevitalan, kada nedostaje kontrastna imbibicija i vjerojatno se radi o potpunom odgovoru; LR-TR sumnjiv, ako ne zadovoljava kriterije vitalnosti niti nevitalnosti, atipične kontrastne imbibicije. Naposljetku, kao LR-TR vitalan označava nodularno nepravilno tkivo u tretiranom području sa imbibicijom tipičnom za HCC (hiperintenzitet u arterijskoj fazi uz ispiranje kontrast u portalnovenskoj fazi i odgođenoj fazi) (54).

5. ZAKLJUČAK

Endovaskularne metode liječenja hepatocelularnog karcinoma predstavljaju značajan napredak u liječenju HCC-a, posebno kod pacijenata koji nisu kandidati za kiruršku resekciju ili transplantaciju jetre. Ovaj modalitet liječenja uključuje minimalno invazivne procedure intervencijske radiologije, kao što su cTACE, DEB-TACE, B-TACE, TARE i BLAND embolizacija. Pacijenti sa ranim do srednje uznapređovalim stadijem HCC-a (*Barcelona Clinic Liver Cancer* (BCLC) stadij A i B), očuvane funkcije jetre i očuvanih životnih sposobnosti, bez vaskularne invazije i bez ekstrahepatalne proširenosti tumora su najčešći kandidati za endovaskularno liječenje. Endovaskularne metode važan su dio multimodalnog liječenja hepatocelularnog karcinoma te se često koriste u kombinaciji s drugim metodama liječenja kao što su perkutane ablacije, transplantacija jetre i sistemska terapija. Endovaskularne metode značajno pridonose uspjesima transplantacijske medicine, jer omogućuju održavanje stadija HCC-a unutar kriterija za transplantaciju. Također, ostvarivanjem smanjivanja stadija tumora endovaskularne

metode omogućuju uključivanje u proces transplantacije onih pacijenata koji u početku nisu ispunjavali kriterije za transplantaciju jetre. U liječenju pacijenata sa hepatocelularnim karcinomom, izrazito je bitno naglasiti važnost multidisciplinarnog tima (kojega čine radiolog, gastroenterolog, kirurg, patolog, citolog, onkolog, transfuziolog) u procesu liječenja. Svi članovi tima moraju odigrati svoju ulogu kako bi se kod ovih pacijenata odabrala optimalna metoda liječenja i ostvarili zadovoljavajući rezultati.

6.LITERATURA

- (1) Duale Reihe: Anatomija, 3. prerađeno izdanje (2018.)
- (2) Dubravko Jalšovec: Sustavna i topografska anatomija čovjeka (2005.)
- (3) Luiz Carlos Junqueira, Jose Carneiro :Osnove histologije – Udžbenik i atlas (2005.)
- (4) Ivan Damjanov, Sven Siewerth, Stanko Jukić i Marin Nola: Patologija, peto izdanje (2018.)
- (5) Krishna M. Histological Grading and Staging of Chronic Hepatitis. Clin Liver Dis (Hoboken). 2021 May 1;17(4):222-226. doi: 10.1002/cld.1014. PMID: 33968379; PMCID: PMC8087941.
- (6) Silva MA, Hegab B, Hyde C, Guo B, Buckels JAC, Mirza DF. Needle trackseeding following biopsy of liver lesions in the diagnosis of hepatocellular cancer: a systematic review and meta-analysis. Gut2008;57:1592–1596.
- (7) Fuks D, Cauchy F, Fusco G, Paradis V, Durand F, Belghiti J. Preoperative tumour biopsy does not affect the oncologic course of patients with transplantable HCC. J Hepatol 2014;61:589–593.
- (8) Rockey DC, Caldwell SH, Goodman ZD, Nelson RC, Smith AD American Association for the Study of Liver Diseases. Liver biopsy. Hepatology 2009;49:1017–1044
- (9) Arthur C. Guyton, John E. Hall: Medicinska fiziologija, 14. izdanje (2022.)
- (10) Robert K. Murray, David A. Bender, Kathleen M. Botham, Harperova ilustrirana biokemija (2011.)
- (11) Thomas W. Sadler: Langmanova medicinska embriologija (2009.)
- (12) Stjepan Gamulin, Marko Marušić, Zdenko Kovač: Patofiziologija, 8. izdanje (2018)
- (13) Akinyemiju T, Abera S, Ahmed M, Alam N, Alemayohu MA, Allen C, et al. The burden of primary liver cancer and underlying etiologies from 1990 to 2015 at the global, regional, and national level. JAMA Oncol 2017;3:1683–1691.
- (14) Fact Sheets by Population-Globocan-IARC n.d.
http://globocan.iarc.fr/Pages/fact_sheets_population.aspx
- (15) Singal AG, Lampertico P, Nahon P. Epidemiology and surveillance for hepatocellular carcinoma: New trends. J Hepatol. 2020 Feb;72(2):250-261. doi: 10.1016/j.jhep.2019.08.025. PMID: 31954490; PMCID: PMC6986771.
- (16) Childs A, O'Beirne J, Meyer T. Status of hepatocellular cancer in Europe. Chin Clin Oncol. 2013 Dec;2(4):44. doi: 10.3978/j.issn.2304-3865.2013.09.04. PMID: 25841923.
- (17) Li Q, Cao M, Lei L, Yang F, Li H, Yan X, He S, Zhang S, Teng Y, Xia C, Chen W. Burden of liver cancer: From epidemiology to prevention. Chin J Cancer Res. 2022 Dec 30;34(6):554-566. doi: 10.21147/j.issn.1000-9604.2022.06.02. PMID: 36714347; PMCID: PMC9829497.
- (18) Hrvatski zavod za javno zdravstvo, Podaci Registra za rak za 2021. godinu

- (19) Hrvatski zavod za javno zdravstvo, Registar za rak Republike Hrvatske. Incidencija raka u Hrvatskoj 2020., Bilten 45, Zagreb, 2022.
- (20) Akinyemiju T, Abera S, Ahmed M, Alam N, Alemayohu MA, Allen C, et al. The burden of primary liver cancer and underlying etiologies from 1990 to 2015 at the global, regional, and national level. *JAMA Oncol* 2017;3:1683–1691
- (21) Ioannou GN, Splan MF, Weiss NS, McDonald GB, Beretta L, Lee SP. Incidence and predictors of hepatocellular carcinoma in patients with cirrhosis. *Clin Gastroenterol Hepatol* 2007;5:938–945.
- (22) Suresh D, Srinivas AN, Kumar DP. Etiology of Hepatocellular Carcinoma: Special Focus on Fatty Liver Disease. *Front Oncol*. 2020 Nov 30;10:601710. doi: 10.3389/fonc.2020.601710. PMID: 33330100; PMCID: PMC7734960.
- (23) Goossens N, Hoshida Y. Hepatitis C virus-induced hepatocellular carcinoma. *Clin Mol Hepatol*. 2015 Jun;21(2):105–14. doi: 10.3350/cmh.2015.21.2.105. Epub 2015 Jun 26. PMID: 26157746; PMCID: PMC4493352.
- (24) Vilibic-Cavlek T, Kucinar J, Kaic B, Vilibic M, Pandak N, Barbic L, Stevanovic V, Vranes J. Epidemiology of hepatitis C in Croatia in the European context. *World J Gastroenterol*. 2015 Aug 28;21(32):9476–93. doi: 10.3748/wjg.v21.i32.9476. PMID: 26327756; PMCID: PMC4548109.
- (25) Ghany MG, Morgan TR; Panel A-IHCG. Hepatitis C guidance 2019 update: American Association for the Study of Liver Diseases-Infectious Diseases Society of America Recommendations for testing, managing, and treating hepatitis C virus infection. *Hepatology*. 2020;71(2):686–721.
- (26) Akinyemiju T, Abera S, Ahmed M, Alam N, Alemayohu MA, Allen C, et al. The Burden of Primary Liver Cancer and Underlying Etiologies From 1990 to 2015 at the Global, Regional, and National Level: Results From the Global Burden of Disease Study 2015. *JAMA Oncol* (2017) 3:1683–91. doi: 10.1001/jamaoncol.2017.3055
- (27) Asrani SK, Devarbhavi H, Eaton J, Kamath PS. Burden of liver diseases in the world. *J Hepatol* (2019) 70:151–71. doi: 10.1016/j.jhep.2018.09.014
- (28) Ganne-Carrié N, Nahon P. Hepatocellular carcinoma in the setting of alcohol-related liver disease. *J Hepatol* (2019) 70:284–93. doi: 10.1016/j.jhep.2018.10.008
- (29) Yang HI, Lu SN, Liaw YF, You SL, Sun CA, Wang LY, et al. Hepatitis B e antigen and the risk of hepatocellular carcinoma. *N Engl J Med* 2002;347:168–174.
- (30) Chen CJ, Yang HI, Su J, Jen CL, You SL, Lu SN, et al. Risk of hepatocellular carcinoma across a biological gradient of serum hepatitis B virus DNA level. *JAMA* 2006;295:65–73.
- (31) Yu M-W, Yeh S-H, Chen P-J, Liaw Y-F, Lin C-L, Liu C-J, et al. Hepatitis B virus genotype and DNA level and hepatocellular carcinoma: a prospective study in men. *J Natl Cancer Inst* 2005;97:265–272.

- (32) Iloeje UH, Yang H-I, Su J, Jen C-L, You S-L, Chen C-J, et al. Predicting cirrhosis risk based on the level of circulating hepatitis B viral load. *Gastroenterology* 2006;130:678–686.
- (33) Nguyen MH, Wong G, Gane E, Kao JH, Dusheiko G. Hepatitis B virus: advances in prevention, diagnosis, and therapy. *Clin Microbiol Rev.* 2020;33(2).
- (34) Smilja Kalenić i suradnici: Medicinska mikrobiologija (2023.)
- (35) Terrault NA, Lok ASF, McMahon BJ, et al. Update on prevention, diagnosis, and treatment of chronic hepatitis B: AASLD 2018 hepatitis B guidance. *Hepatology.* 2018;67(4):1560–1599.
- (36) Inoue M, Yoshimi I, Sobue T, Tsugane S. Influence of coffee drinking on subsequent risk of hepatocellular carcinoma: a prospective study in Japan. *J Natl Cancer Inst* 2005;97:293–300.
- (37) Aleksandrova K, Bamia C, Drogan D, Lagiou P, Trichopoulou A, Jenab M, et al. The association of coffee intake with liver cancer risk is mediated by biomarkers of inflammation and hepatocellular injury: data from the European Prospective Investigation into Cancer and Nutrition. *Am J Clin Nutr* 2015;102:1498–1508
- (38) Chang M-H, You S-L, Chen C-J, Liu C-J, Lai M-W, Wu T-C, et al. Long-term effects of hepatitis B immunization of infants in preventing liver cancer. *Gastroenterology* 2016:21–26
- (39) Papatheodoridis GV, Chan HL, Hansen BE, Janssen HL, Lampertico P. Risk of hepatocellular carcinoma in chronic hepatitis B: Assessment and modification with current antiviral therapy. *J Hepatol* 2015;62:956–967
- (40) Raees A, Kamran M, Özkan H, Jafri W. Updates on the Diagnosis and Management of Hepatocellular Carcinoma. *Euroasian J Hepatogastroenterol.* 2021 Jan-Jun;11(1):32-40. doi: 10.5005/jp-journals-10018-1335. PMID: 34316462; PMCID: PMC8286363
- (41) Lee YJ, Lee JM, Lee JS, Lee HY, Park BH, Kim YH, et al. Hepatocellular carcinoma: diagnostic performance of multidetector CT and MR imaging—a systematic review and meta-analysis. *Radiology* 2015;275:97–109
- (42) Aubé C, Oberti F, Lonjon J, Pageaux G, Seror O, N’Kontchou G, et al. EASL and AASLD recommendations for the diagnosis of HCC to the test of daily practice. *Liver Int* 2017;37:1515–1525.
- (43) Piscaglia F, Kudo M, Han KH, Sirlin C. Diagnosis of hepatocellular carcinoma with non-invasive imaging: a plea for worldwide adoption of standard and precise terminology for describing enhancement criteria. *Ultraschall Med* 2017;38:9–11
- (44) Furlan A, Marin D, Cabassa P, Taibbi A, Brunelli E, Agnello F, et al. Enhancement pattern of small hepatocellular carcinoma (HCC) at contrast-enhanced US (CEUS), MDCT, and MRI: Intermodality agreement and comparison of diagnostic sensitivity between 2005 and 2010 American Association for the Study of Liver Diseases (AASLD). *Eur J Radiol* 2012;81:2099–2105.
- (45) Boris Brkljačić i Vinko Vidjak: Radiologija (2023.)

- (46) Tanaka H. Current role of ultrasound in the diagnosis of hepatocellular carcinoma. *J Med Ultrason* (2001). 2020 Apr;47(2):239-255. doi: 10.1007/s10396-020-01012-y. Epub 2020 Mar 13. PMID: 32170489; PMCID: PMC7181430.
- (47) Singal A, Volk ML, Waljee A, Salgia R, Higgins P, Rogers MA, et al. Meta-analysis: surveillance with ultrasound for early-stage hepatocellular carcinoma in patients with cirrhosis. *Aliment Pharmacol Ther* 2009;30:37–47.
- (48) European Association for the Study of the Liver. EASL Clinical Practice Guidelines: Management of hepatocellular carcinoma. *J Hepatol*. 2018 Jul;69(1):182-236. doi: 10.1016/j.jhep.2018.03.019. Epub 2018 Apr 5. Erratum in: *J Hepatol*. 2019 Apr;70(4):817. PMID: 29628281.
- (49) Tzartzeva K, Obi J, Rich NE, Parikh ND, Marrero JA, Yopp A, Waljee AK, Singal AG. Surveillance Imaging and Alpha Fetoprotein for Early Detection of Hepatocellular Carcinoma in Patients With Cirrhosis: A Meta-analysis. *Gastroenterology*. 2018 May;154(6):1706-1718.e1. doi: 10.1053/j.gastro.2018.01.064. Epub 2018 Feb 6. PMID: 29425931; PMCID: PMC5927818.
- (50) Simmons O, Fetzer DT, Yokoo T, Marrero JA, Yopp A, Kono Y, Parikh ND, Browning T, Singal AG. Predictors of adequate ultrasound quality for hepatocellular carcinoma surveillance in patients with cirrhosis. *Aliment Pharmacol Ther*. 2017 Jan;45(1):169-177. doi: 10.1111/apt.13841. Epub 2016 Nov 8. PMID: 27862091; PMCID: PMC7207219.
- (51) Frenette CT, Isaacson AJ, Bargellini I, Saab S, Singal AG. A Practical Guideline for Hepatocellular Carcinoma Screening in Patients at Risk. *Mayo Clin Proc Innov Qual Outcomes*. 2019 Jul 11;3(3):302-310. doi: 10.1016/j.mayocpiqo.2019.04.005. PMID: 31485568; PMCID: PMC6713857.
- (52) Mazzaferro V, Regalia E, Doci R, Andreola S, Pulvirenti A, Bozzetti F, Montalto F, Ammatuna M, Morabito A, Gennari L. Liver transplantation for the treatment of small hepatocellular carcinomas in patients with cirrhosis. *N Engl J Med*. 1996 Mar 14;334(11):693-9. doi: 10.1056/NEJM199603143341104. PMID: 8594428.
- (53) Aravind, Ashish & Mukund, Amar. (2022). Interventional Radiology in Hepatocellular Carcinoma: Current Status and Looking Ahead. *Indographics*. 1. 184-195. 10.1055/s-0042-1759556.
- (54) Horvat N, de Oliveira AI, Clemente de Oliveira B, Araujo-Filho JAB, El Homsy M, Elsakka A, Bajwa R, Martins GLP, Elsayes KM, Menezes MR. Local-Regional Treatment of Hepatocellular Carcinoma: A Primer for Radiologists. *Radiographics*. 2022 Oct;42(6):1670-1689. doi: 10.1148/rg.220022. PMID: 36190854; PMCID: PMC9539394.
- (55) Željko Sutlić, Davor Mijatović, Goran Augustin, Ivan Dobrić: *Kirurgija* (2022.)
- (56) Wungjiranirun M, Wong N, Jou J, Moylan CA. Updates in nonalcoholic fatty liver disease. *Clin Liver Dis*. 2023;22:157–161. <https://doi.org/10.1097/CLD.000000000000085>

- (57) Kanwal F, Shubrook JH, Adams LA, Pfothenauer K, Wai-Sun Wong V, Wright E, et al. Clinical care pathway for the risk stratification and management of patients with nonalcoholic fatty liver disease. *Gastroenterology*. 2021;161:1657–69.
- (58) Chalasani N, Younossi Z, Lavine JE, Charlton M, Cusi K, Rinella M, et al. The diagnosis and management of non-alcoholic fatty liver disease: practice guidance from the American Association for the Study of Liver Diseases. *Hepatology*. 2018;67:328–57.
- (59) Newsome PN, Buchholtz K, Cusi K, Linder M, Okanoue T, Ratziu V, et al. A placebo-controlled trial of subcutaneous semaglutide in nonalcoholic steatohepatitis. *N Engl J Med*. 2021;384:1113–24
- (60) Vilar-Gomez E, Martinez-Perez Y, Calzadilla-Bertot L, Torres-Gonzalez A, Gra-Oramas B, Gonzalez-Fabian L, et al. Weight loss through lifestyle modification significantly reduces features of nonalcoholic steatohepatitis. *Gastroenterology*. 2015;149:367–78 e5; quiz e14-5.
- (61) Brown KT, Do RK, Gonen M, Covey AM, Getrajdman GI, Sofocleous CT, et al. Randomized trial of hepatic artery embolization for hepatocellular carcinoma using doxorubicin-eluting microspheres compared with embolization with microspheres alone. *J Clin Oncol* 2016;34:2046–2053
- (62) Marelli L, Stigliano R, Triantos C, Senzolo M, Cholongitas E, Davies N, et al. Transarterial therapy for hepatocellular carcinoma: which technique is more effective? A systematic review of cohort and randomized studies. *Cardiovasc Intervent Radiol* 2007;30:6–25.
- (63) Xie Z-B, Ma L, Wang X-B, Bai T, Ye J-Z, Zhong J-H, et al. Transarterial embolization with or without chemotherapy for advanced hepatocellular carcinoma: a systematic review. *Tumour Biol* 2014;35:8451–8459.
- (64) Meyer T, Kirkwood A, Roughton M, Beare S, Tsochatzis E, Yu D, et al. A randomised phase II/III trial of 3-weekly cisplatin-based sequential transarterial chemoembolisation vs. embolisation alone for hepatocellular carcinoma. *Br J Cancer* 2013;108:1252–1259.
- (65) Golfieri R, Giampalma E, Renzulli M, Cioni R, Bargellini I, Bartolozzi C, et al. Randomised controlled trial of doxorubicin-eluting beads vs. conventional chemoembolisation for hepatocellular carcinoma. *Br J Cancer* 2014;111:255–264.
- (66) Gao S, Yang Z, Zheng Z, Yao J, Deng M, Xie H, et al. Doxorubicin-eluting bead vs. conventional TACE for unresectable hepatocellular carcinoma: a meta-analysis. *Hepatogastroenterology* 2013;60:813–820.
- (67) Monier A, Guiu B, Duran R, Aho S, Bize P, Deltenre P, et al. Liver and biliary damages following transarterial chemoembolization of hepatocellular carcinoma: comparison between drug-eluting beads and lipiodol emulsion. *Eur Radiol* 2017;27:1431–1439
- (68) van Malenstein H, Maleux G, Vandecaveye V, Heye S, Laleman W, van Pelt J, Vaninbrouckx J, Nevens F, Verslype C. A randomized phase II study of drug-eluting beads versus transarterial chemoembolization for unresectable hepatocellular carcinoma. *Onkologie*. 2011;34(7):368-76. doi: 10.1159/000329602. Epub 2011 Jun 21. PMID: 21734423.

- (69) Facciorusso A, Di Maso M, Muscatiello N. Microwave ablation vs. radiofrequency ablation for the treatment of hepatocellular carcinoma: A systematic review and meta-analysis. *Int J Hyperthermia* 2016;32:339–344.
- (70) Cho YK, Kim JK, Kim WT, Chung JW. Hepatic resection vs. radiofrequency ablation for very early stage hepatocellular carcinoma: a Markov model analysis. *Hepatology* 2010;51:1284–1290
- (71) Foltz G. Image-guided percutaneous ablation of hepatic malignancies. *Semin Intervent Radiol* 2014;31(02):180–186
- (72) Lang H, Sotiropoulos GC, Dömland M, Frühauf NR, Paul A, Hüsing J, et al. Liver resection for hepatocellular carcinoma in non-cirrhotic liver without underlying viral hepatitis. *Br J Surg* 2005;92:198–202.
- (73) Makuuchi M, Sano K. The surgical approach to HCC: our progress and results in Japan. *Liver Transpl* 2004;10:S46–S52
- (74) Bruix J, Takayama T, Mazzaferro V, Chau G-Y, Yang J, Kudo M, et al. Adjuvant sorafenib for hepatocellular carcinoma after resection or ablation (STORM): a phase 3, randomised, double-blind, placebo-controlled trial. *Lancet Oncol* 2015;16:1344–1354.
- (75) Vitale A, Burra P, Frigo AC, Trevisani F, Farinati F, Spolverato G, et al. Survival benefit of liver resection for patients with hepatocellular carcinoma across different Barcelona Clinic Liver Cancer stages: a multicentre study. *J Hepatol* 2015;62:617–624
- (76) Yin L, Li H, Li A-J, Lau WY, Pan Z-Y, Lai ECH, et al. Partial hepatectomy vs transcatheter arterial chemoembolization for resectable multiple hepatocellular carcinoma beyond Milan Criteria: a RCT. *J Hepatol* 2014;61:82–88
- (77) Jiang, C.; Cheng, G.; Liao, M.; Huang, J. Individual or Combined Transcatheter Arterial Chemoembolization and Radiofrequency Ablation for Hepatocellular Carcinoma: A Time-to-Event Meta-Analysis. *World J. Surg. Onc.* 2021, 19, 81.
- (78) Vasnani, R.; Ginsburg, M.; Ahmed, O.; Doshi, T.; Hart, J.; Te, H.; Van Ha, T.G. Radiofrequency and Microwave Ablation in Combination with Transarterial Chemoembolization Induce Equivalent Histopathologic Coagulation Necrosis in Hepatocellular Carcinoma Patients Bridged to Liver Transplantation. *Hepatobiliary Surg. Nutr.* 2016, 5, 225–233
- (79) Kudo M, Ueshima K, Ikeda M, et al; TACTICS study group. Randomised, multicentre prospective trial of transarterial chemoembolisation (TACE) plus sorafenib as compared with TACE alone in patients with hepatocellular carcinoma: TACTICS trial. *Gut* 2020;69(08):1492–1501
- (80) Crocetti, L.; Bozzi, E.; Scalise, P.; Bargellini, I.; Lorenzoni, G.; Ghinolfi, D.; Campani, D.; Balzano, E.; De Simone, P.; Cioni, R. Locoregional Treatments for Bridging and Downstaging

HCC to Liver Transplantation. *Cancers* 2021, 13,5558.
<https://doi.org/10.3390/cancers13215558>

(81) Affonso, B.B.; Galastri, F.L.; da Motta Leal Filho, J.M.; Nasser, F.; Falsarella, P.M.; Cavalcante, R.N.; de Almeida, M.D.; Felga,G.E.G.; Valle, L.G.M.; Wolosker, N. Long-Term Outcomes of Hepatocellular Carcinoma That Underwent Chemoembolization for Bridging or Downstaging. *WJG* 2019, 25, 5687–570

(82) Lencioni R, de Baere T, Soulen MC, Rilling WS, Geschwind J-FH. Lipiodol transarterial chemoembolization for hepatocellular carcinoma: A systematic review of efficacy and safety data. *Hepatology* 2016;64: 106–116

(83) Aubé C, Oberti F, Lonjon J, Pageaux G, Seror O, N’Kontchou G, et al. EASL and AASLD recommendations for the diagnosis of HCC to the test of daily practice. *Liver Int* 2017;37:1515–1525

(84) Finn RS, Qin S, Ikeda M, Galle PR, Ducreux M, Kim TY, et al. Atezolizumab plus Bevacizumab in Unresectable Hepatocellular Carcinoma. *N Engl J Med*. 2020;382:1894–905

(85) Singal AG, Llovet JM, Yarchoan M, Mehta N, Heimbach JK, Dawson LA, Jou JH, Kulik LM, Agopian VG, Marrero JA, Mendiratta-Lala M, Brown DB, Rilling WS, Goyal L, Wei AC, Taddei TH. AASLD Practice Guidance on prevention, diagnosis, and treatment of hepatocellular carcinoma. *Hepatology*. 2023 Dec 1;78(6):1922-1965. doi: 10.1097/HEP.0000000000000466. Epub 2023 May 22. Erratum in: *Hepatology*. 2023 Oct 16;: PMID: 37199193; PMCID: PMC10663390.

(86) Abou-Alfa GK, Chan SL, Kudo M, Lau G, Kelley RK, Furuse J, et al. Phase 3 randomized, open-label, multicenter study of tremelimumab (T) and durvalumab (D) as first-line therapy in patients (pts) with unresectable hepatocellular carcinoma (uHCC): HIMALAYA. *Journal of Clinical Oncology*. 2022;40:379

(87) Park JW, Kim YJ, Kim DY, Bae SH, Paik SW, Lee YJ, et al. Sorafenib with or without concurrent transarterial chemoembolization in patients with advanced hepatocellular carcinoma: The phase III STAH trial. *J Hepatol*. 2019;70:684–91

(88) Mazzaferro V, Bhoori S, Sposito C, Bongini M, Langer M, Miceli R, et al. Milan criteria in liver transplantation for hepatocellular carcinoma: Anevidence-based analysis of 15 years of experience. *Liver Transplant* 2011;17:S44–S57.

(89) Montalti R, Mimmo A, Rompianesi G, Di Gregorio C, Serra V, Cautero N, et al. Absence of viable HCC in the native liver is an independent protective factor of tumor recurrence after liver transplantation. *Transplantation* 2014;97:220–226.

(90) Kang TW, Kim JM, Rhim H, et al. Small Hepatocellular Carcinoma: Radiofrequency Ablation versus Nonanatomic Resection—Propensity Score Analyses of Long-term Outcomes. *Radiology* 2015;275(3):908–919.

- (91) Lee MW, Raman SS, Asvadi NH, et al. Radiofrequency ablation of hepatocellular carcinoma as bridge therapy to liver transplantation: A 10-year intention-to-treat analysis. *Hepatology* 2017;65(6):1979–1990.
- (92) Huber TC, Bochnakova T, Koethe Y, Park B, Farsad K. Percutaneous Therapies for Hepatocellular Carcinoma: Evolution of Liver Directed Therapies. *J Hepatocell Carcinoma* 2021;8:1181–1193
- (93) Zhang L, Xia W, Yan Z-P, Sun J-H, Zhong B-Y, Hou Z-H, et al. Deep learning predicts overall survival of patients with unresectable hepatocellular carcinoma treated by transarterial chemoembolization plus sorafenib. *Front Oncol* 2020;10:593292.
- (94) Peng J, Kang S, Ning Z, Deng H, Shen J, Xu Y, et al. Residual convolutional neural network for predicting response of transarterial chemo- embolization in hepatocellular carcinoma from CT imaging. *Eur Radiol* 2020;30:413–424.
- (95) Oezdemir I, Wessner CE, Shaw C, Eisenbrey JR, Hoyt K. Tumor vascular networks depicted in contrast-enhanced ultrasound images as a predictor for transarterial chemoembolization treatment response. *Ultrasound Med Biol* 2020;46:2276–2286.
- (96) Calderaro J, Seraphin TP, Luedde T, Simon TG. Artificial intelligence for the prevention and clinical management of hepatocellular carcinoma. *J Hepatol.* 2022 Jun;76(6):1348-1361. doi: 10.1016/j.jhep.2022.01.014. PMID: 35589255; PMCID: PMC9126418.
- (97) Salem, R.; Gordon, A.C.; Mouli, S.; Hickey, R.; Kallini, J.; Gabr, A.; Mulcahy, M.F.; Baker, T.; Abecassis, M.; Miller, F.H.; et al. Y90 Radioembolization Significantly Prolongs Time to Progression Compared With Chemoembolization in Patients With Hepatocellular Carcinoma. *Gastroenterology* 2016, 151, 1155–1163.e2
- (98) Mehta, N.; Frenette, C.; Tabrizian, P.; Hoteit, M.; Guy, J.; Parikh, N.; Ghaziani, T.T.; Dhanasekaran, R.; Dodge, J.L.; Natarajan, B.; et al. Downstaging Outcomes for Hepatocellular Carcinoma: Results From the Multicenter Evaluation of Reduction in Tumor Size before Liver Transplantation (MERITS-LT) Consortium. *Gastroenterology* 2021, 161, 1502–1512
- (99) Klinička bolnica Merkur. Transplantacijski centar [internet]. Zagreb: Klinička bolnica Merkur; c2024 [pristupljeno 25.05.2024.] Dostupno na: <https://www.kb-merkur.hr/>
- (100) Filipec Kanižaj T, Dinjar Kujundžić P, Ostojić A, Mijić M, Sertić Milić H, Mijić A, i sur.. Liver transplantation in hepatocellular carcinoma - should we perform downstaging?. *Croatian Medical Journal* [Internet]. 31.08.2022. [pristupljeno 25.05.2024.];63(4):317-325. doi: 10.3325/cmj.2022.63.317
- (101) Salem R, Johnson GE, Kim E, et al. Yttrium-90 Radioembolization for the Treatment of Solitary, Unresectable HCC: The LEGACY Study. *Hepatology* 2021;74(5):2342–2352.
- (102) Reig M, Forner A, Rimola J, Ferrer-Fàbrega J, Burrel M, Garcia-Criado Á, Kelley RK, Galle PR, Mazzaferro V, Salem R, Sangro B, Singal AG, Vogel A, Fuster J, Ayuso C, Bruix J. BCLC strategy for prognosis prediction and treatment recommendation: The 2022 update. *J*

Hepatol. 2022 Mar;76(3):681-693. doi: 10.1016/j.jhep.2021.11.018. Epub 2021 Nov 19. PMID: 34801630; PMCID: PMC8866082.

(103) Adam R, Hagopian EJ, Linhares M, et al. A comparison of percutaneous cryosurgery and percutaneous radiofrequency for unresectable hepatic malignancies. *Arch Surg* 2002;137(12):1332–1339, discussion 1340

(104) Hatanaka T, Arai H, Kakizaki S. Balloon-occluded transcatheter arterial chemoembolization for hepatocellular carcinoma. *World J Hepatol* 2018; 10(7): 485-495 [PMID: [30079135](https://pubmed.ncbi.nlm.nih.gov/30079135/) DOI: [10.4254/wjh.v10.i7.485](https://doi.org/10.4254/wjh.v10.i7.485)]

(105) Ogawa M, Takayasu K, Hirayama M, Miura T, Shiozawa K, Abe M, et al. Efficacy of a microballoon catheter in transarterial chemoembolization of hepatocellular carcinoma using miriplatin, a lipophilic anticancer drug: Short-term results. *HepatolRes*. 2016 Mar;46(3):E60-9

(106) Maruyama M, Yoshizako T, Nakamura T, Nakamura M, Yoshida R, Kitagaki H. Initial Experience with Balloon-Occluded Trans-catheter Arterial Chemoembolization (B-TACE) for Hepatocellular Carcinoma. *Cardiovasc Intervent Radiol*. 2016;39:359-366.

(107) Chu HH, Gwon DI, Kim GH, Kim JH, Ko GY, Shin JH, et al. Balloon-occluded transarterial chemoembolization versus conventional transarterial chemoembolization for the treatment of single hepatocellular carcinoma: a propensity score matching analysis. *Eur Radiol*. 2023 Apr;33(4):2655-2664

7. ZAHVALE

Zahvaljujem svojoj obitelji i prijateljima na bezuvjetnoj podršci tijekom cijelog trajanja studija. Posebno zahvaljujem svom mentoru, profesoru Vinku Vidjaku, za njegov angažman i podršku tijekom izrade ovog diplomskog rada, kao i doktoru Vitoriu Periću za pomoć pri odabiru fotografija korištenih u radu. Također, zahvaljujem profesorici Tajani Filipec Kanižaj na savjetima vezanim uz diplomski rad te na trudu i predanosti tijekom nastave.

8. ŽIVOTOPIS

Rođen sam u Rijeci 5.5.1999. godine te do svoje 15. godine živim u Otočcu, Ličko-senjska županija gdje sam pohađao Osnovnu školu Zrinskih i Frankopana Otočac. Nakon završetka osnovne škole 2014. godine zbog interesa za prirodoslovne i matematičke predmete upisujem XV. gimnaziju u Zagrebu koju završavam 2018.godine sa odličnim uspjehom. Tijekom osnovne i srednje škole sudjelovao sam na 5 državnih natjecanja iz biologije (7. i 8. razred osnovne škole, 1., 2. i 4. razred srednje škole) te na 1 državnom natjecanju iz kemije (4. razred srednje škole). Kao jedan od izabranih predstavnika Republike Hrvatske 2014.godine sudjelujem na IJSO 2014.(International Junior Science Olympiad) održanoj u gradu Mendoza,Argentina. 2015.godine osvajam 1. mjesto na državnom natjecanju iz biologije (1. razred srednje škole). 2018. godine upisujem Medicinski fakultet Sveučilišta u Zagrebu tijekom kojega obavljam ulogu demonstratora na različitim kolegijima (Anatomija, Histologija i embriologija,Klinička propedeutika). U svojoj posljednjoj akademskoj godini (2023./2024.) sudjelujem u organizaciji studentskoga kongresa CROSS (Croatian Student Summit) kao član znanstveno programskog odbora. Dobitnik sam studentske stipendije Grada Zagreba za izvrsnost (2021.-2024.). Zbog interesa za područje intervencijske radiologije sudjelovao sam u Školi intervencijske radiologije organiziranoj od strane Medicinskog fakulteta Rijeka (10./2023.) te iz istoga područja odabrao temu svojeg diplomskog rada.