

Tkivna karakterizacija miokarda magnetnom rezonancijom

Bokulić, Nives

Master's thesis / Diplomski rad

2024

Degree Grantor / Ustanova koja je dodijelila akademski / stručni stupanj: **University of Zagreb, School of Medicine / Sveučilište u Zagrebu, Medicinski fakultet**

Permanent link / Trajna poveznica: <https://um.nsk.hr/um:nbn:hr:105:967818>

Rights / Prava: [In copyright](#)/[Zaštićeno autorskim pravom.](#)

Download date / Datum preuzimanja: **2024-07-24**



Repository / Repozitorij:

[Dr Med - University of Zagreb School of Medicine Digital Repository](#)



SVEUČILIŠTE U ZAGREBU

MEDICINSKI FAKULTET

Nives Bokulić

**Tkivna karakterizacija miokarda magnetnom
rezonancijom**

DIPLOMSKI RAD



Zagreb, 2024.

Ovaj diplomski rad izrađen je u Kliničkom zavodu za dijagnostičku i intervencijsku radiologiju Kliničkog bolničkog centra Zagreb pod vodstvom doc.dr.sc. Maje Hrabak Paar i predan je na ocjenu u akademskoj godini 2023./2024.

Popis i objašnjenje kratica korištenih u radu

MR – magnetna rezonancija

RF – radiofrekventan

SE – spin-eho

FSE (od engl. fast spin-echo) – brzi spin-echo

SSFP (od engl. steady-state free precession) – tehnika slobodne precesije u stabilnom stanju

LGE (od engl. late gadolinium enhancement) – kasna imbibicija gadolinijem

ECV (od engl. extracellular volume) – izvanstanični volumen

CT (od engl. computed tomography) – kompjutorizirana tomografija

UZV – ultrazvuk

DCM (od engl. dilated cardiomyopathy) – dilatacijska kardiomiopatija

ISS – Iznenadna srčana smrt

HCM (od engl. hypertrophic cardiomyopathy) – hipertrofična kardiomiopatija

RCM (od engl. restrictive cardiomyopathy) – restriktivna kardiomiopatija

NDLVC (od engl. non-dilated left ventricular cardiomyopathy) - nedilatativna kardiomiopatija lijeve klijetke

ESC (od engl. European Society of Cardiology) – Europsko kardiološko društvo

ARVC (od engl. arrhythmogenic right ventricular cardiomyopathy) - aritmogena kardiomiopatija desne klijetke

CCS (od engl. chronic coronary syndrome) – kronični koronarni sindrom

ACS (od engl. acute coronary syndrome) – akutni koronarni sindrom

MINOCA (od engl. myocardial infarction with non-obstructive coronary arteries) – infarkt miokarda bez opstrukcije koronarnih arterija

SPECT (od engl. single photon emission computed tomography) – kompjutorizirana tomografija emisijom jednog fotona

SADRŽAJ

SAŽETAK

SUMMARY

1. UVOD	1
2. MAGNETNA REZONANCIJA (MR)	2
2.1. PRIMJENA KONTRASTNOG SREDSTVA	3
2.2. TEHNIKE SNIMANJA.....	4
2.2.1. PARAMETRI ZA TKIVNU KARAKTERIZACIJU	7
2.3. PRIMJENA U KARDIOLOGIJI.....	8
2.3.1. PREDNOSTI I OGRANIČENJA	9
3. TKIVNA KARAKTERIZACIJA MIOKARDA KOD KARDIOMIOPATIJA	11
3.1. DILATACIJSKA KARDIOMIOPATIJA	12
3.2. HIPERTROFIČNA KARDIOMIOPATIJA.....	14
3.3. NEDILATATIVNA KARDIOMIOPATIJA LIJEVE KLIJETKE	16
3.4. ARITMOGENA KARDIOMIOPATIJA DESNE KLIJETKE	17
3.5. RESTRIKTIVNA KARDIOMIOPATIJA.....	18
3.6. ULOGA OSLIKAVANJA SRCA PREMA SMJERNICAMA ZA OBRADU BOLESNIKA S KARDIOMIOPATIJAMA.....	20
4. TKIVNA KARAKTERIZACIJA MIOKARDA KOD KORONARNE BOLESTI SRCA	24
4.1. KRONIČNI KORONARNI SINDROM	24
4.2. AKUTNI KORONARNI SINDROM.....	25
4.3. ULOGA OSLIKAVANJA SRCA KOD KORONARNE BOLESTI SRCA.....	26
5.TKIVNA KARAKTERIZACIJA MIOKARDA KOD MIOKARDITISA.....	29
6. ZAKLJUČAK.....	31
7. ZAHVALE.....	32
8. LITERATURA.....	33
9. ŽIVOTOPIS	41

SAŽETAK

Tkivna karakterizacija miokarda magnetnom rezonancijom

Nives Bokulić

Kardiovaskularne bolesti su vodeći uzrok smrti širom svijeta, predstavljajući veliki izazov za javno zdravstvo i pojedince zbog svoje visoke prevalencije i mortaliteta, ali i trajnog invaliditeta kojeg mogu uzrokovati. Ove bolesti značajno narušavaju kvalitetu života bolesnika, ograničavajući fizičku aktivnost i svakodnevno funkcioniranje. Tradicionalna histološka analiza, iako zlatni standard za dokazivanje fibroze miokarda, invazivna je i nepraktična. Magnetna rezonancija (MR) nudi neinvazivnu alternativu za detaljnu karakterizaciju miokarda, omogućujući identifikaciju fibroze, edema i drugih promjena. MR je posebno koristan zbog pružanja slika visoke rezolucije i precizne procjene funkcije, vijabiliteta i perfuzije miokarda. MR koristi jako magnetsko polje i radio valove za stvaranje slika unutarnjih struktura tijela, pružajući visoku rezoluciju i precizne slike koje upotrebom kontrastnih sredstava mogu biti dodatno poboljšane u detekciji i karakterizaciji patoloških promjena u tkivima poput upala, ožiljaka, tumora ili vaskularnih abnormalnosti. MR omogućuje detaljnu procjenu anatomije i funkcije srca, te tkivnu karakterizaciju miokarda. Prednosti MR-a uključuju neinvazivnost, visoku rezoluciju i preciznu procjenu, dok su ograničenja visoka cijena, potreba za specijaliziranom opremom i nepogodnost za pacijente s klaustrofobijom ili metalnim implantatima. MR je posebno koristan u dijagnostici i praćenju kardiomiopatija te tkivna karakterizacija pomoću MR-a pomaže u razlikovanju različitih tipova kardiomiopatija. Također, MR se koristi za dijagnostiku kroničnog i akutnog koronarnog sindroma te miokarditisa, pružajući detaljne informacije o strukturi miokarda i funkciji srca. Ovaj pregledni rad prikazuje primjenu MR-a u kardiologiji, s posebnim naglaskom na njegovu upotrebu u dijagnostici i praćenju kardiomiopatija, koronarne bolesti srca i miokarditisa.

Ključne riječi: Magnetna rezonancija, kardiomiopatija, miokarditis, koronarna bolest

SUMMARY

Myocardial tissue characterization using magnetic resonance imaging

Nives Bokulić

Cardiovascular diseases are the leading cause of death worldwide, representing a significant challenge to public health and individuals due to their high prevalence and mortality, as well as the permanent disability they can cause. These diseases significantly impair the patient's quality of life, limiting physical activity and daily functioning. Histological analysis, although the gold standard for proving myocardial fibrosis, is invasive and impractical. Magnetic resonance imaging (MRI) offers a non-invasive alternative for detailed myocardial characterization, enabling the identification of fibrosis, edema, and other changes. MRI is particularly useful due to its high-resolution imaging and precise assessment of myocardial function, viability, and perfusion. MRI uses strong magnetic fields and radio waves to create images of the body's internal structures, providing high-resolution and precise images that, with the use of contrast agents, can be further enhanced in detecting and characterizing pathological changes in tissues such as inflammation, scarring, tumors, or vascular abnormalities. MRI allows for a detailed assessment of heart anatomy and function, as well as myocardial tissue characterization. The advantages of MRI include its non-invasive nature, high resolution, and precise assessment, while its limitations include high cost, the need for specialized equipment, and inconvenience for patients with claustrophobia or metal implants. MRI is particularly useful in the diagnosis and monitoring of cardiomyopathies, but also in distinguishing different types by tissue characterization. Additionally, MRI is used for the diagnosis of chronic and acute coronary syndrome and myocarditis, providing detailed information on the structure and function of the heart. This paper explores the application of MRI in cardiology, with a special focus on its use in the diagnosis and monitoring of cardiomyopathies, coronary artery disease, and myocarditis.

Key words: Magnetic resonance imaging, cardiomyopathies, myocarditis, coronary artery disease

1. UVOD

Kardiovaskularne bolesti obuhvaćaju širok spektar bolesti i stanja koja negativno utječu na srce i krvne žile. Kao vodeći uzrok smrti u svijetu, prema Svjetskoj zdravstvenoj organizaciji, predstavljaju veliki izazov kako za javno zdravstvo tako i za svakog pojedinca. Zbog visoke prevalencije i mortaliteta, ali i visoke stope postmorbidnog invaliditeta i trajne nesposobnosti za rad čine veliki financijski teret za zdravstveni sustav i društvo u cjelini. Također, predstavljaju i golemi teret za bolesnika čija je kvaliteta života često trajno narušena. Najčešći simptomi kardiovaskularnih bolesti, poput dispneje, boli u prsima i zamora mogu značajno ograničiti fizičku aktivnost i sposobnost obavljanja svakodnevnih aktivnosti što naglašava potrebu pravovremene dijagnoze i početka liječenja. Dovode i do raznih histoloških promjena u samom srčanom tkivu te iako histološka analiza i dalje predstavlja zlatni standard u dokazivanju prisutnosti fibroze miokarda, endomiokardijalna biopsija je invazivna, podložna greškama pri uzorkovanju te nije praktična u rutinskom kliničkom okruženju (1). S druge strane magnetna rezonancija (MR), kombinacijom različitih tehnika snimanja predstavlja preciznu, praktičnu te neinvazivnu metodu karakterizacije miokarda te omogućuje identifikaciju fibroze, edema te infiltracije miokarda masti i drugim tvarima. Magnetna rezonancija je neinvazivna tehnika snimanja koja koristi jako magnetno polje i radio valove za stvaranje slika unutarnjih struktura tijela. Osobito je korisna u karakterizaciji tkiva miokarda zbog svoje sposobnosti da proizvede slike srca visoke rezolucije, što je čini vrijednim alatom u dijagnostici i liječenju različitih srčanih stanja (2). Glavne indikacije za MR srca uključuju procjenu vijabiliteta miokarda, perfuzije miokarda i funkcije miokarda (3). Međutim, važno je napomenuti da MR ima neka ograničenja, poput visoke cijene i potrebe za specijaliziranom opremom i stručnošću, što može ograničiti njegovu široku upotrebu (4). Unatoč ovim ograničenjima, jedinstvena sposobnost MR-a da pruži detaljne informacije o strukturi i funkciji srca čini je neprocjenjivim alatom u području kardiologije te je cilj ovog diplomskog rada prikazati mogućnosti i ograničenja magnetne rezonancije u tkivnoj karakterizaciji miokarda i dijagnostici koronarne bolesti srca, kardiomiopatija, upalnih procesa i drugih stanja koja utječu na miokard.

2. MAGNETNA REZONANCIJA (MR)

Magnetna rezonancija je sofisticirana radiološka dijagnostička metoda koja omogućuje detaljno i neinvazivno prikazivanje unutarnjih struktura tijela. Posebno je učinkovita u pružanju jasnih slika mekog tkiva, gdje druge slikovne tehnike mogu podbaciti (5). Za svoj rad ne koristi ionizirajuće zračenje već se služi principima magnetskih polja i radiofrekventnih (RF) valova. Slika koju vidimo, rezultat je interakcije primijenjenog magnetnog polja s česticom koja posjeduje spin i naboj.

Uređaj se sastoji od magneta koji pod utjecajem električne struje stvara magnetno polje koje je zbog prisutnosti gradijentne zavojnice različite jačine duž različitih osi unutar uređaja. Gradijentna zavojnica ima ključnu ulogu u generiranju slike visoke rezolucije. Gradijentno magnetno polje omogućuje precizniju lokalizaciju signala iz različitih dijelova tijela i omogućuje prostorno kodiranje MR signala. U uređaju se nalaze i RF zavojnice koje igraju ključnu ulogu u slanju i primanju signala. One su odgovorne za poticanje magnetizacije i prijam rezultirajućeg signala, koji se zatim obrađuje kako bi se stvorila slika ili spektar (6). RF zavojnice proizvode RF signal koji ulazi u interakciju s jezgrom vodikovih atoma u tkivu i pobuđuje ih. Jezgre vodika potom emitiraju svoj signal koji RF zavojnice primaju, a prijemne zavojnice detektiraju i prenose na računalni sustav koji ih obrađuje kako bi se stvorile slike tijela.

Osoba se postavlja u magnet čije magnetno polje djeluje na jezgre vodikovih atoma tako da njihov spin koji je prethodno bio nasumično orijentiran sada postaje usmjeren paralelno na smjer magnetnog polja. Primjenom RF pulsa jezgre prelaze u pobuđeno stanje. Nakon što RF puls prestane djelovati, jezgre vodika se postupno vraćaju u svoje prvotno stanje, istodobno otpuštajući energiju u obliku RF signala. Proces u kojem se jezgre vodika vraćaju u svoje izvorno stanje naziva se relaksacija. Ovisno o svojstvima tkiva ili organa, vodikove jezgre imaju različite karakteristike relaksacije što omogućuje magnetnoj rezonanciji da stvori kontrast na slici između različitih tkiva. Kombiniranjem informacija o relaksaciji s prostornim podacima dobivenih korištenjem gradijentne zavojnice u magnetnom polju, računalo stvara detaljne dvodimenzionalne ili trodimenzionalne (3D) slike unutrašnjosti tijela.

2.1. PRIMJENA KONTRASTNOG SREDSTVA

Korištenje kontrastnih sredstava kod MR-a igra važnu ulogu u dijagnostičkim postupcima. Koriste se za poboljšanje vizualizacije određenih struktura ili patoloških promjena koje bi inače bile teže uočljive na MR slikama.

Kada se kontrastno sredstvo intravenozno ubrizga u pacijenta tijekom MR pregleda, ono se širi kroz krvotok i nakuplja u određenim tkivima ili lezijama koje imaju promijenjene vaskularne osobine. Ovo dovodi do povećanja kontrasta između tih područja i okolnih tkiva na MR slikama.

Primjena kontrastnog sredstva može biti korisna u dijagnostici tumora, upalnih procesa, oštećenja tkiva ili vaskularnih nepravilnosti. Nakon primjene kontrastnog sredstva, MR snimke mogu pružiti jasniji uvid u određene patološke procese ili anomalije, što pomaže u postavljanju preciznije dijagnoze i planiranju liječenja.

Važno je napomenuti da primjena kontrastnog sredstva može izazvati i niz različitih nuspojava. Najčešće reakcije su blage, poput osipa i urtikarije na koži (7). Međutim, važno je biti svjestan i potencijalnih težih nuspojava, uključujući rijetku ali ozbiljnu nefrogeneru sistemsku fibrozu (NSF) povezanu s kontrastnim sredstvima na bazi gadolinija (8). Također, vrlo ozbiljna nuspojava primjene kontrastnog sredstva je i anafilaktički šok, zbog čega primjena kontrastnih sredstava može biti kontraindicirana u određenim situacijama, kao što su ranije alergijske reakcije na komponente kontrasta ili poremećaji funkcije bubrega. Stoga je važno da se odluka o upotrebi kontrastnog sredstva u MR postupcima temelji na individualnoj procjeni rizika i koristi za svakog pacijenta.

Kod MR-a se koriste paramagnetna kontrastna sredstva na bazi gadolinija. Gadolinij ima visoku sposobnost poboljšanja kontrasta između tkiva, što rezultira jasnijim i detaljnijim slikama. Također, kelati gadolinija imaju visoku relaksivnu moć i dobru biodistribuciju, čineći ga učinkovitim sredstvom za poboljšanje dijagnostičke vrijednosti MR-a. Međutim, pojavila se zabrinutost oko njegove sigurnosti za zdravlje, posebno o njegovom zadržavanju u tijelu (9). Ovo se dodatno komplicira povezanošću gadolinijevih kontrastnih sredstava s nefrogenom sistemskom fibrozom i potencijalnim taloženjem gadolinija u mozgu (10). Kako bi se riješili ovi problemi, u tijeku su

istraživanja radi razvoja gadolinijem obogaćenih ugljičnih nanomaterijala s poboljšanom relaksivnošću protona i smanjenom toksičnošću, potencijalno nudeći sigurniju alternativu za slikovnu kontrastnu primjenu u MR-u (11).

Također se istražuju i sredstva na bazi mangana kao potencijalna alternativa gadolinijским sredstvima (12). Ta sredstva pokazuju obećavajuće rezultate u pružanju kontrasta kod primjene MR-a (13). Ipak, potrebna su dodatna istraživanja kako bi se u potpunosti razumjeli njihovi potencijali i ograničenja u primjeni kod MR-a.

2.2. TEHNIKE SNIMANJA

MR tehnike snimanja nude širok spektar mogućnosti za dobivanje detaljnih informacija o unutrašnjim strukturama tijela. Ovisno o cilju pregleda i području tijela koje se ispituje, primjenjuju se različite tehnike snimanja koje omogućuju različite vrste informacija o tkivima i organima.

Osnovni, a ujedno i najjednostavniji način snimanja je spin-echo (SE) način snimanja, on je ključna komponenta MR-a, čineći osnovu za kontrast slike i utječući na njenu kvalitetu (14). Ova tehnika uključuje slanje specifičnih RF impulsa kako bi se izazvale precizne promjene u orijentaciji spinova vodika, što rezultira stvaranjem kontrasta i omogućuje bolju vizualizaciju struktura unutar tijela. Ona uključuje uvođenje gradijenta unutar magnetnog polja radi rezonancije samo dijela tkiva te zatim emitiranja impulsa točno određene frekvencije za što preciznije snimanje (15).

Napredniji način snimanja koji je uvelike zamijenio SE snimanje je fast SE (FSE) snimanje koje je značajno skratilo vrijeme snimanja tako što istovremeno registrira nekoliko RF signala emitiranih iz vodikovih jezgri (16). Tehnika je korisna za jasno prikazivanje anatomskih struktura poput debljine perikarda ili opsega neoplazmi. Također, pruža dobar kontrast između masnog tkiva, mišića i krvi te može biti od velike koristi kod karakterizacije tkiva te prepoznavanja neoplazmi i edema miokarda. Međutim, tehnika je često neučinkovita jer se obično dobiva samo jedna slika po zadržavanju daha te ne pruža informacije o funkcioniranju miokarda ili protoku krvi. Također nije prikladna kod kasnog postkontrastnog snimanja zbog slabijeg T1 kontrasta (17).

Postoji i niz naprednijih tehnika snimanja u MR-u, kao što su difuzijsko snimanje, funkcionalna magnetna rezonancija za ispitivanje aktivnosti mozga, spektroskopija magnetske rezonancije za analizu kemijskog sastava tkiva, angiografija MR-om za vizualizaciju krvnih žila te mnoge druge. Neke od značajnijih tehnika snimanja u kardiologiji su: dinamički prikaz steady-state free precession (SSFP), kasna imbibicija gadolinijem te T1, T2 i T2* mapiranje.

Dinamički prikaz steady-state free precession (SSFP) tehnika u MR srca omogućava kontinuirano praćenje promjena u kontrastu i kretanju srčanih struktura tijekom srčanog ciklusa. SSFP tehnika kombinira brze vremenske sekvence s optimalnim korištenjem magnetskog polja, što rezultira visokokvalitetnim slikama srčanog mišića te kontrastom između miokarda i krvi koja teče. Osnovni princip na kojem funkcionira SSFP je omjer vremena relaksacije T2 i T1 ($T2/T1$) na osnovu kojeg nastaje signal koji rezultira slikom (18). SSFP nam omogućuje izračunavanje ejekeijske frakcije, volumena klijetki i mase miokarda te procjenu regionalnog poremećaja kontraktiliteta, dok istovremeno snima i elektrokardiogram pomoću kojeg se dobivene slike sinkroniziraju s odgovarajućim dijelom srčanog ciklusa (19).

Kasna imbibicija gadolinijem (LGE, od engl. late gadolinium enhancement) je tehnika koja se koristi kod MR srca za detekciju oštećenja ili fibroze srčanog mišića. Ova tehnika uključuje davanje gadolinijskog kontrasta koji se pojačano nakuplja i dulje zadržava u oštećenom tkivu miokarda, omogućavajući jasniju vizualizaciju područja s abnormalnim karakteristikama (20). Omogućava kvantitativnu procjenu veličine, te procjenu oblika i distribucije ožiljnog tkiva uzrokovanog nekrozom miokarda, infarktom ili drugim patološkim procesima.

Mapiranje T1 je tehnika koja se koristi u magnetnoj rezonanciji za kvantitativno mjerenje T1 vremena relaksacije u tkivima. Ova tehnika omogućava precizno mapiranje brzine oporavka longitudinalne magnetizacije tkiva nakon izloženosti RF signalu. Svako tkivo, ovisno o svome sastavu ima određene i konstantne vrijednosti vremena relaksacije T1 (21). Analiza T1 mapa pruža informacije o specifičnim svojstvima tkiva, poput gustoće, sastava i hidracije, što može biti korisno za dijagnozu različitih kardioloških oboljenja. Promjene u T1 vremenu mogu ukazivati na prisutnost oštećenja, upala ili fibroze u miokardu, što je od vitalne važnosti za identifikaciju patoloških procesa. T1 mapiranje je izuzetno korisna tehnika, jer omogućava mjerenje vremena relaksacije tkiva na nativan način bez kontrastnih sredstava, dok ujedno

može biti postkontrastno mapiranje T1, kada se mjerenja obavljaju nakon primjene kontrastnog sredstva kako bi se dodatno poboljšala vizualizacija i karakterizacija tkiva. Nativni pristup posebno je koristan kod pacijenata s oštećenom bubrežnom funkcijom koji ne mogu primiti kontrastno sredstvo, kao i kod pacijenata s difuznom fibrozom miokarda kod kojih imbibicija gadolinijem ne daje zadovoljavajući kontrast na slikama (22). Prednost T1 mapiranja je i mogućnost izračuna izvanstaničnog volumena (ECV) uz pomoć prekontrastne i postkontrastne vrijednosti T1 relaksacijskog vremena miokarda i krvi te vrijednosti hematokrita. ECV je marker miokardne remodelacije te je povećan kod prekomjernog taloženja kolagena i amiloida, zbog čega se pokazao iznimno korisnim u procjeni srčanih bolesti s difuznom fibrozom miokarda koju LGE ne prepoznaje (23).

Mapiranje T2 je tehnika korištena u magnetnoj rezonanciji koja omogućava kvantitativno mjerenje T2 relaksacijskog vremena tkiva. Ova tehnika pruža informacije o brzini oporavka transverzalne magnetizacije tkiva nakon izlaganja RF signalu. Analiza T2 mapa omogućava detaljnu karakterizaciju svojstava tkiva, poput prisutnosti upale, edema ili drugih patoloških promjena. Glavni razlog za povećanje vremena relaksacije T2 je nakupljanje vode. Stoga je edem miokarda primarni patološki proces koji se analizira pomoću vremena relaksacije T2, a najčešće je prisutan kod infarkta miokarda, miokarditisa, trauma, kongestivnog zatajenja srca i kardiomiopatija (24).

Mapiranje T2* je napredna MR tehnika koja mjeri vrijeme relaksacije T2*, kombinirano vrijeme relaksacije koje uključuje prave interakcije protona unutar tkiva i dodatne efekte nehomogenosti magnetnog polja. Obično je kraće od T2 vremena relaksacije zbog dodatnog utjecaja nehomogenosti magnetnog polja. Osobito je korisno u detekciji sitnih promjena u magnetnom polju, kao što su mikrokrvarenja i kalcifikacije. Osjetljivije je na varijacije u magnetnom polju koje su uzrokovane nehomogenostima, omogućavajući preciznije otkrivanje sitnih anomalija.

U praksi, T2* mapiranje se najviše koristi u neurologiji za otkrivanje mikrokrvarenja u mozgu i u kardiologiji za procjenu ishemije miokarda, fibroze te taloženja željeza u miokardu kod bolesti nakupljanja željeza (25).

Svaka od ovih tehnika nudi specifične informacije o tkivima i organima, doprinoseći dijagnozi i praćenju različitih zdravstvenih stanja. Kombiniranjem različitih tehnika snimanja u MR postupcima, liječnici mogu dobiti sveobuhvatan uvid u unutrašnje

strukture tijela, pomažući u postavljanju precizne dijagnoze i praćenju učinkovitosti terapije.

2.2.1. PARAMETRI ZA TKIVNU KARAKTERIZACIJU

U magnetnoj rezonanciji koriste se različiti parametri za kvantitativnu i kvalitativnu analizu struktura i tkiva tijela. Dva ključna, mjerljiva parametra su T1 i T2 vremena relaksacije. T1 i T2 relaksacijska vremena su vremena potrebna tkivu da se vrati u osnovno stanje nakon izloženosti magnetnom polju. Dok oba mjere vrijeme potrebno za spontani prijenos energije od uzbuđenog protona do povratka u prvotno stanje, razlikuju se u konačnom rasporedu energije. T1 vrijeme je ono u kojem 63% vodikovih atoma oporavi svoju longitudinalnu magnetizaciju, a T2 vrijeme u kojem zaostaje 37% inicijalne transverzalne magnetizacije (26). Ovi parametri su važni za karakterizaciju tkiva, a ujedno pružaju informacije o strukturi i sastavu. U praksi T1 i T2 vremena relaksacije se razlikuju po tome što su na T2-mjerenoj slici voda, odnosno statične tjelesne tekućine (npr. likvor, žuč, urin) bijele, a na T1-mjerenoj slici tamne.

Na T1 i T2 vrijeme relaksacije utječu brojni čimbenici. T1 vrijeme relaksacije je pod utjecajem različitih čimbenika poput koncentracije glikogena u jetri, statusa hidracije tijela, doze kontrastnog sredstva, karakteristika nanočestica te nakupljanja mangana u mozgu (27). Jednako tako i na T2 vrijeme relaksacije utječu čimbenici poput vrste tkiva, sadržaja vode i prisutnosti kontrastnog sredstva (28).

I različiti drugi parametri imaju ulogu u kvaliteti dobivene slike, oni omogućavaju precizno razlikovanje različitih tkiva i patoloških stanja.

Tako protok krvi možemo kvantitativno mjeriti pomoću parametara kao što su brzina protoka i volumen krvi koji su od značaja za evaluaciju srčane funkcije i cirkulacije. Parametri kontrastnog pojačanja koriste se za procjenu kontrasta između različitih tkiva nakon primjene kontrastnog sredstva koja olakšavaju razlikovanje zdravih tkiva od oboljelih.

Ovi, ali i mnogi drugi parametri u magnetnoj rezonanciji igraju ključnu ulogu u dijagnostici, praćenju bolesti i anatomske i funkcionalnoj analizi različitih tkiva i

organa u tijelu. Njihova kvantitativna analiza omogućuje preciznije određivanje zdravstvenog stanja pacijenta i planiranje odgovarajuće terapije.

2.3. PRIMJENA U KARDIOLOGIJI

Primjena MR-a u kardiologiji pruža brojne koristi u dijagnostici, procjeni funkcije srca i praćenju kardiovaskularnih bolesti. MR je postao ključna tehnika zbog visoke rezolucije slika, multiplanarnog prikaza srčanih struktura te bezbolne i neinvazivne prirode pregleda.

Jedna od najvažnijih primjena MR u kardiologiji je pregled fiziologije i anatomije miokarda, čime je posebno koristan u dijagnostici kardiomiopatija (29). MR ima ključnu ulogu u evaluaciji i različitim kardiovaskularnih bolesti pružajući detaljne informacije o volumenu komora, funkciji, kvantifikaciji protoka, karakterizaciji tkiva te prognozi (30). Također, igra ključnu ulogu u prepoznavanju oštećenja srčanog mišića i dijagnosticiranju različitih srčanih stanja, uključujući infarkt miokarda, fibrozu i druge patološke promjene. Korištenjem tehnika poput kasne imbibicije gadolinijem i mapiranja T1, MR može vizualizirati i kvantificirati fibrotično remodeliranje miokarda, razlikujući ishemijsku i neishemijsku kardiomiopatiju (31,32).

Uz to, MR može biti od koristi u procjeni krvnih žila, procjeni protoka krvi u njima, dijagnostici vaskularnih bolesti poput ateroskleroze te praćenju promjena u krvotoku. Različite MR tehnike, poput MR angiografije krvnih žila ili perfuzijskog snimanja, omogućuju sveobuhvatnu procjenu kardiovaskularnog sustava i identifikaciju vaskularnih problema.

Kao tehnika koja se smatra nezamjenjivom i superiornom u vizualizaciji mekih tkiva, jednako je tako nezamjenjiva i u tkivnoj karakterizaciji, omogućavajući detaljnu analizu strukture i sastava srčanog mišića. Tkivna karakterizacija ključna je za identifikaciju različitih patoloških procesa u organizmu. Ona omogućuje detaljnu analizu svojstava tkiva, uključujući gustoću, sastav, debljinu i vaskularizaciju. MR može detektirati različite promjene u miokardu, poput fibroze, edema, infiltracije masti ili željeza te ožiljaka nakon srčanog udara. Osim toga, može pomoći i u dijagnosticiranju različitih bolesti srca poput kardiomiopatija, miokarditisa ili tumora. Za postizanje tkivne

karakterizacije koriste se različite tehnike i sekvence kao što su dinamički prikaz SSFP, kasna imbibicija gadolinijem i T1, T2 i T2* mapiranje.

Važno je istaknuti da primjena MR u kardiologiji pruža sveobuhvatnu sliku srčane anatomije i funkcije, uz precizne informacije o zdravlju srčanog mišića i krvnih žila. Integrirana upotreba MR u kardiološku praksu sve više postaje standard zbog svoje visoke dijagnostičke pouzdanosti i koristi u planiranju terapije kod pacijenata sa srčanim problemima.

2.3.1. PREDNOSTI I OGRANIČENJA

Magnetna rezonancija srca pruža mnoge prednosti u kardiologiji u odnosu na druge tehnike snimanja, ali također nosi i neke nedostatke (Tablica 1) (35,36). Njene prednosti uključuju mogućnost snimanja snimki visoke rezolucije, precizno anatomsko razgraničenje, karakterizacija tkiva miokarda i točna mjerenja volumena i protoka krvi (21). MR je zlatni standard za procjenu regionalne i globalne sistoličke funkcije, otkrivanje infarkta miokarda, procjenu vijabiliteta i perikardijalne bolesti (33).

Ipak, ima i neka ograničenja, uključujući manjak prenosivosti, dugotrajnost postupka i potrebu za visoko kvalificiranim stručnjacima. Mane MR-a su i visok trošak i ograničena dostupnost MR uređaja te kontraindiciranost kod određenih skupina ljudi, poput onih s implantiranim metalnim uređajima ili pacijenata s klaustrofobijom, što onemogućuje izvođenje pretrage bez adekvatne sedacije koja dodatno povisuje trošak i vrijeme trajanja pretrage.

Unatoč tim nedostacima, prednosti, kao što su neinvazivnost, snimanje bez izloženosti ionizirajućem zračenju i sposobnost pružanja in vivo karakterizacije tkiva, čine ga nezamjenjivim alatom u kliničkoj kardiologiji za dijagnosticiranje i liječenje raznih srčanih bolesti. Dodatna prednost MR-a leži u izvrsnoj mekotkivnoj rezoluciji, što omogućava detaljnu analizu strukture i sastava tkiva te tkivne karakterizacije za detekciju različitih promjena u tkivu, poput ožiljaka ili fibroze. Također, mogućnost dobivanja multiplanarnih slika omogućuje detaljan uvid u strukturu i funkciju srčanog mišića, čineći MR nezamjenjivim alatom u kardiologiji.

Slike koje dobijemo upotrebom MR uređaja znatno se razlikuju od slika dobivenih drugim metodama, a jedna od značajnijih razlika je u tome što MR selektivno snima nekoliko različitih karakteristika tkiva. Navedena značajka je vrlo važna kod stanja koja izmjenjuju jednu karakteristiku tkiva koja upotrebom drugog uređaja ne proizvede željeni kontrast, dok će kod MR-a koji istovremeno prati nekoliko karakteristika, ta promjena biti vidljiva u obliku kontrasta (34).

Tablica 1. Prednosti i nedostaci MR-a (35,36)

PREDNOSTI	NEDOSTATCI
Mogućnost 3D prikaza	Duljina pregleda
Neinvazivnost i izostanak ionizirajućeg zračenja	Klaustrofobija pacijenata
Izvrсна mekotkivna rezolucija	Lošija prostorna rezolucija u odnosu na CT
Kontrastna sredstva na bazi gadolinija imaju višestruko manju incidenciju neželjenih događaja od jodnih kontrastnih sredstava	Upotreba gadolinija predstavlja rizik za razvoj nefrogene sistemske fibroze
Omogućuje prikaz srca u bilo kojoj ravnini	Potreba za visokoeduciranim stručnjacima
Pojedine sekvence mogu se izvesti bez potrebe za zadržavanjem daha	Visoka cijena i ograničena dostupnost uređaja
	Izostanak prikaza kalcifikacija
	Kontraindikacija u bolesnika s elektrostimulatorom srca te metalnim implantatima

3. TKIVNA KARAKTERIZACIJA MIOKARDA KOD KARDIOMIOPATIJA

Kardiomiopatije su bolesti srca u kojima se javljaju strukturne i funkcionalne nepravilnosti u srčanom mišiću, nezavisno od prisustva koronarne bolesti arterija, hipertenzije, oboljenja srčanih zalistaka ili prirođenih srčanih mana koje bi mogle uzrokovati takve abnormalnosti (37). Postoje različite vrste kardiomiopatija, uključujući dilatacijsku kardiomiopatiju, restriktivnu kardiomiopatiju, hipertrofičnu kardiomiopatiju, aritmogenu kardiomiopatiju desne klijetke i nedilatacijsku kardiomiopatiju lijeve klijetke.

Etiologija im je različita te uključuje genske mutacije, upalne procese, te metaboličke i toksične faktore (38). Predstavljaju značajan globalni zdravstveni problem, koji pogađa osobe svih uzrasta, spolova i etničkih pripadnosti (39). Procjenjuje se da je prevalencija u odraslih za hipertrofičnu kardiomiopatiju 0.2%, dilatacijsku 0.036-0.400%, aritmogenu kardiomiopatiju desne klijetke 0.078% dok je prevalencija oboljelih od restriktivne kardiomiopatije iznimno niska, a prevalencija nedilatativne kardiomiopatije lijeve klijetke tek treba biti procijenjena (37). Simptomi kardiomiopatija mogu varirati od asimptomatskih kardiomiopatija, preko znakova srčanog zatajenja, boli u prsima i palpitacija do iznenadne srčane smrti (40). Mnogi pacijenti imaju znakove i simptome zajedničke srčanom zatajivanju, kao što su smanjena ejekcijska frakcija, periferni edemi, umor, ortopneja, dispneja pri naporu, paroksizmalna noćna dispneja, presinkopa, sinkopa i srčana ishemija (41).

Riječ je o skupini bolesti koje se dijagnosticiraju na različite načine, uključujući laboratorijske pretrage, elektrokardiografiju, biopsiju srčanog mišića i slikovne metode poput ultrazvuka (UZV), odnosno ehokardiografije, MR-a, kompjutorizirane tomografije (CT) i nuklearnih metoda (38,40). Među navedenim metodama, MR ima važnu ulogu u dijagnostici kardiomiopatija. Osim što pruža detaljni prikaz strukture srca i funkcije srčanog mišića, omogućuje i tkivnu karakterizaciju koja je važna jer nam omogućuje prepoznavanje promjena u sastavu i teksturi srčanog tkiva koje su karakteristične za određene tipove kardiomiopatija. Na taj način, tkivna karakterizacija pomaže u preciznijoj dijagnozi, praćenju tijeka bolesti i određivanju individualne terapije za pacijente s kardiomiopatijama.

3.1. DILATACIJSKA KARDIOMIOPATIJA

Dilatacijska kardiomiopatija (DCM) je oblik kardiomiopatije kojeg karakterizira proširenje i globalna ili regionalna sistolička disfunkcija lijeve klijetke koja se ne može objasniti samo abnormalnim opterećenjem klijetke (npr. hipertenzijom, valvularnom bolesti, prirođenim srčanim bolestima) ili koronarnom bolesti (37). Pacijenti s oslabljenom sistoličkom funkcijom srca imaju povećan rizik od razvoja srčanog zatajenja te mogu biti predisponirani za razvoj supraventrikularnih i/ili ventrikularnih aritmija (38). Etiologija DCM može biti složena i ponekad multifaktorska, a uključuje različite uzroke koji doprinose nastanku. Najčešći uzrok je idiopatski, ali drugi uzroci uključuju obiteljsku predispoziciju, postinfektivnu, imunološku ili DCM povezanu uz toksine (42).

Dilatacijska kardiomiopatija obilježena je proširenjem i smanjenom kontraktilnom funkcijom lijeve klijetke. To rezultira poteškoćama srca u ispravnom pumpanju krvi, što često uzrokuje pojavu simptoma kao što su simptomi zatajenja srca, aritmije, sinkopa, bol u prsima, otežano disanje, umor, oticanje nogu i nesvjestica (43,44). Navedeni simptomi mogu varirati u težini te nisu uvijek svi prisutni, što ranu dijagnozu čini ključnom za efikasno liječenje i prevenciju komplikacija poput nepravilnog rada srca, zatajenja srca i bolesti srčanih zalistaka (44).

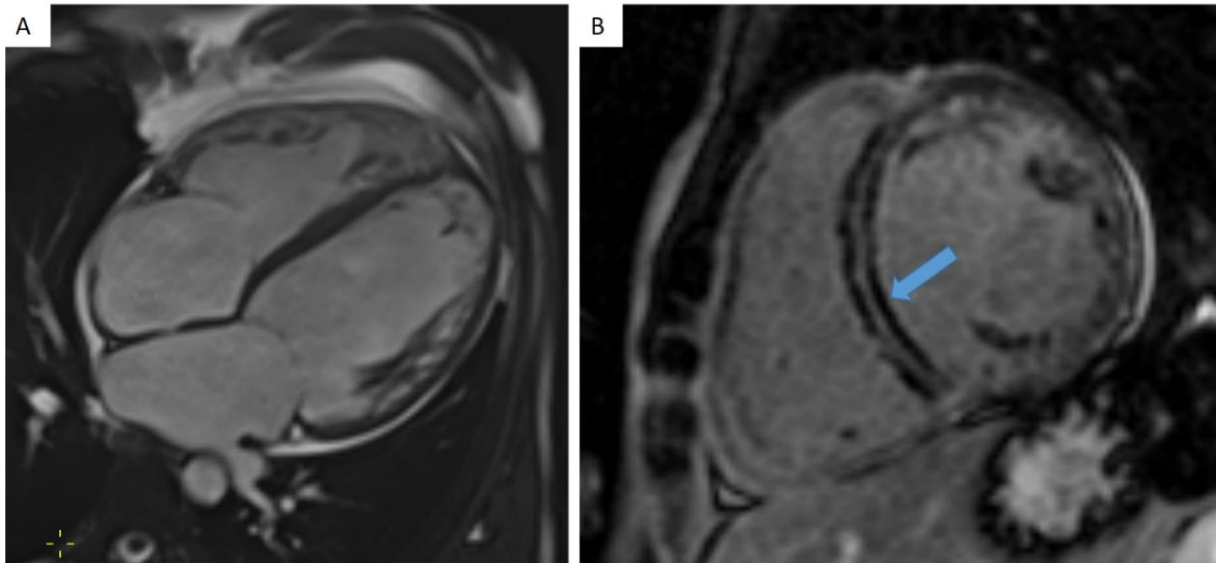
Za potvrdu dijagnoze potrebni su ehokardiografski dokazi o proširenju i smanjenoj ejekcijskoj frakciji lijeve klijetke (LVEF) (LVEF <40% ili frakcijsko skraćivanje <25%). Dijagnoza idiopatske kardiomiopatije može biti postavljena ako se isključe svi potencijalni uzroci sekundarne DCM, kao što su miokarditis, ishemična bolest srca, bolesti skladištenja, arterijska hipertenzija, trudnoća, virus humane imunodeficijencije, bolesti vezivnog tkiva, uporaba opijata i terapija doksorubicinom (38). Dijagnoza obično zahtijeva kombinaciju različitih dijagnostičkih metoda radi precizne evaluacije srčanog stanja. Osim ehokardiografije koja pomaže u procjeni veličine srčanih komora, kontraktilne sposobnosti srčanog mišića i otkrivanju eventualnih strukturnih oštećenja, u evaluaciji se možemo služiti i biopsijom srčanog tkiva, laboratorijskim testovima, elektrokardiografijom te MR srca koja omogućuje detaljniji uvid u strukturu i funkciju srčanog mišića te pomaže u karakterizaciji tkiva i dijagnostici etiologije DCM.

MR srca pruža dodatne informacije o karakterizaciji tkiva uključujući prisutnost miokardnog edema, fibroze te taloženja željeza (37). SSFP prikaz kod DCM-a prikazuje dilataciju, smanjenje ejectiveske frakcije i normalnu ili smanjenu debljinu miokarda lijeve klijetke, s dilatacijom i disfunkcijom desne klijetke ili bez njih (Slika 1) (22).

LGE služi za određivanje prisutnosti i opsega fibroze miokarda što može isključiti infarkt miokarda (37). Ishemijska etiologija obično se manifestira subendokardijalnim do transmuralnim ožiljkom u teritoriju koronarne arterije. Subepikardijalno pojačanje gadolinijem može se vidjeti kod pacijenata s kardiomiopatijom nakon miokarditisa, dok kod pacijenata sa sarkoidozom može biti prisutno subepikardijalni edem i pojačanje gadolinijem na bazalnom dijelu septuma (40). S obzirom na čest negativan nalaz LGE-a, osobito kod difuzne fibroze miokarda, korisno je koristiti nativno i postkontrastno mapiranje T1 (22).

Mapiranje T1 pruža neinvazivno sredstvo kvantifikacije fokalne ili difuzne fibroze miokarda te su studije pokazale da može precizno razlikovati zdrav od bolesnog miokarda kod pacijenata s DCM-om temeljem produljenog T1 vremena relaksacije (45). Također, T1 mapiranje se povezuje i s prognozom kod DCM-a, pri čemu su više vrijednosti T1 povezane s lošijim ishodima što sugerira da bi mapiranje T1 moglo biti korisno sredstvo za stratifikaciju rizika kod pacijenata s DCM-om (46).

T2 mapiranje igra ključnu ulogu u procjeni edema miokarda kod DCM-a, što može sugerirati na upalni uzrok. Konkretno, studije su pokazale da su vrijednosti dobivene mapiranjem T2 značajno veće kod pacijenata s DCM-om u usporedbi s normalnim kontrolama (47).



Slika 1. Biventrikularna dilatacijska kardiomiopatija. Dilatacija obje klijetke na prikazu 4 komore u enddiastoli SSFP sekvence (A). Neishemijska mezokardna kasna postkontrastna imbibicija (LGE) u interventrikularnom septumu (strelica, B).

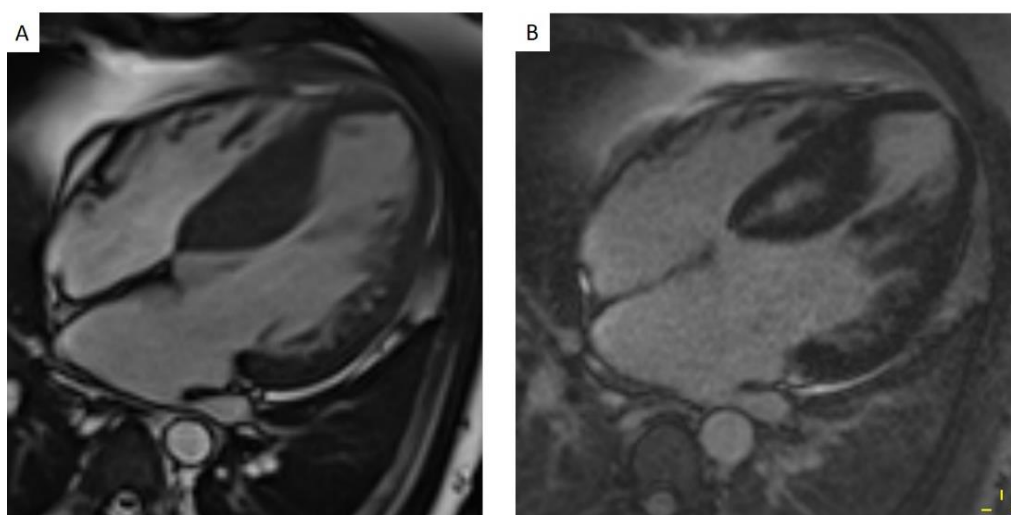
3.2. HIPERTROFIČNA KARDIOMIOPATIJA

Hipertrofična kardiomiopatija (HCM) je bolest srčanog mišića koja je u 60-70% slučajeva uzrokovana mutacijom gena odgovornih za osobine sarkomera i kontraktilnog aparata srca. Zbog toga dolazi do zadebljanja srčanog mišića, što može otežati normalno funkcioniranje srca. Ova bolest može varirati u ozbiljnosti i simptomima te se često očituje kao nepravilni srčani ritam, bol u prsima, umor i zaduha. Navedeni simptomi često nastaju kao rezultat fibrilacije atriya, pojave blokade u atrioventrikularnom provođenju, opstrukcije izlaznog trakta lijeve klijetke te ishemije miokarda za vrijeme tjelesnog napora.

Bolest se dijagnosticira uz pomoć elektrokardiografije, ehokardiografije, holter-elektrokardiografije te MR srca (38). Obično se očituje asimetričnom hipertrofijom lijeve klijetke, najčešće prisutnom u bazalnom anteroseptalnom segmentu s opstrukcijom izlaza lijeve klijetke ili bez nje (40).

Dinamičkim prikazom SSFP možemo izmjeriti debljinu stijenke lijeve klijetke koja kod HCM-a u diastoli mora biti >15 mm. LGE ima značajnu ulogu kao prognostički marker

za procjenu rizika od iznenadne srčane smrti (ISS) kod HCM-a. Čest uzrok smrtonosnih aritmija je upravo fibroza miokarda koja se može vizualizirati uz pomoć LGE-a. Te su studije pokazale kako su osobe s $\geq 15\%$ miokarda zahvaćenog fibrozom pod većim rizikom za ISS. Uzorak je najčešće intramuralni s linearnim ili mrljastim uzorkom u interventrikularnoj pregradi (Slika 2) (22). Choudhury i suradnici su u svojoj studiji, provedenoj 2002. godine na 21 pacijentu s prethodno dijagnosticiranom HCM dokazali LGE kod 81% ispitanih pacijenata. LGE se pojavio samo u hipertrofičnim područjima, uglavnom u mezomiokardu ventrikula, mrljaste, multifokalne distribucije. Također, LGE je bio prisutan kod svih ispitanika na području spojeva desne i lijeve klijetke (48). Mapiranjem T1 također možemo procijeniti HCM. Istraživanja su pokazala da su vrijednosti T1 značajno više kod pacijenata s HCM-om u usporedbi s kontrolama (49). Nadalje, mapiranje T1 bilo je od koristi i u otkrivanju miokardne fibroze u različitim vrstama kardiomiopatija, pri čemu se značajno više vrijednosti T1 primjećuju u segmentima miokarda zahvaćenih fibrozom, čak i na područjima bez LGE, naglašavajući njezin dijagnostički potencijal u kvantificiranju fibroze (50). Mapiranje T2 nam pomaže u procjeni prognoze i stratifikaciji rizika kod pacijenata s HCM-om. Istraživanja su pokazala da su veće vrijednosti T2 povezane s lošijim kardiovaskularnim ishodima kod pacijenata s HCM-om, posebice kada se kombiniraju s LGE-om (51).



Slika 2. MR srca u bolesnika s hipertrofičnom kardiomiopatijom, prikaz 4 komore. Asimetrična hipertrofija interventrikularnog septuma prikazana u enddijastoli u SFPP sekvenci (A) uz mrljastu mezokardnu kasnu postkontrastnu imbibiciju (LGE) hipertrofičnog miokarda (B).

3.3. NEDILATATIVNA KARDIOMIOPATIJA LIJEVE KLIJETKE

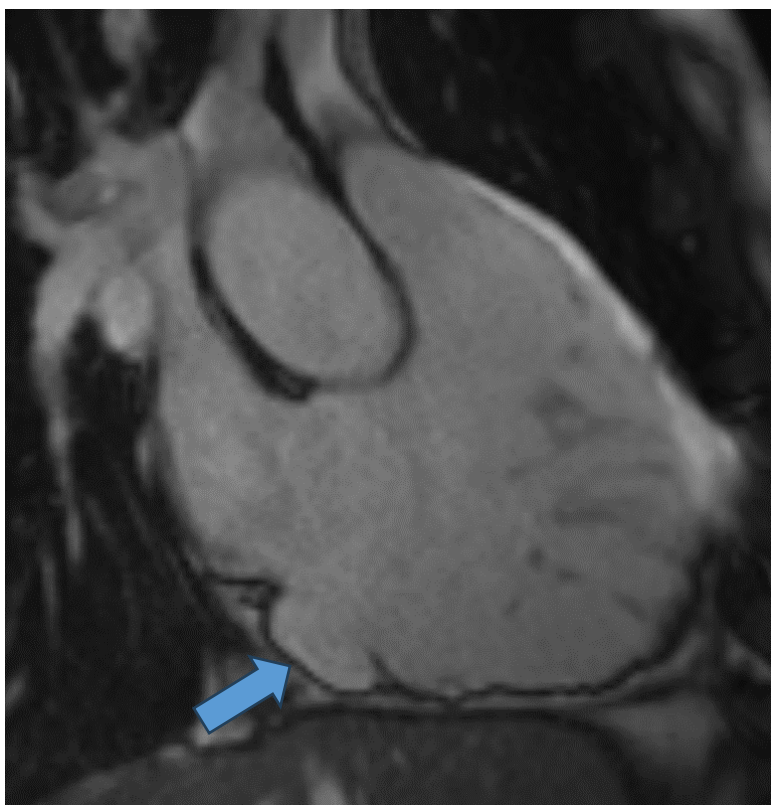
Nedilatativna kardiomiopatija lijeve klijetke (NDLVC) je novi entitet koji bi prema novim smjernicama Europskog kardiološkog društva (ESC, od engl. European Society of Cardiology) iz 2023. godine trebao zamijeniti stari entitet hipokinetičke nedilatativne kardiomiopatije (37). NDLVC može biti karakteriziran prisutnošću ili odsutnošću sistoličke disfunkcije te u navedenu kategoriju spada i izolirana disfunkcija lijeve klijetke bez ožiljkavanja. NDLVC je definiran prisustvom neishemijskog ožiljka lijeve klijetke ili masne infiltracije neovisno o sistoličkoj funkciji ili kao izolirana globalna hipokinezija lijeve klijetke bez ožiljkavanja. Klinička slika NDLVC-a može varirati ovisno o progresiji bolesti i individualnim karakteristikama pacijenta. Iako je većina pacijenata asimptomatska, razvijeni simptomi mogu biti povezani s aritmijama ili bolestima provođenja akcijskog potencijala (npr. sinkopa i palpitacije) ili sa zatajenjem srca (npr. dispneja i oticanje nogu) (37). Istraživanja ukazuju da pacijenti s NDLVC-om pokazuju manje ozbiljne simptome zatajenja srca, smanjenu remodelaciju srca te zahtijevaju manje doze diuretika u usporedbi s pacijentima s klasičnom DCM. Ipak redovito praćenje stanja, pravovremena dijagnoza i adekvatno liječenje ključni su u upravljanju NDLVC-om i sprječavanju daljnjih komplikacija (52).

U dijagnostici NDLVC-a koristimo se elektrokardiografijom, ehokardiografijom, endomiokardijalnom biopsijom, nuklearnom medicinom i MR-om. LGE je vodeća slikovna metoda jer potvrđuje prisutnost neishemijske miokardne fibroze koja je ključna za dijagnozu u većini slučajeva. T2 mapiranje može biti korisno u otkrivanju prisutnosti miokardnog edema koji će sugerirati na upalnu etiologiju te T1 mapiranje koje će opisati obim i uzorak distribucije fibroze. Specifični obrasci distribucije mogu sugerirati određene etiologije kao što su subepikardijalna distribucija nakon miokarditisa i mrljasta distribucija kod sarkoidoze. Osim toga, navedeni uzorci distribucije mogu dodatno pomoći i u predviđanju komplikacija poput poremećaja srčanog ritma i zatajenja srca (37).

3.4. ARITMOGENA KARDIOMIOPATIJA DESNE KLIJETKE

Aritmogena kardiomiopatija desne klijetke (ARVC) je poremećaj srčanog mišića koji dovodi do poremećaja srčanog ritma. Bolest obično zahvaća desnu klijetku srca i karakterizirana je postupnom zamjenom zdravog srčanog mišića masnim i ožiljnim tkivom, što može oslabiti funkciju srca i povećati rizik od srčanih aritmija (37). Na samom početku, promjene su u obliku regionalnih ektopija u ritmu koje s progresijom dovode do proširenja komora i globalne hipokinezije. Najčešći klinički znakovi su palpitacije, sinkopa, atipična anginalna bol i dispneja, uz kliničku sliku insuficijencije desne klijetke, iako iznenadna srčana smrt može biti prva manifestacija bolesti.

Dijagnoza se zasniva na elektrokardiografiji i holter-elektrokardiografiji, endomiokardijalnoj biopsiji, metodama nuklearne medicine, ehokardiografiji i MR-u te se donosi na temelju velikih i malih kriterija (53). Neki od velikih kriterija su disfunkcija desne klijetke (ozbiljna dilatacija ili smanjenje ejectiveske frakcije desne klijetke $\leq 40\%$ uz regionalnu akineziju, diskineziju ili asinkronu kontrakciju desne klijetke), miofibrilne promjene miokarda potvrđene endomiokardijalnom biopsijom, poremećaji provođenja, epsilon val u V1 do V3 odvodima, produljenje (više od 110 ms) kompleksa QRS od V1 do V3 odvoda, bolest potvrđena biopsijom u obitelji. Mali kriteriji uključuju disfunkciju desne klijetke (blagu dilataciju desne klijetke i/ili smanjenu ejectivesku frakciju $>40\%$ do $\leq 45\%$ uz regionalnu akineziju, diskineziju ili asinkronu kontrakciju desne klijetke), negativne T valove u V2 i V3 odvodima kod pacijenata starijih od 12 godina u odsutnosti blokade desne grane, ventrikularnu tahikardiju praćenu morfologijom lijeve blokade grane, česte ekstrasistole desne klijetke (više od 1.000 tijekom 24 sata), obiteljsku povijest ISS prije navršenih 35 godina te obiteljsku povijest ARVC-a (38,53). MR-om možemo vizualizirati akineziju, diskineziju, disinkroniju, dilataciju desne klijetke, globalnu ili regionalnu disfunkciju te lokalizirano sistoličko izbočenje zida desne klijetke (Slika 3) (22). Iako nisu nužni kriteriji za dijagnozu ARVC-a, ARVC je histološki karakteriziran fibro-adipocitnom zamjenom miokarda što možemo detektirati povišenim signalom na T1-mjerenim slikama ili mapama, transmuralnim LGE-om desne klijetke i/ili subepikardijalnim LGE-om lijeve klijetke (40,54).



Slika 3. MR srca u bolesnika s ispunjenim velikim MR kriterijem za aritmogenu kardiomiopatiju desne klijetke (ARVC). Aneurizma desne klijetke u subtrikuspidnoj regiji (strelica), uz umjerenu dilataciju i teško reduciranu e젝cijsku frakciju desne klijetke, prikaz 3 desne komore u SSFP sekvenci.

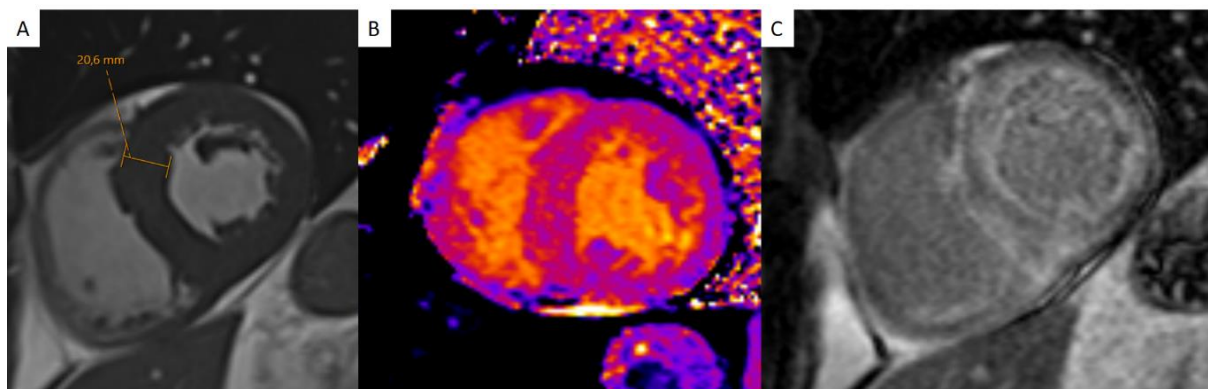
3.5. RESTRIKTIVNA KARDIOMIOPATIJA

Restriktivna kardiomiopatija (RCM) je rijetka bolest srca koja se karakterizira smanjenjem elastičnosti (restrikcijom) srčanih stijenki, što otežava normalno punjenje i protok krvi kroz srce. Osobitosti ove bolesti uključuju otežano punjenje klijetki tijekom dijastole, uz očuvanu kontraktilnost tijekom sistole. Osim toga, RCM obično dovodi do povećanja tlaka u srčanim komorama zbog otežanog protoka krvi. Razlikuje se od drugih vrsta kardiomiopatija poput DCM ili HCM po svojim specifičnim morfološkim i hemodinamskim značajkama poput nedilatirane klijetke s normalnom ili povećanom debljinom stijenke, krutom stijenkom klijetki što rezultira dijastoličkom disfunkcijom i

restriktivnim punjenjem i povišenim tlakom punjenja, dilatiranim atrijskim i normalnom sistoličkom funkcijom lijeve klijetke. Razlikujemo idiopatsku RCM i sekundarnu RCM s poznatim uzrokom poput mutacije gena, amiloidoze, sarkoidoze, hemosideroze, endomiokardne fibroze i dr. Najčešći simptomi uključuju dispneju, periferne edeme nogu, palpitacije, zamor, slabost i nepodnošenje fizičkog napora. (38)

Identifikacija i dijagnoza RCM obično zahtijeva temeljitu kardiološku evaluaciju uključujući ehokardiografiju, biopsiju srčanog tkiva i MR. Kod različitih uzroka RCM-a nastaju ožiljci različite distribucije zbog čega LGE može imati različite uzorke. Najčešći uzrok je lokalizirana ili sistemska amiloidoza. Amiloidoza se na LGE-u prikazuje kao difuzna imbibicija subendokardne zone obje klijetke, s karakterističnim "zebrastim" uzorkom u subendokardu obje klijetke, dok je središnji dio interventrikularne pregrade pošteđen (Slika 4) (40). LGE kod sarkoidoze miokarda je najčešće prisutan u mezokardu ili subepikardu, ali se može pojaviti i u subendokardu ili transmuralno oponašajući uzorak infarkta miokarda (55). Hipereozinofilni sindrom dovodi do eozinofilne infiltracije endokarda te apikalne obliteracije lijeve i/ili desne klijetke s trombom ili bez njega i difuzne subendokardijalne fibroze koja pokazuje mrljasti uzorak na LGE-u (40). Mnogi pacijenti s amiloidozom, zbog oštećenja bubrega, nisu kandidati za LGE pa se kod njih u dijagnostici može koristiti nativno T1 mapiranje koje je ujedno i osjetljivije za ranu dijagnozu. T1 mapiranje pokazuje povećane vrijednosti vremena relaksacije T1 i ekstracelularnog volumena i kod amiloidoze i kod sarkoidoze (Slika 4) (22). Određena istraživanja sugeriraju kako vrijednosti nativnog T1 <1036 ms imaju 96% negativnu prediktivnu vrijednost za amiloidozu, dok vrijednosti nativnog T1 >1164 ms imaju 98% pozitivnu prediktivnu vrijednost te se predlaže kontrastno snimanje samo za dobivene rezultate između tih vrijednosti (T1 >1036 ms i <1164 ms) (56). Mapiranje T2 kod amiloidoze pokazuje povećane vrijednosti vremena relaksacije T2 što ukazuje na prisutnost edema miokarda, no dobivene vrijednosti su manje nego u miokarditisu i akutnom infarktu miokarda, što sugerira da edem miokarda u amiloidozi nije značajan patološki proces (22).

Mapiranje T2 pokazalo se korisnim i u dijagnostici sarkoidoze, no ipak se čini kako nativno T1 mapiranje ima veću diskriminatornu moć (57).



Slika 4. MR srca u bolesnika s amiloidozom srca, prikaz u kratkoj osi. Enddijastolični prikaz u SSFP tehnici snimanja pokazuje simetrično zadebljan miokard lijeve klijetke (A), uz značajno produljeno nativno T1 vrijeme relaksacije (B) i globalnu subendokardnu kasnu postkontrastnu imbibiciju (LGE) (C).

3.6. ULOGA OSLIKAVANJA SRCA PREMA SMJERNICAMA ZA OBRADU BOLESNIKA S KARDIOMIOPATIJAMA

Europsko kardiološko društvo (ESC) je vodeća europska organizacija posvećena unapređenju kardiovaskularne medicine i brizi o bolesnicima s kardiovaskularnim bolestima. ESC okuplja kardiologe i stručnjake iz područja kardiovaskularne zdravstvene skrbi diljem Europe radi promicanja istraživanja, obrazovanja, prevencije i liječenja kardiovaskularnih bolesti. Ova udruga izdaje smjernice za obradu pacijenata, organizira edukativne programe, potiče znanstvena istraživanja te se zalaže za unaprjeđenje standarda skrbi za srčane bolesnike. Europsko kardiološko društvo redovito ažurira svoje smjernice kako bi odražavale najnovija saznanja i praksu u području kardiologije. Zadnje smjernice za obradu bolesnika s kardiomiopatijama izdane su 2023. godine te naglašavaju važnost multidisciplinarnе suradnje na svim nivoima zdravstva, holistički pristup liječenju i pravovremenu dijagnozu kardiomiopatija. Smjernice za slikovnu obradu bolesnika s kardiomiopatijama pružaju strukturirane preporuke zdravstvenim djelatnicima o najboljim metodama za dijagnostiku, praćenje i liječenje kardiomiopatija. Ove smjernice pomažu u standardizaciji postupaka, prepoznavanju važnih nalaza na slikama te omogućuju

ujednačeno i cjelovito procjenjivanje pacijenata. Time se osigurava preciznija dijagnoza, praćenje napretka bolesti i optimalan tretman za svakog pojedinog pacijenta s kardiomiopatijom. Neinvazivne metode snimanja srca su ključne za dijagnozu i praćenje kardiomiopatija. Glavne među njima su: ehokardiografija, MR, CT i nuklearne metode. Najčešće se koristi ehokardiografija zbog neinvazivnosti i dostupnosti (37).

Ehokardiografija je prva metoda izbora za evaluaciju dilatacije, hipertrofije i funkcije ventrikula, ali njena sposobnost karakterizacije miokardnog tkiva je ograničena u kliničkoj praksi zbog niske osjetljivosti (40).

MR srca omogućuje procjenu strukture srčanog mišića i tkivnu karakterizaciju te pruža važne informacije o uzroku bolesti (Tablica 2) (37). MR srca se ističe u tkivnoj karakterizaciji među ostalim metodama slikovne dijagnostike zbog svojih višeparametarskih mogućnosti. Postoji nekoliko vrsta sekvenci koje se koriste za karakterizaciju tkiva. Osnovne nekontrastne metode karakterizacije uključuju T1 i T2 sekvence koje se koriste za detekciju masnog tkiva, edema i krvarenja. Kontrastne T1 sekvence, poput LGE, mogu otkriti fibrozu, edem ili intersticijsku infiltraciju. Napredna karakterizacija tkiva mapiranjem omogućuje kvantificiranje karakteristika poput nakupljanja željeza, fibroze te edema ili infiltracije. Rezultati takvih analiza mogu pomoći u preciznoj dijagnozi i liječenju kardiomiopatija. Rendgenski pregled ne omogućuje karakterizaciju miokarda, no mogu se primijetiti karakteristike poput kardiorakalnog omjera, pleuralnog izljeva i znakova zatajenja srca, poput redistribucije plućnog krvotoka i edema intersticija ili alveola.

CT-om u usporedbi s MR-om prikazuje se manji kontrast kod karakterizacije tkiva, no uz posebne prilagodbe može detektirati masnu infiltraciju, edem i fibrozu, te se može koristiti za potvrdu i isključenje koronarne bolesti kao uzroka oštećenja miokarda (40).

Tablica 2. Primjeri MR nalaza koji bi trebali pobuditi sumnju na specifičnu etiologiju kardiomiopatije (37)

FENOTIP KARDIOMIOPATIJE	MR NALAZ	MOGUĆA ETIOLOGIJA KARDIOMIOPATIJE
HCM	Posterolateralni LGE i koncentrična hipertrofija lijeve klijetke Nisko nativno T1 vrijeme relaksacije	Anderson-Fabryjeva bolest
	Difuzni subendokardijalni LGE, visoko nativno T1 vrijeme relaksacije	Amiloidoza
	Mrljasti mezokardni uzorak miokarda na hipertrofičnim područjima	Sarkomerska HCM
DCM	Kratko T2* i T1 vrijeme relaksacije	Hemokromatoza
	Subepikardijalni LGE	Stanje nakon miokarditisa
	Epikardijalni LGE lateralne stijenke lijeve klijetke	Distrofinopatija
	Subepikardijalni i mezokardni LGE miokarda na bazalnom septumu +/- proširenje prema inferolateralnom zidu i točkama insercije desne klijetke	Sarkoidoza
	Apikalni transmuralni LGE	Chagasova bolest
NDLVC	Cirkularni i/ili subepikardijalni LGE uzorak	Varijante dezmina Varijante filamina Varijante dezmozoplakina
	Septalni mezokardni LGE	Laminopatija

ARVC	Masno tkivo i LGE (transmuralni LGE desne kljetke + subepikardijalni ili mezokardni LGE lateralne stijenje	Varijante vezane uz dezmosome
RCM	Djelomična obliteracija apikalnog dijela lijeve ili desne kljetke + LGE endokarda	Endomiokardijalna fibroza/hipereozinofilija

4. TKIVNA KARAKTERIZACIJA MIOKARDA KOD KORONARNE BOLESTI SRCA

Koronarna (ishemična) bolest srca je stanje uzrokovano različitim etiologijama sa zajedničkim ishodom, neravnotežom između potrebe miokarda za kisikom i njegovim dotokom u krvi. Najčešći uzrok ishemije miokarda je ateroskleroza epikardnih arterija koja dovodi do postupnog suženja njihovog lumena i smanjene perfuzije miokarda. Koronarni protok može biti ograničen i zbog drugih stanja poput prisutnosti krvnog ugruška, spazma ili vaskulitisa, no mnogo rjeđe. Ishemija miokarda može nastati i kao posljedica hipertrofije miokarda, bilo uzrokovane hipertenzijom ili kao dio hipertrofične kardiomiopatije. Koronarna bolest srca može se manifestirati kao kronična ishemijska bolest srca ili kao akutna ishemijska bolest srca te o manifestaciji ovisi klinička slika, dijagnostika i liječenje (58).

4.1. KRONIČNI KORONARNI SINDROM

Kronični koronarni sindrom (CCS), ranije poznat kao stabilna bolest koronarnih arterija, obuhvaća spektar scenarija definiranih smjernicama Europskog kardiološkog društva, naglašavajući važnost modifikacije načina života, farmakološke terapije i invazivne intervencije u upravljanju bolesti (59). CCS je klinički sindrom koji je najčešće obilježen anginoznom boli (stenokardijom) koja je posljedica prolazne ishemije miokarda i to obično u stanju tjelesnog ili emocionalnog napora, a promptno prolazi u mirovanju ili nakon uzimanja nitroglicerina. Karakteriziraju ga epizode ishemije miokarda zbog neravnoteže između potražnje miokarda i ponude kisika, koja se često javlja kao napad angine i potencijalno napreduje do akutnog koronarnog sindroma (60). Većina bolesnika ima tipičnu kliničku sliku koja se sastoji od napada isprovociranih fizičkim ili emocionalnim naporom koji se sastoje od stenokardične boli i dispneje te pacijentovog bljedila i znojenja. Napad prestaje kada se pacijent smiri ili kada uzme nitroglicerina. Atipična slika je rjeđa te obuhvaća pacijente s neodređenim bolovima u prsima ili trbuhu, nadutost i sl. CCS može uzrokovati dugotrajnu ishemiju srčanog mišića zbog čega se mogu razviti promjene u miokardu poput fibroze. Fibroza miokarda uobičajena je histopatološka značajka u kroničnim srčanim bolestima, uključujući CCS, što dovodi

do zatajenja srca (61). Predstavlja prekomjerno nakupljanje vezivnog tkiva u srčanom mišiću kao odgovor na oštećenje ili ishemiju. Ovi procesi mogu dovesti do zadebljanja ili ožiljaka u miokardu te mogu utjecati na funkciju srca. Redovito praćenje i terapija usmjerena na kontrolu kroničnog koronarnog sindroma mogu pomoći u sprječavanju ili smanjenju razvoja fibroze miokarda i poboljšanju zdravlja srca. U dijagnostici CCS-a možemo se služiti elektrokardiogramom, ergometrijom, ehokardiografijom, radionuklidnom scintigrafijom, CT koronarografijom, invazivnom koronarografijom te tkivnom karakterizacijom i analizom perfuzije miokarda pod opterećenjem magnetnom rezonancijom.

4.2. AKUTNI KORONARNI SINDROM

Akutni koronarni sindrom (ACS) je hitno stanje u kardiologiji koje nastaje uslijed naglo nastale ishemije miokarda i podrazumijeva dva klinička entiteta: nestabilnu anginu pektoris i infarkt miokarda. Glavni uzrok ACS-a je obično ateroskleroza koronarnih arterija, što dovodi do stvaranja aterosklerotskog plaka koji može dovesti do potpunog ili djelomičnog začepjenja arterije. Obično nastaje nakon ozljede ili rupture aterosklerotskog plaka što dovede do tromboze i stvaranja ugruška. Ukoliko tromboza dovede do subokluzije tako da tromb ne okludira krvnu žilu u potpunosti nego preostane mali protok krvi u ishemični miokard dolazi do nestabilne angine pektoris. Ukoliko tromb učini potpunu okluziju koronarne arterije, dolazi do infarkta miokarda. Simptomi ACS-a mogu uključivati bol u prsima ili nelagodu, kratkoću daha, mučninu, znojenje te osjećaj vrtoglavice ili slabosti. Dijagnoza se obično postavlja na temelju anamneze, fizičkog pregleda, elektrokardiograma te laboratorijskih testova kao što su određivanje enzima srčanog mišića (npr. troponina). Nakon ACS-a u miokardu ostaje fibrozni ožiljak, što može dovesti do nepovoljnog remodeliranja lijeve klijetke i razvoja zatajenja srca (62). Liječenje ACS-a zahtijeva hitnu medicinsku intervenciju kako bi se spriječile moguće komplikacije poput srčanog zastoja ili trajnih oštećenja srčanog mišića. Liječenje uključuje terapiju lijekovima (npr. aspirin, nitroglicerina, beta blokatori, antiagregansi), kao i primjenu rekanalizacijske terapije (npr. perkutana koronarna intervencija) ili fibrinolitičke terapije u određenim slučajevima. Važno je brzo prepoznati simptome ACS-a i zatražiti hitnu medicinsku pomoć kako bi se spriječile ozbiljne

posljedice. Prevencija ACS-a uključuje kontrolu kardiovaskularnih čimbenika rizika poput visokog krvnog tlaka, povišenog kolesterola, dijabetesa, težine i redovitog vježbanja. Iako se MR zbog dugotrajnosti ne koristi u dijagnozi ACS-a, pokazao se vrlo korisnim u tkivnoj karakterizaciji miokarda nakon epizode ACS-a. MR može precizno procijeniti oštećenja miokarda, uključujući veličinu i raspodjelu infarkta, te identificirati prognostičke pokazatelje poput mikrovaskularne opstrukcije i intramiokardijalnog krvarenja (63).

4.3. ULOGA OSLIKAVANJA SRCA KOD KORONARNE BOLESTI SRCA

Oslikavanje srca MR-om kod koronarne bolesti srca pomaže nam kod dijagnostike i procjene oštećenja srčanog mišića, planiranja terapije i praćenja napretka bolesti. MR omogućuje detaljnu vizualizaciju srčane anatomije, funkcije srca, perfuzije miokarda i prisutnosti ožiljaka (Slika 5). Također, pomaže u određivanju veličine i lokacije infarkta, identifikaciji komplikacija poput mikrovaskularne opstrukcije i pruža važne informacije o prognozi bolesnika s koronarnom bolešću srca. MR omogućuje detaljan prikaz srčanog mišića, otkrivanje edema i upala te identifikaciju ožiljnog tkiva i nekroze pomoću LGE. Tehnike poput T1 i T2 mapiranja kvantitativno procjenjuju promjene u tkivu. LGE se i dalje smatra kliničkim zlatnim standardom za identifikaciju područja infarkta miokarda s visokom prostornom rezolucijom, iako veličina može biti precijenjena u akutnoj fazi zbog proširenja izvanstaničnog prostora uslijed edema. Također, na LGE snimkama može se vidjeti i mjesto mikrovaskularne opstrukcije, dok se intramiokardijalno krvarenje povezano s reperfuzijom vidi kao područje bez signala na T2-mjerenim snimkama ili kao područje sa skraćenim vremenom relaksacije na T1, T2 i T2* mapama (1). MR precizno mjeri ejekcijsku frakciju, volumen i masu srčanog mišića, te prikazuje pokretljivost stijenki srca, što je ključno za procjenu funkcionalnosti nakon infarkta.

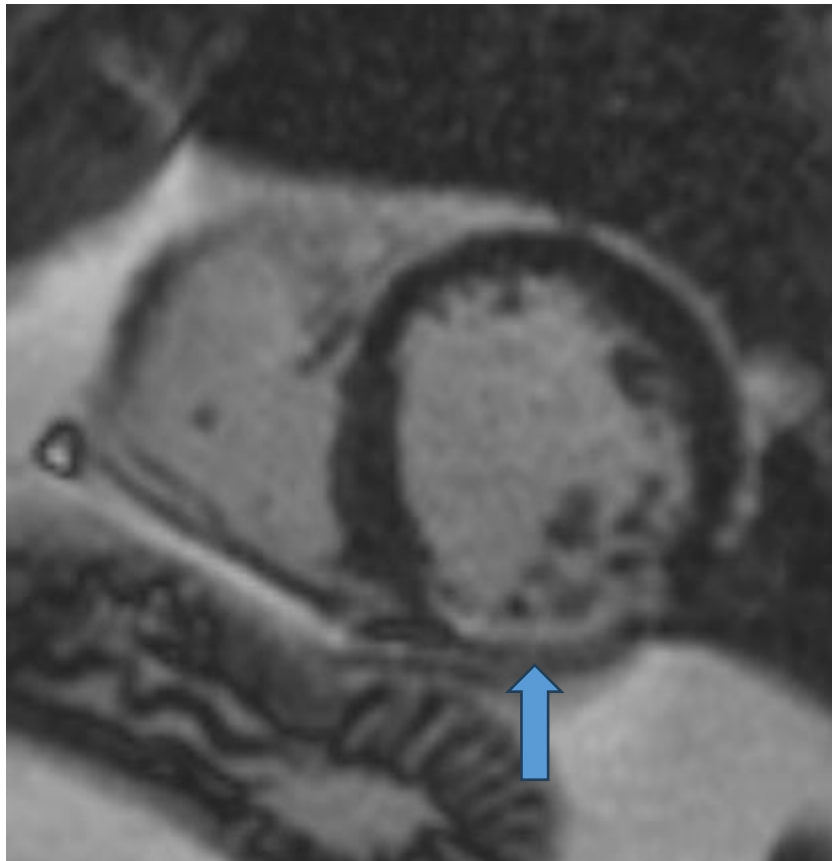
MR se pokazao kao važan prvi korak u dijagnostici infarkta miokarda bez opstrukcije koronarne arterije (MINOCA, od engl. myocardial infarction with non-obstructive coronary arteries) kao i u razlikovanju MINOCA-e od miokarditisa i kardiomiopatija (64). MR omogućuje preciznu dijagnozu i razlikovanje ishemijskih od neishemijskih uzroka. Williams i suradnici su svojim istraživanjem 2022. godine dokazali kako rana

primjena MR, unutar 14 dana od pojave simptoma, poboljšava dijagnostički uspjeh sa 72% na 94% kada je povezana s vršnim vrijednostima troponina >211 ng/L (65). Tehnike mapiranja su se pokazale iznimno obećavajućim u dijagnostici MINOCA, pogotovo kod pacijenata s normalnom ejakcijskom frakcijom i bez abnormalnosti u mobilnosti stjenki ili LGE zbog mogućnosti prikazivanja segmentalnih abnormalnosti, intersticijske fibroze i segmentalnog edema miokarda s osjetljivosti i specifičnosti od preko 90% (66).

Ishemiju miokarda možemo prepoznati i uz stres MR, test koji na neinvazivan način, bez primjene ionizirajućeg zračenja može prepoznati ishemiju miokarda te procijeniti vijabilitet miokarda i funkcionalnost srca (67). Test se sastoji od namjernog farmakološkog izazivanja stresa srca, najčešće uz upotrebu adenozina, regadenozona ili dobutamina, nakon čega slijedi MR snimanje. Test ima brojne prednosti u odnosu na druge, češće korištene modalitete slikovnog prikaza, poput kompjutorizirane tomografije emisijom jednog fotona (SPECT, od engl. single-photon emission computed tomography). Osjetljivost stres MR pretrage je 89%, u odnosu na pozitronsku emisijsku tomografiju kojoj je 84%, a specifičnost im je jednaka, 87% (68). Stres MR ima veću prostornu rezoluciju te omogućava procjenu perfuzije unutar različitih slojeva miokarda, manje je osjetljiv na artefakte i poboljšane je sposobnosti razlikovanja tkiva. Studije su pokazale kako je pouzdaniji u prepoznavanju koronarne bolesti srca u odnosu na SPECT. U navedenoj studiji specifičnost obje tehnike je bila 83%, dok su se značajno razlikovale u osjetljivosti koja je za stres MR bila 87%, a za SPECT 67% (69). Kombinacija stres MR-a uz LGE se pokazala vrlo pouzdana u identificiranju pacijenata s visokim rizikom od srčane smrti i nefatalnog infarkta miokarda. Iako je tehnika odlična metoda za dijagnostiku stabilne ishemijske bolesti srca, ima i svoja ograničenja. Metoda se ne može kombinirati s vježbanjem te potencijalni čimbenici vezani uz pacijenta (klaustrofobija i pretilost) ograničavaju njenu široku upotrebu (67).

Metodom možemo procijeniti i vijabilitet miokarda o čijem značaju postoje oprečni rezultati. Iako je studija o kirurškom liječenju ishemijskog zatajenja srca sugerirala da ne postoji povezanost između vijabiliteta miokarda i strategije liječenja, studija se oslanjala samo na SPECT i ehokardiografiju uz dobutaminski stres za procjenu vijabiliteta, dok LGE snimanje nije bilo uključeno (70). Međutim, studija koju su proveli Kim i suradnici na 50 pacijenata imala je drugačije rezultate. U studiju je bilo uključeno

50 pacijenata s ventrikulskom disfunkcijom. Kod njih se proveo LGE prije revaskularizacije s ciljem povezivanja opsega transmuralnog LGE i uspjeha revaskularizacije. Vjerojatnost poboljšanja regionalne kontraktilnosti nakon revaskularizacije postupno se smanjivala kako je transmuralni opseg LGE prije revaskularizacije bio veći te su zaključili kako se uz pomoć MR može predvidjeti uspješnost revaskularizacije, odnosno da oporavak funkcije miokarda možemo očekivati ako ožiljak zauzima manje od 50% debljine miokarda (71). Informacije dobivene MR-om pomažu u procjeni rizika za buduće srčane događaje, predviđanju uspješnosti terapije, praćenju oporavka te razlikovanju koronarne bolesti srca od drugih stanja, pružajući sveobuhvatan uvid u stanje srca.

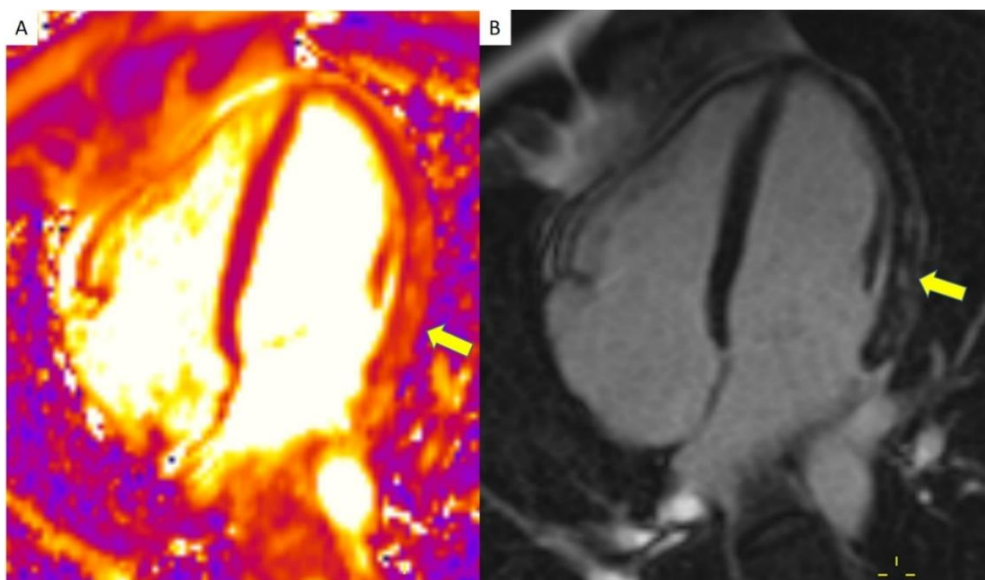


Slika 5 Transmuralni ožiljak inferiorne stijenke lijeve klijetke (strelica) u bolesnika s ishemijskom kardiomiopatijom.

5. TKIVNA KARAKTERIZACIJA MIOKARDA KOD MIOKARDITISA

Miokarditis je upalna bolest miokarda s različitim rasponom potencijalnih uzroka, uključujući infektivne agense poput virusa, bakterija i parazita, sistemskih bolesti poput sistemskog eritematoznog lupusa, lijekova poput inhibitora imunoloških kontrolnih točaka te cjepiva i toksičnih tvari (72). Stanje može dovesti do ozbiljnih kratkoročnih i dugoročnih komplikacija, poput iznenadne srčane smrti ili proširene kardiomiopatije (73). Javlja se s različitim simptomima kao što su bol u prsima, dispneja, lupanje srca, umor, sinkopa i kratkoća daha. U teškim slučajevima, miokarditis može dovesti do zatajenja srca, srčanog udara, pa čak i ISS (42). Dijagnoza se obično postavlja putem elektrokardiografije, radioloških snimaka poput MR-a te izolacijom uzročnika. MR srca je ključan za dijagnostiku miokarditisa jer omogućuje preciznu vizualizaciju upale i edema u srčanom mišiću (Slika 6). MR slike obično pokazuju edem miokarda, oslabljenu kontraktilnost miokarda i LGE, što ukazuje na oštećenje srčanog mišića i upalu (74). 2009. godine izdani su prvi dijagnostički Lake-Louise kriteriji za dijagnozu miokarditisa uz pomoć MR, čija je najnovija verzija izašla 2018. godine (75). Dok su stariji kriteriji uključivali MR potvrđeni edem miokarda, hiperemiju miokarda te miokardnu nekrozu ili fibrozu, noviji kriteriji se zasnivaju i na T1 i T2 tehnikama mapiranja i izvanstaničnom volumenu koji služi kao pokazatelj edema i fibroze miokarda. Iako su stariji kriteriji pouzdani u dijagnostici te se njihova primjena preporuča u mnogim centrima koji imaju iskustva s njihovom primjenom, noviji kriteriji su objektivniji zbog mogućnosti kvantifikacije rezultata dobivenih mapiranjem u odnosu na standardne MR prikaze. Ferreira i suradnici su 2014. godine svojom studijom potvrdili korisnost T1 mapiranja u dijagnostici miokarditisa s rezultatima od 89% dijagnostičke točnosti samostalnog T1 mapiranja u dijagnostici miokarditisa (76). Dodatna istraživanja ukazuju kako bi T2 mapiranje moglo biti specifičnije za akutnu upalu u usporedbi s T1 mapiranjem naglašavajući komplementarnu prirodu i potrebu za uključivanje obje tehnike u dijagnostiku (77). Za postavljanje dijagnoze služeći se starijim kriterijima potrebno je zadovoljiti dva od tri kriterija (MR potvrđeni edem miokarda, hiperemiju i nekrozu ili fibrozu miokarda), dok je za postavljanje dijagnoze prema novim kriterijima potrebno zadovoljiti najmanje jedan T2 kriterij (globalno ili regionalno povećanje T2 vremena relaksacije ili intenziteta na T2 snimkama) i najmanje jedan T1 kriterij (povećan T1, ECV ili LGE) (75).

Tehnike poput LGE pomažu u identificiranju ožiljnog tkiva, dok T1 i T2 mapiranje pružaju kvantitativnu procjenu upalnih promjena. Nalaz LGE u srednjem sloju i subepikardiju lijeve klijetke je karakterističan za virusni miokarditis (19). Mahrholdt i suradnici su u svojoj studiji provedenoj 2004. godine na 32 pacijenta sa sumnjom na miokarditis dokazali da je LGE čest nalaz kod pacijenata kod kojih se sumnja na miokarditis te da je povezan s aktivnim miokarditisom (78). T1 sekvence snimljene unutar prvih nekoliko minuta nakon primjene gadolinija mogu otkriti hiperemiju upaljenog miokarda (42). T2 snimkama otkrivamo edem miokarda koji nastaje zbog oštećenja stanične membrane. T2 vrijeme je produljeno pa i na snimkama T2 mapiranja nastaje visok intenzitet signala (19,42). Pokazalo se da pacijenti s miokarditisom u odnosu na kontrole imaju produljeno T1 i T2 vrijeme relaksacije. Prag T1 od 990 msec pri 1.5T pokazao je osjetljivost, specifičnost i dijagnostičku točnost od 90%, 91% i 91%. Kombinacija ovih tehnika može biti najbolji način za precizno prepoznavanje akutnog miokarditisa (19). MR također omogućuje procjenu srčane funkcije mjerenjem ejekcijske frakcije i volumena, što je važno za prognozu bolesti. Redoviti MR pregledi olakšavaju praćenje progresije miokarditisa i odgovora na terapiju, omogućujući prilagodbu tretmana. Osim toga, MR pomaže u razlikovanju miokarditisa od drugih srčanih bolesti, pružajući sveobuhvatnu procjenu stanja miokarda.



Slika 6. MR srca u bolesnika s akutnim miokarditisom. Mrljaste zone edema na T2 mapi (A) i kasne postkontrastne imbibicije (LGE) (B) u području lateralne stijenke lijeve klijetke (strelice), prikaz 4 komore.

6. ZAKLJUČAK

MR u tkivnoj karakterizaciji miokarda predstavlja važan alat u medicinskoj dijagnostici, posebno u području kardiovaskularne medicine. Iako se još uvijek razvija, ova tehnologija je već sad nezaobilazna u obradi bolesnika s kardiomiopatijama. Među ključne prednosti MR metode spada mogućnost detaljnog 3D prikaza miokarda, visoka mekotkivna rezolucija, neinvazivnost postupka kao i izostanak ionizirajućeg zračenja koje se koristi u drugim dijagnostičkim metodama. Također, korištenje kontrastnih sredstava na bazi gadolinija omogućuje jasnu vizualizaciju srčanog tkiva s manjom incidencijom neželjenih događaja u usporedbi s drugim kontrastnim sredstvima poput joda. Osim toga, MR omogućuje prikaz srca u različitim ravninama, a postupak se može izvesti bez potrebe za zadržavanjem daha, što je posebno važno kod određenih skupina pacijenata. U nedostatke MR-a spada duljina pregleda, klaustrofobije kod pacijenata kao i lošija prostorna rezolucija u usporedbi s CT-om. Također, upotreba gadolinija kao kontrastnog sredstva nosi određene rizike poput mogućnosti razvoja nefrogene sistemske fibroze. Nadalje, korištenje MR tehnologije zahtijeva visokoeducirane stručnjake, a visoka cijena opreme i ograničena dostupnost uređaja mogu predstavljati prepreku široj primjeni ove metode. Unatoč navedenim nedostacima, MR i dalje se ističe kao najbolja metoda u neinvazivnoj tkivnoj karakterizaciji miokarda. Daljnji razvoj te tehnologije vjerojatno će smanjiti postojeće nedostatke, čineći je još pouzdanijom i korisnijom u dijagnostici kardiovaskularnih oboljenja.

7. ZAHVALE

Zahvaljujem svojoj mentorici, doc.dr.sc. Maji Hrabak Paar, na stručnom vođenju i velikoj pomoći u izradi ovog diplomskog rada. Njena posvećenost i dostupnost u svakom koraku pisanja te uloženo vrijeme i trud imali su golemi utjecaj na izradu ovog rada.

Zahvaljujem svojoj obitelji i prijateljima što su bili uz mene u najljepšim i najtežim trenucima života te svojim osmijehom i beskrajnom podrškom uveličali moj svijet.

8. LITERATURA

1. Karamitsos TD, Arvanitaki A, Karvounis H, Neubauer S, Ferreira VM. Myocardial Tissue Characterization and Fibrosis by Imaging. *JACC Cardiovasc Imaging*. 2020;13(5):1221–34.
2. Ristić S. Functional magnetic resonance imaging of kidneys. *Biomed Istraživanja*. 2019;10(2):188–93.
3. Ristić S. Magnetna rezonanca dojke. *Biomed Istraživanja*. 2015;6(1):76–82.
4. Grubešić T, Matana Kaštelan Z, Budiselić B, Miletić D. Computed tomography and magnetic resonance imaging of adrenal lesions. *Medicina Fluminensis [Internet]*. 2017 [pristupljeno 24.05.2024.];53(1) . https://doi.org/10.21860/medflum2017_173378
5. Goddard P, Jackson P. The physics of magnetic resonance imaging: a simplified approach. *Bristol Med Chir J*. 1988;103(2):7.
6. Gruber B, Froeling M, Leiner T, Klomp DWJ. RF coils: A practical guide for nonphysicists. *J Magn Reson Imaging*. 2018;48(3):590–604.
7. Bruder O, Schneider S, Nothnagel D, Pilz G, Lombardi M, Sinha A, i sur. Acute adverse reactions to gadolinium-based contrast agents in CMR. *JACC Cardiovasc Imaging*. 2011;4(11):1171–6.
8. Marshall G, Kasap C. Adverse events caused by MRI contrast agents: Implications for radiographers who inject. *Radiography*. 2012;18(2):132–6.
9. Elawad A, Shah A, Davies M, Botchu R. The use of gadolinium in musculoskeletal MRI—time to rethink? *Indian J Radiol Imaging*. 2021;31(03):635–43.
10. Pullicino R, Das K. Is it safe to use gadolinium-based contrast agents in MRI? *J R Coll Physicians Edinb*. 2017;47(3):243–6.
11. Rodríguez-Galván A, Rivera M, García-López P, Medina LA, Basiuk VA. Gadolinium containing carbon nanomaterials for magnetic resonance imaging: Trends and challenges. *J Cell Mol Med*. 2020;24(7):3779-94.
12. Henoumont C, Devreux M, Laurent S. Mn-based MRI contrast agents: an overview. *Molecules*. 2023;28(21):7275.

13. Pan D, Schmieder AH, Wickline SA, Lanza GM. Manganese-based MRI contrast agents: past, present and future. *Tetrahedron*. 2011;67(44):8431-44.
14. Jung BA, Weigel M. Spin echo magnetic resonance imaging. *J Magn Reson Imaging*. 2013;37(4):805–17.
15. Adrović LP. Fizikalne osnove magnetske rezonancije [Diplomski rad]. Zagreb: Sveučilište u Zagrebu, Medicinski fakultet; [Internet] 2017. [pristupljeno 28.05.2024.] Dostupno na: <https://urn.nsk.hr/urn:nbn:hr:105:172169>
16. Drew Z, Rock P, Murphy A. i sur. Fast spin echo. Reference article, Radiopaedia.org [Internet] 2021. [pristupljeno 13.06.2024.] Dostupno na: <https://doi.org/10.53347/rID-60745>.
17. Double IR- FSE: Anatomy, Cardiac MRI. [Internet] [pristupljeno 13.06.2024.] Dostupno na: <https://cardiacmri.com/tech-guide/imaging-sequences/double-ir-fse/>
18. Ronen I, Kim D-S. Magnetic resonance in epilepsy. In: Kuzniecky RI, Jackson GD, editors. *Magnetic Resonance in Epilepsy*. 2nd ed. Amsterdam: Elsevier; 2005, Str. 99–127.
19. Kramer CM. Role of cardiac MR imaging in cardiomyopathies. *J Nucl Med*. 2015;56 Suppl 4(0 4):39S–45S.
20. Franco A, Javidi S, Ruehm SG. Delayed myocardial enhancement in cardiac magnetic resonance imaging. *J Radiol Case Rep*. 2015;9(6):6–18.
21. Schiau C, Schiau Ș, Dudea SM, Manole S. Cardiovascular magnetic resonance: contribution to the exploration of cardiomyopathies. *Med Pharm Reports*. 2019;92(4):326–36.
22. Grgat D, Hrabak Paar M. Uloga magnetske rezonancije srca u dijagnostičkoj obradi bolesnika s kardiomiopatijama. *Liječnički Vjesn*. 2021;143(5–6):209-19.
23. Haaf P, Garg P, Messroghli DR, Broadbent DA, Greenwood JP, Plein S. Cardiac T1 mapping and extracellular volume (ECV) in clinical practice: a comprehensive review. *J Cardiovasc Magn Reson*. 2016;18(1):89.
24. Kim PK, Hong YJ, Im DJ, Suh YJ, Park CH, Kim JY, i sur. Myocardial T1 and T2 mapping: techniques and clinical applications. *Korean J Radiol*. 2017;18(1):113–31.

25. Triadyaksa P, Oudkerk M, Sijens PE. Cardiac T2* mapping: Techniques and clinical applications. *J Magn Reson Imaging*. 2020;52(5):1340–51.
26. Dale BM, Brown MA, Semelka RC. MRI basic principles and applications. 5. izd. Chennai: Wiley-Blackwell; 2015. Str. 17-25.
27. Mózes FE, Valkovič L, Pavlides M, Robson MD, Tunnicliffe EM. Hydration and glycogen affect T1 relaxation times of liver tissue. *NMR Biomed*. 2021;34(7) :e4530.
28. Ramasamy SK, Roudi R, Morakote W, Adams LC, Pisani LJ, Moseley M, i sur. Measurement of Tumor T2* relaxation times after iron oxide nanoparticle administration. *J Vis Exp*. 2023;(195):10.3791/64773.
29. Morgan RB, Kwong R. Role of cardiac MRI in the assessment of cardiomyopathy. *Curr Treat Options Cardiovasc Med*. 2015;17(11):53.
30. Rajiah PS, François CJ, Leiner T. Cardiac MRI: state of the art. *Radiology*. 2023;307(3):e223008.
31. DiLorenzo MP, Grosse-Wortmann L. Myocardial fibrosis in congenital heart disease and the role of MRI. *Radiol Cardiothorac Imaging*. 2023;5(3):e220255.
32. Guglielmo M, Pontone G. Clinical implications of cardiac magnetic resonance imaging fibrosis. *Eur Heart J Suppl*. 2022;24(Supplement_I):1123–6.
33. Kumar A. Cardiac magnetic resonance in clinical cardiology. *World J Cardiol*. 2015;7(1):6-9.
34. Sprawls P. Magnetic resonance imaging: principles, methods, and techniques. Madison, Wis.: Medical Physics Pub.; 2000. str. 1
35. Lang C, Atalay MK. Cardiac magnetic resonance imaging and computed tomography: state of the art in clinical practice. *R I Med J (2013)*. 2014;97(2):28-34.
36. Hrabak-Paar M, Balaško T. Uloga magnetne rezonancije srca u obradi bolesnika s prirođenim srčanim greškama. *Pediatr Croat*. 2017;61(Supl 1):100–6.
37. Arbelo E, Protonotarios A, Gimeno JR, Arbustini E, Barriales-Villa R, Basso C, i sur. 2023 ESC Guidelines for the management of cardiomyopathies. *Eur Heart J*. 2023;44(37):3503–626.

38. Džubur A, Begić E, Durak-Nalbantić A, Aziri B. Cardiomyopathies. *Galen Med J.* 2023;2(5):23–30.
39. Wilkinson JD, Kumar A, Westphal JA, Czachor JD, Raozoky H, Lipshultz SE. Epidemiology and global burden of cardiomyopathy. U: Zamorano JL, Bax J, Knuuti J, Sechtem U, Lancellotti P, Pinto F i sur., ur. *The ESC Textbook of Cardiovascular Medicine*, 3. izd. The European Society of Cardiology Series. Oxford University Press, 2021.
40. Hrabak Paar M, Greco F, Pontana F. The European Society of Cardiovascular Radiology. ESCR 23_How I do it [Internet]. MRI tissue characterization in patients with non-ischemic cardiomyopathies [pristupljeno 02.06.2024.]. Dostupno na: https://www.escr.org/escr-23_how-i-do-it_mri-tissue-char_final/
41. Precone V, Krasi G, Guerri G, Madureri A, Piazzani M, Michelini S, i sur. Cardiomyopathies. *Acta Biomed.* 2019;90(10-S):32-43.
42. Sharma V, Binukrishnan S, Schoepf UJ, Ruzsics B. Myocardial tissue characterization with magnetic resonance imaging. *J Thorac Imaging.* 2014;29(6):318–30.
43. Sinagra G, Fabris E, Romani S, Negri F, Stolfo D, Brun F, i sur. Dilated cardiomyopathy at the crossroad: Multidisciplinary approach. U: Sinagra G, Merlo M, Pinamonti B, ur. *Dilated Cardiomyopathy*. Cham: Springer, 2019; str. 229–41.
44. Borsari W, Davis L, Meiers E, Salberg L, Barbara McDonough. Living with hypertrophic cardiomyopathy: A patient's perspective. *Future Cardiol.* 2022;18(1):43–50.
45. Goto Y, Ishida M, Nakamori S, Nagata M, Ichikawa Y, Kitagawa K, i sur. Native T1 mapping in patients with idiopathic dilated cardiomyopathy for the assessment of diffuse myocardial fibrosis: validation against histologic endomyocardial biopsy. *J Cardiovasc Magn Reson.* 2015;17:O84.
46. Li S, Zhou D, Sirajuddin A, He J, Xu J, Zhuang B, i sur. T1 mapping and extracellular volume fraction in dilated cardiomyopathy. *JACC Cardiovasc Imaging.* 2022;15(4):578–90.

47. Yanagisawa F, Amano Y, Tachi M, Inui K, Asai K, Kumita S. Non-contrast-enhanced T1 mapping of dilated cardiomyopathy: Comparison between native T1 values and late gadolinium enhancement. *Magn Reson Med Sci*. 2019;18(1):12–8.
48. Choudhury L, Mahrholdt H, Wagner A, Choi KM, Elliott MD, Klocke FJ, i sur. Myocardial scarring in asymptomatic or mildly symptomatic patients with hypertrophic cardiomyopathy. *J Am Coll Cardiol*. 2002;40(12):2156-64.
49. Kosuge H, Hachiya S, Fujita Y, Hida S, Chikamori T. Potential of non-contrast stress T1 mapping for the assessment of myocardial injury in hypertrophic cardiomyopathy. *J Cardiovasc Magn Reson*. 2023;25(1):53.
50. Espinosa E, Sforzin P, D'Amico A, De Stefano L, Montaña O. Reference values of T1 mapping in healthy individuals in 3.0 Tesla cardiovascular magnetic resonance. age and sex dependence and comparison with different populations. *Rev Argent Cardiol*. 2022;90(4):261–7.
51. Xu Z, Wang J, Cheng W, Wan K, Li W, Pu L, i sur. Incremental significance of myocardial oedema for prognosis in hypertrophic cardiomyopathy. *Eur Heart J Cardiovasc Imaging*. 2023;24(7):876-84.
52. Dziewięcka E, Winiarczyk M, Wiśniowska-Śmiałek S, Karabinowska-Małocha A, Robak J, Kaciczak M, i sur.; Comparison of clinical course and outcomes between dilated and hypokinetic non-dilated cardiomyopathy. *Cardiology*. 2023;148(5):395-401.
53. Marcus FI, McKenna WJ, Sherrill D, Basso C, Bauce B, Bluemke DA, i sur. Diagnosis of arrhythmogenic right ventricular cardiomyopathy/dysplasia: Proposed Modification of the Task Force Criteria. *Eur Heart J*. 2010;31(7):806–14.
54. Corrado D, Anastakis A, Basso C, Bauce B, Blomström-Lundqvist C, Bucciarelli-Ducci C, i sur.; Proposed diagnostic criteria for arrhythmogenic cardiomyopathy: European Task Force consensus report. *Int J Cardiol*. 2024;395:131447.
55. Mahrholdt H, Wagner A, Judd RM, Sechtem U, Kim RJ. Delayed enhancement cardiovascular magnetic resonance assessment of non-ischaemic cardiomyopathies. *Eur Heart J*. 2005;26(15):1461–74.

56. Baggiano A, Boldrini M, Martinez-Naharro A, Kotecha T, Petrie A, Rezk T, i sur. Noncontrast magnetic resonance for the diagnosis of cardiac amyloidosis. *JACC Cardiovasc Imaging*. 2020;13(1 Pt 1):69–80.
57. Puntmann VO, Isted A, Hinojar R, Foote L, Carr-White G, Nagel E. T1 and T2 mapping in recognition of early cardiac involvement in systemic sarcoidosis. *Radiology*. 2017;285 (1):63–72.
58. Nedevska M, Grudeva V, Partenova A. Cardiac magnetic resonance imaging in acute and chronic myocardial ischemia: current clinical application and future directions. *Bulgarian Cardiology* 2022;28(4):29-42.
59. Knuuti J, Wijns W, Saraste A, Capodanno D, Barbato E, Funck-Brentano C, i sur. 2019 ESC Guidelines for the diagnosis and management of chronic coronary syndromes.. *Eur Heart J*. 2020;41(3):407-477.
60. Serhiyenko V, Serhiyenko A. Diabetes mellitus and chronic coronary syndrome. *International Journal of Endocrinology (Ukraine)*. 2021;17(1), 43-55.
61. Tani H, Sadahiro T, Yamada Y, Isomi M, Yamakawa H, Fujita R, i sur. Direct reprogramming improves cardiac function and reverses fibrosis in chronic myocardial infarction. *circulation*. 2023;147(3):223–38.
62. Katz MY, Kusakari Y, Aoyagi H, Higa JK, Xiao CY, Abdelkarim AZ, i sur. Three-dimensional myocardial scarring along myofibers after coronary ischemia-reperfusion revealed by computerized images of histological assays. *Physiol Rep*. 2014;2(7):e12072.
63. Saremi F. Cardiac MR imaging in acute coronary syndrome: application and image interpretation. *Radiology*. 2017;282(1):17–32.
64. Daneshrad JA, Ordovas K, Sierra-Galan LM, Hays AG, Mamas MA, Bucciarelli-Ducci C, i sur. role of cardiac magnetic resonance imaging in the evaluation of MINOCA. *J Clin Med*. 2023;12(5):2017.
65. Williams MGL, Liang K, De Garate E, Spagnoli L, Fiori E, Dastidar A, i sur. Peak troponin and CMR to guide management in suspected ACS and nonobstructive coronary arteries. *JACC Cardiovasc Imaging*. 2022;15(9):1578-87.

66. Pasupathy S, Beltrame JF. Refining the Role of CMR imaging in MINOCA. *JACC Cardiovasc Imaging*. 2021;14(9):1784-86.
67. Patel AR, Salerno M, Kwong RY, Singh A, Heydari B, Kramer CM. Stresscardiac magnetic resonance myocardial perfusion imaging. *J Am Coll Cardiol*. 2021;78(16):1655–68.
68. Takx RA, Blomberg BA, El Aidi H, Habets J, de Jong PA, Nagel E, i sur. Diagnostic accuracy of stress myocardial perfusion imaging compared to invasive coronary angiography with fractional flow reserve meta-analysis. *Circ Cardiovasc Imaging*. 2015;8(1):e002666.
69. Greenwood JP, Maredia N, Younger JF, Brown JM, Nixon J, Everett CC, i sur. Cardiovascular magnetic resonance and single-photon emission computed tomography for diagnosis of coronary heart disease (CE-MARC): a prospective trial. *Lancet*. 2012;379(9814):453-60.
70. Bonow RO, Maurer G, Lee KL, Holly TA, Binkley PF, Desvigne-Nickens P, i sur. STICH trial investigators. myocardial viability and survival in ischemic left ventricular dysfunction. *N Engl J Med*. 2011;364(17):1617-25.
71. Kim RJ, Wu E, Rafael A, Chen EL, Parker MA, Simonetti O, i sur. The use of contrast-enhanced magnetic resonance imaging to identify reversible myocardial dysfunction. *N Engl J Med*. 2000;343(20):1445-53.
72. Brociek E, Tymińska A, Giordani AS, Caforio ALP, Wojnicz R, Grabowski M, i sur. Myocarditis: etiology, pathogenesis, and their implications in clinical practice. *Biology*. 2023;12(6):874.
73. Kyaw T, Drummond G, Bobik A, Peter K. Myocarditis: causes, mechanisms, and evolving therapies. *Expert Opin Ther Targets*. 2023;27(3):225–38.
74. Fomina LE, Yarmola II, Barskiy VI, Anikin AV, Uglova EV. Magnetic resonance imaging in the diagnosis of myocarditis in children. *J Clin Pract*. 2023;14(2):28–35.
75. Ferreira VM, Schulz-Menger J, Holmvang G, Kramer CM, Carbone I, Sechtem U, i sur. Cardiovascular Magnetic Resonance in Nonischemic Myocardial Inflammation. *J Am Coll Cardiol*. 2018;72(24):3158–76.

76. Ferreira VM, Piechnik SK, Dall'Armellina E, Karamitsos TD, Francis JM, Ntusi N, i sur. Native T1-mapping detects the location, extent and patterns of acute myocarditis without the need for gadolinium contrast agents. *J Cardiovasc Magn Reson* 2014;16(1):36.
77. Lurz P, Luecke C, Eitel I, Föhrenbach F, Frank C, Grothoff M, i sur. Comprehensive cardiac magnetic resonance imaging in patients with suspected myocarditis: The MyoRacer-Trial. *J Am Coll Cardiol*. 2016;67(15):1800-11.
78. Mahrholdt H, Goedecke C, Wagner A, Meinhardt G, Athanasiadis A, Vogelsberg H, i sur. Cardiovascular magnetic resonance assessment of human myocarditis: a comparison to histology and molecular pathology. *Circulation*. 2004;109(10):1250-8.

9. ŽIVOTOPIS

Rođena sam 19.05.1998. godine u Zagrebu, gdje sam završila Osnovnu školu Frana Galovića. Srednju školu sam pohađala u zagrebačkoj I. (Prvoj) gimnaziji, a Medicinski fakultet u Zagrebu upisujem 2018. godine. Tijekom studiranja bila sam član više studentskih sekcija te sam član vodstva Studentske sekcije za pedijatriju. Tijekom studiranja radila sam kao administrator u ordinaciji obiteljske medicine gdje sam naučila mnogo o organizaciji rada u zdravstvenom sustavu, timskom radu, komunikaciji s pacijentima te o administrativnim zadacima tima. Kao asistent u Odboru za razmjene unutar organizacije CroMSIC, imala sam priliku sudjelovati u planiranju i organiziranju studentskih razmjena za naše i strane studente. U sklopu nadolazeće studentske razmjene, kolovoz 2024. godine provest ću u bolnici u Palermu, na odjelu radiologije u A.O.U. Policlinico Paolo Giaccone. Aktivno se služim engleskim, a pasivno njemačkim jezikom.