

# Kronični rekurirajući multifokalni osteomijelitis

---

**Fotez, Lara**

**Master's thesis / Diplomski rad**

**2024**

*Degree Grantor / Ustanova koja je dodijelila akademski / stručni stupanj:* **University of Zagreb, School of Medicine / Sveučilište u Zagrebu, Medicinski fakultet**

*Permanent link / Trajna poveznica:* <https://um.nsk.hr/um:nbn:hr:105:490192>

*Rights / Prava:* [In copyright](#)/[Zaštićeno autorskim pravom.](#)

*Download date / Datum preuzimanja:* **2024-07-14**



*Repository / Repozitorij:*

[Dr Med - University of Zagreb School of Medicine Digital Repository](#)



**SVEUČILIŠTE U ZAGREBU**

**MEDICINSKI FAKULTET**

**Lara Fotez**

# **Kronični rekurirajući multifokalni osteomijelitis**

**DIPLOMSKI RAD**



**Zagreb, 2024.**

Ovaj diplomski rad izrađen je na Klinici za reumatske bolesti i rehabilitaciju Kliničkog bolničkog centra Zagreb pod stručnim vodstvom prof. dr. sc. Porina Perića i predan je na ocjenu u akademskoj godini 2023./2024.

## **Popis i objašnjenje kratica korištenih u radu**

ALP – alkalna fosfataza

ANA – antinuklearno protutijelo

AP – anterio-posteriorni prikaz

CARRA – Savez istraživača artritisa i reumatologije dječje dobi

CNO – kronični nebakterijski osteomijelitis

CRMO – kronični rekurentni multifokalni osteomijelitis

CROMRIS – vrednovanje CRMO putem MR snimki

CRP – C-reaktivni protein

CT – kompjuterizirana tomografija

CTP – konsenzusni plan liječenja

DIRA – deficijencija antagonista receptora interleukina-1

DMARD – bolest-modificirajući antireumatski lijekovi

ERK – ekstracelularna signalom regulirana kinaza

HE – hemalaun-eozin

IL – interleukin

JIA – juvenilni idiopatski artritis

MAPK – mitogenom aktivirana protein kinaza

MTX – metotreksat

MR – magnetna rezonanca

NSAR – nesteroidni protuupalni lijekovi

PAP – fosfatidat fosfataza

PAPA – piogeni artritis, *pyoderma gangrenosum* i akne

PET – tomografija emitiranih pozitrona

PPP – palmoplantarna pustuloza

RINBO – radiološki indeks za nebakterijski osteitis

RTG – rendgenska snimka

SAPHO – sinovitis, akne, pustuloza, hiperostoza i osteitis

SE – sedimentacija eritrocita

STIR – kratko inverzijsko vrijeme pri obrnutoj relaksaciji, eng. *short tau inversion recovery*

sur. - suradnici

TNF – faktor tumorske nekroze

TNFi – inhibitor faktora tumorske nekroze

## Sadržaj

Sažetak.....	
Summary .....	
1. UVOD.....	1
1.1. Definicija.....	1
1.2. Povijest.....	1
1.3. Nomenklatura .....	2
2. EPIDEMIOLOGIJA.....	2
3. ETIOLOGIJA.....	3
4. DIFERENCIJALNA DIJAGNOZA .....	4
5. PATOGENEZA .....	6
5.1. Monogeniski/obiteljski CNO/CRMO.....	6
5.2. Sporadični CRMO.....	7
6. KLINIČKA SLIKA.....	10
7. DIJAGNOZA .....	12
7.1. Radiološka i histološka obrada.....	13
7.2. Dijagnostički kriteriji .....	19
8. LIJEČENJE .....	21
8.1. Farmakološko liječenje.....	21
8.2. Konsenzusni planovi liječenja CARRA-e .....	23
9. PROGNOZA .....	25
10. ZAKLJUČAK.....	26
Zahvale.....	27
Literatura .....	28
Životopis .....	32

## **Sažetak**

### **Kronični rekurirajući multifokalni osteomijelitis**

Lara Fotez

Kronični rekurirajući multifokalni osteomijelitis (CRMO) kronična je neinfektivna autoinflamatorna osteoartropatija pedijatrijske populacije karakterizirana višestrukim upalnim sterilnim lezijama kostiju. Bolest se prvenstveno manifestira bolovima, pojačanima tijekom noći ili nakon fizičke aktivnosti, koji često ostanu neprepoznati jer se poistovjećuju s bolovima rasta kod djece. Stoga manjak informiranosti o CRMO otežava pravovremenu dijagnozu i početak terapije.

Cilj ovog rada jest uvodno prikazati osnovne koncepte iza nomenklature, povijesti i etiologije ove rijetke bolesti, moguće patogenetske mehanizme nastanka, kliničku sliku i pripadajuće diferencijalne dijagnoze. Zatim detaljnije opisati suvremene metode dijagnoze i dijagnostičke kriterije te najnovije algoritme liječenja i nove terapijske mogućnosti.

Ključne riječi: kronični rekurirajući multifokalni osteomijelitis, kronični nebakterijski osteomijelitis

## **Summary**

### **Chronic recurrent multifocal osteomyelitis**

Lara Fotez

Chronic recurrent multifocal osteomyelitis (CRMO) is a chronic non-infectious autoinflammatory osteoarthropathy of the pediatric population characterized by multiple inflammatory sterile bone lesions. The disease is primarily manifested by pains, intensified during the night or after physical activity, which often remain unrecognized because they are identified with growing pains in children. Therefore, the lack of information about CRMO makes timely diagnosis and initiation of therapy difficult.

This paper aims to introduce the basic concepts behind the terminology, history, and etiology of this rare disease, possible pathogenetic mechanisms of its occurrence, clinical presentation, and related differential diagnoses. Then, it will present in more detail modern methods of diagnosis and diagnostic criteria, as well as the latest treatment algorithms and new therapeutic options.

Keywords: Chronic Recurrent Multifocal Osteomyelitis, Chronic Non-bacterial Osteomyelitis



# 1. Uvod

## 1.1. Definicija

Kronični rekurirajući multifokalni osteomijelitis (KRMO, na engl. *chronic recurrent multifocal osteomyelitis*, CRMO) kronična je neinfektivna autoinflamatorna bolest, najzastupljenija u pedijatrijskoj populaciji, koju karakterizira višestruko bolno oticanje kostiju, najčešće u području metafize dugih kostiju ili zdjelice, ramenog obruča i kralježnice, iako može biti zahvaćena svaka kost (1). Kronični rekurirajući multifokalni osteomijelitis (CRMO) zbog svog autoinflamatornog, neinfektivnog upalnog zahvaćanja kostiju s ponavljajućim epizodama koštane boli i vrućice, nalik je bakterijskom osteomijelitisu, ali sa sterilnim kulturama lezija (2). Stoga je ključno da liječnik posjeduje znanje o različitim aspektima CRMO-a za rano postavljanje dijagnoze i odgovarajuće liječenje (3).

## 1.2. Povijest

Ovaj patološki entitet prvi je put opisan 1972. godine od strane Giediona i sur. kod četvero djece sa subakutnim i kroničnim osteomijelitisom. U kliničkoj slici opisana su višestruka, simetrično raspodijeljena žarišta aseptičnog osteomijelitisa, koja uglavnom pogađaju duge kosti te je bolest nazvana „kronični simetrični osteomijelitis“. Taj je entitet kasnije detaljnije proučen i nazvan kronični rekurirajući multifokalni osteomijelitis (CRMO) od strane Björkstena i sur. (3).

### 1.3. Nomenklatura

CRMO često je poistovjećen s kroničnim nebakterijskim osteomijelitisom (KNO, na engl. *chronic nonbacterial osteomyelitis*, CNO), međutim, CRMO najteži je podtip upalne bolesti kostiju iz skupine CNO (3). CNO je krovni pojam koji uključuje stanja sa širokim rasponom kliničkih manifestacija, od pojedinačnih do višestrukih koštanih lezija. Tijekom vremena korišteno je nekoliko drugih definicija za označavanje ovog heterogenog poremećaja, poput kroničnog rekurentnog multifokalnog osteomijelitisa (CRMO), SAPHO sindroma (sinovitis, akne, pustuloza, hiperostoza, osteomijelitis) i nebakterijskog osteomijelitisa koji su kroz detaljnije izučavanje razgraničeni (4). Kao što naziv implicira, CNO je općenit naziv za skup bolesti karakteriziranih nebakterijskim aseptičkim upalnim osteitisom. Kada se lezije pojavljuju multifokalno, klinički se upotrebljava naziv CRMO. Iako su CRMO i CNO česti izrazi koji se koriste u pedijatrijskim slučajevima, vrlo slična bolest kod odraslih osoba, s većom pojavnosti usporednih kožnih promjena, naziva se SAPHO sindrom. Međutim, i dalje nije jasno je li ispravno ove bolesti opisati kao ekvivalentne kod djece i odraslih (3).

## 2. Epidemiologija

Epidemiologija bolesti razlikuje se od studije do studije. CRMO jedan je od najčešćih autoinflamatornih poremećaja kostiju u srednjoj Europi (3). Prevalencija bolesti se procjenjuje na između 1:160 000 i 1:2 000 000 u općoj populaciji, a incidencija bolesti na između 1:250 000 i 1:1 000 000 u općoj populaciji. CRMO pretežno pogađa djecu i adolescente između 7 i 12 godina starosti, s medijanom dobi obolijevanja od 10 godina starosti (5). U manje od 6% slučajeva bolest je dijagnosticirana u starijih od 18 godina (6). Ova bolest češća je u žena nego u muškaraca i to u omjeru 2:1 (5). Prema nekoliko serija slučajeva, CRMO/CNO može biti gotovo jednako čest kao infektivni

osteomijelitis. CRMO se može pojaviti i kao sekundarna bolest te ponekad u blagom ili nespecifičnom obliku, stoga incidencija može biti podcijenjena zbog pogrešne ili neprepoznate dijagnoze (3).

### **3. Etiologija**

Etiologija CRMO-a, premda nije potpuno jasna, multifaktorske je podloge i uključuje složenu genetsku osnovu usko povezanu s urođenim imunitetom i učincima brojnih epigenetskih mehanizama, kao i crijevnu disbiozu i izloženost stresorima (7). Neke hipoteze patogenetskog mehanizma CRMO putem aktivacije kaskade upalnih stanica ilustriraju ovu bolest kao autoinflamatornu prije nego autoimunu. Nemogućnost identifikacije uzročnih mikroorganizama, neuspjeh odgovora bolesti na ciljanu antibiotsku terapiju, slab terapijski odgovor na dugotrajnu kontrolu bolesti nesteroidnim protuupalnim lijekovima (NSAR) i glukokortikoidima te povezanost s bolestima, kao što su psorijaza, upalna bolest crijeva, periferni artritis i sakroiliitis, neke su od značajki bolesti koje su dovele do hipoteze o autoimunoj etiologiji (9). Ovi dodatni upalni poremećaji također su prisutni kod članova obitelji u bolesnika s CRMO-om, što sugerira zajedničke osnovne patogenetske mehanizme (8). Prikaz slučaja o povezanosti CRMO-a s Crohnovom bolešću koji su objavili Bognar i sur., predstavio je CRMO kao ekstraintestinalnu manifestaciju upalnih bolesti crijeva, međutim njihova patofiziološka povezanost ostaje nerazjašnjena (9).

#### 4. Diferencijalna dijagnoza

Sa sumnjom na CRMO pri obradi bolesnika s akutnom koštanom boli, ako se pronađe infekcija kao uzrok upale kostiju, odbacuje se dijagnoza CRMO. Iz tog razloga, važno je uključiti diferencijalnu dijagnozu akutnog hematogenog osteomijelitisa u dojenčadi i djetinjstvu, koji također uključuje zahvaćenost višestrukih kostiju i simetričnu distribuciju lezija te u kliničkoj slici ima značajnu sličnost s CRMO-om. Hematogeni vertebralni osteomijelitis i piogeni vertebralni osteomijelitis neki su od rijetkih oblika kroničnog osteomijelitisa koji su također povezani s infekcijama. Stoga su opsežne laboratorijske pretrage sa sumnjom na infekciju imperativne za ispravnu dijagnozu bolesnika koji boluje od mogućeg CRMO-a. Postoji također i potencijalna genetska komponenta u podlozi razvoja CRMO-a. CRMO je povezan i potencijalno uzrokovan dvama monogenским sindromima, koji su u općoj populaciji vrlo rijetki. Mutacije u genima dovode do sindroma koji se nasljeđuje na autosomno recesivan način, nazvanog Majeedov sindrom. Još jedan monogeniski autosomno recesivni, autoinflamatorni poremećaj potencijalno povezan s CRMO-om je deficijencija antagonista receptora za interleukin-1. Druge genetske deficijencije koje se potencijalno mogu povezati s CRMO-om su cherubizam, uzrokovan mutacijama u genima SH3BP2, i hipofosfatazija, koja proizlazi iz greške u genu koji kodira proteine za tkivno nespecifičnu alkalnu fosfatazu (ALP) (3).

Neki oblici karcinoma također su poznati po oponašanju mnogih simptoma CRMO-a, stoga ih treba uzeti u obzir za diferencijalnu dijagnozu. To uključuje non-Hodgkinov limfom, koji također se prezentira umorom, gubitkom težine i bolovima u kostima te kao pojedinačna lezija s oticanjem ili patološkim frakturama. Neuroblastom je također poznat po svojoj prezentaciji bolovima u kostima jer može metastazirati u koštano spongiozu i kortikalnu kost. Još jedan važan maligni tumor koji treba diferencijalno

dijagnosticirati kod bolesnika s mogućim CRMO-om je osteosarkom, koji se uobičajeno javlja među mladim odraslim osobama u dobi od 15 do 19 godina. Osteosarkom također primarno pogađa metafize dugih kostiju, posebno distalni femur, proksimalni humerus i proksimalnu tibiju kod djece, slično kao i CRMO (10). Zbog tih sličnosti između tumora kostiju i CRMO-a, važno je provesti analizu biopsije lezije kostiju, što je posebno važno kada je fokus dijagnostike bolesti usredotočen na pojedinačne simptome, na primjer kada su prisutni samo bolovi u kostima i radiološke lezije (3).

U slučajevima s nejasnom kliničkom slikom, biopsija se izvodi kako bi se isključili maligniteti (leukemija, primarni i sekundarni rak kostiju, limfom), infekcije (bakterijski osteomijelitis, tuberkuloza,...), imunodeficijencije (defekti interleukina-12), histiocitoza Langerhansovih stanica i druge autoinflamatorne bolesti (Majeedov sindrom, DIRA i PAPA) (6).

**Tablica 1.** Diferencijalne dijagnoze CRMO. Preuzeto iz: Chen Z i sur. (2018.): Bone Inflammation And Chronic Recurrent Multifocal Osteomyelitis (3).

Main disease entity	Subclass of the disease identified
Infectious osteomyelitis	Brucellosis Typhoid fever Tuberculosis <i>Kingella kingae</i>
Genetic defects	Majeed syndrome Cherubism Deficiency of IL-1 receptor antagonist Hypophosphatasia
Juvenile idiopathic arthritis	Enthesitis-related arthritis Psoriatic arthritis
Benign bone lesions	Osteoid osteoma Osteoblastoma
Malignant tumors	Osteosarcoma Ewing's sarcoma Neuroblastoma Leukemia Lymphoma
Bone fracture	

## 5. Patogeneza

### 5.1. Monogeniski/obiteljski CNO/CRMO

Opisane su barem tri bolesti koje u svojoj kliničkoj prezentaciji uključuju kronične multifokalne sterilne lezije osteomijelitisa uzrokovane mutacijom samo jednog gena. To su Majeedov sindrom, DIRA, odnosno deficijencija antagonista za receptor IL-1 te PAPA sindrom, odnosno sindrom koji uključuje piogeni artritis, *pyoderma gangrenosum* i akne.

Majeedov sindrom karakterizira rana pojava multifokalnog osteomijelitisa, dizeritropoetska anemija i kontraktura zglobova. Uzrokovan je mutacijama i posljedičnim gubitkom funkcije LIPIN2 gena, koji kodira protein lipin 2, fosfatidat fosfatazu (PAP) koji ima važnu ulogu u metabolizmu lipida.

Nedostatak antagonista receptora IL-1 karakteriziraju rano nastale destruktivne sterilne lezije kosti (osteitis i periostitis) i sterilna pustuloza kože neonatalnog doba. Ako se ne liječi, DIRA dovodi do sistemskog upalnog odgovora i respiratornog zatajenja. Liječenje rekombinantnim antagonistom IL-1 receptora rezultira brzim poboljšanjem i uspješnom kontrolom bolesti.

Piogeni artritis, *pyoderma gangrenosum* i akne povezane u PAPA sindrom uzrokovane su mutacijom gena PSTPIP1, uključenog u regulaciju aktinskog citoskeleta. Terapijske opcije za PAPA su lokalni i/ili sistemski steroidi, blokatori tumorskog faktora nekroze (TNF)  $\alpha$  i IL-1 blokatori (6).

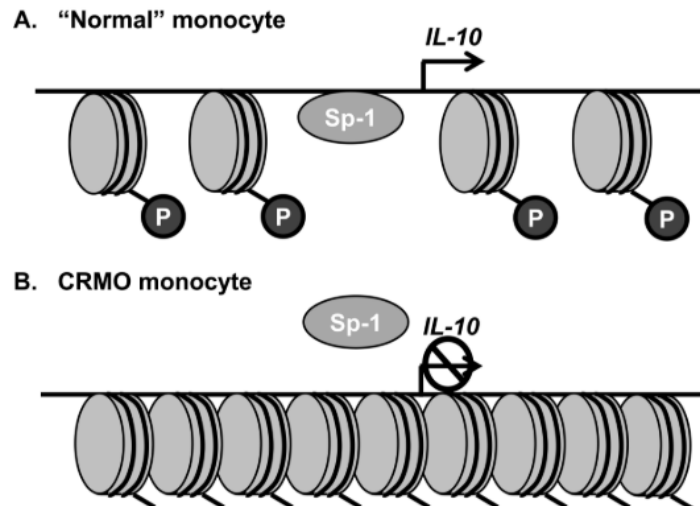
## 5.2. Sporadični CRMO

Patofiziologija "sporadičnog" CRMO-a je kompleksna i uključuje mutacije kombinacija gena i individualno varijabilne genetske uzroke, sa ili bez utjecaja čimbenika okoline (6). Pretpostavlja se da je genetska predispozicija jedan od čimbenika rizika u patofiziologiji "sporadičnog" CRMO-a, što je sugerirano rijetkim obiteljskim slučajevima i visokim incidencijama povezanih upalnih stanja kao što su psorijaza i upalna bolest crijeva kod bolesnika i članova obitelji oboljelih od CRMO-a (oko 50%) (4).

Podrijetlo bolesti predloženo je kao autoinflamatorno, s obzirom na idiopatsku prirodu bolesti, njezinu povezanost s drugim autoimunim bolestima i odsutnost promjena u titru limfocita ili antitijela (11).

Ravnoteža između pro- i antiupalnih signala ključna je za imunološku homeostazu. Citokini i kemokini igraju glavnu ulogu u kontroli upale. Disregulacija njihove ekspresije povezana je s osjetljivošću na infektivne i autoimune bolesti (6). Osteolitičke lezije i resorpcija kostiju mogu biti rezultat promjene titra serumskih proupalnih citokina pronađenih kod bolesnika s CRMO. Hofmann i njegovi suradnici ilustrirali su ulogu neravnoteže između pro- i antiupalnih citokina u patofiziologiji CRMO-a. Pokazali su da stimulacijom *toll-like* receptora (TLR) 4 lipopolisaharidima, periferni krvni monociti bolesnika s CRMO proizvode niže razine imunoregulacijskih citokina, uključujući IL-10 i IL-19, u usporedbi s monocitima kontrolne skupine (12). Također su objavili podatke o bolesnicima koji u serumu pokazuju povećane razine proupalnih citokina (IL-1, IL-6 i TNF $\alpha$ ) i smanjene razine antiupalnih citokina, (IL-10 i IL-19). Ista istraživačka skupina izvijestila je o smanjenoj transkripciji IL-10 zbog epigenetskih promjena koje rezultiraju 'zatvaranjem' promotora IL-10 (9). Smanjena ekspresija IL-10 djelomično je uzrokovana smanjenom aktivacijom mitogenon aktiviranih protein kinaza (MAPK) i ekstracelularne signalom regulirane kinaze (ERK) 1, što rezultira oslabljenom

aktivacijom i nuklearnim transportom transkripcijskog faktora signalnog proteina (SP) 1 i posljedično premještanjem Sp-1 na promotor za IL-10 (10).

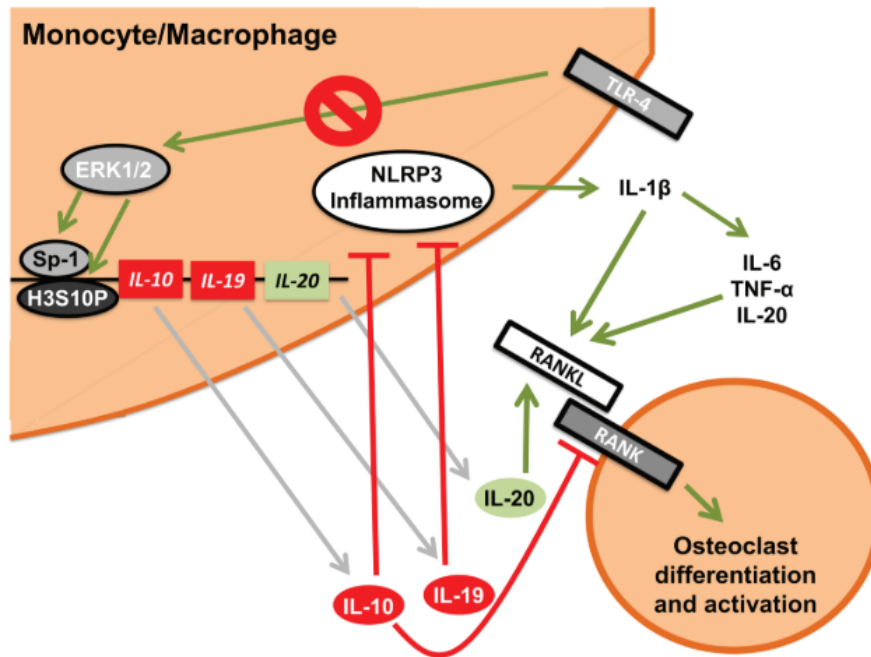


**Slika 1.** Mehanizam smanjene proizvodnje IL-10 premještanjem Sp-1 na promotorsko mjesto za IL-10. Preuzeto iz: Kim SM, Lee SK (2019.): Chronic non-bacterial osteomyelitis in the jaw. (10).

Smanjena proizvodnja IL-10 povezana je s posljedičnom aktivacijom NLRP3 inflammasoma i povećanom produkcijom IL-1 $\beta$  (16). Ova aktivacija je reverzibilna dodavanjem rekombinantnog IL-10 ili IL-19, što ukazuje na njihov imunomodulatorni učinak (10).

Neuravnotežena ekspresija antiupalnih citokina poput IL-10 i IL-19 te pro-upalnih citokina poput IL-1, IL-6, TNF- $\alpha$  i IL-20 može rezultirati povećanom diferencijacijom i aktivacijom osteoklasta putem pojačanih interakcija između receptor aktivatora nuklearnog faktora  $\kappa$ B (RANK) i njegovog topljivog liganda RANKL na prekursorskim stanicama osteoklasta, konačno, uzrokujući koštanu upalu i lezije (10).





**Slika 2.** Pro-upalni citokini IL-1 $\beta$ , IL-6, IL-20 i TNF- $\alpha$  povećavaju interakcije između RANK i RANKL na prekursorskim stanicama osteoklasta, posredujući diferencijaciju i aktivaciju osteoklasta, čime potencijalno doprinose upali kostiju kod CRMO. Preuzeto iz: Hofmann SR i sur. (2016.): Chronic Nonbacterial Osteomyelitis: Pathophysiological Concepts and Current Treatment Strategies (11).

Cox i suradnici analizirali su cjelokupnu sekvencu egzoma u kohorti bolesnika s CNO i izvijestili o varijanti u filamin-veznoj domeni gena FBLIM1 kod dva nepovezana bolesnika s CNO iz Južne Azije. Oba bolesnika imala su haplotipove promotora IL-10 koji kodiraju nisku ekspresiju IL-10. Postavljena je hipoteza da kombinacija haplotipova promotora IL-10 koji kodiraju nisku ekspresiju gena zajedno s varijantama FBLIM1 može predisponirati bolesnike za CNO (13,14).

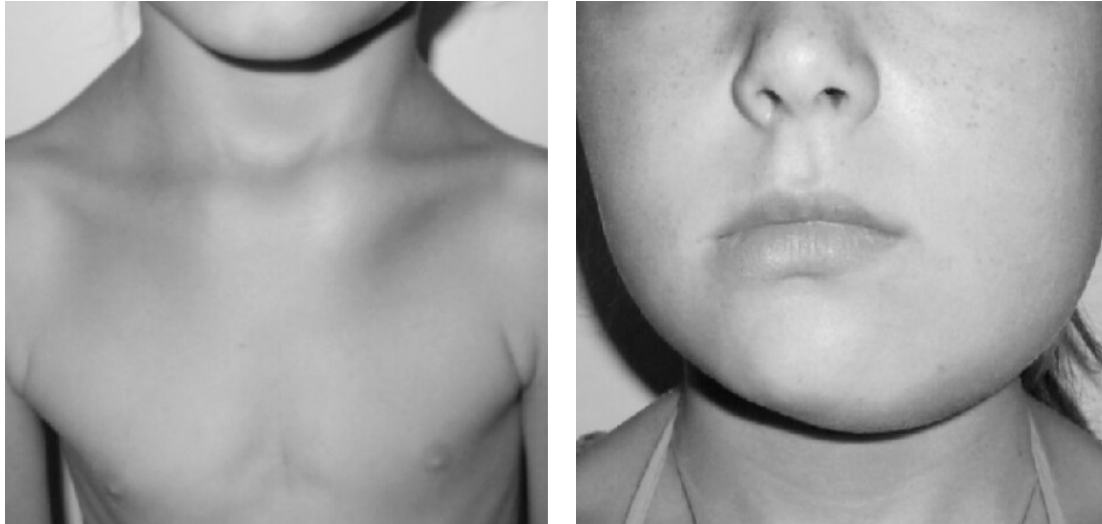
## 6. Klinička slika

CRMO se manifestira kroničnim mišićno-koštanim tegobama kao što su osteoartikularna bol te osjetljivost i/ili oticanje na zahvaćenim mjestima (8). Klinička slika uključuje barem jednu regiju s multifokalnim lezijama i žarišnom boli u kostima koja može uzrokovati funkcionalno oštećenje. Bolovi su tupi i jaki te se mogu pogoršati noću ili nakon fizičke aktivnosti. Simptomi mogu recidivirati i povlačiti se, a zahvaćena regija može migrirati između napadaja (15). S obzirom na to da se javlja kod inače zdrave djece, može se zamijeniti s bolovima rasta (7).

Klinička slika CRMO-a fluktuirajućeg je tijekom često sa sustavnim simptomima poput slabosti, pojačanog umora, febrilnih stanja i gubitka težine (16). U većini slučajeva sustavni simptomi povremeno prate epizode koštane boli, u 20% slučajeva pojavljuju se uz svaku epizodu, a mogu u potpunosti i izostati iz kliničke slike (7).

Istovremeno, CRMO može zahvatiti i do 20 područja. Najčešće zahvaća sljedeća područja: metafize dugih kostiju (najčešće femur i tibia), ključne kosti i trupove kralježaka. Također mogu biti zahvaćena i druga područja, poput zdjelice, donje čeljusti i malih kostiju šaka i stopala (17). U studiji koju su proveli Wipff i suradnici, koja je uključivala najveći broj ispitanika u literaturi, mjesta zahvaćenosti kod 178 bolesnika s CRMO-om po učestalosti su: donji ekstremitet (47%), zdjelica (16%), klavikula (10%), kralješci (8%) i mandibula (5%) (18).

Klinički znakovi uključuju klasične znakove upale: crvenilo (*rubor*), otok (*tumor*), toplinu (*calor*), bol (*dolor*) i gubitak funkcije (*functio laesa*) zahvaćene kosti. Ovi se znakovi mogu primijetiti na koži povrh zahvaćenih kostiju i mekog okolnog tkiva ili na području cijelog ekstremiteta (16). Ostale moguće simptome može uzrokovati upala koju karakterizira bujanje koštane srži, a uključuje periferne živce i krvne žile (19).



**Slika 3.** Kliničke manifestacije CRMO – uvećan sternalni kraj lijeve klavikule (slika lijevo) i uvećanje ramusa mandibule (slika desno) u djevojčice. Modificirano i preuzeto iz: Oberc A, Suško J (2014.): Chronic Recurrent Multifocal Osteomyelitis (CRMO) in Children – Single-centre Clinical Observations and Experience (20).

CRMO može se pojaviti usporedno s autoimunim izvankoštanim upalnim bolestima, najčešće upalnim bolestima gastrointestinalnog trakta i kože. Gotovo 20-50% slučajeva CRMO-a povezano je s palmoplantarnom pustulozom, koja se često pojavljuje istovremeno s upalom kostiju ili joj prethodi. Druge povezane kožne bolesti uključuju psorijazu vulgaris, dermatomiozitis i ostale kožne promjene u otprilike 8% slučajeva, te teške akne u 10% slučajeva. Prisutnost gastrointestinalnih autoimunih upalnih bolesti uključuje najčešće Crohnovu bolest i ulcerozni kolitis i to u otprilike 10% (6). CRMO može biti povezan i s uveitisom te se istodobno pojavljuje s ankilozantnim spondilitisom u 25% ili artritisom u 29-64% bolesnika (21).

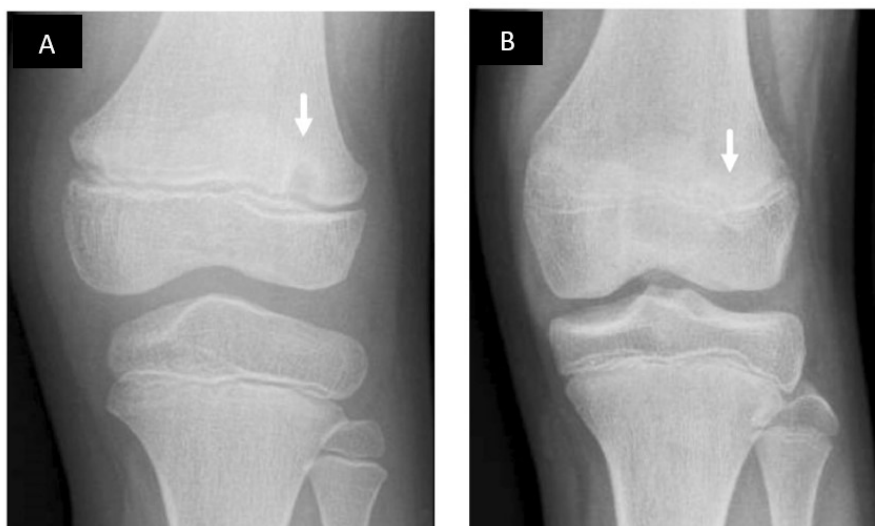## 7. Dijagnoza

Dijagnoza CRMO-a najčešće se utvrdi tek nakon isključenja svih ostalih diferencijalnih dijagnoza što često rezultira odgođenim dijagnosticiranjem, s prosječnim vremenom od pojave simptoma do postavljanja dijagnoze duljim od jedne godine (22). Bolesti povezane s CRMO-om od ključne su važnosti u ispravnoj dijagnostici CRMO-a, koja prvenstveno ovisi o jedinstvenoj prezentaciji bolesti s fluktuirajućim tijekom, ponavljajućim epizodama boli te atipičnom prisutnošću multifokalnih lezija i kompatibilnim nalazima slikovnih pretraga (23). Utvrđena prisutnost perzistentne i/ili migratorne boli zahtijeva laboratorijsku obradu bolesnika kako bi se utvrdila potencijalna leukocitoza ili povišeni markeri upale. Nalazi pokazuju blago do umjereno povišenje upalnih stanica, urednu SE te normalan ili blago povišen CRP. Laktat dehidrogenaza, mokraćna kiselina i ALP mogu biti povišenih vrijednosti, a nizak albumin može ukazivati na istodobnu upalnu bolest crijeva (24). Pri dijagnosticiranju CRMO od ključne važnosti je multidisciplinarni pristup koji uključuje infektologa, onkologa, reumatologa i pedijatrijskog radiologa (25).

Hofmann i sur. 2016. godine utvrdili su laboratorijskom obradom kako je u serumu bolesnika s CRMO-om povišena razina proupalnih monocita i makrofaga bez biljega specifičnih za CRMO (26). Iduće godine novom su studijom pokazali da serumski biomarkeri CCL11/eotaksin i IL-6 razlikuju bolesnike s CRMO-om od zdrave kontrolne skupine i skupine s alternativnim dijagnozama (leukemija i limfom, osteoartikularne infekcije, parainfektivni artritis i JIA). Opisani biomarkeri mogu pomoći u dijagnosticiranju CRMO-a, međutim, potrebna su daljnja istraživanja koja ispituju njihovu prisutnost na većim nepovezanim skupinama (27). ANA i HLA-B27 opisani su kao čimbenici rizika za razvoj CRMO. Pozitivni su u otprilike 10% bolesnika te njihova prisutnost nije pravilo i ne čini ih dijagnostičkim kriterijem (28).

## 7.1. Radiološka i histološka obrada

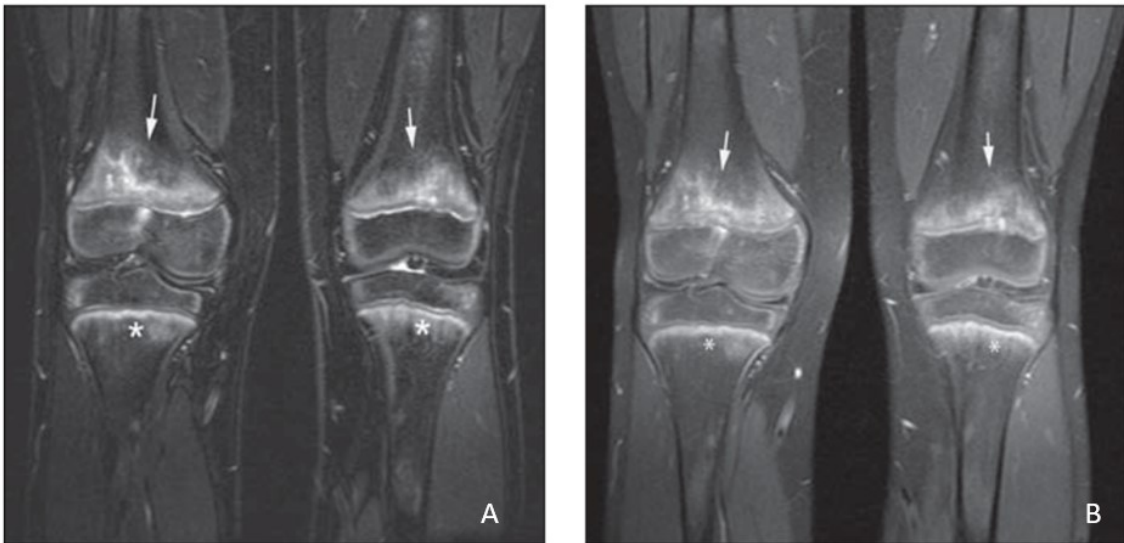
Radiološke značajke CRMO usredotočene su na identifikaciju osteitisa. Neke od radioloških karakteristika CRMO su tendencija zahvaćanja metafiza dugih kostiju bez zahvaćanja epifiza i zglobova. Bolest je najčešće bilateralna i multifokalna. Lezije mogu biti simetrične, ali većina bolesnika pokazuje višestruke asimetrične lezije (29). Ultrazvuk (UZV) nije metoda izbora za otkrivanje koštanih lezija. Međutim, može se koristiti na početku obrade za isključivanje ekstraosealnih apscesa, za pregled izljeva u zglobovima i sinovitisa u prisutnosti oticanja zgloba te za prikazivanje periostalnih nepravilnosti ili tijekom dijagnostičke obrade dok se isključuju diferencijalne dijagnoze (kao što je UZV pregled abdomena na organomegaliju ili intraabdominalni izljev) (30). Rendgenske snimke (RTG) u početku bolesti ne prikazuju rane znakove CRMO. RTG mogu inicijalno prikazati sitne litičke lezije s perifernom sklerozom uz ploče koštanog rasta sa ili bez njihovog proširenja, vidljivo na slici A prikaza 5. (31). Progresijom bolesti radiološke značajke zahvaćenog područja očituju se koštanim edemom, osteolizom i reaktivnom sklerozom. U trenutku postavljanja dijagnoze obično je vidljiva mješavina svjetlećih i sklerotičnih jukstafiznih lezija (32). Lezije mogu cijeliti sklerozom, odnosno popuniti litičko područje, što je vidljivo na slici B prikaza 5., ili prelaze u hiperostozu (31). CRMO može zahvatiti tijela kralježaka duž cijele kralježnice. Najčešće zahvaća torakalnu kralježnicu i torakolumbalni prijelaz, sa ili bez proširenja u pedikule, ali za razliku od infektivnog spondilodiscitisa, CRMO obično ne prelazi u prostor diska (33).



**Slika 4.** RTG AP prikaz distalnog femura 4 mjeseca od dijagnoze (A) i 6 godina od dijagnoze (B). Modificirano i preuzeto iz: Sato T i sur. (2020.): Imaging Mimics Of Chronic Recurrent Multifocal Osteomyelitis: Avoiding Pitfalls In A Diagnosis Of Exclusion (31).

Zbog veće doze zračenja i slabe osjetljivosti, uloga CT-a u radiološkoj obradi CRMO-a je ograničena. Skeniranje kostiju tomografijom emisijom pozitrona (PET) / CT također je od ograničene koristi jer postoji povećana fiziološka apsorpcija radiotrakera koji može prikriti lezije CRMO u blizini ploče rasta, posebno kada su lezije simetrične (34). Nadalje, na magnetnoj rezonanci (MR) bolesnik je izložen manjoj količini zračenja za razliku od dijagnostike CT-om što je od iznimne važnosti budući da se radi o pedijatrijskoj populaciji, na koju zračenje može utjecati izrazito negativno i omesti normalan rast kosti (31). Stoga, kao jedan od najosjetljivijih modaliteta, MR je zlatni standard za utvrđivanje ranih radioloških znakova CRMO-a. Aktivnu bolest karakteriziraju višestruka žarišta edema koštane srži prikazana hiperintenzivnim signalom u sekvencijama T1, T2 i *fluid-osjetljivim* sekvencijama (STIR i *fat-suppressed* T2), često u metafizama. Iako se aktivne lezije mogu pojačati na kontrastnom prikazu,

kontrast najčešće nije potreban budući da *fluid-osjetljive* sekvencije daju zadovoljavajući nalaz (31).

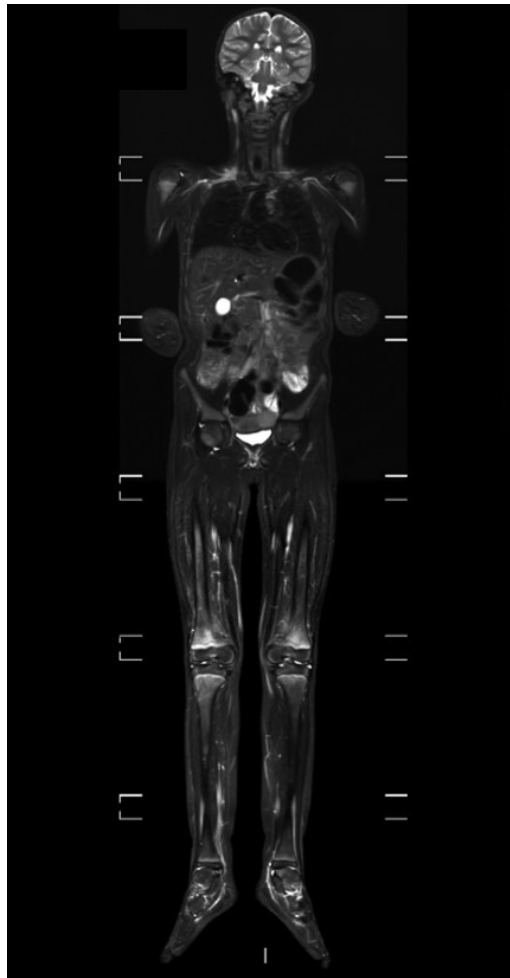


**Slika 5.** Slika 5. A: koronarna STIR snimka pokazuje nepravilan hiperintenzitet koštane srži distalnih metadijafiza oba femura. Slika 5. B: koronarna T1 spin-echo *fat-suppressed* snimka pojačana kontrastom. Preuzeto iz: Iyer RS i sur. (2011.): Chronic Recurrent Multifocal Osteomyelitis: Review (35).

MR može također otkriti periostitis, upalu mekog tkiva, sinovitis i transfizarno proširenje. Upalne promjene mekog tkiva nisu uobičajen nalaz i obično su manje ozbiljne od onih kod infektivnog osteomijelitisa ili drugih agresivnih lezija kostiju (36).

Potvrda dijagnoze CRMO radiološkim putem podrazumijeva detekciju multifokalnih, čak i asimptomatskih, lezija što se najuspješnije postiže snimanjem MR cijelog tijela (33). Prilikom izrade protokola za snimanje MR cijelog tijela za CRMO, važno je maksimizirati dijagnostičke informacije uz smanjenje vremena skeniranja. Stoga se koristi, već spomenuti, STIR (kratko inverzijsko vrijeme pri obrnutoj relaksaciji, eng. *short tau inversion recovery*) s ukupnim vremenom skeniranja cijelog tijela manjim od 25 minuta, pri čemu snimanje niti jedne komponente nije dulje od 3 minute. Omjer

brzine i osjetljivosti STIR snimanja čine ga optimalnim pri izvođenju MR skeniranja cijelog tijela za CRMO (31). Skeniranje cijelog tijela provodi se u koronarnoj ravnini, s dodatnim ortogonalnim projekcijama često zahvaćenih područja (zdjelica, koljena) ili područja koja je teško prikazati koronarnim snimkama (kralježnica, stopala). Scintigrafija kostiju (Sci Tc-99) alternativna je metoda kad MR cijelog tijela nije dostupan (31).



**Slika 6.** Koronarna MR STIR snimka cijelog tijela. Vidljiva su područja pojačanog signala u proksimalnim humeralnim, u distalnim femoralnim i proksimalnim tibijalnim metafizama. Preuzeto iz: Singhal S i sur. (2023.): Classification And Management Strategies For Paediatric Chronic Nonbacterial Osteomyelitis And Chronic Recurrent Multifocal Osteomyelitis (37).



Postoje dvije ljestvice za vrednovanje MR snimanja cijelog tijela kod CNO:

1) RINBO (Radiološki indeks za nebakterijski osteitis) i 2) CROMRIS (MR vrednovanje kroničnog nebakterijskog osteomijelitisa).

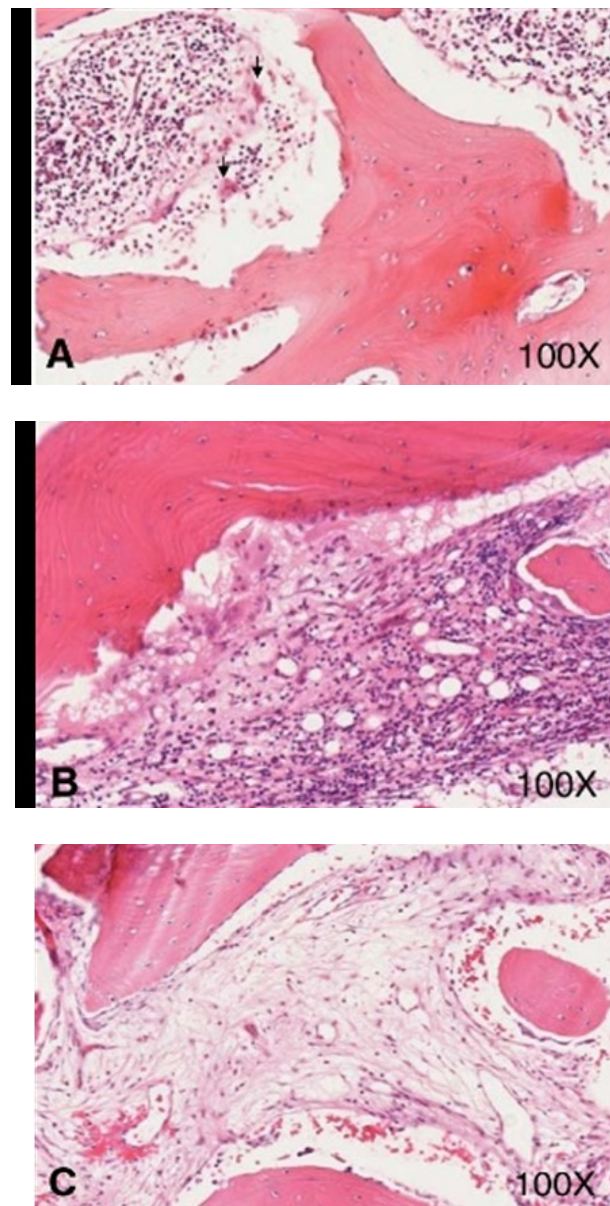
Obje ljestvice koriste karakteristike poput veličine lezije, edema kosti, oticanja mekih tkiva, promjena na kralješcima i hiperostoze kako bi se odredila razina aktivnosti bolesti. Usmjerene su na standardizaciju radiološke evaluacije opterećenja bolešću i pokazuju pozitivnu korelaciju s kliničkom aktivnošću (38,39).

Biopsija kosti zlatni je standard za dijagnozu CRMO. Biopsija omogućuje mikrobiološko testiranje i isključuje potencijalne diferencijalne dijagnoze kao što su malignomi i eozinofilni granulom. Histološki presjeci kostiju uključuju koštano tkivo koje pokazuje područja resorpcije s uvećanim osteoklastima i staničnim infiltratom čiji sastav ovisi o stadiju bolesti. Točnije, može se vidjeti stanični infiltrat u vidu akutnog upalnog infiltrata ili može odražavati različite stadije nespecifične subakutne do kronične upale. Postoje slučajevi u kojima su zabilježeni nekazeozni granulomi te se u toj situaciji postavlja diferencijalna dijagnoza sarkoidoze (24).

U početku razvoja bolesti u šupljinama koštane srži prevladavaju neutrofilni i monociti (slika 7. A). Također se može pronaći apsces, ali bojanjem po Gramu i drugim posebnim bojama ne uspijevaju se identificirati mikroorganizmi (23). Izolacija *Propionibacterium/Cutibacterium acnes* u biopsijskim kulturama smatra se kontaminacijom kože i može dovesti do zabune u dijagnozi (33).

U kasnijim stadijima CRMO-a, monociti, makrofagi, limfociti i plazma stanice čine mješoviti upalni infiltrat (slika 7. B).

Karakteristični mikroskopski znakovi kasnog stadija bolesti su osteoliza, osteonekroza, regrutiranje divovskih stanica s multiplim jezgrama, fibroza i skleroza (slika 7. C)



**Slika 7.** Histološki prikazi biopsije kosti različitih stadija CRMO obojenih hemalaun-eozinom. Preuzeto iz: Hedrich C M i sur. (2013.): Autoinflammatory Bone Disorders With Special Focus On Chronic Recurrent Multifocal Osteomyelitis (40).

## 7.2. Dijagnostički kriteriji

Najčešće korišteni kriteriji za dijagnozu CRMO-a su (I) Bristolski kriteriji po Rodericku i (II) Janssonovi kriteriji.

(I) Bristolski kriteriji uključuju prisutnost tipičnih kliničkih nalaza i znakova uz prisutnost tipičnih radioloških nalaza.

Klinički nalazi i znakovi podrazumijevaju bol u kostima sa ili bez lokaliziranog oticanja bez značajnih lokalnih ili sistemskih znakova upale ili infekcije. Radiološki nalazi uključuju običnu rendgensku snimku koja pokazuje kombinaciju litičkih područja, skleroze i osteogeneze ili STIR MR koji pokazuje edem koštane srži sa ili bez proširenja kostiju te litička područja i periostalnu reakciju.

ILI zadovoljen jedan od sljedeća dva kriterija:

Kriterij 1: više od jedne kosti (ili samo klavikula) bez značajno povišenog CRP-a (CRP < 30 g/L).

Kriterij 2: ako je bolest unifokalna (osim ako je zahvaćena samo klavikule) ili CRP > 30 g/L, s biopsijom kosti koja pokazuje upalne promjene (plazma stanice, osteoklasti, fibroza ili skleroza) bez bakterijskog rasta u kulturi dok bolesnik ne prima antibiotsku terapiju (41).

(II) Janssonovim kriterijima potvrđujemo dijagnozu CRMO ako su zadovoljena dva glavna kriterija ili kombinacija jednog glavnog i tri sporedna kriterija.

Glavni dijagnostički kriteriji su: radiološki dokazana osteolitična ili sklerotična koštana lezija, zatim multifokalne koštane lezije, palmoplantarna pustuloza (PPP) ili psorijaza te sterilni nalaz biopsije kosti sa znakovima upale i/ili fibroze te skleroze.

Sporedni kriteriji su: uredna krvna slika i dobro opće zdravstveno stanje, blago do umjereno povišen CRP i SE, vrijeme promatranja > 6 mjeseci, zatim hiperostoza, povezanost s drugim autoimunim bolestima osim PPP-a ili psorijaze te srodnici prvog ili drugog koljena s autoimunom ili autoupalnom bolešću (15).

Kako bi se smanjio broj biopsija kosti i povećao broj dijagnoza kliničkim putem, predstavljeni su nadopunjeni Janssonovi klinički kriteriji sa zbrojem bodova.

Uredna krvna slika – 13 bodova

Simetrične lezije – 10 bodova

Lezije s rubnom sklerozom – 10 bodova

Normalna tjelesna temperatura – 9 bodova

Lezije kralježaka, klavikule, sternuma – 8 bodova

Radiološki dokazane lezije – 7 bodova

CRP >1 mg/dL – 6 bodova

---

Zbroj kliničkih bodova maksimalno može iznositi 63 boda.

Ako zbroj iznosi od 0 do 28 vjerojatno se ne radi o CRMO; bodovi od 29 do 38 upućuju na nejasnu dijagnozu, a ako je zbroj viši od 39 vjerojatno se radi o CRMO (42).

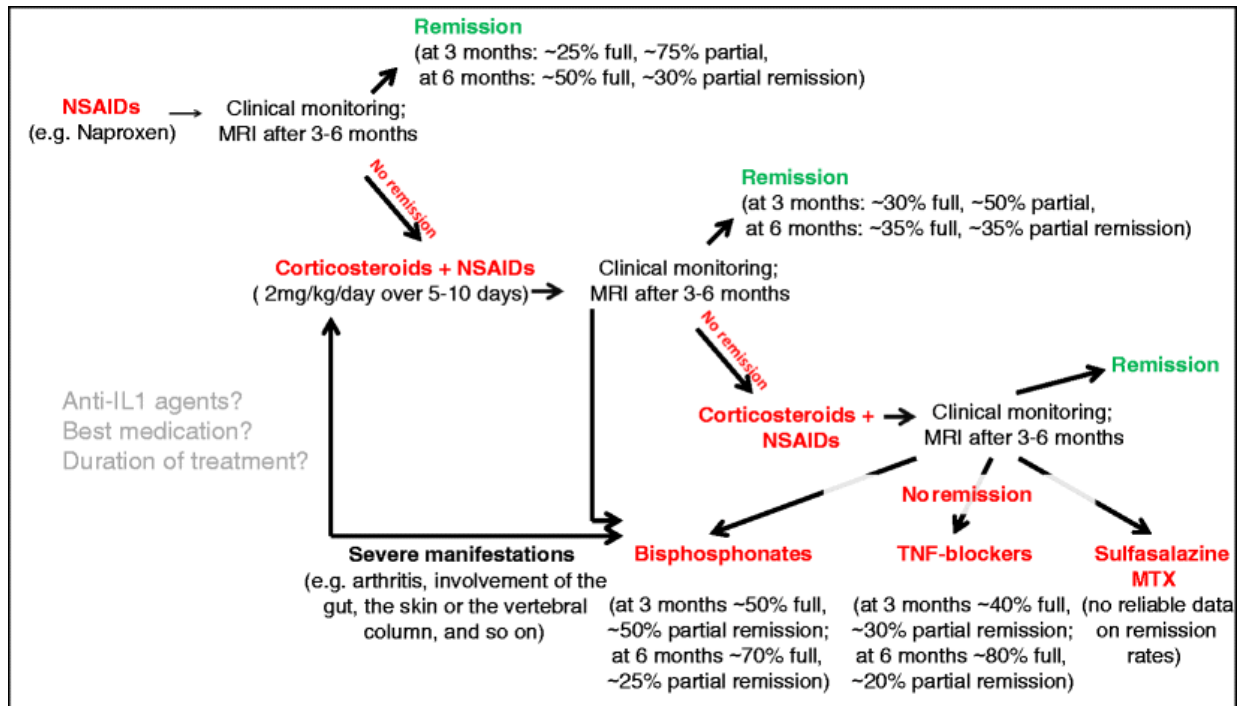
## 8. Liječenje

### 8.1. Farmakološko liječenje

Do danas nema općeprihvaćenih točnih smjernica za liječenje CRMO. Liječenje prve linije za bolesnike s CNO/CRMO obično se sastoji od nesteroidnih protuupalnih lijekova (NSAR), najčešće naproksena. NSAR su učinkoviti kao prva linija terapije u 97% bolesnika (173 od 178 ispitanih bolesnika) (18). Studija o 37 djece s CNO/CRMO liječenih naproksenom utvrdila je značajno smanjenje klinički detektabilnih lezija, kao i poboljšanje radioloških lezija, laboratorijskih parametara i mjera ishoda koje prijavljuju bolesnici, što je rezultiralo kliničkom remisijom kod 51% bolesnika nakon 12 mjeseci (43). Međutim, stope relapsa kod liječenja NSAR-ima ostaju visoke; jedna je studija pokazala da je 50% bolesnika s CNO/CRMO liječenih NSAR-ima imalo relaps bolesti unutar prve 2 godine(44).

Druga linija liječenja može uključivati klasične (k)DMARD-ove (npr. metotreksat, sulfasalazin) i biološke (b)DMARD-ove (obično inhibitore TNF-a (TNFi), npr. adalimumab, infliksimab, etanercept) i bisfosfonate (npr. pamidronat) (36). Svaki od ovih lijekova pokazao se učinkovitim za liječenje CNO/CRMO različitim mehanizmima djelovanja za smanjenje upalnog procesa te se svaki može dodatno kombinirati s glukokortikoidima i NSAR. Klasični DMARD-ovi, poput metotreksata i sulfasalazina, smanjuju oslobađanje proupalnih medijatora (uključujući IL-1 $\beta$  i aktivaciju proteina C) i povećavaju antiupalne medijatore. TNFi blokira snažan proupalni citokin TNF- $\alpha$ . Bisfosfonat pamidronat je snažan inhibitor resorpcije kosti putem induciranja neaktivnosti osteoklasta i apoptoze (36). Važno je napomenuti da je učestalost neuspjeha odgovora bolesti na pamidronat povezana sa ženskim spolom, većim brojem koštanih lezija, izrazito povišenim serumskim upalnim markerima (C-reaktivni

protein (CRP) i brzinom sedimentacije eritrocita (SE)), te takvi bolesnici zahtijevaju individualno liječenje (44). Blokada RANKL-a s rekombinantnim inhibitorom RANK liganda, denosumabom, može smanjiti aktivaciju osteoklasta te pokazuje velik potencijal u liječenju CRMO (6).



**Prikaz 9.** Liječenje CNO/CRMO. NSAR, na prikazu označeno NSAID, (npr. naproksen) obično se primjenjuju kao prva linija terapije. Praćenje bolesnika uključuje kliničke preglede i evaluaciju MR snimki nakon 3 do 6 mjeseci. Ciljevi liječenja su klinička, a u slučaju zahvaćenosti kralježaka, i radiološka remisija. U slučajevima refrakternim na NSAR-ove, liječenje se može intenzivirati glukokortikoidima. Obično se primjenjuje 2 mg/kg oralnog prednizona dnevno uz NSAR-ove tijekom 5 do 10 dana. U slučajevima koji prvo odgovore na glukokortikoidno liječenje, ali se zatim bolest vrati, visoke doze steroida (2 mg/kg/dan) mogu se ponoviti i dopuniti niskim dozama glukokortikoida (0,1-0,2 mg/kg/dan) tijekom duljeg razdoblja, dok DMARD-ovi ne počnu djelovati. Kod bolesnika koji ne postignu kliničku i (ako su kralješci zahvaćeni) radiološku remisiju ili kod kojih dođe do povratka bolesti, treba razmotriti bisfosfonate, inhibitore TNF $\alpha$ ,

sulfasalazin ili metotreksat (MTX). Kod bolesnika sa zahvaćenim tijelima kralježaka i strukturnim oštećenjima, agresivno liječenje, npr. bisfosfonatima, treba uvesti odmah. Preuzeto iz: Hofmann SR i sur. (2017.): Chronic Recurrent Multifocal Osteomyelitis (CRMO): Presentation, Pathogenesis, and Treatment (45).

Također, opisan je uspješan terapijski odgovor primjenom kolhicina, kao nekonvencionalnog DMARD-a, u dvoje djece s CRMO-om koji su neosjetljivi na NSAR-ove i glukokortikoide. Podaci ukazuju da bi kolhicin mogao biti važan predmet budućih istraživanja kao potencijalna terapijska opcija s jednostavnom primjenom, niskim troškovima i dobrim profilom sigurnosti kod bolesnika s CRMO-om koji ne reagiraju na terapiju prve linije (46).

## **8.2. Konsenzusni planovi liječenja CARRA-e**

Razvoj kliničkih (npr. visoka sustavna upalna aktivnost, veliki broj koštanih lezija) i molekularnih (genske varijante, aktivacija inflamasona, metilacija DNK) alata za kliničko ispitivanje bolesnika i predviđanje ishoda nalazi se u ranoj fazi razvoja, ali obećava potencijal buduće ciljane i individualizirane terapije za bolesnike s CRMO (47).

Program konsenzusnih planova liječenja (CTP) CARRA-e (istraživački savez artitisa i reumatologije dječje dobi, na eng. *Childhood Arthritis and Rheumatology Research Alliance*) razvijen je kako bi se saznalo više o učincima različitih lijekova praćenjem bolesnika na različitim terapijama. Godine 2009., Nacionalni institut zdravlja (NIH) dodijelio je CARRA-i sredstva za pokretanje razvoja CTP-ova s krajnjim ciljem standardizacije skrbi u pedijatrijskoj reumatologiji radi poboljšanja ishoda liječenja. Od

tada, istraživači CARRA-e razvili su i objavili CTP-ove i pilot-studije usporedne učinkovitosti za niz reumatskih bolesti, uključujući i CRMO.

Nedostatak validiranih kriterija za klasifikaciju i praćenje, kao i standardiziranog liječenja, otežao je napredak istraživanja o liječenju CRMO. Trenutni pristupi temelje se isključivo na malim serijama slučajeva te osobnom iskustvu i mišljenju eksperata. Rad CARRA istraživača predstavlja korak unaprijed prema standardizaciji primijenjenih režima liječenja na temelju postojećih i prikupljanju novih podataka. To bi moglo omogućiti objektivnu evaluaciju učinkovitosti različitih terapijskih opcija. Osim toga, dosljedno prikupljanje radioloških podataka predstavlja potvrdu podataka koje prijavljuju liječnici kliničkom evaluacijom.

Svrha ovih planova je smanjiti varijaciju primijenjenih opcija liječenja. Važno je napomenuti da su predloženi planovi liječenja standardizirani režimi bez dokaza o tome koje je liječenje optimalno. Njihova svrha nije da se krivo interpretiraju kao smjernice, već da omoguće daljnje istraživanje kako bi se ustanovilo optimalno liječenje (48).



## 9. Prognoza

Najčešći klinički tijek CRMO-a je relapsirajući i remitentan, pri čemu se relapsi često javljaju na istim mjestima, ali mogu biti zahvaćena i nova mjesta. Međutim, također je moguće povlačenje radioloških znakova bolesti i remodeliranje u normalnu kost uz produljenu remisiju (29). U 40% bolesnika zabilježena je potpuna remisija bolesti unutar jedne do pet godina od početka liječenja. Budući da remisija bolesti podrazumijeva izostanak aktivne upale i autoimunog odgovora, očekivano je da bolesnici u tom periodu vode normalan i aktivan život, ali i dalje je potrebno odlaziti na redovite kontrole kod reumatologa (23). MR cijelog tijela izvrsna je metoda praćenja djece s CRMO te pomaže u procjeni odgovora na liječenje i donošenju terapijskih odluka (31). Iako većina bolesnika s CNO/CRMO ima povoljan ishod, dio bolesnika se suočava s odgodom u postavljanju dijagnoze i početku liječenja, što može dovesti do značajnih komplikacija, uključujući bol u kostima, prijelome, deformacije kostiju, razliku u duljini nogu i druge probleme (18). Nakon dužeg niza godina neadekvatnog liječenja bolest može evoluirati u spondiloartropatiju u vidu unilateralnog sakroileitisa (38).

## 10. Zaključak

Kronični rekurirajući multifokalni osteomijelitis, kao najteži oblik kroničnog nebakterijskog osteomijelitisa, jest upalni poremećaj kostiju koji može dovesti do oštećenja kostiju i drugih tkiva. Zbog nedostatka široko prihvaćenih dijagnostičkih kriterija ili biomarkera bolesti, CNO/CRMO ostaje dijagnoza isključenja. Molekularna patofiziologija CNO/CRMO ostaje nepotpuno shvaćena. Međutim, poremećena regulacija ekspresije citokina iz urođenih imunoloških stanica u glavnini doprinosi upalnom fenotipu CNO/CRMO. Liječenje se uglavnom temelji na malim, retrospektivnim zbirkama slučajeva i mišljenjima stručnjaka, a prospektivne studije uglavnom nedostaju. Trenutačno su u tijeku razvoja konsenzusni protokoli liječenja koji će pružiti pouzdane podatke o točnim odgovorima i ishodima liječenja. Nedavna identifikacija nekoliko genetskih i molekularnih promjena u CNO/CRMO obećava buduće uspjehe u određivanju točnih patofizioloških uzroka i mogućnosti ciljanog liječenja ove rijetke, ali ozbiljne bolesti.

## **Zahvale**

Nakon izrade ovog diplomskog rada, zahvaljujem svom mentoru, profesoru Porinu Periću, na dostupnosti, savjetima i pomoći unatoč visokim lipanjskim temperaturama.

Nakon završetka medicinskog fakulteta, zahvaljujem svojim roditeljima što su vjerovali u mene, hrabрили me i tješili, ali i slavili moje uspjehe. Za motivaciju za učenje te dijeljenje svih divnih i manje lijepih trenutaka od srca hvala mojim sestrama, svim prijateljima i dečku koji su bili uz mene tijekom studija te ga učinili neopisivo lakšim.

## Literatura

1. Kubaszewski Ł, Wojdasiewicz P, Rożek M, Słowińska IE, Romanowska-Próchnicka K, Słowiński R, et al. Syndromes with chronic non-bacterial osteomyelitis in the spine. *Reumatologia*. 2015;53(6):328–36.
2. Kim SM, Lee SK. Chronic non-bacterial osteomyelitis in the jaw. *J Korean Assoc Oral Maxillofac Surg*. 2019 Apr 29;45(2):68–75.
3. Chen Z, Cheng L, Feng G. Bone inflammation and chronic recurrent multifocal osteomyelitis. *European Review for Medical and Pharmacological Sciences*. 2018 Mar;22(5):1380–6.
4. Koryllou A, Mejbri M, Theodoropoulou K, Hofer M, Carlomagno R. Chronic Nonbacterial Osteomyelitis in Children. *Children (Basel)*. 2021 Jun 25;8(7):551.
5. Orphanet: Chronic nonbacterial osteomyelitis/Chronic recurrent multifocal osteomyelitis [Internet]. [cited 2024 Jun 3]. Available from: <https://www.orpha.net/en/disease/detail/324964>
6. Hofmann SR, Kapplusch F, Girschick HJ, Morbach H, Pablik J, Ferguson PJ, et al. Chronic Recurrent Multifocal Osteomyelitis (CRMO): Presentation, Pathogenesis, and Treatment. *Curr Osteoporos Rep*. 2017 Dec;15(6):542–54.
7. Koné-Paut I, Mannes I, Dusser P. Chronic Recurrent Multifocal Osteomyelitis (CRMO) and Juvenile Spondyloarthritis (JSpA): To What Extent Are They Related? *J Clin Med*. 2023 Jan 5;12(2):453.
8. Ferguson PJ, Sandu M. Current understanding of the pathogenesis and management of chronic recurrent multifocal osteomyelitis. *Curr Rheumatol Rep*. 2012 Apr;14(2):130–41.
9. Bognar M, Blake W, Agudelo C. Chronic recurrent multifocal osteomyelitis associated with Crohn's disease. *Am J Med Sci*. 1998 Feb;315(2):133–5.
10. Kim SM, Lee SK. Chronic non-bacterial osteomyelitis in the jaw. *J Korean Assoc Oral Maxillofac Surg*. 2019;45(2):68-75.
11. Hofmann SR, Schnabel A, Rösen-Wolff A, Morbach H, Girschick HJ, Hedrich CM. Chronic Nonbacterial Osteomyelitis: Pathophysiological Concepts and Current Treatment Strategies. *J Rheumatol*. 2016 Nov;43(11):1956–64.
12. Hofmann SR, Morbach H, Schwarz T, Rösen-Wolff A, Girschick HJ, Hedrich CM. Attenuated TLR4/MAPK signaling in monocytes from patients with CRMO results in impaired IL-10 expression. *Clin Immunol*. 2012 Oct;145(1):69–76.
13. Cox AJ, Darbro BW, Laxer RM, Velez G, Bing X, Finer AL, et al. Recessive coding and regulatory mutations in FBLIM1 underlie the pathogenesis of chronic recurrent multifocal osteomyelitis (CRMO). *PLoS One*. 2017;12(3):e0169687.

14. Cox AJ, Darbro BW, Laxer RM, Velez G, Bing X, Finer AL, et al. Recessive coding and regulatory mutations in FBLIM1 underlie the pathogenesis of chronic recurrent multifocal osteomyelitis (CRMO). *PLoS One*. 2017;12(3):e0169687.
15. Wobma H, Jaramillo D, Imundo L. When Local Bone Pain Is Just the Tip of the Iceberg—A Case Report of Three Patients With Chronic Multifocal Recurrent Osteomyelitis and Some Red Flags to Help Make the Diagnosis. *Frontiers in Pediatrics*. 2019 Oct 14;7:407.
16. Qubra KT, Haque M, Islam MI, Rahman S. Chronic recurrent multifocal osteomyelitis (CRMO): an unusual presentation of limb pain. *Open J Pediatr*. 2022;12:522-528.
17. Rao AP, Mallya PP, Ranjani S, Raghuram J. Chronic Recurrent Multifocal Osteomyelitis - A Case Series from India. *Indian J Orthop*. 2018;52(6):672-7.
18. Wipff J, Costantino F, Lemelle I, Pajot C, Duquesne A, Lorrot M, et al. A large national cohort of French patients with chronic recurrent multifocal osteitis. *Arthritis Rheumatol*. 2015 Apr;67(4):1128-37.
19. Frkanec S, Štrbac T, Gagro A, Tripalo Batoš A, Đapić T. KRONIČNI REKURENTNI MULTIFOKALNI OSTEOMIJELITIS (KRMO) ZDJELICE I KRALJEŽNICE U PEDIJATRIJSKOG BOLESNIKA – PRIKAZ BOLESNIKA. *Reumatizam*. 2023;70(1):24-33.
20. Oberc A, Suško J. Chronic Recurrent Multifocal Osteomyelitis (CRMO) in Children – Single-centre Clinical Observations and Experience. *Ortop Traumatol Rehabil*. 2014 Jul 3;16(3):297-305.
21. Zhao Y, Foster SK, Murdock TJ, Schlesinger M, Wallace CA. A Rare Case of Chronic Recurrent Multifocal Osteomyelitis with Undifferentiated Juvenile Idiopathic Arthritis, Uveitis, and Psoriasis. *Case Reports in Clinical Medicine*. 2016 Jul 7;5(7):225-32.
22. Mahady S, Ladani A. Clinical and Diagnostic Considerations for Atypical, Adult Onset Presentation of Chronic Recurrent Multifocal Osteomyelitis (CRMO). *Case Rep Rheumatol*. 2019;2019:8206892.
23. Costa-Reis P, Sullivan KE. Chronic recurrent multifocal osteomyelitis. *J Clin Immunol*. 2013 Aug;33(6):1043-56.
24. Sergi CM, Miller E, Demellawy DE, Shen F, Zhang M. Chronic recurrent multifocal osteomyelitis. A narrative and pictorial review. *Front Immunol*. 2022;13:959575.
25. Rafferty BA, Thakrar P. Chronic Recurrent Multifocal Osteomyelitis. *Medical Clinics of North America*. 2024 Jan 1;108(1):227-39.
26. Hofmann SR, Kubasch AS, Range U, Laass MW, Morbach H, Girschick HJ, et al. Serum biomarkers for the diagnosis and monitoring of chronic recurrent multifocal osteomyelitis (CRMO). *Rheumatol Int*. 2016 Jun 1;36(6):769-79.
27. Hofmann SR, Böttger F, Range U, Lück C, Morbach H, Girschick HJ, et al. Serum Interleukin-6 and CCL11/Eotaxin May Be Suitable Biomarkers for the Diagnosis of Chronic Nonbacterial Osteomyelitis. *Front Pediatr*. 2017 Dec 1;5:256.

28. O'Leary D, Al Julandani DA, Zia M, Klotsche J, Minden K, Roderick M, et al. HLA-B\*27 is associated with CNO in a European cohort. *Pediatric Rheumatology*. 2023 Jun 5;21(1):52.
29. Jurriaans E, Singh NP, Finlay K, Friedman L. Imaging of chronic recurrent multifocal osteomyelitis. *Radiol Clin North Am*. 2001;39(2):305–327.
30. Bhat CS, Anderson C, Harbinson A, et al. Chronic non-bacterial osteitis - a multicentre study. *Pediatr Rheumatol*. 2018;16:74.
31. Sato T, Watal P, Ferguson P. Imaging mimics of chronic recurrent multifocal osteomyelitis: avoiding pitfalls in a diagnosis of exclusion. *Pediatric Radiology*. 2020 Jan 1;50:124–36.
32. Surendra G, Shetty U. Chronic recurrent multifocal osteomyelitis: A rare entity. *Journal of Medical Imaging and Radiation Oncology*. 2015;59(4):436–44.
33. Chronic Recurrent Multifocal Osteomyelitis | Radsourc [Internet]. 2022 [cited 2024 Jun 4]. Available from: <https://radsourc.us/chronic-recurrent-multifocal-osteomyelitis/>
34. Fritz J, Tzaribatchev N, Claussen CD, Carrino JA, Horger MS. Chronic recurrent multifocal osteomyelitis: comparison of whole-body MR imaging with radiography and correlation with clinical and laboratory data. *Radiology*. 2009 Sep;252(3):842–51.
35. Iyer RS, Thapa MM, Chew FS. Chronic Recurrent Multifocal Osteomyelitis: *Review*. *American Journal of Roentgenology*. 2011 Jun;196(6\_supplement):S87–91.
36. Falip C, Alison M, Boutry N, Job-Deslandre C, Cotten A, Azoulay R, et al. Chronic recurrent multifocal osteomyelitis (CRMO): a longitudinal case series review. *Pediatr Radiol*. 2013 Mar;43(3):355–75.
37. Singhal S, Landes C, Shukla R, McCann LJ, Hedrich CM. Classification and management strategies for paediatric chronic nonbacterial osteomyelitis and chronic recurrent multifocal osteomyelitis. *Expert Rev Clin Immunol*. 2023;19(9):1101-1116.
38. Vittecoq O, Said LA, Michot C, Mejjad O, Thomine JM, Mitrofanoff P, et al. Evolution of chronic recurrent multifocal osteitis toward spondylarthropathy over the long term. *Arthritis Rheum*. 2000 Jan;43(1):109–19.
39. Zhao Y, Ferguson PJ. Chronic Nonbacterial Osteomyelitis and Chronic Recurrent Multifocal Osteomyelitis in Children. *Pediatr Clin North Am*. 2018 Aug;65(4):783–800.
40. Hedrich CM, Hofmann SR, Pablik J, et al. Autoinflammatory bone disorders with special focus on chronic recurrent multifocal osteomyelitis (CRMO). *Pediatr Rheumatol*. 2013;11:47.
41. Roderick MR, Shah R, Rogers V, Finn A, Ramanan AV. Chronic recurrent multifocal osteomyelitis (CRMO) – advancing the diagnosis. *Pediatric Rheumatology*. 2016 Aug 30;14(1):47.

42. Gicchino MF, Diplomatico M, Granato C, Capalbo D, Marzuillo P, Olivieri A, et al. Chronic recurrent multifocal osteomyelitis: A case report. *Italian Journal of Pediatrics*. 2018 Dec 1;44.
43. Beck C, Morbach H, Beer M, Stenzel M, Tappe D, Gattenlöhner S, et al. Chronic nonbacterial osteomyelitis in childhood: prospective follow-up during the first year of anti-inflammatory treatment. *Arthritis Res Ther*. 2010;12(2):R74.
44. Schnabel A, Nashawi M, Anderson C, Felsenstein S, Lamoudi M, Poole-Cowley J, et al. TNF-inhibitors or bisphosphonates in chronic nonbacterial osteomyelitis? - Results of an international retrospective multicenter study. *Clin Immunol*. 2022 May;238:109018.
45. ResearchGate [Internet]. [cited 2024 Jun 5]. Treatment of CNO/CRMO. NSAIDs (e.g., naproxen) are usually applied as... Available from: [https://www.researchgate.net/figure/Treatment-of-CNO-CRMO-NSAIDs-eg-naproxen-are-usually-applied-as-first-line-therapy\\_fig6\\_320653949](https://www.researchgate.net/figure/Treatment-of-CNO-CRMO-NSAIDs-eg-naproxen-are-usually-applied-as-first-line-therapy_fig6_320653949)
46. Quintana-Ortega C, Pfeifer A, Lozano L, Lancharro Á, Lozano J, Villa-García A, et al. Colchicine as Rescue Treatment in Two Pediatrics Patients With Chronic Recurrent Multifocal Osteomyelitis (CRMO). *Modern Rheumatology Case Reports*. 2022 Feb 3;7.
47. Singhal S, Landes C, Shukla R, McCann LJ, Hedrich CM. Classification and management strategies for paediatric chronic nonbacterial osteomyelitis and chronic recurrent multifocal osteomyelitis. *Expert Review of Clinical Immunology*. 2023 Sep 2;19(9):1101–16.
48. Sheridan J. CARRA. 2022 [cited 2024 Jun 6]. Consensus Treatment Plans. Available from: <https://carragroup.org/research/consensus-treatment-plans/>

## **Životopis**

Lara Fotez rođena je 19. prosinca 1999. godine u Virovitici. Završila je Osnovnu školu Josipa Kozarca Slatina i smjer opće gimnazije u Srednjoj školi Marka Marulića Slatina. Medicinski fakultet Sveučilišta u Zagrebu upisuje 2018. godine. Tijekom fakultetskog obrazovanja aktivno je sudjelovala na domaćim i međunarodnim simpozijima na kojima je prezentirala prikaze slučajeva iz područja Fizikalne i rehabilitacijske medicine s reumatologijom te Neurologije.