

Radiološka dijagnostika karcinoma dojke ultrazvukom

Karalić, Valentina

Professional thesis / Završni specijalistički

2024

Degree Grantor / Ustanova koja je dodijelila akademski / stručni stupanj: **University of Zagreb, School of Medicine / Sveučilište u Zagrebu, Medicinski fakultet**

Permanent link / Trajna poveznica: <https://um.nsk.hr/um:nbn:hr:105:415259>

Rights / Prava: [In copyright](#)/[Zaštićeno autorskim pravom.](#)

Download date / Datum preuzimanja: **2024-11-10**



Repository / Repozitorij:

[Dr Med - University of Zagreb School of Medicine Digital Repository](#)



Sveučilište u Zagrebu
Medicinski fakultet

Valentina Karalić

Radiološka dijagnostika karcinoma dojke ultrazvukom

Završni specijalistički rad

Zagreb, studeni, 2023. godine

Voditelj rada: doc. dr. sc. Damir Štimac, dr. med

Komentor: izv. prof. dr. sc. Gordana Ivanac, dr. med

Redni broj rada: _____

SAŽETAK

Rak dojke predstavlja najčešći oblik karcinoma među ženama i vodeći je uzrok smrtnosti žena diljem svijeta. Ultrazvučna pretraga dojki, kao jedna od ključnih radioloških metoda, igra značajnu ulogu u dijagnosticiranju ove bolesti. Ovaj pregledni rad ima dvostruki cilj: prvo, na temelju sustavnog pregleda literature, pružiti uvid u upotrebu i primjenu ultrazvuka u radiološkoj dijagnostici za rano otkrivanje karcinoma dojke; drugo, sistematizirano prikazati rezultate najnovijih istraživanja (2019. - 2023.) o prednostima i korisnosti dijagnostike raka dojke ultrazvukom, kako u Hrvatskoj tako i u svijetu. Opći cilj rada je kroz ove specifične ciljeve pružiti pregled tehnika ultrazvučne radiološke dijagnostike karcinoma dojke te postojećih preporuka i smjernica za probir, dijagnostiku i praćenje pacijentica.

Metodološki pristup uključuje analizu znanstvenih i stručnih radova iz baza podataka PubMed/MEDLINE i Google Scholar u razdoblju od 2019. do 2023. godine. Kriteriji pretraživanja obuhvaćali su ključne riječi/fraze na engleskom i hrvatskom jeziku s primjenom Booleovih operatora, a primijenjena je metoda sadržajne analize dobivenih rezultata. Cilj pretraživanja bio je identificirati studije u kojima se ultrazvuk ocjenjuje kao primarna metoda otkrivanja raka dojke, kako u probiru tako i u dijagnostičkom smislu, te one koje opisuju i vrednuju tehnike ultrazvučnog snimanja.

U radu su sažeti rezultati pregleda literature i dane su buduće preporuke. Od ukupno 843 identificiranih jedinica literature, 87 je bilo prikladno za uključivanje. Ove studije su analizirane i organizirane u pet kategorija, odnosno poglavlja: indikacije i algoritmi za procjenu opravdanosti ultrazvučne pretrage dojki; faktori rizika, opći kriteriji za detekciju raka dojke i BI-RADS sustav izvještavanja slikovnog prikaza dojki; prednosti i korisnost ultrazvučne pretrage dojki; tehnike ultrazvučnog snimanja i ultrazvučno navođena invazivna dijagnostika.

U kontekstu sve većeg opterećenja zdravstvenog sustava rakom dojke i ograničenosti primjene mamografije u određenim situacijama, ultrazvuk se ističe kao efikasno rješenje za probir i dijagnostiku ove bolesti. Dodatno, uzimajući u obzir izuzetnu osjetljivost ultrazvuka, posebice u detekciji malih, invazivnih tumora skrivenih u gustim dojkama, te brojne napredne tehnike, ultrazvuk se s pravom može smatrati ključnom komponentom za rano otkrivanje i dijagnostiku raka dojke.

KLJUČNE RIJEČI: rak dojke, ultrazvuk dojke, tehnike ultrazvučnog snimanja, korisnost ultrazvuka, ultrazvučno vođena invazivna dijagnostika

Radiological diagnosis of breast cancer with ultrasound

ABSTRACT

Breast cancer, the most prevalent carcinoma among women globally, poses a significant threat to female mortality. Breast ultrasound, a vital radiological tool, plays a crucial role in early cancer detection. This review aims to provide insights into ultrasound's application in radiological diagnostics and systematically present recent research results (2019-2023) on its benefits in breast cancer diagnosis in Croatia and worldwide. The goal is to offer an overview of ultrasound techniques and existing guidelines for screening, diagnosis, and patient monitoring.

Methodologically, the review analyzed scientific papers from PubMed/MEDLINE and Google Scholar (2019-2023). Identified studies evaluated ultrasound as a primary method for breast cancer detection, covering screening and diagnostic contexts, and describing ultrasound imaging techniques. Results from the literature review, summarized with future recommendations, included 87 out of 843 identified literature units. These studies were categorized into chapters covering indications and algorithms, risk factors, BI-RADS reporting, benefits of ultrasound, and imaging techniques.

Given breast cancer's impact and mammography limitations, ultrasound emerges as an efficient solution. With exceptional sensitivity, especially for small, invasive tumors in dense breasts, ultrasound rightfully stands as a key component for early breast cancer detection and diagnosis.

KEYWORDS: breast cancer, breast ultrasound, ultrasound imaging techniques, utility of ultrasound, ultrasound-guided invasive diagnostics

POPIS OZNAKA I KRATICA

ABUS - Automated Breast Ultrasound System; automatski ultrazvuk

ACR - American College of Radiology; Američko radiološko društvo

ARFI - Acoustic Radiation Force Impulse Imaging; slikanje upotrebom impulsa akustičke sile

BI-RADS - Breast Imaging Reporting and Data System; Sustav izvještavanja slikovnog prikaza dojki

CAD - Computer-Assisted Diagnosis; računalno asistirana tehnologija

CDI - Color Doppler imaging; obojeni Doppler

CEUS - Contrast-Enhanced Ultrasound; kontrastno pojačani ultrazvuk

CNB - Core Needle Biopsy; biopsija širokom iglom

CP - citološka punkcija

CT- Computerized Tomography; računalna tomografija

ECIBC - European Commission Initiative on Breast Cancer; Europski centar za kontrolu i prevenciju bolesti

FNAC - Fine-Needle Aspiration Cytology; citološka punkcija tankom iglom

GRADE - Grading of Recommendation Assessment, Development and Evaluation; ocjenjivanje preporuka, procjena, razvoj i evaluacija

MR - magnetska rezonanca

PET/CT - Positron Emission Tomography/ Computerized Tomography; pozitronska emisijska tomografija/računalna tomografija

PPV- pozitivno prediktivna vrijednost

PRIZMA - Preferred Reporting Items for Systematic Reviews and Meta-analyses; Preferirane stavke izvještavanja za sustavne preglede i meta-analize

ROI - region of interest; regije interesa

RTE - Real-time elastografija

SE - strain elastography; strain elastografija

SMI - Superb Microvascular Imaging

SWE - Shear-Wave Elastography; elastografija posmičnog vala

UI - umjetna inteligencija

UZV - ultrazvuk

VAB - Vacuum-Assisted Biopsy; vakuumom potpomognuta biopsija

WHO - World Health Organization; Svjetska zdravstvena organizacija

SADRŽAJ

1. Uvod.....	1
2. Materijali i metode	
2.1. Strategija pretraživanje i kriteriji izbora.....	3
3. Rezultati pregleda literature.....	5
3.1. Indikacije i algoritmi procjene opravdanosti UZV pretrage dojki.....	5
3.2. Faktori rizika, opći kriteriji za detekciju raka dojke i sustav izvještavanja slikovnog prikaza dojki (BI-RADS).....	8
3.3. Prednosti i korisnost UZV dijagnostike.....	10
3.4. Tehnike UZV snimanja.....	12
3.5. Ultrazvučno navođena invazivna dijagnostika.....	17
4. Zaključna razmatranja i preporuke.....	19
5. Životopis.....	21
6. Popis literature.....	21

1. UVOD

Rak dojke je najčešći rak kod žena i najčešći uzrok smrti žena širom svijeta. Prema posljednjem objavljenom globalnom izvješću GLOBCAN 2020, rak dojke kod žena je postao najčešće dijagnosticirana vrsta raka s prijavljenih 2,3 milijuna novih slučajeva (11,7%) i 684,996 (6.9%) novih smrtnih slučajeva (1). Slična situacija je i u Hrvatskoj, od pet najčešćih sijela raka u žena koji čine 60% novih slučajeva, rak dojke zauzima prvo mjesto s 26% (2869 novih slučajeva), incidencijom od 137,9 i mortalitetom do 34,7 (2). Prema Okviru za provedbu globalne inicijative za rak dojke (*Global Breast Cancer Initiative Implementation Framework*) Svjetske zdravstvene organizacije (WHO), petogodišnje stope preživljavanja za rak dojke u zemljama s visokim prihodima iznose preko 90%, u usporedbi s 66% u Indiji i 40% u Južnoj Africi. Osim toga, stope smrtnosti od raka dojke u većini zemalja s visokim prihodima tijekom vremena su se smanjile, ali su u mnogim zemljama s niskim i srednjim prihodima i dalje visoke i u porastu. Kao razlog potonjem navodi se kasno otkrivanje raka, nedovoljne dijagnostičke i terapijske usluge te niska zdravstvena pokrivenost (3).

Adekvatan pristup otkrivanju raka dojke pomoću slikovnih metoda prvi je korak u dijagnostičkom putu za smanjenje smrtnosti od ove bolesti. Programi probira imaju ključnu ulogu u ranom otkrivanju raka dojke, mogu povećati šanse za preživljavanje, kao i smanjiti smrtnost specifičnu za bolest. Rano otkrivanje raka dojke i točna procjena lezijske promjene su ciljevi različitih slikovnih metoda. Osnovne radiološke pretrage u dijagnostici bolesti dojke jesu mamografija, ultrazvuk (UZV) i magnetska rezonancija (MR) (4). Mamografija ostaje najbolja metoda za otkrivanje raka dojke u ranoj fazi i smatra se zlatnim standardom za probir i rano otkrivanje raka dojke kod asimptomatskih žena starijih od 40 godina. Također, korištenje ove metode smanjilo je smrtnost za preko 20% kod žena u dobi od 50-69 godina i oko 30% kod žena u dobi od 70+ godina. Međutim, mamografija nema značajnih prednosti kod žena u dobi od 40-49 godina i ima nižu osjetljivost i specifičnost kod žena s radiološki gustim dojkama, što ne samo da može prikriti osnovni tumor na mamogramu, već je i neovisan faktor rizika za rak dojke. Kod žena s gustim dojkama, rizik od raka dojke je povećan te rak može biti prikriven i propušten na mamografiji zbog preklapanja tkiva, a kao rezultat se može pokazati višak bolesti u kasnoj fazi (stadiji II i III) (5, 6, 7). Stoga je kod ovih žena, kao i kod mladih žena kod kojih je osjetljivost mamografije u detekciji žarišnih promjena značajno smanjena, kao metoda pogodan UZV dojki (8).

UZV je metoda koja prikazuje akustička svojstva tkiva dojke uz pomoć ultrazvučnih valova kojom se može procijeniti morfologija, orijentacija, unutarnja struktura i rubovi lezija iz više ravnina i s visokom rezolucijom, kako u pretežito gustim tkivima dojke tako i u gustim žljezdanim strukturama. Osim UZV dojke kod žena s gustim tkivom dojke i gustim žljezdanim strukturama se preporučuje i korištenje MR-a (8, 9). Često se ovom metodom otkrivaju karcinomi dojke koji su prikriveni na mamografiji. Kao konvencionalna medicinska slikovna metoda, UZV već dugo godina ima vrlo važnu ulogu u otkrivanju raka dojke, navođenju kod invazivne dijagnostike i dijagnostici limfnih tvorbi. Dokazano je da je UZV dojke iznimno učinkovit alat za snimanje opipljivih nepravilnosti u dojci. Razlikuje cistične od čvrstih masa i pokazuje one karakteristike čvrstih masa koje bi masu označile kao sumnjivu i koja bi zahtijevala biopsiju. Nadalje, ako je potrebna biopsija, ultrazvuk je optimalan slikovni alat za navođenje invazivnih postupaka čime dodatno povećava njegovu korisnost u dijagnostici raka dojke (10, 11). Stoga bi se korištenjem različitih strategija probira, uključujući kombiniranje slikovnih metoda UZV s mamografijom, moglo poboljšati

rano otkrivanje raka dojke kod žena s većom mamografskom gustoćom dojki. Kombinacija ovih dviju metoda omogućavaju identifikaciju dodatnih 50% malignih lezija u odnosu na samu mamografiju. Međutim, na ovu kombiniranu metodu može utjecati visoka stopa lažno pozitivnih rezultata koji su tipični za ultrazvučno snimanje (12).

Bitno je istaknuti kako se UZV smatra subjektivnom metodom iz nekoliko razloga, a to uključuje: ovisnost o iskustvu, educiranosti i stručnosti radiologa ispitivača koji provodi pregled, različitu interpretaciju ultrazvučnih slika dva različita stručnjaka radiologa- što može dovesti do različitih dijagnostičkih zaključaka, kvalitetu opreme koja se koristi- što može utjecati na kvalitetu slika i točnost dijagnostike, ograničenje UZV-a kao metode u određenim situacijama, čimbenike vezane za pacijenta (veličina dojki, gustoća tkiva, prethodne medicinske intervencije i slično) i vremenske čimbenike (brzina i temeljitost s kojom se pregled provodi također mogu utjecati na točnost, a to može varirati ovisno o vremenskim ograničenjima i radnom opterećenju radiologa) (13, 14). Valja također naglasiti kako Grupa za razvoj smjernica Europskog centra za kontrolu i prevenciju bolesti (*European Commission Initiative on Breast Cancer - ECIBC*) predlaže da se u kontekstu organiziranog programa probira za asimptomatske žene s visokom mamografskom gustoćom dojki i negativnom mamografijom, ne primjenjuje prilagođeni probir samo pomoću konvencionalnog UZV-a nauštrb mamografskog probira, gdje takva praksa već nije uspostavljena (15).

Cilj ovog preglednog rada je dobiti pregled tehnika i slikovne radiološke dijagnostike karcinoma dojke ultrazvučnom metodom te postojećih preporuka i smjernica za probir, dijagnostiku i praćenje bolesnica. Istraživačka pitanja vezana za cilj i svrhu rada su: 1) U kojim slučajevima i kako se koristi i primjenjuje radiološka dijagnostika UZV-a za rano otkrivanje raka dojke? 2) Koje su postojeće preporuke i smjernice za probir, dijagnostiku i praćenje bolesnica s rakom dojke u Hrvatskoj i svijetu? 3) Koje su nove tehnike ove slikovne radiološke pretrage? 4) Koji su rezultati najnovijih istraživanja vezanih za probir, dijagnostiku i praćenje bolesnica s karcinomom dojke u Hrvatskoj i svijetu? Svrha rada je procijeniti potencijal UZV-a kao visoko učinkovite dijagnostičke metode za otkrivanje raka dojke te pridonijeti boljoj preglednosti najnovije znanstvene literature o dijagnostici raka dojke, što može pomoći radiolozima u praksi dijagnostike, praćenju tijekom bolesti i postoperativnog praćenja.

Sukladno ciljevima i svrsi rada, prvo će se dati pregled literature koja definira indikacije UZV pretrage dojki i algoritme procjene opravdanosti ove pretrage. Slijedi poglavlje o faktorima rizika, općim kriterijima za detekciju raka dojke i sustavu izvještavanja slikovnog prikaza dojki (BI-RADS) te poglavlje o prednostima i korisnosti UZV dijagnostike. Posljednja dva poglavlja donose pregled tehnika UZV-a, uključujući elastografiju UZV-a, Doppler snimanje u boji i nove mikrovaskularne tehnike, kontrastno pojačani UZV (CEUS), automatski UZV (ABUS) te novije tehnike analize ultrazvučnih slika pomoću umjetne inteligencije (UI), odnosno računalno asistirane tehnologije (*Computer-Assisted Diagnosis - CAD*). Posljednje poglavlje donosi recentnu literaturu o ultrazvučno vođenoj biopsiji dojke te općenito pregled učinkovitosti i korisnosti ove pretrage u detekciji lezija dojke i dijagnostici limfnih tvorbi. Na kraju rada donosimo zaključna razmatranja s budućim smjernicama za rad radiologa.

2. MATERIJALI I METODE

2.1. Strategija pretraživanje i kriteriji izbora

Sustavni pregled, odnosno pretraživanje literature smo proveli prema sljedećim koracima: 1) priprema teme, definiranje cilja rada i istraživačkih pitanja, 2) pretraživanje relevantnih bibliografskih baza podataka (kriteriji vremenskog raspona: 2019.-2023. godina), 3) identificiranje i izbor članka/studija na temelju naslova i sažetka rada, 4) micanje duplikata, 5) odabir konačnog uzorka radova određivanjem relevantnosti (značajnosti) pojedinog izabranog rada na temelju postavljenih kriterija značajnosti i osobne prosudbe relevantnosti, 6) čitanje cjelovitog teksta svakog pojedinog odabranog rada iz odabranog uzorka 7) sažimanje i analiza odabranih članaka/studija iz uzorka, 8) sinteza i usporedba rezultata svih članaka iz dobivenog uzorka s obzirom na istraživačka pitanja i cilj rada i 9) konačni sustavni prikaz rezultata prikazan kroz poglavlja rada (rezultati, rasprava i zaključak) i konačni popis literature.

Pri pretraživanju baza podataka pretraživane su relevantne baze iz područja medicine PubMed/MEDLINE (na engleskom jeziku) te opća baza Google Scholar (na engleskom i hrvatskom jeziku). Korišteni kriteriji pretraživanja je pretraživanje prema ključnim riječima/frazama s uporabom Booleovih operatora (AND i OR). Pretraživanje se obavilo na hrvatskom i engleskom jeziku, a vremenski raspon obuhvaćat će zadnjih pet godina, odnosno članke i studije objavljene od 2019. do 2023. godine. Pretraživanje je osmišljeno kako bi se identificirale sve studije u kojima je ultrazvuk vrednovan kao primarna metoda otkrivanja raka dojke, kako u probirnom tako i u dijagnostičkom kapacitetu. Sveobuhvatna strategija pretrage, koja uključuje slobodan tekst, odnosno slobodne ključne riječi i njihove sinonime. Ključne riječi koje će se kombinirati Booleovim operatorima, a prema kojima će se vršiti pretraživanje su:

– na hrvatskom jeziku (Google Scholar): "karcinom dojke", "rak dojke", "tumor dojke", "zloćudna neoplazma dojke", "bolest dojke", "lezije dojke", "dijagnostika dojke", "dojka", "zloćudna novotvorina", "radiološke pretrage", "ultrazvuk dojke", "UZV", "radiološka dijagnostika", "dijagnostika", "tipovi karcinoma dojke", "slikovna dijagnostika", "patologija", "radiografija", "radiološka obrada", "elastografija", "obojeni dopler", "invazivna dijagnostika", "automatizirani ultrazvuk dojke", "kontrastno pojačani ultrazvuk dojke", metode, tehnike, smjernice, standardi, probir.

– na engleskom jeziku (PubMed/MEDLINE; Google Scholar): "breast neoplasms", "breast disease", "breast cancer", "breast carcinoma", "breast lesions", "mammary ultrasound", "breast diagnostic", "breast ultrasound", "US", "diagnostic imaging", "imaging breast diagnostic", "diagnostic", "ultrasound imaging techniques", "radiology diagnostic imaging", "radiography", "radiological assessment", "radiological guidelines", "elastography", "vacuum-assisted biopsy", "core needle biopsy", "fine-needle aspiration cytology", "automated breast ultrasound", "contrast-enhanced ultrasound", "color Doppler", methods, techniques, standards, guidelines, screening

Nakon upotrebe svih sinonima i njihovih kombiniranja s Booleovim operatorom OR i AND (npr. strategija 1. u PubMed-u/Medline-u (((breast neoplasms) OR (breast disease)) OR (breast cancer)) OR (breast carcinoma)) OR (breast lesions))) AND (mammary ultrasound)) OR (breast ultrasound)) OR (breast diagnostic)) OR (US)) odziv pretraživanja je bio prevelik

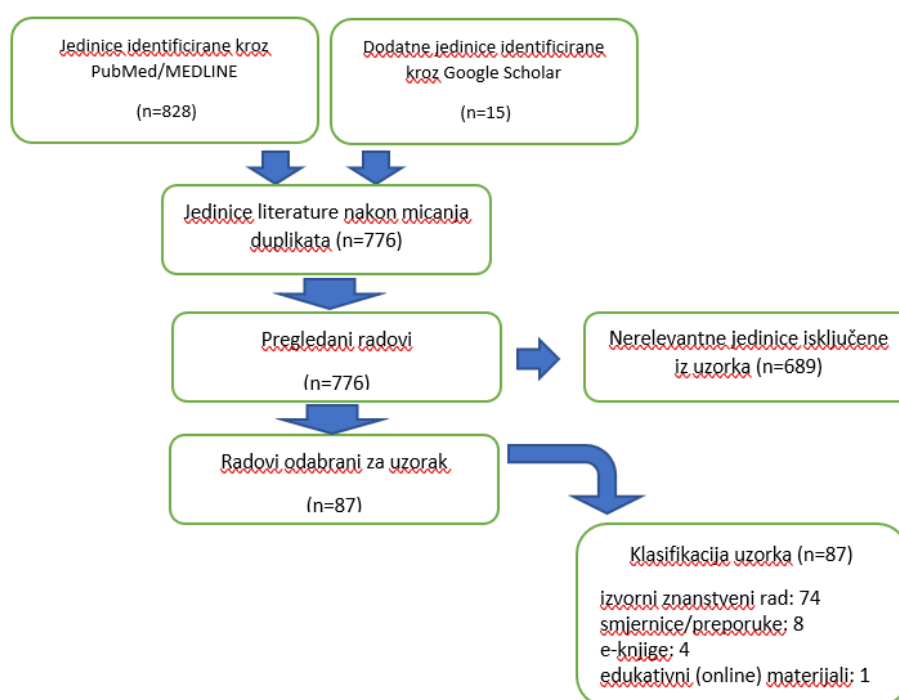
za pregledavanje i identifikiranje relevantnih jedinica (npr. za prethodnu strategiju u PubMed-u/Medline-u je iznosio: 52.605 rezultata). Stoga su se dvije isprobane strategije s operatorom OR u početku odbačene te je postupak pretraživanja nastavljen upotrebom samo operatora AND pri čemu je korišteno dvanaest strategija (vidi 3. Rezultati pregleda literature)

Naslovi i sažeci su pregledani kako bi se utvrdila primarna prikladnost na temelju Preferiranih stavki izvještavanja za sustavne preglede i meta-analize (*Preferred Reporting Items for Systematic Reviews and Meta-analyses* - PRISMA) (Slika 1). Također su pregledane reference preuzetih publikacija za dodatne relevantne studije (tzv. *Citation chasing* strategija pretraživanja). Ovim načinom pretraživanja su se na Google Scholar-u našli i radovi koji ne pripadaju zadanom vremenskom rasponu pretraživanja, ali koji su bitni za temu rada.

Iz dobivenih rezultata su potom za analizu uzeti radovi koji su relevantni, odnosno postavljena je shema kriterija značajnosti rada i napravljena osobna prosudba relevantnosti istoga. Radovi su smatrani relevantnim ukoliko je u njima metoda UZV vrednovana kao primarna metoda otkrivanja raka dojke, kako u probirnom tako i u dijagnostičkom kapacitetu (indikacije, algoritmi procjene opravdanosti pretrage, ocjena korisnosti pretrage) te ukoliko se u njima prikazuju tehnike UZV snimanja. Uključene su i studije na mamografski negativnom tkivu s dijagnostičkim parametrima ultrazvuka. U komparativnim studijama s drugim metodama, kao što su mamografija ili MR, izvučene su samo procjene ultrazvuka. Uklonjeni su svi duplicirani članci na temelju verificiranog autora, časopisa, naslova i godine studije.

3. REZULTATI PREGLEDA LITERATURE

Nakon odbacivanja strategija s operatorom OR te korištenjem dvanaest strategija s operatorom AND dobiveno je 2854 rezultata. Od 2854 pregledanih rezultata, nakon pregledavanja naslova i sažetka rada, odabrano je 828 jedinica iz PubMed-a/Medline-u. Dodatno je u Google Scholaru pronađeno 15 jedinica literature. Nakon micanja duplikata ostalo je za pregled 776 jedinica literature. Nakon pregleda sažetka, rezultata i zaključaka ovih jedinica literature, kao nerelevantno je označeno 689 jedinica. Konačan broj relevantnih jedinica odabranih kao uzorak je 87. Od ukupnog uzorka, njih su 74 izvorna znanstvena rada, 8 je klasificirano kao smjernice/preporuke, 4 kao e-knjige i 1 kao edukativni material (Slika 1). Rezultati su potom pregledani i sadržajno organizirani te podijeljeni u 5 kategorija: indikacije i algoritmi procjene opravdanosti UZV pretage dojki; faktori rizika, opći kriteriji za detekciju raka dojke i sustav izvještavanja slikovnog prikaza dojki BI-RADS; prednosti i korisnost UZV pretrage dojki; tehnike UZV snimanja; UZV vođena biopsija.



Slika 1. Dijagram toka odabira studija. Radiološka dijagnostika karcinoma dojke

3.1. Indikacije i algoritmi procjene opravdanosti UZV pretrage dojki

Radiološke metode dijagnostike karcinoma dojke podrazumijevaju slikovnu dijagnostiku i invazivnu dijagnostiku (citološka punkcija tankom iglom - CP, biopsija širokom iglom- CNB i vakuumom potpomognuta biopsija- VAB). S obzirom na cilj rada, prikazat će se slikovna dijagnostika UZV dojki te invazivni dijagnostički postupci navođeni UZV.

Ultrazvuk se, za razliku od ostalih metoda snimanja, ističe svojom jednostavnošću korištenja te mogućnošću snimanja u realnom vremenu. Također, ne izlaže pacijenta ionizirajućem zračenju, što ga čini jednom od ključnih metoda za praćenje lezija dojke. Upravo je razlikovanje cističnih od čvrstih lezija bilo ono za što se UZV godinama primjenjivao, dok je tek u zadnja dva desetljeća postao ključni element dijagnostičkog pregleda abnormalnosti

dojke. Metodom UZV-a se može procijeniti morfologija, orijentacija, unutarnja struktura i rubovi lezija iz više ravnina i s visokom rezolucijom u pretežito masnim dojkama i u gustim žljezdanim strukturama (9, 16). Rutinski se UZV dojke koristi za identifikaciju solidnih tumora i razlikovanje tvorbi. Preferira se da radna frekvencija ultrazvučnog uređaja bude >10 MHz (17), odnosno prema novim smjernicama 12 MHz ili veća (18). Danas postoje i uređaji koji koriste i širi spektar frekvencija (20-30 MHz) te omogućuju radiologu da odabere najprikladniju frekvenciju u odnosu na veličinu dojke i na temelju dubine područja tzv. regije interesa (ROI – *region of interest*) unutar nje. Ovakve sonde se mogu koristiti za precizniju dijagnostiku površnih struktura. Uređajima s ovakvim frekvencijama se tako mogu pratiti abnormalnosti kože dojke i pazuha, abnormalnosti u području bradavice i areole, dojke vrlo male veličine, prepubertalne dojke, muške dojke, abnormalnosti parenhima dojke kod pacijenata s implantatima, prsna stjenka nakon mastektomije i intraoperativna sonografija dojke (19). UZV pregled se provodi tako da je pacijent u ležećem položaju, s podlakticama u supinaciji i rukama podignutim iznad glave. Dojka se pregledava cijela, od periferije prema bradavici, pri čemu se svi kvadranti evaluiraju te je poželjno pregledati regionalne limfne čvorove (aksilarni, supraklavikularni i infraklavikularni) te područje vrata (20).

U kliničkoj praksi UZV ima širu primjenu pri čemu razlikujemo UZV kao primarnu metodu, UZV kao komplementarnu metodu (uz mamografiju) i naknadni ciljani UZV (*second look*). UZV pregled predstavlja primarnu metodu probira kod žena mlađih od 35 godina te je ključan za razlikovanje cisti od sumnjivih tvorbi. U slučaju da žena ima diskretnu masu ili izražen klinički znak na dojci koji se ne može detektirati mamografijom, preporučuje se upućivanje na UZV kao dio trostruke procjene (tzv. *triple assessment*) - klinički pregled, slikovna dijagnostika i patohistološka dijagnostika. Ovim pristupom smanjuje se rizik od propuštanja maligne tvorbe u slučaju negativnog nalaza mamografije, a UZV se mogu također dodatno prikazati karakteristika mase i opsega tumora, multifokalnosti i povećanja regionalnih čvorova. Iako je mamografija „zlatni standard“ u dijagnostici karcinoma dojke, ima ograničenja u otkrivanju karcinoma u gustim tkivima zbog manje osjetljivosti (21, 22, 23). Gustoća tkiva je jedan od faktora rizika za rak dojke, a zbog gustoće tkiva može dogoditi da karcinom ne bude vidljiv te samim time ni detektiran. Stoga se često preporučuje dodatni probir UZV-om za žene s gustim dojkama. Također, UZV je postao ključan alat za procjenu stanja dojke kod trudnica i dojilja. Jedan od glavnih primjena je dakako i navođenje biopsija i drugih intervencijskih postupaka koje će biti detaljno opisane u poglavlju 3.5. Kao komplementarna metoda ultrazvuk se često koristi kao dopuna mamografiji. Nadalje, kod žena s visokim rizikom za rak dojke i žena s vrlo gustim parenhimom, MR je preporuka, ali UZV može biti koristan dodatak, posebno u sredinama gdje MR uređaj nije lako dostupan. UZV također ima važnu ulogu kao nadopuna godišnjem pregledu mamografije u praćenju pacijenata s poviješću raka dojke (23, 24, 25). UZV se često koristi i kao naknadna ciljana metoda, posebno kada se abnormalnosti prvo otkriju drugim slikovnim metodama. Lezije koje se otkriju MR-om često znaju biti skrivene na mamografiji, a mnoge od njih mogu se otkriti ciljanim UZV-om nakon čega su dostupne vođenoj UZV invazivnoj dijagnostici s obzirom da je MR-om vođena invazivna dijagnostika rijetko dostupna. Osim toga, UZV je koristan alat za potvrdu ili isključivanje tvorbi otkrivenih tijekom CT pregleda (26, 27).

Prema ACR-ovim Smjernicama za probir i određivanje stadija tumora indikacije za ultrazvuk cijele dojke uključuju:

1. „Dodatni probir uz mamografiju za:

- a) Žene s visokim rizikom od raka dojke (20% ili više) koje ne mogu pristupiti MR dojke
 - b) Žene s heterogeno gustim ili izrazito gustim dojkama kojima su predložene opcije dodatnog probira.
2. Određivanje stadija tumora kod novo dijagnosticiranih pacijenata koji nisu kandidati za MR dojke ili ne mogu lako pristupiti MR-u dojke“ (28).

Primjerene indikacije za dijagnostički UZV dojke i pazuha uključuju, ali nisu ograničene na:

1. „Evaluaciju i karakterizaciju opipljivih masa i drugih znakova i/ili simptoma povezanih s dojkom
2. Evaluaciju sumnjivih ili očitih abnormalnosti detektiranih mamografijom, MR dojke ili drugim slikovnim metodama
3. Početnu slikovnu evaluaciju opipljivih masa dojke kod pacijentica mlađih od 30 godina koje nisu u visokom riziku za razvoj raka dojke
4. Evaluaciju simptoma kod dojilja i trudnica
5. Evaluaciju problema povezanih s implantatima dojki
6. Smjernice za biopsiju i druge intervencijske postupke na dojci i pazuhu
7. Planiranje tretmana radioterapijom
8. Identifikaciju abnormalnih pazušnih limfnih čvorova kod pacijentica s novo dijagnosticiranim ili ponovljenim rakom dojke ili kod pacijentica s nalazima koji su visoko sugestivni na malignost ili opipljivim nalazima u pazuhu. Trenutni automatizirani ultrazvučni sustavi za dojke koji se mogu koristiti u dijagnostičke svrhe nisu adekvatni za prikazivanje pazuha. Ako se pazuh pregledava tijekom dopunskog probira, potrebno je koristiti ručni, konvencionalni uređaj visoke rezolucije,, (18).

U Hrvatskoj su posljednje, najnovije smjernice za radiološko dijagnosticiranje i praćenje bolesnica oboljelih od raka dojke objavljene 2022. godine te su u njima, uz indikacije za MR, dane i apsolute i relativne indikacije za UZV pregled dojki koje su označene GRADE (*Grading of Recommendation Assessment, Development and Evaluation*) klasifikacijom kao 1- jake preporuke i 2- slabe preporuke s razinom kvalitete dokaza na A- visoka, B- umjerena i C-niska (8).

„Apsolutne indikacije za UZV pregled dojki (1, A):

- jednostrano oticanje dojke, crvenilo i oteklina kože
- nabiranje ili uvlačenje dojke poput „kore od naranče“
- smanjenje volumena dojke
- spontani iscjedak iz bradavice, suspekti (krvavi ili serozni) iscjedak iz dojke
- promjena bradavice, uvlačenje ili crvenilo i stvaranje krasti
- palpabilna kvržica u žena mlađih od 40 godina
- aksilarna limfadenopatija
- klinički simptomi i abnormalnosti dojke kod žena koje su trudne ili su dojilje

- suspektne tvorbe opisivane na mamografiji ili MR-u dojke
- abnormalnosti ožiljka nakon operacije dojke, u smislu segmentektomije ili mastektomije
- abnormalnosti implantata dojki
- probir žena s visokim rizikom kada MR dojki nije moguće učiniti
- procjena proširenosti karcinoma dojke kada MR dojki nije moguće učiniti
- UZV navođene perkutane intervencije na dojci
- praćenje bolesnica tijekom neoadjuvantne terapije kada MR dojki nije učinjen (ako postoji mogućnost kontrastnog ultrazvuka (CEUS- *Contrast Enhanced Ultrasound*)).

Relativne indikacije za UZV dojki (1, B):

- dodatni probir nakon učinjene mamografije u žena od 40. do 74. g. s gustim dojčkama ACR C i D (opcionalno, ako postoji, učiniti automatski ultrazvuk (ABUS - *Automated Breast Ultrasound System*))
- bolesnice s povećanim rizikom za karcinom do 30. godine
- praćenje bolesnica s prethodno operiranim karcinomom dojke koji je bio okultan na mamografiji
- palpabilna kvržica koju žena osjeti unutar dojke, iako je klinički nalaz uredan
- fokalna bolnost dojki koja nije povezana s menstrualnim ciklusom
- intraoperativna detekcija lezija unutar dojke“ (8).

3.2. Faktori rizika, opći kriteriji za detekciju raka dojke i sustav izvještavanja slikovnog prikaza dojki (BI-RADS)

U ovom poglavlju razmatrat će se ključni faktori rizika povezani s razvojem raka dojke, opći kriteriji za detekciju raka dojke UZV-om te uloga BI-RADS izvješća kao standardiziranog okvira za interpretaciju i izvještavanje o ultrazvučnim nalazima čime se olakšava komunikaciju između radiologa i kliničara.

Faktori povezani s povećanim rizikom od raka dojke su: obiteljska anamneza, rana menarha (dob < 12 godina), kasna prva trudnoća (nakon 28. godine života), trenutačna upotreba kontracepcijskih pilula (OCP) i bez porođaja 10 godina kasnije, kasna menopauza, produžena upotreba hormonske nadomjesne terapije, značajan dobitak na težini u odraslom životu, sjedilački način života, povećana mamografska gustoća dojki (29). Opći kriteriji za detekciju raka dojke UZV-om su: klasifikacija (maligni/benigni), oblik (nepravilan/ovalan, okrugli), orijentacija (vertikalna, viša nego šira, neodređena/paralelna, šira nego viša), rub (nejasan/omeđen, prepoznatljiv, tanka ehogenska kapsula), kontura ruba (nepravilna, kutna, šiljasta/glatka, tri ili manje blage lobulacije), ehogenska svojstva (izrazito hipoehogenska/hiperehogenska, izoehogenska, blago hipoehogenska), posteriorne akustičke značajke (sjenčanje/pojačanje, bez promjena), kalcifikacija (mikrokalcifikacija/odsutnost kalcifikacije), fenomen retrakcije (prisutan/odsutan) i okolno tkivo (strukturalna distorzija/kompresija, bez promjena) (30, 31).

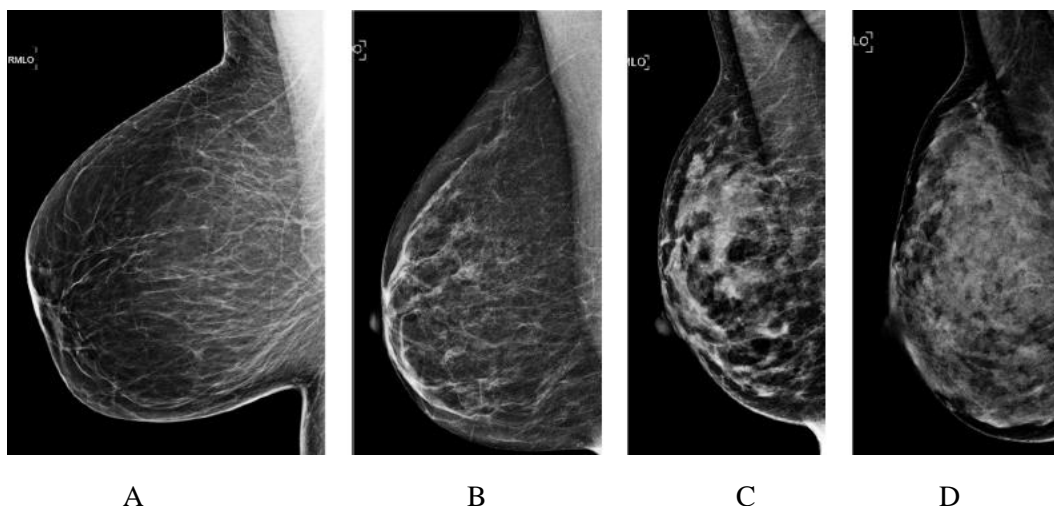
Lezije se klasificiraju prema standardiziranom sustavu izvještavanja i kategorizacije slikovnog prikaza dojki BI-RADS koji je napravio Američko društvo radiologa (ACR - *American College of Radiology*),. BI-RADS je skraćenica za *Breast Imaging Reporting and Data System* i predstavlja standard za osiguranje kvalitete u interpretaciji radioloških nalaza.

Sustav je osmišljen kako bi standardizirao izvještaje i smanjio mogućnost različitih interpretacija nalaza, a cilj mu je procjena rizika za postojanje raka dojke, usporedivost radioloških nalaza na međunarodnoj razini te općenito podizanje kvalitete dijagnostike i liječenja pacijenata. Standardni radiološki izvještaj sastoji se od sljedećih elemenata: indikacije, probir, dijagnostika ili praćenje, podaci o medicinskoj povijesti pacijenta, struktura dojki, radiološki nalaz, usporedba s prethodnim pregledima, radiološki zaključak, daljnje preporuke. Neočekivane nalaze te sve što je rečeno usmeno pacijentu potrebno je također dokumentirati u izvještaju. Prvi BI-RADS atlas koji se bavio pitanjem UZV-a objavljen je tek 2003. godine, a posljednje peto izdanje je iz 2013. godine. Ono sadrži kontrolirani rječnik standardiziranih deskriptora za mamografiju, UZV dojki i MR, poglavlje o organizaciji izvještaja, poglavlje o daljnjem postupanju u praksi te preko 700 ilustracija (30, 32).

Ultrazvučni BI-RADS leksikon (2. izdanje), koji je dio izdanja iz 2013., sadrži i nove deskriptore lezija koji uključuju procjenu elastičnosti za ultrazvuk. Podijeljen je na nekoliko dijelova, od kojih se prvi odnosi na strukturu dojki: homogena ehotekstura – masno tkivo, homogena ehotekstura - fibroglandularna i heterogena ehotekstura. U drugom dijelu opisuju se karakteristike spomenutih tumorskih promjena poput oblika, orijentacije, rubova, ehogenskih svojstava, posteriornih značajki i kalcifikata. Posljednji dio se odnosi na povezane značajke poput strukturalne distorzije, promjena duktusa, zadebljanja i retrakcije kože, endema, prokrvljenosti i elastičnosti. Ovaj dio uključuje i posebne slučajeve s jedinstvenom dijagnozom poput jednostavne ili složene ciste, mikrociste, mase u ili na koži, stranih tijela poput implantata, intramamarnog limfnog čvora, aksilarnog limfnog čvora, Mondorove bolesti, prikupljanja postoperativne tekućine, vaskularnih abnormalnosti, i masne nekroze dojke. Prilikom uočenih promjena je važno naznačiti o kojoj dojci je riječ (lijevoj ili desnoj), zabilježiti koliko je udaljena od bradavice, poziciju u dojci, dubinu te veličinu lezije. Završne kategorije procjene su: 0 - nemoguća definitivna evaluacija i potrebna dodatna evaluacija i/ili usporedba s prethodnim nalazima; 1 - negativan nalaz, 2 – lezije klasificirane kao benigne; 3 – lezije klasificirane kao vjerojatno benigne; 4 – lezije klasificirane kao sumnjive na malignost; 5 – lezije klasificirane kao visoko sugestivne na malignost; 6- lezije patološki dokazane kao maligne. Lezije BI-RADS kategorije 4 dodatno su grupirane u BI-RADS kategorije 4a, 4b i 4c (30, 31, 33).

S obzirom da je osjetljivost mamografije u detekciji tumora smanjena kod žena s gustim dojkama, UZV je posebno pogodna metoda za njih te se preporučuje kao dodatni probir nakon učinjene mamografije u žena od 40. do 74. g. s gustim dojkama (ACR C i D) (8). Za klasifikaciju gustoće dojki koristi se 5. izdanje BI- RADS klasifikacije za gustoću dojki, koja je klasificira u četiri kategorije (Slika 2).

- A - Gotovo u potpunosti ispunjene mašću
- B – Raspršena područja fibrožljezdanoga tkiva
- C - Heterogeno gusto (može prikriti male mase)
- D - Izrazito gusto (smanjuje osjetljivost mamografije)



Slika 2. Gustoća dojki A - Gotovo u potpunosti ispunjene mašću; B – Raspršena područja fibrožljezdanoga tkiva; C - Heterogeno gusto (može prikriti male mase); D - Izrazito gusto (smanjuje osjetljivost mamografije prema 5. izdanju BI-RADS atlasa (31)

3.3. Prednosti i korisnost UZV dijagnostike

Rana dijagnoza raka dojke ključna je za poboljšanje ishoda liječenja i smanjenje stope smrtnosti. Borba protiv raka dojke postala je multidisciplinarna zadaća koja se oslanja na različite dijagnostičke metode kako bi se postigla što ranija i preciznija detekcija bolesti. Dok su mamografija i MR postale standardne metode u dijagnostičkom pristupu, UZV dojke sve više dobiva na važnosti zbog svojih jedinstvenih prednosti. Prvenstveno, UZV se široko koristi za potvrdu dijagnoze raka, za traženje dodatnih bolesti u dojci, za biopsiju dojke navođenu UZV-om i lokalizaciju, procjenu pazušne jame te kao alat za naknadni ciljani pregled kod pacijenata s abnormalnostima otkrivenim na MR-u (34). Novije studije pokazuju da je UZV dojke metoda izbora za daljnje proučavanje opipljivih promjena na dojci koje nisu jasno benigne te abnormalnosti otkrivenih mamografskim pregledom (35).

Sveobuhvatni pregled literature i meta-analiza iz 2019. otkrili su da konvencionalni prijenosni UZV ima općenito visoku senzitivnost od 80,1% i specifičnost od 88,4% za detekciju raka dojke u različitim populacijama pacijenata. Ovom meta-analizom je također utvrđena korisnost i učinkovitost UZV-a za detekciju malih, invazivnih tumora (bez zahvaćenih pazušnih limfnih čvorova) u gustom tkivu dojke gdje senzitivnost mamografije pada s 85% na 47,8% do 64,4%. Osim toga, brojne studije izvještavaju o visokoj senzitivnosti i negativnom prediktivnom vrijednosti do 100% kada se UZV koristi za detekciju tumora na mjestu lokaliziranih simptoma dojke (36).

Studija ACIN-a (*American College of Radiology Imaging Network*) je pokazala potencijalnu korist od dodatnog UZV probira u kombinaciji s mamografijom, posebno kod

žena s povećanim rizikom. Rezultati prve godine te studije bili su 4,2 karcinoma na 1000 probranih žena uz one otkrivene mamografijom, ali s manje od 10% pozitivne prediktivne vrijednosti BIRADS 4 UZV nalaza. S vremenom, iskustvo u korištenju UZV-a je smanjilo stope lažno pozitivnih rezultata (28). U radu Houser-a, Barreto-a, Mehta i Brem-a koji uspoređuje mamografiju s UZV-om također se navodi kako će na 1000 žena pregledanih mamografijom, pretraga UZV-om detektirati tumor u 2 do 3 žene te da je više od 85% invazivnih tumora u ranoj fazi, bez prisutnih metastaza u limfnim čvorovima, vidljivo samo na UZV-u, a ne na mamografiji. U studiji se precizira kako UZV pregled dojke može detektirati otprilike 25% više karcinoma kod žena s gustim tkivom dojke nego samo mamografija (37). Trenutačno dostupne nove UZV tehnike (kontrastno pojačani, automatski, obojeni, itd.) pokazali su jasnu kliničku korisnost i visoku dijagnostičku učinkovitost za dodatni probir, posebno u žena s gustim dojkama (38, 39).

No, iako ultrazvučni probir cijele dojke može otkriti dodatne rane faze raka dojke koje mamografija ne može detektirati, posebice kod žena s gustim tkivom dojke, ovaj dodatni probirni test nosi značajan rizik od lažno pozitivnih rezultata. To može uzrokovati anksioznost kod pacijenata, provođenje biopsija dojke koje rezultiraju benignim nalazima, te dodatna snimanja. U opsežnoj kohortnoj studiji Lee-a Arao-a, Sprague-a, Kerlikowske, Lehman-a, Smitha i suradnika (40) uspoređivale su se žene koje su bile podvrgnute samo mamografiji s ženama koje su isti dan imale pregled UZV-om i mamografijom. U usporedbi s ženama koje su podvrgnute samo mamografiji, one koje su imale oba pregleda imale su slične stope detekcije raka (5.4 naspram 5.5 na 1000), ali su imale više lažno pozitivnih biopsija (52 naspram 22 na 1000). Pozitivna prediktivna vrijednost BIRADS 4 klasifikacije bila je značajno niža: 9,5% naspram 21,4% kod pacijentica kod kojih su napravljene obje pretrage.

Kada govorimo o korisnosti UZV-a treba navesti i prednosti invazivne dijagnostike navođene UZV-om. U nekoliko novijih studija analizirane su uloge različitih slikovnih tehnika, uključujući UZV, CT, MR i PET/CT u predviđanju metastaza pazušnih limfnih čvorova. Zaključeno je kako je točnost UZV dijagnoze nadključne regije i sumnjivih nadključnih limfnih čvorova veća od 93%, dok je ukupna točnost drugih slikovnih pretraga niža od ultrazvuka (41). Usporedba tri ultrazvučne tehnike je otkrila da kombinacija konvencionalnog UZV, ultrazvučne elastografije i CEUS navođene biopsije pruža visoku osjetljivost i specifičnost u detekciji metastaza (42). Potvrđena je i visoka točnost i korisnost metode UZV-om navođenog CBN-a i VAB- u procjeni BI- RADS 3 sumnjivih lezija (43) i metastaza limfnih čvorova (44).

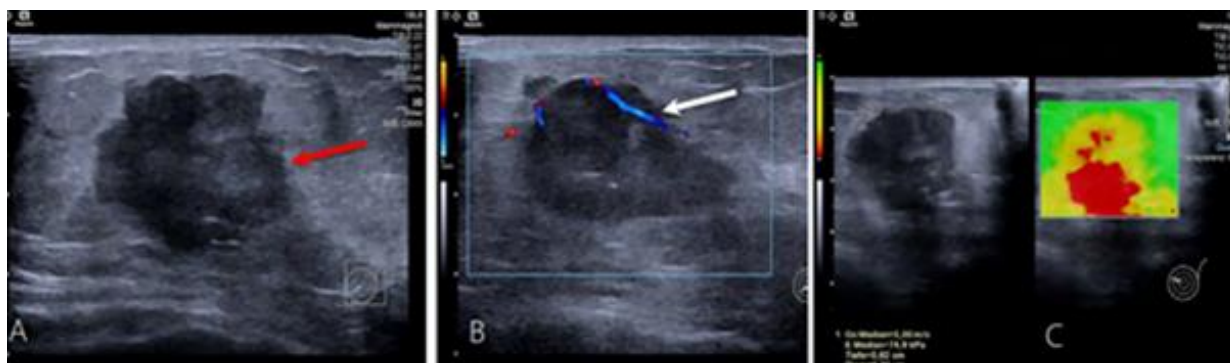
Kada se gledaju pojedinačne metode, najveća osjetljivost primijećena je za MR, a najniža osjetljivost za mamografiju, bez obzira na tip dojke, gustoću i povijest bolesti. Osjetljivost je povećana kombinacijom UZV-a i MR-a ili kombinacijom MR-a, mamografije i UZV-a. Specifičnost testa se čini povezana s veličinom i tipom tumora te medicinskom poviješću pacijenta. No, kada se uzme u obzir gustoća dojke, UZV sam po sebi pokazuje najveću specifičnost. Korisnost UZV dijagnostike, posebno kada je kombinirana s biopsijom navođenom UZV-om, je dakle u pružanju precizne i točne detekcije i karakterizacije sumnjivih lezija dojke, čime se omogućuje bolje planiranje liječenja i smanjuje potreba za invazivnijim postupcima (45).

Zaključno valja navesti kako UZV osim kod probira za rano otkrivanje raka dojke, ima značajnu ulogu i u drugim kliničkim situacijama. Kao metoda izbora, uz klinički pregled, preporučuje se za pacijentice ispod 35 godina (46). UZV je koristan i za dijagnosticiranje brzo rastućih ili bolnih tvorbi što često ukazujući na ciste (47, 48), te kao dodatna pretraga u slučaju BIRADS 0 i opipljive tvorbe ili u slučaju BIRADS 4. i 5. kategorije. Upravo kao dopuna dijagnostičkoj obradi kod pacijentica s lezijama u dojci otkrivenim MR-om može biti korisna u smislu izbjegavanje nepotrebnih biopsija (49). Kod sumnjivih lezija koje bi mogle ukazivati na malignu bolest (BI-RADS 4. i 5.), preporučuje se biopsija širokom iglom (CNB) (43, 44, 50) detaljno objašnjena u poglavlju 3.5. Kao primarni dijagnostički alat UZV je koristan i kod trudnica i dojilja te se navodi kao najbolja metoda za procjenu lezija dojke tijekom trudnoće i laktacije jer je osjetljiv i ne izlaže pacijenticu zračenju. Posebno se preporučuje za početnu procjenu kod trudnica s opipljivim masama ili patološkim iscjetkom iz bradavice. Na UZV-u dojka tijekom trudnoće pokazuje difuznu hipoehogenost s povećanjem fibroglandularnog tkiva i povećanom vaskularnošću, dok kod dojilja pokazuje difuznu hiperehogenost s istaknutim duktalnim sustavom i povećanom vaskularnošću (51, 52). Tri mjeseca nakon prestanka laktacije potrebno je obaviti kontrolni UZV. Ako se na UZV otkrije suspektna tvorba, preporučuje se CNB. Također se CNB izbjegava kod žena u laktaciji zbog mogućeg stvaranja mliječnih fistula te se laktacija prekida. Palpabilne tvorbe vidljive na UZV-u zahtijevaju biopsiju u slučaju novih promjena ili rasta benignih tvorbi, s naknadnom kontrolom za šest mjeseci (8). Ako je dojka povećana i crvena te se sumnja na upalu ili apsces, UZV je najkorisnija metoda za dijagnozu i liječenje mastitisa. Na UZV-u mastitis se pojavljuje kao nejasno definirano područje promijenjene ehogenosti, obično s hipoehogenošću ili heterogenom ehogenošću, a povećana vaskularnost se može vidjeti na obojenom Doppler UZV-u. Liječenje mastitisa uključuje odgovarajuću antibiotsku terapiju ili se upalna kolekcija evakuira pod kontrolom UZV-a koja se izvodi svaka dva tjedna ili do nestanka simptoma. Kod galaktocele na UZV-u je vidljiv tipično ovalni oblik s jasno definiranim rubovima i promjenjivom unutarnjom ehogenošću. Uobičajena komplikacija galaktocele je infekcija koja se potvrđuje citološkom punkcijom tankom iglom (CP) (51). Kod bolesnica prosječnog rizika za razvoj raka dojke UZV se u hrvatskim smjernicama preporučuje koristiti eventualno od 30. do 40. godine života, a kod ACR gustoće C i D kao nadopuna mamografiji s 40+ godina života. Bolesnice s povećanim rizikom za razvoj raka dojke trebale bi UZV dojki obavljati jednom godišnje do 30. godine života. Nakon 30. godine života potrebno je obaviti MR dojki i UZV dojki jednom godišnje, naizmjenično svakih šest mjeseci zbog mogućnosti intervalnog karcinoma, a za žene s gustim dojčkama (ACR C i D) nakon 40. godine i komplementarni ručni UZV ili ABUS. Slične preporuke se navode i kod postoperativnog praćenja pri čemu se kod klinički pregled preporučuje ciljani UZV torakalne stijenke, a u slučaju gustih dojki ili preboljelog lobularnoga invazivnog karcinoma kao komplementarna metoda mamografiji. Za mlađe od 35. godina preporučuje se obaviti UZV jednom godišnje (8, 53).

3.4. Tehnike UZV snimanja

Napredak u elektronici, računalima i obradi signala poboljšali su kvalitetu ultrazvučnih slika do te mjere da je UZV snimanje postalo jedna od glavnih načina snimanja za kliničku dijagnozu raka dojke. Tijekom posljednjih godina su se uz konvencionalni UZV tako razvile nove ultrazvučne tehnike poput ultrazvučne elastografije, Doppler snimanja u boji (Slika 3) i nove mikrovaskularne tehnike, kontrastno pojačanog ultrazvuka (CEUS) te automatskog

UZV (ABUS). Kako je radiolozi u njihovom svakodnevnom kliničkom radu potrebna što učinkovitija i objektivnija procjena ultrazvučnih slika, tako i novije tehnike poput analize ultrazvučnih slika pomoću umjetne inteligencije (UI), odnosno računalno asistirana tehnologija (CAD – *Computer-Assisted Diagnosis*) privlače sve veću pažnju.



Konvencionalni UZV

obojeni Doppler (CDI)

Elastografija

Slika 3. Konvencionalni UZV, obojeni Doppler (CDI) i elastografija – invazivni rak dojke koji se vidi kao neravnomjerna lezija s A) nejasno ocrtanom ili mikrolobuliranim rubovima (označeno crvenom strjelicom), B) heterogena tvrda masa koja pokazuje unutarnju prokrvljenost (označeno bijelom strjelicom), lokaliziran u unutarnjim kvadrantima lijeve dojke s povećanom tvrdoćom na elastografiji C) (29)

Elastografija je postala uobičajeni alat u ultrazvučnoj dijagnostici, a njome se neinvazivno, mjerenjem brzine ultrazvučnih valova kroz tkivo, mjeri elastičnost ili tvrdoća tkiva kako bi se razlikovale benigne od malignih lezija dojke. Ultrazvučna elastografija mjeri male promjene u tkivu uzrokovane tlakom, odnosno viskoelastičnim svojstvima abnormalnosti u dojkama. Ova tehnika može povećati specifičnost ultrazvuka, iako to može rezultirati smanjenom osjetljivošću. Stoga se interpretacija slika nikada ne bi smjela temeljiti samo na rezultatima elastografije, već bi se trebala usklađivati s crno-bijeli prikazima ultrazvučnih slika. Osim karakterizacije tvorbi u dojkama, elastografija može pomoći i pri otkrivanju i procjeni opsega tumora, procjeni statusa pazušnih limfnih čvorova i procjeni odgovora tumora na terapiju. Trenutne tehnike uključuju *strain* elastografiju (SE – *strain elastography*), slikanje ultrazvučnim pulsom (ARFI – *acoustic radiation force impulse imaging*) i elastografiju posmičnog vala (SWE – *shear-wave elastography*). Temeljem različitih tehnika mogu se dobiti kvalitativni (subjektivna evaluacija), polukvantitativni (omjer napetosti tkiva prema masnom tkivu) ili kvantitativni podaci (54, 55, 56, 57).

Strain elastografija (SE) je tehnika kodirana bojom koja koristi ručnu sondu s blago uzdužnom metodom pritiskanja čime se procjenjuje tvrdoća tkiva preko deformacije tkiva uzorkovane kompresijom. Procjenjuje se deformacija duž uzdužne osi i distribucija deformacije unutarnjeg tkiva, pri čemu je ona veća kod mekših tkiva u odnosu na tvrda tkiva. Određivanjem tzv. *Strain Ratio*-a (SR) omogućuje se kvalitativno i polukvantitativno ispitivanje elastičnosti lezija u usporedbi s okolnim tkivom. No, ova kompresijska tehnika podložna je i ovisna o subjektivnosti i iskustvu ispitivača radiologa (30). *Real-time* elastografija (RTE), stvarajući sliku s bojama (elastogram) koja se preklapa na ultrazvučnu sliku, procjenjuje relativnu elastičnost tkiva u određenom specifično odabranom području. Osnova za kvalitetan elastogram je precizan B-prikaz na ultrazvuku, koji mora sadržavati i leziju koja se ispituje i okolno zdravo tkivo za usporedbu (regija interesa). Ovisno o vrsti tkiva i pritisku koji se primjenjuje, elastičnost se može razlikovati. Važno je napomenuti da tkivo postaje tvrđe s većom primijenjenom silom, a rezolucija slike ovisi o različitim

čimbenicima kao što su razlučivanje kontrasta, količina trenja između sonde i kože, koncentracija deformacije i slično, što su uz čimbenik ispitivača glavni nedostaci ove tehnike (54, 56, 58, 59).

Slikanje upotrebom impulsa akustičke sile (ARFI - *acoustic radiation force impulse imaging*) koristi kratki impuls visokog intenziteta kako bi detektirao pomak tkivnih elemenata u uzdužnom smjeru te tako stvara kvalitativni prikaz tkivne elastičnosti, odnosno relativne tvrdoće tkiva unutar određenog područja. Za razliku od *strain* elastografije, ARFI slikanje nudi bolju rezoluciju, manju varijabilnost između više ispitivača i manju osjetljivost na koncentraciju stresa i kliznih pokreta ispred područja slike. Ova tehnika također pruža jasniju sliku dubokog tkiva. Međutim, važno je napomenuti da ARFI može generirati samo statičke slike, a ne dinamičke sekvence kao što su slike deformacija. Također, oslanja se na apsorpciju i refleksiju emitiranog snopa te na kašnjenje između njegova ispuštanja i mjerenja pomaka (60, 61).

Elastografija posmičnog vala (SWE - *shear-wave elastography*) koristi akustičku ultrazvučnu silu za dobivanje stvarnih 2D ili 3D kvantitativnih slika brzine posmičnih valova. Brzina propagacije posmičnih valova proporcionalna je Youngovom modulu elastičnosti čijom primjermom se može izmjeriti tvrdoća tkiva kilopaskalima (kPa) ili m/s. Također se mogu mjeriti vrijednosti maksimalne i prosječne tvrdoće te standardne devijacije. Što je ispitivano tkivo tvrđe to je veća sumnja na maligne promjene. Općenito, tvrđe tvorbe (npr. bodovi 1 ili 2, nizak omjer napetosti, niska brzina širenja valova) smatraju se malignima, dok elastične tvorbe (npr. bodovi 4 ili 5, visoki omjer napetosti, visoka brzina širenja valova) obično se kategoriziraju kao benigni. Tvrdoća mjerena ovom metodom dobro korelira s patohistološkim nalazom lezija dojke. Ova metoda manje je ovisna o ispitivaču jer se posmični val generira bez manualne kompresije, ali s obzirom da se posmični valovi ne mogu širiti kroz čistu tekućinu, SWE je osjetljiv na prosječni sadržaj tekućine u tkivu (55, 57, 59, 62, 63).

Rast tumora se bazira na procesu nazvanom neoangiogeneza, što znači da tumorske stranice potiču stvaranje nove mreže krvnih žila kroz koje se šire po organizmu. Praćenje i prepoznavanje prokrvljenosti tvorbe, rasporeda krvnih žila unutar dojke, kao i analiza svojstava tumora, kao što su broj, raspodjela i izgled iznimno su bitno kod ultrazvučne dijagnostike i intervencije. Obojeni Doppler (*Color Doppler imaging*- CDI) se kao tehnika UZV koristi za proučavanje protoka krvi u dojkama. Ova tehnika je izuzetno korisna u dijagnostici i praćenju različitih stanja dojke te pomaže liječnicima da dobiju dodatne informacije o protoku krvi unutar dojke. U dijagnostici se koristi za proučavanje prokrvljenosti tumora, pri čemu se može procijeniti protok krvi tumora u dojci s obzirom da je tumoru potrebna opskrba krvlju kako bi rastao pa Doppler snimanje može pomoći u identifikaciji tumorskih žarišta. Pomaže i u otkrivanju vaskularnih abnormalnosti poput arteriovenskih fistula ili vaskularnih tumora, kao i tijekom nekih kirurških zahvata ili invazivnih dijagnostičkih postupaka kako bi se pratila opskrba krvi tijekom procedure. Međutim, čak i ako su ispravno postavljeni da identificiraju male žile s niskim protokom, konvencionalne Doppler tehnike, uključujući i *power* Doppler, imaju ograničenu osjetljivost. Posljednjih godina razvile su se filtrirane tehnike koje mogu raditi s većom frekvencijom slika te tako otkriti male signale protoka unutar i oko tumora. Na ovaj način potisnuti su artefakti iz pozadine i pokreta tkiva, a osjetljivost UZV-a, prostorna razlučivost i vremenska razlučivost značajno su poboljšani (9, 21, 29, 64, 65). Neke tvrtke su također razvile sustave koji mogu kvantificirati broj obojenih piksela unutar okvira s čime se kvantificira intenzitet

protoka. Stoga se umjesto konvencionalnih Doppler modaliteta preporučuje upotreba mikrovaskularnih alata, ukoliko su takvi dostupni. Primjerice, tehnika *Superb Microvascular Imaging* (SMI) ili *microvascular flow imaging (MVI/MV-flow)* (naziv varira ovisno o proizvođaču) koristi se kao napredna Doppler tehnika za bolju vizualizaciju i karakterizaciju vaskularnih struktura, uključujući mikrokrvne protoke u tkivima (malim krvnim žilama i kapilarama). SMI tehnika omogućava precizno praćenje i analizu cirkulacije krvi na mikroskopskoj razini, odnosno određivanje stupnja prokrvljenosti u tkivu te bolje razlučivanje između vaskularnih struktura i okolnih tkiva. To pomaže u identifikaciji malih tumora ili lezija te njihovom razlikovanju od normalnog tkiva (66, 67).

Novija tehnika, *MicroPure™* (*Toshiba Medical Systems Corporation*) je ultrazvučna tehnologija koja se koristi za vizualizaciju mikrokalcifikacija u tkivima čija prisutnost može biti indikator patološkog stanja. Ova tehnika koristi sofisticirane algoritme za obradu signala kako bi izdvojila i istaknula mikrokalcifikacije, čineći ih vidljivijima na ultrazvučnim slikama. To je posebno korisno u situacijama gdje su mikrokalcifikacije vrlo male ili se nalaze u područjima s visokim stupnjem ehogenosti, gdje bi inače mogle ostati nezapažene. U kontekstu dijagnostike, *Micropure* tehnika može biti ključna u ranoj dijagnostici i praćenju raka dojke jer mikrokalcifikati mogu biti prvi znak raka dojke i često su vidljive na mamogramima prije nego što postanu opipljive ili vidljive putem tradicionalnih UZV tehnika. Osim toga, *Micropure* tehnika može se koristiti u kombinaciji s drugim ultrazvučnim tehnikama, kao što su Doppler i elastografija, kako bi se pružila sveobuhvatna slika karakteristika lezije i okolnog tkiva. Važno je napomenuti da, iako *Micropure* tehnika pruža dodatne informacije koje mogu biti korisne u dijagnostičkom procesu, ona se obično koristi kao komplementarna tehnika, a ne kao zamjena za druge metode slikovnog prikaza, kao što su konvencionalni UZV ili mamografija (68, 69).

Kontrastni UZV (*Contrast-Enhanced Ultrasound - CEUS*) predstavlja naprednu UZV tehniku koja koristi kontrastna sredstva kako bi poboljšala vizualizaciju i karakterizaciju tkiva i krvnih žila. Kontrastna sredstva koja se koriste u CEUS-u za pojačavanje UZV signala su mikroskopski mjehurići plina, obično sastavljeni od perfluoropropana ili sumporheksafluorida, obloženi lipidima, proteinima ili polimerima. Promjera su između 1 i 7 μm te su ehoičniji (s jačim ultrazvučnim odjekom) od crvenih krvnih zrnaca, a zadržavaju se unutar intravaskularnih prostora. Intenzitet pojačanja kontrastnog sredstva može služiti kao indirektni pokazatelj mikrovaskularne gustoće tumora, što se često korelira s malignom prirodom i stupnjem tumora. Naime, benigne i maligne lezije dojke razlikuju se po obrascima pojačanja kontrastnog sredstva u ranoj i kasnoj fazi. Tako maligne lezije obično pokazuju rano i brzo pojačanje, centripetalno punjenje, visoki maksimalni intenzitet i akumulaciju kontrasta u kasnoj fazi. S druge strane, benigne lezije karakterizira odgođeno, centrifugalno punjenje, homogeno pojačanje i rijetka prisutnost kontrasta u kasnoj fazi. U kontekstu dijagnostike raka dojke, CEUS-om je moguće mjeriti prokrvljenosti tvorbe u dojci s izračunom dinamičke krivulje, slično kao što se to radi u MR-om, čime se ostvaruje veća osjetljivost u razlikovanju benignih od malignih lezija u dojci u odnosu na konvencionalni ultrazvuk. Na taj način, CEUS može pomoći u karakterizaciji lezija, kao i u praćenju učinka neoadjuvantne terapije u slučajevima gdje su druge metode, poput MR nedostupne ili kontraindicirane (67, 70, 71, 72). Međutim, važno je napomenuti i određene nedostatke CEUS-a. Jedan od njih je mogućnost praćenja samo jedne lezije tijekom trajanja pretrage, što može biti ograničavajući faktor u određenim kliničkim situacijama. Unatoč tome, CEUS

ostaje vrijedan alat u dijagnostičkom arsenalu, pružajući dodatne informacije koje mogu biti ključne za planiranje terapije i praćenje odgovora na liječenje u određenim kontekstima. Razvoj i šira primjena ove tehnike mogli bi dodatno poboljšati dijagnostičke mogućnosti i pridonijeti preciznijem i ciljanijem pristupu u liječenju raka dojke (8, 9).

Kako bi se nadomjestili nedostaci konvencionalnog ručnog UZV, kao inovativna tehnika u području dijagnostike raka dojke, razvio se je automatizirani ultrazvuk dojke (ABUS- *Automated Breast Ultrasound*). ABUS pruža mogućnost detaljnog i sveobuhvatnog trodimenzionalnog prikaza tkiva dojke, od površine kože do prsne stjenke. Pri volumetrijskom rekonstruiranju UZV slika se koristi posebna široka samorotirajuća sonda koja omogućava tehničaru da prikupi snimke velike količine tkiva koje liječnik može interpretirati na nekom drugom mjestu ili u neko drugo vrijeme. Do sada je ABUS smatran dodatkom mamografiji za probir pacijentica s gustim dojkama gdje mamografija ima slabiju osjetljivost. U pogledu stope detekcije tumora i BI- RADS kategorizacije, ABUS je sličan konvencionalnom ručnom ultrazvukom u pogledu stope detekcije tumora i BI-RADS kategorizacije, dok je kod prikaza strukturalnih distorzija i peritumoralne infiltracije bolji od konvencionalnog UZV-a. Također, ABUS može pružiti točnije informacije za procjenu opsega i lokacije lezija od konvencionalnog ručnog UZV-a, a 3-D prikaz posebno je koristan kod koronalnih prikaza. Uz to, ABUS se može koristiti za otkrivanje dodatnih sumnjivih lezija identificiranih MR dojke i može pomoći u odlukama o metodi vođenja biopsije. Iako je ABUS manje vremenski zahtjevan od konvencionalnog UZV-a i ne podliježe subjektivnosti ispitivača, važno je napomenuti da ne omogućava direktnu interakciju između pacijenta i liječnika, što može biti važan aspekt u kliničkom kontekstu (8, 9, 73).

U posljednjem desetljeću, integracija umjetne inteligencije (UI) i dubokog učenja u analizi UZV slika otvorila je nova vrata u preciznosti i učinkovitosti dijagnostike raka dojke. UI, a posebno tehnike dubokog učenja, omogućuju razvoj modela koji mogu automatski detektirati, kvantificirati i klasificirati karakteristike lezija na UZV slikama. Ovi modeli su trenirani na velikim skupovima podataka iz kojih uče na temelju obilježja i obrazaca koji su često suptilni i kompleksni te ih je ponekad teško prepoznati ljudskom oku. Jedan od ključnih izazova u UZV dijagnostici raka dojke je varijabilnost u interpretaciji i analizi slika među radiolozima. UI modeli mogu pomoći u smanjenju ove varijabilnosti, pružajući konzistentne i pouzdane analize koje mogu poslužiti kao drugu mišljenje za radiologe. Osim toga, UI može pružiti dodatne informacije i uvide, kao što su kvantitativne analize prokrvljenosti i teksture lezija, a koje mogu poboljšati karakterizaciju tumora. Primjena umjetne inteligencije u analizi UZV slika dojke obuhvaća različite aspekte. Na primjer, sustavi za računalno asistiranu dijagnostiku (CAD) mogu se koristiti za bolju točnost operatera u UZV ili CEUS snimanju dojke. CAD sustavi mogu analizirati tvorbe na način da prikazuju njihov oblik i njihov rizik od malignosti na temelju BI-RADS leksikona. Ova vrsta dijagnostike pruža podršku radiolozima u točnijem i bržem detektiranju i karakterizaciji lezija dojke te je postala značajan alat u dijagnostičkom procesu. CAD tehnologija koristi algoritme i UI za analizu ultrazvučnih slika, a obično djeluju kroz četiri osnovne faze: predobrada (poboljšanje kvalitete slike i uklanjanje šuma), segmentacija: (identifikacija i izolacija ROI-a koje mogu sadržavati potencijalne patološke promjene), ekstrakcija i selekcija značajki (identifikacija i analiza karakteristika lezija, kao što su oblik, tekstura i intenzitet) i klasifikacija (upotreba algoritama za određivanje je li lezija benigna ili maligna). Iako CAD sustavi nude značajne prednosti, suočavaju se i s određenim izazovima. To uključuje potrebu za velikim skupovima

podataka za treniranje algoritama, kao i potrebu za validacijom i standardizacijom CAD sustava kako bi se osigurala njihova pouzdanost i točnost u kliničkom okruženju. Unatoč impresivnim mogućnostima, važno je napomenuti da sustavi temeljeni na UI-u trebaju biti integrirani u klinički rad na način koji poboljšava, a ne zamjenjuje, ekspertizu i prosudbu kliničara. Etička pitanja, kao što su transparentnost algoritama, validacija modela i zaštita podataka pacijenata, također moraju biti pažljivo razmotrena kako bi se osigurala sigurna i odgovorna primjena UI-a u kliničkoj praksi (74, 75, 76, 77)

U budućnosti, kako tehnologija UI-a nastavi napredovati, očekuje se da će se njena uloga u ultrazvučnoj dijagnostici raka dojke dodatno proširivati te pružati sve sofisticiranije alate za podršku kliničkim odlukama i poboljšanje ishoda liječenja pacijenata.

3.5. Ultrazvučno navođena invazivna dijagnostika

Invazivna dijagnostika podrazumijeva slikovno vođenu citološku punkciju ili biopsiju iglom kroz kožu pri čemu se prikupljaju uzorci stanica ili tkiva s ciljem prikupljanja dodatnih informacija o potencijalnim patološkim stanjima. Ova vrsta dijagnostike često se koristi kada su druge, neinvazivne metode, poput UZV ili mamografije, pokazale nejasne ili sumnjive rezultate te je potrebna dodatna provjera. Ona je treći dio tzv. trostrukog testa, odnosno procjene. Prvi i drugi dio procjene podrazumijeva kliničku (klinički pregled s anamnezom) i slikovnu dijagnostiku (mamografija, UZV ili MR). Ako je pozitivan ili suspektan nalaz jedne od napravljenih procjena trostrukog testa potrebno je napraviti dodatne pretrage. Indikacije za intervencijske postupke prema BI- RADS izvješću su (30, 31):

- BI-RADS Kategorija 4A: $>2\%$, ali $\leq 10\%$ vjerojatnosti za malignost
- BI-RADS Kategorija 4B: $>10\%$, ali $\leq 50\%$ vjerojatnosti za malignost
- BI-RADS Kategorija 4C: $>50\%$, ali $<95\%$ vjerojatnosti za malignost
- BI-RADS Kategorija 5: $>95\%$ vjerojatnosti za malignost

Vođena biopsija iglom je ključna u upravljanju sumnjivim lezijama dojke otkrivenim tijekom probira ili tijekom procjene suspektne abnormalnosti dojke. Sigurna je i ekonomična te omogućuje precizno donošenje odluka, uključujući i planiranje liječenja. Najprikladniji modalitet kojim se navodi igla (ili sonda) do ciljane tvorbe odabire radiolog, a dijelimo ih na: UZV navođene, mamografski navođene i navođene MR-om. Ako je lezija vidljiva na UZV-u, radiolog će obično odabrati UZV kao metodu vođenja za biopsiju ili drugi intervencijski postupak jer je to najdostupnije, relativno jeftino, omogućuje vizualizaciju u stvarnom vremenu tijekom samog postupka, a prisutnost liječnika uz pacijenta smanjuje stres te mogućnost komplikacija tijekom postupka. UZV navođene tehnike punkcije i biopsije omogućuju precizno ciljanje lezija, smanjujući rizik od komplikacija i poboljšavajući dijagnostičku točnost. Izbor tehnike često ovisi o prirodi lezije, njezinoj veličini, lokaciji i kliničkom kontekstu. UZV navođena invazivna dijagnostika također igra ključnu ulogu u praćenju odgovora na neoadjuvantne terapije tako što omogućuje prilagodbu terapije i optimizaciju kirurških intervencija. Uz to, uzorci tkiva dobiveni biopsijom mogu pružiti informacije o molekularnim karakteristikama tumora te na taj način voditi personalizirane pristupe liječenju i identificirati potencijalnu ciljanu terapiju (44, 50, 78, 79, 80, 81).

Postupci invazivne dijagnostičke se na temelju uzorkovanja dijele na:

- citološku punkciju tankom iglom - CP (citološka punkcija) ili na engleskom FNAC (*Fine-Needle Aspiration Cytology*) kojom se prikuplja materijal za proučavanje stanica- predstavlja minimalno invazivnu tehniku koja omogućava dobivanje citoloških uzoraka iz lezija dojke pod kontrolom UZV-a. Liječnik koristi ultrazvučne slike kako bi precizno ciljao iglom prema sumnjivoj masi ili leziji i izvukao uzorak stanica za daljnje ispitivanje. Ova metoda je posebno korisna za diferencijaciju cističnih i solidnih lezija, kao i za dobivanje citoloških uzoraka iz sumnjivih limfnih čvorova. CP je brza, relativno bezbolna i ima minimalne komplikacije što ju čini prikladnom za brzu evaluaciju i potvrdu benignih stanja, ali i za identifikaciju malignih stanica. CP može biti korisna za jednostavne ciste dojki i druge lezije gdje je cilj samo potvrditi benignu prirodu lezije. Kod pazušnih limfnih čvorova može se učiniti CP, no više se preporuča napraviti CBN, osobito kod sumnjivih limfnih čvorova. Nedostaci ovog postupka su ti što se dobivaju samo citološki uzorci, što znači da se analiziraju samo stanice, a ne struktura tkiva. To može biti ograničavajuće u nekim slučajevima gdje je važno razumjeti kako se stanice organiziraju ili integriraju s okolnim tkivom. Drugi je nedostatak niža osjetljivost od CNB-a i VAB-a, zato se koristi za punkciju i evakuaciju ciste i eventualno punkciju limfnih čvorova (8, 50, 80, 81).
- biopsija širokom iglom (CNB - *Core Needle Biopsy*) koristi se za dobivanje većih uzoraka tkiva (igla debljine 14 G; uzima se 3 – 6 uzoraka), omogućujući histopatološku analizu i dodatne informacije o biološkim karakteristikama tumora. Uz CP, CNB se najčešće navodi upravo UZV-om. Posebno je korisna za karakterizaciju solidnih masa te kod kompleksnih cisti. Ova tehnika omogućava precizniju dijagnozu u odnosu na CP, budući da omogućava detaljniju analizu strukture tkiva i prisutnosti invazivnog karcinoma. Obično zahtijeva lokalnu anesteziju, no osjetljivost je veća od CP i zato se koristi za tvorbe u dojci (8, 81, 82).
- vakuumom potpomognuta biopsija (VAB - *Vacuum-Assisted Biopsy*) predstavlja tehniku koja omogućava uzimanje više uzoraka tkiva (igle debljine 9 – 13 G; uzima se dovoljno uzoraka do vidljive evakuacije promjene, najčešće oko 1 ml tkiva, odnosno 6 – 12 uzoraka) tijekom jednog umetanja igle, čime se povećava dijagnostička točnost i smanjuje potreba za ponovljenim biopsijama. VAB se često koristi za evaluaciju mikrokalifikacija i lezija koje su vidljive na mamografiji, ali ne i UZV-u, a često ima osjetljivost veću od 95%. Ova tehnika također omogućava kompletno uklanjanje manjih lezija, pružajući terapijsku, kao i dijagnostičku korist. Prednosti ove tehnike su što je idealna za uzimanje uzoraka iz kalifikacija ili lezija koje su teže dostupne, dok kao nedostatak možemo izdvojiti nešto dužu proceduru u usporedbi s CNB-om uz zahtjev lokalne anestezije (8, 83, 84, 85, 86).

Iako su sva tri postupka korisna i imaju svoje prednosti, izbor često ovisi o prirodi lezije, opremi koja je dostupna i iskustvu radiologa. Ako postoji više formacija, važno je razlikovati jesu li slične morfološke. Kod višestrukih fibroadenoma, preporučuje se dijagnosticiranje najveće ili najmanje tipične formacije. Ako postoji više sumnjivih formacija, trebalo bi napraviti biopsiju na barem dvije takve tvorbe (79). Tkivna dijagnostika, CNB i VAB su postale popularnije od CP-a zbog njihove veće osjetljivosti i točnosti, manje lažno negativnih nalaza, kao i sposobnosti pružanja većih uzoraka tkiva pogodnih za dodatne analize. VAB se često koristi za lezije koje su teže dostupne ili kada je potrebno uzeti više uzoraka iz različitih

dijelova lezije. Stoga je preporuka da se svaka sumnjiva lezija analizira ili CNB-om ili VAB-om (8, 85, 86, 87).

4. ZAKLJUČNA RAZMATRANJA I PREPORUKE

Rak dojke predstavlja jedan od najčešćih oblika raka kod žena širom svijeta. S obzirom na njegovu prevalenciju i potencijalnu ozbiljnost, važnost rane dijagnostike i učinkovitog praćenja ne može se dovoljno naglasiti. Posebna pažnja u ovom radu posvećena je ulozi UZV-a u dijagnostici raka dojke, posebno u kontekstu njegove usporedbe s drugim slikovnim metodama poput mamografije, MR-a i CT-a. UZV pruža dodatnu vrijednost u detekciji raka dojke, posebno kod žena s gustim dojkama gdje mamografija zbog smanjene osjetljivost nije dostatna. Danas kada sve više žena koristi nadomjesnu hormonsku terapiju te manje rađa i doji, kao i zbog ostalih faktora koji mogu utjecati na gustoću dojki (dob, genetika, hormoni, povijest rađanja i menstrualna povijest), povećava se upravo broj žena s gustim dojkama, a time i izbor UZV-a kao dopunske metode dijagnostici mamografije. Također, tehnološke inovacije unutar ultrazvučne dijagnostike, poput elastografije, kontrastno pojačanog i automatskog UZV, te računalno asistirane dijagnostike obećavaju još veću preciznost u budućnosti.

Indikacije za UZV su se tijekom godina proširile, što je vidljivo i u smjernicama ACR-a iz 2019. godine i hrvatskim Smjernicama za radiološko dijagnosticiranje i praćenje bolesnica oboljelih od raka dojke iz 2022. Dok je prvotno korišten kao dodatna metoda za razjašnjenje nalaza mamografije, sada se sve više koristi i kao metoda probira, posebno kod mladih žena, žena s gustim dojkama te trudnica i dojilja. Uz klinički pregled, UZV je metoda izbora kod bolesnica do 35. godine starosti, a kod bolesnica povećanog rizika preporučuje se kao pregled jednom godišnje do 30. godine starosti. Također, u situacijama gdje MR nije moguće učiniti UZV se predlaže kao primarna metoda probira žena s visokim rizikom te kao procjena proširenosti karcinoma dojke. Osim detekcije tumora, UZV pruža dodatne informacije o prirodi lezije, bilo da je cistična ili solidna, benigna ili maligna. Ova sposobnost diferencijacije čini ga izuzetno korisnim u kliničkoj praksi pri čemu se smanjuje potreba za invazivnim postupcima poput biopsije kada je lezija jasno benigna. Ovi nalazi ukazuju da UZV ne bi trebao biti samo dodatna metoda, već ključna komponenta u alatu za dijagnostiku raka dojke. Dok mamografija i dalje igra ključnu ulogu te se nacionalni program za rano otkrivanje raka dojke zasnivaju na ovoj metodi, UZV može pružiti dodatne informacije koje mogu biti ključne za rano otkrivanje i liječenje.

UZV dojke pokazao se kao iznimno osjetljiva metoda, posebno kada je riječ o detekciji malih, invazivnih tumora koji su često skriveni u gustim dojkama. Mnoga istraživanja sugeriraju da osjetljivost UZV-a može doseći i preko 90%, što ga čini iznimno korisnim alatom za rano otkrivanje raka dojke. Osim visoke osjetljivosti, UZV također pokazuje visoku specifičnost, što znači da je sposoban razlikovati benigne od malignih lezija s visokom točnošću. Međutim, kao i svaka dijagnostička metoda, i UZV ima svoje izazove. Iako je točnost UZV-a visoka, postoji rizik od lažno pozitivnih i lažno negativnih rezultata. Lažno pozitivni nalazi mogu dovesti do nepotrebnih biopsija i dodatnog stresa za pacijente, dok lažno negativni nalazi mogu propustiti maligne lezije. Stoga je važno da kliničari budu svjesni ovih potencijalnih ograničenja i pristupe interpretaciji rezultata s oprezom. Dodatno, kvaliteta slike UZV-a može varirati ovisno o iskustvu i vještini. Precizna interpretacija slika zahtijeva iskusnog radiologa koji je upoznat s različitim prezentacijama raka dojke na

ultrazvuku. Također, kvaliteta opreme i tehnika slikanja može utjecati na točnost dijagnoze. U svjetlu ovih izazova, važno je kontinuirano obrazovanje i trening radiologa kako bi se osigurala najbolja moguća interpretacija slika. Također, multimodalitetni pristup, gdje se UZV koristi u kombinaciji s drugim dijagnostičkim metodama, može pomoći u postizanju najtočnije dijagnoze.

Važnost invazivne dijagnostike navođene UZV-om također ne smije biti zanemarena. Kada je lezija vidljiva na UZV-u, radiolozi često preferiraju UZV kao metodu vođenja za biopsiju zbog njegove dostupnosti, troškovne učinkovitosti i mogućnosti vizualizacije u stvarnom vremenu. Prisutnost liječnika tijekom postupka smanjuje rizik i povećava pacijentovu sigurnost. UZV-om navođene tehnike omogućuju precizno ciljanje, optimizaciju dijagnostičke točnosti i prilagodbu terapijskih pristupa, a dobiveni biopsijski uzorci mogu dodatno informirati o molekularnim značajkama tumora, usmjeravajući prema ciljanim terapijama. Možemo reći da je invazivna dijagnostika navođena UZV-om, omogućujući diferenciranje tumora i ciljano liječenje, postala zlatni standard u potvrdi dijagnoze raka dojke,

Također je važno napomenuti da, iako UZV ima svoje prednosti, nijedna slikovna metoda nije savršena i često je kombinacija različitih metoda ključna za postizanje najtočnije dijagnoze. Međutim, s obzirom na dostupnost i brzinu UZV će vjerojatno nastaviti igrati ključnu ulogu u dijagnostičkom algoritmu raka dojke. U budućnosti, kako tehnologija napreduje, može se očekivati daljnje poboljšanje učinkovitosti UZV-a. Također, integracija umjetne inteligencije i naprednih algoritama može dodatno poboljšati točnost i smanjiti subjektivnost u interpretaciji rezultata.

Zaključno, dok UZV predstavlja snažan alat u borbi protiv raka dojke, kontinuirano obrazovanje i istraživanje ključni su za osiguranje najbolje moguće skrbi za pacijente. Daljnje smjernice trebale bi se usredotočiti na optimalnu integraciju UZV-a s drugim slikovnim metodama, kao i na usavršavanje standardiziranih protokola za različite kliničke scenarije.

5. ŽIVOTOPIS

Valentina Karalić rođena je u Mostaru 1983. godine. Završila je Osnovnu školu Josipa Kozarca Slavonski Šamac te maturirala na Klasičnoj gimnaziji fra Marijana Lanosovića u Slavanskom Brodu . Godine 2002. upisala je Medicinski fakultet u Osijeku, koji je uspješno završila 2009. godine. Po završetku fakulteta odrađuje pripravnički staž u trajanju od 12 mjeseci u Domu zdravlja Đakovo. Od 2011. do 2012. godine bila je stručni suradnik u Berlin Chemie Menarini Zagreb. Od 2012. godine pristupnica radi kao specijalizant kliničke radiologije u NMB „dr Juraj Njavro“ Vukovar (11.12.2012. – 2.01.2022). te se specijalistički usavršava u KBC Osijek te KBC Rebro u Zagrebu. Tijekom specijalizacije, 2017. upisala je Sveučilišni poslijediplomski specijalistički studiji Klinička radiologija na Medicinskom fakultetu Sveučilišta u Zagrebu. U siječnju 2022. je specijalizirala kliničku radiologiju te do danas radi kao specijalist kliničke radiologije u NMB „dr Juraj Njavro“ Vukovar. Uz navedeno, sudjelovala je u brojnim stručnim radionicama, skupovima i seminarima iz područja radiologije poput Europskog kongresa radiologa i radiologije - ECR u Beču (2022), 2nd Regional Course on Body CT/MRI” (2021) te brojnim drugim.

6. POPIS LITERATURE

1. Sung H, Ferlay J, Siegel RL, Laversanne M, Soerjomataram I, Jemal A, i sur. Global Cancer Statistics 2020: GLOBOCAN Estimates of Incidence and Mortality Worldwide for 36 Cancers in 185 Countries. *CA Cancer J Clin.* 2021;71(3):209-249. doi: 10.3322/caac.21660
2. Hrvatski zavod za javno zdravstvo. Registar za rak. Incidencija raka u Hrvatskoj, Bilten br. 45. [Internet]. Zagreb: Hrvatski zavod za javno zdravstvo; 2022 [pristupljeno 13.11.2023.]. Dostupno na: <https://www.hzjz.hr/wp-content/uploads/2022/11/Bilten-Incidencija-raka-u-Hrvatskoj-2020.-godine.pdf>
3. Lima SM, Kehm RD, Terry MB. Global breast cancer incidence and mortality trends by region, age-groups, and fertility patterns. *E Clin Med.* 2021 Jul;38:100985. doi: 10.1016/j.eclinm.2021.100985.
4. da Costa Vieira RA, Biller G, Uemura G, Ruiz CA, Curado MP. Breast cancer screening in developing countries. *Clinics (Sao Paulo).* 2017 Apr;72(4):244-253. doi: 10.6061/clinics/2017(04)09.
5. Gilbert FJ, Tucker L, Gillan MG, Willsher P, Cooke J, Duncan KA, i sur. Accuracy of Digital Breast Tomosynthesis for Depicting Breast Cancer Subgroups in a UK Retrospective Reading Study (TOMMY Trial). *Radiology.* 2015 Dec;277(3):697-706. doi: 10.1148/radiol.2015142566.
6. Gierach GL, Ichikawa L, Kerlikowske K, Brinton LA, Farhat GN, Vacek PM, i sur. Relationship between mammographic density and breast cancer death in the Breast Cancer Surveillance Consortium. *J Natl Cancer Inst.* 2012 Aug 22;104(16):1218-27. doi: 10.1093/jnci/djs327
7. Dan Q, Zheng T, Liu L, Sun D, Chen Y. Ultrasound for Breast Cancer Screening in Resource-Limited Settings: Current Practice and Future Directions. *Cancers.* 2023; 15(7):2112. doi: 10.3390/cancers15072112.
8. Prutki M, Petrovečki M, Valković Zujčić P, Ivanac G, Tadić T, Štimac D, i sur. Smjernice za radiološko dijagnosticanje i praćenje bolesnica oboljelih od raka dojke.

- Liječnički vjesnik [Internet]. 2022 [pristupljeno 13.11.2023.];144(1-2). doi: 10.26800/LV-144-1-2-1
9. Guo R, Lu G, Qin B, Fei B. Ultrasound Imaging Technologies for Breast Cancer Detection and Management: A Review. *Ultrasound Med Biol*. 2018 Jan;44(1):37-70. doi: 10.1016/j.ultrasmedbio.2017.09.012
 10. Athanasiou A, Tardivon A, Ollivier L, Thibault F, El Khoury C, Neuenschwander S. How to optimize breast ultrasound. *Eur J Radiol*. 2009 Jan;69(1):6-13. doi: 10.1016/j.ejrad.2008.07.034
 11. Bae MS, Moon WK, Chang JM, Koo HR, Kim WH, Cho N, i sur. Breast cancer detected with screening US: reasons for nondetection at mammography. *Radiology*. 2014 Feb;270(2):369-77. doi: 10.1148/radiol.13130724
 12. Tagliafico AS, Mariscotti G, Valdora F, Durando M, Nori J, La Forgia D, i sur. A prospective comparative trial of adjunct screening with tomosynthesis or ultrasound in women with mammography-negative dense breasts (ASTOUND-2). *Eur J Cancer*. 2018;104:39-46. doi: 10.1016/j.ejca.2018.08.029.
 13. Choi JH, Kang BJ, Baek JE, Lee HS, Kim SH. Application of computer-aided diagnosis in breast ultrasound interpretation: improvements in diagnostic performance according to reader experience. *Ultrasonography*. 2018 Jul;37(3):217-225. doi: 10.14366/usg.17046.
 14. Lee YJ, Choi SY, Kim KS, Yang PS. Variability in Observer Performance Between Faculty Members and Residents Using Breast Imaging Reporting and Data System (BI-RADS)-Ultrasound, Fifth Edition (2013). *Iran J Radiol*. 2016;13(3):e28281. doi: 10.5812/iranradiol.28281.
 15. European Commission Initiative on Breast Cancer (ECIBC). Guidelines on the use of handheld ultrasound for women with dense breasts. [Internet]. Italy: European Commission; 2019 [pristupljeno 13.11.2023.]. Dostupno na: https://healthcare-quality.jrc.ec.europa.eu/sites/default/files/Guidelines/EtDs/Updated/ECIBC_GLs_EtD_dense_breast_HHUS.pdf
 16. Ito T, Ueno E, Endo T, Omoto K, Kuwajima A, Taniguchi N, i sur. The Japan Society of Ultrasonics in Medicine guidelines on non-mass abnormalities of the breast. *J Med Ultrasonics*. 2023;50:331-339. Dostupno na: <https://doi.org/10.1007/s10396-023-01308-9>
 17. Brkljačić B, Brnić Z, Grgurević-Dujmić E, Jurković S, Kovačević J, Martić K, i sur. Hrvatske smjernice za osiguranje kvalitete probira i dijagnostike raka dojke: Nacionalni program ranog otkrivanja raka dojke [Internet]. Zagreb: Hrvatski zavod za javno zdravstvo; 2017 [pristupljeno 13.11.2023.]. Dostupno na: https://www.hzjz.hr/wp-content/uploads/2017/10/HR-smjernice_Rak-dojke.pdf
 18. American College of Radiology. ACR Practice Parameter for the Performance of a Diagnostic Breast Ultrasound Examination. Revised 2021 (Resolution 30). [Internet]. Virginia, SAD: American College of Radiology; 2021 [pristupljeno 13.11.2023.]. Dostupno na: <https://www.acr.org/-/media/ACR/Files/Practice-Parameters/US-Breast.pdf?la=en>
 19. Corvino A, Varelli C, Catalano F, Cocco G, Delli Pizzi A, Bocatonda A, i sur. Use of high-frequency transducers in breast sonography. *J Pers Med*. 2022;12:1960. doi: 10.3390/jpm12121960.

20. Rinaldi RM, Sapra A, Bellin LS. Breast Lymphatics. U: StatPearls [Internet]. Treasure Island (FL): StatPearls Publishing; 2023 - [ažurirano 08.08.2023; pristupljeno 13.11.2023.] Dostupno na: <https://www.ncbi.nlm.nih.gov/books/NBK553093/>
21. Catalano O, Varelli C, Sbordone C, Corvino A, De Rosa D, Vallone G, i sur. A bump: What to do next? Ultrasound imaging of superficial soft-tissue palpable lesions. *J Ultrasound*. 2020;23:287–300. doi: 10.1007/s40477-019-00415-z.
22. Yang L, Wang S, Zhang L, Sheng C, Song F, Wang P, i sur. Performance of ultrasonography screening for breast cancer: a systematic review and meta-analysis. *BMC Cancer*. 2020;20:499. doi: 10.1186/s12885-020-06992-1.
23. Azzam H, Kamal RM, Hanafy MM, Youssef A, Hashem LMB. Comparative study between contrast-enhanced mammography, tomosynthesis, and breast ultrasound as complementary techniques to mammography in dense breast parenchyma. *Egypt J Radiol Nucl Med*. 2020;51:148. doi: 10.1186/s43055-020-00268-1.
24. Caruso M, Catalano O, Bard R, Varelli C, Corvino F, Caiazzo C, i sur. Non-glandular findings on breast ultrasound. Part I: a pictorial review of superficial lesions. *J Ultrasound*. 2022 Dec;25(4):783-797. doi: 10.1007/s40477-021-00619-2.
25. Harada-Shoji N, Suzuki A, Ishida T, Zheng YF, Narikawa-Shiono Y, Sato-Tadano A, i sur. Evaluation of adjunctive ultrasonography for breast cancer detection among women aged 40-49 years with varying breast density undergoing screening mammography: A secondary analysis of a randomized clinical trial. *JAMA Netw Open*. 2021;4(8):e2121505. doi:10.1001/jamanetworkopen.2021.21505.
26. Park SY, Han BK, Ko ES, Ko EY, Cho EY. Additional lesions seen in magnetic resonance imaging of breast cancer patients: the role of second-look ultrasound and imaging-guided interventions. *Ultrasonography*. 2019 Jan;38(1):76-82. doi: 10.14366/usg.18002
27. Izumori A, Kokubu Y, Sato K, Gomi N, Morizono H, Sakai T, i sur. Usefulness of second-look ultrasonography using anatomical breast structures as indicators for magnetic resonance imaging-detected breast abnormalities. *Breast Cancer*. 2020;27:129-139. doi: 10.1007/s12282-019-01003-z.
28. American College of Radiology. ACR Practice Parameter for the Performance of whole-breast Ultrasound for Screening and Staging. 2019 (Resolution 34). [Internet]. Virginia, SAD: American College of Radiology; 2019 [pristupljeno 13.11.2023.]. Dostupno na: <https://www.acr.org/-/media/ACR/Files/Practice-Parameters/USWholeBreast.pdf>
29. European Society of Radiology, Cohen J, Ewertsen C. Ultrasound. U: eBook for Undergraduate Education in Radiology. [Internet]. 2022. [pristupljeno 13.11.2023.]. doi: 10.26044/esr-undergraduate-ebook-08
30. Arian A, Dinas K, Pratilas G C, Alipour S. The Breast Imaging-Reporting and Data System (BI-RADS) Made Easy. *I J Radiol*. 2022;19(1):e121155. doi: 10.5812/iranradiol-121155.
31. Zonderland H, Smithuis R. BI-RADS for mammography and ultrasound 2013. The Radiology Assistant: Updated version. 2013. [pristupljeno 13.11.2023.]. Dostupno na: <https://radiologyassistant.nl/breast/bi-rads/bi-rads-for-mammography-and-ultrasound-2013#ultrasound-breast-imaging-lexicon>

32. Eghtedari M, Chong A, Rakow-Penner R, Ojeda-Fournier H. Current Status and Future of BI-RADS in Multimodality Imaging, From the AJR Special Series on Radiology Reporting and Data Systems. *American Journal of Roentgenology*. 2021 Apr;216(4):849-1134. doi: 10.2214/AJR.20.24894
33. Gemici AA, Bayram E, Hocaoglu E, Inci E. Comparison of breast density assessments according to BI-RADS 4th and 5th editions and experience level. *Acta Radiol Open*. 2020 Jul 20;9(7):2058460120937381. doi: 10.1177/2058460120937381
34. Juerg Hodler J, Kubik-Huch RA, von Schulthess GK, ur. *Diseases of the Chest, Breast, Heart and Vessels 2019–2022: Diagnostic and Interventional Imaging [Intranet]*. Switzerland: SpringerOpen; 2019. Str.161.
35. Dana IMBS, Atmaja INT. Breast ultrasound diagnostic performance and outcomes for mass lesions in Dharma Yadnya general hospital in 2018-2023. *Int J Adv Med*. 2023 Jul;10(7):498-501. doi: <https://dx.doi.org/10.18203/2349-3933.ijam20231867>
36. Sood R, Rositch AF, Shakoor D, Ambinder E, Pool KL, Pollack E, Mollura DJ, Mullen LA, Harvey SC. Ultrasound for Breast Cancer Detection Globally: A Systematic Review and Meta-Analysis. *J Glob Oncol*. 2019 Aug;5:1-17. doi: 10.1200/JGO.19.00127.
37. Houser M, Barreto D, Mehta A, Brem RF. Current and Future Directions of Breast MRI. *J Clin Med*. 2021 Nov 30;10(23):5668. doi: 10.3390/jcm10235668
38. Saad M, Ullah M, Afridi H, Cheikh FA, Sajjad M. BreastUS: Vision Transformer for Breast Cancer Classification Using Breast Ultrasound Images. U: Wong K, Dipanda A, Gallo L, ur. 2022 16th International Conference on Signal-Image Technology & Internet-Based Systems (SITIS); 2022 October 19-21; Dijon, France. New Jersey, SAD: IEEE; 2023. Str. 246-253. doi: 10.1109/SITIS57111.2022.00027.
39. Park C, Papernick S, Orlando N, Jonnalagadda M, Bax J, Gardi L, i sur. Toward point-of-care breast cancer diagnosis: validation of a spatially tracked automated 3D ultrasound system. U: Bottenus N, Ruitter NV, ur. *Proceedings Volume 12038, Medical Imaging 2022: Ultrasonic Imaging and Tomography*; 2022 Apr 4; San Diego, California, United States. SPIE Medical Imaging; 2022. doi: 10.1117/12.2607552
40. Lee JM, Arao RF, Sprague BL, Kerlikowske K, Lehman CD, Smith RA, i sur. Performance of Screening Ultrasonography as an Adjunct to Screening Mammography in Women Across the Spectrum of Breast Cancer Risk. *JAMA Intern Med*. 2019 May 1;179(5):658-667. doi: 10.1001/jamainternmed.2018.8372
41. Chung HL, Shin K, Sun J, Leung JWT. Extra-axillary nodal metastases in breast cancer: comparison of ultrasound, MRI, PET/CT, and CT. *Clin Imaging*. 2021 Nov;79:113-118. doi: 10.1016/j.clinimag.2021.03.028.
42. Zhang Q, Agyekum EA, Zhu L, Yan L, Zhang L, Wang X, i sur. Clinical Value of Three Combined Ultrasonography Modalities in Predicting the Risk of Metastasis to Axillary Lymph Nodes in Breast Invasive Ductal Carcinoma. *Front Oncol*. 2021 Sep 22;11:715097. doi: 10.3389/fonc.2021.715097
43. Giannotti E, James JJ, Chen Y, Sun R, Karuppiah A, Yemm J, Lee AHS. Effectiveness of percutaneous vacuum-assisted excision (VAE) of breast lesions of uncertain malignant potential (B3 lesions) as an alternative to open surgical biopsy. *Eur Radiol*. 2021 Dec;31(12):9540-9547. doi: 10.1007/s00330-021-08060-z.

44. Ji X, Li D, Gao D, Lv X, Feng Y, Zhang D, Ye W. Value of Ultrasound-Guided Biopsy in Evaluating Internal Mammary Lymph Node Metastases in Breast Cancer. *Clin Breast Cancer*. 2021 Dec;21(6):532-538. doi: 10.1016/j.clbc.2021.04.016.
45. Aristokli N, Polycarpou I, Themistocleous SC, Sophocleous D, Mamais I. Comparison of the diagnostic performance of Magnetic Resonance Imaging (MRI), ultrasound and mammography for detection of breast cancer based on tumor type, breast density and patient's history: A review. *Radiography*. 2022 Aug;28(3):848-856. doi: 10.1016/j.radi.2022.01.006.
46. Davey MG, Brennan M, Ryan ÉJ, Corbett M, Abd Elwahab S, Walsh S, i sur. Defining clinicopathological and radiological features of breast cancer in women under the age of 35: an epidemiological study. *Ir J Med Sci*. 2020 Nov;189(4):1195-1202. doi: 10.1007/s11845-020-02229-z.
47. Vishnuteja M, Rout SS, Sahoo PK. A prospective study of triple assessment in evaluation of breast lump. *Int J Adv Res*. 2021 Mar;9:65-71. doi: 10.21474/IJAR01/12555.
48. Iqbal S, Tabassum S, Khan Z. Role of Triple Test in Evaluating Breast Lumps. *Maharishi Markandeshwer Inst Med Sci Res*. 2023;22(2):81-87. doi: 10.15388/LietChirur.2023.22.81.
49. Grbanović L, Petrovečki M, Baršić Ostojić S, Duspara V, Prutki M. Vrijednost dodatnoga ultrazvučnog pregleda nakon magnetskom rezonancijom otkrivene sumnjive promjene u dojci. *Liječnički vjesnik [Internet]*. 2020 [pristupljeno 14.11.2023.];142(7-8):199-203. <https://doi.org/10.26800/LV-142-7-8-33>
50. Huang Y, Zheng S, Lin Y. Accuracy and Utility of Preoperative Ultrasound-Guided Axillary Lymph Node Biopsy for Invasive Breast Cancer: A Systematic Review and Meta-Analysis. *Comput Intell Neurosci*. 2022;2022:3307627:1-8. doi: 10.1155/2022/3307627.
51. Lee SE, Bae YK. Breast lesions during pregnancy and lactation: a pictorial essay. *Ultrasonography*. 2020 Jul;39(3):298-310. doi: 10.14366/usg.19070.
52. Teberian I, Bhimani C, Sciotto M, Wilkes A, Germaine P. Breast masses in pregnancy and lactation. *J Am Osteopath Coll Radiol. [Internet]*. April 2019; [pristupljeno 14.11.2023.];8:5–16. Dostupno na: https://cdn.agilitycms.com/jaoacr/PDFs/Issues/Vol8Iss2_RA1_Teberian.pdf
53. De Wilde RL, Devassy R, Torres-de la Roche LA, Krentel H, Tica V, Cezar C. Guidance and Standards for Breast Cancer Care in Europe. *J Obstet Gynaecol India*. 2020 Oct;70(5):330-336. doi: 10.1007/s13224-020-01316-6
54. Barr RG. Future of breast elastography. *Ultrasonography*. 2019;38:93–105. doi: 10.14366/usg.18053.
55. Bartolotta TV, Orlando AAM, Dimarco M, Zarcaro C, Ferraro F, Cirino A, Matranga D, Vieni S, Cabibi D. Diagnostic performance of 2D-shear wave elastography in the diagnosis of breast cancer: A clinical appraisal of cutoff values. *Radiol Med*. 2022;127:1209–1220. doi: 10.1007/s11547-022-01546-w.
56. Elia D, Fresilli D, Pacini P, Cardaccio S, Polti G, Guiban O, i sur. Can strain US-elastography with strain ratio (SRE) improve the diagnostic accuracy in the assessment of breast lesions? Preliminary results. *J Ultrasound*. 2020;24:157–163. doi: 10.1007/s40477-020-00505-3.

57. Ventura C, Baldassarre S, Cerimele F, Pepi L, Marconi E, Ercolani P, i sur. 2D shear wave elastography in evaluation of prognostic factors in breast cancer. *Radiol Med.* 2022;127:1221–1227. doi: 10.1007/s11547-022-01559-5.
58. Ozturk A, Grajo JR, Dhyan M, Anthony BW, Samir AE. Principles of ultrasound elastography. *Abdom Radiol (NY)*. 2018 Apr;43(4):773-785. doi: 10.1007/s00261-018-1475-6.
59. Luo S, Yao G, Hong Z, Zhang S, Wang W, Zhang J, i sur. Qualitative Classification of Shear Wave Elastography for Differential Diagnosis Between Benign and Metastatic Axillary Lymph Nodes in Breast Cancer. *Front Oncol.* 2019;9:533. doi: 10.3389/fonc.2019.00533.
60. Zhang S, Wan J, Liu H, Yao M, Xiang L, Fang Y, i sur. Value of conventional ultrasound, ultrasound elasticity imaging, and acoustic radiation force impulse elastography for prediction of malignancy in breast lesions. *Clin Hemorheol Microcirc.* 2020;74(3):241-253. doi: 10.3233/CH-180527.
61. Tran C, Vo Q. Acoustic Radiation Force Impulse (ARFI) assessment of differential diagnosis of malignant and benign solid breast masses. *Ultrasound Med Biol.* 2019;45(Suppl 1):S53. doi: 10.1016/j.ultrasmedbio.2019.07.587.
62. Crnogorac M, Ivanac G, Tomasović-Lončarić Č, Žic R, Kelava T, Brkljačić B. Sonoelastografske karakteristike lezija dojke visokog rizika i duktalnog karcinoma in situ - probno istraživanje. *Acta clinica Croatica [Internet]*. 2019 [pristupljeno 14.11.2023.];58.(1.):22-22. doi: 10.20471/acc.2019.58.01.02
63. Togawa R, Pfob A, Büsch C, Fastner S, Gomez C, Goncalo M, i sur. Intra- and Interobserver Reliability of Shear Wave Elastography in Breast Cancer Diagnosis. *J Ultrasound Med.* 2023;9999:1–6. doi:10.1002/jum.16344
64. Moustafa AF, Cary TW, Sultan LR, Schultz SM, Conant EF, Venkatesh SS, Sehgal CM. Color Doppler Ultrasound Improves Machine Learning Diagnosis of Breast Cancer. *Diagnostics.* 2020;10(9):631. doi: 10.3390/diagnostics10090631.
65. Zhou J, Zhang B, Dong Y, Yu L, Gao T, Wang Z. Value on the diagnosis of axillary lymph node metastasis in breast cancer by color Doppler ultrasound combined with computed tomography. *J BUON.* 2020 Jul-Aug;25(4):1784-1791.
66. Zhong L, Wang C. Diagnostic accuracy of ultrasound superb microvascular imaging for breast tumor: a meta-analysis. *Med Ultrason.* 2020;22(3):313-318. doi: 10.11152/mu-2460.
67. Zhang Y, Sun X, Li J, Gao Q, Guo X, Liu JX, i sur. The diagnostic value of contrast-enhanced ultrasound and superb microvascular imaging in differentiating benign from malignant solid breast lesions: A systematic review and meta-analysis. *Clin Hemorheol Microcirc.* 2022;81(2):109-121. doi: 10.3233/CH-211367.
68. Abolimon DIA, Aggag MF, Elkhalek MAAA, Ahmad Amin MAW. Role of micropure ultrasound in the assessment of grouped breast microcalcifications with or without a mass lesion. *Sci J Al-Azhar Med Fac Girls.* 2021 Jul-Sep;5(3):530-534. doi: 10.4103/sjamf.sjamf_116_21.
69. Lee H, Kim SH, Kang BJ, Lee JM. Clinical Utility of MicroPure US Imaging for Breast Microcalcifications. *J Korean Soc Radiol.* 2022 Jul;83(4):876-886. doi: 10.3348/jksr.2021.0082.

70. Yuan Y, Xu M, Ren Y, He L, Chen J, Sun L. Clinical Value of Contrast-Enhanced Ultrasound in Breast Cancer Diagnosis. *Comput Math Methods Med.* 2022;2022:2017026. doi: 10.1155/2022/2017026.
71. Varghese BA, Lee S, Cen S, Talebi A, Mohd P, Stahl D, i sur. Characterizing breast masses using an integrative framework of machine learning and CEUS-based radiomics. *J Ultrasound.* 2022 Sep;25(3):699-708. doi: 10.1007/s40477-021-00651-2.
72. Chou CP, Huang JS, Wang JS, Pan HB. Contrast-enhanced ultrasound features of breast capillary hemangioma: A case report and review of literature. *J Ultrasound.* 2022;25:103–106. doi: 10.1007/s40477-020-00550-y.
73. Schiaffino S., Gristina L., Tosto S., Massone E., De Giorgis S., Garlaschi A., Tagliafico A., Calabrese M. The value of coronal view as a stand-alone assessment in women undergoing automated breast ultrasound. *Radiol. Med.* 2020;126:206–213. doi: 10.1007/s11547-020-01250-7
74. Wu GG, Zhou LQ, Xu JW, Wang JY, Wei Q, Deng YB, Cui XW, Dietrich CF. Artificial intelligence in breast ultrasound. *World J Radiol.* 2019;11:19–26. doi: 10.4329/wjr.v11.i2.19.
75. Guo Z, Xie J, Wan Y, Zhang M, Qiao L, Yu J, Chen S, Li B, Yao Y. A review of the current state of the computer-aided diagnosis (CAD) systems for breast cancer diagnosis. *Open Life Sci.* 2022;17(1): 1600-1611. doi: 10.1515/biol-2022-0517.
76. Rengarajan R, Devasena MSG, Govindasamy G. A Comprehensive Review of CAD Systems in Ultrasound and Elastography for Breast Cancer Diagnosis. U: Deshpande A, Estrela VV, Razmjoo N, ur. *Computational Intelligence Methods for Super-Resolution in Image Processing Applications.* Cham: Springer; 2021. Str. 61–79 doi: 10.1007/978-3-030-67921-7_4.
77. Kumar S A, Sasikala S. Review on Deep Learning-Based CAD Systems for Breast Cancer Diagnosis. *Technol Cancer Res Treat.* 2023;22. doi: 10.1177/15330338231177977.
78. Bick U, Trimboli RM, Athanasiou A, Balleyguier C, Baltzer PAT, Bernathova M, i sur. Image-guided breast biopsy and localisation: recommendations for information to women and referring physicians by the European Society of Breast Imaging. *Insights Imaging.* 2020 Feb 5;11(1):12. doi: 10.1186/s13244-019-0803-x.
79. Rubin C. Guidance on screening and symptomatic breast imaging, 4. izd. 2019. [pristupljeno 14.11.2023. Dostupno na: <https://associationofbreastsurgery.org.uk/media/251901/guidance-on-screening-and-symptomatic-breast-imaging-4th-edition.pdf>
80. Pyo JS, Jung J, Lee SG, Kim NY, Kang DW. Diagnostic Accuracy of Fine-Needle Aspiration Cytology and Core-Needle Biopsy in the Assessment of the Axillary Lymph Nodes in Breast Cancer—A Meta-Analysis. *Diagnostics.* 2020;10(9):717. doi: 10.3390/diagnostics10090717.
81. Mahmoud OM, Khedrawy MEM, Megally HI, et al. Fine-needle aspiration cytology versus core needle lymph node biopsy in axillary staging of breast cancer. *Egypt J Radiol Nucl Med.* 2022;53:219. doi: 10.1186/s43055-022-00895-w.
82. Tripathi K, Yadav R, Maurya SK. A Comparative Study Between Fine-Needle Aspiration Cytology and Core Needle Biopsy in Diagnosing Clinically Palpable Breast Lumps. *Cureus.* 2022 Aug 5;14(8):e27709. doi: 10.7759/cureus.27709.

83. Abu Tahoun L, Maraqa B. Ultrasound-guided vacuum-assisted breast biopsy in the diagnosis of cancer recurrence at the surgical scar: a report of three cases. *J Ultrason.* 2022;22:e57–e63. doi: 10.15557/JoU.2022.0010.
84. Lu W, Tu L, Xie D, Yao F, Lin L, Li Y, et al. A systematic review and meta-analysis: value of ultrasound-guided vacuum-assisted biopsy in the diagnosis and treatment of breast lesions. *Gland Surg.* 2021 Oct;10(10). doi: 10.21037/gs-21-611.
85. Bennett IC, Saboo A. The Evolving Role of Vacuum Assisted Biopsy of the Breast: A Progression from Fine-Needle Aspiration Biopsy. *World J Surg.* 2019 Jan 7;43:1054–1061. doi: 10.1007/s00268-018-04892-x
86. Lucioni M, Rossi C, Lomoro P, et al. Positive predictive value for malignancy of uncertain malignant potential (B3) breast lesions diagnosed on vacuum-assisted biopsy (VAB): is surgical excision still recommended?. *Eur Radiol.* 2021;31:920–927. doi: 10.1007/s00330-020-07161-5.
87. Cullinane C, Byrne J, Kelly L, Sullivan M, Corrigan MA, Redmond HP. The positive predictive value of vacuum assisted biopsy (VAB) in predicting final histological diagnosis for breast lesions of uncertain malignancy (B3 lesions): A systematic review & meta-analysis. *Eur J Surg Oncol.* 2022 Jul;48(7):1464-1474. doi: 10.1016/j.ejso.2022.04.005