

Sindrom slomljenog srca

Santovac, Darko

Master's thesis / Diplomski rad

2024

Degree Grantor / Ustanova koja je dodijelila akademski / stručni stupanj: **University of Zagreb, School of Medicine / Sveučilište u Zagrebu, Medicinski fakultet**

Permanent link / Trajna poveznica: <https://um.nsk.hr/um:nbn:hr:105:167226>

Rights / Prava: [In copyright](#)/[Zaštićeno autorskim pravom.](#)

Download date / Datum preuzimanja: **2024-11-25**



Repository / Repozitorij:

[Dr Med - University of Zagreb School of Medicine Digital Repository](#)



SVEUČILIŠTE U ZAGREBU

MEDICINSKI FAKULTET

DARKO SANTOVAC

SINDROM SLOMLJENOG SRCA

DIPLOMSKI RAD



ZAGREB, 2024.

Ovaj diplomski rad izrađen je na Klinici za bolesti srca i krvnih žila Kliničkog bolničkog centra Zagreb pod vodstvom doc. dr. sc. Jure Samardžića i predan je na ocjenu u akademskoj godini 2023./2024.

KRATICE

ACEi – Inhibitor angiotenzin konvertirajućeg enzima (engl. *Angiotensin-converting enzyme inhibitor*)

ACS – Akutni koronarni sindrom (engl. *Acute coronary syndrome*)

AIM – Akutni infarkt miokarda

ARB – Blokator angiotenzinskih receptora (engl. *Angiotensin receptor blockers*)

AV – Atrioventrikularni

BNP – Moždani natriuretski peptid (engl. *Brain natriuretic peptide*)

CAD – Bolest koronarnih arterija (engl. *Coronary artery disease*)

cAMP – Ciklički adenzin monofosfat (engl. *Cyclic adenosine monophosphate*)

CK – Kreatin kinaza (engl. *Creatine kinase*)

CMR – Magnetska rezonanca srca (engl. *Cardiac magnetic resonance*)

CNS – Središnji živčani sustav (engl. *Central nervous system*)

COVID-19 – Bolest uzrokovana koronavirusom (engl. *Coronavirus disease*)

CVI – Cerebrovaskularni inzult

ECMO – Ekstrakorporalna membranska oksigenacija (engl. *Extracorporeal membrane oxygenation*)

EF – Ejekcijska frakcija

EKG – Elektrokardiogram

FA – Fibrilacija atrijsa

GDF – Faktor diferencijacije rasta (engl. *Growth differentiation factor*)

IABP – Intraaortalna balonska pumpa

IL – Interleukin

KOPB – Kronična opstruktivna plućna bolest

LAD – Prednja lijeva silazna arterija (engl. *Left anterior descending artery*)

LBBB – Blok lijeve grane (engl. *Left bundle branch block*)

LV – Lijeva klijetka (engl. *Left ventricle*)

LVAD – Mehanička potpora lijevoj klijetki (engl. *Left ventricular assist device*)

LVEF – Ejekcijska frakcija lijevog ventrikula (engl. *Left ventricular ejection fraction*)

LVG – Lijevi ventrikulogram

LVOTO – Opstrukcija izlaznog trakta lijeve klijetke (engl. *Left ventricular outflow tract obstruction*)

miRNA – Mikro ribonukleinska kiselina (engl. *Microribonucleic acid*)

MR – Mitralna regurgitacija

NT-proBNP – N-terminalni pro-B tip natriuretski peptid (engl. *N-terminal pro B-type natriuretic peptide*)

PCR – Polimerazna lančana reakcija (engl. *Polymerase chain reaction*)

RV – Desna klijetka (engl. *Right ventricle*)

SMV – Srčani minutni volumen

STEMI – Infarkt miokarda s elevacijom ST-segmenta (engl. *ST-elevation myocardial infarction*)

TNF – Tumorski faktor nekroze (engl. *Tumor necrosis factor*)

TnI – Troponin I

TnT – Troponin T

TTE – Transtorakalna ehokardiografija

TTS – Takotsubo sindrom

VF – Ventrikularna fibrilacija

VT – Ventrikularna tahikardija

SADRŽAJ

SAŽETAK

SUMMARY

1. UVOD.....	1
2. EPIDEMIOLOGIJA.....	2
3. ETIOLOGIJA I PATOFIZIOLOGIJA.....	3
3.1. STRESORI I <i>TRIGGERI</i>	3
3.2. OSOVINA MOZAK – SRCE I KATEKOLAMINI.....	4
3.3. UPALA.....	5
4. KLINIČKA SLIKA I PREZENTACIJA.....	7
4.1. KOMPLIKACIJE.....	7
5. DIJAGNOSTIKA.....	9
5.1. ELEKTROKARDIOGRAM.....	10
5.2. BIOMARKERI.....	11
5.3. EHOKARDIOGRAFIJA.....	12
5.4. KORONARNA ANGIOGRAFIJA I LIJEVA VENTRIKULOGRAFIJA.....	15
5.5. MAGNETSKA REZONANCA SRCA.....	17
6. LIJEČENJE.....	19
6.1. ZATAJIVANJE SRCA I KARDIOGENI ŠOK.....	19
6.2. ARITMIJE.....	20
6.3. SISTEMSKI TROMBOEMBOLIZAM.....	21
6.4. KRONIČNA TERAPIJA.....	21
7. PROGNOZA.....	23
8. NEODGOVORENA PITANJA I IZAZOVI U BUDUĆNOSTI.....	24
9. ZAHVALE.....	25
10. LITERATURA.....	26
11. ŽIVOTOPIS.....	34

SAŽETAK

SINDROM SLOMLJENOG SRCA

Darko Santovac

Sindrom slomljenog srca ili Takotsubo kardiomiopatija relativno je rijedak sindrom i čini 1-3 % svih slučajeva kod pacijenata koji se inicijalno prezentiraju sa simptomima sličnima akutnom koronarnom sindromu (ACS). Najčešće se javlja u žena starijih od 50 godina. Do danas nije u potpunosti razjašnjena etiologija i patofiziološki mehanizmi nastanka ovog sindroma, ali je poznato da je sindrom najčešće uzrokovan nekim jačim emocionalnim ili fizičkim stresom. Klinička slika Takotsubo sindroma (TTS) je vrlo slična ACS-u, te se pacijenti najčešće žale na bolove u prsima i otežano disanje. Pacijenti s TTS-om mogu razviti neke od komplikacija uključujući zatajivanje srca, kardiogeni šok, maligne aritmije, opstrukciju izlaznog trakta lijeve klijetke, mitralnu regurgitaciju ili formiranje tromba. Zbog nepostojanja specifičnih dijagnostičkih kriterija, dijagnoza TTS-a se postavlja isključivanjem drugih sličnih stanja, a kao pomoć mogu se koristiti i revidirani kriteriji Mayo Klinike iz 2008. godine i InterTAK dijagnostički zbroj. Od dijagnostičkih metoda koriste se elektrokardiogram (EKG), biomarkeri iz krvi, ehokardiografija, koronarna angiografija i lijeva ventrikulografija koja čini zlatni standard u postavljanju dijagnoze. Može se koristiti i magnetska rezonanca srca (CMR), no u praksi je to vrlo rijetko. Po prijemu u bolnicu pacijenti se najčešće vode pod radnom dijagnozom ACS-a, a po isključivanju istog prelazi se na suportivni oblik liječenja. Od izuzetne važnosti je na vrijeme prepoznati i liječiti komplikacije TTS-a, a veliki značaj pridaje se i prevenciji rekurencija ovog sindroma. Prognoza TTS-a je dobra te se 95 % pacijenata u potpunosti oporavi, dok je stopa bolničkog mortaliteta 5 %. Iako je prognoza dobra, TTS još uvijek nije u potpunosti istražen stoga su u budućnosti potrebna dodatna istraživanja kako bi što bolje razumjeli mehanizme nastanka sindroma i mogućnosti liječenja.

Ključne riječi: Sindrom slomljenog srca, Takotsubo sindrom, kardiomiopatija

SUMMARY

BROKEN HEART SYNDROME

Darko Santovac

Broken heart syndrome or Takotsubo cardiomyopathy is a relatively rare condition, accounting for 1-3 % of all cases in patients initially presenting with symptoms similar to acute coronary syndrome (ACS). It mostly occurs in women over the age of 50. To date, the etiology and pathophysiological mechanisms of this syndrome's development have not been fully clarified, but it is known that it is most often caused by significant emotional or physical stress. The clinical presentation of Takotsubo syndrome (TTS) is very similar to ACS, with patients most commonly complaining of chest pain and difficulty breathing. Patients with TTS may develop some complications, including heart failure, cardiogenic shock, malignant arrhythmias, left ventricular outflow tract obstruction, mitral regurgitation or thrombus formation. Due to the lack of specific diagnostic criteria, the diagnosis of TTS is made by excluding other similar conditions, with the revised Mayo Clinic criteria from 2008 and the InterTAK diagnostic score being sometimes used as helpful tools. Diagnostic methods include electrocardiogram (ECG), blood biomarkers, echocardiography, coronary angiography and left ventriculography, which constitutes the gold standard in making a diagnosis. Cardiac magnetic resonance (CMR) imaging can also be used, though it is rarely done in practice. Upon hospital admission, patients are most often treated under the working diagnosis of ACS, and after its exclusion, treatment shifts to a supportive approach. It is extremely important to recognize and treat TTS complications in a timely manner, and great importance is also placed on preventing recurrences of this syndrome. The prognosis of TTS is good, with 95 % of patients making a full recovery, while the in-hospital mortality rate is 5 %. Although the prognosis is favorable, TTS has not yet been fully investigated. Additional research is needed in the future to better understand the mechanisms of the syndrome and treatment options.

Key words: Broken heart syndrome, Takotsubo syndrome, cardiomyopathy

1. UVOD

Sindrom slomljenog srca poznatiji i kao Takotsubo sindrom relativno je rijedak sindrom kojeg karakterizira uglavnom prolazna disfunkcija lijeve klijetke (LV). Sindrom je prvi put opisan od strane japanskih autora 1990. godine, koji mu daju ime na temelju specifičnog izgleda lijevog ventrikulograma (LVG) – *Tako-tsubo* oblik, odnosno oblik svojevrsne zamke za hobotnice u obliku posude s uskim vratom i okruglim dnom (1). Naknadnim pregledom znanstvene literature izdvojen je *case report* iz 1986. objavljen u *New England Journal of Medicine* – isti prikazuje 44-godišnju pacijenticu koja se prezentira stenokardijom i plućnim edemom nastalima nakon emocionalno stresnog događaja, a slučaj se smatra možebitnim prvim objavljenim opisom slučaja sindroma slomljenog srca u medicinskoj literaturi (2). Početkom 21. stoljeća objavljuje se sve više radova koji opisuju reverznu kardiomiopatiju koja u početku simptomima slični na ACS, a nastaje nakon djelovanja snažnog emocionalnog stresora, naročito u postmenopauzalnih žena. Vrhunac incidencije sindroma nakon razornih potresa u Japanu i kasnije Novom Zelandu te uragana u SAD-u govori za značajnu ulogu emocionalnog stresora u patogenezi nastanka sindroma (3–5). Gore navedeno pobudilo je svijest o ovom „novom sindromu“ te potaknulo kliničare na preciznije dijagnosticiranje i razlikovanje sindroma slomljenog srca kao zasebnog kliničkog entiteta (6). Iako se pacijenti mogu prezentirati stenokardijom i dispnejom uz abnormalnosti u EKG-u i povišenjem troponina što može podsjećati na ACS, TTS se razlikuje po tome što ne dolazi do opstrukcije koronarne arterije i disfunkcija LV nije ograničena na određeno opskrbno područje. TTS je uglavnom prolaznog karaktera, ali zbog mogućih komplikacija ovog sindroma od izuzetne je važnosti adekvatna i pravovremena medicinska skrb.

2. EPIDEMIOLOGIJA

Incidencija TTS-a u konstantnom je porastu kroz nekoliko posljednjih desetljeća iako se smatra da je sindrom i dalje poddijagnosticiran. Uzroke toga možemo tražiti u nedovoljno preciznim i na međunarodnoj razini nedovoljno precizno definiranim dijagnostičkim kriterijima, patofiziološkoj kompleksnosti samog sindroma te slučajevima u kojima je umjesto dijagnoze TTS-a postavljena dijagnoza ACS-a (6–8).

Pretpostavka je da se TTS nalazi kod 1-3 % svih oboljelih u kojih je po primitku u bolnicu postavljena sumnja na ACS (kod žena čak 6-8 %), iako neka istraživanja govore u prilog da 10-12 % žena sa stenokardijom i ST-elevacijom u EKG-u boluju od TTS-a. Više od 90 % pacijenata s dijagnosticiranim TTS-om starije je od 50 godina, a žene čine više od 90 % svih slučajeva TTS-a, osim u Japanu gdje je sindrom češći kod muškog spola. Procijenjena incidencija u žena starijih od 55 godina je 5 puta veća od žena mlađih dobnih kategorija (7,9).

Sindrom se najčešće javlja u postmenopauzalnih žena, a studije pokazuju i da su pušenje, konzumacija alkohola, hiperlipidemija i anksiozna stanja povezana s učestalijim nastupom sindroma slomljenog srca (9). Sindrom se češće javlja ljeti te rano ujutro ili kasno navečer.

Studija na 1914 pacijenata koji su se prezentirali simptomima ACS-a provedena za vrijeme COVID-19 pandemije ukazala je na četverostruko povećanje incidencije TTS-a u odnosu na pretpandemijsko razdoblje. U opseg studije ušli su samo pacijenti negativni na PCR testu specifičnom za virus SARS-CoV-2 čime studija izbjegava možebitne patofiziološke učinke samog virusa SARS-CoV-2 i sugerira da razloge za povećanom incidencijom valja tražiti među psihološkim i emocionalnim stresorima koje nosi pandemija (10).

3. ETIOLOGIJA I PATOFIZIOLOGIJA

Jasan i linearan uzročno – posljedični slijed događaja nastanka sindroma slomljenog srca i dalje je nepoznat, iako su brojna istraživanja provedena s ciljem pronalaska „okidača“ za ovaj sindrom. Izvjesno je da TTS nastaje kao posljedica djelovanja snažnih i iznenadnih stresora ili *triggera* koji pokreću niz složenih patofizioloških mehanizama. Istraživanja predlažu nekoliko patofizioloških mehanizama koji dovode do nastanka TTS-a, a smatra se da je međusobna interakcija tih mehanizama potrebna za nastajanje nalaza kakvog vidimo u TTS-u. Samim time, TTS nije jedinstveni oblik kardiomiopatije, već skupni pojam koji opisuje disfunkciju miokarda potaknutu možebitnim raznim patofiziološkim osnovama s nespecifičnim patohistološkim supstratom. U prilog tome govori i podjela na više oblika TTS-a s obzirom na lokalizaciju zahvaćenosti miokarda akinezijom, različite kliničke prezentacije i odnos između stresora i učinke istih kod različitog spola pacijenata (7,11–13).

3.1. STRESORI I TRIGGERI

Kako su prvi slučajevi TTS-a povezivani s proživljavanjem emocionalnog šoka neposredno prije ispoljavanja simptoma, istraživanja su rađena s ciljem otkrivanja potencijalnih emocionalnih i psiholoških *triggera*. Kao najčešći emocionalni *triggeri* izdvajaju se smrt bližnje osobe, prirodne katastrofe, prometne nesreće, oružani napadi, veliki financijski gubitci i ostali događaji koji kod osobe mogu stvoriti osjećaj bespomoćnosti, straha i iznenadnog pogoršanja (14–16). Naknadnim istraživanjima otkriveno je kako i iznenadni pozitivni emocionalni *inputi* poput rođenja djeteta ili dobitka na igrama na sreću također mogu izazvati TTS.

Novija istraživanja sve veću pažnju pridaju neposrednom fizičkom stresoru. Smatra se da bi TTS mogao nastati kao reakcija na velike operativne zahvate, frakture i politraumu, egzacerbaciju KOPB-a, nakon subarahnoidalnog krvarenja, ulkusa želuca i nekih drugih težih stanja.

Smatra se da postojanje komorbiditeta poput shizofrenije, anksiozno – depresivnih poremećaja, opstruktivnih plućnih oboljenja i dijabetesa idu u prilog većoj vjerojatnosti za nastanak TTS-a (17).

Inkonzistentnost i varijabilnost u procjenama prevalencije TTS-a i naročito analize neposrednih *triggera* u istraživanjima je značajna. Naime, iako su mnoga istraživanja usuglašena da je TTS češći kod žena (9:1 u odnosu na muškarce) te da pojavnost sindroma kod žena korelira s izloženošću emocionalnim stresorima, istraživanje provedeno na 1750 ispitanika s TTS-om pokazuje da je njih 36 % proživjelo fizički stres neposredno nastanku sindroma, a emocionalni stres njih samo 27,7 % (14). Postavlja se pitanje može li se uopće diferencirati djelovanje emocionalnih i fizičkih stresora kao zasebnih elemenata, kada je vrlo izvjesno da će jaki fizički stresor rezultirati i jakom psihološkom reakcijom (17).

Percepciju o jakom stresoru kao okidaču sindroma slomljenog srca mijenja i činjenica da neka istraživanja pokazuju da do jedne trećine svih zahvaćenih ovim sindromom nisu proživjeli nikakav značajan i neposredan emocionalni, psihološki ni fizički stresor. U tom smjeru idu i dijagnostički kriteriji koji nepostojanje jasnog *triggera* ne smatraju isključnim kriterijem za postavljanje dijagnoze TTS-a (15).

3.2. OSOVINA MOZAK – SRCE I KATEKOLAMINI

Značaj osovine mozak – srce otprije je poznat u ispoljavanju srčanih bolesti, a znano je da poremećaji i bolesti središnjeg živčanog sustava (CNS) mogu remetiti kardiovaskularne funkcije – difuzne promjene u EKG-u, aritmije, slabljenje srčane funkcije mogu nastati kao posljedica akutnog moždanog udara ili epileptičkog napadaja (18,19).

Mjerenjem brzine cerebralnog protoka krvi u pacijenata s TTS-om uočena je povezanost i sukladnost između pojačane aktivnosti određenih struktura CNS-a s kliničkom fazom sindroma. U akutnoj fazi TTS-a uočava se brži cerebralni protok kroz regije moždanog debla, bazalnih ganglija i hipokampusa, dok se u kroničnim fazama TTS-a brzina protoka povećava u strukturama prefrontalnog korteksa, odnosno vraća se na fiziološko stanje prethodno nastanku sindroma (20).

Pojačana je sinteza sa stresom povezanih neuropeptida, poput neuropeptida Y iz arkuatnih jezgara hipotalamusa za kojeg se smatra da u kombinaciji s povećanom razinom katekolamina u krvotoku može izazvati toksičan učinak na miokard u smislu smanjenog kontraktiliteta i smanjene prokrvljenosti uslijed mikrovaskularne disfunkcije (15,21).

Povećanu razinu serumskih vrijednosti katekolamina i stresom povezanih hormona može se shvatiti kao kompenzatorni mehanizam potaknut smanjenim minutnim volumenom i hipotenzijom. Ipak, brojne studije zaključuju kako je povišena razina katekolamina moguće jedan od glavnih i primarnih patogenetskih faktora u kaskadi nastanka TTS-a. Studija koja uspoređuje srednje vrijednosti koncentracija adrenalina, noradrenalina i dopamina u bolesnika s postavljenom sumnjom na TTS i bolesnika s infarktom miokarda Killip klase III, iznosi značajnu razliku u koncentracijama navedenih hormona i neurotransmitera – razina adrenalina četverostruko je veća u bolesnika s TTS-om, a razina noradrenalina i dopamina dvostruko su veće u bolesnika s TTS-om u odnosu na oboljele od infarkta miokarda (22).

Srčana disfunkcija nalik onoj kod TTS-a eksperimentalno je postignuta u štakora primjenom lijeka milrinona – inhibitora fosfodiesteraze 3 koji se koristi u liječenju akutnog srčanog zatajivanja. Primjenom navedenog agensa porasla je koncentracija cikličkog adenzin monofosfata (cAMP) i pokrenuta je unutarstanična kaskada preko cAMP spregnute protein kinaze A, što je proces sličan onom koji u miocitima pokreće visoka koncentracija katekolamina (23).

3.3. UPALA

Značaj upalnih stanica u TTS-u još uvijek se istražuje. Uočeno je da, iako stanice miokarda prolaze slične patološke procese tijekom ACS-a i TTS-a, sama upala potaknuta je različitim upalnim medijatorima i rezultat je odgovora različitih loza upalnih stanica. Tijekom akutne faze TTS-a uočljiva je tkivna predominacija makrofaga, za razliku od akutne faze miokarditisa u kojem dominiraju limfociti. Smatra se da povećanu koncentraciju makrofaga uzrokuje povećana pojava *USPIO* čestica (engl. *ultra-small iron oxide superparamagnetic particle*) koje nastaju u tkivima s pojačanim oksidativnim stresom (24,25).

Patohistološkom analizom miocita tijekom akutne faze TTS-a vidljiva je predominacija M1 proinflamatorne populacije makrofaga, dok je M2 populacija, bitna za obnovu tkiva, smirivanje upale i stvaranje ožiljka, bila zapostavljena.

Predominacija M1 makrofaga u TTS-u vidljiva je i u petomjesečnom praćenju, a naročito je izražena u usporedbi s tkivima podvrgnutima ishemiji uslijed infarkta miokarda (26).

Slična patohistološka konfiguracija upalnih stanica postignuta je na animalnom modelu aplikacijom beta-agonista izoprenalina, imitirajući tako lokalni učinak visokih koncentracija katekolamina (27).

4. KLINIČKA SLIKA I PREZENTACIJA

Klinička slika TTS-a je nespecifična te se kao takva preklapa s kliničkom slikom akutnog infarkta miokarda (AIM) što otežava postavljanje točne dijagnoze. Istraživanja su pokazala da u 2 % onih kod kojih se inicijalno sumnjalo na AIM bude postavljena dijagnoza TTS-a. Stoga je vrlo važno uzimanje detaljne anamneze o proživljavanju stresnog događaja kako TTS ne bi prošao nezapaženo. TTS se najčešće manifestira akutnom boli u prsima i to u više od 75 % pacijenata, dok se dispneja kao rezultat plućnog edema pojavljuje u 50 % slučajeva. Vrtoglavica je nešto rjeđi simptom te se javlja u nešto više od 25 % pacijenata, a sinkopa, palpitacije i cijanoza prisutni su u manje od 10 % pacijenata. Nasuprot tome, manji broj pacijenata može biti i asimptomatski s abnormalnim EKG nalazom, povišenim troponinom ili ehokardiografskim znakovima. U oko polovice pacijenata narušeni su vitalni znakovi. Najčešće su skloni tahikardiji i hipotenziji, no mogući su i drugi poremećaji. Fizikalnim pregledom mogu se uočiti distendirane jugularne vene, a edemi potkoljenica rijetka su pojava. Auskultacijom srca i pluća mogu se čuti kreptacije bazalno, treći srčani ton (S3) i sistolički ejekcijski šum koji nastaje zbog opstrukcije izlaznog trakta lijeve klijetke (LVOTO) i mitralne regurgitacije (MR) (3,15).

4.1. KOMPLIKACIJE

Iako je TTS prolaznog karaktera i većina pacijenata se potpuno oporavi kroz nekoliko tjedana, svaki peti pacijent razvija komplikacije poput zatajivanja srca, kardiogenog šoka, MR, LVOTO, fibrilacije atriya (FA) i ventrikularne aritmije te nastanka tromba LV. Zatajivanje srca najčešća je komplikacija u akutnoj fazi bolesti s prevalencijom od 12 do 45 %. Zatajivanje srca je posljedica slabljenja kontraktilne funkcije miokarda, a ponekad i kao posljedica LVOTO i MR. Starije osobe, niska ejekcijska frakcija lijevog ventrikula (LVEF), visoke vrijednosti troponina, „midventrikularni tip“, zahvaćenost desne klijetke (RV) i prisutnost stresora povećavaju rizik od ove komplikacije. LVOTO u „apikalnom obliku“ nastaje zbog hiperkontraktilnosti bazalnog segmenta LV, a dolazi i do anteriornog pomaka mitralne valvule što rezultira s razvojem MR u 14-25 % pacijenata. Ove je komplikacije bitno što prije dijagnosticirati kako inotropima ne bi pogoršali stanje i

razvoj kardiogenog šoka (15). U 25 % slučajeva pacijenti razviju neki od oblika aritmija od čega je FA najčešća (5-15 %), a slijedi ju atrioventrikularni (AV) blok (5 %). Ventrikularne aritmije poput ventrikularne tahikardije (VT), ventrikularne fibrilacije (VF) ili *Torsade de Pointes* znatno su rjeđe, no zbog opasnosti od smrtnog ishoda bitno je osigurati u početku liječenja EKG monitoriranje (28). Iako se često ne pridaje dovoljno pažnje, stvaranje tromba i embolizacija istog za posljedicu ima nastanak cerebrovaskularnog infarkta (CVI) u 17 % pacijenata. Rizik za ovakav događaj povećava se sa spontanom oporavkom funkcije LV ukoliko je riječ o „apikalnom tipu“ TTS-a jer su trombi većinom lokalizirani u LV i počinju se stvarati između 2 i 5 dana od početka simptoma (29). Ruptura stijenke ventrikula i intrakardijalno krvarenje rijetka su pojava, a uglavnom se dijagnosticiraju postmortalno kod starijih, hipertoničara, osoba s perzistentnom ST-elevacijom na EKG nalazu te osoba koje nisu u terapiji imali beta-blokatore (30).

5. DIJAGNOSTIKA

Postavljanje dijagnoze TTS-a može biti izazovno jer simptomi, EKG i ultrazvučni nalaz mogu upućivati na ACS. Stoga je glavni princip postavljanja dijagnoze TTS-a isključivanje ACS-a. Danas se u praksi mogu koristiti i revidirani kriteriji Mayo Klinike iz 2008. godine (Tablica 1.) te InterTAK dijagnostički zbroj (Tablica 2.) koji mogu pomoći u dijagnozi. Za postavljanje dijagnoze moraju biti zadovoljena sva 4 kriterija Mayo Klinike, dok prema InterTAK-u zbroj veći od 70 ima vjerojatnost TTS-a veću od 90 % (7,31).

Tablica 1. Revidirani kriteriji Mayo Klinike iz 2008. godine.

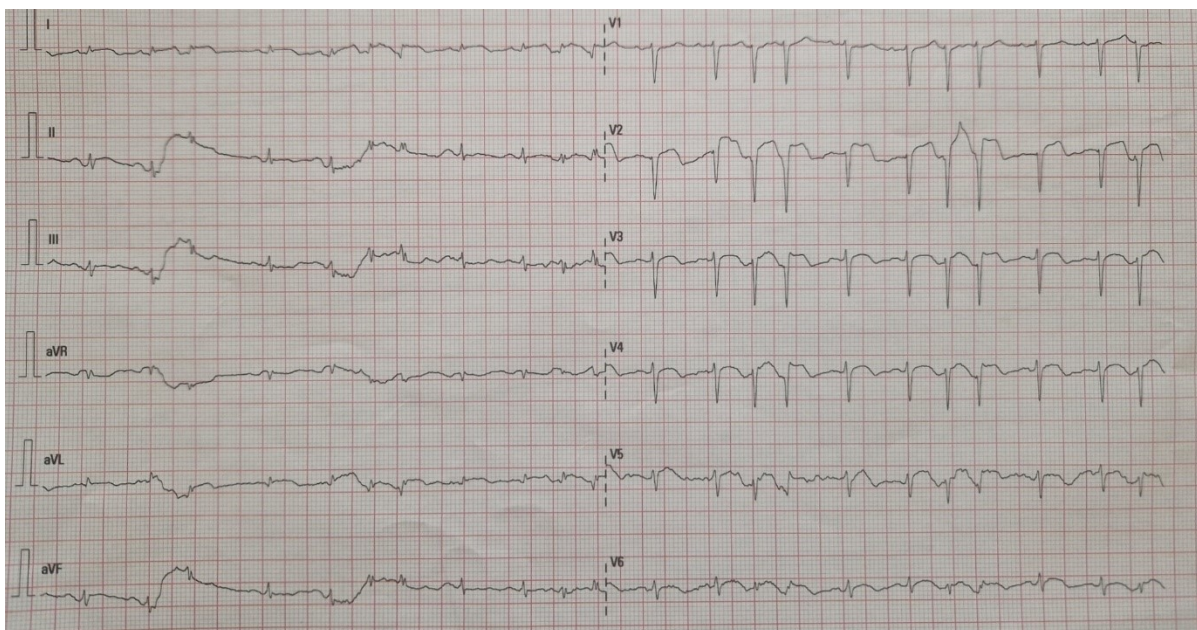
Privremena hipokinezija, diskinezija ili akinezija u segmentima LV s ili bez zahvaćenosti apeksa; aberacija u kretanju regionalne stijenke koja prelazi jednu vaskularnu distribuciju; postojanje stresnog okidača.
Nema prisutnosti značajne bolesti koronarne arterije.
Nedavne promjene u elektrokardiogramu (EKG) (elevacija ST-segmenta i/ili inverzija T vala) ili značajno povišenje razine srčanog troponina u serumu.
Nepostojanje feokromocitoma ili miokarditisa

Tablica 2. InterTAK dijagnostički zbroj.

InterTAK dijagnostički zbroj	Broj bodova
Ženski spol	25
Emocionalni stres	24
Fizički stres	13
Izostanak depresije ST-segmenta	12
Psihijatrijski poremećaji	11
Neurološki poremećaji	9
Produljenje QT intervala	6

5.1. ELEKTROKARDIOGRAM

Prvi korak u dijagnostici TTS-a je snimanje 12-kanalnog EKG-a koji u više od 95 % pacijenata pokazuje nepravilnosti (3,32). Inicijalno se u takvih osoba može vidjeti elevacija ST-segmenta (Slika 1.) (40-44 %) i inverzija T valova s produljenim QT intervalom (41 %), dok su depresija ST-segmenta (8-10 %) i blok lijeve grane (LBBB) (5 %) nešto rjeđe pojave i prisutnost istih češće ukazuje na druge dijagnoze poput ACS-a (14,28,31,33). Do sada su opisana tri stadija promjena u EKG nalazima s obzirom na vrijeme pojave simptoma. U prvom stadiju (<12 sati) može se uočiti elevacija ST-segmenta i to najčešće u aVR i II odvodu te prekordijalnim V2-V5 odvodima. Prisutnost abnormalnog ST-segmenta u V1 prekordijalnom odvodu s malom vjerojatnošću ukazuje na TTS. Isto tako, elevacija ST-segmenta u II, III i aVF odvodu nije karakteristična kod osoba s TTS-om te prisutnost takvih promjena ukazuje na mogućnost inferiornog infarkta miokarda s elevacijom ST-segmenta (STEMI). Iako postoje očite razlike u EKG nalazima, svaki oblik novootkrivene ST-elevacije kod pacijenata s anginom pectoris zahtijeva hitnu koronarografiju kako bi se postavila točna dijagnoza (28,34). Drugi stadij započinje 1-3 dana nakon pojave simptoma i uključuje inverziju T vala s produljenim QT intervalom. Inverzni T valovi su širi i dublji, a moguće ih je uočiti u svim prekordijalnim odvodima V1-V6, te I, II i aVL odvodu. QT interval u pacijenata s TTS-om produljen je na više od 500ms što čini rizik za razvoj aritmija poput *Torsade de Pointes* i VF. Shodno tome, svaki bi pacijent s TTS-om, a osobito produljenim QT intervalom trebao biti EKG monitoriran kroz najmanje 48-72 sata kako bi se izbjegle komplikacije (7,15). Ovakvo značajno produljenje QT intervala (jedan od kriterija InterTAK dijagnostičkog zbroja) rijetko se može pronaći kod pacijenata s ACS-om, stoga ovakav EKG nalaz može pomoći u razlikovanju ova dva stanja. S druge strane, u obzir treba uzeti i mogućnost razvoja TTS-a kao posljedice ventrikularne aritmije. Takva stanja nisu česta, ali svakako otežavaju razlučivanje što je ispravna dijagnoza, odnosno, što je komplikacija iste (7). Treći stadij može trajati od nekoliko tjedana do nekoliko mjeseci i praćen je postupnom regresijom svih abnormalnosti (13). Iako rijetko, zabilježeni su i slučajevi s potpuno urednim EKG nalazom (< 2 % slučajeva) (32).



Slika 1. Primjer EKG nalaza pacijenta s Takotsubo kardiomiopatijom kod prijema. Mala elevacija ST-segmenta u odvodima V2-V6 te D1 i aVL. (Osobna arhiva mentora).

5.2. BIOMARKERI

U više od 90 % pacijenata razine troponina T (TnT) ili troponina I (TnI) su povišene. Vrijednosti TnT i TnI su manje izražene nego u ACS-u zbog odsutnosti nekroze miokarda koja je kod AIM prisutna u puno većoj mjeri sa značajnijim porastom troponina (7,14). Tipično za TTS je i neznatno povišenje kreatin kinaze (CK). Ovakva neznatna povišenja srčanih biomarkera ne koreliraju s opsežnom abnormalnom pokretljivošću stijenke LV vidljivim na ehokardiogramu, LVG-u i CMR-u (15).

S druge strane, moždani natriuretski peptid (BNP) i N-terminalni pro-B tip natriuretski peptid (NT-proBNP) biomarkeri su kojima koncentracija u plazmi nerijetko doseže vrijednosti znatno veće nego u pacijenata s AIM. Njihova koncentracija najviša je u prvih 48 sati nakon čega slijedi postupni pad kroz nekoliko mjeseci. Ovakvo značajno povećanje BNP/NT-proBNP povezano s neznatnim povišenjem troponina može pomoći u diferencijaciji TTS-a od ACS-a. Štoviše, visoki omjer NT-proBNP/troponin ukazuje na veću vjerojatnost TTS-a s osjetljivošću od 91 % i specifičnosti od 95 % (3,35).

Uz srčane biomarkere, neki proinflamatorni (IL-2, IL-4, IL-8, TNF-alfa, interferon) i antiinflamatorni (IL-10) citokini također mogu biti znatno povišeni u akutnoj fazi TTS-a s tendencijom sniženja kroz nekoliko mjeseci. Veća koncentracija IL-7 u odnosu na IL-6 može se pronaći u osoba s TTS-om za razliku od osoba koji su pretrpjeli AIM gdje je omjer recipročan. U osoba s TTS-om primijećen je i brzi porast faktora diferencijacije rasta (GDF-15) (26,28).

Serumski katekolamini, neuropeptid Y i serotonin mogu biti povišeni 2-3 puta u pacijenata s TTS-om u odnosu na AIM, no danas se u rutinskoj obradi ne koriste jer povišenje nije prisutno u svih pacijenata (32).

U novijim studijama istraživana je i povezanost cirkulirajuće mikro ribonukleinske kiseline (miRNA) s pojavnosti TTS-a. Povišene razine miRNA-1 i miRNA-26a karakteristične su kod brojnih drugih stresom uzrokovanih poremećaja kao i kod afektivnih poremećaja stoga više vrijednosti istih mogu upućivati na TTS. Suprotno tome, više vrijednosti cirkulirajuće miRNA-133a značajnije su u osoba sa STEMI. Ove metode još uvijek nisu dovoljno istražene, ali predstavljaju jednu od dijagnostičkih metoda koja bi u budućnosti mogla biti korištena (28,36).

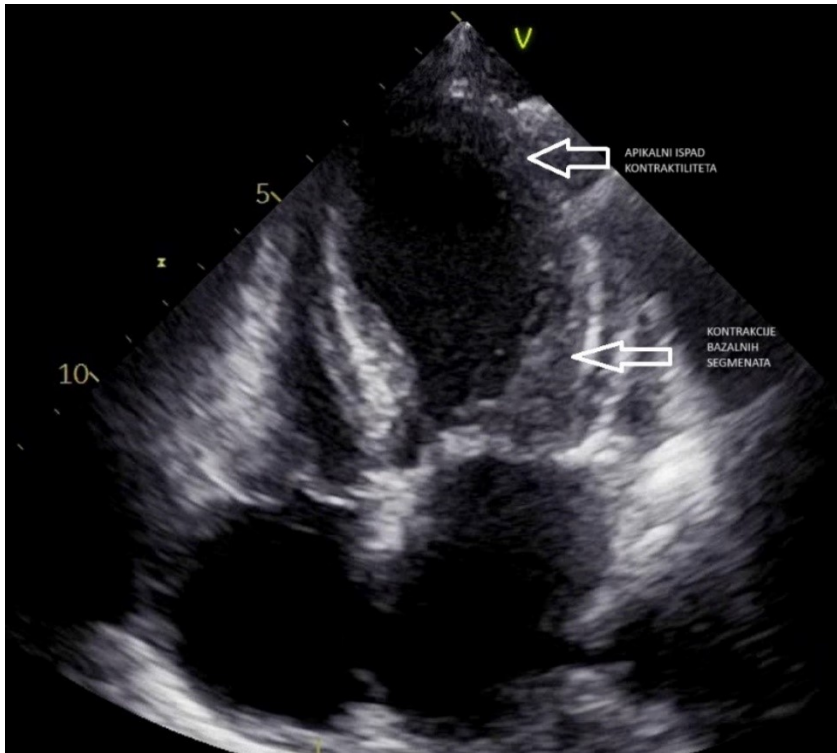
5.3. EHOKARDIOGRAFIJA

Transtorakalna ehokardiografija (TTE) najčešća je korištena neinvazivna slikovna metoda u dijagnostici TTS-a. Njena primjena u akutnoj fazi omogućuje vizualizaciju abnormalne pokretljivosti stijenke LV, procjenu ejekcijske frakcije (EF), procjenu komplikacija TTS-a (LVOTO, MR, ruptura stijenke, nastanak tromba), ali i praćenje oporavka funkcije LV tijekom vremena (Slika 2-4.) (37,38). Velika prednost ove metode je razlikovanje jedne od četiri forme TTS-a. Tako se kod najčešće forme „apikalnog baloniranja“ (70-80 % slučajeva) nalazi akinezija ili hipokinezija apeksa srca dok je kod drugog najčešćeg oblika nazvanog „midventrikularni tip“ (15-25 % slučajeva) istaknuta akinezija ili hipokinezija midventrikularnog segmenta. „Bazalna forma“ zahvaća bazu srca i nije česta pojava, a istraživanja su pokazala da je incidencija ovog oblika češća u osoba s feokromocitomom, subarahnoidalnim krvarenjem i adrenalinom induciranim TTS-om. TTE nije pokazao veliku preciznost u dijagnostici najrjeđeg oblika TTS-a, stoga je za postavljanje dijagnoze „fokalnog tipa“ potrebna slikovna obrada CMR-om (14,39–42). U AIM patološke promjene u

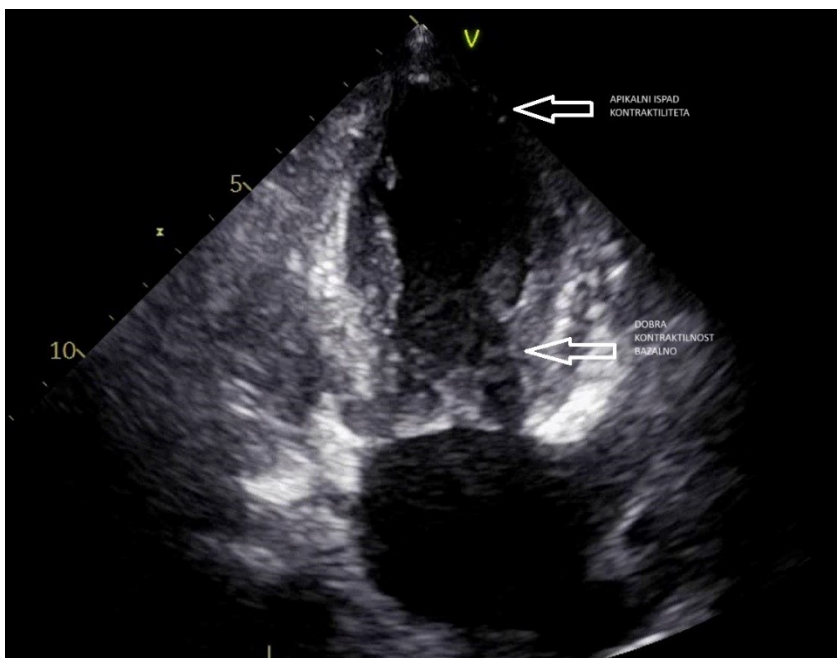
pokretljivosti stijenke ventrikula nalazimo u području gdje je došlo do okluzije krvne žile koja opskrbljuje područje za razliku od TTS-a gdje je zahvaćeno veće područje LV. No, zbog anatomskih varijacija, ponekad može biti otežano razlučivanje najčešćeg oblika TTS-a „apikalnog baloniranja“ od anteroapikalnog *stunninga* miokarda uslijed ishemije uzrokovane okluzijom prednje lijeve silazne arterije (LAD) koja obavija apeks srca pa takvi oblici zahtijevaju dodatnu obradu (15).

U inicijalnoj fazi TTS-a, sistolička funkcija značajno je narušena s EF od 20-49 % (43). Ovakav pad funkcije LV uvjetovan je znatno većim zahvaćanjem stijenke miokarda u odnosu na AIM. No za razliku od AIM, TTS je reverzibilno stanje kod kojeg se očekuje oporavak kroz 4-8 tjedana. Tijekom tog perioda kontrolni TTE pregled mandatoran je kod svih pacijenata kako bi se na vrijeme uočilo pojavu komplikacija, ali i ispratilo oporavak sistoličke funkcije srca (14,44).

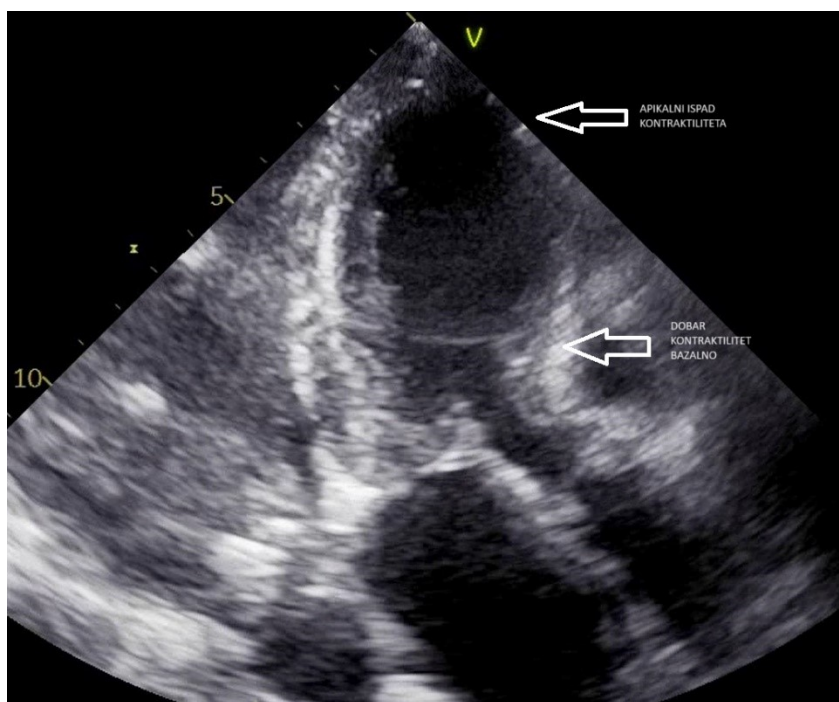
Važna uloga TTE je u identifikaciji komplikacija akutne faze TTS-a. U najčešćem obliku „apikalnog baloniranja“ zbog hiperkontraktilnosti bazalnog segmenta LV dolazi do LVOTO kao i anteriornog pomaka mitralne valvule u fazi sistole koji u 14-25 % pacijenata rezultira MR. MR može nastati i kao posljedica disfunkcije papilarnih mišića zbog zahvaćanja većeg područja miokarda LV (45,46). TTE također može detektirati rupturu stijenke LV ili formiranje tromba u području apeksa srca uslijed disfunkcije LV (47).



Slika 2. Ehokardiografski prikaz Takotsubo kardiomiopatije u različitim apikalnim prikazima. Četiri šupljine. (Osobna arhiva mentora).



Slika 3. Ehokardiografski prikaz Takotsubo kardiomiopatije u različitim apikalnim prikazima. Dvije šupljine. (Osobna arhiva mentora).



Slika 4. Ehokardiografski prikaz Takotsubo kardiomiopatije u različitim apikalnim prikazima. Tri šupljine. (Osobna arhiva mentora).

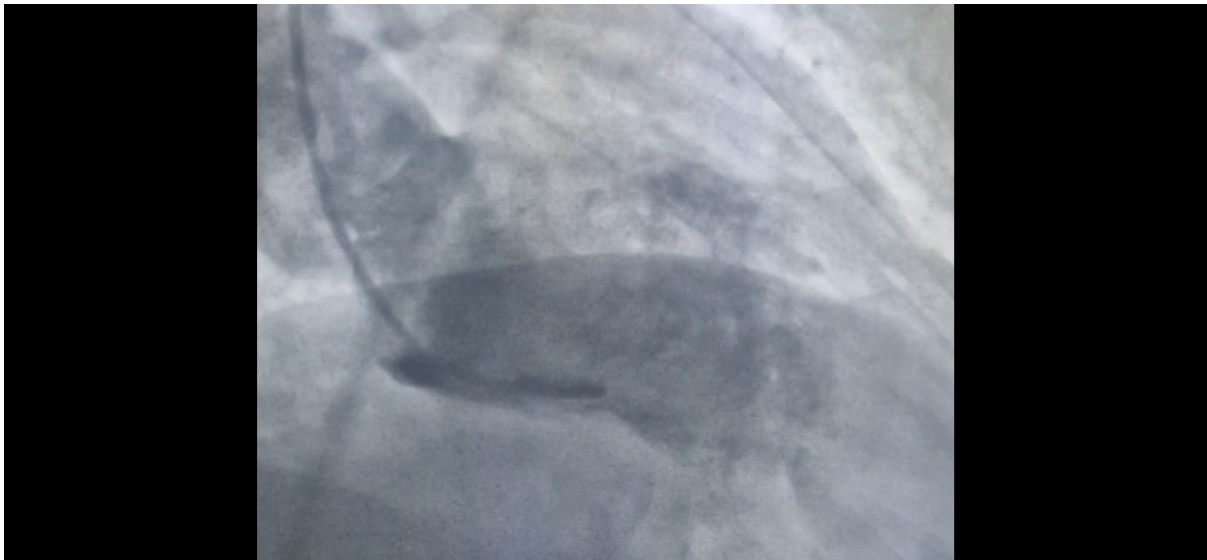
5.4. KORONARNA ANGIOGRAFIJA I LIJEVA VENTRIKULOGRAFIJA

Koronarna angiografija i ventrikulografija su invazivne dijagnostičke metode koje u dijagnostici TTS-a imaju veliki značaj. Budući da klinička prezentacija i EKG nalazi nisu specifični, većina pacijenata biva podvrgnuta koronarnoj angiografiji s ciljem isključivanja AIM uslijed opstrukcije koronarnih arterija (15,48). Iako se u pacijenata s TTS-om ne očekuje opstrukcija koronarnih arterija, u 10-21 % starijih pacijenata istovremeno je prisutna opstruktivna bolest koronarnih arterija (CAD) koja ne uzrokuje ishemiju miokarda i nije u korelaciji s opsežnom abnormalnom pokretljivošću stijenke LV (15,32,48).

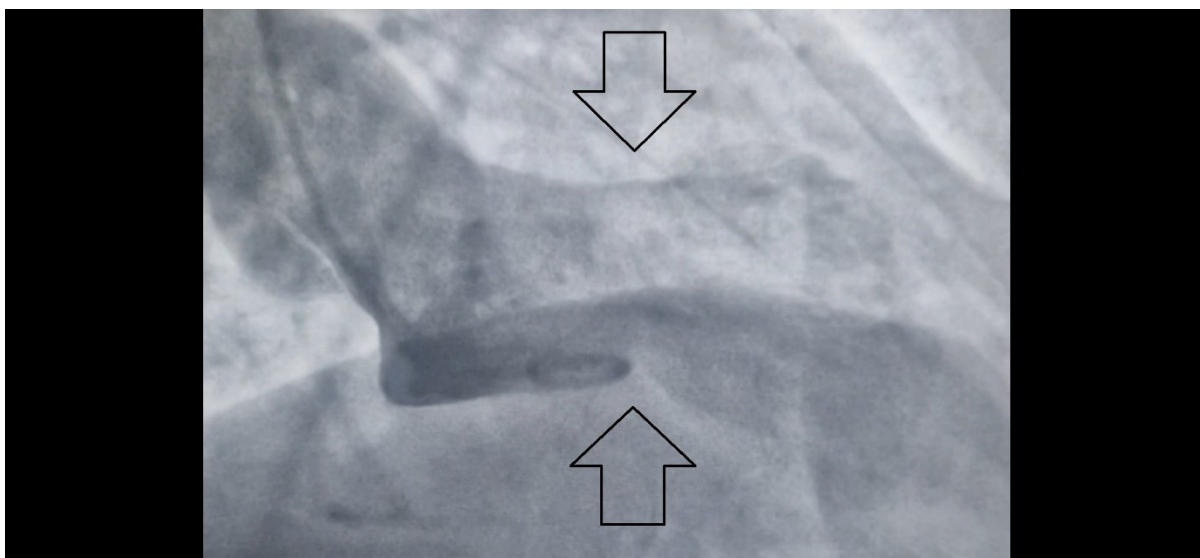
Lijeva ventrikulografija precizna je metoda za vizualizaciju LV i potvrdu dijagnoze TTS-a. Tako se u najčešćem obliku „apikalnog baloniranja“ uočava diskinezija, akinezija ili hipokinezija apikalnog i srednjeg segmenta LV uz hiperkineziju bazalnog dijela. Postojanje dijela apeksa srca s očuvanom kontraktilnom funkcijom (tzv. *apical nipple sign*) isključuje anteriorni STEMI i bitan je u diferencijalnoj dijagnozi (7,49).

Osobiti značaj lijeva ventrikulografija pokazuje u dijagnostici „midventrikularnog tipa“ budući da ehokardiografijom može biti otežana vizualizacija. U „midventrikularnom obliku“ uočava se patognomonična hipokinezija srednjeg dijela LV uz hiperkineziju apikalnog i bazalnog dijela (tzv. izgled pješčanog sata) (7,15).

Iako je danas moguće neinvazivnim dijagnostičkim metodama razlikovati TTS od AIM, koronarna angiografija s ventrikulografijom čini zlatni standard u dijagnostici ovog sindroma u hrvatskim bolnicama (50).



Slika 5. Ventrikulografski nalaz Takotsubo kardiomiopatije. Normalna popunjenost kavuma lijeve klijetke u dijastoli. (Osobna arhiva mentora).



Slika 6. Ventrikulografski nalaz Takotsubo kardiomiopatije. Izgled "pješčanog sata" u sistoli. Strelice prikazuju kontraktilitet srednjih dijelova stijenki dok izostaje kontraktilitet bazalno i apikalno. (Osobna arhiva mentora).

5.5. MAGNETSKA REZONANCA SRCA

Magnetska rezonanca srca (CMR) s gadolinijevim kontrastom iznimno je korisna metoda u dijagnostici TTS-a zbog svoje mogućnosti razlučivanja od AIM i miokarditisa no zbog svoje ograničene dostupnosti u praksi se rjeđe koristi. Osim za vizualizaciju abnormalnih promjena u motilitetu LV, CMR je korisna metoda za procjenu funkcije i zahvaćenosti LV i RV, procjenu komplikacija poput perikardijalnog izljeva ili tromba u ventrikulima koji često ne budu vidljivi TTE-om i procjenu ozljede miokarda poput edema, upale ili fibroze (13,51). Štoviše, zahvaćenost RV prisutna je u trećine pacijenata s TTS-om što se rijetko zapaža ehokardiografijom. Zbog izostanka fibroze, u pacijenata s TTS-om u pravilu nema nakupljanja gadolinija za razliku od AIM kod kojih je nakupljanje uvijek prisutno ili miokarditisa kod kojih je u 88 % pacijenata zabilježeno nakupljanje. Posljedično, izostanak kasnog gadolinij pojačanja na T2-snimkama upućuje na TTS. Ipak, u rijetkim slučajevima akutne faze moguće je vidjeti kasna gadolinijeva pojačanja i u pacijenata s TTS-om, ali takva su stanja povezana s češćim komplikacijama i težim krajnjim ishodima (28,52). Važno obilježje TTS-a je i edem miokarda. Za razliku od edema u ACS-u koji nastaje u području zahvaćene koronarne arterije, kod TTS-a edem zahvaća cijeli ventrikul iako je u najvećoj mjeri prisutan u području abnormalne kontraktilnosti ventrikula. Edemi

se uglavnom povlače kroz nekoliko tjedana, a za njihovu potpunu rezoluciju potrebno je do 6 mjeseci (3,15).

Danas su za postavljanje dijagnoze TTS-a postavljeni specifični CMR kriteriji koji obuhvaćaju edem ventrikula, abnormalnu pokretljivost stijenke ventrikula i izostanak kasnog gadolinij pojačanja što govori u prilog ireverzibilnog oštećenja. Zaključno, CMR pokazuje znatno veću preciznost u dijagnostici TTS-a u odnosu na TTE što pokazuje i studija u kojoj je od 148 pacijenata za koje je inicijalno postavljena sumnja AIM bilo 35 % pacijenata s TTS-om iako ventrikulografijom i TTE-om prvotno nisu uočene patološke promjene (53,54).

6. LIJEČENJE

S obzirom na to da je TTS rijedak i etiologija nije do kraja istražena te do danas nisu napisane specifične smjernice za liječenje ovog sindroma, plan liječenja u ovih pacijenata temelji se na osobnoj procjeni i iskustvu liječnika. Budući da AIM i TTS pokazuju slične simptome, inicijalno liječenje u ovih pacijenata najčešće započinje primjenom antitrombotika i statina. Tek po isključenju koronarne bolesti i potvrđi dijagnoze TTS-a, daljnja primjena aspirina se obustavlja (28,33,55). Zbog oslobađanja velike količine katekolamina koji djeluju na alfa i beta receptore i posljedičnog poremećaja u funkciji ventrikula, u liječenju TTS-a opravdana je primjena beta-blokatora. No, iako su brojna istraživanja provedena na životinjskim modelima pokazala da primjena alfa i beta-blokatora povoljno utječe na oporavak funkcije i prevenciju rekurentnih epizoda, u 20 % pacijenata koji su u kroničnoj terapiji već imali beta-blokatore razvio se TTS. Stoga danas prevladava mišljenje da beta-blokatori u standardnim dozama ne pružaju potpunu zaštitu u prevenciji TTS-a (16,28,43,56).

U liječenju TTS-a osnovu čini suportivna terapija do oporavka funkcije kao što je primjena diuretika u slučaju kongestije ili inhibitora renin-angiotenzin-aldosteron sustava kada je reducirana EF, a od izuzetne važnosti je i kontinuirano monitoriranje kako bi se komplikacije ovog sindroma na vrijeme uočile i pravovremeno liječile (15).

6.1. ZATAJIVANJE SRCA I KARDIOGENI ŠOK

Zatajivanje srca i razvoj plućnog edema najčešća je komplikacija TTS-a s prevalencijom od 12-45 %. Glavni cilj liječenja ove komplikacije je ublažiti plućnu kongestiju i osigurati hemodinamsku stabilnost pacijenata s niskim srčanim minutnim volumenom (SMV). Međutim, važan parametar u terapiji zatajivanja srca ovisit će o prisutnosti LVOTO. Primjenom nitrata i diuretika ublažit će se plućna kongestija dok je u pacijenata s istovremenim razvojem LVOTO preporučeno uzimanje malih doza kratko djelujućih beta-blokatora kako bi smanjili hiperkontraktilnost bazalnog dijela srca i time smanjili opstrukciju. Isto tako, primjena beta-blokatora u hemodinamski stabilnih pacijenata s hipertenzijom snižava krvni tlak, a ujedno smanjuje incidenciju rupture ventrikula (7,15).

S druge strane, u prvih 72 sata po prijemu u bolnicu 11 % pacijenata razvija kardiogeni šok od čega 20-25 % pacijenata ima LVOTO. Vrlo je važno nekom od dijagnostičkih metoda (najčešće TTE) utvrditi prisutnost LVOTO budući da se terapija ova dva stanja bitno razlikuje (57). U pacijenata bez LVOTO indicirana je primjena inotropnih lijekova (dobutamin, dopamin) s ciljem povećanja SMV uz kontinuirano praćenje kako ne bi došlo do inotropima induciranog razvoja LVOTO. Ako primjena inotropa ne dovede do poboljšanja, opravdana je privremena primjena malih doza vazopresora (noradrenalin, vazopresin, fenilefrin) uz mehaničku potporu koja uključuje intraaortalnu balonsku pumpu (IABP) i mehaničku potporu lijevoj klijetki (LVAD) (15). Nadalje, u hipotenzivnih pacijenata koji su razvili kardiogeni šok i LVOTO, primjena inotropa je kontraindicirana kako ne bi izazvali pogoršanje opstrukcije uslijed pojačanja hiperkontraktilnosti bazalnog segmenta srca. U tih pacijenata treba nadoknaditi tekućinu i uvesti beta-blokatore koji smanjenjem bazalne hiperkontraktilnosti mogu dovesti do smanjenja opstrukcije i povećanja SMV. No pri uvođenju beta-blokatora mandatorno je EKG praćenje kako u pacijenata s bradikardijom i produženim QT intervalom > 500 ms ne bi izazvali dodatne komplikacije u obliku malignih aritmija *Torsade de Pointes* i VF (3,28). Dodatno, primjena ivabradina također je pokazala korist u pacijenata s LVOTO međutim njegov učinak na ishode kod ovih bolesnika do danas nije dokazan (58). Ukoliko farmakološka terapija ne dovede do poboljšanja, nastavlja se mehanička potpora srca s LVAD ili ekstrakorporalnom membranskom oksigenacijom (ECMO), a zbog mogućeg pogoršanja LVOTO, IABP se izbjegava (32). Alternativno, u izostanku mehaničke potpore primjenjuje se levosimendan u pacijenata s kardiogenim šokom i višegranskim zatajivanjem (59,60).

6.2. ARITMIJE

Svaki četvrti pacijent kao komplikaciju TTS-a razvije neki od oblika aritmije. Rizik za razvoj malignih aritmija značajan je sve dok postoji patološki EKG nalaz. Iako je FA najčešća, veći značaj pridaje se po život opasnim ventrikularnim aritmijama. Tako se u terapiji *Torsade de Pointes* inicijalno započinje s intravenskom primjenom magnezija, a izostankom odgovarajućeg učinka uvodi se izoproterenol (13). Povrh toga, u pacijenata s VF i VT može se ugraditi i defibrilator. Iako je prevalencija AV

bloka u TTS-u manja od 1 %, u slučaju nastanka može se ugraditi privremeni elektrostimulator (61,62).

6.3. SISTEMSKI TROMBOEMBOLIZAM

Iako nije česta komplikacija TTS-a, tromboembolizam se može javiti u svom najčešćem obliku „apikalnog baloniranja“ uslijed hipokontraktilnosti apeksa srca. Kako bi prevenirali embolizaciju i novonastali CVI nužna je pravovremena vizualizacija tromba TTE-om ili CMR-om. Budući da je ova komplikacija prisutna u tek 1-4 % slučajeva, profilaktička primjena antikoagulantne terapije nije opravdana, ali se kod pacijenata s teškim oblikom ventrikularne disfunkcije (EF < 30 %) može razmotriti uvođenje niskomolekularnog heparina kako bi smanjili rizik tromboembolije. U pacijenata kod kojih se TTE-om ili CMR-om uoči formirani ugrušak nužno je odmah započeti s antikoagulantnom terapijom u trajanju od 3 mjeseca, a po potrebi i duže sve do potpunog oporavka funkcije LV i razgradnje ugruška (3,32).

6.4. KRONIČNA TERAPIJA

Zbog reverzibilnosti procesa u TTS-u potpuni oporavak funkcije LV očekuje se kroz nekoliko dana do nekoliko mjeseci (63). Iako je u manjem broju blažih slučajeva potpuni oporavak moguć i bez medikamentozne terapije, u većine pacijenata savjetuje se primjena inhibitora angiotenzin konvertirajućeg enzima (ACEi) / blokatora angiotenzinskih receptora (ARB), beta-blokatora i diuretika kroz 3 mjeseca ili do oporavka funkcije LV. Primjena ACEi ili ARB snizila je prevalenciju recidiva TTS-a u prvoj godini i povisila stopu preživljenja, a oprečno tome, primjena beta-blokatora ne smanjuje rizik od recidiva TTS-a, ali dovodi do dugoročnog poboljšanja sistoličke funkcije LV (13,28). Nadalje, u pacijenata s podležećom CAD preporučuje se uzimanje statina i aspirina. Iako je primjena estrogena u kroničnoj terapiji još uvijek u fazi ispitivanja, istraživanja na životinjskim modelima dokazala su da primjena estrogena može imati pozitivan učinak u terapiji TTS-a (28,64).

U pacijenata s TTS-om često su prisutni i psihijatrijski poremećaji poput depresivnih i anksioznih stanja. Mnoge studije pokazuju kako kognitivno – bihevioralni pristup

pomaže smanjenju stresa i ima povoljan učinak na oporavak funkcije srca kao i smanjenje recidiva. Posljedično, istovremena psiho – kardiološka rehabilitacija daje značajno bolje rezultate u oporavku pacijenata u odnosu na izoliranu kardiološku terapiju (15,65).

7. PROGNOZA

Većina pacijenata s TTS-om ima povoljnu prognozu uz potpuni oporavak sistoličke funkcije LV kroz nekoliko tjedana. U prilog tome govori i stopa oporavka od 95 %. Međutim, iako se TTS prvotno smatrao benignim stanjem, istraživanja su ukazala na ozbiljnost ovog sindroma zbog učestalog razvoja po život opasnih komplikacija. Stopa bolničkog mortaliteta iznosi 5 % od čega najviše otpada na hemodinamski nestabilne pacijente s kardiogenim šokom i plućnim edemom, dok su aritmije nešto rjeđi uzrok smrtnih ishoda (8,66). Iako se TTS češće javlja u žena, mortalitet je značajno veći u muškog spola (14). Isto tako, osobe kod kojih je TTS uzrokovan emocionalnim stresom imaju tri puta manju stopu mortaliteta u odnosu na fizičke stresore (67). Stoga, za povoljnu prognozu je važno prepoznati rizične čimbenike kao i pratiti pacijente u akutnoj fazi kako bi uz odgovarajuću terapiju smanjili stopu bolničkog mortaliteta.

S druge strane, rekurentne epizode TTS-a javljaju se u 5 % slučajeva unutar četiri godine od prve epizode, a karakteristične su za oba spola i sve dobne skupine. Žene starije od 50 godina, učestalo izlaganje stresnim situacijama i nepotpuni oporavak funkcije LV čine glavne rizične čimbenike za rekurenciju TTS-a. Iako su rekurentne epizode najčešće istovjetne prvoj epizodi po uzroku i tipu, zabilježeni su i slučajevi gdje se uzrok i tip „baloniranja“ razlikuju. Posljedično, iako je rekurentne epizode TTS-a nemoguće u potpunosti prevenirati, istraživanja su pokazala da primjena ACEi ili ARB uz promjene životnog stila (smanjenje stresa, prestanak pušenja i konzumacije kofeina) itekako mogu smanjiti incidenciju (13,28,68).

Iako je prognoza dobra, pacijenti s TTS-om se čak i nakon potpunog oporavka mogu žaliti na umor (74 %), dispneju (43 %), bolove u prsima (8 %), palpitacije (8 %) i intoleranciju napora. Uz to, takvi pacijenti imaju i višu prevalenciju anksioznosti kao rezultat PTSP-a (15).

8. NEODGOVORENA PITANJA I IZAZOVI U BUDUĆNOSTI

Iako je do sada mnogo toga poznato o TTS-u, postoje brojni aspekti koji su još uvijek nejasni i zahtijevaju dodatno istraživanje. Tako je jedan od glavnih zadataka budućih istraživanja definirati rizične čimbenike (genetski i okolišni čimbenici) te psihičke i fizičke bolesti odgovorne za razvoj TTS-a kao i razlučiti učestaliju pojavu TTS-a u žena. Isto tako, jedan od ključnih zadataka budućih istraživanja je i određivanje i razumijevanje patofiziološkog mehanizma nastanka TTS-a te istražiti zašto se TTS pojavljuje u nekoliko fenotipova. Nadalje, jedan od ciljeva budućih istraživanja trebao bi se bazirati na postavljanju specifičnih smjernica liječenja. Važno je uspostaviti smjernice za liječenje akutne faze bolesti uključujući liječenje komplikacija, ali i smjernice za dugoročnu terapiju kako bi se prevenirale rekurencije što bi dovelo do znatnog poboljšanja u ishodu liječenja te smanjenja mortaliteta (15,28).

Daljnje studije su neophodne kako bi se produbilo znanje i razjasnili ovi nepoznati parametri što bi doprinijelo efikasnijem pristupu i boljem razumijevanju TTS-a.

9. ZAHVALE

Najprije zahvaljujem svom mentoru doc. dr. sc. Juri Samardžiću na strpljenju i pomoći pri pisanju ovog diplomskog rada.

Posebnu zahvalnost dugujem svojim roditeljima i sestri na neizmjerne ljubavi i podršci koju su mi pružili za vrijeme studija. Bili ste uz mene kada je bilo najteže.

Zahvaljujem i svim svojim prijateljima, a posebno mojoj grupi C3. Zajedničke trenutke koje smo proveli pamtit ću do kraja života.

Od srca zahvaljujem svom najboljem prijatelju Ivanu. Tvoja podrška, pomoć i poticanje bili su mi neizmjerne važni tijekom studija.

Zahvaljujem i svojoj najboljoj prijateljici Anđeli na razumijevanju i ohrabivanju.

Hvala Ivanu Perišiću za gol Englezima u polufinalu Svjetskog prvenstva 2018. godine.

Hvala dragom Bogu na snazi koju mi daje za sve životne izazove.

10. LITERATURA

1. Akashi YJ, Ishihara M. Takotsubo Syndrome. *Heart Failure Clinics*. listopad 2016.;12(4):587–95.
2. Cabot RC, Scully RE, Mark EJ, McNeely BU, Ryan TJ, Fallon JT. Case 18-1986: A 44-Year-Old Woman with Substernal Pain and Pulmonary Edema after Severe Emotional Stress. *N Engl J Med*. 08. svibanj 1986.;314(19):1240–7.
3. Assad J, Femia G, Pender P, Badie T, Rajaratnam R. Takotsubo Syndrome: A Review of Presentation, Diagnosis and Management. *Clin Med Insights Cardiol*. 01. siječanj 2022.;16:11795468211065782.
4. Chan C, Elliott J, Troughton R, Frampton C, Smyth D, Crozier I, i ostali. Acute Myocardial Infarction and Stress Cardiomyopathy following the Christchurch Earthquakes. *PLOS ONE*. srp 2013.;8(7):e68504.
5. Pant S, Deshmukh A, Mehta K, Patel N, Badheka A, Shah N, i ostali. CLUSTERING OF TAKOTSUBO CARDIOMYOPATHY CASES IN UNITED STATES IN 2011. *Journal of the American College of Cardiology*. travanj 2014.;63(12):A828.
6. Templin C, Napp LC, Ghadri JR. Takotsubo Syndrome: Underdiagnosed, Underestimated, but Understood? *J Am Coll Cardiol*. 26. travanj 2016.;67(16):1937–40.
7. Singh T, Khan H, Gamble DT, Scally C, Newby DE, Dawson D. Takotsubo Syndrome: Pathophysiology, Emerging Concepts, and Clinical Implications. *Circulation*. 29. ožujak 2022.;145(13):1002–19.
8. Boyd B, Solh T. Takotsubo cardiomyopathy: Review of broken heart syndrome. *JAAPA*. ožujak 2020.;33(3):24.
9. Deshmukh A, Kumar G, Rihal C, Murugiah K, Mehta JL. Prevalence of Takotsubo cardiomyopathy in the United States. *Am Heart J*. srpanj 2012.;164(1):66-71.e1.
10. Jabri A, Kalra A, Kumar A, Alameh A, Adroja S, Bashir H, i ostali. Incidence of Stress Cardiomyopathy During the Coronavirus Disease 2019 Pandemic. *JAMA Netw Open*. 09. srpanj 2020.;3(7):e2014780.

11. Omerovic E, Citro R, Bossone E, Redfors B, Backs J, Bruns B, i ostali. Pathophysiology of Takotsubo syndrome – a joint scientific statement from the Heart Failure Association Takotsubo Syndrome Study Group and Myocardial Function Working Group of the European Society of Cardiology – Part 2: vascular pathophysiology, gender and sex hormones, genetics, chronic cardiovascular problems and clinical implications. *European J of Heart Fail.* veljača 2022.;24(2):274–86.
12. Akashi YJ, Nef HM, Lyon AR. Epidemiology and pathophysiology of Takotsubo syndrome. *Nat Rev Cardiol.* srpanj 2015.;12(7):387–97.
13. Matta AG, Carrié D. Epidemiology, Pathophysiology, Diagnosis, and Principles of Management of Takotsubo Cardiomyopathy: A Review. *Med Sci Monit.* 06. ožujak 2023.;29:e939020-1-e939020-7.
14. Templin C, Ghadri JR, Diekmann J, Napp LC, Bataiosu DR, Jaguszewski M, i ostali. Clinical Features and Outcomes of Takotsubo (Stress) Cardiomyopathy. *New England Journal of Medicine.* 03. rujan 2015.;373(10):929–38.
15. Medina de Chazal H, Del Buono MG, Keyser-Marcus L, Ma L, Moeller FG, Berrocal D, i ostali. Stress Cardiomyopathy Diagnosis and Treatment: JACC State-of-the-Art Review. *Journal of the American College of Cardiology.* 16. listopad 2018.;72(16):1955–71.
16. Sharkey SW, Windenburg DC, Lesser JR, Maron MS, Hauser RG, Lesser JN, i ostali. Natural history and expansive clinical profile of stress (tako-tsubo) cardiomyopathy. *J Am Coll Cardiol.* 26. siječanj 2010.;55(4):333–41.
17. Galli F, Bursi F, Carugo S. Traumatic Events, Personality and Psychopathology in Takotsubo Syndrome: A Systematic Review. *Front Psychol.* 2019.;10:2742.
18. Cammann VL, Würdinger M, Ghadri JR, Templin C. Takotsubo Syndrome: Uncovering Myths and Misconceptions. *Curr Atheroscler Rep.* 16. srpanj 2021.;23(9):53.

19. Krishnamoorthy V, Mackensen GB, Gibbons EF, Vavilala MS. Cardiac Dysfunction After Neurologic Injury: What Do We Know and Where Are We Going? *Chest*. svibanj 2016.;149(5):1325–31.
20. Suzuki H, Matsumoto Y, Kaneta T, Sugimura K, Takahashi J, Fukumoto Y, i ostali. Evidence for brain activation in patients with takotsubo cardiomyopathy. *Circ J*. 2014.;78(1):256–8.
21. Pelliccia F, Kaski JC, Crea F, Camici PG. Pathophysiology of Takotsubo Syndrome. *Circulation*. 13. lipanj 2017.;135(24):2426–41.
22. Wittstein IS, Thiemann DR, Lima JAC, Baughman KL, Schulman SP, Gerstenblith G, i ostali. Neurohumoral Features of Myocardial Stunning Due to Sudden Emotional Stress. *New England Journal of Medicine*. 10. veljača 2005.;352(6):539–48.
23. Ali A, Redfors B, Lundgren J, Alkhoury J, Oras J, Gan LM, i ostali. Effects of pretreatment with cardiostimulants and beta-blockers on isoprenaline-induced takotsubo-like cardiac dysfunction in rats. *Int J Cardiol*. 15. travanj 2019.;281:99–104.
24. Sattler S, Couch LS, Harding SE. Takotsubo Syndrome: Latest Addition to the Expanding Family of Immune-Mediated Diseases? *JACC Basic Transl Sci*. prosinac 2018.;3(6):779–81.
25. Couch LS, Harding SE. Takotsubo Syndrome: Stress or NO Stress? *JACC Basic Transl Sci*. travanj 2018.;3(2):227–9.
26. Scally C, Abbas H, Ahearn T, Srinivasan J, Mezincescu A, Rudd A, i ostali. Myocardial and Systemic Inflammation in Acute Stress-Induced (takotsubo) Cardiomyopathy. *Circulation*. 26. ožujak 2019.;139(13):1581–92.
27. Wilson HM, Cheyne L, Brown PAJ, Kerr K, Hannah A, Srinivasan J, i ostali. Characterization of the Myocardial Inflammatory Response in Acute Stress-Induced (Takotsubo) Cardiomyopathy. *JACC Basic Transl Sci*. 31. prosinac 2018.;3(6):766–78.
28. Ghadri JR, Wittstein IS, Prasad A, Sharkey S, Dote K, Akashi YJ, i ostali. International Expert Consensus Document on Takotsubo Syndrome (Part II):

- Diagnostic Workup, Outcome, and Management. *Eur Heart J*. 07. lipanj 2018.;39(22):2047–62.
29. Santoro F, Stiermaier T, Tarantino N, De Gennaro L, Moeller C, Guastafierro F, i ostali. Left Ventricular Thrombi in Takotsubo Syndrome: Incidence, Predictors, and Management: Results From the GEIST (German Italian Stress Cardiomyopathy) Registry. *J Am Heart Assoc*. 04. prosinac 2017.;6(12):e006990.
 30. Kumar S, Kaushik S, Nautiyal A, Choudhary SK, Kayastha BL, Mostow N, i ostali. Cardiac rupture in takotsubo cardiomyopathy: a systematic review. *Clin Cardiol*. studeni 2011.;34(11):672–6.
 31. Ghadri JR, Cammann VL, Jurisic S, Seifert B, Napp LC, Diekmann J, i ostali. A novel clinical score (InterTAK Diagnostic Score) to differentiate takotsubo syndrome from acute coronary syndrome: results from the International Takotsubo Registry. *European Journal of Heart Failure*. 2017.;19(8):1036–42.
 32. Lyon AR, Bossone E, Schneider B, Sechtem U, Citro R, Underwood SR, i ostali. Current state of knowledge on Takotsubo syndrome: a Position Statement from the Taskforce on Takotsubo Syndrome of the Heart Failure Association of the European Society of Cardiology. *European Journal of Heart Failure*. 2016.;18(1):8–27.
 33. Amin HZ, Amin LZ, Pradipta A. Takotsubo Cardiomyopathy: A Brief Review. *J Med Life*. 2020.;13(1):3–7.
 34. Frangieh AH, Obeid S, Ghadri J, Imori Y, D'Ascenzo F, Kovac M, i ostali. ECG Criteria to Differentiate Between Takotsubo (Stress) Cardiomyopathy and Myocardial Infarction. *J Am Heart Assoc*. 13. lipanj 2016.;5(6):e003418.
 35. Fröhlich GM, Schoch B, Schmid F, Keller P, Sudano I, Lüscher TF, i ostali. Takotsubo cardiomyopathy has a unique cardiac biomarker profile: NT-proBNP/myoglobin and NT-proBNP/troponin T ratios for the differential diagnosis of acute coronary syndromes and stress induced cardiomyopathy. *International Journal of Cardiology*. 09. veljača 2012.;154(3):328–32.
 36. Dwivedi Y. Evidence demonstrating role of microRNAs in the etiopathology of major depression. *J Chem Neuroanat*. listopad 2011.;42(2):142–56.

37. Bossone E, Lyon A, Citro R, Athanasiadis A, Meimoun P, Parodi G, i ostali. Takotsubo cardiomyopathy: an integrated multi-imaging approach. *European Heart Journal - Cardiovascular Imaging*. 01. travanj 2014.;15(4):366–77.
38. Citro R, Lyon AR, Meimoun P, Omerovic E, Redfors B, Buck T, i ostali. Standard and Advanced Echocardiography in Takotsubo (Stress) Cardiomyopathy: Clinical and Prognostic Implications. *Journal of the American Society of Echocardiography*. 01. siječanj 2015.;28(1):57–74.
39. Ghadri JR, Cammann VL, Napp LC, Jurisic S, Diekmann J, Bataiosu DR, i ostali. Differences in the Clinical Profile and Outcomes of Typical and Atypical Takotsubo Syndrome: Data From the International Takotsubo Registry. *JAMA Cardiology*. 01. lipanj 2016.;1(3):335–40.
40. Shoukat S, Awad A, Nam DK, Hoskins MH, Samuels O, Higginson J, i ostali. Cardiomyopathy with Inverted Tako-Tsubo Pattern in the Setting of Subarachnoid Hemorrhage: A Series of Four Cases. *Neurocrit Care*. 01. travanj 2013.;18(2):257–60.
41. Y-Hassan S. Clinical features and outcome of epinephrine-induced takotsubo syndrome: Analysis of 33 published cases. *Cardiovascular Revascularization Medicine*. 01. listopad 2016.;17(7):450–5.
42. Naderi N, Amin A, Setayesh A, Pouraliakbar H, Mozaffari K, Maleki M. Pheochromocytoma-induced reverse tako-tsubo with rapid recovery of left ventricular function. *Cardiol J*. 2012.;19(5):527–31.
43. Roshanzamir S, Showkathali R. TakoTsubo Cardiomyopathy A Short Review. *Curr Cardiol Rev*. kolovoz 2013.;9(3):191–6.
44. Prasad A, Lerman A, Rihal CS. Apical ballooning syndrome (Tako-Tsubo or stress cardiomyopathy): a mimic of acute myocardial infarction. *Am Heart J*. ožujak 2008.;155(3):408–17.
45. Chandrasegaram MD, Celermajer DS, Wilson MK. Apical ballooning syndrome complicated by acute severe mitral regurgitation with left ventricular outflow obstruction – Case report. *J Cardiothorac Surg*. 21. veljača 2007.;2:14.

46. Parodi G, Del Pace S, Salvadori C, Carrabba N, Olivotto I, Gensini GF. Left Ventricular Apical Ballooning Syndrome as a Novel Cause of Acute Mitral Regurgitation. *Journal of the American College of Cardiology*. 14. kolovoz 2007.;50(7):647–9.
47. Haghi D, Papavassiliu T, Heggemann F, Kaden JJ, Borggrefe M, Suselbeck T. Incidence and clinical significance of left ventricular thrombus in tako-tsubo cardiomyopathy assessed with echocardiography. *QJM. svibanj* 2008.;101(5):381–6.
48. Jensch PJ, Stiermaier T, Eitel I. Takotsubo Syndrome—Is There a Need for CMR? *Curr Heart Fail Rep*. 2021.;18(4):200–10.
49. Desmet W, Bennett J, Ferdinande B, De Cock D, Adriaenssens T, Coosemans M, i ostali. The apical nipple sign: a useful tool for discriminating between anterior infarction and transient left ventricular ballooning syndrome. *Eur Heart J Acute Cardiovasc Care*. rujan 2014.;3(3):264–7.
50. Radić K, Vrbanić M, Švađumović L. Stress cardiomyopathy: diagnosis and treatment. *Cardiologia Croatica*. studeni 2018.;13(11–12):495–495.
51. Athanasiadis A, Schneider B, Sechtem U. Role of cardiovascular magnetic resonance in takotsubo cardiomyopathy. *Heart Fail Clin*. travanj 2013.;9(2):167–76, viii.
52. Eitel I, Behrendt F, Schindler K, Kivelitz D, Gutberlet M, Schuler G, i ostali. Differential diagnosis of suspected apical ballooning syndrome using contrast-enhanced magnetic resonance imaging. *Eur Heart J*. studeni 2008.;29(21):2651–9.
53. Eitel I, von Knobelsdorff-Brenkenhoff F, Bernhardt P, Carbone I, Muellerleile K, Aldrovandi A, i ostali. Clinical characteristics and cardiovascular magnetic resonance findings in stress (takotsubo) cardiomyopathy. *JAMA*. 20. srpanj 2011.;306(3):277–86.
54. Sörensson P, Ekenbäck C, Lundin M, Agewall S, Bacsovcics Brolin E, Caidahl K, i ostali. Early Comprehensive Cardiovascular Magnetic Resonance Imaging in

- Patients With Myocardial Infarction With Nonobstructive Coronary Arteries. *JACC Cardiovasc Imaging*. rujan 2021.;14(9):1774–83.
55. Kurisu S, Kihara Y. Clinical Management of Takotsubo Cardiomyopathy. *Circulation Journal*. 2014.;78(7):1559–66.
 56. Ueyama T, Kasamatsu K, Hano T, Yamamoto K, Tsuruo Y, Nishio I. Emotional Stress Induces Transient Left Ventricular Hypocontraction in the Rat Via Activation of Cardiac Adrenoceptors. *Circulation Journal*. 2002.;66(7):712–3.
 57. O'Keefe EL, Torres-Acosta N, O'Keefe JH, Sturgess JE, Lavie CJ, Bybee KA. Takotsubo Syndrome: Cardiotoxic Stress in the COVID Era. *Mayo Clin Proc Innov Qual Outcomes*. 30. studeni 2020.;4(6):775–85.
 58. Madias JE. If channel blocker ivabradine vs. β -blockers for sinus tachycardia in patients with takotsubo syndrome. *International Journal of Cardiology*. 15. studeni 2016.;223:877–8.
 59. Santoro F, Ieva R, Ferraretti A, Ienco V, Carpagnano G, Lodispoto M, i ostali. Safety and feasibility of levosimendan administration in takotsubo cardiomyopathy: a case series. *Cardiovasc Ther. prosinac 2013.*;31(6):e133-137.
 60. Yaman M, Arslan U, Kaya A, Akyol A, Ozturk F, Okudan YE, i ostali. Levosimendan accelerates recovery in patients with takotsubo cardiomyopathy. *Cardiol J*. 2016.;23(6):610–5.
 61. Revilla-Martí P, Cueva-Recalde JF, Linares-Vicente JA, Río-Sánchez S, Ruiz-Arroyo JR. High-degree atrioventricular block. An unusual presentation of Takotsubo cardiomyopathy: a case report. *Egypt Heart J*. 25. veljača 2021.;73:18.
 62. Stiermaier T, Rommel KP, Eitel C, Möller C, Graf T, Desch S, i ostali. Management of arrhythmias in patients with Takotsubo cardiomyopathy: Is the implantation of permanent devices necessary? *Heart Rhythm*. listopad 2016.;13(10):1979–86.
 63. Hurst RT, Prasad A, Askew JW, Sengupta PP, Tajik AJ. Takotsubo Cardiomyopathy: A Unique Cardiomyopathy With Variable Ventricular Morphology. *JACC: Cardiovascular Imaging*. 01. lipanj 2010.;3(6):641–9.

64. Ueyama T, Kasamatsu K, Hano T, Tsuruo Y, Ishikura F. Catecholamines and Estrogen Are Involved in the Pathogenesis of Emotional Stress-induced Acute Heart Attack. *Annals of the New York Academy of Sciences*. 2008.;1148(1):479–85.
65. Wells A, Reeves D, Capobianco L, Heal C, Davies L, Heagerty A, i ostali. Improving the Effectiveness of Psychological Interventions for Depression and Anxiety in Cardiac Rehabilitation. *Circulation*. 06. srpanj 2021.;144(1):23–33.
66. Prasad A. What is Takotsubo (Stress) Cardiomyopathy? *Eur Cardiol*. srpanj 2015.;10(1):6–8.
67. Sobue Y, Watanabe E, Ichikawa T, Koshikawa M, Yamamoto M, Harada M, i ostali. Physically triggered Takotsubo cardiomyopathy has a higher in-hospital mortality rate. *Int J Cardiol*. 15. svibanj 2017.;235:87–93.
68. Harris KM, Rosman L, Burg MM, Salmoirago-Blotcher E. Modifiable lifestyle factors in women with Takotsubo syndrome: A case-control study. *Heart Lung*. 2020.;49(5):524–9.

11. ŽIVOTOPIS

Rođen sam 12. travnja 1999. godine u Zagrebu. Pohađao sam Osnovnu školu Petra Preradovića do 2013. godine nakon čega upisujem XV. gimnaziju u Zagrebu. Studij medicine na Medicinskom fakultetu Sveučilišta u Zagrebu upisujem 2017. godine. U akademskoj godini 2018./2019. bio sam demonstrator na Katedri za anatomiju.

Tijekom studija bio sam član studentske sekcije za ortopediju te aktivni član studentske sekcije za gastroenterologiju i hepatologiju u sklopu koje sam sudjelovao u organizaciji simpozija „GušteRAK“. Također sam sudjelovao u organizaciji studentskog kongresa „CROSS17“ i „CROSS19“. Aktivno se služim engleskim jezikom, a pasivno njemačkim jezikom. U slobodno vrijeme trčim i igram nogomet.