

Udaljenost između goljeničnoga čvora i interkondilnoga središta goljenične kosti u dijagnostici patelofemoralne nestabilnosti na poprečnim CT-slikama koljena

Nizić, Dinko

Doctoral thesis / Disertacija

2024

Degree Grantor / Ustanova koja je dodijelila akademski / stručni stupanj: **University of Zagreb, School of Medicine / Sveučilište u Zagrebu, Medicinski fakultet**

Permanent link / Trajna poveznica: <https://urn.nsk.hr/urn:nbn:hr:105:483932>

Rights / Prava: [In copyright](#)/[Zaštićeno autorskim pravom.](#)

Download date / Datum preuzimanja: **2025-03-10**



Repository / Repozitorij:

[Dr Med - University of Zagreb School of Medicine Digital Repository](#)



**SVEUČILIŠTE U ZAGREBU
MEDICINSKI FAKULTET**

Dinko Nizić

**Udaljenost između goljeničnoga čvora
i interkondilnoga središta goljenične
kosti u dijagnostici patelofemoralne
nestabilnosti na poprečnim
CT-slikama koljena**

DISERTACIJA



Zagreb, 2024.

SVEUČILIŠTE U ZAGREBU
MEDICINSKI FAKULTET

Dinko Nizić

**Udaljenost između goljeničnoga čvora
i interkondilnoga središta goljenične
kosti u dijagnostici patelofemoralne
nestabilnosti na poprečnim
CT-slikama koljena**

DISERTACIJA

Zagreb, 2024.

Disertacija je izrađena u Kliničkome zavodu za dijagnostičku i intervencijsku radiologiju
Kliničkoga bolničkog centra Zagreb

Voditelji rada: prof. dr. sc. Mislav Jelić, doc. dr. sc. Goran Pavliša

»Daher ist die Aufgabe nicht sowohl zu sehen was noch
keiner gesehen hat, als bei Dem was Jeder sieht, zu den-
ken was noch Keiner gedacht hat.«

»Zadaća je stoga ne toliko vidjeti ono što nitko još nije vi-
dio, koliko o onome što svatko vidi misliti ono što nitko još
nije mislio.«

Arthur Schopenhauer (1788 — 1860), njemački mislilac
»Parerga und Paralipomena«, 76, 1851.

Srdačno zahvaljujem voditeljima rada, osobito prof. dr. sc.
Mislavu Jeliću na dugogodišnjoj, nesebičnoj pomoći i čla-
novima »Povjerenstva za ocjenu doktorskog rada«, a po-
glavito prof. dr. sc. Ivanu Bojaniću, dr. med., na korisnim
preporukama te uloženoj trudu i vremenu.

Srdačno zahvaljujem kolegi s Kliničkoga zavoda za dija-
gnostičku i intervencijsku radiologiju KBC-a Zagreb, sada
specijalistu kliničke radiologije, g. dr. sc. Marku Šimunovi-
ću, dr. med., na izvršenim CT-mjerenjima u svojstvu dru-
goga izvođača.

Ovaj rad posvećujem pokojnom ocu,
mom prijatelju u vječnosti.

SADRŽAJ

1. Uvod i svrha rada.....	1
1a. Uvod	1
1b. Svrha rada	38
2. Hipoteza	39
3. Ciljevi rada	40
4. Materijali i metode.....	41
4a. Materijali	41
4b. Metode.....	41
TT–TG udaljenost po Koëteru	41
TT–FIM udaljenost po Niziću	42
TT–TIM udaljenost	43
Statistička obrada	47
Istinitost slikovne pretrage	48
Dosljednost slikovne pretrage.....	53
Poruka bez šuma je kirurška mjera	56
5. Rezultati	57
6. Rasprava.....	65
7. Zaključak.....	71
8. Kratki sadržaj na hrvatskome jeziku.....	72
9. Kratki sadržaj i naslov disertacije na engleskome jeziku.....	73
10. Popis literature	74
11. Kratka biografija	90

POPIS OZNAKA I KRATICA:

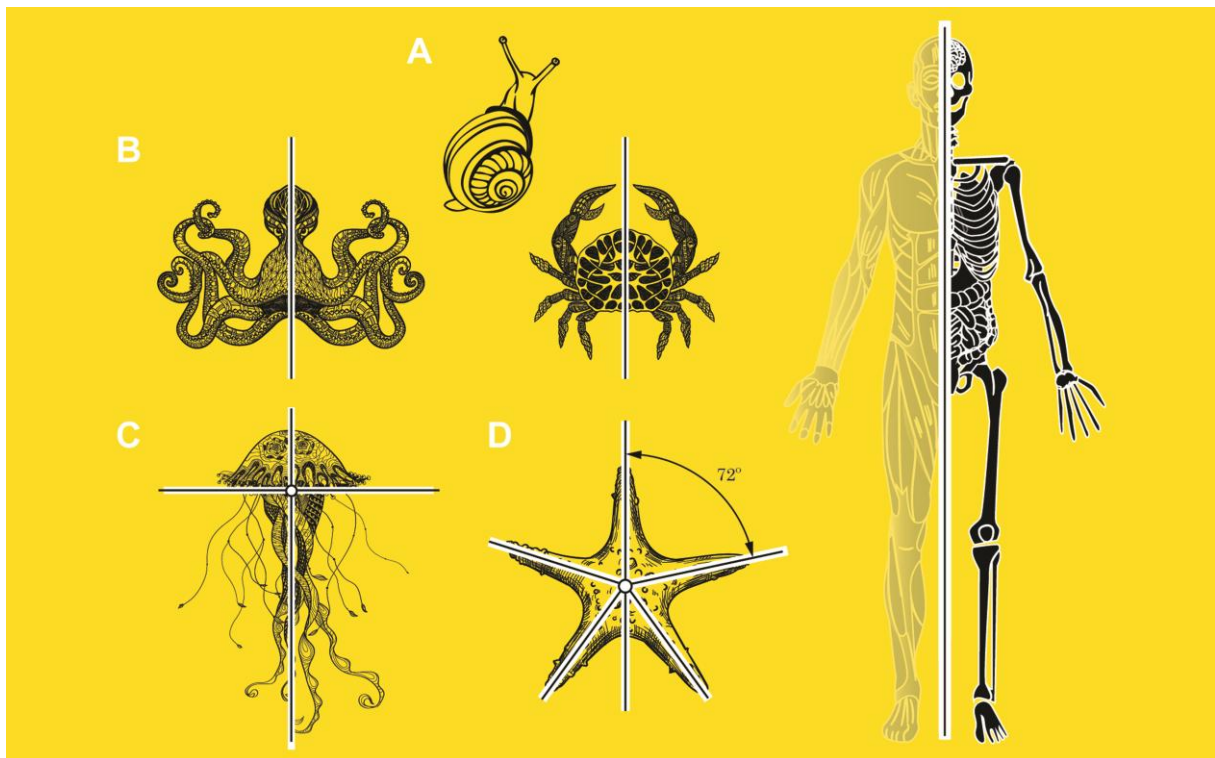
\approx	otprilike, približno
°	stupanj
α	nagib bedrene kosti
β	nagib goljениčne kosti
γ	nagib goljениčne i lisne kosti
δ_1	koljenski kut
δ_2	goljениčni uvoj
δ_3	zajednički kut
b	bokocrtnica
BIS	računalni sustav za pohranu medicinske dokumentacije (hrv. bolnički informatički sustav)
CCW	unatražno, u smjeru suprotnome od smjera kazaljke na satu (engl. counterclockwise)
CP	moždana kljenut (engl. cerebral paralysis)
CT	računalna tomografija (engl. computed/computerized tomography)
CW	unaprijedno, u smjeru kazaljke na satu (engl. clockwise)
engl.	engleski
FR	= α (engl. femoral rotation)
FTR	= γ (engl. fibulotibial rotation)
g.	godina
grč.	grčki
hrv.	hrvatski
i. e.	to jest (lat. id est)
ICC	intraklasni pokazatelj povezanosti (engl. intraclass correlation coefficient)
ie.	indoeuropski
ISO	Međunarodno udruženje za ujednačavanje (engl. International Organization for Standardization)
jon.	jonski
lat.	latinski
Max	najviša vrijednost (lat. maximum)

Min	najniža vrijednost (lat. minimum)
mm	milimetar
MPFL	prisrednja patelofemoralna sveza (engl. medial patellofemoral ligament)
MR	magnetna rezonancija
mSv	milisivert
n	nacrtnica
NTB	nacrt, tlocrt, bokocrt
OI	omjer izgleda (engl. odds ratio, OR)
PA	prednjostražnji (lat. posteroanterior)
PACS	računalni sustav za pohranu radioloških slika (engl. picture archiving and communication system)
PCL	stražnja ukrižena sveza (engl. posterior cruciate ligament)
PF	patelofemoralni (engl. patellofemoral)
PINK	područje ispod natpolovične krivulje (engl. area under the curve, AUC)
pl. tantum	pluralia tantum
po. Kr.	poslije Krista
pr. Kr.	prije Krista
PSN	pružački sklop noge (engl. extensor mechanism of the knee)
RTG	rendgenografija
SAD	Sjedinjene Američke Države (engl. United States of America, USA)
SD	prosječno odstupanje od srednjaka (engl. standard deviation)
t	tlocrtnica
TA–GT	francuska kratica za TT–TG
TG	gornje mjerište, »dol« (engl. trochlear groove)
TR	= β (engl. tibial rotation)
TT	donje mjerište, »brijeg« (engl. tibial tuberosity/tubercle)
TT–FIM	udaljenost između vrška goljeničnoga čvora i interkondilnoga središta bedrene kosti
TT–PCL	udaljenost između vrška goljeničnoga čvora i stražnje ukrižene sveze
TT–TG	udaljenost između vrška goljeničnoga čvora i dna ugibališta
TT–TIM	udaljenost između vrška goljeničnoga čvora i interkondilnoga središta goljenične kosti = tetivni smik (TS) (engl. tendon shear, TS)
usp.	usporedi
v.	1. vidi 2. verzija računalnoga programa
Var	varijanca

1. Uvod i svrha rada

1a. Uvod. Živa priroda nije savršena — ona teži savršenstvu. Težnja razmjeru ili simetriji u prirodi je žive prirode. Razmjer je, naime, odraz savršenstva. I dok je u neživoj prirodi potpuni razmjer moguć, u živoj je prirodi nepotpun. Zato, na primjer, dvije polovine istoga lica ili mozga nisu potpuno razmjerne (1–4). Načelo razmjera se, ipak, kao zajednička nit vodilja, provlači kroz različita područja ljudske djelatnosti, pa ga možemo naći i ondje gdje ga, na prvi pogled, nema.

Razmjer je, u osnovi, svojstvo tijela da ga središnja razmjerna crta, razmjernica ili simetrala, polovi na dvije preslikane polovine (5). Iako se načelo razmjera odnosi jednako na živu kao i na neživu prirodu, u živoj je prirodi izrazito često. Tako se procjenjuje da je više od 90% žive prirode na Zemlji razmjerno, uključujući i čovjeka (6). Razmjer je, usto, jedno od tri glavna građevna načela ljudskoga tijela (1–4, 7). Živo biće nesumnjivo može biti i nerazmjerno kao, na primjer, puž, ali je većinom razmjerno, i to dvostrano kao, na primjer, hobotnica, močvarni rak ili čovjek, četverostrano kao, na primjer, morski klobuk, peterostrano ili zrakasto kao, na primjer, zvjezdača, ili kružno kao, na primjer, praživotinja (6) (Slika 1).

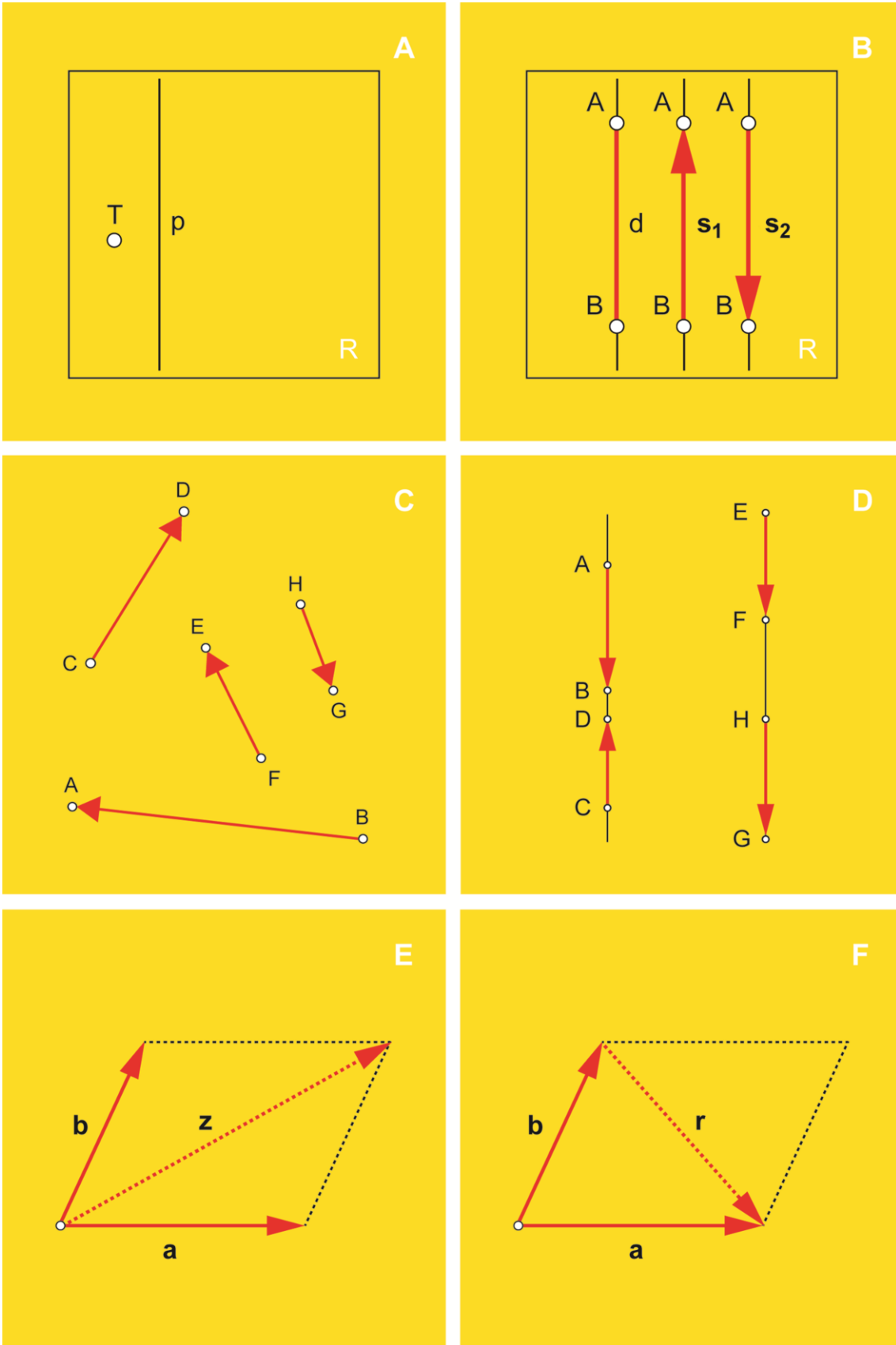


Slika 1. Nerazmjer i određene vrste razmjera. A — nerazmjer puža, B — dvostrani razmjer hobotnice (*lijevo*), močvarnog raka (*sredina*) i čovjeka (*desno*), C — četverostrani razmjer morskoga klobuka, D — peterostrani ili zrakasti razmjer zvjezdače

Prethodnik dvostrano razmjernih živih bića, pa tako i čovjeka, zamišljeno je tijelo valjkastoga oblika s dva nasuprotna kraja ili pola (6). Razmjernica mu je os koja određuje držanje tijela i nazivamo je glavna ili tjelesna os (4). Osim što je dvostrano razmjernan, čovjek je i uspravan dvonožni sisavac (6). Kod četveronožnih je sisavaca, zbog položenosti, glavna os usporedna s podlogom (6). Kod dvonožnih je, naprotiv, pa tako i u čovjeka, okomita na podlogu. Stoga je proučavanje ljudskog tijela smisljeno samo onda kad ga se promatra u nekom prostoru. No prostor je, na nesreću, mislena imenica. Neomeđen je, neproničan i u cijelosti je prepušten čovjekovoj mašti. Ne čudi, stoga, veliki broj vrlo učenih promišljanja o tome što je to prostor, pojam kojega se, u biti, ne može objasniti (8). Za potrebe ovoga rada, ipak, nije toliko važno što je to prostor koliko je važan način na koji ga zamišljamo u njegovoj klasičnoj, Euklidovoj predodžbi, u kojoj mu se kroz svaku točku može položiti samo jedna usporednica s bilo kojim zadanim pravcem (8, 9). Na raspolaganju nam je, dakako, mnogo različitih mogućnosti jer je potreba za prostornim prikazom u korijenu mnogih, osobito umjetničkih i tehničkih područja. Prije izbora prostornoga prikaza, međutim, treba razumjeti osnovne prostorne pojmove.

Osnovni su prostorni pojmovi tvarna, materijalna ili geometrijska točka (dalje: točka), pravac i ravnina (Slika 2A). Točka je, dakle, tvarno tijelo bez oblika i obujma, koje se ne može izmjeriti (9). Pravac je neomeđena ravna crta, dok je ravnina neomeđena ravna ploha. Točka i pravac nalaze se u ravnini, a sve troje su datost ili aksiom, Euklidove istine koje se ne dokazuju (9). Matematičke su odrednice spomenutih pojmova, razumljivo, zamršenije. Na primjer, točka se objašnjava kao »matematički objekt koji se poima kao bezdimenzijski podskup prostora bez pravog podskupa« (10). Ovaj se rad, međutim, zasniva na poznatome Schopenhauerovom načelu »nazivanja neobičnih stvari običnim riječima«. Zato su svi potrebni pojmovi opisani na najjednostavniji mogući način, upotrebom neformalne logike, iako su formalno ispravni. Na tragu ovakvih objašnjenja, možda će nematematičaru biti blisko ono što je davno o osnovnim prostornim pojmovima napisao slavni Leonardo da Vinci: »(...) točka je ono od čega ništa drugo ne može biti manje, pravac (...) je stvoren kretanjem točke, i od njega ništa ne može biti tanje ni uže, a njegove su međe dvije točke. (...) površina nastaje poprečnim kretanjem pravca i ništa ne može biti tanje (11).«

Dio pravca omeđen dvjema točkama naziva se dužina, dok se usmjerena dužina naziva smjerač ili vektor (Slika 2B) (9, 11, 12). Smjerač je određen veličinom (duljinom), smjerom i smislom (12). Svojstvo smjerača da se nalaze u istoj ravnini, bez obzira na smjer, naziva se istoplošnost ili komplanarnost (Slika 2C), svojstvo da se nalaze na istome pravcu, bez obzira na smjer, naziva se istocrtnost ili kolinearnost (Slika 2D), a dok se svojstvo da se sijeku u istoj



Slika 2. Osnovni prostorni pojmovi. a, b, r, s_1, s_2, z — smjerači, d — dužina, p — pravac, r — razlika, z — zbroj, R — ravnina, T — točka

točki, bez obzira na smjer, naziva istosječnost ili konkurentnost (9). Smjerači se bilježe malim latinskim slovom, katkada sa strelicom ili crticom iznad njega, a katkada su otisnuti debljim slogom (9). U ovome su radu smjerači obilježeni debelo otisnutim malim latinskim slovom. Ako se smjerač giba samo u svom smjeru, a hvatište mu je točka na pravcu u kojemu djeluje, onda je smjerač vezan, poput sile (12). Prema pravilu razapetog paralelograma, smjerače se može slikovno zbrajati (Slika 2E) ili oduzimati (Slika 2F) (9, 12). Ostale slikovne i računske radnje sa smjeračima, međutim, izlaze izvan okvira ovoga rada.

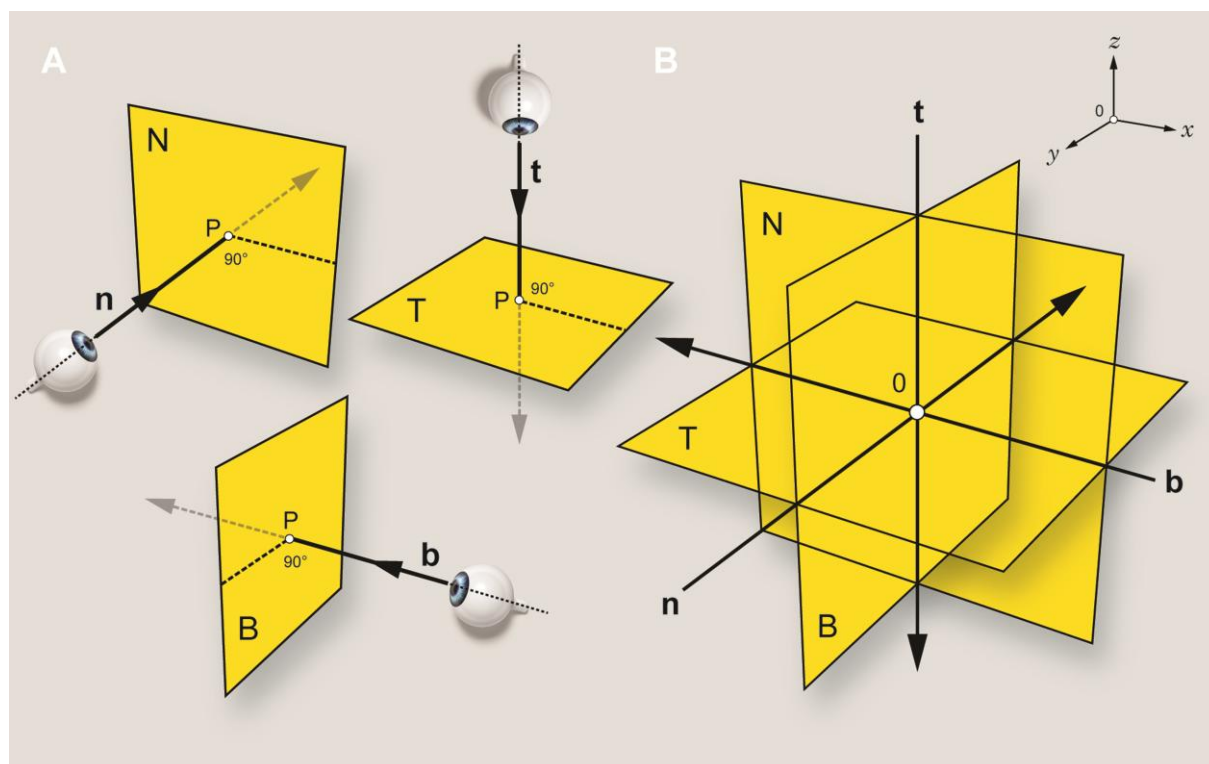
Pošto smo usvojili osnovne prostorne pojmove, možemo se posvetiti izboru odgovarajućega prostornog prikaza. U prikazivanju prostora može nam poslužiti neki od različitih zamišljenih prostornih sklopova (»referentnih sustava«), od kojih su, između ostalih, u vrlo čestoj uporabi aksonometrijski, kosi, kuglasti, perspektivni, ravninski ili valjkasti prostorni sklop (13, 14). U tehnicima se, napose strojarstvu i s tim u vezi tehničkome crtanju, uvriježila upotreba takve vrste ravninskoga prostornog sklopa koji se sastoji od tri međusobno okomite, potpuno nepomične ravnine, u sjecištu kojih je ništica ili nula. Takav se prostorni sklop naziva pravokutni (okomiti) prostorni sklop ili ortogonalni koordinatni sustav (9, 13, 14). U tako zamišljenome prostornom sklopu, svaka os okomito probada pripadajuću od tri međusobno okomite ravnine. Osi, radi jednostavnosti, možemo zamisliti kao vidne zrake iz tri različita motrišta, a ravnine kao listove papira (Slika 3).

Prije zalaska u daljnje pojedinosti, nužno je osvijestiti da je pravokutni prostorni sklop preuzet iz tehničkoga crtanja, prevalivši dalek put preko Descarta od svoga izvorišta, fizike Newtonova doba. Već je i nakon sasvim površne usporedbe lako utvrditi da je oslikavanje (engl. imaging) ljudskoga tijela u pravokutnome prostornom sklopu, u osnovi, postupak analogan tehničkome crtanju, s određenim praktičnim razlikama (Tablica 1). Uvažavajući tu istinu, bilo bi potrebno osim formalnih, matematičko–tehničkih zakonitosti, preuzeti i odgovarajuće tehničke nazive, barem u hrvatskome književnom jeziku, na isti način na koji su to učinile brojne druge struke poput arhitekture, građevinarstva ili brodogradnje. Jer — u pitanju je isto, a nazivanje istoga različitim nazivima zbunjuje. U anglosaksonskim je, pa i našim medicinskim vrelima, mnogo istoznačnica koje otežavaju razumijevanje. S druge, pak, strane, naši su nazivi *nacrt*, *tlocrt* i *bokocrt* u različitim strukama opće mjesto, a mnogim govornicima hrvatskoga jezika poznati od osnovne škole. U ovome radu, *nacrt* znači ono što se u raznim drugim izvorima naziva čeonno, frontalno, koronalno i slično, *tlocrt* ono što je horizontalno, poprečno, presječno, transverzalno, usporedno, vodoravno i slično, a *bokocrt* ono što je medijano, sagitalno, središnje, strelasto, strijelno i slično (1–4, 7), uz pripadne odnosne pridjeve (*nacrtni*, *tlocrtni* i *bokocrtni*). Ispravnost u jeziku potaknut će ispravnost u razmišljanju i, nadasve, olakšati prostorno snalaženje u sloju.

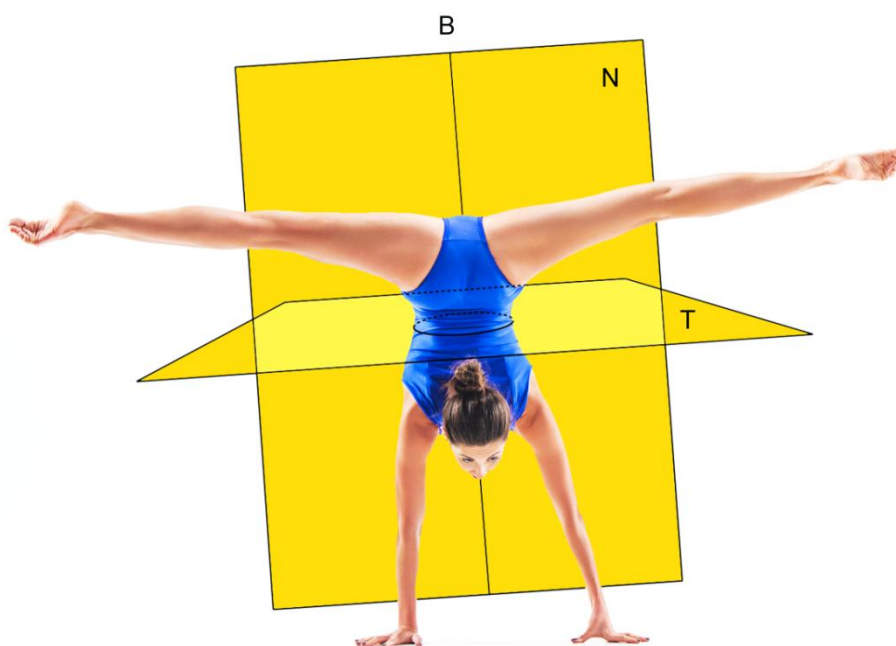
U oslikavanju ljudskoga tijela, naime, ravnina je prikaz i prikaz je ravnina; oni su nerazdvojni, tako da ih ne treba ni jezično razdvajati. Radi izbjegavanja zalihosti, u ovome se radu koristi »sloj« kao naziv za ravninu s prikazom. Svaki je sloj nalik sofisticiranome tehničkom crtežu. Usput, u tehničkom je crtanju nacrt prikaz s prednje, tlocrt s gornje, a bokocrt s lijeve strane (15). No, postoje i nazivi za prikaz suprotne strane tijela jer je tehnički crtež nepomičan: drugi nacrt prikazuje stražnju, drugi tlocrt donju, a drugi bokocrt desnu stranu (15). U oslikavanju se možemo računalno pomicati u svim smjerovima, »prelistavajući« slojeve, pa je računalna slika, naoko, pomična. U ovome radu, iz didaktičnih razloga, vidne zrake imaju svoje nazive: nacrtica (y -os) okomito probada nacrt, tlocrtica (z -os) tlocrt, a bokocrtica (x -os) bokocrt (Slika 3B, gore desno).

Tablica 1. Usporedba tehničkoga crtanja i oslikavanja

	Tehničko crtanje	Oslikavanje
Tijelo	neživo	živo ili neživo
Prikaz	nepomičan	pomičan
Način izrade prikaza	računalno ili ručno	računalno



Slika 3. Osi s ravninama (A) i pravokutni prostorni sklop (B). b — bokocrtica, n — nacrtica, t — tlocrtica, B — bokocrt, N — nacrt, P — probodište, T — tlocrt



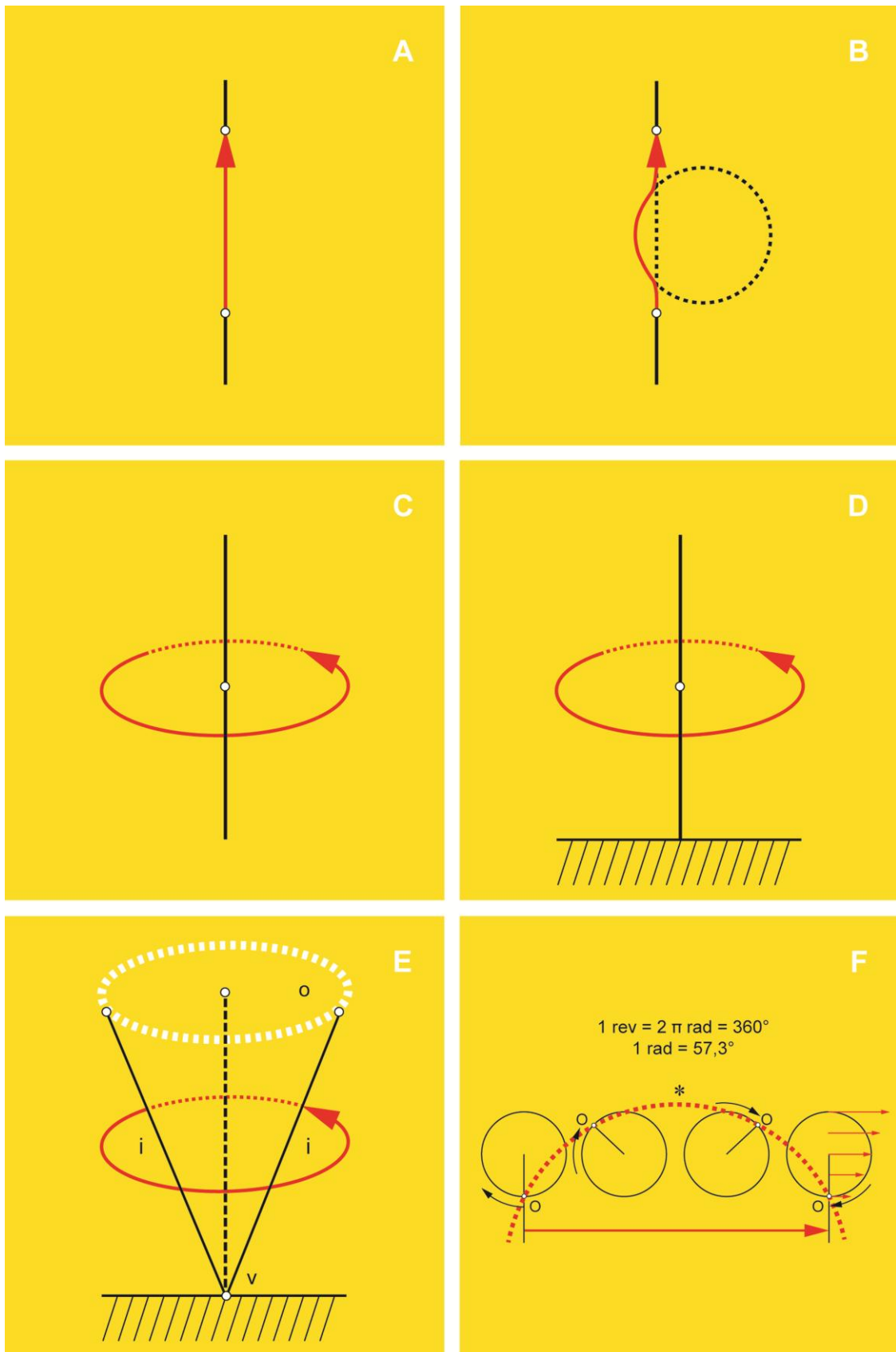
Slika 4. Gibanje ljudskoga tijela u pravokutnome prostornom sklopu. B — bokocrt, N — nacrt, T — tlocrt

U pravokutnome prostornom sklopu motri se gibanje ljudskoga tijela (Slika 4) (4). U stvarnome svijetu oko nas, ne postoji mirovanje. Sve je u neprestanome gibanju. Einstein, na primjer, u teoriji relativnosti ne priznaje apsolutno mirovanje, istodobnost događaja, pa čak ni apsolutnu udaljenost (8). Gibanje je okosnica života i pri tome nije važno giba li se cijelo tijelo ili njegov dio, ili se stvari gibaju unutar tijela, ili mu, na primjer, raste obujam (11). Proučavanjem gibanja različitih tijela u određenom prostoru, bez obzira na njegovu masu ili uzroke njegova gibanja, bavi se ogranak teorijske fizike iz uže oblasti tehničke mehanike, a za koji je Ampère skovao naziv kinematika (grč. τό κίνημα i ἡ κίνησις, εως – gibanje, kretanje, uzbuđenje, promjena) (8, 13, 16), ili geometrija gibanja (11, 13). Osnovni su pojmovi kinematike prostor i vrijeme (8, 11, 13). U ovome će radu dostajati tek geometrijski pogled na vrste gibanja, zanemarujući pri tom odrednicu vremena. Ljudsko se tijelo, radi jednostavnosti, može poimati apsolutno krutim tijelom u prostoru, zamišljenim kao savršeni skup točaka koje stalno odražavaju međusobno iste udaljenosti, pri čemu u sloju gubi treću izmjeru i naziva se lik ili figura (8).

Potpuno nepomičan prostor, kao i predodžba o mirovanju Newtonove su umotvorine (17) koje su nam olakšale proučavanje tjelesnih gibanja. Sjetimo se da živa priroda nije savršena — ona teži savršenstvu i pri tom odstupa od toga savršenstva za određeni iznos koji se naziva pomak, odstupanje ili devijacija. Pomak je odstupanje od ničice pri kojoj je čovjekovo tijelo u

mirujućemu, početnome položaju (engl. Neutral Zero Position / Zero Starting Position) (18). Svako je gibanje nesvršena, dok je pomak svršena radnja koju mjerimo u određenom vremenu. Gibanjem se, stoga, podrazumijeva geometrijski pomak od ništice, što, u osnovi, predstavlja promjenu položaja u pravokutnome prostornom sklopu. Ako pomak od ništice nije povezan s bolesnim stanjem, nazivat ćemo ga dopuštenim pomakom, dok je u suprotnome nedopušten. Mjerenjem ili mjernim postupkom nastojimo odrediti vrijednost dopuštenoga pomaka. U živoj prirodi, mjerenja bi se trebala tumačiti uglavnom prema dopuštenome skupu vrijednosti, to jest preporučenom rasponu ili referentnom intervalu, umjesto na osnovi jedne vrijednosti koja se naziva »prag« (engl. cut-off / threshold).

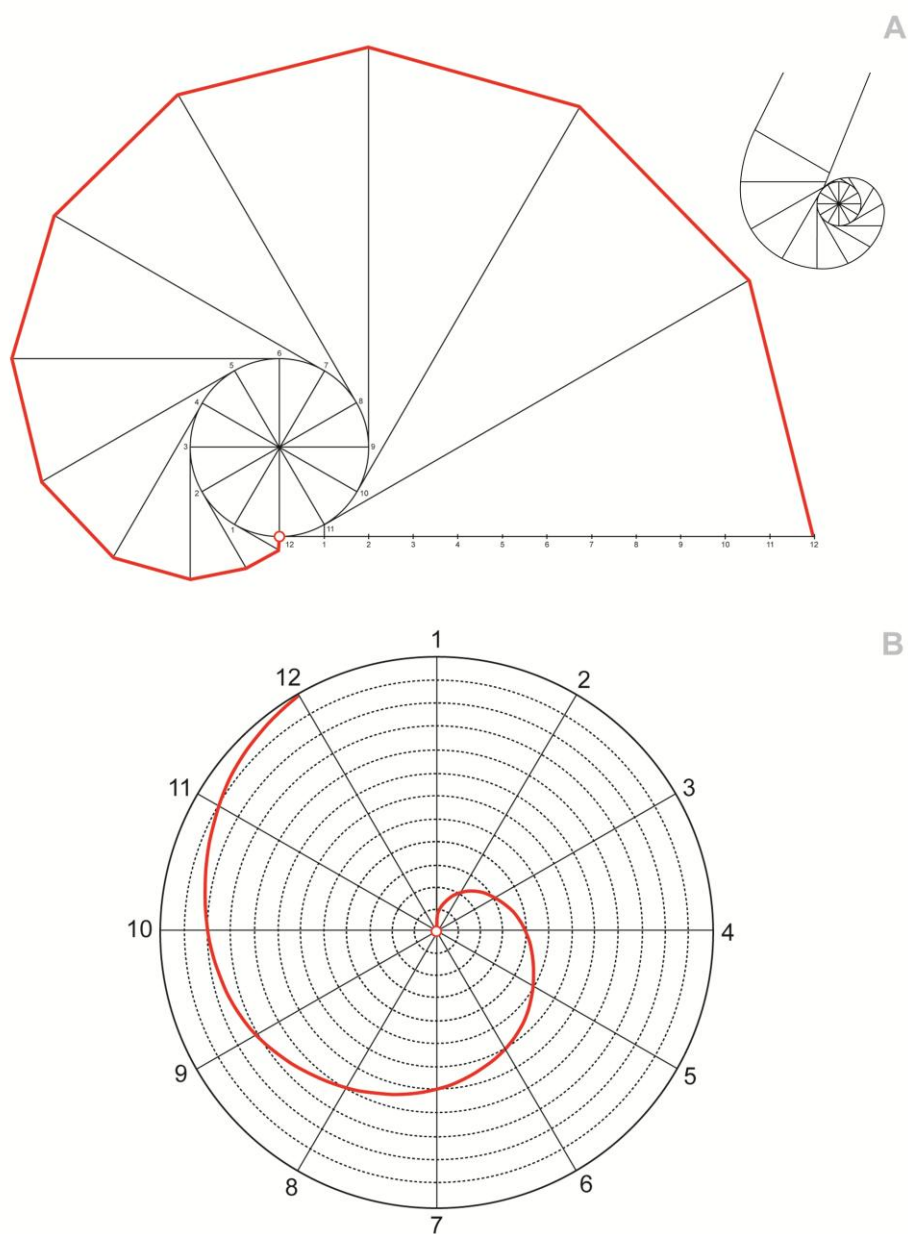
U kinematici, dva su osnovna gibanja krutoga tijela klizanje ili translacija i kruženje ili rotacija (8, 9). Opće se gibanje krutoga tijela ili lika u nekom sloju može, u svakom trenutku, smatrati mješavinom klizanja i kruženja, pri kojemu se geometrijsko mjesto svih položaja točke naziva putanja ili trajektorija, dok je put dio putanje koji točka prevali u određenoj razdoblju (8, 9). Gibanje lika u svakom sloju, nadalje, određeno je početnim položajima njegovih točaka A i B kao i njihovim putanjama α i β (8). Od spomenutih je dvaju osnovnih gibanja jednostavnije klizanje. Klizanje prostornoga krutog tijela ili lika izjednačit ćemo s gibanjem jedne njegove točke (9). Ako je putanja te točke prava crta, odnosno pravac, to je pravocrtno klizanje (Slika 5A) (8). Ako je putanja te točke, naprotiv, kriva crta, odnosno krivulja, to je krivocrtno klizanje (Slika 5B) (8). Krivocrtno klizanje s jednim ugibom u ovome je radu nazvano »ugibanje« (hrv. ugibati se – praviti ugib ili uleknuće, uvlačiti se u stranu od pravca kretanja; engl. tracking) (19, 20). Opis kružnoga klizanja, međutim, kao zadnje podvrste klizanja, nadmašuje potrebe ovoga rada. S druge strane, gibanje kružnom putanjom, pri kojemu se sve točke prostornoga krutog tijela ili lika gibaju u sloju okomitom na nepomičnu pravu crtu, odnosno pravac koji se naziva kružna ili rotacijska os, nazivamo kruženje (Slika 5C) (9). Podvrstu kruženja, pri kojoj je jedan kraj valjkastoga ili cjevastog štapa ukliješten nazivamo uvijanje, sukanje, torkviranje ili torzija (Slika 5D) (4, 11, 21). Podvrstu kruženja, najzad, pri kojem točka prostornoga krutog tijela ili lika opisuje kružni stožac s vrškom na ukliještenom kraju nepomične osi, dok mu osi kao izvodnice ili generatriše opisuju osnovicu na suprotnome kraju nazovimo kovitlanje ili cirkumdukcija (Slika 5E) (4, 7, 22). Trup i vrat natkoljениčne kosti imaju svoju kružnu os oko koje je moguće uvijanje, što stvara jezične nejasnoće. Iz motrišta kuka, uvijanje trupa oko svoje kružne osi zatvara uvojni ili torzijski kut, u unutarnjemu (uvijenost, antetorzija, ili anteverzija) ili vanjskome (izvijenost, retortorzija ili retroverzija) smjeru (23, 24). U ovome se radu, međutim, ne mjeri, jer je u žarištu zanimanja debela potkoljениčna kost. Nedopušteno uvijanje kosti općenito uzrokuje njezino izobličenje ili deformaciju. Radi jasnoće, mjerna su svojstva važnijih gibanja prikazana u Tablici 2.



Slika 5. Pravocrtno (A) i krivocrtno klizanje (ugibanje) (B), kruženje (C), uvijanje (D), kovitanje (E) i kotrljanje (F). ° — stupanj, * — kotrljačnica, i — izvodnica, o — osnovica, rad — radijan, rev — okretaj (revolucija), v — vršak, O — obodište (trenutni pol)

Tablica 2. Mjerna svojstva važnijih gibanja

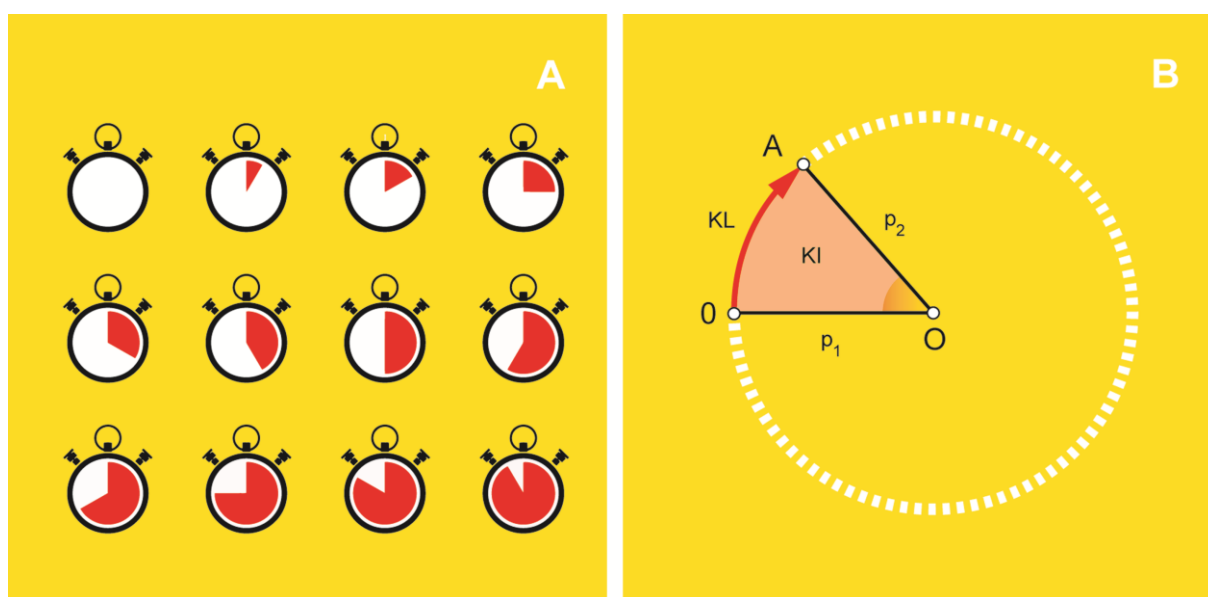
Vrsta gibanja	Vrsta odstupanja (pomak)	Ishod odstupanja	Veličina ishoda odstupanja (mjera)	Mjerna jedinica	Mjerna kratica
Klizanje	klizno	dužina	udaljenost ili razmak	milimetar	mm
Kruženje	kružno	kružni lûk	kut	stupanj	°
Uvijanje	kružno	kružni lûk	uvoj	stupanj	°



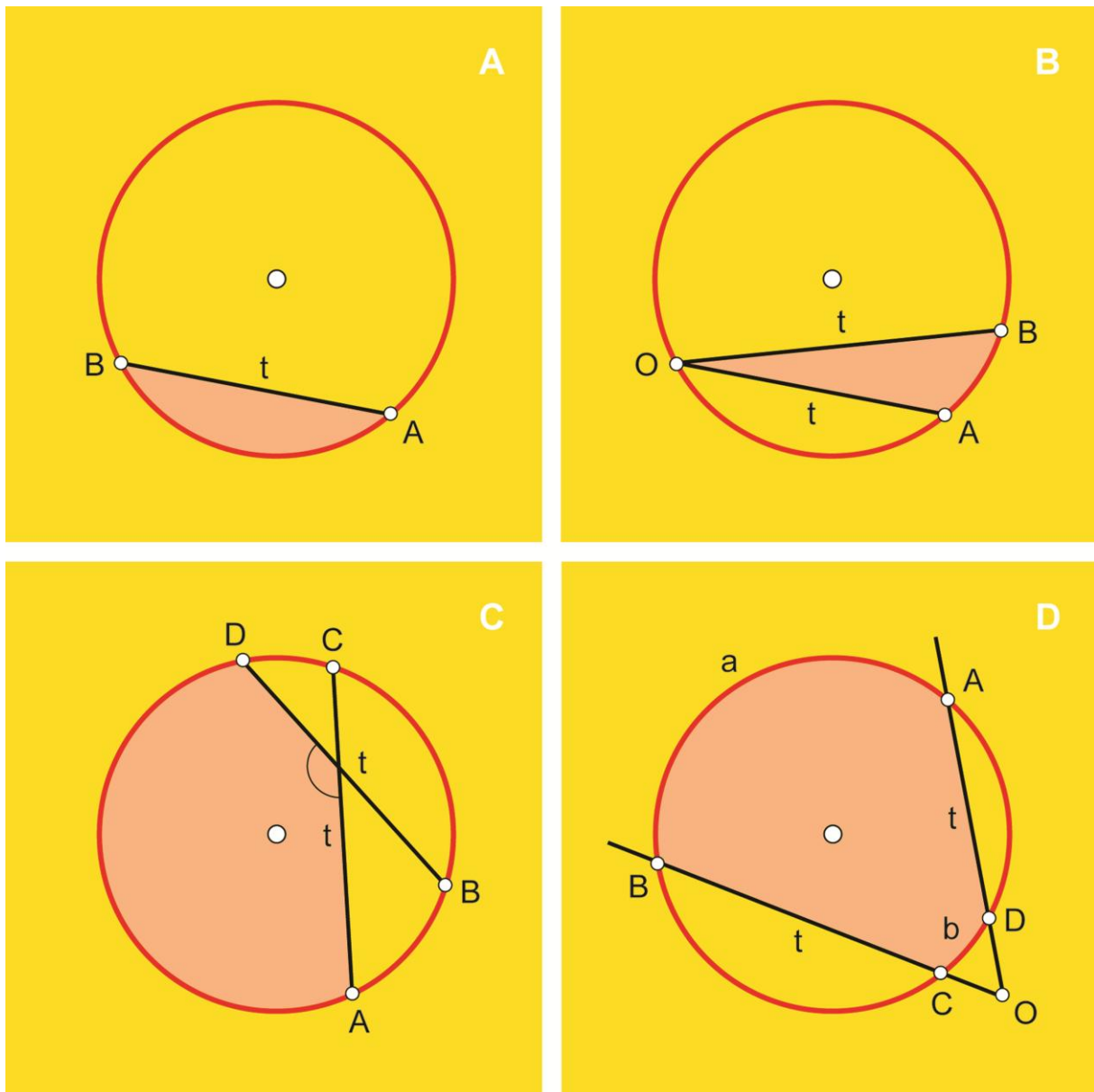
Slika 6. Razvojnica s razvijenicom (A) i Arhimedova zavojnica (B)

Osim glavnih, postoje i drugi oblici kruženja od kojih je, za potrebe ovoga rada, možda važno spomenuti kotrljanje, koturanje ili valjanje pri kojem se kružnica kotrlja pravocrtnom putanjom bez klizanja, uz pretpostavku jednolikoga trenja o podlogu, a pri čemu njezina obodna točka, obodište, kao trenutni kraj svojim uzastopnim okretajima ili revolucijama opisuje posebnu vrstu krivulje koja se naziva kotrljačnica, centroida ili cikloida (Slika 5F) (8, 12, 13). Osim toga, u geometriji gibanja, postoje i takve krivulje koje se izvode iz drugih krivulja. Na primjer, ako na zadanom obodu kruga, koji se naziva kružnica, a koju ćemo u tom slučaju nazvati razvojnica ili evoluta, zamislimo uže čiji se slobodni kraj prati dok se ono namotava po toj kružnici ili se s nje odmotava, nastat će krivulja koja se naziva razvijenica, evolventa ili involuta krivulje (8, 12). Razvijenica nije Arhimedova zavojnica ili spirala zato što započinje s oboda kruga, dok zavojnica izvire iz njegovog središta (Slika 6) (25). Likovno upečatljivu, razvijenicu je proslavio uvodni vizual filmskoga serijala o tajnom agentu 007, Jamesu Bondu.

Kruženjem se načelno opisuje puni krug (Slika 7A). No, gibački ili lokomotorni sklop ili aparat ljudskoga tijela, koji čine kosti, zglobovi i mišići, često ne dopušta opisivanje punoga kruga. Stoga ovakva gibanja ponekad nose naziv kutna gibanja (Slika 7B) (4). U ovome je radu kut omeđeni dio kruga jer se kruženje zamišlja kao kružno gibanje s kružnom osi u središtu i središnjim kutom nad kružnim lûkom koji zatvaraju dva kružna polumjera kao veličinom ili mjerom kruženja. Središnji kut određuje takozvani kružni isječak (26). Naglasimo da postoje i drugačiji međuodnosi kruga i kuta, na primjer, obodni kut, kojemu se sve točke nalaze na kružnici, te unutarnji i vanjski kut (Slika 8) (26, 27).



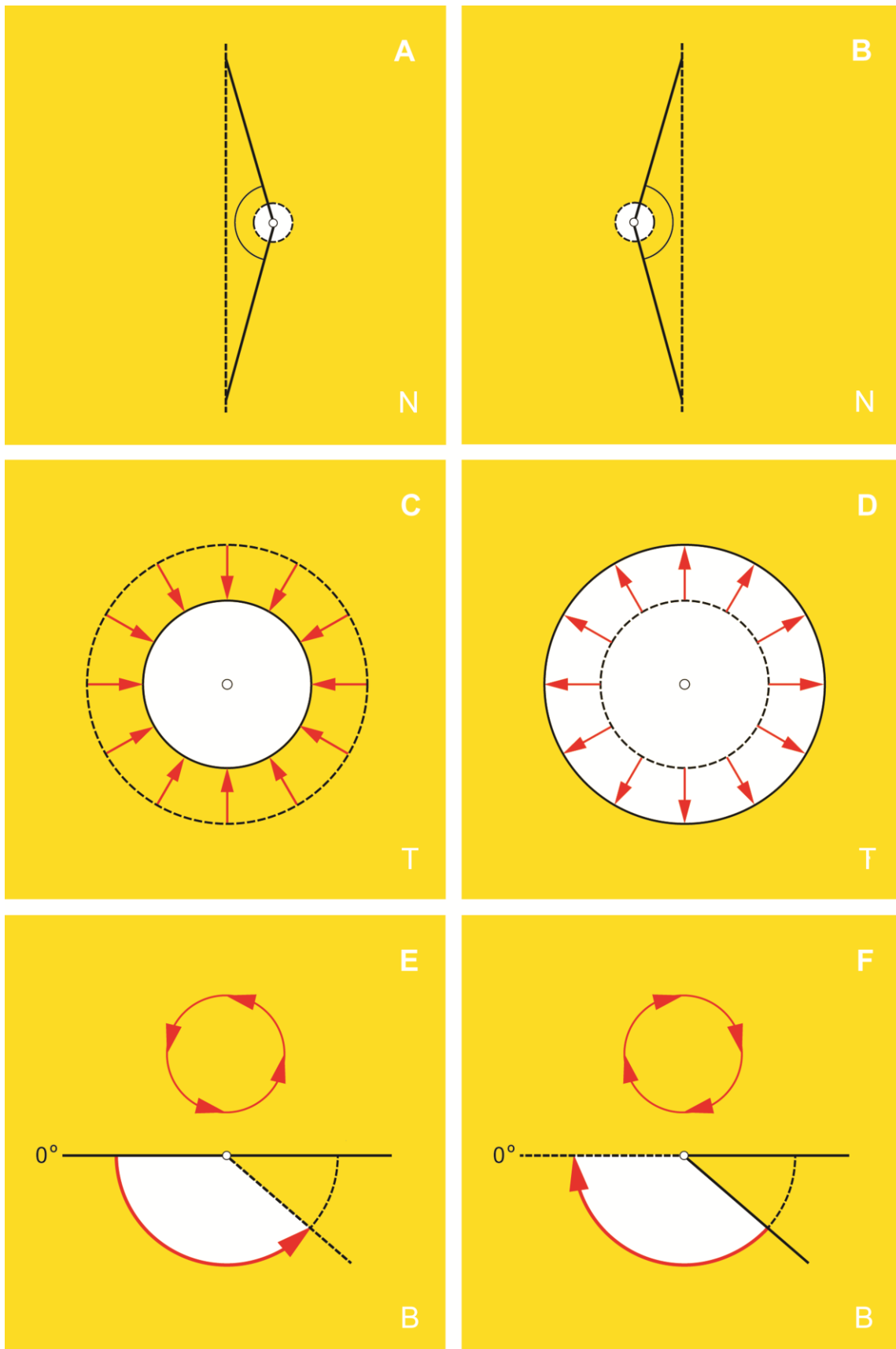
Slika 7. Puno (štoperica) (A) i nepuno kruženje (kutno gibanje) (B). p_1 , p_2 — polumjeri, KI — kružni isječak, KL — kružni lûk, O — središte kruga



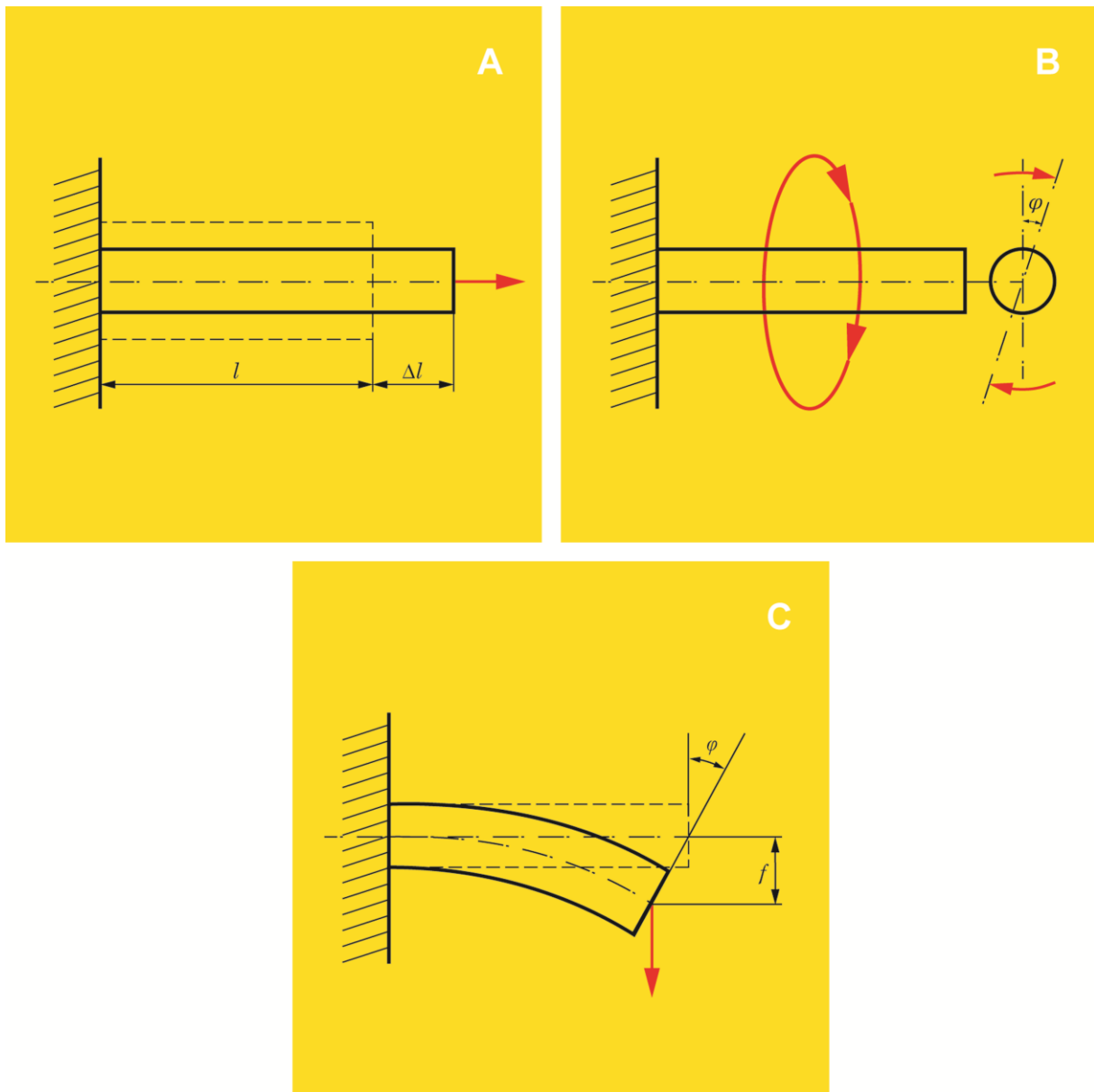
Slika 8. Kružni odsječak (A) te obodni (B), unutarnji (C) i vanjski (D) kut. t — tetiva, O — ishodište

Dužina koja spaja bilo koje dvije točke kružnice naziva se tetiva, pri čemu je najduža tetiva, u osnovi, njezin promjer (26). Uočimo da je tetiva uvijek unutar kružnice.

Općenito, različita se gibanja mogu promatrati u različitim slojevima ili ravninama. U nacrtu se tako može promatrati odmicanje ili abdukcija, odnosno odmak ili valgus te primicanje ili addukcija, odnosno primak ili varus, u tlocrtu skupljanje ili kontrakcija i širenje, retrakcija, ili ekspanzija, a u bokocrtu savijanje ili fleksija i pružanje ili ekstenzija, od kojih su ova potonja osnovna gibanja u koljenu (Slika 9) (4). Pri tome nije važno što promatrano gibanje može biti ishod različitih istodobnih gibanja u drugim slojevima ili ravninama.



Slika 9. Neka gibanja. Primicanje ili primak (A) i odmicanje ili odmak (B) koljena, skupljanje (C) i širenje (D), savijanje (E) i pružanje (F) u koljenu. B — bokocrt, N — nacrt, T — tlocrt



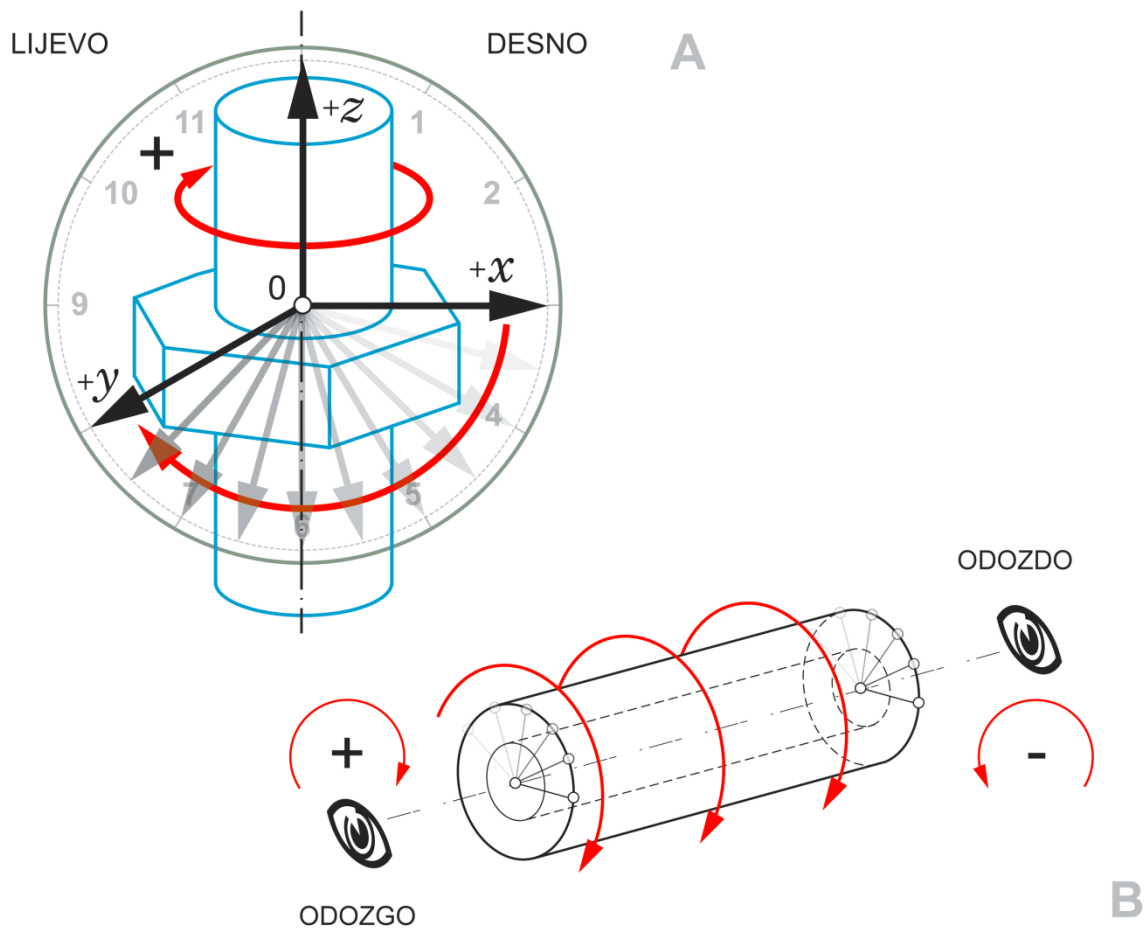
Slika 10. Rastezanje (A), uvijanje (B) i savijanje (C) ravnoga štapa prema: Bazjanac D. Nauka o čvrstoći. Zagreb: Tehnička knjiga; 1968, str. 21. Δl — klizni pomak kod rastezanja, f — klizni pomak kod savijanja (progib ili pregib), φ («fi») — kružni pomak kod uvijanja i savijanja, l — udaljenost

Hrvatski su nazivi kao što su uvijanje, savijanje, i tako dalje preuzeti iz znanosti o čvrstoći, to jest statike gipkih ili elastičnih tijela (Slika 10) (21). Ovdje valja razumjeti da savijanjem, osim kliznoga pomaka, koji se naziva progib («pregib»), nastaje i bezimni kružni pomak, dok rastezanjem nastaje samo klizni, a uvijanjem samo kružni pomak (21). Budući da fleksijom ne nastaje samo «pregib», nego i bezimni kružni pomak, nije potpuno ispravno koristiti pregibanje kao hrvatski prijevod za fleksiju. Stoga se u ovome radu, u tu svrhu koristi naša riječ savijanje, s izvedenicama. Na sličan način, ispružanje je prema pružanju zalihosno jer «upružanje» ne postoji i kaže se: »Savijte nogu (u koljenu)!« ili »Pružite ruku (u laktu)!«.

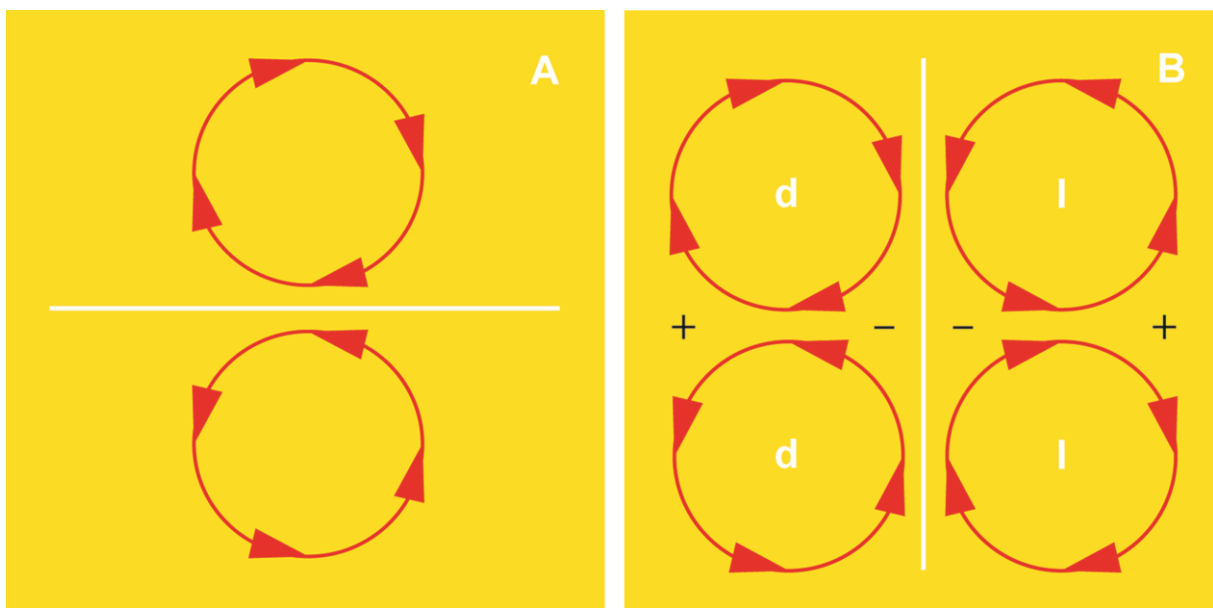
S obzirom na smjer, kruženje je ili unaprijedno, u smjeru kazaljke na satu (engl. clockwise, CW) ili unatražno, u smjeru suprotnome od smjera kazaljke na satu (engl. counterclockwise, CCW). Ako stojimo u sjecištu triju osi pravokutnoga sklopa i promatramo u pozitivnom smjeru osi x , najkraći put da os x stigne u položaj osi y unaprijedno je gibanje u smjeru kazaljke na satu. Preslikamo li ovo pravilo na maticu s vijkom, uočavamo da vrijedi isto: kruženjem oko osi z , najkraći put da os x dođe u položaj osi y unaprijedno je gibanje u smjeru kazaljke na satu. Stoga se unaprijedno kruženje obilježava znakom »+«, način bilježenja naziva se lijevi pravokutni sklop (jer »+« kruženje smjera ulijevo), a za vijak kažemo da ima maticu s lijevom zavojem (Slika 11A). Ovakvim se načinom koriste francuski matematičari (9). Unatražno se kruženje, naprotiv, obilježava znakom »-«. Raspored osi predočava se pravilom lijeve ruke: palac predstavlja os x , kažiprst os y , a srednjak os z (9). Trebalo bi, međutim, napomenuti da postoji i desni ili engleski način obilježavanja, koji je u svemu suprotan lijevome, francuskom načinu (9). Oba se objašnjena načina dovode u vezu s prirodnim kruženjem Zemlje, gdje os z predstavlja njezinu kružnu os, a osi x i y predstavljaju ravninu polutnika ili ekvatora, zbog čega je francuski ili lijevi način bilježenja, u osnovi, istovjetan južnome načinu (13). U različitim se strukama poput znanosti o elektricitetu, pa i u tehničkoj mehanici, uvriježeno koristi desni način. U ovome se radu svjesno objašnjava onaj lijevi u prvom redu stoga što se upotrebljava u izvorima vezanima za patelofemoralnu (PF) nestabilnost, a najvažniji su autori mahom iz frankofonoga područja.

Kada bismo kruženje unaprijed bilježili znakom »+« ne uzevši u obzir motrište promatrača, procjena kružnoga smjera mogla bi nas lako zavarati. Promatramo li, na primjer, šuplji kružni valjak odozgo (u tlocrtu), dok kruži unaprijed (»+«), istovremenim promatranjem odozdo (u drugome tlocrtu), činit će nam se da kruži unatrag (»-«) (Slika 11B).

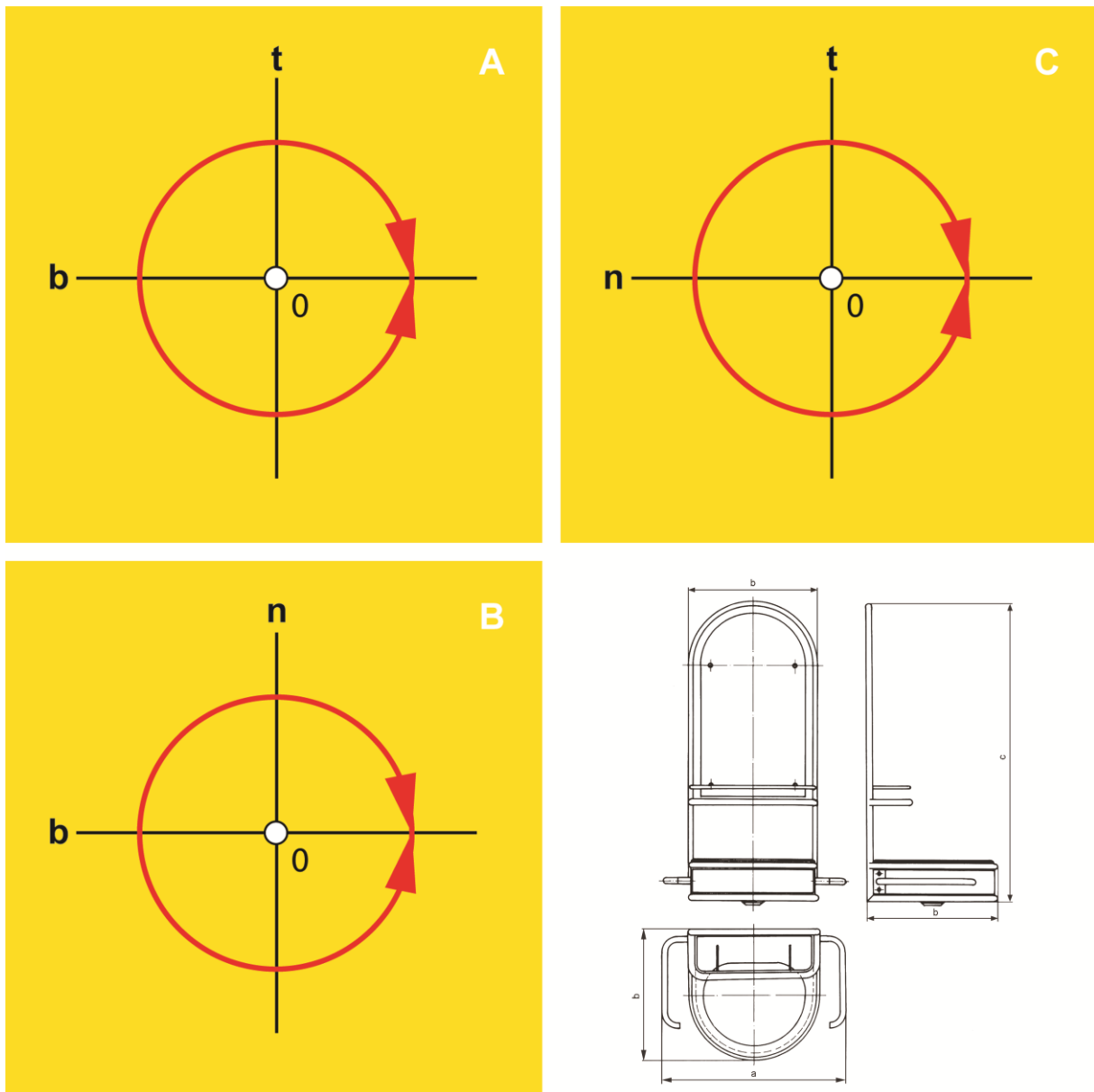
Na početku je rečeno da razmjer možemo naći i ondje gdje ga, na prvi pogled, nema. Tako je i kružni smjer ogledni primjer razmjera: jedan je kružni smjer razmjerna slika onoga drugog (Slika 12A). Kruženje u suprotnome smjeru nije ništa drugo nego razmjerna slika u ogledalu. Uslijed obrnutoga položaja ispitanika tijekom računalnoga oslikavanja radi slikovne procjene PF nestabilnosti, pri kojemu leži usmjeren nogama u kućište uređaja, motrište promatrača uvijek je odozdo, odnosno iz smjera ispitanikovih stopala. Zamislimo li da je prije spomenuti šuplji kružni valjak lijeva noga koju možemo promatrati samo odozdo (u drugome tlocrtu), »+« smjer (unaprijed ili u smjeru kazaljke na satu) bit će, zapravo, kruženje prema van, dok će »-« smjer (unatrag ili u smjeru suprotnome od smjera kazaljke na satu) biti, zapravo, kruženje prema unutra. Kod kruženja obje noge prema van ili prema unutra, desna se strana može shvatiti kao razmjerna slika lijeve strane (Slika 12B). Obilježavanje vanjskoga kruženja znakom »+«, a unutarnjega znakom »-«, uobičajena je navada u svim radovima iz ovoga znanstvenog područja, pa je tako učinjeno i u ovome radu.



Slika 11. Lijevi (francuski) kružni smjer (A) i njegova ovisnost o motrištu promatrača (B)



Slika 12. Smjer i razmjer kruženja (A) uz pogled na obje noge odozdo (drugi tlocrt) (B) pri kruženju prema unutra (B, *gore*) i prema van (B, *dolje*). »—« — unutarnje kruženje, »+« — vanjsko kruženje, d — desno, l — lijevo



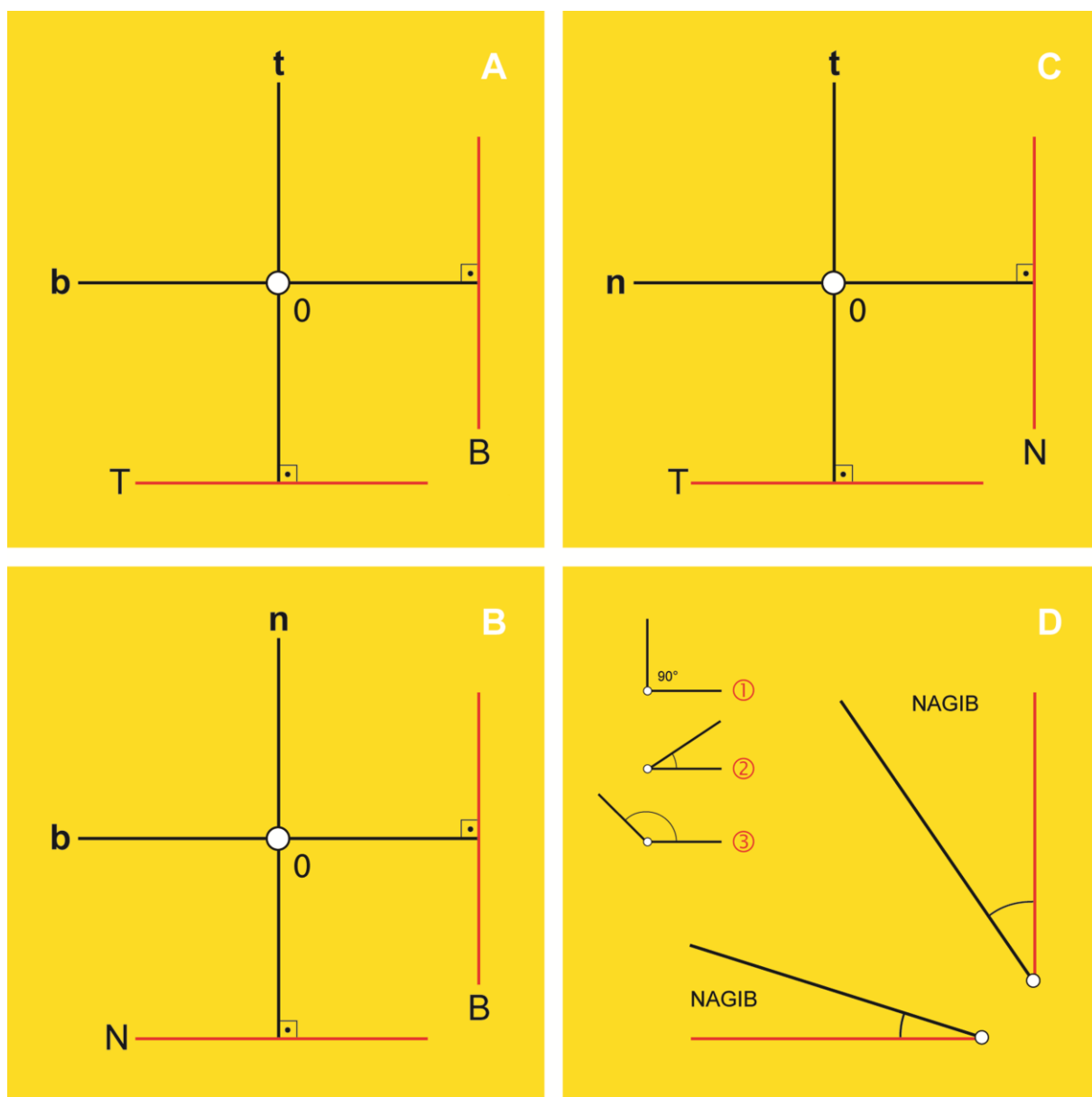
Slika 13. Prostorno snalaženje u nacrtu (A), tlocrtu (B) i bokocrtu (C) u usporedbi s tehničkim crtežom (umivaonik; *desno dolje*). b — bokocrtica, n — nacrtica, t — tlocrtica

Sve slojeve možemo obilježiti velikim (N, T, B), a vidne zrake ili osi malim (n, t, b) početnim slovom u nazivu. U svakom je sloju moguće klizanje po dvjema ukrštenim vidnim zrakama ili kruženje u dvama smjerovima (unaprijed ili unatrag), i to oko središnje vidne zrake koja predstavlja ništicu, ali i kružnu os.

Naziv središnje vidne zrake izveden je iz naziva sloja u kojemu se ona nalazi. Prema tome, središnja će vidna zraka u nacrtu biti nacrtica, u tlocrtu tlocrtica, a u bokocrtu bokocrtica. Razlog je tome taj što središnja vidna zraka okomito probada sloj i u njemu se oblikuje kao točka. Slojeve možemo poredati redoslijedom »nacrt–tlocrt–bokocrt (NTB)«, kao, na primjer, na tehničkom crtežu (Slika 13, umivaonik, *desno dolje*).

Prema nacrtu se određuje prednji (lat. anterior) i stražnji (lat. posterior), prema tlocrtu gornji (lat. superior) i donji (lat. inferior), a prema bokocrtu lijevi (lat. sinister) i desni (lat. dexter) te unutarnji (lat. internus) i vanjski (lat. externus), odnosno prisrednji ili medijalni (lat. medialis) i postrani ili lateralni (lat. lateralis) položaj (1–4, 7). Nacrt, tlocrt i bokocrt određuju širinu, visinu i dubinu ljudskoga tijela.

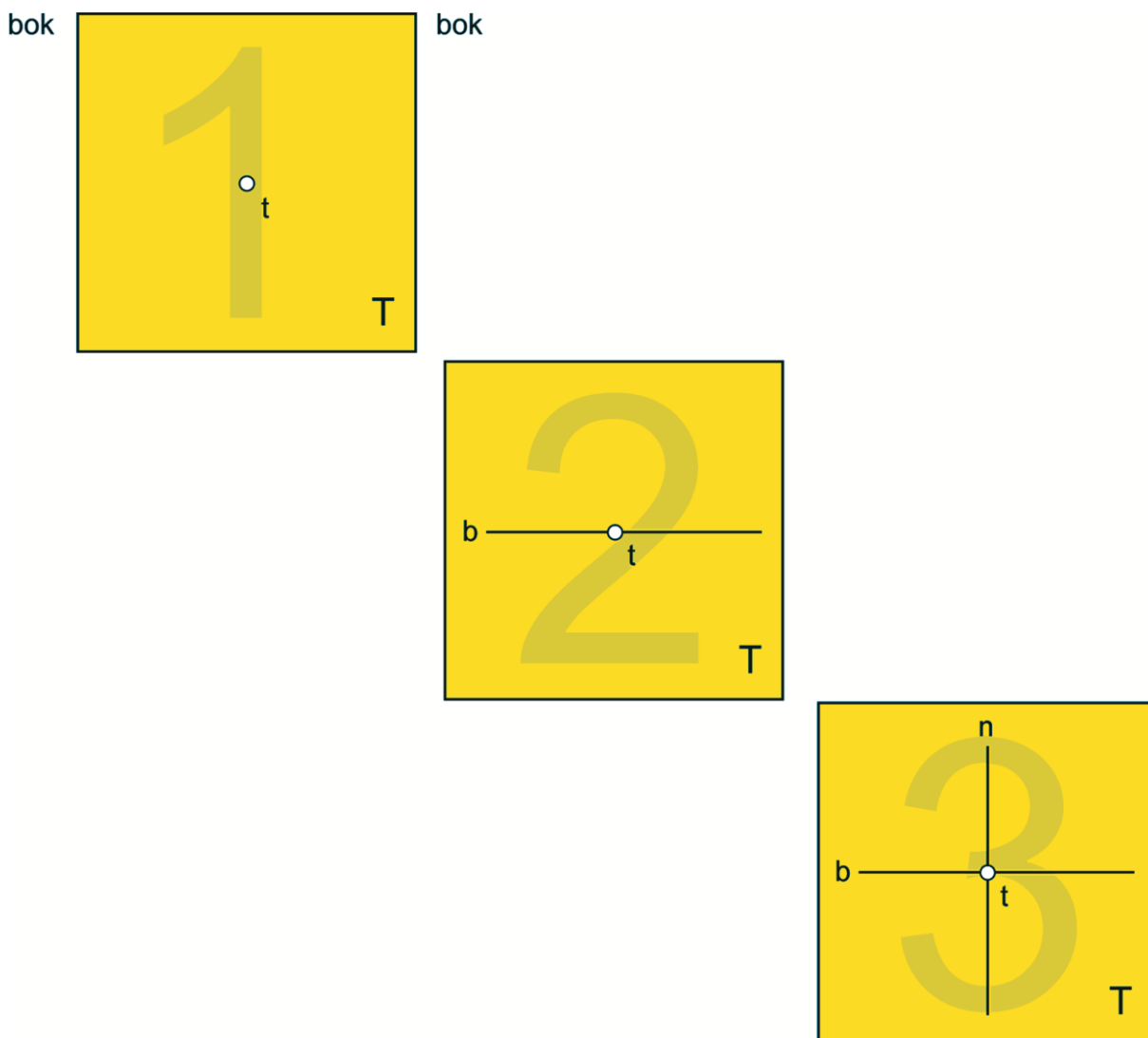
Osim toga, u svakome se sloju može povući pravac usporedan ili okomit na sloj u kojemu se nalazi, a predočava jedan od dva preostala sloja (Slika 14). Stoga je moguće, na primjer, u tlocrtu izmjeriti klizni ili kružni pomak u odnosu na nacrt (Slika 14B).



Slika 14. Određivanje drugih slojeva u nacrtu (A), tlocrtu (B) i bokocrtu (C) uz vrste kutova (D). ① — pravi kut, ② — šiljasti kut, ③ — tupi kut, b — bokocrt, n — nacrt, t — tlocrt; crveno — predočni pravac

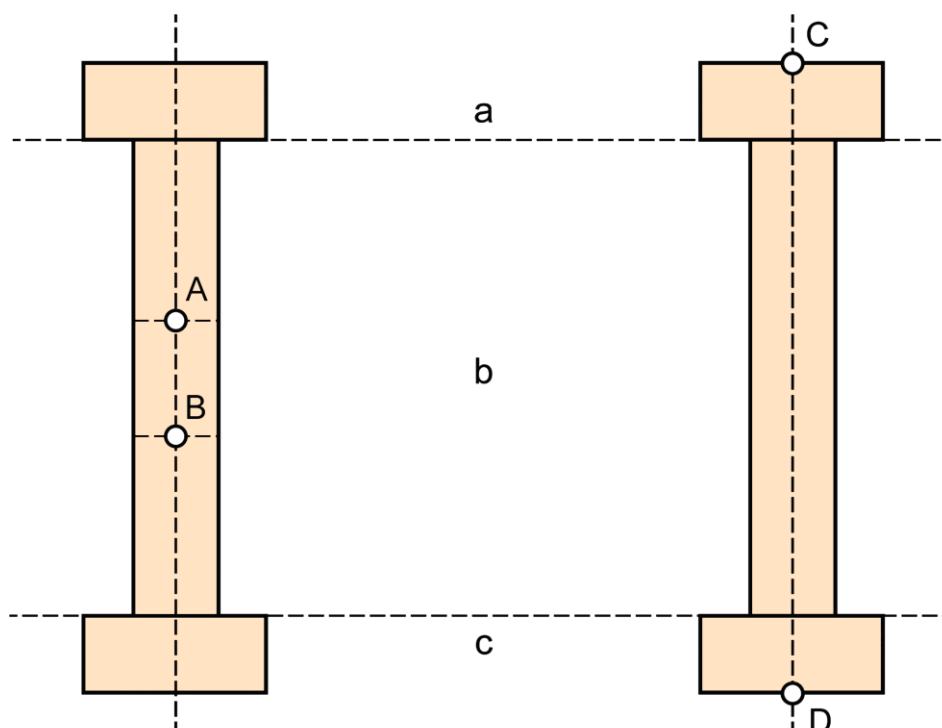
Sjetimo li se da nacrtica uvijek okomito probada nacrt, a bokocrtica bokocrt, jednostavno je razumjeti da okomica na nacrticu predočava nacrt, a okomica na bokocrticu bokocrt, premda promatramo tlocrt (Slika 14B).

Za daljnje razumijevanje ovoga rada, vrlo je važno zapamtiti da pravac usporedan ili okomit u odnosu na sloj u kojemu se nalazi predočava jedan od dva preostala sloja. Ako predočni pravac siječe bilo koji drugi pravocrtni ili kosi pravac, nastat će kružni pomak u odnosu na predočni sloj, odnosno sloj koji predočava predočni pravac, a čiji je ishod kut koji se naziva nagib ili inklinacija (engl. tilt). Vrijednosti nagiba, osim toga, mogu biti manje (šiljasti kut), veće (tupi kut) ili jednake (pravi kut) vrijednosti od 90 stupnjeva (Slika 14D). Prema tome, nagib je posebna vrsta kuta u kojem je jedan krak usporedan sa slojem u kojemu se nalazi ili je okomit na njega.



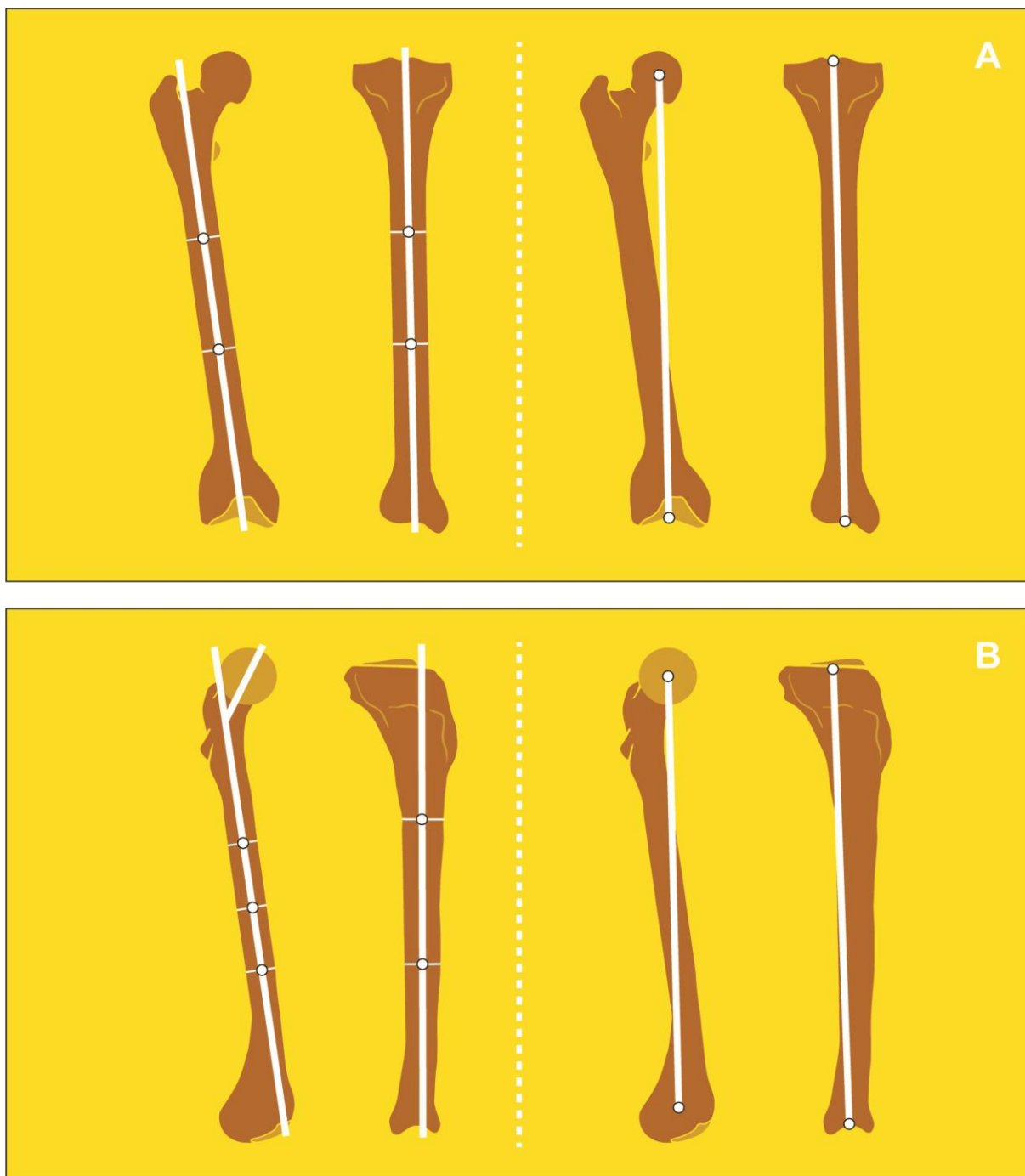
Slika 15. Tri koraka u određivanju razmještaja vidnih zraka u tlocrtu. b — bokocrtica, n — nacrtica, t — tlocrtica, T — tlocrt

Ukriženi razmjestaj vidnih zraka u pojedinom se sloju može zapamtiti pomoću tri koraka: 1) odredimo sloj i središnju vidnu zraku (koja se naziva jednako kao i sloj), 2) s boka u križu je bokocrtnica (osim u bokocrtu) i 3) odozgo u križu je preostala vidna zraka. Na primjer, ako promatramo tlocrt, najvažniji sloj u ovome radu, središnja je vidna zraka tlocrtnica, s boka u križu nalazi se bokocrtnica, dok je odozgo u križu preostala vidna zraka, nacrtica (Slika 15). Ove bi odnose bilo mnogo teže zapamtiti kada bismo slijedili uobičajeno, raznoliko nazivanje ravnina i x-y-z sustav nazivanja osi. S obzirom na to da geometrijski međuođnosi postoje bez obzira na to kako ih nazivamo, trebalo bi ih nazvati na najjednostavniji mogući način.



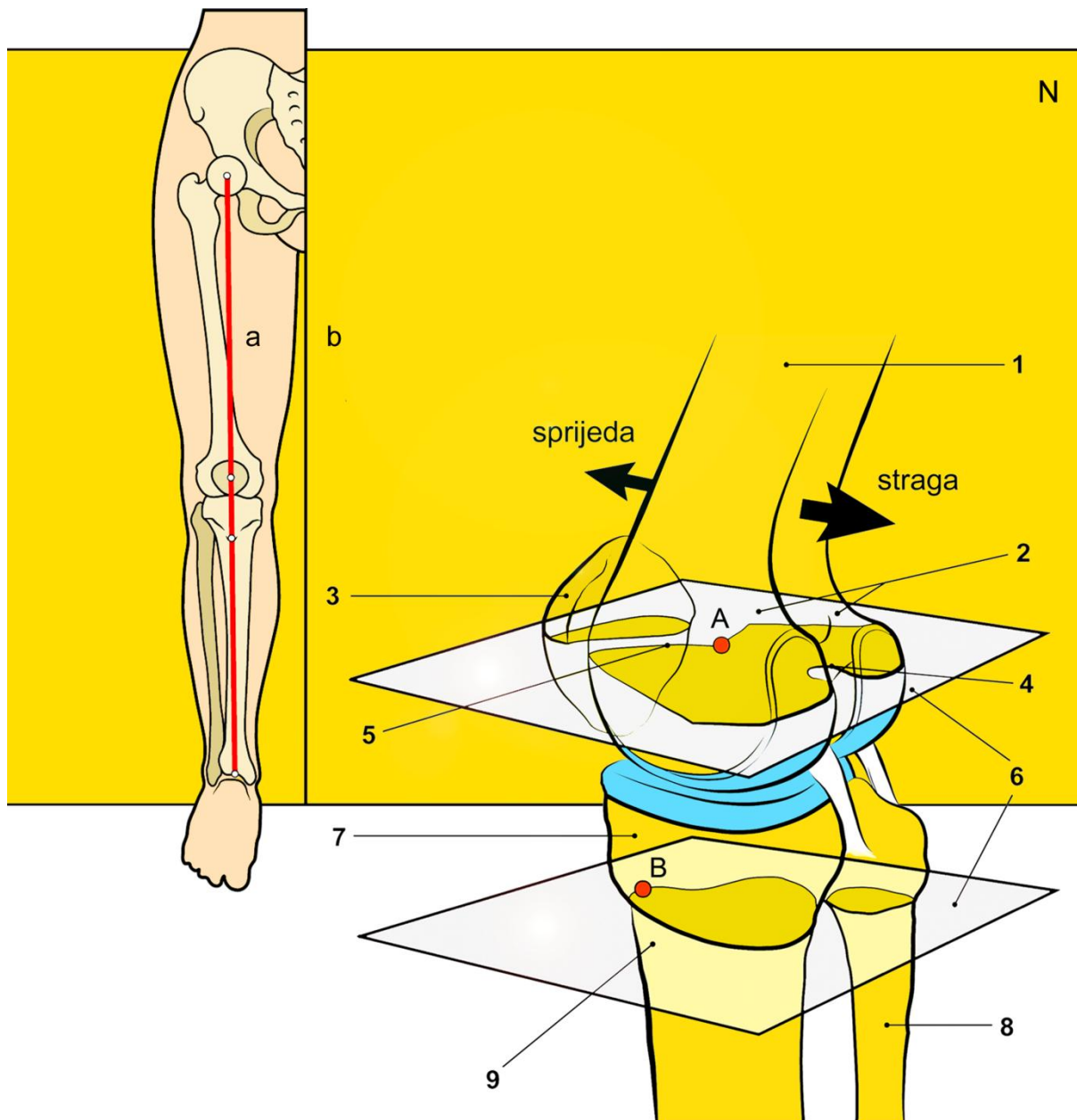
Slika 16. Geometrijsko određivanje koštane (*lijevo*) i zglobne (*desno*) osi duge kosti. a — gornji okrajak duge kosti, b — trup duge kosti, c — donji okrajak duge kosti, A, B — polovišta trupa duge kosti, C — polovište gornjega ruba gornjega okrajka duge kosti, D — polovište donjega ruba donjega okrajka duge kosti

Gibanje u pravokutnome prostornom sklopu u ovome se radu odnosi, u užem smislu, samo na gibanje dugih kostiju. Duga kost ima trup i dva okrajka (2). Za daljnje razumijevanje ovoga rada, potrebno je zamisliti da duga kost ima i dvije osi: zglobnu i koštanu os. Zglob je, vrlo široko uzevši, spoj dvije kosti (1–4, 7). Os koja prolazi središtem trupa duge kosti naziva se koštana ili anatomska os, dok se os koja spaja središta dvaju susjednih zglobova naziva zglobna, noseća ili mehanička os (engl. weightbearing/loadbearing/mechanical axis) (Slika 16) (4, 28, 29). Treba uočiti jednu posebnost po kojoj se ove dvije osi razlikuju. Naime, za razliku od koštane osi, zglobna je os ravna, kako u nacrtu, tako i u bokocrtu (28).



Slika 17. Koštana (*lijevo*) i zglobna (*desno*) os natkoljenične i debele potkoljenične kosti u nacrtu (A) i bokocrtu (B)

U natkoljenici, dijelu noge iznad koljena, nalazi se natkoljenična kost, a u potkoljenici, dijelu noge ispod koljena, debela i tanka potkoljenična kost. U sva tri slučaja, radi se o dugim kostima. Primjenjujući geometrijsko određivanje koštane i zglobne osi onako kako je to bilo prikazano na Slici 16, doista možemo uočiti da je za razliku od koštane osi, zglobna os ravna kako u nacrtu, tako i u bokocrtu (Slika 17). Usto, za razliku od natkoljenične kosti, u debeloj se potkoljeničnoj kosti obje osi u nacrtu preklapaju (28).



Slika 18. Noseća os i građa nožnih kostiju. 1 — natkoljениčna kost, 2 — kotrljači natkoljениčne kosti, 3 — iver, 4 — stražnja interkondilna udubina, 5 — ugibalište, 6 — tlocrt, 7 — debela potkoljениčna kost, 8 — tanka potkoljениčna kost, 9 — prednja uzvisina debele potkoljениčne kosti, a — noseća os, b — glavna os, A — gornje mjerište, B — donje mjerište, N — nacrt

Zglobne osi natkoljениčne i debele potkoljениčne kosti u nacrtu naizgled tvore okomiti pravac (30), pa, kao što je prethodno objašnjeno, možemo reći da su istocrtne. Ovaj okomiti pravac spaja središte kuka, koljena i gležnja, a naziva se noseća, zglobna ili mehanička os noge (dalje: noseća os) (Slika 18) (28–30). Noseća je os, usto, usporedna s glavnom osi (29). Natkoljениčna i debela potkoljениčna kost dvije su najjače kosti ljudskoga tijela zato što nose njegovu težinu.

Natkoljениčna je kost, ipak, snažnija, duljine je 34–53 cm i tvori četvrtinu tjelesne visine (2). Premda je vrlo čvrsta, prilično je lagana zbog usklađenog rasporeda koštanih dijelova prema kojem su koštane pločice ili lamele i koštane prijenosnice, gredice ili trajektorije, razmještene u lûkovima, suprotstavljajući se silama tlaka i vlaka (3, 4, 7).

S obzirom na golemo značenje za koštanu potporu ljudskoga tijela, natkoljениčna je kost u grčkome jeziku dala poznati naziv za kostur (grč. ὁ σκελετός < τό σκέλος, -εος, -ονς) (16, 31). U latinskome su jeziku, naprotiv, izuzev starijega Plinijevog lika *femen* (32, 33), koji je Belostencu žensko bedro (»Bèdro fenfzko«), na osnovu njezine uloge u podupiranju ljudskoga tijela nastali oblici *femus* (34), *femor* (33) i, ipak najčešći, *femur* (lat. fërro, tûli, lâtum, ferre – nositi), odnosno muško bedro (»Bèdro Mûfko«) (31–35). Podrijetlo potonjih latinizama pripisuje se slavnome oratoru Marku Tuliju Ciceronu (106–43 pr. Kr.) (32, 33), kojemu zbog hušakćkih govora (»filipika«) protiv Cezarovog sinovca Marka Antonija (82–31 pr. Kr.) odrubljenu glavu i ruku prikovaše za govornicu rimskoga Foruma radi javne poruge (36). Na ovdašnjim se jezikoslovnim prostorima, ova stožerna čovječja kost prevodila kao *bedrača* (37), *bedrena* (2, 3, 7, 20, 38–55), *natkoljениčna* (45) ili *stegnena* (37) kost, *bedreni* (19) ili *gornji gnjat* (19), *bedrenjača* (19, 44, 45, 50, 52, 53, 56), *bedrica* (57), *stegno*, *gnjat* ili *okračnjak* (31). U kukača, femur je i treći članak kukčeve nožice (51). Prema etimologijskim razmišljanjima, *femur* i sveslavensko *bedro*, njegov premac iz XII. stoljeća (58), značenjski su srodni (59), ali im se glasovna vezanost ne može opravdati (58), pa je, vjerojatnije, u podlozi glagol *bosti* (*bed- < ie.**bhedh-* – biti, udarati, bosti) (60) (usp. nabadati – hodati tako da se u hodu pada jače na jednu nogu; malo hramati, šepesati) (20, 47).

U ovome se radu, natkoljениčna kost naziva *bedrenom kosti*, u skladu s preporučenim hrvatskim nazivljem (42).

Donji okrajak bedrene kosti, koji je u ovome radu od posebnoga zanimanja, tvore dva prilično nerazmjerna i pomična kotrljača, vanjski ili postrani i unutarnji ili prisrednji, od kojih je svaki zavijen prema krivulji koja se, kao što je prethodno objašnjeno, naziva razvijenica (Slika 6A). Prednji je njihov dio zavijen po sve duljim, a stražnji po sve kraćim polumjerima (4), pri čemu je unutarnji kotrljač zavijen i oko ugibališta (2, 7). S njihove se prednje strane, naime, nalazi udubina koju bismo mogli nazvati ugibalište ili femoralna trohleja (lat. trochlea femoris, prema grč. ὁ τροχός – kotač, kotur; fossa intercondylaris anterior) (1–4, 7).

Zastanimo ovdje na trenutak i primijetimo da se u hrvatskome književnom jeziku susreću dva po zvučnosti veoma slična, ali po značenju veoma različita glagola: nepovratni glagol *ugibati* i onaj povratni *ugibati se*. Dok je prvi glagol po vidu nesvršen i znači *umirati* (20, 47), ovaj drugi,

povratni, znači *praviti ugibe*, gdje je taj »ugib«, u osnovi *zagib*, *prijegib* ili *potonina* (19), ili pak, jednostavno, *uleknuće* u pravocrtnoj putanji, pa je i ugibalište mjesto stvaranja ugiba (usp. tramvajsko ugibalište). Možemo, stoga, duhovito reći da se koljena kost u koljenu ugiba, ali u njemu ne ugiba! Anglosaksonski »tracking«, gerundiv glagola i istovjetne imenice »track« koja znači *put*, jednako je tako motiviran putanjom koljenske kosti (61).

Nećemo, nadalje, mnogo pogriješiti zamislimo li kako je u drevno i divlje doba, kad je čovjek čovjeka kljaštio i proždirao, neznani harambaša, prekaljen krvavim vojnama i pokoljima, uočio da su potkoljениčne kosti u čovjeka šupljega trupa, kao *cijev* (lat. *canna*, Celzo, v. dalje) (31–33). Od debele bi, »veće« kosti (lat. *canna maior seu major*) (31, 37), što čovječje (62) što životinjske (mamuta, medvjeda ili slona), a poslije i od trave šupljega šiba — *trske* (usp. lat. *canna* (*Arundo*) – trst, trstika (*Terfzt*, *Térftika*) (32, 33); v. i lat. *canal* i *cannula* (cjevčica, »kanila«) (42)) izrađivao frule ili svirale (*tibia* kao pl. *tantum*), a od one tanke, »manje« (lat. *canna minor*) (37) razne spone (*fibula* kao pl. *tantum*) za učvršćivanje odjeće na ramenu (16). Opisnim značenjskim posuđivanjem (kost → cijev [»šuplje«]), debela potkoljениčna kost tako postade *cijev* (31, 35, 63–69). Pučki općenitoj, postupno su joj sintagmatski sužavali značenje u *cijev od goljena* (cziv od *goléna*) (33), *kost ili cijev pod koljenom* (*kòft*, ali *czèv* pod kolenom) (32), *cijev od noge* (70) ili *nožnu cijev* (*cěv*) (31, 37, 68, 70) i, najzad, obje potkoljениčne kosti, ali mnogo učestalije deblju nazvali — *cjevanica* (19, 31, 37, 40, 47, 51, 57, 68, 71–76).

Latinizam »tibia« u značenju debele potkoljениčne kosti (»Alterum a priore parte positum, cui tibia nomen est (...)«) prvi je u liječništvu spomenuo Aulo ili Aurelije Kornelije Celzo (otprilike 25 pr. Kr.–otprilike 50 po. Kr.), suvremenik Isusa Krista i rimskoga cara Tiberija Cezara Augusta (42 pr. Kr.–37 po. Kr.), u svome osmom svesku (»Liber octans«) grandioznoga djela »O liječništvu« (»De medicina«), ostatku sveobuhvatne, ali, nažalost, izgubljene enciklopedije, i to u odjeljku pod naslovom »O položaju i obliku svih kostiju ljudskoga tijela« (»De positu et figura ossium totius humani corporis«) (77). Leksikalizacijom sintaktičkoga sklopa »atribut + imenica«, jednim od postupaka kojime se u hrvatskome književnom jeziku stvaraju novi nazivi (63), a vrlo uvriježenom u nazivanju kostiju, za debelu potkoljениčnu kost skovan je vezani izraz *goljениčna kost* (1–4, 7, 20, 40, 42, 45, 46, 49, 78–80). Ljubiteljima jezične čistoće valjalo bi napomenuti da je značenjski mnogo prikladnija *goljenska* ili, možda, *goljenska kost*, znamo li kako je *golijen* (1–4, 7, 16, 20, 37, 42, 47, 52, 53, 58, 60, 64, 68, 71–73, 75, 76, 81–83), ili, katkada, *goljen* (37, 67, 69, 84) uglavnom označavao prednji dio potkoljениce ili, takozvanu, »golu kost«, koju — bilježe etimologijski izvori — ne pokrivaju mišići (58–60). Odnosni je pridjev *goljениčni* (69) izveden, jasno, od imenice *goljenica*, a koja gotovo isključivo označava debelu potkoljениčnu kost (20, 31, 37, 40, 42, 47, 48, 50–54, 56–59, 65, 71,

85–87), dok se *goljenjača* bilježi nešto rjeđe (45, 47, 56–58). Gorski, pak, donosi *knēme* (grč. ἡ κνήμη) u značenju »golijen, list«, u osnovi, jednako prednji i stražnji dio potkoljenice. Odatle *knemīs, -īdos* (grč. ἡ κνημίς, -ῖδος) — (a) nazuvak, kao oklop od kovina na golijeni i (b) (u miru) dokoljenica ili nazuvak od kože oko golijeni te *knemidofōros* (grč. κνημιδο-φόρος, 2. jon.), onaj koji nosi nazuvke (16). Očito se prefiksarno–sufiksalsnom latinizacijom, radi značenjskoga sužavanja, došlo do *procnemium* (lat. pro- prema grč. πρό-) u prostornome značenju *srijeda, naprijed*, u opisu prednjega dijela potkoljenice, ali, ujedno i debele potkoljenične kosti (37), dok je *gastrocnemium* označavao mesnati, stražnji dio potkoljenice, koji je oblikom nalikovao trbuhu (gaster – drob, prema grč. γαστήρ) – trbuh, želudac, odnosno kuljen (pro|cnemium/gastro|cnemium < cnemium(?) < cnemis < κνήμη) i do danas ostao sačuvan u nazivu stražnjega mišića potkoljenice (lat. musculus gastrocnemius) (1–4, 7).

Latinizam »fibula«, međutim, pripisuje se rimskome povjesničaru Augustovoga doba, Titu Liviju (59 pr. Kr.–17 po. Kr.) (69), prozaiku analističkoga duha i piscu povijesti grada Rima od njegova osnivanja (»Ab urbe condita libri«), u čak 142 sveska (36). *Fibula* je, Cezarov *fibulum*, izvedena od *fibula* (33), i prvotno joj je značenje, po redu čestoće, bilo: *kopča* (1–3, 7, 16, 20, 32–35, 37, 40, 43, 45, 47, 51, 69, 72, 74, 88–90), *kopče* (31), *kovča* (82) ili *kapča* (32), *spona* (1–3, 7, 16, 20, 31, 34, 35, 37, 45, 47, 72, 74) ili *spone* (82), *igla* (1–3, 7, 16, 20, 34, 45, 47, 72, 74), *gvozdac* (34, 35, 47, 72, 74), *petlja* (33, 35, 69, 88, 89), *pređica* (34, 47, 72, 74, 90), *skoblja* (31, 37, 90), *skoba* (34, 47, 74), *pribadača* (16, 51), *zapinjač* (32, 69), *bernica* (69), *bulavka* (69), *učko* (69), *kućica* (91), *pregljica* (90), *pugovica* (69), *sapinjača* (16), *skopčanica* (90), *spajalica* (90), *spuča* (90), *spučanica* (90) i *zabodac* (35). Celzo je, također, fibulu koristio u smislu spone, ali za spajanje rubova rane, dok mu je *sura* označavala tanku potkoljeničnu kost (77, 92). Na ovdašnjim se jezikoslovnim prostorima ova kost, po redu čestoće, prevodila kao: *lisna kost* (1, 3, 4, 7, 20, 37, 40, 41, 45, 46, 49, 52, 53, 56, 72, 74), *lišnjača* (4, 20, 37, 51, 54, 74, 93), *lišnjača* (20, 45, 52, 53, 56, 72, 90) ili *listnjača* (19, 65), *kost nuzgolenka* (37), *nuzgoljenka* (31) ili *nuskolenka* (90) te *cjevanica* (31, 40, 82), *cjevka* (31), *cjevčunica* (31), *golijen* (40, 82), *goljenica* (31), *goljnjača* (40), *gnjet* (40) ili *lišča* (90). Većina je koštanih naziva izvedena od imenice muškoga roda — *list* — koja i danas znači stražnji dio potkoljenice, a zasvjedočena je u nekim starim izvorima (na primjer, tako je u Loderecker-*ra sura* »la polpa della gamba« iliti *lyzt*) (91).

Latinizam »patella«, naposljetku, što je posebno zanimljivo, u značenju je koljenske kosti prvi koristio upravo Celzo (»Quae commissura osse parvo, molli, cartilaginoso tegitur: patellam vocant.«) (77). Do njegova je doba *patella* ili *zdjelica* bila naprosto umanjena *patina*, odnosno

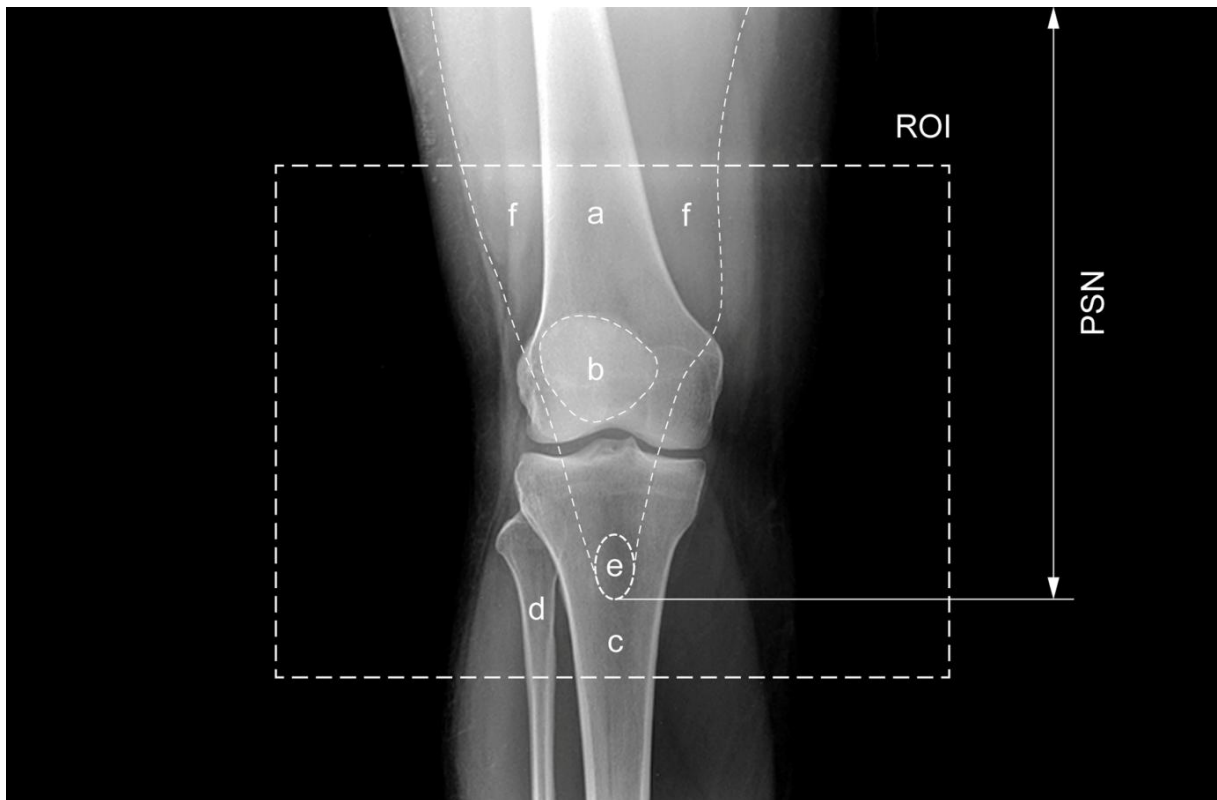zdjela, mala žrtvena plitica na kojoj bi se bogovima prikazivala jela određenim oblikom i veličinom (34). U životinjskome svijetu, danas je to naziv za *običnog priljepka* ili *lupara* (40), vrstu puža čija kućica oblikom nalikuje maloj plitici, dok je u odijevanju *rever*, ili posuvraćeni donji dio ovratnika kaputa na prsima (94). O značenju ove koščice na ovdašnjim jezikoslovnim prostorima, najbolje svjedoči dvadeset i osam istoznačnica iz leksikografskih vrela, po redu čestoe: *iver* (2–4, 7, 19, 20, 31, 40, 44–46, 48, 49, 51, 54, 57, 58, 73, 74, 90, 95), *čašica* (2, 7, 20, 31, 40, 44, 46, 48, 49, 51, 53, 55, 74, 90, 96), *patela* (4, 20, 40, 44–46, 48, 49, 51, 73, 74, 90, 97), *patella* (2–4, 7, 19, 31, 40, 45, 51, 54, 90, 97), *jabučica* (19, 31, 58, 95), *mlitva* (31, 57, 58, 90), *repica* (19, 31, 58, 90), *rotula* (19, 31, 45, 90), *zdjelica* (2–4, 7), *čaška* (3, 4, 90), *mlitvica* (57, 58, 90), *štitica* (31, 58, 90), *koljena kost* (45), *metvica* (58, 90), *acromyla* (45), *kočica* (90), *koljena čašica* (45), *koljeni iverak* (45), *koljenica* (57), *koturac* (31), *mitvica* (58), *mlitija* (90), *mola* (31), *os thyroides* (31), *poskurica* (90), *pretkoljena kost* (45), *zglobak* (90) i *žrvanj* (31). Podrijetlo je ivera, međutim, maglovito: jednima označava »narodno tkanje na torbi u dvije šare« (58), dok ga drugi vezuju uz indoeuropsku riječ za *žito* (59); ipak, možda će se prije raditi o onome što je netom odsječeno (60), o odrezanome komadiću, na primjer, drveta (usp. *iverica*). Sve do XV. stoljeća, Celzovo je ingeniozno djelo sasvim potonulo u zaborav, dok ga nije iznova otkrio Tommaso Parentucelli, poznatiji kao renesansni papa Nikola V. (1397–1455), kratkoga pontifikata (1447–1455), no zapamćen kao pokrovitelj znanosti i umjetnosti te osnivač vatikanske knjižnice, a kojemu je otac bio liječnik (98, 99). Nadalje, prvu je tiskanu knjigu uopće, »Vulgatu«, dvosveščani latinski prijevod Biblije na 1282 obostrano dvostupačne stranice s četrdeset i dva retka (»četrdesetidvastupčana Biblija«), 1455., ili negdje početkom 1456. g. tiskao tiskar Johannes Gutenberg Gensfleisch (1396–1486) iz zlatnoga Mainza, u nakladi od 180 primjeraka (100). Kako je Celzovo djelo prvi puta tiskano već 1478. g., samo dvadeset i tri godine nakon pronalaska tiskarskoga stroja, to je, isto tako, jedna od prvih tiskanih knjiga u povijesti (99, 101). Za usporedbu, prvu tiskanu knjigu u Hrvatskoj, a ujedno i prvu knjigu slavenskoga svijeta tiskanu pomičnim slovima, »Misal po zakonu rimskoga dvora«, 22. veljače 1483. g. tiskao je nepoznati tiskar, samo pet godina nakon Celzova izdanja, prethodeći Kolumbovu otkriću Amerike, 1492. g. (102). Celzo je bio i ostatak enigma: znamo da se svesrdno protivio razudbama živih bića (4), kao i to da je u liječništvo uveo različite, radiolozima i ortopedima uobičajene latinizme kao što su *acetabulum*, *cartilago*, *humerus* i *radius* (77). Prihvaćao je i već postojeće nazive, na primjer, Ciceronov *femur* (»De cruribus femoribusque fractis«) (77). Ne okrstiše ga, bez razloga, Ciceronom medicine (101), iako se (ne)opravdano smatra da nije bilo liječnik (2).

U ovome se radu, debela potkoljениčna kost naziva *goljениčnom*, a tanka *lisnom kosti*, dok se koljenska kost naziva *iverom*, u skladu s preporučenim hrvatskim nazivljem (42).

Gornji okrajak goljenične kosti, koji je u ovome radu od posebnoga zanimanja, za razliku od donjega okrajka bedrene kosti, tvore dva prilično razmjerna i nepomična kotrljača koji, u osnovi, služe kao podmetači za kotrljače bedrene kosti. Za potrebe ovoga rada, međutim, spomenimo da se na gornjem okraju goljenične kosti nalazi posebna, prednja uzvisina koja se naziva goljenični čvor, kvrga, hrapavost (42), ili tuberkl (lat. *tuberositas seu tuberculum*, engl. *tubercle / tuberosity*), takoreći »hrap«, za koji se hvata tetiva četveroglavoga bedrenog mišića (lat. *musculus quadriceps femoris*) (42), dok gornji okrajak lisne kosti, koja ne tvori koljeno, oblikuje njezinu glavu (lat. *caput*) (1–4, 7). Lisna se kost čini kraćom od goljenične, ali, to je samo privid: obje su kosti gotovo jednako duge, samo je lisna kost smještena nešto niže, pa ne doseže do gornjega ruba goljenične kosti (1, 2, 7).

U koljenu, između ugibališta i gornje plohe goljenične kosti, razapete su ukrižene ili križne sveze (lat. *ligamenta cruciata genus*) (2), koje su uvijene i smještene ukriž, te je, stoga, u svakome položaju jedna od njih napeta, jamčeći dosjed ili kongruenciju zglobnih tijela (1, 3). Svaka od tih sveza polazi s bedrene kosti, hvatajući se za goljeničnu kost. Naime, prednja ukrižena sveza (lat. *ligamentum cruciatum anterius*) polazi sa stražnjega gornjeg područja kotrljača bedrene kosti, hvatajući se lepezasto za goljeničnu kost ispred hvatišta oba koljenska srpa ili meniska (lat. *meniscus*), dok stražnja ukrižena sveza (lat. *ligamentum cruciatum posterius*), snažnija, polazi s prednjega ruba ugibališta bedrene kosti, hvatajući se u blizini stražnjega ruba goljenične kosti (2). Savijanjem noge u koljenu, zateže se stražnji dio prednje ukrižene sveze, kao i prednji dio stražnje ukrižene sveze, dok se pružanjem noge u koljenu događa obrnuto (2). Vanjskim se kruženjem potkoljenice zateže stražnji dio stražnje ukrižene sveze, dok se unutar njim zateže čitava stražnja ukrižena sveza (2).

Pružajući sklop noge (PSN) (engl. *extensor mechanism of the knee*) sačinjavaju: četveroglavi bedreni mišić, koji polazi s prednjega gornjeg trna bočne kosti (lat. *spina iliaca anterior superior*), s tetivom koja se hvata za goljenični čvor, zatim zglob ivera s bedrenom kosti (lat. *articulatio femoropatellaris*), iverna tetiva (»sveza«) (lat. *tendo seu ligamentum patellae*) te goljenični čvor (2, 103–106) (Slika 19). Iver je, kao obrnuto trokutasta, najveća tetivna ili sezamoidna kost ljudskoga tijela, uklopljen u tetivu četveroglavoga bedrenog mišića (1–4, 7). Osnovna je uloga ovoga vrlo složenog sklopa uspostavljanje uspravnoga položaja dovođenjem natkoljenice i potkoljenice uz pomoć koljena u istu ravninu, odnosno pružanje noge u koljenu (103). Vjeruje se da izmještaj (engl. *malalignment*, ili, ispravnije: *misalignment*) PSN-a može biti uzrokom raznih stupnjeva smicanja (engl. *shear*) ivera (97) i prednjega koljenskog bola (engl. *anterior knee pain*), vrlo učestale pritužbe u vezi s koljenom (107, 108) i, u konačnici, postranoga iščašenja, iskakanja, dislokacije ili luksacije ivera iz zgloba s bedrenom kosti, premda je dobro poznato da su uzroci bolova s prednje strane koljena vrlo raznovrsni (108).

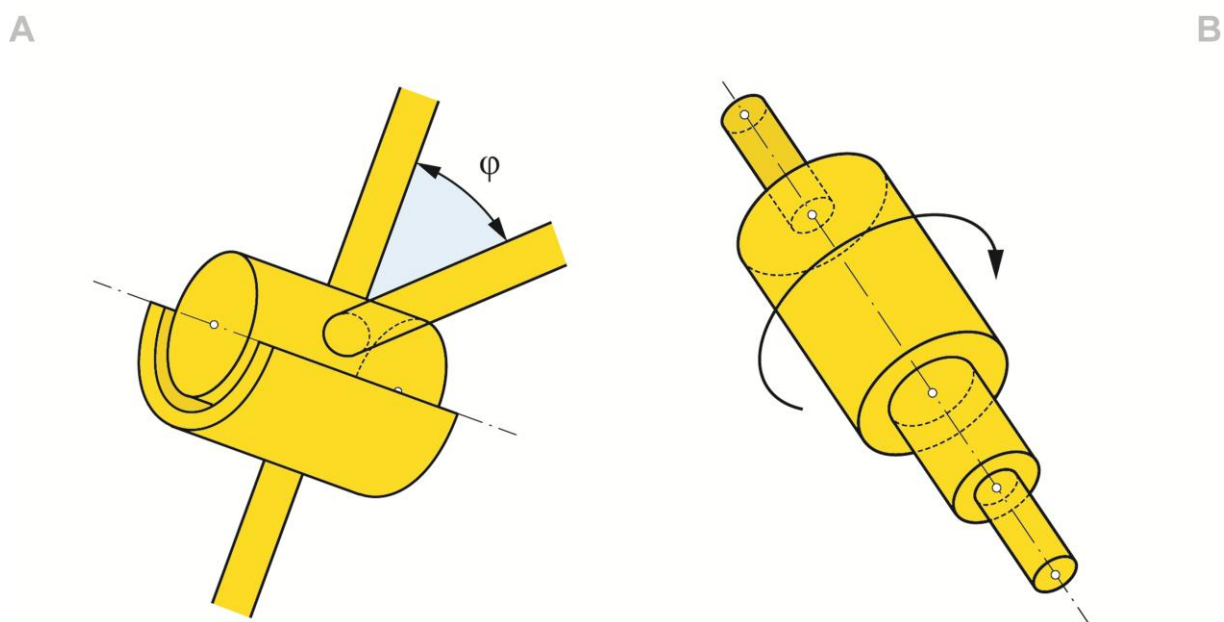


Slika 19. Područje zanimanja (predočeno rendgenskom snimkom). a—bedrena kost, b—iver, c — goljениčna kost, d — lisna kost, e — goljениčni čvor, f — četveroglavi bedreni mišić, PSN — pružački sklop noge, ROI—područje zanimanja (engl. region of interest) (iz vlastite arhive)

Pošto smo usvojili osnovne anatomske pojmove koji čine područje zanimanja (engl. region of interest, ROI) u ovome radu (donji okrajak bedrene i gornji okrajci goljениčne i lisne kosti, iver te ukrižene sveze), možemo pobliže razmotriti kinematički postav ivera.

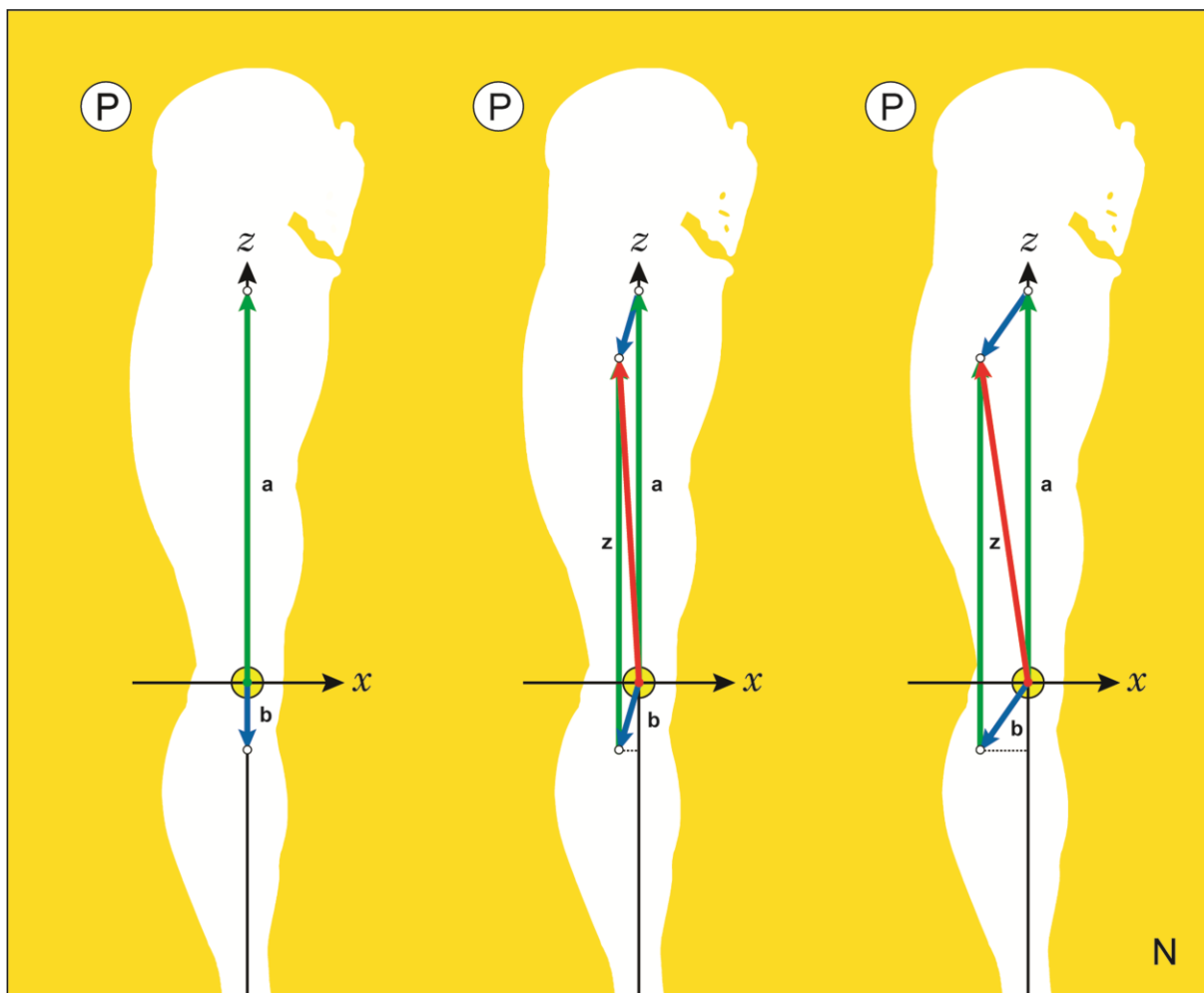
Koljeno je kutnokružeci zglobo ili trohoginglimus, jer ujedinjuje svojstva kutnoga i kružecog zgloba (lat. trochoginglymus; grč. ὁ τροχός – kotač, kotur i ὁ γίγγλυμός – šarka) (1–3, 7, 16, 90), premda ga se katkad stavlja u vlastiti razred (lat. articulatio bicondylaris) (4) (Slika 20). U ovome se zglobo ostvaruju dvije vrste gibanja — savijanje ili pružanje noge, kao najvažnije koljensko gibanje, ali i kruženje potkoljениcom, što je moguće samo ako je noga savijena u koljenu (1, 2, 4, 7). Pri pružanju ili savijanju noge u koljenu, iver se, prethodno je objašnjeno, ugiba u ugibalištu, to jest u udubini s vanjskom strmijom i unutarjom, nešto manje strmom padinom (Slika 5B). Prema kinematičkome pravilu, svako slobodno kruto tijelo posjeduje šest stupnjeva slobode, što skraćeno možemo zabilježiti kao: $k=6$ (8). To, naprosto, znači da se može gibati na šest različitih načina, bilo kližući svakom od triju osi pravokutnoga prostornog sklopa, bilo kružeci oko svake od njih (8). U održanom, odnosno stabilnom koljenu, međutim, iver se nipošto ne može smatrati slobodnim krutim tijelom zato što je različitim kinematičkim vezama, ili, jasnije rečeno, uzdama (uklopljenošću u tetivu četveroglavoga bedrenog mišića,

koljenskim svezama i koštanom potporom) prinuđen na jedan jedini stupanj slobode gibanja — nacrtno ugibanje gore–dolje pri pružanju ili savijanju noge u koljenu. Ugibanje ivera se zato može smatrati primjerom takozvanoga prinudnog gibanja (8). Svi su ostali stupnjevi slobode gibanja ivera u održanome koljenu toliko neznatni, da ih smijemo sasvim zanemariti. Jedina dva preostala stupnja slobode koja su zanimljiva za ispitivanje, jer su u takvim slučajevima kinematičke uzde, bilo koštane bilo mekotkivne, sklonije popuštanju, klizni je pomak PSN-a u nacrtu (engl. shift) te kružni pomak ivera (te stoga i PSN-a) u tlocrtu (engl. tilt). U misaonim je razmatranjima, moguće poimati iver kao potpuno slobodno kruto tijelo, kakvim ga shvaćaju neki autori (109), no tjelesno uvjetovana kinematička stvarnost zaslužuje prvenstvo. Uočimo, inače, da i kutni (lat. ginglymus), kao i kružeci, valjkasti ili trohoidni zglobovi (lat. articulatio trochoidea) imaju samo jedan stupanj slobode gibanja ($k=1$), ili, kako se to ponekad kaže, jednu os (4, 7, 8).



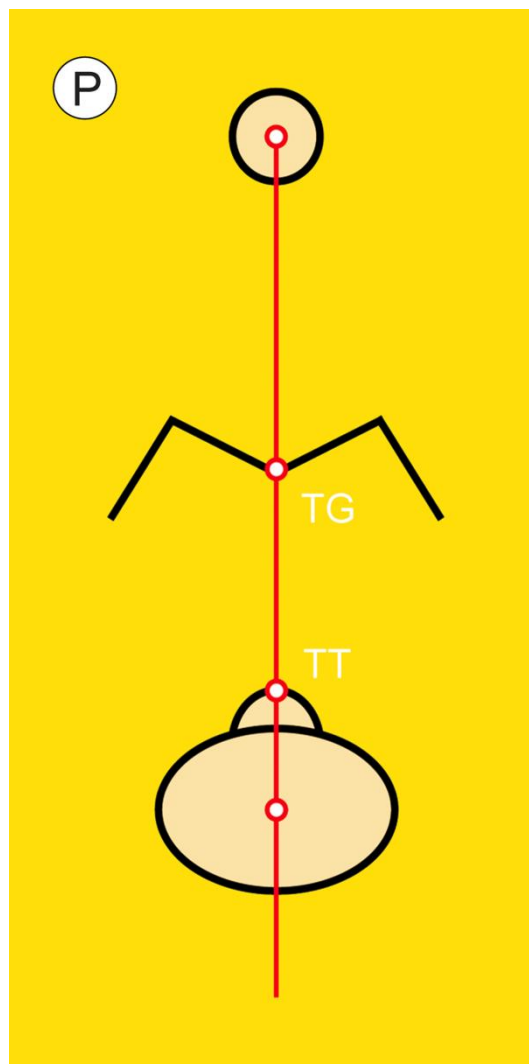
Slika 20. Kutni (A) i kružeci (B) zglobovi. ϕ («fi») — kut

Savijanjem noge u koljenu, iver ulazi u ugibalište, ugibajući se ispred ukriženih sveza (2, 7). Iskakanje ivera iz njegova zgloba s bedrenom kosti, to jest postrano smicanje ivera, može se vrlo lako razumjeti pomoću prethodno objašnjenoga zbrajanja smjerača (Slika 2E). Sjetimo se kako dulji smjerač ima i veću vrijednost. Prema zakonu razapetoga paralelograma, zbog postranoga smicanja goljeničnoga čvora raste vrijednost zbrojnoga smjerača, a time i smični zamah ili moment ivera, što, u nekom trenutku može uzrokovati njegovo iščašenje (Slika 21) (110–112). Otuda zamisao da je za održanost ivera u koljenu ključno održavanje goljeničnoga čvora blizu sredine potkoljenice, odnosno zamišljene noseće osi. Položaj goljeničnoga čvora, u osnovi, odražava nacrtni namještaj (engl. alignment) PSN-a (110).



Slika 21. Savršeni namještaj (*lijevo*) i dopušteni (*sredina*) te nedopušteni (*desno*) izmještaj goljeničnoga čvora iz noseće osi. *a* — smjerač četveroglavoga bedrenog mišića, *b* — smjerač tetive četveroglavoga bedrenog mišića, *z* — zbrojni smjerač, N — nacrt, P — postrano

Međudnos noseće osi i građe donjega okrajka bedrene te gornjega okrajka goljenične kosti sažima *načelo savršenoga brijega i dola* (Slika 22) (110). Naime, u savršenim geometrijskim uvjetima, kada je ugibalište razmjerno, a goljenični čvor u sredini goljenične kosti, zamišljena ih noseća os polovi na dvije preslikane polovine. Noseća je os, u osnovi, njihova razmjernica. Promatrajući to na taj način, lako ćemo uočiti dvije mjerne točke, nazovimo ih mjerišta (engl. landmark), koja označavaju ili simboliziraju dva temeljna pojma oko kojih se pleće ova priča: noseću os i goljenični čvor. U savršenim geometrijskim uvjetima, goljenični je čvor istocrtan s nosećom osi. Položaj noseće osi označavat će stoga gornje mjerište, dno ugibališta (engl. trochlear groove, TG), dok će položaj goljeničnoga čvora označavati donje mjerište, njegov vršak (engl. tibial tuberosity/tubercle, TT). Ovdje je, međutim, važno prepoznati da noseća os kao razmjernica ne polovi samo goljenični čvor nego i gornji okrajak goljenične kosti. Ovakvo geometrijsko savršenstvo, usto, podrazumijeva da je postrana udaljenost goljeničnoga čvora od noseće osi jednaka ničici (Slika 21, *lijevo*).

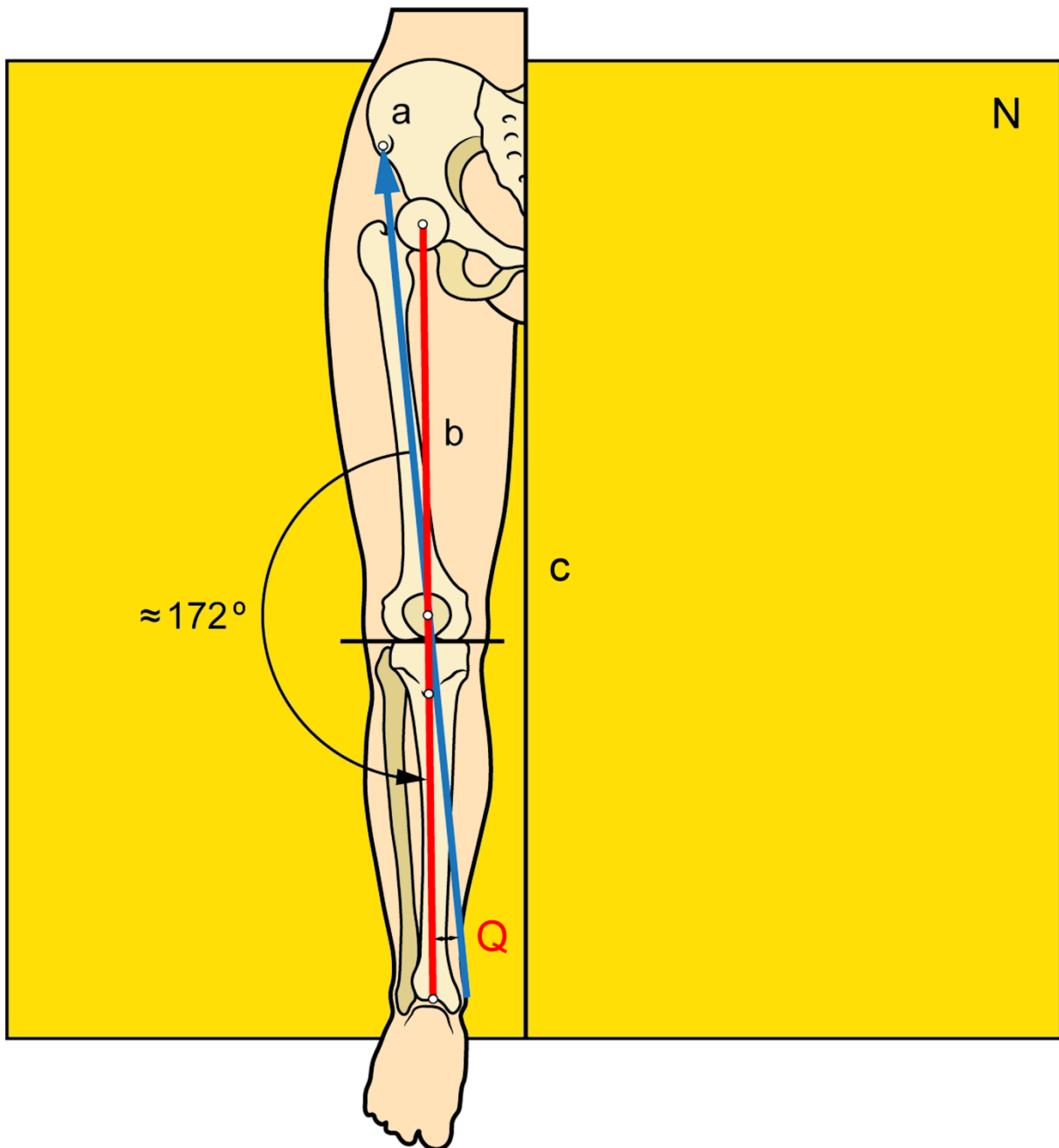


Slika 22. Načelo savršenoga brijega i dola. P—postrano, TG—gornje mjerište ili »dol« (dno razmjernoga ugibališta) (engl. trochlear groove), TT—donje mjerište ili »brijeg« (vršak razmjernoga goljeničnog čvora) (engl. tibial tuberosity/tubercle); crvena okomica—noseća os

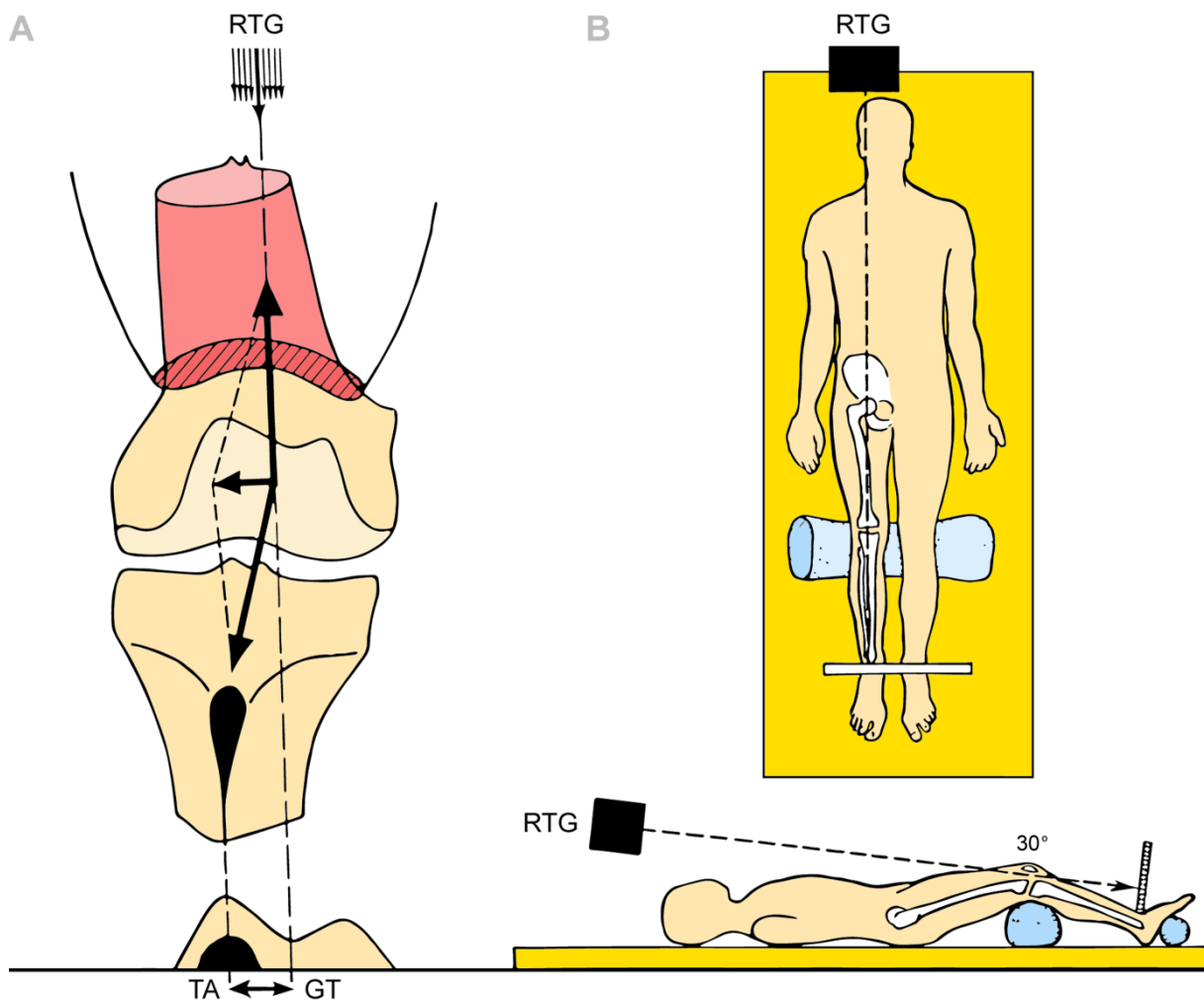
U stvarnome, nesavršenom svijetu u kojem živimo, naprotiv, ovo nije slučaj. Priroda dopušta postrano odstupanje goljeničnoga čvora od noseće osi (smik), ali do određene granice. Osnovni je zadatak u ovome znanstvenom području odrediti gdje se ta granica nalazi.

U domaćim se prilikama s pouzdanošću ne zna, ali je u svjetskima poznato da je prvotno ili primarno iščašenje ivera učestala tegoba, na koju se uglavnom žale mladi, tjelesno aktivni pripadnici oba spola bez prethodne ozljede koljena, umjesto, kao što se dosad mislilo, pretilih adolescentica sjedilačkoga načina života (113). Prosječna godišnja pojavnost ili incidencija prvih iščašenja ivera u svijetu iznosi oko 5,8 slučajeva na 100.000 stanovnika, sa stopom povrata između 15 i 80%, dok izgledi za novi događaj nakon drugoga iščašenja premašuju 50% (114). Upravo povratna iščašenja iziskuju kiruršku skrb koja je izrazito složena zbog niza

otegotnih okolnosti kao što su raznovrsnost zahvaćene populacije, tehnički zahtjevni kirurški postupci te manjak pouzdanih ispitivanja s dugotrajnim praćenjem ispitanika (114). Ovakve kinematičke neugodnosti skrivaju u podlozi popuštanje kinematičkih uzda, s prekoračenim, nedopuštenim izmještajem PSN-a od zamišljene noseće osi. Budući da položaj goljeničnoga čvora odražava namještaj PSN-a, potvrdila se potreba za mjerenjem udaljenosti goljeničnoga čvora od zamišljene noseće osi. S praktičnoga motrišta, razumna je i očekivana namjera da se ova udaljenost pokuša izmjeriti kliničkom pretragom.



Slika 23. Q kut (prema: Brattström, 1964) a — prednji gornji trn bočne kosti, b — noseća os, c — glavna os, N — nacrt, Q — Q-kut



Slika 24. Rendgenografsko mjerenje TT–TG udaljenosti (preuzeto i obrađeno iz izvornoga članka: Goutallier D, Bernageau J, Lecudonnet B, 1978.) A — postrana udaljenost goljeničnoga čvora od središnje rendgenske zrake, B — položaj ispitanika pri snimanju rendgenskim uređajem, pri čemu je središnja rendgenska zraka obilježena isprekidanom crtom, a noge savijene u koljenu pod kutom od 30°, RTG — rendgenska cijev, TA ↔ GT — TT–TG udaljenost

Stoga se izmještenost PSN-a pokušala klinički utvrditi mjerenjem takozvanoga Q-kuta (lat. »Q« kao quadriceps) koji spaja prednji gornji trn bočne kosti, središte ivera i goljenični čvor (97, 115–120) kutomjerom, dok ispitanik leži s opuštenim četveroglaviim bedrenim mišićem i nogom pruženom u koljenu (121) (Slika 23). Vrijednosti Q-kuta veće od 15°, a osobito 20°, u pravilu se smatraju nedopuštenim, iako su rasponi različiti (105, 122). Kliničko je iskustvo, nadalje, pokazalo kako je mjerenje Q-kuta bremenito brojnim poteškoćama (123–126) te se, usprkos suprotstavljenim stajalištima, smatra upitnim (111, 121, 127, 128) i, najzad, nepouzdanim (129).

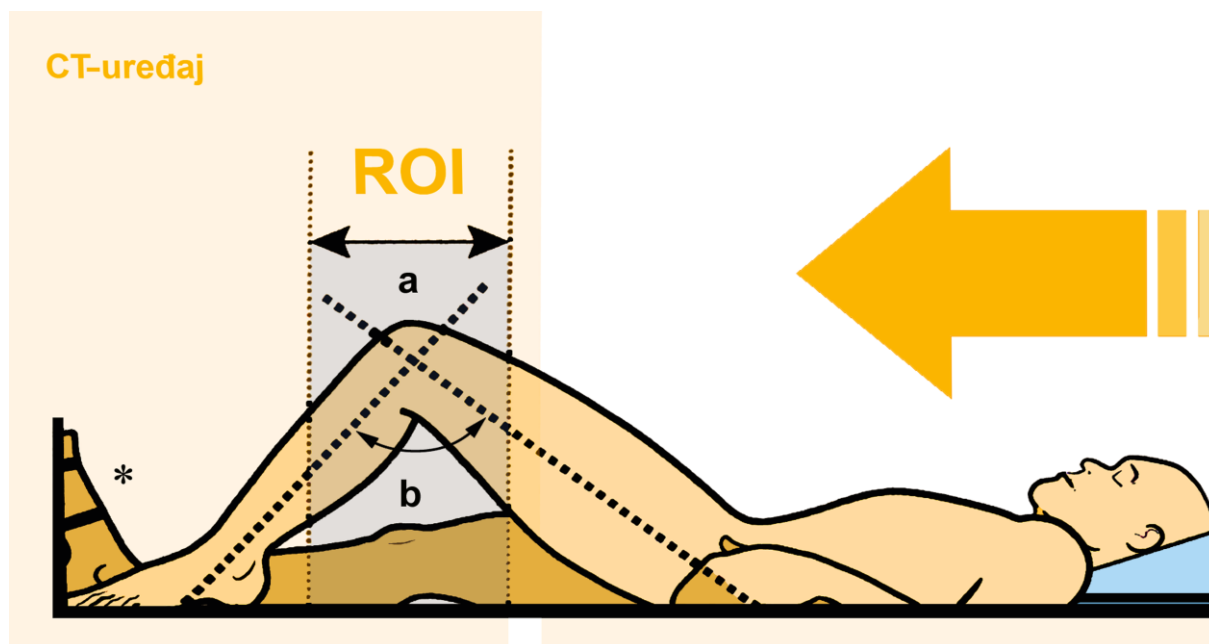
Zbog nepostojanja pogodne kliničke pretrage nije, prema tome, preostalo ništa drugo nego osmisliti pogodnu slikovnu pretragu.

Goutallier, Bernageau i Lecudonnet, ortoped i dvojac radiologa iz francuskog grada Créteila, jugoistočno od Pariza, prvi su, 1978. g., izmjerili izvornu »TA–GT« udaljenost na poprečnim rendgenskim (RTG) snimkama koljena. Noge su bile savijene u koljenu pod kutom od 30° te u »nultoj rotaciji«, pazeći pri tom »da središnja (rendgenska) zraka prolazi razinom hvatišta četveroglavoga bedrenog mišića« (*»que le rayon centrale passe par la ligne d'insertion quadricipitale«*) (130) (Slika 24). To je, u osnovi, slikovna inačica Q-kuta (118, 131). Štoviše, pažljivim promatranjem izvornih crteža i čitanjem »između redaka«, daje se naslutiti kako je ono što tvorci ovoga mjernog postupka nazivaju »središnja rendgenska zraka«, zapravo, *zamisljena noseća os!* Vrijednost TA–GT udaljenosti u skupini ispitanika sa zdravim koljenima iznosila je »između 7 i 17 mm«, odnosno »oko 13 mm« u prosjeku, dok su, s druge strane, vrijednosti TA–GT udaljenosti dviju skupina ispitanika s bolesnim koljenima uglavnom bile uočljivo veće od onih u kontrolnoj skupini (*»par contre, les distances TA–GT des deux groupes de genoux pathologique sont pour la plupart nettement supérieures a celles de groupe témoin«*) (130). Premda je vjerodostojnost ovoga mjerenja ovisila o pomnoj provedbi RTG postupka, najveća mjerna razlika dvojice izvođača u nizu od deset koljena nije prelazila dva milimetra. Ova slikovna pretraga, ipak, nije zaživjela jer, izuzev složenosti izvedbe, radiografija ne dopušta procjenu PF sustava u rasponu od 0° do 30° (124), barem u svakodnevnome radnom okruženju, što je raspon u kojem se većinom i događa iščašenje ivera koji tijekom prvih 20° savijanja noge u koljenu nema koštanu potporu (111). Pored toga, poprečne RTG snimke koljena s uporabom olovnih biljega nisu se pokazale uspješnim (132). Iz toga se razloga RTG mjerenje ne preporučuje (132, 133), nego se ispitanika izravno upućuje na oslikavanje računalnom (kompjuterskom) tomografijom (CT) ili, u nas, nešto rjeđe, magnetnom rezonancijom (MR).

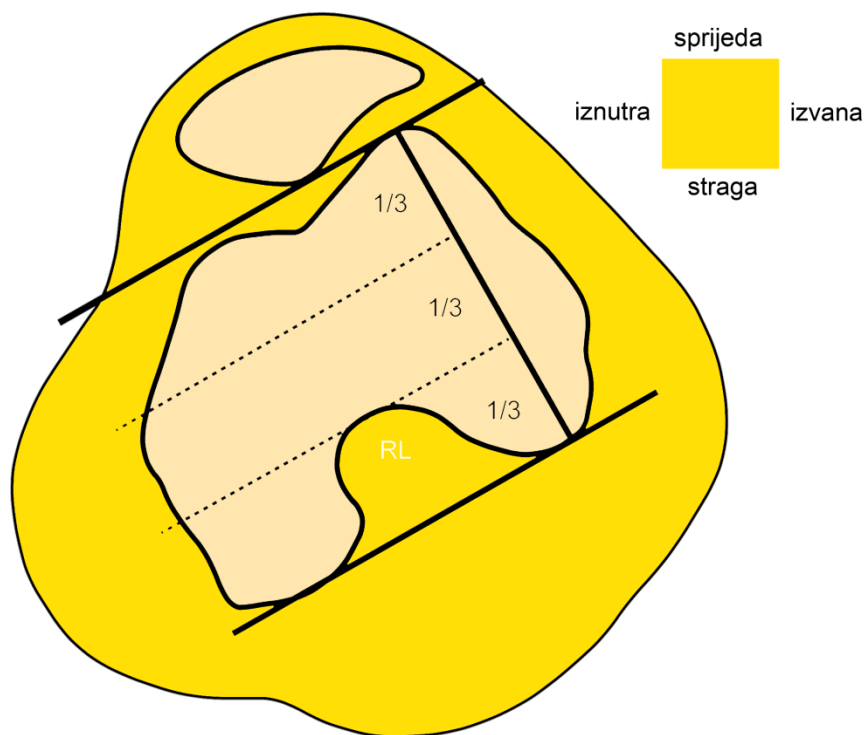
U suvremenome oslikavanju, CT koljena je prva slikovna pretraga izbora (*»zlatni standard«*) za mjerenje TT–TG udaljenosti (134–136). U Sjedinjenim Američkim Državama (SAD) obavi se preko 62 milijuna raznih snimanja CT-om godišnje (137), dok se u Republici Hrvatskoj ovaj broj kreće oko 120.000, ne računajući pri tome privatne pružatelje zdravstvenih usluga (138). S druge strane, poznato je da izlaganje već i malim dozama ionizirajućega zračenja povećava opasnost od razvijanja zloćudne bolesti (139). Efektivna doza pri RTG oslikavanju prsišta u prednjostražnjem (PA) smjeru iznosi između 0,02 i 0,08 milisiverta (mSv), što je približno količini apsorbiranoga pozadinskog zračenja za vrijeme leta zrakoplovom na relaciji London–New York i osnova je za procjenu izloženosti drugih dijelova tijela (140, 141). Kosti, zglobovi i mišići naizgled su prilično otporni na ionizirajuće zračenje te su stoga istraživanja o utjecaju ionizirajućega zračenja na gibački sklop sporadična. Ipak, zna se da efektivna doza za 20 CT slika koljena iznosi $0,16 \pm 0,12$ mSv te bi za ekvivalentnu dozu bile potrebne dvije, odnosno osam RTG snimaka srca i pluća. Usporedimo li ove brojke s drugim, vrlo učestalim slikovnim

CT pretragama kao što je CT prsišta (13 mSv, odnosno 650 RTG snimaka srca i pluća) ili CT trbuha i zdjelice (14 mSv, odnosno 700 RTG snimaka srca i pluća), možemo dobiti potpuniju predodžbu o stupnju izloženosti ispitanika ionizirajućemu zračenju pri oslikavanju koljena CT-om (140).

Pri svakome je oslikavanju koljena CT-om, bitno osigurati jednak položaj ispitanika. Svijest o potrebi ujednačenoga oslikavanja u svijetu se pojavila već na sâmom početku te je osmišljen Lyonski postupnik ili protokol (142). Iskušavanjem različitih pristupa (143), uz savjetovanje sa stručnjacima iz europskih država poput, na primjer, Slovenije, Belgije, i tako dalje, na kraju smo prof. Mislav Jelić s ortopedske i moja malenkost s radiološke strane davne 2011. g. usuglasili postupnik koji bi bio dovoljno jednostavan i brz da bi ga se upotrijebilo u domaćem okruženju, ali bi, svejedno, bio dovoljno dijagnostički pouzdan da bi ga se koristilo u planiranju kirurškoga zahvata. Iz te je suradnje proizašao način snimanja pod nazivom »Protokol za PF nestabilnost KBC-a Zagreb«, prema kojemu koljena treba oslikati CT-om tako da ispitanik leži na leđima, s nogama pruženima u koljenu, uz opušten četveroglavi bedreni mišić i priljubljena stopala. U početku, dopunski se oslikavalo koljena s maksimalno voljno zgrčenim četveroglavi bedrenim mišićem. U znanstvenim se ispitivanjima, kao i u svakodnevnome radu, pokazalo da dopunsko oslikavanje, osim suradljivosti ispitanika i njegova dodatnog izlaganja ionizirajućemu zračenju pretpostavlja i trud inženjera medicinske radiologije, premda ne donosi dodatnu dijagnostičku dobit u mjerenju TT–TG udaljenosti (144). Stoga se uzelo u obzir oslikavanje samo uz opušten četveroglavi bedreni mišić, s nogama pruženim u koljenu (Slika 25b).

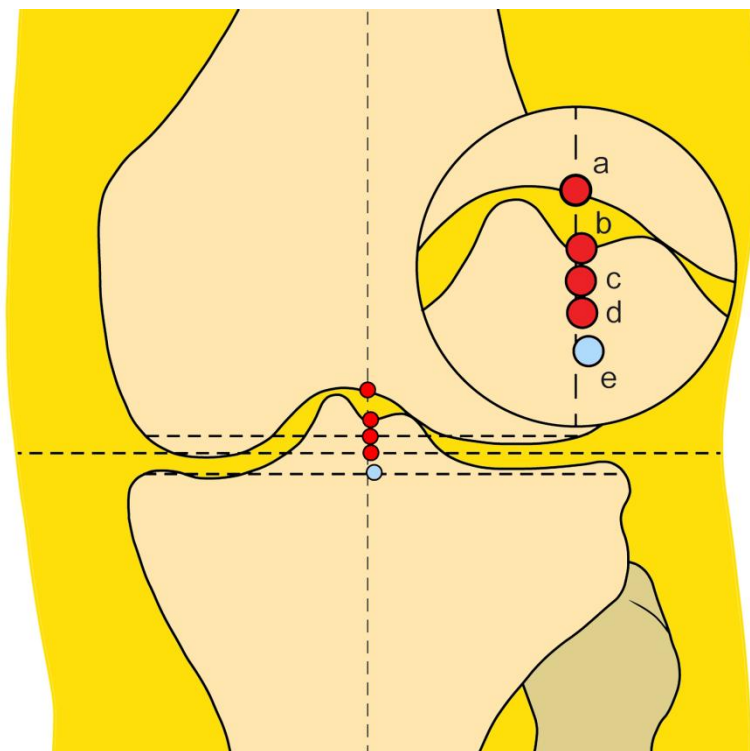


Slika 25. Mogući položaji ispitanika pri snimanju koljena računalnom tomografijom. * — stopala su pričvršćena za ravnu podlogu ili su međusobno priljubljena, a — noga savijena u koljenu, b — noga pružena u koljenu, ROI — područje zanimanja (engl. region of interest)

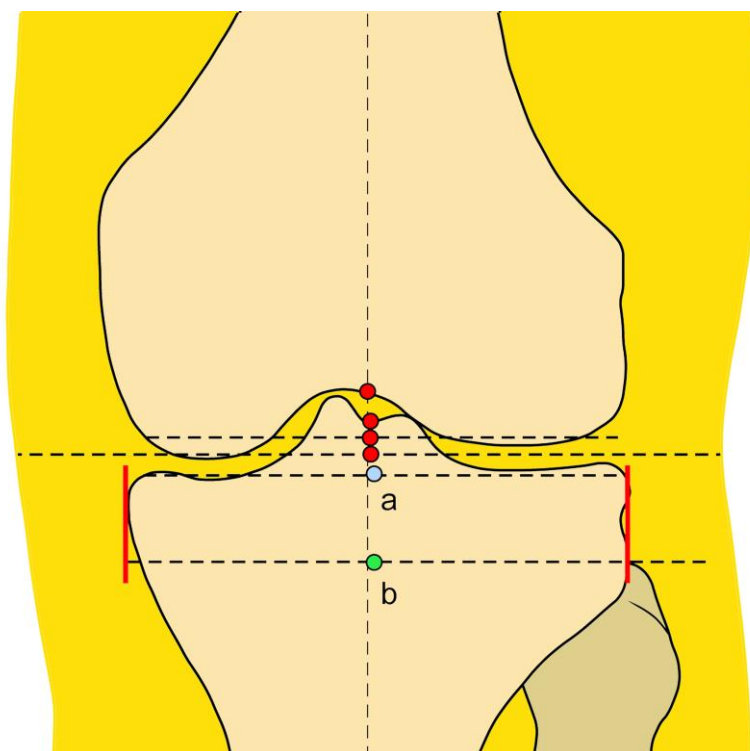


Slika 26. Rimski ili normanski lûk bedrene kosti koji u tlocrtu zaprema stražnju trećinu koštana promjera gledano u smjeru od naprijed prema natrag. 1/3 — trećina promjera bedrene kosti, RL — Rimski ili normanski lûk

Slojevnim se mjerenjem utvrđuje milimetarska udaljenost između dva predodređena mjerišta: prvoga, koje odražava PSN, i drugog, koje odražava noseću os. Budući da je njegov sastavni dio, goljenični čvor, kao što je prethodno objašnjeno, mogao bi poslužiti kao odraz PSN-a. Kako noseća os prolazi središtem koljena, mjerište koje odražava središte koljena moglo bi poslužiti kao odraz noseće osi. U svakodnevnome radu, TT–TG udaljenost mjeri se u tlocrtu, između vrška goljeničnoga čvora i dna ugibališta (105, 115, 119, 130, 145–149). Vrijednost TT–TG udaljenosti koja prelazi 20 mm još se smatra uputnom za kirurški premještaj ili transfer (uglavnom medijalizaciju) goljeničnoga čvora s istodobnim popravkom prisrednje ili medijalne patellofemoralne sveze (MPFL) (114, 116, 146, 148–157). U osnovi, dno ugibališta odražava središte koljena, što se može pouzdano pretpostaviti (146). Nevolja je u tome što ugibalište pretežno nema oblik razmjerne udubine (158), pa mu se dno teško može odrediti (145, 155, 159). Postoji nekoliko koštanih mjerišta koja vjerno odražavaju koljensko središte, među kojima su dva na bedrenoj (vršak Rimskoga lûka i interkondilno središte, koje je već korišteno u tu svrhu) (146, 160), dok su dva na goljeničnoj kosti (središte goljeničnih trnova i interkondilno središte) (161) (Slike 26 i 27). Rimski ili normanski lûk, odnosno stražnja interkondilna udubina (lat. fossa intercondylaris posterior), koja čini jednu trećinu promjera kosti korisna je oznaka u svakodnevnome radu jer jamči da se nalazimo na najdubljem dijelu ugibališta, a služi i kao moguće polazište u razvoju nekih novih načina mjerenja (162–164).



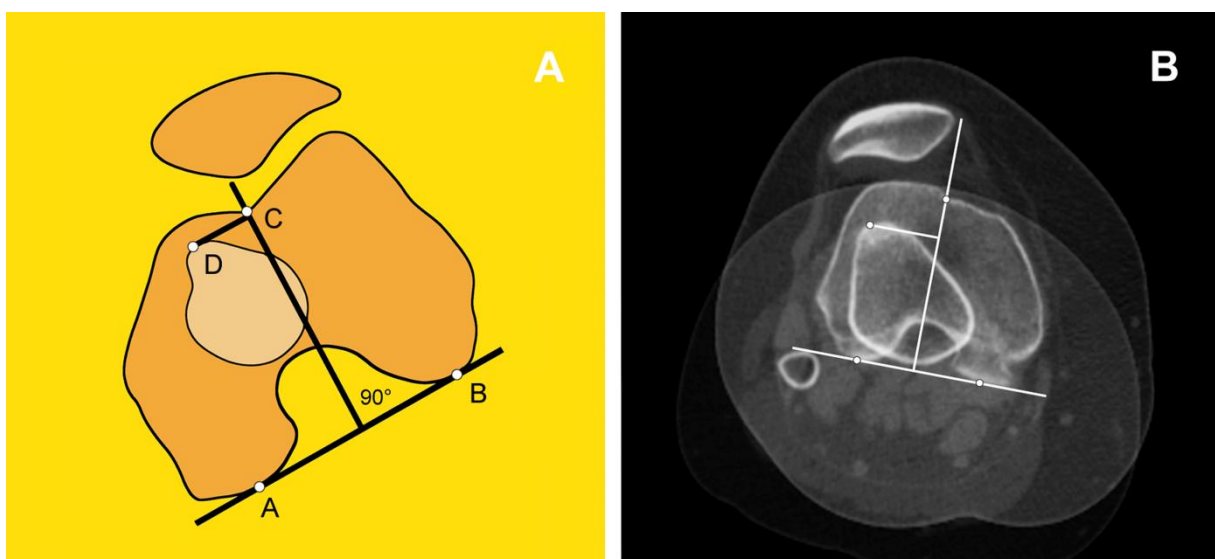
Slika 27. Rengdenografske točke koje odražavaju središte zdravoga koljena u nacrtu. a — središte Rimskoga lûka, b — središte goljeničnih trnova, c — središte bedrenih kotrljača, d — središte mekih tkiva, e — goljenično središte



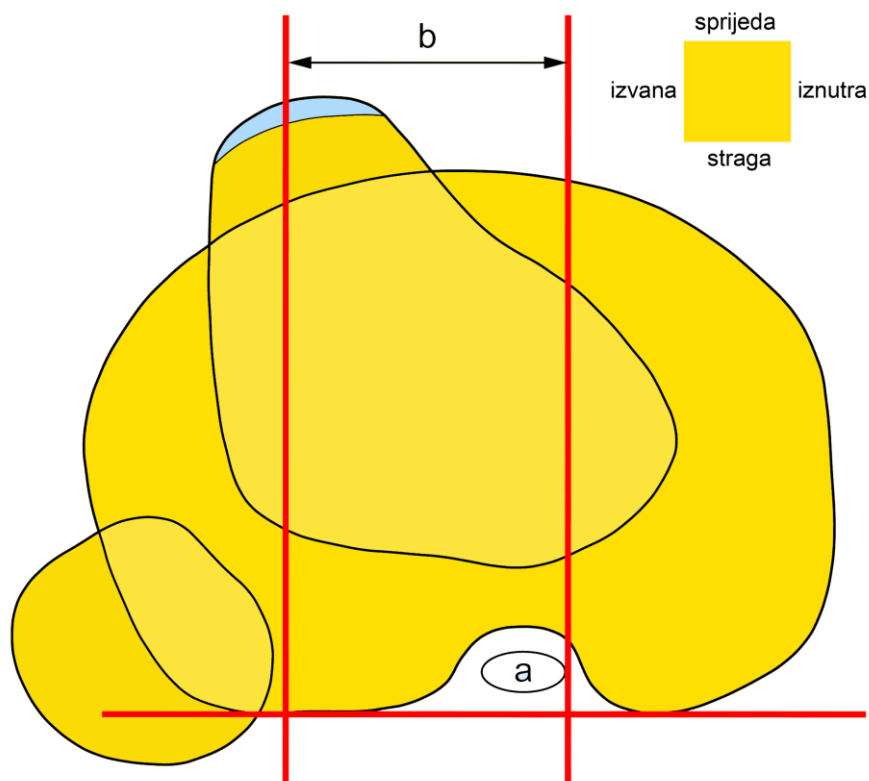
Slika 28. Novo mjerište u nacrtu. a — goljenično središte, b — interkondilno središte goljenične kosti (engl. tibial intercondylar midpoint, TIM)

Napredak bi, u smislu ovoga znanstvenog područja, bio pronaći novo mjerište koje, međutim, nije na bedrenoj kosti, ali odražava središte koljena, pa, prema tome, i noseću os. Moreland je sa suradnicima već pokazao da interkondilno središte goljenične kosti odražava središte koljena, iako se nalazi na goljeničnoj kosti, ali je mjerište smjestio prilično visoko, na razinu goljenične ravni ili platoa (Slike 27 i 28) (161). Poznato je, naime, da je građa goljenične ravni podložna promjenama (165). Spuštanjem opisanoga mjerišta na razinu poprečnoga pravca što dodiruje vršak glave lisne kosti, koja je postojane građe i stoga može poslužiti kao stalni vodič, izbjegli smo ovu klopku, nazvavši novo mjerište interkondilno središte goljenične kosti (engl. tibial intercondylar midpoint, TIM), a udaljenost između vrška goljenične kosti (TT), koje odražava PSN i interkondilnoga središta goljenične kosti (TIM), koje odražava središte koljena, odnosno noseću os — TT–TIM udaljenost.

Slojevno mjerenje TT–TG udaljenosti CT-uređajem prvi je put opisano 1987. g. na francuskome jeziku, u zborniku radova sa šestih Lyonskih dana kirurgije koljena (162). Na stranici 39., Dejour i Walch opisuju mjerenje TT–TG udaljenosti sastavljenim načinom, preklapanjem dva sloja s prikazom dna ugibališta i vrška goljeničnoga čvora, uz tvrdnju da je mjerenje CT-om mnogo jednostavnije od radiografskoga mjerenja («C'est un des grand apports du scanner qui rend cette mesure beaucoup plus facile qu'avec la radiographie.») (Slika 29) (162). Prisjetimo se, međutim, da je glavno gibanje u koljenu kruženje oko poprečne osi, dakle pružanje ili savijanje noge, dok je kruženje oko uzdužne osi između bedrene i goljenične kosti neznatno (18). Nedavno je dokazano da je TT–TG udaljenost, između ostaloga, ovisna o kruženju koljena oko obje navedene osi (166–172), što značajno umanjuje pouzdanost ovoga mjerenja.



Slika 29. Crtež (A) mjerenja TT–TG udaljenosti sastavljenim postupkom, s izvedbom na CT-u koljena (B). A, B — točke stražnjega interkondilnog pravca, C — dno ugibališta, D — vršak goljeničnoga čvora



Slika 30. TT–PCL udaljenost u tlocrtu (prema: Seitlinger G, Scheurecker G, Högler R, Labey L, Innocenti B, Hofmann S, 2012) a — unutarnji rub stražnje ukrižene sveze (engl. posterior cruciate ligament, PCL), b — TT–PCL udaljenost

Seitlinger i suradnici (172) predložili su 2012. g. zamjensko mjerenje takozvane TT–PCL udaljenosti između goljeničnoga čvora i mekotivnoga mjerišta — unutarnjega ruba stražnje ukrižene sveze, na njenu hvatištu za goljeničnu kost (Slika 30). No, ozljede stražnje ukrižene sveze čine najmanje 23% koljenskih ozljeda (173, 174), a kako se pretežno ne prepoznaju (173, 175), jer ne uzrokuju ozbiljne poteškoće, njihova je zastupljenost, vrlo vjerojatno, podcijenjena (173, 176). Nije nevažna ni činjenica da je postupak zasad ispitan samo oslikavanjem koljena MR-om, gdje se mekotivne oznake lakše raspoznaju, iako bi trebao biti primjenjiv kod raznih postupaka oslikavanja. Trenutni je stav da TT–PCL ne može parirati TT–TG udaljenosti (135, 142). Time se ukazala opravdana potreba za pronalaženjem novoga mjerenja, kojim će se jednostavno i pouzdano procijeniti izmještaj PSN-a.

1b. Svrha rada. U ovome će se radu ocijeniti novi mjerni postupak za procjenu izmještenosti PSN-a mjerenjem TT–TIM udaljenosti između vrška goljeničnoga čvora i interkondilnoga središta goljenične kosti na poprečnim CT-slikama koljena.

2. Hipoteza

Mjerenje TT–TIM udaljenosti bolji je mjerni postupak za procjenu izmještenosti PSN-a na poprečnim CT-slikama koljena od druga dva postojeća mjerna postupka.

3. Ciljevi rada

OPĆI CILJ:

Ocijeniti TT–TIM udaljenost, novi mjerni postupak za procjenu izmještenosti PSN-a na poprečnim CT-slikama koljena.

POSEBNI CILJEVI:

1. Ispitati razlikuju li se mjerenja mjernih postupaka za procjenu izmještenosti PSN-a (TT–TG udaljenosti po Koëteru i TT–FIM udaljenosti po Niziću, te nove, TT–TIM udaljenosti) između koljena kod kojih u ortopedskome nalazu nije opisano iščašenje ivera i koljena kod kojih je u ortopedskome nalazu opisano višekratno (≥ 2) iščašenje ivera.
2. Ispitati odnos navedenih mjernih postupaka s dobi, spolom i stranom tijela (lijevo–desno).
3. Ispitati povezanost navedenih mjernih postupaka s kružnim pomacima bedrene i/ili goljenične kosti.
4. Ispitati međusobnu povezanost navedenih mjernih postupaka i mjerenja između dva izvodača.
5. Odrediti prag (graničnu vrijednost) TT–TIM udaljenosti, uzevši u obzir prethodno utvrđene mjerne razlike.

4. Materijali i metode

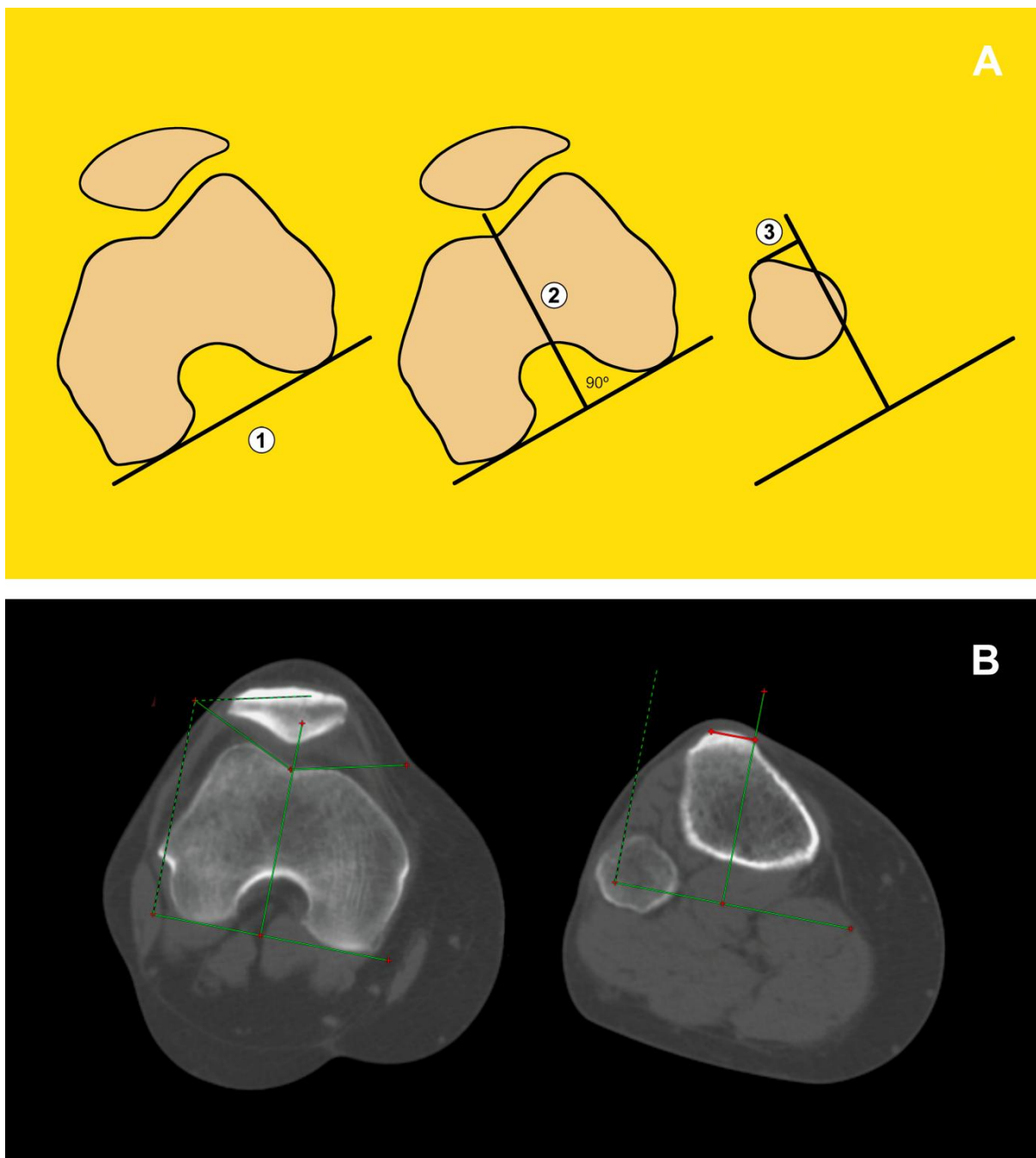
4a. Materijali. Nakon odobrenja etičkoga povjerenstva KBC-a Zagreb (10.08.2016., klasa: 8.1-16/127-3, broj: 02/21 AG), presječno je retrospektivno ispitivanje provedeno na Kliničkome zavodu za dijagnostičku i intervencijsku radiologiju pretraživanjem računalnih sustava KBC-a Zagreb za pohranu medicinske dokumentacije (BIS) i radioloških slika (PACS).

Između 01.07.2013. i 31.12.2015., zavisno o indikaciji liječnika, izvršena su jednostrana ili obostrana CT-snimanja koljena. Od 245 koljena (131 ispitanik) snimljenih po CT-protokolu za PF nestabilnost, isključeno je ukupno 116 koljena (52 ispitanika): 2 koljena (1 ispitanik) zbog radioloških (zato što je CT dijelom snimljen u drugoj ustanovi), a 114 koljena (51 ispitanik) zbog ortopedskih razloga, kao što su: nedostupnost ortopedskih nalaza (29), gonartroza/PF artroza (29), prethodni ortopedski zahvat (22), ozljeda meniska potvrđena MR-om (7), ozljeda jedne/više koljenskih sveza (5), osteochondritis dissecans (3), kao i zbog drugih poremećaja (19) poput opće labavosti zglobova (6), prijeloma/dvodijelnosti ivera, a bez podataka o njegovu prethodnom iskakanju (4), Turnerova sindroma (2), ankilozirajućeg spondilitisa (2), spastične dipareze / jednostrane hemipareze (3) i moždane kljenuti (CP) (2). Tako je preostalo 129 koljena (79 ispitanika) koja su uključena u ispitivanje, pri čemu su koljena ispitanika kod kojih je u ortopedskom nalazu opisano višekратно (≥ 2) iščašenje ivera svrstana u skupinu nestabilnih («slučajevi»), a ona kod kojih u ortopedskom nalazu nije opisano iščašenje ivera u skupinu stabilnih koljena («kontrola»).

Ispitanici su odslikani na 16-rednom Siemensovu CT-uređaju (Siemens Medical Systems, Erlangen, Njemačka) prema PF-protokolu KBC-a Zagreb, u ležećem položaju, pruženih nogu i priljubljenih stopala, uz opušten četveroglavi bedreni mišić (2-milimetarski slojevi, 40–51 mA, 130 kV, koštani prozor širine 500, sredine 450). Dva su izvođača, specijalist i specijalizant radiologije, zasebno izvela sva mjerenja rastavljenim postupkom mjerenja s razmakom od dva tjedna.

4b. Metode. Tri se mjerenja, opisana u nastavku, izvode u tlocrtu, odnosno u izabranim poprečnim, takozvanim mjernim CT-slojevima, a nastoje izmjeriti klizni pomak PSN-a.

TT–TG udaljenost po Koëteru. Prvi mjerni sloj je poprečni CT-sloj u kojemu je stražnji lûk bedrene kosti jedna trećina njezina prednjostražnjega promjera (146, 148). Drugi mjerni sloj je poprečni CT-sloj koji prikazuje vršak goljeničnoga čvora. Na prvom se mjernom sloju povuče stražnji interkondilni pravac, a na njega okomica koja prolazi kroz dno ugibališta. Ta se okomica preslika na sve slojeve u nizu i na nju se, na drugome mjernom sloju, povuče okomica do vrška goljeničnoga čvora, koja predstavlja milimetarsku TT–TG udaljenost po Koëteru (177) (Slika 31).



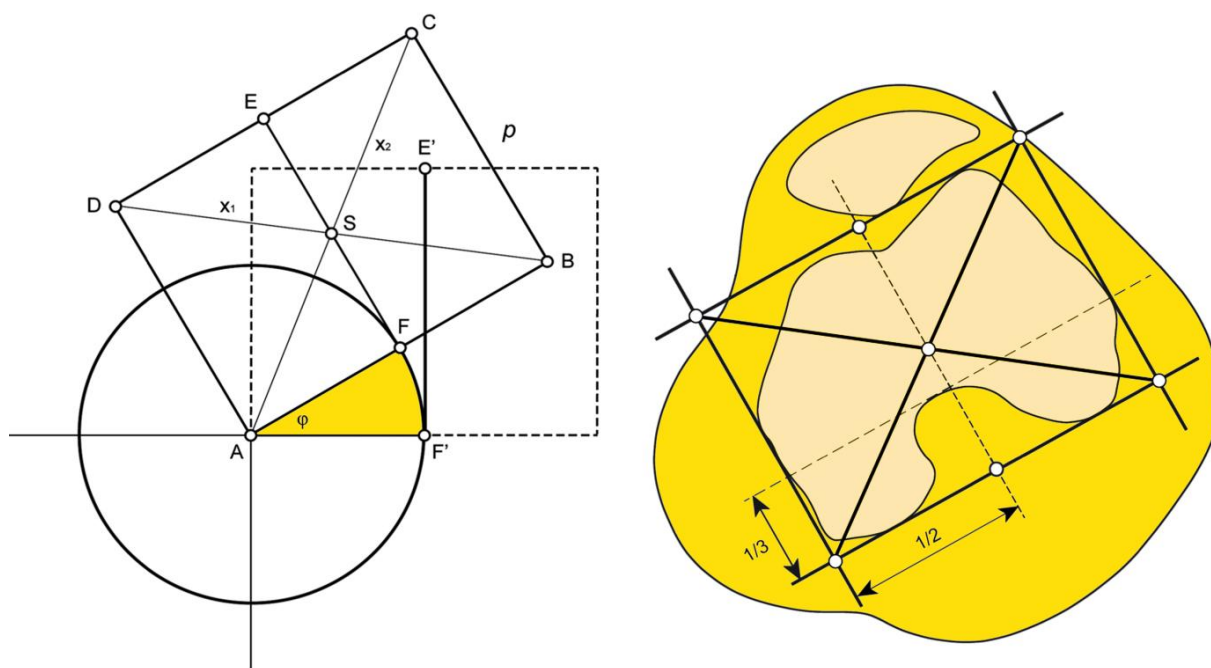
Slika 31. Crtež (A) mjerenja TT–TG udaljenosti rastavljenim postupkom po Koëteru, s izvedbom na CT-u koljena (B). ① — stražnji interkondilni pravac, ② — okomica koja prolazi kroz dno ugibališta, ③ — milimetarska udaljenost do vrška goljeničnoga čvora (TT–TG udaljenost, crveni pravac na B)

TT–FIM udaljenost po Niziću. Prvi mjerni sloj je poprečni CT-sloj gdje je stražnji lûk bedrene kosti jedna trećina njezina prednjostrožnjega promjera (146, 148). Drugi mjerni sloj je poprečni CT-sloj koji prikazuje vršak goljeničnoga čvora. U prvome se mjernom sloju oko bedrene kosti ocrta mjerni ili perikondilni pravokutnik, povuku se poprečnice ili dijagonale i nađe njihovo sjecište. Zatim se povuče stražnji interkondilni pravac, a na njega okomica koja prolazi kroz to

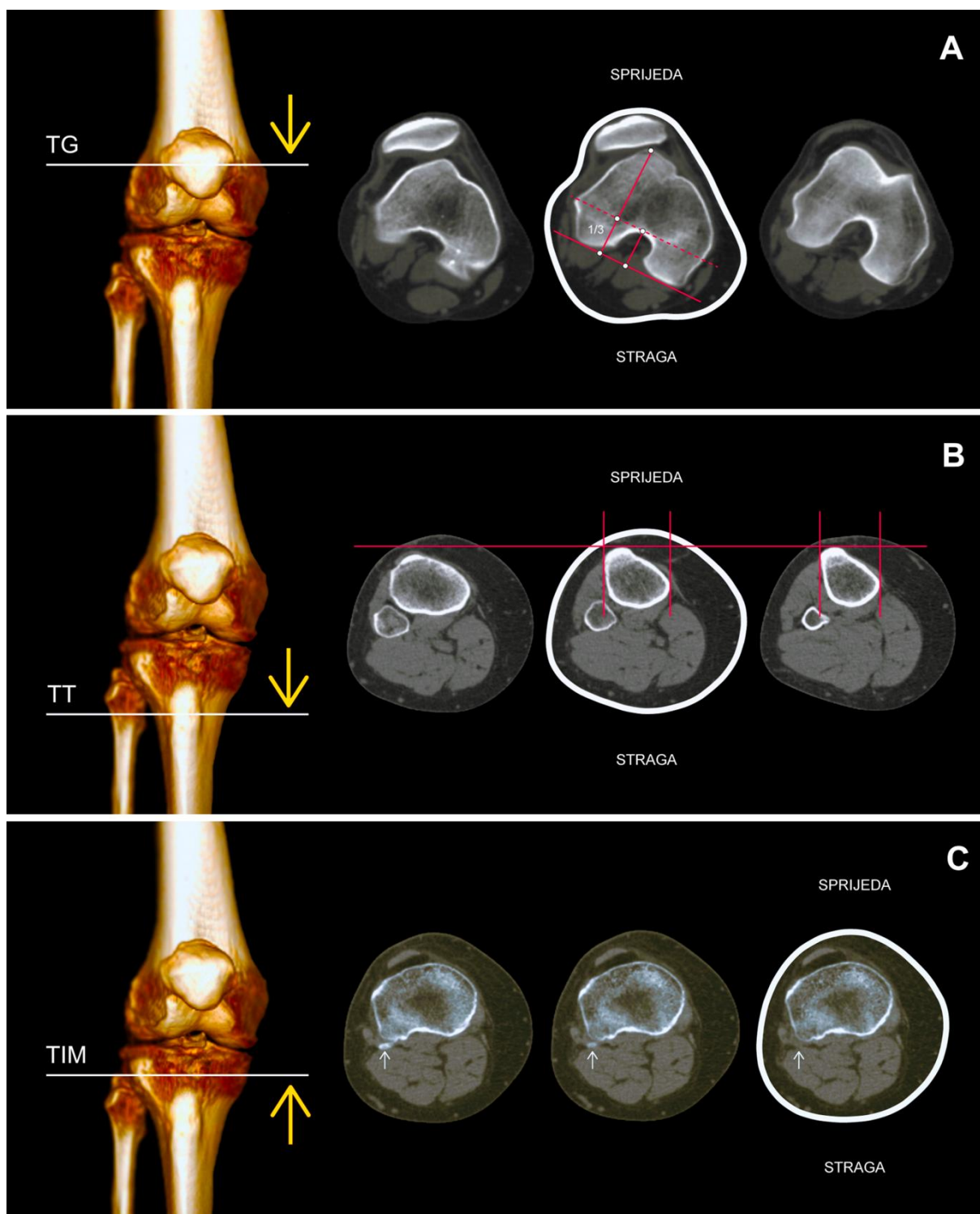
sjecište. Ta se okomica preslika na sve slojeve u nizu i na nju se, u drugome mjernom sloju, povuče okomica do vrška goljeničnoga čvora, koja predstavlja milimetarsku TT–FIM udaljenost po Niziću. S obzirom na to da se ova udaljenost sporadično upotrebljava u svakodnevnoj praksi, a zabilježena je njezina upotreba i na MR-u (160), autor je odlučio dati joj poseban naziv, TT–FIM udaljenost (prema engl. tibial tuberosity–femoral intercondylar midpoint), da bi izbjegao eponimsku uporabu. Prvi korak je, zapravo, isti kao i kod nove TT–TIM udaljenosti, ali se odvija na bedrenoj kosti (Slika 32).

TT–TIM udaljenost. Prvi mjerni sloj je, uzlazno, prvi poprečni CT-sloj goljenične kosti u kojem se više ne prikazuje vršak glave lisne kosti («bezglavi sloj»). Drugi mjerni sloj je poprečni CT-sloj koji prikazuje vršak goljeničnoga čvora. U prvome se mjernom sloju oko goljenične kosti ocrta mjerni pravokutnik, povuku se poprečnice i nađe njihovo sjecište. Zatim se povuče stražnji interkondilni pravac, a na njega okomica koja prolazi kroz to sjecište. Ta se okomica preslika na sve slojeve u nizu i na nju se, u drugome mjernom sloju, povuče okomica do vrška goljeničnoga čvora, koja predstavlja milimetarsku TT–TIM udaljenost.

Valja naglasiti da se u mjerenju zadnje dvije udaljenosti upotrebljava mjerni pravokutnik kao ujednačavajuće ili standardizacijsko mjerno sredstvo. Radi se o izvornom doprinosu autora u svrhu povećanja dosljednosti mjerenja (v. dalje). Pravokutnik je zahvalniji lik od kruga jer mu je lakše odrediti središte kao sjecište dviju poprečnica. Okomica, povučena kroz to središte, odražava dno razmjernoga ugibališta, a time i zamišljeno središte koljena (146, 168) (Slika 32).

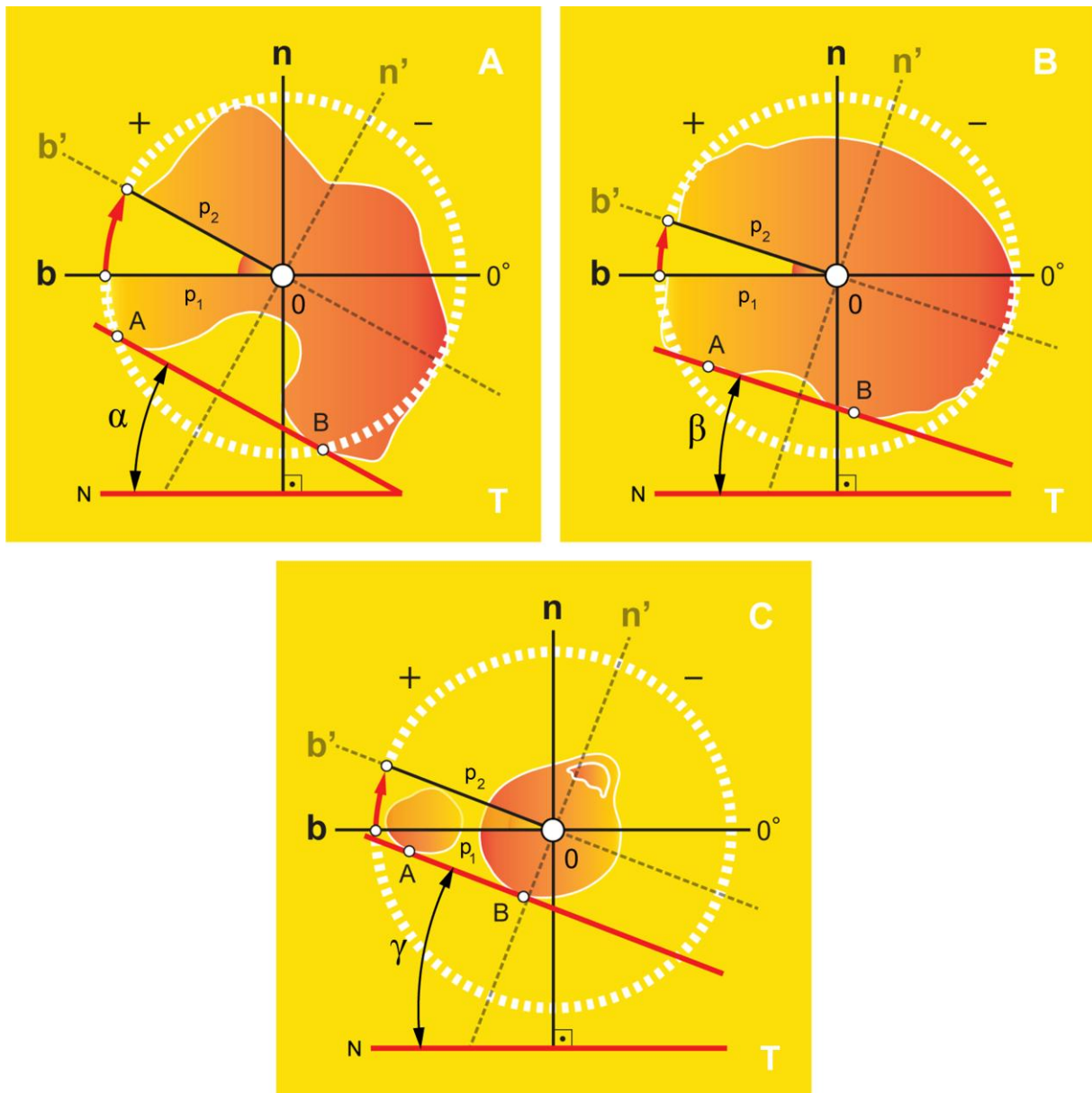


Slika 32. Mjerni pravokutnik u kruženju (lijevo) i oko bedrene kosti (desno). ϕ («fi») — kut



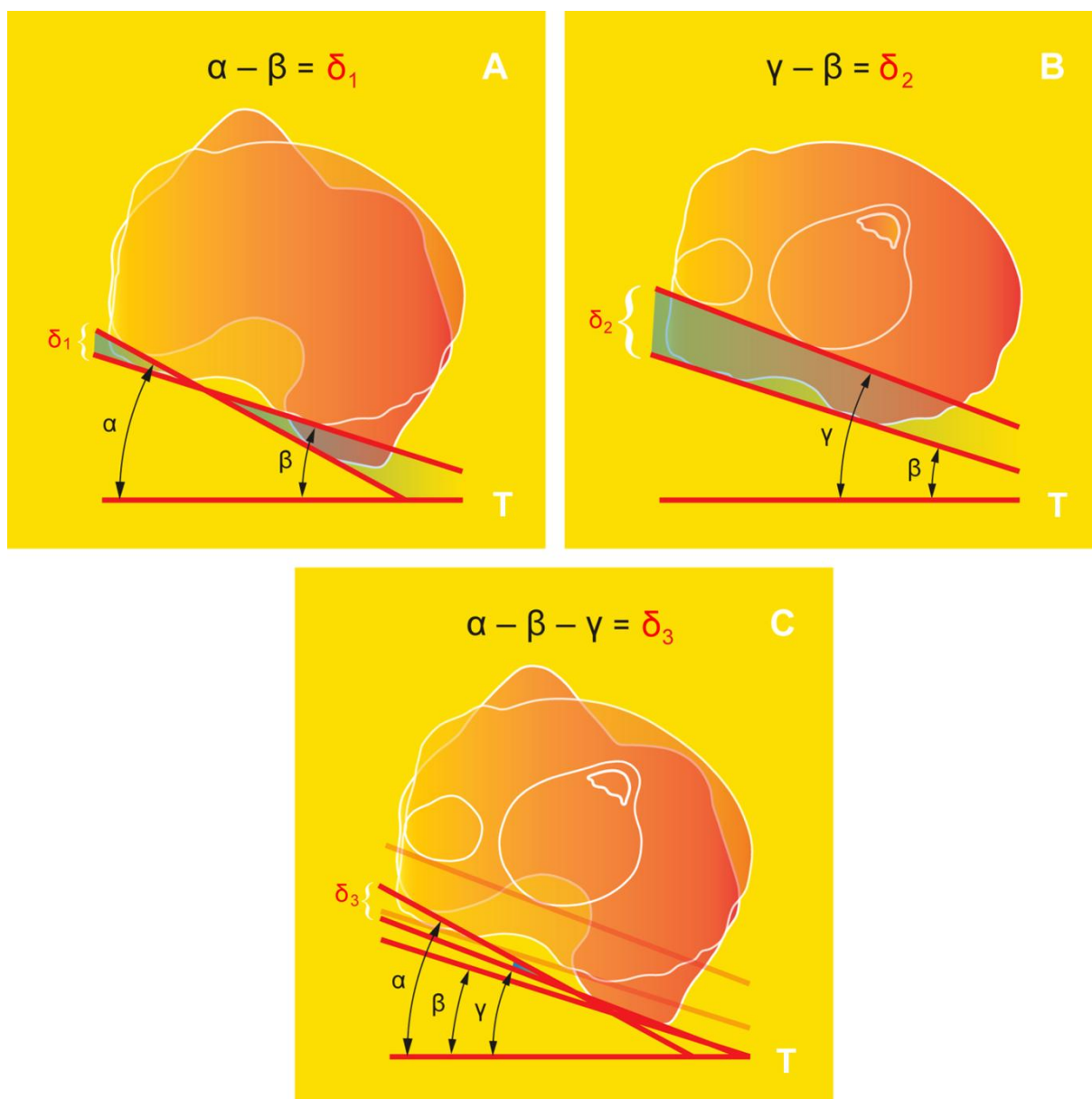
Slika 33. Mjerni CT-slojevi koji prikazuju dno ugibališta (TG) gdje je stražnji lûk bedrene kosti jedna trećina njezina prednjostrožnjega promjera, takozvani Rimski lûk (A), najjstureniji dio, takozvani vršak goljeničnoga čvora (TT) (B) i interkondilno središte goljenične kosti (TIM) na prvome uzlaznom CT-sloju u kojemu se više ne prikazuje vršak glave lisne kosti (C)

Izbor mjernoga CT-sloja za sva tri opisana mjerna postupka, zajedno s razinama na kojima se izvodi mjerenje, prikazan je na Slici 33.



Slika 34. Kružni pomaci desne bedrene (A), goljenične (B) te goljenične i lisne kosti (C) prema podlozi. »+« — vanjsko kruženje, »-« — unutarnje kruženje, α — nagib bedrene kosti, β — nagib goljenične kosti, γ — nagib goljenične i lisne kosti, b — bokocrtnica, b' («be crtano») — kružni pomak bokocrtnice, n — nacrtnica, n' («en crtano») — kružni pomak nacrtnice, p_1 , p_2 — polumjeri, A, B — stražnji interkondilni pravac, N — nacrt, T — tlocrt

U nastojanju da se izmjere kružni pomaci nožnih kostiju, mjere se tri nagiba bedrene i goljenične kosti prema podlozi (Slika 34) : 1. α —nagib bedrene kosti prema podlozi u razini Rimskoga lûka (engl. femoral rotation, FR), 2. β — nagib goljenične kosti prema podlozi u razini interkondilnoga središta (engl. tibial rotation, TR) i 3. γ —nagib goljenične i lisne kosti prema podlozi u razini vrška goljeničnoga čvora (engl. femoro–tibial rotation, FTR). U anglosaksonskim i frankofonim izvorima, ovi se kutovi nazivaju »rotacijskim« kutovima (162, 178).



Slika 35. Kružni pomaci između desne bedrene i goljenične kosti, odnosno kružni pomak koljena (A), kružni pomak između dvaju dijelova goljenične kosti (B) te zajednički kružni pomak u području zanimanja (C). α — nagib bedrene kosti, β — nagib goljenične kosti, γ — nagib goljenične i lisne kosti, δ_1 — koljenski kut, δ_2 — goljenični uvoj, δ_3 — zajednički kut, T — tlocrt

Iz tri izmjerena nagiba, α , β i γ , mogu se izračunati i tri pripadajuće razlike nagiba (δ): 1) $\delta_1 = \alpha - \beta$, 2) $\delta_2 = \gamma - \beta$, i 3) $\delta_3 = \alpha - \beta - \gamma$, pri čemu je δ_1 bedreno–goljenični kut između bedrene kosti u razini Rimskoga lûka i goljenične kosti u razini interkondilnoga središta, to jest ono što se u izvorima uglavnom naziva »koljenska rotacija« (engl. knee rotation) (162, 178), δ_2 goljenični uvoj između goljenične kosti u razini interkondilnoga središta i goljenične i lisne kosti u razini vrška goljeničnoga čvora, dok je δ_3 zajednički kružni pomak u području zanimanja (Slika 35). Radi preglednosti, kružni pomaci bedrene i goljenične kosti popisani su u Tablici 3, zajedno sa sažetim opisom koji će se koristiti u nastavku ovoga rada.

Tablica 3. Kružni pomaci bedrene i goljenične kosti

Kružni pomaci bedrene i goljenične kosti	Oznaka	Sažeti opis
Nagib	α	nagib bedrene kosti
	β	nagib goljenične kosti
	γ	nagib goljenične i lisne kosti
Razlika nagiba	δ_1	koljenski kut
	δ_2	goljenični uvoj
	δ_3	zajednički kut

Statistička obrada. Statistička obrada napravljena je u računalnome programu MedCalc (v. 14.8.1., MedCalc software bvba, Ostend, Belgija) i JASP (v. 0.8.2.0., Sveučilište u Amsterdamu, Nizozemska), s pragom statističke značajnosti od 5 % za dvosmjerne P-vrijednosti. Statistička je snaga izračunata računalnim programom G*Power (v. 3.1.9.2., Franz Faul, Sveučilište u Kielu, Njemačka), s pragom statističke snage od 80 % za otkrivanje velikoga, klinički značajnog učinka.

Razmjernost raspodjele podataka ispitana je Shapiro–Wilkovom^{1,2} provjerom, koja se smatra prikladnijom od Kolmogorov–Smirnovljeve^{3,4} provjere (183). Varijanca je kvadrat prosječnoga odstupanja od srednjaka, odnosno standardne devijacije (SD). Stoga je, radi dodatnoga ispitivanja varijanci, Levenovom⁵ provjerom prethodno (lat. a priori) ispitana njihova ujednačenost ili homogenost, odnosno homoscedastičnost. U nastavku su Tukeyevom⁶ provjerom, uz pre-

¹ Samuel Sanford Shapiro (1930–2023), američki statističar i inženjer (179)

² Martin Bradbury Wilk (1922–2013), kanadski statističar (180)

³ Andrej Nikolajevič Kolmogorov (1903–1987), ruski matematičar (181)

⁴ Nikolaj Vasiljevič Smirnov (1900–1966), ruski matematičar (182)

⁵ Howard Levene (1914–2003), američki statističar i genetičar (184)

⁶ John Wilder Tukey (1915–2000), američki matematičar i statističar (185)

gled pravokutnoga grafikona, sve promjenjive vrijednosti probrane na odmetnute ili ekstremne vrijednosti, koje su uvrštene u obradu ako nisu bile uzrokovane greškom pri unosu podataka.

Razlikuje li slikovna pretraga u skladu s istinom, ispitano je pomoću t-provjere za zavisne uzorke i Wilcoxonove⁷ t-provjere, za što bi bilo dovoljno 34–35 koljenskih parova.

Razvrstava li slikovna pretraga u skladu s istinom, ispitano je pomoću natpolovičnih (engl. Receiver Operating Characteristic, ROC) krivulja, uzevši u obzir prethodno utvrđene mjerne razlike, s postotkom uključenosti (U), osjetljivosti ili senzitivnosti (engl. sensitivity, SE), te isključivosti (I) ili specifičnosti (engl. specificity, SP), a zatim je za sve promjenjive vrijednosti izračunat omjer izgleda (OI) (engl. odds ratio, OR), koji je protumačen kao sugestivan (1,0–1,5), zanimljiv (1,5–2), moguće važan (2–4), ili vrlo jak (≥ 4) (186), kako je to uobičajeno u znanstvenim izvorima.

Prema pravilima Međunarodnoga udruženja za ujednačavanje (engl. International Organization for Standardization, ISO), vrednovanjem (engl. validation) se ispituje vrijednost (engl. validity) slikovne pretrage, određujući njenu ispravnost (engl. accuracy), to jest istinitost (engl. trueness) i dosljednost (engl. precision), koju tvore ponovljivost (engl. repeatability) i umnoživost (engl. reproducibility) (187).


Istinitost slikovne pretrage. Ispravnost slikovne pretrage podrazumijeva *slaganje stvarnih i izmjerenih vrijednosti*, a istinitost *slaganje stvarnih vrijednosti s prosjekom vrijednosti izmjerenih na velikome uzorku* (187). Istinitost slikovne pretrage, između ostaloga, jamči istiniti prag slikovne pretrage.

Svrha je znanstvenoga ispitivanja otkriti istinu izvan uzorka, u društvu. Društvo je prostor izvan uzorka, dok je uzorak prostor unutar društva. Društvo, pak, poima bolest kao (neželjeni) dobitak (kaže se, na primjer: »*dobio* je upalu pluća«). Natpolovična krivulja uzima u obzir omjer ispitanika koji su ispravno i neispravno razvrstani kao dobitnici bolesti (» + «), i to na *svakome mogućem pragu* slikovne pretrage, pa je se stoga može smatrati *općim* pokazateljem vrijednosti slikovne pretrage. U svakodnevnome nam životu, međutim, ne treba *opće* znanje o vrijednosti slikovne pretrage u odnosu na sve njezine pragove nego nam treba tek *jedan* njezin ispravno izabrani, odnosno *istiniti* prag (188), na kojemu se, zapravo, procjenjuje vrijednost slikovne pretrage.

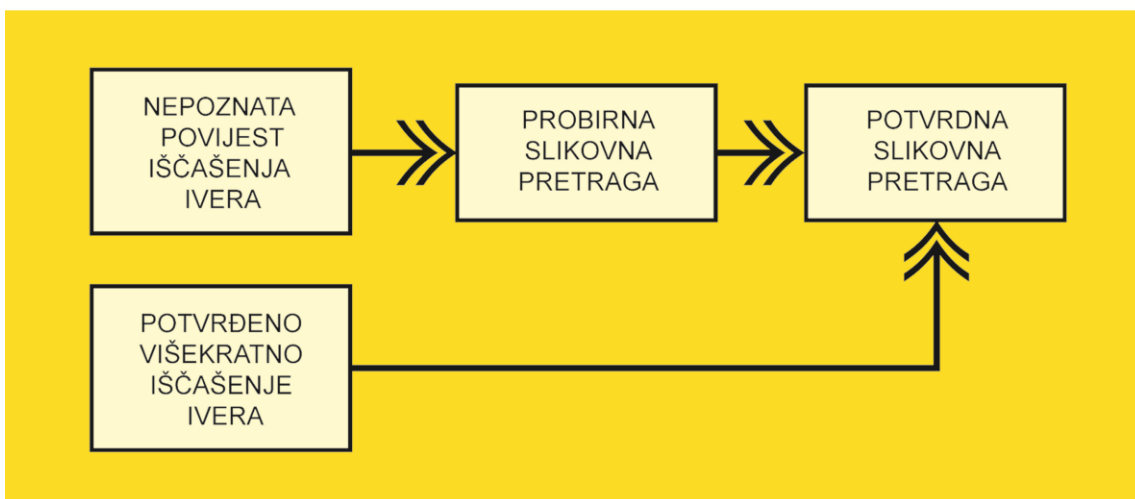
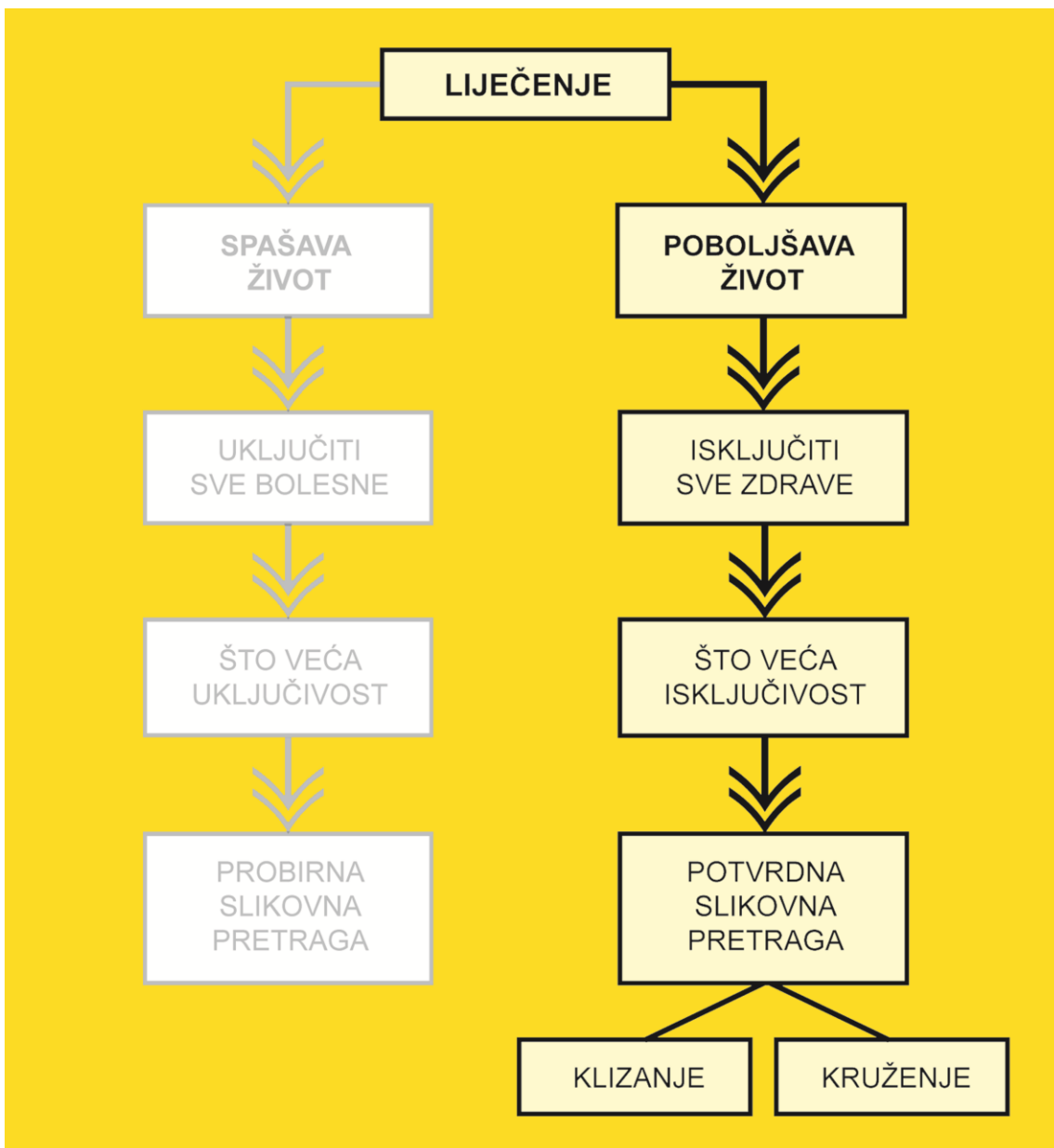
⁷ Frank Wilcoxon (1892–1965), američki kemičar i statističar (182)

Očito nam ono što natpolovična krivulja razotkriva ne može svrsishodno pomoći u svakodnevnom radu i može biti zanimljivo samo radi akademske usporedbe s drugim, sličnim znanstvenim ispitivanjima.

Svrha je istinitoga praga slikovne pretrage, kao i slikovnih pretraga u ovome radu, *razvrstavanje* bolesnih od zdravih ispitanika (Slika 36). Treba se, međutim, sjetiti da je razlikovanje preduvjet razvrstavanja, dok je razvrstavanje dokaz razlikovanja. Zato je najvažnije dokazati da određeni prag slikovne pretrage *razvrstava u skladu s istinom*. Zgodno je svojstvo retrospektivnoga ispitivanja da je istina *poznata*, pa se lako može provjeriti razvrstava li prag slikovne pretrage u skladu s istinom. Još je zgodnija okolnost da je u ovome radu klinička dijagnoza (višekratno iščašenje ivera) vrlo izgledno istina. Ako klinička dijagnoza *nije* jednaka istini, onda je ono što se procjenjuje tek sposobnost slikovne pretrage u predviđanju kliničke dijagnoze, umjesto u predviđanju istine (189). S obzirom na to da je u ovome radu klinička dijagnoza vrlo izgledno istina, zastupljenost ili prevalencija poremećaja nije važna (189). Zastupljenost PF nestabilnosti u hrvatskome društvu ionako nije poznata, pa pokazatelje koji su o njoj zavisni kao što su pozitivna ili negativna prediktivna vrijednost nije bilo moguće izračunati (189).



Slika 36. Razvrstavanje ispitanika slikovnom pretragom pomoću praga (crvena okomica)



Slika 37. Vrste slikovnih pretraga s obzirom na svrhu liječenja

U ovome radu, slikovna pretraga služi kao opći naziv za mjerni postupak čiji je ishod određena mjera. U bolničkom okruženju, slikovna pretraga mora biti u skladu sa svrhom liječenja. Liječenjem se spašava ili poboljšava život. Svrha kirurškoga liječenja PF nestabilnosti poboljšanje je života. Nepotreban kirurški zahvat može napraviti više štete nego koristi i time pogoršati život, što je protivno svrsi liječenja. U slučaju PF nestabilnosti, dakle, ispitanici koje je slikovna pretraga neispravno razvrstala kao bolesne (takozvani »lažno bolesni ispitanici«) moguće su žrtve nepotrebnoga kirurškoga zahvata. Ako je, stoga, svrha kirurškoga liječenja poboljšanje života, tada bi se slikovnom pretragom morali isključiti svi *zdravi* ispitanici iz kirurške procjene ili, statistički rečeno, slikovna bi pretraga morala isključiti sve *lažno bolesne* ispitanike iz kirurške procjene, to jest imati *nisku uključivost i visoku isključivost*. Visoka uključivost, naime, nije nužna zato što je ispitanik prethodno prošao klinički pregled. Za slikovne pretrage kojima je svrha spašavanje života vrijedi suprotno (Slika 37).

Potrebno je, dakle, razumjeti da je u bolničkom okruženju slikovna pretraga istinita ako ima *visoku isključivost* ($\approx 90\%$) (Slika 38).

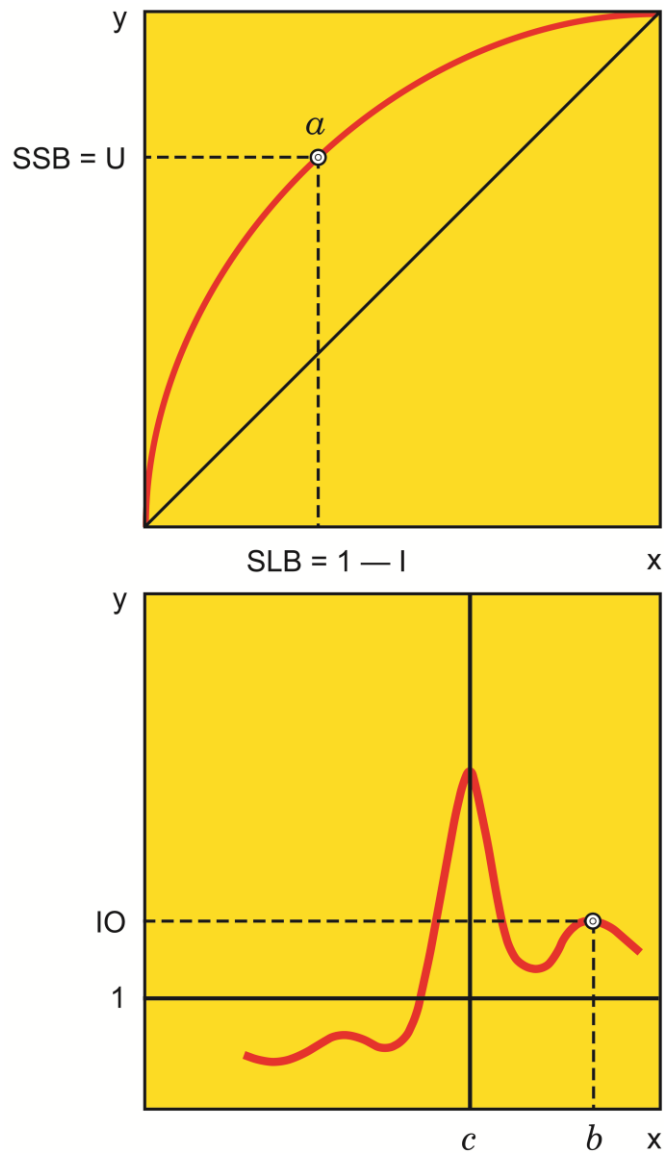
Slikovna pretraga	Istina		Zbroj
	+	—	
+	a	b	a + b
—	c	d	c + d
Zbroj	a + c	b + d	Zbroj

Slikovna pretraga	Istina		Zbroj
	+	—	
+	a	b	a + b
—	c	d	c + d
Zbroj	a + c	b + d	Zbroj

Slika 38. Uključivost ($a/a+c$) (*lijevo*) i isključivost ($d/b+d$) (*desno*) slikovne pretrage

U savršenome bi svijetu istinita slikovna pretraga imala 100%–tnu uključivost i isključivost. U stvarnome svijetu, međutim, to nije tako (190). Osim toga, jedna slikovna pretraga ima jedan, istiniti prag. No taj bi prag vrijedio u savršenim mjernim uvjetima istoga tog savršenog svijeta. U svakodnevnome radu, u našem nesavršenom svijetu, dovoljno je preporučiti određeni prag ili raspon. U njihovu određivanju, nažalost, natpolovična krivulja ne dostaje jer pridaje jednaku važnost uključivosti i isključivosti, dok je za slikovnu pretragu u bolničkom okruženju, kao što je spomenuto, bitna isključivost.

Točka na natpolovičnoj krivulji predstavlja vrijednost omjera stope stvarno bolesnih (uključivosti) i stope lažno bolesnih ($1 -$ isključivost) za tu vrijednost slikovne pretrage. Točka na izbrojnoj krivulji, međutim, predstavlja vrijednost omjera ukupnoga broja bolesnih (u brojniku) i ukupnoga broja zdravih (u nazivniku) za tu vrijednost slikovne pretrage. Ako su znamenke u brojniku i nazivniku jednake, izbrojni omjer je 1 i predstavlja granicu zdravlja: ispod nje su vrijednosti s više zdravih, a iznad nje vrijednosti s više bolesnih ispitanika (Slika 39).



Slika 39. Natpolovična (*gore*) i izbrojna krivulja (*dolje*). a — vrijednost i i probirani prag slikovne pretrage, b — vrijednost slikovne pretrage, c — ponuđeni prag slikovne pretrage, I — isključivost, IO — izbrojni omjer, SLB — stopa lažno bolesnih ($1 - I$ — isključivost), SSB — stopa stvarno bolesnih (uključivost), U — uključivost

Osim toga, natpolovična krivulja omogućuje ispitivaču probir praga iz podataka. To, zapravo, znači kako izbor praga zavisi o ispitivaču, što je pristranost (engl. bias) koju bi trebalo izbjeći. Ispravnije bi bilo suprotno: da sâmi podaci ponude prag ispitivaču koji ga zatim može, ali ne mora prihvatiti i, na kraju, preporučiti. Upravo ovo drugo omogućuje izbrojna krivulja.

Ponekad izbrojna krivulja prelazi granicu zdravlja kao oštar *rez* (engl. cut-off!), tako da je njezin lijevi dio ispod, a desni iznad granice zdravlja kod određene vrijednosti slikovne pretrage koja se, stoga, može smatrati ponuđenim pragom. Ponekad, međutim, taj rez nije oštar, pa se umjesto jedne vrijednosti praga može raditi o *rasponu* ponuđenih vrijednosti.

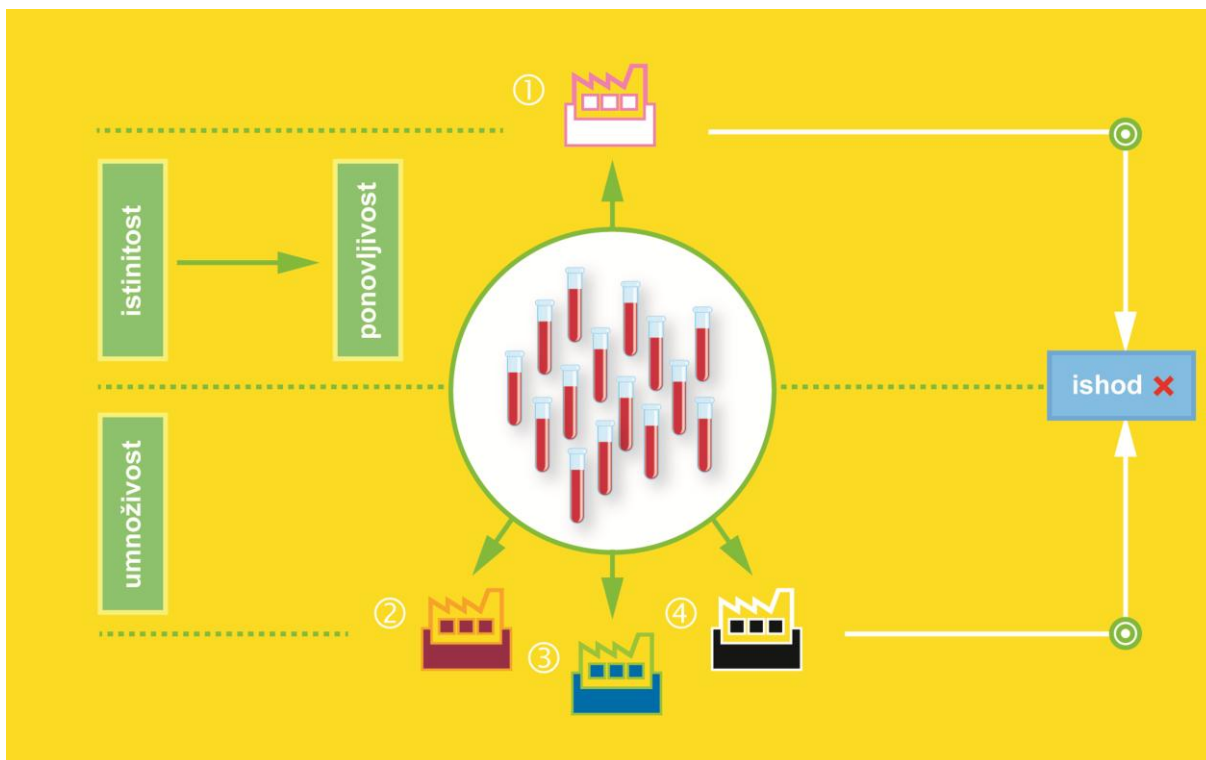
Dosljednost slikovne pretrage. Dosljednost slikovne pretrage podrazumijeva *slaganje izmjerenih vrijednosti* (187). Nedosljedna slikovna pretraga može istoga ispitanika razvrstavati čas u skladu, a čas protivno istini, iako je njegovo stvarno stanje *isto*, osobito pri uskim rasponima dopuštenih vrijednosti, izlažući ga pogibelji od pogoršanja ili, u najgorem slučaju, gubitka života (osim dosljednosti, naravno, na ishod mjerenja znaju dodatno utjecati čimbenici koji ne mogu biti pod potpunim nadzorom, kao što su mjerna oprema i njezina podešenost, izvođači slikovne pretrage, mjerna okolina, kao i razdoblje između mjerenja, premda je na neke moguće dijelom utjecati) (187).

Dosljednost slikovne pretrage tvore *ponovljivost* i *umnoživost*. Ponovljivost slikovne pretrage podrazumijeva dosljednost u uvjetima u kojima je isti izvođač na istoj opremi u istoj ustanovi u kratkome razdoblju dobio nezavisne ishode slikovne pretrage istim načinom na istim jedinicama (engl. item). Uumnoživost slikovne pretrage podrazumijeva dosljednost u uvjetima u kojima su različiti izvođači na različitoj opremi u različitim ustanovama dobili nezavisne ishode pretrage istim načinom na istim jedinicama (187). Primijetimo da se u oba slučaja radi o *istim* jedinicama, vjerojatno stoga što različiti uzorci jedinica imaju različitu, sebi svojstvenu biološku raznolikost koja predstavlja pristranost i može utjecati na ishode pretrage. Ovo vrijedi za sve bolničke pretrage, bile one, na primjer, laboratorijske, s uzorcima krvi, ili slikovne, s ispitanicima kao jedinicama ispitivanja (Slike 40. i 41).

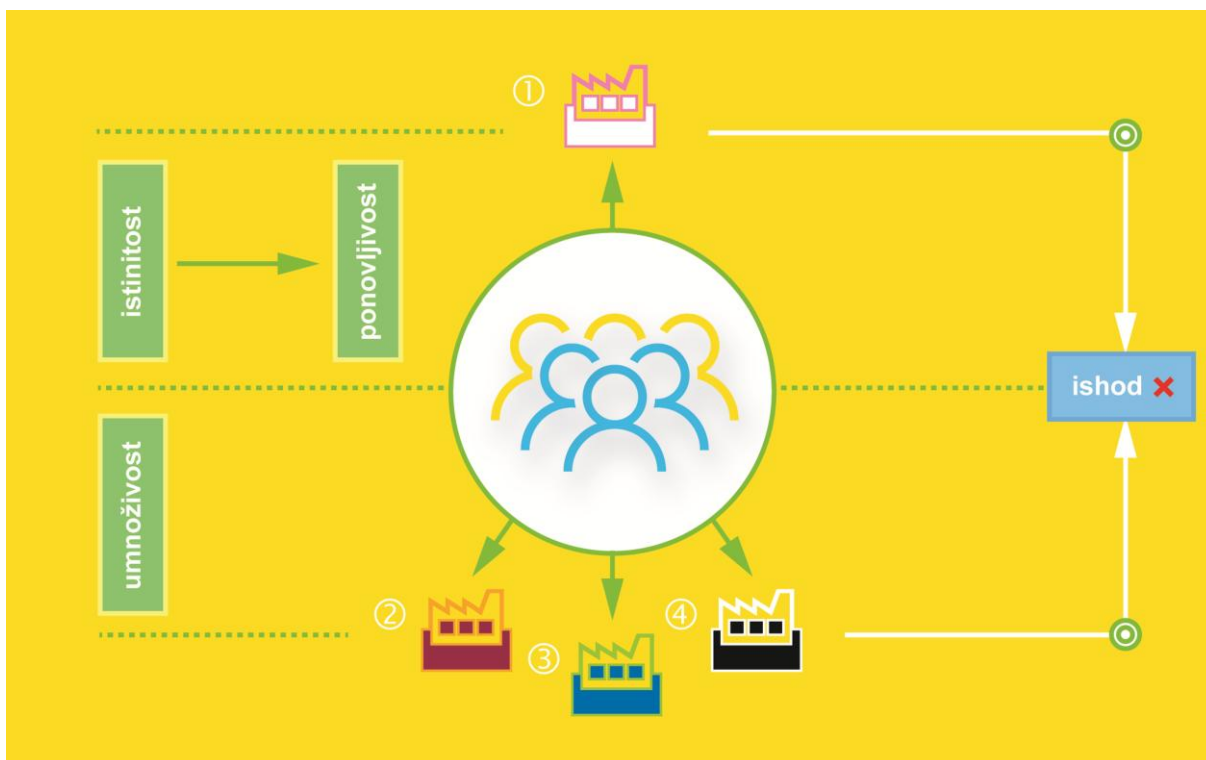
Smatra se da manje prosječno odstupanje od srednjaka unutar uzorka (standardna devijacija, SD, a uz nju i njezin kvadrat: varijanca, Var), predstavlja veću dosljednost slikovne pretrage (187, 189, 190). Možda bi još vjerodostojnije tumačenje glasilo: SD jednokratnih mjerenja na različitim ispitanicima predstavlja nedosljednost u procjeni srednjaka (praga), dok SD višekratnih mjerenja na istom ispitaniku predstavlja procjenu nedosljednosti mjerenja (slikovne pretrage). U stvarnim se mjernim uvjetima, naime, a u biološkim sustavima napose, susreće tek nedosljednost, koja se nastoji smanjiti na najmanju moguću mjeru. Nedosljednost, na nesreću, uzrokuje neispravno razvrstavanje istoga ispitanika čas kao bolesnog, a čas kao zdravog. Tako bi se moglo reći da dosljedna slikovna pretraga ima *visoki postotak stalnosti* ($\approx 90\%$) u razvrstavanju *istoga* ispitanika na preporučenoj pragu.

Stoga su u ovome radu, radi procjene dosljednosti slikovne pretrage, specijalist i specijalizant radiologije zasebno («naslijepo») izveli sve tri slikovne pretrage trideset puta na nasumično izabranome koljenu, da bi se iz uprosječenih ishoda odredio postotak stalnosti u razvrstavanju.


Potrebno je, dakle, razumjeti da je slikovna pretraga u bolničkome okruženju dosljedna ako ima *visoku stalnost* ($\approx 90\%$) u razvrstavanju *istoga* ispitanika na preporučenoj pragu.



Slika 40. Vrednovanje dosljednosti laboratorijske pretrage. ① — laboratorij u kojemu je započelo ispitivanje, ②–④ — različiti laboratoriji za ispitivanje umnoživosti



Slika 41. Vrednovanje dosljednosti slikovne pretrage. ① — zdravstvena ustanova u kojoj je započelo ispitivanje, ②–④ — različite zdravstvene ustanove za ispitivanje umnoživosti



Slika 42. Istinitost i dosljednost slikovne pretrage koja može biti istinita i dosljedna (A), neistinita i nedosljedna (B), istinita i nedosljedna (C) i neistinita i dosljedna (D)

Slikovna pretraga je istinita ako razvrstava različite ispitanike u skladu s istinom, a dosljedna ako stalno razvrstava istoga ispitanika kao zdravog ili kao bolesnog. Ipak, u svakodnevnome radu često dolazi do zabune. Slikovna pretraga, naime, može biti istinita i dosljedna, neistinita i nedosljedna, istinita i nedosljedna te neistinita i dosljedna. Radi lakšega shvaćanja, poimanje međudnosa istinitosti i dosljednosti slikovne pretrage katkad se objašnjava na primjeru mete (Slika 42). Slikovna je pretraga istinita ako hici pogađaju metu, a dosljedna ako su hici međusobno blizu, posebno ako su u sâmom središtu mete, »bikovu oku«. Ako, međutim, hici promašuju metu ili pogađaju drugu metu, slikovna pretraga je neistinita, a može biti i nedosljedna ako su hici međusobno udaljeni.

U različitim se znanstvenim člancima, intraklasni pokazatelj ili koeficijent povezanosti (engl. intraclass correlation coefficient, ICC) shvaća kao mjera dosljednosti slikovne pretrage (191). Istina, je, međutim, ova: ICC je pokazatelj dosljednosti mjernoga uređaja ili instrumenta (190). U ovome se radu, ICC općega slaganja za pojedino mjerenje po dvosmjernome modelu istih izvođača za sve ispitanike, tumači kao slabo ($<0,00$), malo ($0,00-0,20$), dovoljno ($0,21-0,40$), umjereno ($0,41-0,60$), znatno ($0,61-0,80$), ili gotovo savršeno ($0,81-1,00$) slaganje (192).

Poruka bez šuma je kirurška mjera. Ishod slikovne pretrage u ovome radu određena je mjera, odnosno *klizni pomak PSN-a*. Svako mjerenje, međutim, ometa šum (engl. noise) koji sprečava prijenos jasne poruke ili signala (engl. signal) između mjernoga uređaja i izvođača. Izvođaču (radiologu ili ortopedu) treba jasna poruka o ishodu slikovne pretrage jer se vrijednost ishoda koristi kao kirurška mjera u naknadnom zbrinjavanju PF nestabilnosti. Nejasna poruka nema kirurškoga značenja. Što je manje šuma, razumije se, poruka je jasnija. Izvori šuma većinom su nepoznati, ili ih je veoma teško prepoznati. U ovome radu, mjere se ishodi dviju osnovnih vrsta gibanja krutoga tijela — klizanja i kruženja. Prema tome, želimo li jasnu poruku o ishodu jedne vrste gibanja, moramo isključiti šum, odnosno spriječiti ometanje ishodom druge vrste gibanja. To u ovome radu statistički znači da je potrebno ispitati povezanost vrijednosti ishoda slikovnih pretraga s vrijednostima kružnih pomaka pripadajućih kostiju, kao što su bedrena i goljenična kost. Za ispitivanje povezanosti upotrijebljena je uobičajena Pearsonova⁸ provjera, s izračunom pokazatelja ili koeficijenata povezanosti (r_p) i determinacije (r_p^2), a u slučaju nerazmjera jedne od promjenjivih vrijednosti, zamijenjena je Spearmanovom⁹ (r_s) provjerom, dok je vrijednost koeficijenata protumačena kao zanemariva ($<0,30$), slaba ($0,30-0,50$), umjerena ($0,50-0,70$), jaka ($0,70-0,90$), ili vrlo jaka ($0,90-1,00$) povezanost (193), za što bi bila dovoljna 84 koljena.

Iz svega prethodno navedenoga slijedi da je od triju slikovnih pretraga u ovome radu, najbolji mjerni postupak za procjenu izmještenosti PSN-a na poprečnim CT-slikama koljena onaj čija je vrijednost ishoda ispravna ($\approx 90\%$ istinita i $\approx 90\%$ dosljedna) kirurška mjera (poruka bez šuma).

⁸ Karl Pearson (1857–1936), engleski matematičar i biostatističar (182)

⁹ Charles Edward Spearman (1863–1945), engleski psiholog i statističar (182)

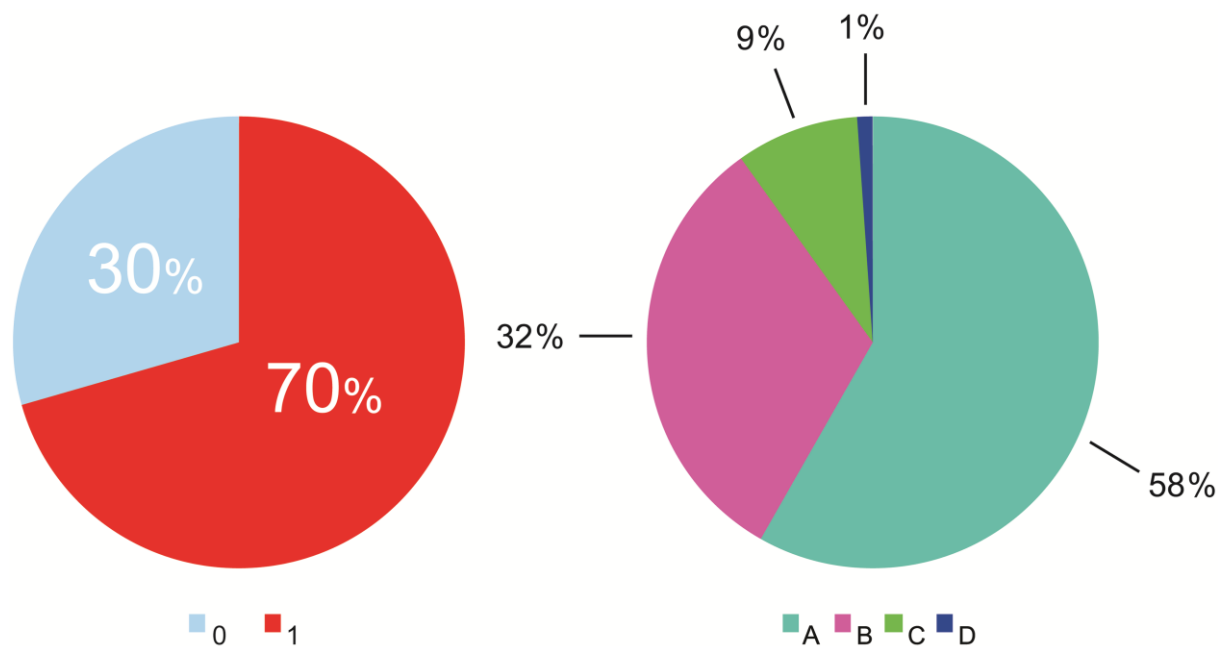
5. Rezultati

Svojstva ispitanika prikazana su u Tablici 4, dok je opisna statistika važnijih brojčanih promjenjivih vrijednosti prikazana u Tablici 5.

Zastupljenost ili prevalencija koljena s višekratnim (≥ 2) iščašenjem ivera u uzorku (slučajeva) iznosila je 43 % (56/129). Od 129 (33 muška i 96 ženskih) koljena, 70 % (91/129) ih je imalo nepravilno ugibalište, od čega se na slučajeve odnosilo 52 % (47/91). Uzevši u obzir sva koljena s nepravilnim ugibalištem, u 58 % (53/91) radilo se o neznatnoj promjeni oblika (A razred) (Slika 43), uz sličan omjer među slučajevima (41 %; 23/56). Izuzev dobi ($W=0,83$, $P<0,0001$) i δ_3 ($W=0,96$, $P=0,0004$), promjenjive su vrijednosti slijedile razmjernu raspodjelu (Tablice 5 i 6).

Tablica 4. Svojstva ispitanika

Spol	Ispitanici	Dob		Koljena	Lijeva koljena	Desna koljena
		Raspon	Medijan			
Žene	58	10; 66	21	96	47	49
Muškarci	21	13; 58	19	33	17	16
Ukupno	79	10; 66	20	129	64	65



Slika 43. Postotak zastupljenosti oblika ugibališta (*lijevo*) i razredni udio nepravilnih oblika ugibališta (*desno*) unutar uzorka. 0 — koljena s pravilnim ugibalištem, 1 — koljena s nepravilnim ugibalištem, A–D — razred nepravilnosti ugibališta, od najlakšega (A) do najtežeg (D) stupnja nepravilnosti (prema Dejouru)

Tablica 5. Opisna statistika

Brojčana promjenjiva vrijednost	Min	Max	Shapiro-Wilk		μ	95% GS (μ)	SD	M	95% GS (M)	Var
			W	P						
Dob (godine)	10	66	0,83	<0,0001	.	.	.	20	19; 23	.
TT-TG (mm)	9,0	40,0	0,98	0,10	21,1	20,1;22,1	6,0	.	.	35,8
TT-FIM (mm)	8,7	31,8	0,99	0,62	21,0	20,2;21,8	4,7	.	.	21,7
TT-TIM (mm)	5,4	22,2	0,99	0,25	12,8	12,3;13,3	2,8	.	.	7,7
α (°)	-35,7	10,1	0,99	0,50	-11,9	-13,6;-10,1	10,1	.	.	101,4
β (°)	-37,6	18,4	0,99	0,17	-4,2	-5,7;-2,7	8,7	.	.	76,0
γ (°)	-20,8	41,9	0,98	0,052	18,4	16,6;20,2	10,4	.	.	107,1
δ_1 (°)	-25,5	11,7	0,99	0,513	-7,6	-8,7;-6,6	6,2	.	.	38,2
δ_2 (°)	6,8	34,7	0,99	0,388	22,6	21,7;23,5	5,1	.	.	26,0
δ_3 (°)	-50,6	32,5	0,96	0,0004	.	.	.	-25,2	-28,3;-23,6	.

° — stupanj, α — nagib bedrene kosti, β — nagib goljenične kosti, γ — nagib goljenične i lisne kosti, δ_1 — koljenjski kut, δ_2 — goljenični uvoj, δ_3 — zajednički kut, μ — srednjak (aritmetička sredina), mm — milimetar, 95% GS — granice 95%-tne sigurnosti, M — medijan, Max — najviša vrijednost, Min — najniža vrijednost, P — dvosmjerna P vrijednost, SD — prosječno odstupanje od srednjaka (standardna devijacija), TT-FIM — prosječna udaljenost između vrška goljeničnoga čvora i interkondilnoga središta bedrene kosti, TT-TG — prosječna udaljenost između vrška goljeničnoga čvora i dna ugibališta, TT-TIM — prosječna udaljenost između vrška goljeničnoga čvora i interkondilnoga središta goljenične kosti, Var — varijanca, W — Shapiro-Wilkov pokazatelj razmjernosti raspodjele podataka

Tablica 6. Levenova provjera ujednačenosti varijanci ishoda slikovnih pretraga

Slikovna pretraga	F	df ₁	df ₂	P
TT-TG	0,90	7	121	0,51
TT-FIM	2,01	7	121	0,059
TT-TIM	1,75	7	121	0,10

df₁, df₂ — stupnjevi slobode (engl. degrees of freedom), P — dvosmjerna P vrijednost, TT-FIM — prosječna udaljenost između vrška goljeničnoga čvora i interkondilnoga središta bedrene kosti, TT-TG — prosječna udaljenost između vrška goljeničnoga čvora i dna ugibališta, TT-TIM — prosječna udaljenost između vrška goljeničnoga čvora i interkondilnoga središta goljenične kosti

Tablica 7. (razlomljena) Statistička provjera razlike ishoda slikovnih pretraga između koljena s višekratnim (≥ 2) iščašenjem ivera i koljena bez iščašenja ivera (gornja dva dijela tablice) kao i njihove razlike ishoda u odnosu na stranu tijela, spol i oblik ugibališta (donja dva dijela tablice) zavisnom ili Wilcoxonovom t-provjerom

Slikovna pretraga	Koljena s višekratnim (≥ 2) iščašenjem ivera						
	n	Min	Max	μ	SD	M	95% GS
TT-TG	56	15,4	40,0	24,4	4,9	.	.
TT-FIM	56	14,5	31,8	23,3	3,8	.	.
TT-TIM	56	8,5	22,2	.	.	13,5	12,7; 14,4

Koljena bez iščašenja ivera							Statistička provjera razlike				
n	Min	Max	μ	SD	M	95% GS	n	t	df	z	P
73	9,0	32,8	.	.	17,6	16,1; 19,3	56	.	.	-4,8	^w <0,0001
73	8,7	29,5	19,3	4,5	.	.	56	5,8	55	.	<0,0001
73	5,4	19,1	12,1	2,7	.	.	56	.	.	-3,1	^w 0,002

Slikovna pretraga	Strana tijela				
	n	z	t	df	P
TT-TG	64	.	-0,2	63	0,87
TT-FIM	64	.	-1,9	63	0,07
TT-TIM	64	1,6	.	.	^w 0,10

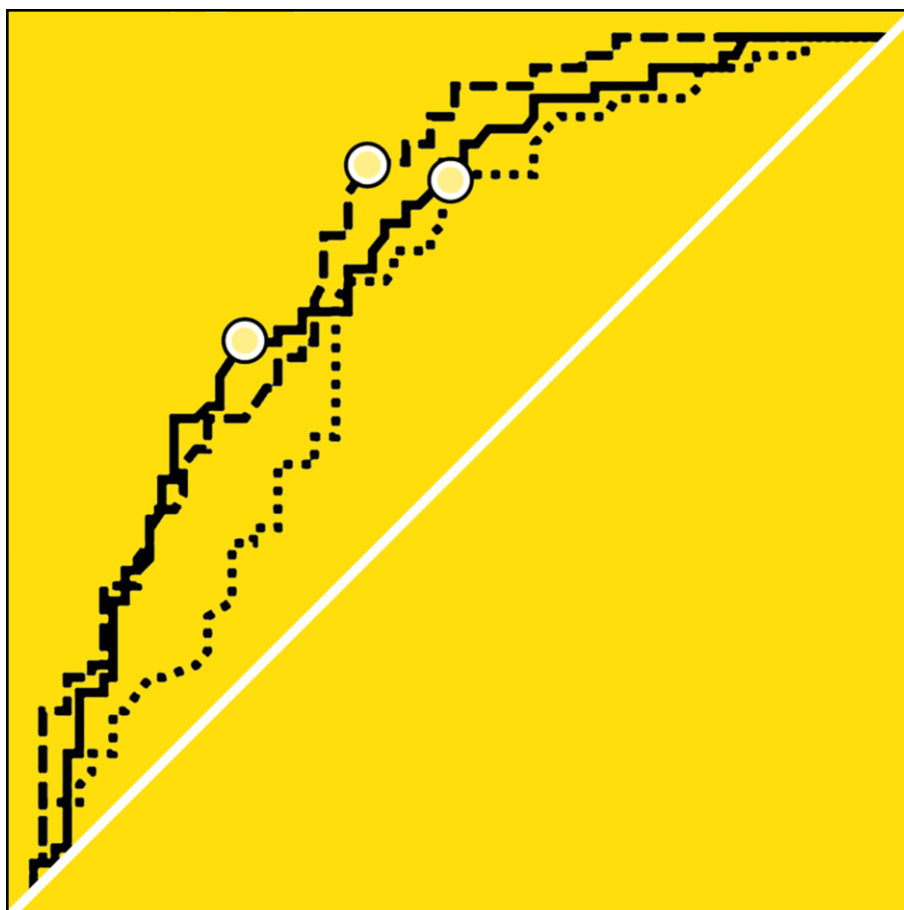
Spol					Oblik ugibališta				
n	z	t	df	P	n	z	t	df	P
33	.	-1,6	32	0,13	38	.	2,1	37	0,040
33	.	-1,3	32	0,19	38	.	2,0	37	0,055
33	.	-2,7	32	0,01	38	.	1,2	37	0,25

μ — srednjak (aritmetička sredina), df — stupnjevi slobode (engl. degrees of freedom), n — veličina uzorka, 95% GS — granice 95%-tne sigurnosti, M — medijan, Max — najviša vrijednost, Min — najniža vrijednost, P — dvo-smjerna P vrijednost, SD — prosječno odstupanje od srednjaka (standardna devijacija), TT-FIM — prosječna udaljenost između vrška goljeničnoga čvora i interkondilnoga središta bedrene kosti, TT-TG — prosječna udaljenost između vrška goljeničnoga čvora i dna ugibališta, TT-TIM — prosječna udaljenost između vrška goljeničnoga čvora i interkondilnoga središta goljenične kosti, ^w — Wilcoxonova t-provjera

Tablica 8. Istituitost slikovnih pretraga određena pomoću natpolovičnih krivulja (n=129)

Slikovna pretraga	Istituitost slikovne pretrage						
	PINK (%) (95% GS)	sg	z	P	Probrani prag	U, I (%)	OI (95% GS)
TT-TG	78 (70; 85)	0,04	7,0	<0,0001	>19,85 (>20)	77, 63	6 (3; 12)
TT-FIM	75 (67; 82)	0,04	5,9	0,0001	>20,05 (>20)	79, 56	5 (2; 12)
TT-TIM	68 (59; 76)	0,05	3,8	0,0001	>12,45 (>13)	78, 60	5 (1,4; 24)

% — postotak, sg — standardna greška (engl. standard error, se), 95% GS — granice 95%-tne sigurnosti (engl. confidence interval, CI), I — isključivost (engl. specificity, SP), OI — omjer izgleda (engl. odds ratio, OR), P — dvo-smjerna P vrijednost, PINK — površina ispod natpolovične krivulje (engl. area under the curve, AUC), TT-FIM — prosječna udaljenost između vrška goljeničnoga čvora i interkondilnoga središta bedrene kosti, TT-TG — prosječna udaljenost između vrška goljeničnoga čvora i dna ugibališta, TT-TIM — prosječna udaljenost između vrška goljeničnoga čvora i interkondilnoga središta goljenične kosti, U — uključivost (engl. sensitivity, SE)



Slika 44. Natpolovične krivulje TT-TG (puna), TT-FIM (isprekidana) i TT-TIM (točkasta) udaljenosti s točkama koje označavaju probrane pragove

Tablica 9. (razlomljena) Međusobna i povezanost ishoda slikovnih pretraga s dobi, oblikom ugibališta te kružnim pomacima bedrene i/ili goljenične kosti (n=129)

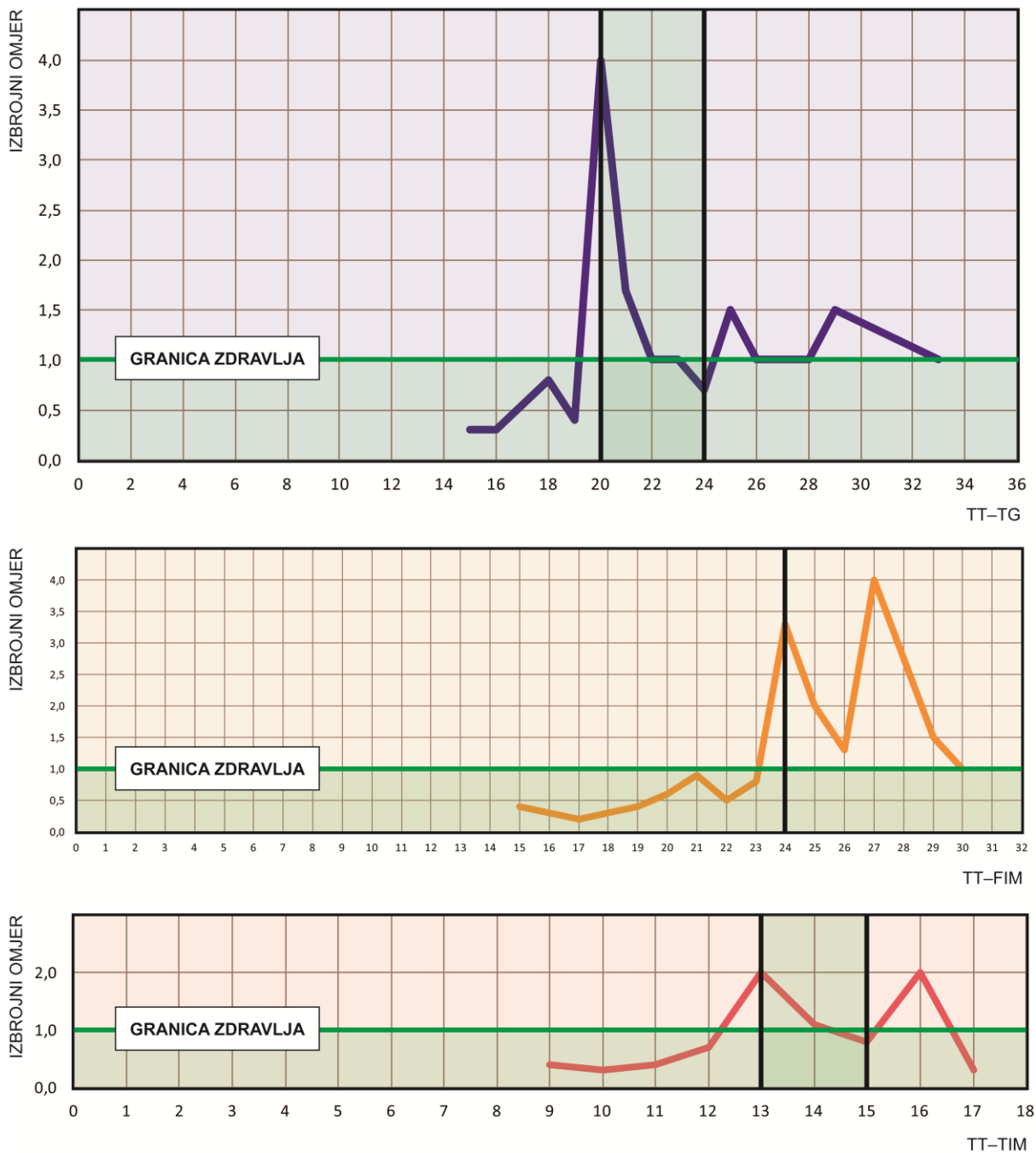
Slikovna pretraga	Povezanost slikovnih pretraga				Dob	Oblik ugibališta	
	TT-FIM	r_p^2 (%)	TT-TIM	r_p^2 (%)			
TT-TG	r	0,89	79	0,61	37	^s -0,35	^s 0,22
	P	<0,0001	.	<0,0001	.	<0,0001	0,01
TT-FIM	r	.	.	0,63	40	^s -0,28	^s 0,21
	P	.	.	<0,0001	.	0,002	0,02
TT-TIM	r	0,63	40	.	.	^s -0,13	^s 0,12
	P	<0,0001	.	.	.	0,15	0,18

Povezanost kružnih pomaka (nagiba i kutova) sa slikovnim pretragama								
α	r_p^2 (%)	β	γ	δ_1	r_p^2 (%)	δ_2	δ_3	r_p^2 (%)
-0,19	4	0,07	0,13	-0,40	16	0,15	^s -0,29	8
0,036	.	0,43	0,13	<0,0001	.	0,09	0,001	.
-0,17	3	0,16	0,15	-0,50	25	0,03	^s -0,38	14
0,049	.	0,08	0,09	<0,0001	.	0,70	<0,0001	.
0,16	.	0,07	0,10	0,16	.	0,09	^s -0,03	.
0,08	.	0,46	0,28	0,07	.	0,34	0,77	.

% — postotak, α — nagib bedrene kosti, β — nagib goljenične kosti, γ — nagib goljenične i lisne kosti, δ_1 — koljenski kut, δ_2 — goljenični uvoj, δ_3 — zajednički kut, r — Pearsonov pokazatelj (koeficijent) povezanosti, r_p^2 — pokazatelj (koeficijent) determinacije (kvadrirani Pearsonov r), ^s — Spearmanov pokazatelj (koeficijent) povezanosti, P — dvosmjerna P vrijednost, TT-FIM — prosječna udaljenost između vrška goljeničnoga čvora i interkondilnoga središta bedrene kosti, TT-TG — prosječna udaljenost između vrška goljeničnoga čvora i dna ugibališta, TT-TIM — prosječna udaljenost između vrška goljeničnoga čvora i interkondilnoga središta goljenične kosti

Slikovne pretrage razlikovale su koljena u skladu s istinom ($P \leq 0,002$) (Tablica 7), razvrstavajući ih probranim pragom ($TT-TG > 20$ mm, $TT-FIM > 20$ mm i $TT-TIM > 13$ mm) prosječno visoke uključenosti ($\approx 78\%$) i niske isključenosti ($\approx 60\%$) ($P \leq 0,0001$), što nije u skladu sa svrhom liječenja (Tablica 8, Slika 44).

TT-TG udaljenost jedina je zavisila o obliku ugibališta ($P=0,04$), a TT-TIM o spolu, čak i nakon usklađivanja muških i ženskih koljena po dobi, strani tijela i višekratnoj (≥ 2) iščašenosti ivera ($n=33$, $z=2,4$, $P=0,02$), dok nijedna slikovna pretraga nije zavisila o strani tijela ($P \geq 0,07$) (Tablica 7). Zavisnost TT-FIM udaljenosti o obliku ugibališta može se, međutim, smatrati dvojbena ($P=0,055$ u Tablici 7 naprema $P=0,02$ u Tablici 9).



Slika 45. Izbrojne krivulje za TT–TG (<20, >24 mm) (*gore*), TT–FIM (≥ 24 mm) (*u sredini*) i TT–TIM (<13, >15 mm) (*dolje*) udaljenost

Prema izbrojnim krivuljama, međutim, ponuđeni bi raspon TT–TG udaljenosti bio <20, >24 mm, TT–TIM udaljenosti <13, >15 mm, dok bi ponuđeni prag za TT–FIM udaljenost bio ≥ 24 mm (Slika 45).

Ako bi vrijednost slikovne pretrage bila *ispod* ponuđenoga raspona, ispitanik bi se smatrao *zdravim*, ako bi bila *iznad* ponuđenoga raspona, ispitanik bi se smatrao *bolesnim*, a ako bi bila *unutar* ponuđenoga raspona, preporučila bi se *osobna procjena ortopeda*.

Tablica 10. (razlomljena) Statistička provjera razlike ishoda kružnih pomaka bedrene i/ili goljenične kosti između koljena s višekratnim (≥ 2) iščašenjem ivera i koljena bez iščašenja ivera zavisnom ili Wilcoxonovom t-provjerom

Kružni pomak bedrene i/ili goljenične kosti	Koljena s višekratnim (≥ 2) iščašenjem ivera						
	n	Min	Max	μ	SD	M	95% GS
α	56	-35,7	7,9	-15,1	9,7	.	.
β	56	-37,6	18,4	-5,7	9,2	.	.
γ	56	-20,8	39,5	17,0	11,0	.	.
δ_1	56	-25,5	11,7	-9,4	6,5	.	.
δ_2	56	14,2	33,7	22,7	4,9	.	.
δ_3	56	-50,6	32,5	.	.	-26,6	-32,0; -23,8

Koljena bez iščašenja ivera							Statistička provjera razlike				
n	Min	Max	μ	SD	M	95% GS	n	t	df	z	P
73	-35,4	10,1	-9,4	9,7	.	.	56	3,3	55	.	0,002
73	-23,0	18,2	-3,1	8,3	.	.	56	1,8	55	.	0,08
73	-3,7	41,9	19,5	9,8	.	.	56	1,5	55	.	0,14
73	-18,7	5,2	-6,3	5,6	.	.	56	2,7	55	.	0,01
73	6,8	34,7	.	.	23,4	21,4; 24,1	56	.	55	-0,4	^W 0,70
73	-48,1	-0,6	-25,8	11,3	.	.	56	.	55	-0,4	^W 0,71

α — nagib bedrene kosti, β — nagib goljenične kosti, γ — nagib goljenične i lisne kosti, δ_1 — koljenski kut, δ_2 — goljenični uvoj, δ_3 — zajednički kut, μ — srednjak (aritmetička sredina), df — stupnjevi slobode (engl. degrees of freedom), n — veličina uzorka, 95% GS — granice 95%-tne sigurnosti, M — medijan, Max — najviša vrijednost, Min — najniža vrijednost, P — dvosmjerna P vrijednost, SD — prosječno odstupanje od srednjaka (standardna devijacija), ^W — Wilcoxonova t-provjera

Tablica 11. Slaganje izvođača slikovnih pretraga

Slikovna pretraga	ICC (95% GS)
TT-TG	0,92 (0,88; 0,94)
TT-FIM	0,94 (0,92; 0,96)
TT-TIM	0,84 (0,78; 0,85)

95% GS — granice 95%-tne sigurnosti, ICC — intraklasni pokazatelj (koeficijent) povezanosti (engl. intraclass correlation coefficient), TT-FIM — prosječna udaljenost između vrška goljeničnoga čvora i interkondilnoga središta bedrene kosti, TT-TG — prosječna udaljenost između vrška goljeničnoga čvora i dna ugibaldišta, TT-TIM — prosječna udaljenost između vrška goljeničnoga čvora i interkondilnoga središta goljenične kosti

Tablica 12. Dosljednost, isključivost i kirurška upotrebljivost ishoda slikovnih pretraga

Slikovna pretraga	I			D		Ishod je poruka bez šuma?		
	PP	% (95% GS)	OI (95% GS)	* P	% (95% GS)		z	* P
TT-TG	<20, >24	76 (63; 86)	10 (4; 27)	<0,0001	100 (88; 100)	1,83	0,07	NE
TT-FIM	≥ 24	84 (73; 91)	6 (3; 14)	<0,0001	100 (88; 100)	1,83	0,07	NE
TT-TIM	<13, >15	86 (73; 94)	5 (2; 14)	0,13	93 (78; 99)	0,55	0,58	DA

* — statistička provjera razlike dobivenoga prema unaprijed određenome udjelu (postotku) od 90%, % — postotak, 95% GS — granice 95%-tne sigurnosti (engl. confidence interval, CI), D — dosljednost (engl. precision), I — isključivost (engl. specificity, SP), OI — omjer izgleda (engl. odds ratio, OR), P — dvosmjerna P vrijednost, PP — preporučeni prag, SD — prosječno odstupanje od srednjaka (engl. standard deviation), TT-FIM — prosječna udaljenost između vrška goljeničnoga čvora i interkondilnoga središta bedrene kosti, TT-TG — prosječna udaljenost između vrška goljeničnoga čvora i dna ugibališta, TT-TIM — prosječna udaljenost između vrška goljeničnoga čvora i interkondilnoga središta goljenične kosti, Var — varijanca

Osim povezanosti vrijednosti ishoda TT-TG i TT-FIM udaljenosti s dobi ($P \leq 0,002$), obje su bile slabo do umjereno povezane s δ_1 (16–25%, $P < 0,0001$), nešto slabije s δ_3 (8–14%, $P \leq 0,001$), a moguće s α (3–4 %, P od 0,036 do 0,049), za razliku od TT-TIM udaljenosti (P od 0,07 do 0,77) (Tablica 9). Štoviše, TT-TG i TT-FIM udaljenost bile su povezane i s oblikom ugibališta ($P < 0,02$), za razliku od TT-TIM udaljenosti ($P = 0,18$) (Tablica 9).

Vrijednosti ishoda α ($n = 56$, $t = 3,3$, $df = 55$, $P = 0,002$) i δ_1 ($n = 56$, $t = 2,7$, $df = 55$, $P = 0,01$) razlikuju se između koljena s višekratnim iščašenjem ivera i onih bez iščašenja ivera (Tablica 10).

Slaganje je izvođača bilo gotovo savršeno ($ICC > 0,81$) (Tablica 11).

Usporedbu slikovnih pretraga prema dosljednosti, isključivosti i kirurškoj upotrebljivosti ishoda prikazuje Tablica 12.

6. Rasprava

Najvažniji je ishod ovoga rada činjenica da je TT–TIM udaljenost bolji mjerni postupak za procjenu izmještenosti PSN-a na poprečnim CT-slikama koljena od druga dva postojeća mjerna postupka budući da je jedina slikovna pretraga u ovome radu koja se pokazala kao ispravna ($\approx 90\%$ istinita i $\approx 90\%$ dosljedna) kirurška mjera (poruka bez šuma).

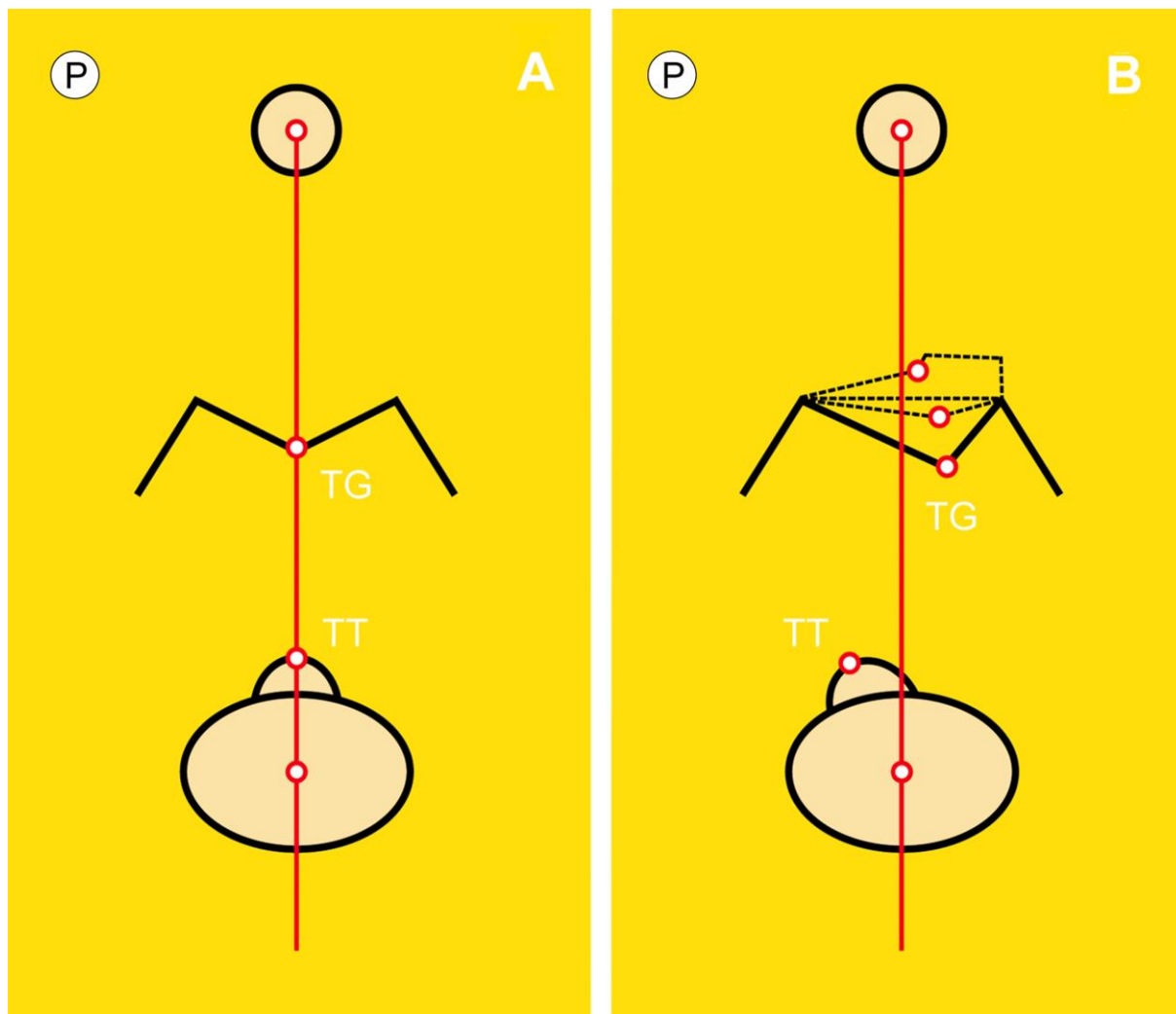
U ovome je radu, naime, slično kao i u drugim ispitivanjima u dostupnoj literaturi, otkrivena zavisnost TT–TG udaljenosti o nepravilnome obliku ugibališta (194), dobi (150, 195, 196) te kružnim pomacima bedrene i/ili goljenične kosti (133, 172, 194, 197, 198), ali, na primjer, bez zavisnosti o spolu (195). Gotovo savršeno slaganje izvođača bilo je, uglavnom, očekivano (199–202), premda su u dostupnim ispitivanjima objavljeni i slabiji ishodi (203). Natpolovična krivulja TT–TG udaljenosti imala je, osim toga, najveći PINK (78 %), što bi podupiralo tvrdnju daje TT–TG udaljenost najbolja slikovna pretraga za procjenu izmještenosti PSN-a na poprečnim CT-slikama koljena. No, to bi vrijedilo jedino u slučaju kada bismo uključivost i isključivost smatrali jednakovrijednima. U bolničkim uvjetima, međutim, kao što je dosad već bilo objašnjeno, slikovne pretrage u svrhu poboljšanja života trebale bi imati nisku uključivost i visoku isključivost. U ovako postavljenim uvjetima, međutim, TT–TG udaljenost ne može se smatrati najboljom slikovnom pretragom za procjenu PF nestabilnosti. Štoviše, sve je više dokaza o njejoj zavisnosti o brojnim drugim čimbenicima kao što su savijanje i/ili pružanje noge u koljenu (167, 169, 170, 194, 204–208), stojeći stav prilikom snimanja (203), neznatni pomaci koljena (209), razina mjerenja na donjem okrajku bedrene kosti (210, 211), tjelesna visina (150), upotreba dinamičnoga koljenskoga steznika (212), skupljanje mišića (208), PF artritisa (213, 214), varus-valgus (214, 215) kao i nosivost, odnosno opterećenje (194, 203, 208, 216). Međuodnos TT–TG udaljenosti i veličine koljena ipak ostaje nerazriješen (150, 196, 217, 218). Vrijednosti TT–TG udaljenosti razlikuju se na CT-u i MR-u (152, 197, 219) i zahtijevaju individualnu korekciju (150, 220), s novim omjerima (150, 220–224), mjernim postupcima i dopunama (172, 201, 225, 226) koje se mjestimice objavljuju u literaturi, iako se neke, poput patelotrohlejnoga pokazatelja ili indeksa (PTI) i TT–PCL-a, doimaju manje važnima u predviđanju opetovane neodrživosti ivera od TT–TG udaljenosti (134). Uzimajući sve navedeno u obzir, uporaba TT–TG udaljenosti kao samostalne slikovne pretrage za procjenu PF nestabilnosti u bolničkim uvjetima doima se i prečesto korištenom, od onoga koliko bi to možda bilo primjerno (227). Doda li se tome da joj vrijednosti nisu prilagođene ni jednome od brojnih čimbenika o kojima je dokazano zavisna, može se s pravom ustvrditi da je njezino korištenje u planiranju kirurškoga zbrinjavanja PF nestabilnosti, u osnovi, opasno. Naime, mnoštvo zavisnosti izvor je jakoga šuma koji prigušuje mjernu poruku te se TT–TG udaljenost, na način na koji se sada rabi, ne može smatrati ispravnom kirurškom mjerom.

TT–FIM udaljenost zapravo je inačica »zlatnoga standarda«, TT–TG udaljenosti, za koju bi se s obzirom na postupak njezina mjerenja moglo razumno pretpostaviti da su joj vrijednosti nezavisne o obliku ugibališta, iako je to zaključeno samo na koljenima s ugibalištem pravilnoga oblika (146). U ovome se radu, naprotiv, pokazalo kako TT–FIM udaljenost dijeli dobar dio zavisnosti s TT–TG udaljenosti, pa moguće i zavisnost o obliku ugibališta. Naime, u razmatranju ove zavisnosti potreban je određeni oprez zbog oprečnoga tumačenja P vrijednosti. Stoga se ne može pouzdano tvrditi kako je zavisnost TT–FIM udaljenosti o obliku ugibališta u ovome radu nepobitno dokazana. U podlozi ovakve zavisnosti mogao bi, na primjer, biti nerazmjer kotrljača bedrene kosti, od kojih je svaki zavijen prema svojoj razvijenici, što bi moglo utjecati na položaj mjernoga pravokutnika, a time i na položaj ucrtane okomice koja prolazi koštanim središtem. Osim toga, treba se prisjetiti da je 70% koljena unutar uzorka imalo neki oblik nepravilnosti ugibališta. Bilo kako bilo, koliko god se ovaj zaključak doimao nedorečenim, ostale, pouzdano dokazane zavisnosti, poput, na primjer, one o dobi i kružnim pomacima bedrene i/ili goljenične kosti, ne idu u prilog uporabi TT–FIM udaljenosti. U stvari, s iznimkom zanemarivo većeg slaganja izvođača (0,94 naspram 0,92), ne čini se značajnom pogreškom kada bi se TT–FIM udaljenost smatrala svojevrsnim dijagnostičkim »blizancem« TT–TG udaljenosti.

S druge pak strane, TT–TIM udaljenost imala je najmanju varijancu, što ukazuje na gotovo tri (u pogledu TT–FIM udaljenosti) do pet (u pogledu TT–TG udaljenosti) puta veću dosljednost, poglavito u procjeni srednjaka, što je bitno s obzirom na uzak raspon prihvatljivih vrijednosti. TT–TIM udaljenost nije bila zavisna o strani tijela, dobi, obliku ugibališta i, što je najvažnije, kružnim pomacima bedrene i/ili goljenične kosti. Stoga je TT–TIM udaljenost »čista« kirurška mjera postranoga pomaka goljeničnoga čvora, zbog čega je vrijednost njezina PINK-a niža (68 %) od one TT–TG (78 %) i TT–FIM (75 %) udaljenosti. Spolna zavisnost TT–TIM udaljenosti, koja, čini se, nije izravna posljedica metodološke postavljenosti ovoga rada, možda naprosto odražava spolnu različitost ljudskoga kostura. Poput TT–TG udaljenosti, slaganje izvođača pri mjerenju TT–TIM udaljenosti bilo je gotovo savršeno, ali za razliku od nje, granične su vrijednosti TT–TIM udaljenosti bile niže, što bi moglo pomoći u sprečavanju prekomjerne kirurške korekcije, poznate poteškoće vezane za TT–TG udaljenost (228). Osim toga, TT–TIM udaljenost jedinu se od svih udaljenosti u ovome radu može smatrati ispravnom kirurškom mjerom, kojoj i istinitost i dosljednost iznose $\approx 90\%$.

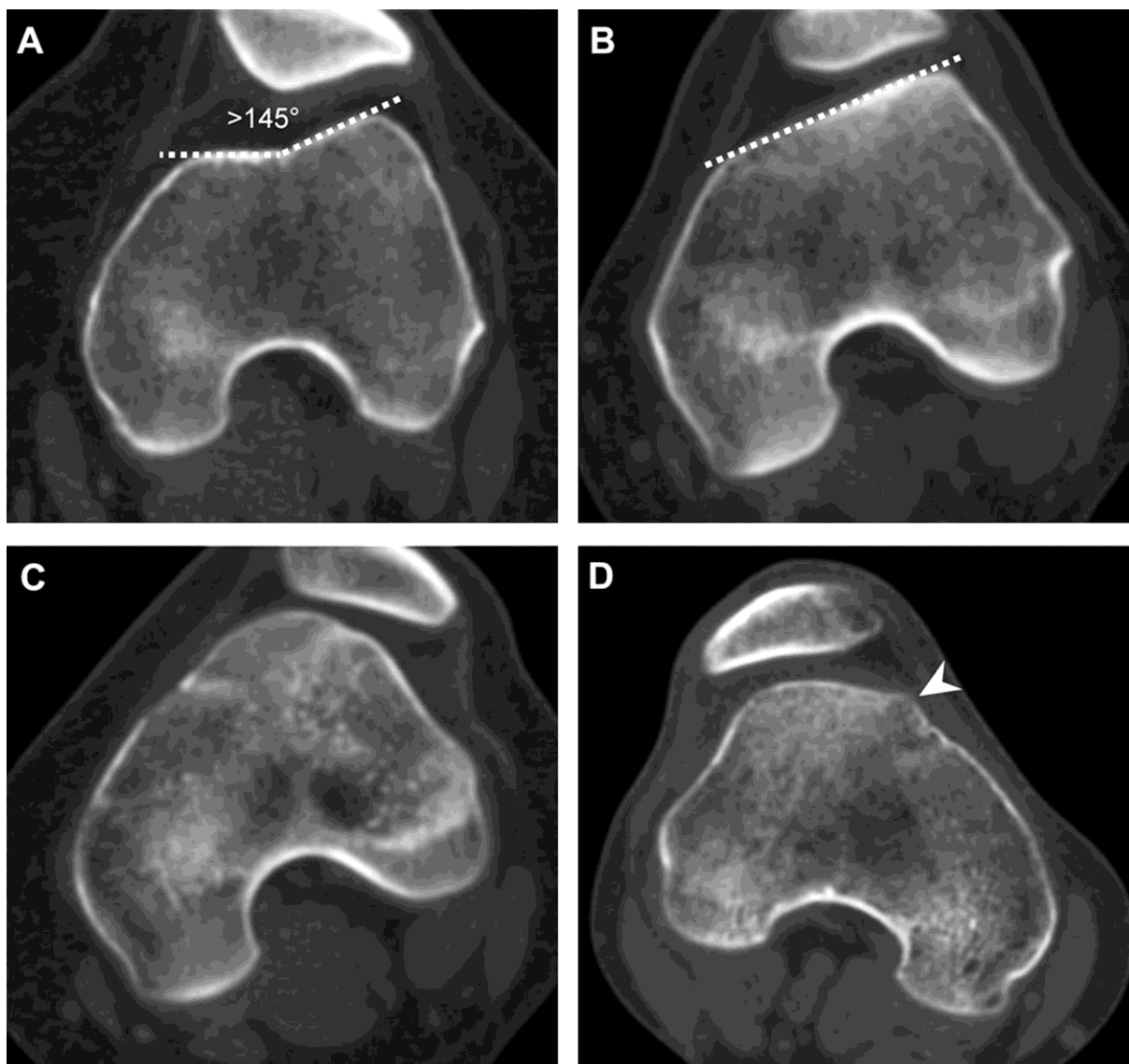
Osim toga, na mjerenje TT–TG udaljenosti utječe i međudnos noseće osi i građe donjega okrajka bedrene te gornjega okrajka goljenične kosti. U savršanim geometrijskim uvjetima, kada je ugibalište razmjerno, a goljenični čvor u sredini goljenične kosti, zamišljena ih noseća os polovi na dvije preslikane polovine. Ovo je načelo pod nazivom *načelo savršenoga brijega i dola*, prethodno objašnjeno na stranici 29 (Slika 22). U nesavršenim je geometrijskim uvjetima,

međutim, kakvi vladaju u našem nesavršenome svijetu, ugibalište uglavnom nerazmjerno, katkad i izrazito nepravilnoga oblika, dosta plitko, zaravnjeno ili pojedinačno oblikovano, ili mu je dno zavijeno prema unutra, što sve može utjecati na položaj TG okomice TT–TG udaljenosti (145, 146) (Slika 46B). No, treba zapaziti kako u oba slučaja na Slici 46, noseća os polovi gornji okrajak goljenične kosti na dvije preslikane polovine.



Slika 46. Načelo savršenoga (A) i nesavršenoga (B) brijega i dola. P — postrano, TG — gornje mjerište ili »dol« (dno razmjernoga/nerazmjernoga ugibališta) (engl. trochlear groove), TT — donje mjerište ili »brijeg« (vršak razmjernoga/nerazmjernog goljeničnog čvora) (engl. tibial tuberosity/tubercle); crvena okomica — noseća os

Nepravilnosti oblika ugibališta toliko su učestale da je francuski ortoped David Dejour predložio raspodjelu oblika ugibališta u četiri razreda (A–D) (229) (Slika 47), koja je, pokazalo se, donekle subjektivna, pa razvrstavanje nije uvijek jednoznačno. Goljenični je čvor, povrh toga, rijetko istocrtan sa zamišljenom nosećom osi i nalazi se s njezine vanjske strane, odmaknut za neku udaljenost, odnosno klizni pomak. Sve nabrojene pojedinosti u završnici otežavaju mjerenje TT–TG udaljenosti, dodatno umanjujući njezinu pouzdanost.



Slika 47. CT-raspodjela oblika ugibališta koju je osmislio francuski ortoped David Dejour, a pri kojoj se ugibalište označava u razredu A kao plitko (s kutom većim od 145 stupnjeva) (A), u razredu B kao ravno (B), u razredu C s većim, zaobljenim vanjskim kotrljačem bedrene kosti (C) i u razredu D s nepravilnim koštanim izraštajem ili »hridi« (engl. cliff), na koju pokazuje vršak strelice (iz vlastite arhive)

Usto, upada u oči i sljedeća, vrlo intrigantna činjenica: koliko je piscu ovih redaka poznato, u više od četrdeset godina ispitivanja, još se ni u jednome ispitivanju nisu u cijelosti poštovala ISO pravila o vrednovanju mjernih postupaka, napose ona o dosljednosti, objašnjena na stranici 53. Barem u trenutku pisanja ovih redaka, nitko na istim jedinicama ispitivanja (to jest, istoj skupini ispitanika) nije ispitao umnoživost tako da jednu te istu skupinu ispitanika na isti način ispitaju različiti izvođači na različitoj opremi u različitim ustanovama. U pravilu se skuplja prigodni uzorak na kojemu se, zatim, obavlja ispitivanje. Time se, međutim, ne poništava utjecaj unutarnje pristranosti koju ispitanici posjeduju samo zato što su samosvojne biološke jedinice.

U ovome je radu, vrednovanje TT–TIM udaljenosti prošlo stupnjeve ispitivanja istinitosti i dosljednosti, u onome dijelu koji se odnosi na ponovljivost. Pokazalo se da je TT–TIM udaljenost nadmašila svoje takmace. No, za ispitivanje umnoživosti na način koji to zahtijevaju ISO pravila, nažalost, nije bilo ni novčanih, ni vremenskih, a ni infrastrukturnih sredstava.

U priči o PF nestabilnosti, glavna je »zvijezda« PSN, odnosno, namještaj tetive četveroglavoga bedrenog mišića ili pružačke tetive. Zagonetka o tome koliko je mjernih postupaka potrebno da bi se dokazala PF nestabilnost možda, uopćeno rečeno, i nije onoliko zamršena koliko se na prvi pogled čini. Premda se nagib bedrene kosti (α) i koljenski kut (δ_1) razlikuju između koljena bez iščašenja ivera i onih s višekratnim (≥ 2) iščašenjima ivera, osnova zagonetke vrti se oko *namještaja pružačke tetive*. Znamo li da su dva osnovna gibanja klizanje i kruženje, jasno je kako su za osnovnu dijagnostiku PF nestabilnosti potrebne uglavnom dvije, ali ispravne kirurške mjere: jedna, koja mjeri klizni, i druga, koja mjeri kružni pomak pružačke tetive. Klizni pomak pružačke tetive nije ništa drugo nego postrana udaljenost goljeničnoga čvora od zamišljene noseće osi zato što je goljenični čvor hvatište pružačke tetive. TT–TIM udaljenost odgovara upravo na prvi, možda i rjeđi dio zagonetke — onaj o kliznome pomaku pružačke tetive. Kako je geometrijski riječ o smiku tetive četveroglavoga bedrenog mišića, odnosno o kliznome pomaku po osi x u nacrtu i tlocrtu, TT–TIM udaljenost u osnovi je mjera koja predstavlja tetivni smik i mogli bismo je označiti još jednostavnijom kraticom: TS.

Kao i svaki, tako i ovaj rad ima stanovita ograničenja, premda bi se neka od njih morala uzeti s ozbiljnom zadržkom. Retrospektivnost ispitivanja, na primjer, nameće se kao očito i važno prvo ograničenje. Naime, ispitivanje se u potpunosti oslanja na ispravnosti i cjelovitost medicinske dokumentacije te se stoga svi ishodi osnivaju na onome što je u njoj zabilježeno, kao što je i uobičajeno u retrospektivnim ispitivanjima. Iz svega dosad navedenog, osobito u statističkome dijelu ispitivanja, jasno je, međutim, da je riječ o uvjetnoj tvrdnji jer je upravo spoznaja istine koju pruža retrospektivno ispitivanje omogućila njezinu usporedbu s vrijednostima svake od slikovnih pretraga. Svi su ispitanici, nadalje, bili bijelci, što je u skladu s regionalnom demografskom slikom u trenutku provođenja ispitivanja, iako se to, samo po sebi, ne mora nužno smatrati ograničenjem s obzirom na to da kohezivnost ispitivane skupine omogućava jednostavnu usporedbu sa sličnom takvom skupinom u drugome dijelu svijeta. Potrebno je spomenuti i to da se TT–TIM udaljenost osniva na kanonskome uvjerenju kako u koljenu s održanim iverom noseća os prolazi njegovim središtem. Premda je, s vremena na vrijeme osporavaju (230), ova se ortopedska dogma još smatra kamenom temeljcem u zbrinjavanju ortopedskih bolesnika, pa tako i onih s PF nestabilnosti. Skeptici bi mogli posumnjati da TIM, koji može predstavljati noseću os, ujedno može predstavljati i njezino medijalno odstupanje ili, moguće, neku vrijednost između ove dvije vrijednosti. To, na nesreću, nije moguće znati bez opsežnoga ispitivanja. No,

postavlja se pitanje ima li takvo ispitivanje praktičnoga smisla s obzirom na to da je utjecaj koji bi ishod takvoga ispitivanja imao na korištenje TT–TIM udaljenosti toliko mali da je vjerojatno zanemariv. Spolna raslojenost TT–TIM udaljenosti, koliko se čini, nije uvjetovana metodološkom postavljenošću ovoga rada. Stoga su potrebna daljnja, spolno usmjerena istraživanja, ne bi li se pobliže ispitali uzroci koji se nalaze u pozadini ovoga odnosa. Slične nejasnoće, ali širega opsega, dotiču se i TT–TG udaljenosti, osobito u pogledu njezine zavisnosti o dobi i s tim u vezi izborom dobno prilagođenih pragova, što bi dodatno otežalo njenu primjenu u svakodnevnome radu. Najzad, s obzirom na važnost MR-a u dijagnosticiranju nestabilnosti ivera (231), pitanje graničnih vrijednosti TT–TIM udaljenosti pri oslikavanju MR-om ostaje, do daljnjih znanstvenih ispitivanja, otvoreno.

7. Zaključak

TT–TIM udaljenost bolji je mjerni postupak za procjenu izmještenosti PSN-a na poprečnim CT-slikama koljena od TT–TG i TT–FIM udaljenosti budući da je jedina slikovna pretraga u ovome radu koja se pokazala kao ispravna ($\approx 90\%$ istinita i $\approx 90\%$ dosljedna) kirurška mjera (poruka bez šuma). Spolna pristranost TT–TIM udaljenosti zahtijeva daljnja ispitivanja kako bi se utvrdili spolno prilagođeni pragovi. Do tada, u svakodnevnome radu, za vrijednosti TT–TIM udaljenosti iznad 15 mm preporučuje se kirurški zahvat, dok se za vrijednosti između 13 i 15 mm preporučuje osobna procjena ortopeda.

8. Kratki sadržaj na hrvatskome jeziku

Cilj: Ocijeniti udaljenost između goljeničnoga čvora i interkondilnoga središta goljenične kosti, TT–TIM udaljenost, novi mjerni postupak za procjenu izmještenosti pružačkoga sklopa noge na poprečnim CT-slikama koljena u dijagnostici patelofemoralne nestabilnosti.

Materijali i metode: Presječnim retrospektivnim ispitivanjem poprečnih CT-slika 129 koljena, specijalist i specijalizant radiologije u dvotjednom su razmaku zasebno izmjerili udaljenosti između goljeničnoga čvora i dna ugibališta (TT–TG), goljeničnoga čvora i interkondilnoga središta bedrene kosti (TT–FIM) i TT–TIM udaljenost. Zajedno su izmjerili kružne pomake bedrene i/ili goljenične kosti te utvrdili oblik ugibališta. Slaganje izvođača procijenjeno je intraklasnim pokazateljem povezanosti (ICC).

Rezultati: Mogući pragovi TT–TG i TT–FIM udaljenosti bili su >20 ili >24 mm, a TT–TIM udaljenosti >13 ili >15 mm. TT–TIM udaljenost bila je ispravna kirurška mjera visoke istinitosti i dosljednosti ($\approx 90\%$) i, stoga, najbolji mjerni postupak. Zavisila je samo o spolu, dok su ostale udaljenosti zavisile o dobi, obliku ugibališta, koljenskom i zajedničkom kutu te nagibu bedrene kosti, pri čemu nijedna udaljenost nije zavisila o strani tijela. Gotovo savršeno slaganje izvođača ($ICC > 0,81$) opravdalo je upotrebu CT-uređaja.

Zaključak: TT–TIM udaljenost mjerni je postupak za procjenu izmještenosti pružačkoga sklopa noge u dijagnostici patelofemoralne nestabilnosti, s najnižim mogućim pragom od >13 mm.

9. Kratki sadržaj i naslov disertacije na engleskome jeziku

TITLE: Tibial tuberosity–tibial intercondylar midpoint distance in diagnosing patellofemoral instability on the axial CT-images of the knee

AUTHOR: Dinko Nizić (2024)

Objective: To rate the new, tibial tuberosity–tibial intercondylar midpoint (TT–TIM) distance, evaluating lateralisation of the extensor mechanism of the knee in diagnosing patellofemoral instability.

Materials and methods: In a cross-sectional retrospective imaging study on axial CT-images of 129 knees, a radiology specialist, and a resident separately measured the tibial tuberosity–trochlear groove (TT–TG), tibial tuberosity–femoral intercondylar midpoint (TT–FIM), and the TT–TIM distance. Jointly, they measured the rotational alignment of the femur and/or tibia and evaluated the trochlear shape. Interrater agreement was assessed using intraclass correlation coefficient (ICC).

Results: Possible thresholds for TT–TG and TT–FIM distances were >20, and >24 mm with >13, and >15 mm for TT–TIM distance. TT–TIM distance was a correct surgical measure with high trueness, and precision (≈90%) and, hence, the best measuring method. It was only sex-biased, whereas others depended on age, trochlear shape, knee rotation, general rotation, and the femoral tilt, though none on laterality. The almost perfect interrater agreement (ICC>0.81) justified the use of a CT-scanner.

Conclusion: TT–TIM distance is a measure of lateralisation of the extensor mechanism of the knee in diagnosing patellofemoral instability with the lowest possible threshold of 13 mm.

10. Popis literature

1. Keros P, Pećina M. Temelji anatomije čovjeka. 3. izmijenjeno i dopunjeno izd. Zagreb: Sveučilište u Zagrebu, Medicinski fakultet; 1992.
2. Krmpotić-Nemanić J. Anatomija čovjeka. 5. pretiskano izd. Zagreb: Medicinska naklada; 1993.
3. Keros P, Pećina M, Ivančić-Košuta M. Temelji anatomije čovjeka. Zagreb: Naprijed; 1999.
4. Keros P, Pećina M. Funkcijska anatomija lokomotornoga sustava. Zagreb: Naklada Ljevak; 2006.
5. Ciglar D. Tehničko crtanje i kotiranje [Powerpoint prezentacija]. Zagreb: Sveučilište u Zagrebu, Fakultet strojarstva i brodogradnje; 2013.
6. Matonićkin I, Erben R. Opća zoologija. Zagreb: Školska knjiga; 1994.
7. Keros P, Krmpotić-Nemanić J, Vinter I. Perovićeve anatomija čovjeka. Sustav organa pokretanja. Zagreb: Sveučilište u Zagrebu, Medicinski fakultet; 1991.
8. Bazjanac D. Tehnička mehanika. II. dio. Kinematika. Zagreb: Tehnička knjiga; 1977.
9. Bazjanac D. Tehnička mehanika. I. dio. Statika. Zagreb: Tehnička knjiga; 1966.
10. Igaly G, ur. Hrvatsko matematičko nazivlje. Terminološki rječnici Struna. Zagreb: Institut za hrvatski jezik i jezikoslovlje; 2015.
11. Nikolić V, Hudec M, Hudec G, Agić A, Jo-Osvatić A, Jovanović S i sur. Principi biomehanike. Zagreb: Naklada Ljevak; 2011.
12. Ražnjević K. Krautov strojarski priručnik. Zagreb: Axiom; 1997.
13. Andrejev V. Mehanika. II. dio. Kinematika. Zagreb: Tehnička knjiga; 1971.
14. Opalić M, Kljajin M, Sebastijanović S. Tehničko crtanje. Čakovec: Zrinski d.d.; 2002.
15. Koludrović Ć, Koludrović-Harbić I, Koludrović R. Tehničko crtanje u slici s kompjutorskim aplikacijama. Rijeka: autorska naklada; 1994.
16. Gorski O, Majnarić N. Grčko-hrvatski rječnik (na osnovi Žepić-Krkluševa rječnika iz 1903.). 7. izd. Zagreb: Školska knjiga; 2005.
17. Čaušević M. Tehnička mehanika. Kinematika. Zagreb: Školska knjiga; 2000.
18. Greene WB, Heckman JD, ur. The clinical measurement of joint motion. Rosemont (IL): American academy of orthopaedic surgeons; 1994.
19. Šulek B. Hrvatsko-njemačko-talijanski rječnik znanstvenoga nazivlja u dva sveska (A–N i O–Ž) [pretisak]. Zagreb: Globus; 1990.
20. Šonje J, ur. Rječnik hrvatskoga jezika. Zagreb: Leksikografski zavod »Miroslav Krleža« i Školska knjiga; 2000.
21. Bazjanac D. Nauka o čvrstoći. Zagreb: Tehnička knjiga; 1968.

22. Izvodnica. U: Hrvatska enciklopedija [Internet]. Zagreb: Leksikografski zavod »Miroslav Krleža«; c2021 [pristupljeno 29.11.2022.]. Dostupno na: <https://www.enciklopedija.hr/Natuknica.aspx?ID=28392>
23. Scorcelletti M, Reeves ND, Rittweger J, Ireland A. Femoral anteversion: significance and measurement. *J Anat.* 2020;237(5):811–26.
24. Kate BR. Anteversion versus torsion of the femoral neck. *Acta Anat.* 1976;94(3):457–63.
25. Arhimedova spirala. U: Hrvatska enciklopedija [Internet]. Zagreb: Leksikografski zavod »Miroslav Krleža«; c2021 [pristupljeno 2.12.2022.]. Dostupno na: <https://www.enciklopedija.hr/Natuknica.aspx?ID=69993>
26. Šenjok A. Kut, krug i kružnica u nastavi matematike. Zagreb: Sveučilište u Zagrebu, Prirodoslovno-matematički fakultet; 2020.
27. Sterling MJ. *Trigonometry for dummies*. 2. izd. Hoboken (NJ): John Wiley & Sons; 2014.
28. Paley D. *Principles of deformity correction*. Berlin, Heidelberg, New York: Springer-Verlag; 2002.
29. Pickering S, Armstrong D. Focus on alignment in total knee replacement. *J Bone Joint Surg.* 2012;1–3.
30. Sikorski JM. Alignment in total knee replacement. *J Bone Joint Surg Br.* 2008;90(9):1121–7.
31. Dežman I. *Rječnik lěčničkoga nazivlja*. Zagreb: JAZU; 1868.
32. Jambrešić A, Sušnik F. *Lexicon Latinum interpretatione Illyrica, Germanica et Hungarica locuples & index illirico sive croatico-latinus*. Zagrabiae: Typis Academicis societatis Jesu; 1742. [pretisak]. Zagreb: Zavod za hrvatski jezik Hrvatskoga filološkog instituta; 1992.
33. Belostenec I. *Gazophylacium, seu Latino-Illyricorum onomatum aerarium, I, Gazophylacium illyrico-latinum, II*. Zagreb: Typis Joannis Baptistae Weitz; 1740. [pretisak]. Zagreb: Stari grad; 1998.
34. Divković M. *Latinsko-hrvatski rječnik za škole* [pretisak 2. izd. iz 1900.]. 8. izd. Zagreb: Naprijed; 1997.
35. Križek V. *Rječnik za dolnje gimnazije*. Beč; 1862.
36. Cravetto E, ur. *Povijest rimskoga carstva*. IV. knjiga. Zagreb: Europapress holding; 2007.
37. Nemičić M. *Medicinski rječnik (Lexicon medicum)*. Njemačko-latinsko-hrvatski. Zagreb: trošak i naklada kr. Hrv.-Slav.-Dalm. Zemaljske vlade; 1913.
38. Lučić R. *Hrvatsko-nizozemski rječnik*. Amsterdam: Pegasus; 2013.
39. Jernej B. *Englesko-hrvatski medicinski rječnik*. Svezak II: M–Z. Zagreb: Školska knjiga; 2009.
40. Borčić L. *Granda vortario esperanta-kroata (Veliki rječnik esperantsko-hrvatski)*. Zagreb: Hrvatski savez za esperanto (KEL) i Sveučilišna knjižara; 2008.

41. Jernej B. Englesko-hrvatski medicinski rječnik. Svezak I: A–L. Zagreb: Školska knjiga; 2006.
42. Padovan I, ur. Enciklopedijski rječnik humanog i veterinarskog medicinskog nazivlja. Zagreb: HAZU i Leksikografski zavod »Miroslav Krleža«; 2006.
43. Simonelli M. Rječnik talijansko-hrvatski i hrvatsko talijanski s talijanskom gramatikom. Split: Marjan tisak; 2006.
44. Hansen-Kokoruš R, Matešić J, Pečur-Medinger Z, Znika M. Njemačko-hrvatski univerzalni rječnik. Zagreb: Nakladni zavod Globus i Institut za hrvatski jezik i jezikoslovlje; 2005.
45. Loknar V. Rječnik latinskoga i hrvatskoga medicinskoga nazivlja. Zagreb: Medicinska naklada; 2003.
46. Tanay V. Hrvatsko-englesko rječnik medicinskoga nazivlja i englesko-hrvatski rječnik medicinskoga nazivlja s izgovorom. 2. izd. Zagreb: Medicinska naklada; 2003.
47. Anić V. Rječnik hrvatskoga jezika. 3. prošireno izd. Zagreb: Novi Liber; 2000.
48. Matas Đ. Četverojezični (hrvatsko-njemačko-englesko-latinski) rječnik poljoprivrede, šumarstva, veterine i primijenjene biologije. Zagreb: Profil International; 1999.
49. Tanay V. Hrvatsko-englesko rječnik medicinskoga nazivlja i englesko-hrvatski rječnik medicinskoga nazivlja s izgovorom. Zagreb: Medicinska naklada; 1998.
50. Drvodelić M. Hrvatsko-engleski rječnik. 7. prerađeno i dopunjeno izd. Zagreb: Školska knjiga; 1996.
51. Filipović R, ur. Englesko-hrvatski rječnik. 20. izd. Zagreb: Školska knjiga; 1993.
52. Brodnjak V. Rječnik razlika između hrvatskoga i srpskoga jezika. Zagreb: NIRO Školske novine i Hrvatska sveučilišna naklada; 1992.
53. Jakić B, Hurm A. Hrvatsko-njemački rječnik s gramatičkim podacima i frazeologijom. 7. izd. Zagreb: Školska knjiga; 1991.
54. Rebesko B, Rigler L, Zobundžija M, Janković Ž, ur. Anatomiae animalium domesticorum manuale graphicum (Slikovni priručnik anatomije domaćih životinja. Slikovni priručnik anatomije domaćih živali). Ljubljana, Zagreb, Beograd: Državna založba Slovenije; 1986.
55. Grujić B. Rečnik francusko-srpskohrvatski i srpskohrvatsko-francuski sa kratkom gramatikom francuskog jezika. 4. izd. Cetinje: Obod; 1962.
56. Babić S. Tvorba riječi u hrvatskome književnome jeziku. 3. poboljšano izd. Zagreb: HAZU i Nakladni zavod Globus; 2002.
57. Parčić DA. Rječnik hrvatsko-talijanski. 3. popravljeno i pomnoženo izd. U Zadru: Tisak i naklada »Narodnoga Lista«; 1901. [pretisak]. Zagreb: Artesor Studio; 1995.
58. Skok P. Etimologijski rječnik hrvatskoga ili srpskoga jezika. Zagreb: JAZU; 1971–1973. [pretisak]. Zagreb: JAZU, ČGP Delo i OOUR Globus; 1988.
59. Matasović R, Pronk T, Ivšić D, Brozović Rončević D. Etimološki rječnik hrvatskoga jezika. 1. Svezak. A–Nj. Zagreb: Institut za hrvatski jezik i jezikoslovlje; 2016.

60. Gluhak A. Hrvatski etimološki rječnik. Zagreb: August Cesarec; 1993.
61. Hoad TF, ur. The concise Oxford dictionary of English etymology. Oxford: Oxford University Press; 1996.
62. Agrawal A. Musculoskeletal etymology: what's in a name? J Clin Orthop Trauma. 2019; 10(2):387–94.
63. Vajs N. Hrvatska povijesna fitonimija. Zagreb: Institut za hrvatski jezik i jezikoslovlje; 2003.
64. Iveković F, Broz I. Rječnik hrvatskoga jezika. Svezak I. A–O. Zagreb: Štamparija Karla Albrechta (Jos. Wittasek); 1901.
65. Vukasović Ž. Naravoslovje domaće životinje sa osobitim obzirom na gospodarstvo za gospodarsko-šumarsko učilište. Zagreb: Narodna tiskarnica dra. Ljudevita Gaja; 1865.
66. Veselić (Fröhlich) RV. Rěčnik ilirskoga i němačkoga jezika. Pěrvii iliti ilirsko-němački dio. Beč: troškom A. A. Venedikta, slavenskoga knjigara; 1853–1854.
67. Mažuranić I, Užarević J. Deutsch-ilirisches Wörterbuch (Němačko-ilirski slovar). Zagreb: Narodna ilirska tiskarnica Dra. Ljudevita Gaja; 1842.
68. Karadžić Stefanović, V. Srpski rječnik (srpsko-njemačko-latinski). Beč: 1818.
69. Stulli J (Štulić J). Lexicon Latino-italico-illyricum ditissimum, ac locupletissimum, in quo adferuntur usitatiores, elegantiores, difficiliores, earundem linguarum phrases, loquendi formulae, ac proverbia. Bd.:1, 2. Budaë: typis, ac sumptibus typographiæ regiæ universitatis Pestanae (Budimpešta); 1801.
70. Jurasich G (Jurašić J). Dizionario Italiano-Illirico (Talijsko-ilirski rječnik). Edizione prima (Prvo izdanje). Trieste (Trst); 1863.
71. Hrvatski jezični portal [Internet]. Zagreb: Znanje i Srce; c2006 [pristupljeno 11.9.2022.]. Dostupno na: <https://hjp.znanje.hr/index.php?show=main>
72. Šarić Lj, Wittschen W. Rječnik sinonima hrvatskoga jezika. Zagreb: Naklada Jesenski i Turk; 2008.
73. Anić V. Rječnik hrvatskoga jezika. Zagreb: Europapress holding i Novi Liber; 2007.
74. Anić V, Goldstein I. Rječnik stranih riječi. Zagreb: Europapress holding i Novi Liber; 2007.
75. Damjanović S, Jurčević I, Kuštović T, Kuzmić B, Lukić M, Žagar M. Mali staroslavensko-hrvatski rječnik. Zagreb: Matica hrvatska; 2004.
76. Hurm A. Njemačko-hrvatskosrpski rječnik s gramatičkim podacima i frazeologijom. 2. popravljeno i dopunjeno izd. Zagreb: Školska knjiga; 1959.
77. Levi MG. Della medicina di Aulo Cornelio Celso. Libri otto. U: Enciclopedia delle scienze mediche. Venezia: Dalla tip. di Giuseppe Antonelli; 1838.
78. Lui A. Zoologija. 9. nepromijenjeno izd. Zagreb: Školska knjiga; 1994.
79. Momčinović V, Tanay V, Žurić-Havelka S. Medical English. Body systems. 2. dopunjeno izd. Zagreb: Sveučilište u Zagrebu, Medicinski fakultet; 1994.

80. Struna — hrvatsko strukovno nazivlje [Internet]. Zagreb: Institut za hrvatski jezik i jezikoslovlje; c2009 [pristupljeno 10.12.2022.]. Dostupno na: <http://www.struna.ihjj.hr>
81. Horvat-Žepić B. Latinsko-hrvatski rječnik. 13. izd. Zagreb: Školska knjiga; 2000.
82. Lochmer A (Lochmer Š). English-Croatian dictionary. Senj: Tisak i naklada I. pl. Hreljanovića; 1906.
83. Budmani P, Maretić T, ur. Rječnik hrvatskoga ili srpskoga jezika. Zagreb: JAZU; 1904–1910.
84. Voltiggi J (Volčić J). Ricoslovník (vocabolario-Wörterbuch) illirickoga, italianskoga i nimačskoga jezika s' jednom pridpostavljenom grammatikom illi pismenstvom. Beč: Kurtzbeck; 1802–1803.
85. Babukić V. Ilirska slovnica. Brzotiskom narodne tiskarnice Dra. Ljudevita Gaja; 1854.
86. Goursau H, Goursau M. Europski rječnik hrvatsko-englesko-njemačko-francusko-talijansko-španjolski. 2. izd. Zagreb: Mozaik knjiga; 1995.
87. Sudić A. Univerzalni talijansko-hrvatski i hrvatsko-talijanski rječnik. Zagreb: Mozaik knjiga; 2003.
88. Della Bella A. Dizionario Italiano-Latino-Illirico cui si premettono alcuni avvertimenti per inscrivere e con facilità maggiore leggere le voci illiriche scritte con caratteri italiani, ed anche una breve grammatica per apprendere (...) la lingua illirica. Venezia (Mleci): Presso Cristoforo Zanne; 1728.
89. Della Bella A. Dizionario italiano-latino-illirico a cui si premettono alcune brevi istruzioni grammaticali necessarie per apprendere la lingua e l'ortografia illirica, nella stamperia privilegiata. 2. izd. Ragusa (Dubrovnik); 1785.
90. Kostić AĐ. Višejezički medicinski rečnik (Lexicon medicum polyglottum). 4. ispravljeno izd. Beograd: Nolit; 1987.
91. Lodereker P. Dictionarium septem diversarum linguarum videlicet Latine, Italice, Dalmatice, Bohemicè, Polonicè, Germanicè, & Ungaricè, unà cum cuiuslibet Linguae Registro siue Repertorio vernaculo, in quo candidus Lector, sui idiomatis Vocabulum, facile inuenire poterit. Singulari studio & industria collectum a Petro Lodereckero Prage, No, Bohemo, &c. Cum Gratia & Priuilegio Imperiali. (Sedmerojezični rječnik latinskog, talijanskog, dalmatinskog / hrvatskog /, češkog, poljskog, njemačkog i mađarskog (...)). Prage; 1605. [pretisak]. Zagreb: Novi Liber i Nacionalna i sveučilišna knjižnica Zagreb; 2005.
92. Langslow DR. Medical Latin in the Roman Empire. New York: Oxford University Press; 2000.
93. Mašek Bosnodolski D. Mala anatomija i fiziologija. Zagreb: Hrvatski sokolski savez; 1908.
94. Anić V, Goldstein I. Rječnik stranih riječi. 2. izd. Zagreb: Novi Liber; 2000.

95. Habelić J. Dictionar ili Réchi Szlovenske zvegega ukup zebrane, u red postaulylene, i Diachkemi zlahkotene trudom Jurja Habelicha, masnika Tovarustva Jesusevoga, na pomoch napredka u diachkom navuku skolneh mladenczeu horvatszkoga i szlovenszkoga naroda. Graz; 1670.
96. Wolf I. Rječnik njemačko-hrvatski i hrvatsko-njemački s njemačkom gramatikom. Split: Marjan tisak; 2006.
97. Pećina M, ur. Ortopedija. 2. izd. Zagreb: Naklada Ljevak; 2000.
98. Perić R. Povijest crkve. Nikola V., papa: 1447—1455. U: Vjera i djela [Internet]. c2022 [pristupljeno 30.11.2022.]. Dostupno na: <https://www.vjeraidjela.com/nikola-v-papa-1447-1455/>
99. Rogers K. Aulus Cornelius Celsus. U: Encyclopaedia Britannica [Internet]. Chicago (IL): The Britannica Group; c2022 [pristupljeno 30.11.2022.]. Dostupno na: <https://www.britannica.com/biography/Aulus-Cornelius-Celsus>
100. Rebić A. Gutenbergova Biblija. Bogoslovska smotra. 2003;73(1):225–32.
101. Celzo, Aulo Kornelije. U: Hrvatska enciklopedija [Internet]. Zagreb: Leksikografski zavod »Miroslav Krleža«; c2021 [pristupljeno 1.12.2022.]. Dostupno na: <https://www.enciklopedija.hr/Natuknica.aspx?ID=11181>
102. Misal po zakonu rimskoga dvora [Internet]. Zagreb: Nacionalna sveučilišna knjižnica u Zagrebu; c2022 [pristupljeno 30.11.2022.]. Dostupno na: <https://www.nsk.hr/dan-nsk-i-misal-po-zakonu-rimskoga-dvora/>
103. Haddad FS, Raja S. Knee extensor mechanism injuries. U: Rodríguez-Merchán EC, ur. Traumatic injuries of the knee. Italija: Springer Verlag; 2013, str. 77.
104. Ostlere S. The extensor mechanism of the knee. Radiol Clin North Am. 2013;51(3):393–411.
105. Gonzalo A, Mitchell AWM, Healy JC. The lower limb. U: Butler P, Mitchell AWM, Healy JC, ur. Applied radiological anatomy. 2. izd. New York: Cambridge University Press; 2012, str. 347.
106. Donell S. Patellofemoral dysfunction: extensor mechanism malalignment. Curr Orthop. 2006;20(2):103–11.
107. Momoli A, Modena M, Giaretta S. Extensor mechanism realignment procedures in the treatment of patellofemoral instability. Joints. 2013;1(2):21–6.
108. Hašpl M, Dubravčić-Šimunjak S, Bojanić I, Pećina M. Prednja koljenska bol u sportu i radu. Arh Hig Rada Toksikol. 2001;52(4):441–9.
109. Yamada Y, Toritsuka Y, Horibe S, Nakamura N, Sugamoto K, Yoshikawa H i sur. Patellar instability can be classified into four types based on patellar movement with knee flexion: a three-dimensional computer model analysis. J ISAKOS. 2018;3(6):328–35.
110. Nizić D, Šimunović M, Pavliša G, Jelić M. Tibial tuberosity–tibial intercondylar midpoint distance measured on computed tomography scanner is not biased during knee rotation

- and could be clinically more relevant than current measurement systems. *Int Orthop*. 2021;45(4):959–70.
111. Fox AJ, Wanivenhaus F, Rodeo SA. The basic science of the patella: structure, composition, and function. *J Knee Surg*. 2012;25(2):127–41.
 112. Victor JMK. Biomechanics of the knee and alignment. U: Scuderi GR, Tria AJ Jr, ur. *The knee: a comprehensive review*. Singapore: World Scientific Publishing; 2010, str. 37–67.
 113. Jain NP, Khan N, Fithian DC. A treatment algorithm for primary patellar dislocations. *Sports Health: A Multidisciplinary Approach*. 2011;3(2):170–4.
 114. Weber AE, Nathani A, Dines JS, Allen AA, Shubin-Stein BE, Arendt EA i sur. An algorithmic approach to the management of recurrent lateral patellar dislocation. *J Bone Joint Surg Am*. 2016;98(5):417–27.
 115. Andonovski A. Patelar instability: medial patellofemoral ligament reefing versus medial patellofemoral ligament reconstruction. *Maced J Med Sci*. 2012;5(4):444–52.
 116. Redziniak DE, Diduch DR, Mihalko WM, Fulkerson JP, Novicoff WM, Sheibani-Rad S i sur. Patellar instability. *J Bone Joint Surg Am*. 2009;91(9):2264–75.
 117. Dutta SK, Data D. *Applied orthopaedic biomechanics*. New Delhi: BI Publications Pvt Ltd; 2008, str. 148, 151, 168, 175, 178–9.
 118. Feller JA, Amis AA, Andrish JT, Arendt EA, Erasmus PJ, Powers CM. Surgical biomechanics of the patellofemoral joint. *Arthroscopy*. 2007;23(5):542–53.
 119. Manaster BJ, Crim J, Rosenberg ZS, ur. *Diagnostic and surgical imaging anatomy. Knee, ankle, foot*. Salt Lake City (UT): Amirsys; 2007.
 120. Brattström, H. Shape of the intercondylar groove normally and in recurrent dislocation of patella: a clinical and x-ray anatomical investigation. *Acta Orthop Scand*. 1964;35(68):1–148.
 121. Sheehan FT, Derasari A, Fine KM, Brindle TJ, Alter KE. Q-angle and J-sign: indicative of maltracking subgroups in patellofemoral pain. *Clin Orthop Relat Res*. 2010;468(1): 266–75.
 122. Biedert RM, Warnke K. Correlation between the Q angle and the patella position: a clinical and axial computed tomography evaluation. *Arch Orthop Trauma Surg*. 2001; 121(6):346–9.
 123. Nguyen AD, Boling MC, Levine B, Shultz SJ. Relationships between lower extremity alignment and the quadriceps angle. *Clin J Sport Med*. 2009;19(3):201–6.
 124. Jones RB, Barlett EC, Vainright JR, Carroll RG. CT determination of tibial tubercle lateralization in patients presenting with anterior knee pain. *Skeletal Radiol*. 1995;24(7): 505–9.

125. Schulthies SS, Francis RS, Fisher AG, Van de Graaff KM. Does the Q angle reflect the force on the patella in the frontal plane? *Phys Ther.* 1995;75(1):24–30.
126. Guerra JP, Arnold MJ, Gajdosik RL. Q angle: effects of isometric quadriceps contraction and body position. *J Orthop Sports Phys Ther.* 1994;19(4):200–4.
127. Diduch DR, Gerdemant A. Disorders of the patellofemoral joint. U: Scuderi GR, Tria AJ, ur. *The knee. A comprehensive review.* Singapore: World Scientific Publishing; 2010, str. 195–206.
128. Madani A, Sadr AP, Yeganeh A, Shahoseini G. The correlation between Q-angle (clinical) and TTTG distance (axial computed tomography) in Firuzgar Hospital. *MJIRI.* 2010; 23(4):189–99.
129. Shakespeare D, Fick D. Patellar instability — can the TT–TG distance be measured clinically? *Knee.* 2005;12(3):201–4.
130. Goutallier D, Bernageau J, Lecudonnec B. Mesure de l'écart tubérosité tibiale antérieure-gorge de la trochlée (T.A.–G.T.). Technique. Résultats. Intérêt (The measurement of the tibial tuberosity. Patella groove distanced technique and results [author's transl]). *Rev Chir Orthop Reparatrice Appar Mot.* 1978;64(5):423–8.
131. Elman MV, Zimmer S, Schepsis AA. Avoiding and managing complications in patella surgery. U: Meislin RJ, Halbrecht J, ur. *Complications in knee and shoulder surgery. Management and treatment options for the sports medicine orthopedist.* London: Springer Verlag; 2009, str. 143.
132. Wagenaar FC, Koëter S, Anderson PG, Wymenga AB. Conventional radiography cannot replace CT scanning in detecting tibial tubercle lateralisation. *Knee.* 2007;14(1):51–4.
133. Worden A, Owen J, Cutuk A, Kaar S. Radiographic and anatomic evaluation of tibial tubercle to trochlear groove distance. *J Knee Surg.* 2016;29(7):589–93.
134. Sundararajan SR, Raj M, Ramakanth R, Muhil K, Rajasekaran S. Prediction of recurrence based on the patellofemoral morphological profile and demographic factors in first-time and recurrent dislocators. *Int Orthop.* 2020;44(11):2305–14.
135. Brady JM, Rosencrans AS, Shubin Stein BE. Use of TT–PCL versus TT–TG. *Curr Rev Musculoskelet Med.* 2018;11(2):261–5.
136. Hinckel BB, Gobbi RG, Filho EN, Pécora JR, Camanho GL, Rodrigues MB i sur. Are the osseous and tendinous–cartilaginous tibial tuberosity–trochlear groove distances the same on CT and MRI? *Skeletal Radiol.* 2015;44(8):1085–93.
137. Brenner DJ, Hall EJ. Computed tomography — an increasing source of radiation exposure. *N Eng J Med.* 2007;357(22):2277–84.
138. Nema više štancanja uputnica — CT i magnetska rezonanca samo uz opravdani razlog. U: Novi list [Internet]. Rijeka: Novi list d. d.; c2013 [pristupljeno 16.2.2013.]. Dostupno na: <http://www.novolist.hr/Vijesti/Hrvatska/Nema-vise-stancanja-uputnica-CT-i-magnetska-rezonanca-samo-uz-opravdani-razlog>

139. Preston DL, Rone E, Tokuoka S, Funamoto S, Nishi N, Soda M i sur. Solid cancer incidence in atomic bomb survivors. 1958-1998. *Radiat Res.* 2007;168(1):1–64.
140. Damjanović D. Doze zračenja i klasifikacija ciljnih organa. *Radiološki vjesnik (RV)*. 2009;(3):12–4.
141. Biswas D, Bible JE, Bohan M, Simpson AK, Whang PG, Grauer JN. Radiation exposure from musculoskeletal computerized tomographic scans. *J Bone Joint Surg Am.* 2009; 91(8):1882–9.
142. Dejour DH, Mesnard G, Giovannetti de Sanctis E. Updated treatment guidelines for patellar instability: "un menu à la carte". *J Exp Orthop.* 2021;8(1):109.
143. Biedert RM, ur. *Patellofemoral disorders. Diagnosis and treatment.* Chichester: John Wiley & Sons; 2004.
144. Delgado-Martinez AD, Estrada C, Rodríguez-Merchán EC, Atienza M, Ordóñez JM. CT scanning of the patellofemoral joint. The quadriceps relaxed or contracted? *Int Orthop.* 1996;20(3):159–62.
145. Nizić D. The tibial tubercle-trochlear groove distance on axial CT and MRI: letter to the editor. *Am J Sports Med.* 2013;41(12):NP53–4. Dostupno na: <https://pubmed.ncbi.nlm.nih.gov/24284531/>
146. Nizić D. Comparison of positions of the trochlear groove line and the vertical midline of the pericondylar rectangle on axial computed tomography: a retrospective pilot study. *Skeletal Radiol.* 2012;41(9):1099–104.
147. Zaffagnini S, Dejour D, Arendt EA, ur. *Patellofemoral pain, instability, and arthritis. Clinical presentation, imaging, and treatment.* Berlin, Heidelberg: Springer Verlag; 2010.
148. Beaconsfield T, Pintore E, Maffulli N, Petri GJ. Radiological measurements in patellofemoral disorders. A review. *Clin Orthop Relat Res.* 1994;308:18–28.
149. Dejour H, Walch G, Nove-Josserand L, Guier C. Factors of patellar instability: an anatomic radiographic study. *Knee Surg Sports Traumatol Arthrosc.* 1994;2(1):19–26.
150. Pennock AT, Alam M, Bastrom T. Variation in tibial tubercle–trochlear groove measurement as a function of age, sex, size, and patellar instability. *Am J Sports Med.* 2014; 42(2):389–93.
151. Sherman SL, Erickson BJ, Cvetanovich GL, Chalmers PN, Farr J 2nd, Bach BR Jr i sur. Tibial tuberosity osteotomy: indications, techniques, and outcomes. *Am J Sports Med.* 2014;42(8):2006–17.
152. Camp CL, Stuart MJ, Krych AJ, Levy BA, Bond JR, Collins MS i sur. CT and MRI measurements of tibial tubercle–trochlear groove distances are not equivalent in patients with patellar instability. *Am J Sports Med.* 2013;41(8):1835–40.
153. Balcarek P, Jung K, Frosch KH, Stürmer KM. Value of the tibial tuberosity–trochlear groove distance in patellar instability in the young athlete. *Am J Sports Med.* 2011;39(8): 1756–61.

154. Koëter S, Diks MJ, Anderson PG, Wymenga AB. A modified tibial tubercle osteotomy for patellar maltracking: results at two years. *J Bone Joint Surg Br.* 2007;89(2):180–5.
155. Dejour D, Le Coultre B. Osteotomies in patello–femoral instabilities. *Sports Med Arthrosc Rev.* 2007;15(1):39–46.
156. Schöttle PB, Zanetti M, Seifert B, Pfirrmann CW, Fucentese SF, Romero J. The tibial tuberosity–trochlear groove distance; a comparative study between CT and MRI scanning. *Knee.* 2006;13(1):26–31.
157. Buuck DA, Fulkerson JP. Anteromedialization of the tibial tubercle: A 4- to 12-year follow-up*. *Oper Tech Sports Med.* 2000;8(2):131–7.
158. Dejour H, Walch G, Neyret P, Adeleine P. La dysplasie de la trochlée fémorale (Dysplasia of the femoral trochlea). *Rev Chir Orthop Reparatrice Appar Mot.* 1990;76(1):45–54.
159. Saudan M, Fritschy D. Mesure de la TA–GT au scanner dans l'instabilité rotulienne: variabilité inter-observateurs (AT–TG [anterior tuberosity–trochlear groove]: interobserver variability in CT measurements in subjects with patellar instability). *Rev Chir Orthop Reparatrice Appar Mot.* 2000;86(3):250–5.
160. Saper MG, Popovich JM Jr, Fajardo R, Hess S, Pascotto JL, Shingles M. The relationship between tibial tubercle–trochlear groove distance and noncontact anterior cruciate ligament injuries in adolescents and young adults. *Arthroscopy.* 2016;32(1):63–8.
161. Moreland JR, Basset LW, Hanker GJ. Radiographic analysis of the axial alignment of the lower extremity. *J Bone Joint Surg Am.* 1987;69(5):745–9.
162. Dejour H, Carret JP, Walch G. Les 6èmes journées Lyonnaises de chirurgie du genou. Lyon: Clinique de chirurgie orthopédique et traumatologique centre hospitalier Lyon–Sud; 1987, str. 39.
163. Duthon VB. Acute traumatic patellar dislocation. *Orthop Traumatol Surg Res.* 2015; 101(1 Suppl):S59–67.
164. Xu Z, Zhao P, Song Y, Wang H, Zhou A, Yu JK. Reliability of the tibial tubercle–Roman arch distance for evaluating tibial tubercle malposition and predicting patellar dislocation via magnetic resonance imaging. *Orthop J Sports Med.* 2022;10(8):23259671221118561.
165. Balcarek P, Terwey A, Jung K, Walde TA, Frosch S, Schüttrumpf JP i sur. Influence of tibial slope asymmetry on femoral rotation in patients with lateral patellar instability. *Knee Surg Sports Traumatol Arthrosc.* 2012;21(9):2155–63.
166. Tanaka MJ, Cosgarea AJ. Measuring malalignment on imaging in the treatment of patellofemoral instability. *Am J Orthop (Belle Mead NJ).* 2017;46(3):148–51.
167. Camathias C, Pagenstert G, Stutz U, Barg A, Müller–Gerbl M, Nowakowski AM. The effect of knee flexion and rotation on the tibial tuberosity–trochlear groove distance. *Knee Surg Sports Traumatol Arthrosc.* 2016;24(9):2811–7.

168. Daynes J, Hinckel BB, Farr J. Tibial tuberosity-posterior cruciate ligament distance. *J Knee Surg.* 2016;29(6):471–7.
169. Tanaka MJ, Elias JJ, Williams AA, Carrino JA, Cosgarea AJ. Correlation between changes in tibial tuberosity–trochlear groove distance and patellar position during active knee extension on dynamic kinematic computed tomographic imaging. *Arthroscopy.* 2015; 31(9):1748–55.
170. Dietrich TJ, Betz M, Pfirrmann CW, Koch PP, Fucentese SF. End-stage extension of the knee and its influence on tibial tuberosity–trochlear groove distance (TTTG) in asymptomatic volunteers. *Knee Surg Sports Traumatol Arthrosc.* 2014;22(1):214–8.
171. MacLean IS, Southworth TM, Dempsey IJ, Naveen NB, Huddleston HP, Lansdown DA i sur. Interobserver reliability and change in the sagittal tibial tubercle–trochlear groove distance with increasing knee flexion angles. *J Knee Surg.* 2021;35(14):1571–6.
172. Seitlinger G, Scheurecker G, Högler R, Labey L, Innocenti B, Hofmann S. Tibial tubercle–posterior cruciate ligament distance: a new measurement to define the position of the tibial tubercle in patients with patellar dislocation. *Am J Sports Med.* 2012;40(5):1119–25.
173. Sedeek SM, Choudry Q, Karunatilake NA, Arshad MS. Posterior cruciate ligament injury: diagnosis and management. *Hard Tissue.* 2014;3(2):11–5.
174. Fontboté CA, Sell TC, Laudner KG, Haemmerle M, Allen CR, Margheritini F i sur. Neuromuscular and biomechanical adaptations of patients with isolated deficiency of the posterior cruciate ligament. *Am J Sports Med.* 2005;33(7):982–9.
175. Veltri DM, Warren RF. Isolated and combined posterior cruciate ligament injuries. *J Am Acad Orthop Surg.* 1993;1(2):67–75.
176. Margheritini F, Rihn J, Musahl V, Mariani PP, Harner C. Posterior cruciate ligament injuries in the athlete: an anatomical, biomechanical and clinical review. *Sports Med.* 2002;32(6):393–408.
177. Koëter S, Horstmann WG, Wagenaar FC, Huysse W, Wymenga AB, Anderson PG. A new CT scan method for measuring the tibial tubercle trochlear groove distance in patellar instability. *Knee.* 2007;14(2):128–32.
178. Lin Y-F, Jan M-H, Lin D-H, Cheng C-K. Different effects of femoral and tibial rotation on the different measurements of patella tilting: An axial computed tomography study. *J Orthop Surg Res.* 2008;3(1):5.
179. Upton G, Cook I. *A dictionary of statistics.* 2. izd. Oxford: Oxford University Press; 2008.
180. Brillinger DR, Gentleman JF. Martin Wilk (1922—2013). U: Statistical Society of Canada [Internet]. Ottawa: Statistical Society of Canada; c2023 [pristupljeno 1.3.2023.]. Dostupno na: <https://ssc.ca/en/profile/martin-bradbury-wilk>

181. Parthasarathy K. Obituary: Andrei Nikolaevich Kolmogorov. *J Appl Probab.* 1988;25 (2): 444–50.
182. Everitt BS, Skrondal A. *The Cambridge dictionary of statistics.* 4. izd. Cambridge: Cambridge University Press; 2010.
183. Ghasemi A, Zahediasl S. Normality test for statistical analysis: a guide for non-statisticians. *Int J Endocrinol Metab.* 2012;10(2):486–9.
184. Wallace B. Howard Levene remembered. *J Hered.* 2004;95(1):93–4.
185. McCullagh P. John Wilder Tukey: 16 June 1915—26 July 2000. *Biogr Mems Fell R Soc Lond.* 2003;49:537–55.
186. Reid N. Odds ratios and relative risk. [Internet]. [pristupljeno 17.8.2017.]. Dostupno na: <https://www.utstat.utoronto.ca/reid/odds.pdf>
187. ISO 5725-1:1994 (en). [Internet]. Ženeva: International organization for standardization; c1994. Accuracy (trueness and precision) of measurement methods and results—Part 1: General principles and definitions; [pristupljeno 3.10.2022.]. Dostupno na: <https://www.iso.org/obp/ui/#iso:std:iso:5725:-1:ed-1:v1:en>
188. Halligan S, Altman DG, Mallett S. Disadvantages of using the area under the receiver operating characteristic curve to assess imaging tests: a discussion and proposal for an alternative approach. *Eur Radiol.* 2015;25(4):932–9.
189. Altman DG. *Practical statistics for medical research.* Boca Raton (FL): Chapman & Hall/CRC; 1999.
190. Kirch W, ur. *Encyclopedia of public health.* Heidelberg: Springer; 2008.
191. Xu Z, Zhao P, Song Y-F, Wang H-J, Zhou A, Yu J-K. Pure and mixed imaging tests, precision, and sex dependence in patellofemoral imaging: response. *Orthop J Sports Med.* 2023;11(1):23259671221142609.
192. Landis JR, Koch GG. The measurement of observer agreement for categorical data. *Biometrics.* 1977;33(1):159–74.
193. Mukaka MM. Statistic corner: a guide to appropriate use of correlation in medical research. *MMJ.* 2012;24(3):69–71.
194. Becher C, Fleischer B, Rase M, Schumacher T, Ettinger M, Ostermeier S i sur. Effects of upright weight bearing and the knee flexion angle on patellofemoral indices using magnetic resonance imaging in patients with patellofemoral instability. *Knee Surg Sports Traumatol Arthrosc.* 2017;25(8):2405–13.
195. Bayhan IA, Kirat A, Alpay Y, Ozkul B, Kargin D. Tibial tubercle–trochlear groove distance and angle are higher in children with patellar instability. *Knee Surg Sports Traumatol Arthrosc.* 2018;26(12):3566–71.

196. Hernigou J, Chahidi E, Bouaboula M, Moest E, Callewier A, Kyriakidis T i sur. Knee size chart nomogram for evaluation of tibial tuberosity–trochlear groove distance in knees with or without history of patellofemoral instability. *Int Orthop*. 2018;42(12):2797–806.
197. Anley CM, Morris GV, Saithna A, James SL, Snow M. Defining the role of the tibial tubercle-trochlear groove and tibial tubercle-posterior cruciate ligament distances in the work-up of patients with patellofemoral disorders. *Am J Sports Med*. 2015;43(6):1348–53.
198. Cooney AD, Kazi Z, Caplan N, Newby M, Clair Gibson AS, Kader DF. The relationship between quadriceps angle and tibial tuberosity-trochlear groove distance in patients with patellar instability. *Knee Surg Sports Traumatol Arthrosc*. 2012;20(12):2399–404.
199. Hinckel BB, Gobbi RG, Kihara Filho EN, Demange MK, Pécora JR, Camanho GL. Patellar tendon–trochlear groove angle measurements. A new method for patellofemoral rotational analyses. *Orthop J Sports Med*. 2015;3(9):2325967115601031.
200. Thakkar RS, Del Grande F, Wadhwa V, Chalian M, Andreisek G, Carrino JA i sur. Patellar instability: CT and MRI measurements and their correlation with internal derangement findings. *Knee Surg Sports Traumatol Arthrosc*. 2016;24(9):3021–8.
201. Camp CL, Heidenreich MJ, Dahm DL, Bond JR, Collins MS, Krych AJ. A simple method of measuring tibial tubercle to trochlear groove distance on MRI: description of a novel and reliable technique. *Knee Surg Sports Traumatol Arthrosc*. 2016;24(3):879–84.
202. Smith TO, Davies L, Toms AP, Hing CB, Donell ST. The reliability and validity of radiological assessment for patellar instability. A systematic review and meta-analysis. *Skeletal Radiol*. 2011;40(4):399–414.
203. Marzo JM, Kluczynski MA, Notino A, Bisson LJ. Measurement of tibial tuberosity–trochlear groove offset distance by weightbearing cone-beam computed tomography scan. *Orthop J Sports Med*. 2017;5(10):2325967117734158.
204. Soumalainen JS, Regalado G, Joukainen A, Kääriäinen T, Könönen M, Manninen H i sur. Effect of knee flexion and extension on the tibial tuberosity–trochlear groove (TT–TG) distance in adolescents. *J Exp Ortop*. 2018;5(1):31.
205. Marquez-Lara A, Andersen J, Lenchik L, Ferguson CM, Gupta P. Variability in patellofemoral alignment measurements on MRI: influence of knee position. *Am J Roentgenol*. 2017;208(5):1097–102.
206. Williams AA, Elias JJ, Tanaka MJ, Thawait GK, Demehri S, Carrino JA i sur. The relationship between tibial tuberosity-trochlear groove distance and abnormal patellar tracking in patients with unilateral patellar instability. *Arthroscopy*. 2016;32(1):55–61.

207. Seitlinger G, Scheurecker G, Högler R, Labey L, Innocenti B, Hofmann S. The position of the tibia tubercle in 0°–90° flexion: comparing patients with patella dislocation to healthy volunteers. *Knee Surg Sports Traumatol Arthrosc.* 2014;22(10):2396–400.
208. Izadpanah K, Weitzel E, Vicari M, Hennig J, Weigel M, Südkamp NP i sur. Influence of knee flexion angle and weight bearing on the tibial tuberosity–trochlear groove (TTTG) distance for evaluation of patellofemoral alignment. *Knee Surg Sports Traumatol Arthrosc.* 2014;22(11):2655–61.
209. Yao L, Gai N, Boutin RD. Axial scan orientation and the tibial tubercle–trochlear groove distance: error analysis and correction. *Am J Roentgenol.* 2014;202(6):1291–6.
210. Li Y, Chen C, Duan X, Deng B, Xiong R, Wang F i sur. Influence of the image levels of distal femur on the measurement of tibial tubercle–trochlear groove distance—a comparative study. *J Orthop Surg Res.* 2015;10:174.
211. Tscholl PM, Antoniadis A, Dietrich TJ, Koch PP, Fucentese SF. The tibial tubercle–trochlear groove distance in patients with trochlear dysplasia: the influence of the proximally flat trochlea. *Knee Surg Sports Traumatol Arthrosc.* 2016;24(9):2741–7.
212. Becher C, Schumacher T, Fleischer B, Ettinger M, Smith T, Ostermeier S. The effects of a dynamic patellar realignment brace on disease determinants for patellofemoral instability in the upright weight-bearing condition. *J Orthop Surg Res.* 2015;10:126.
213. Haj-Mirzaian A, Guerhazi A, Hakky M, Sereni C, Zikria B, Roemer FW i sur. Tibial tuberosity to trochlear groove distance and its association with patellofemoral osteoarthritis-related structural damage worsening: data from the osteoarthritis initiative. *Eur Radiol.* 2018;28(11):4669–80.
214. Otsuki S, Nakajima M, Okamoto Y, Oda S, Hoshiyama Y, Iida G i sur. Correlation between varus knee malalignment and patellofemoral osteoarthritis. *Knee Surg Sports Traumatol Arthrosc.* 2016;24(1):176–81.
215. Imhoff FB, Funke V, Muench LN, Sauter A, Englmaier M, Woertler K i sur. The complexity of bony malalignment in patellofemoral disorders: femoral and tibial torsion, trochlear dysplasia, TT–TG distance, and frontal mechanical axis correlate with each other. *Knee Surg Sports Traumatol Arthrosc.* 2020;28(3):897–904.
216. Hirschmann A, Buck FM, Herschel R, Pfirrmann CWA, Fucentese SF. Upright weight-bearing CT of the knee during flexion: changes of the patellofemoral and tibiofemoral articulations between 0° and 120°. *Knee Surg Sports Traumatol Arthrosc.* 2017;25(3):853–62.
217. Dornacher D, Reichel H, Kappe T. Does tibial tuberosity-trochlear groove distance (TT–TG) correlate with knee size or body weight? *Knee Surg Sports Traumatol Arthrosc.* 2016;24(9):2861–7.

218. Ferlic PW, Runer A, Dirisamer F, Balcarek P, Giesinger J, Biedermann R i sur. The use of tibial tuberosity-trochlear groove indices based on joint size in lower limb evaluation. *Int Orthop*. 2018;42(5):995–1000.
219. Tan SHS, Lim BY, Chng KSJ, Doshi C, Wong FKL, Lim AKS i sur. The difference between computed tomography and magnetic resonance imaging measurements of tibial tubercle–trochlear groove distance for patients with or without patellofemoral instability: a systematic review and meta-analysis. *J Knee Surg*. 2020;33(8):768–76.
220. Camp CL, Heidenreich MJ, Dahm DL, Stuart MJ, Levy BA, Krych AJ. Individualizing the tibial tubercle–trochlear groove distance. Patellar instability ratios that predict recurrent instability. *Am J Sports Med*. 2016;44(2):393–9.
221. Cao P, Niu Y, Liu C, Wang X, Duan G, Mu Q i sur. Ratio of the tibial tuberosity–trochlear groove distance to the tibial maximal mediolateral axis: a more reliable and standardized way to measure the tibial tuberosity–trochlear groove distance. *Knee*. 2018;25(1):59–65.
222. Heidenreich MJ, Sanders TL, Hevesi M, Johnson NR, Wu IT, Camp CL i sur. Individualizing the tibial tubercle to trochlear groove distance to patient specific anatomy improves sensitivity for recurrent instability. *Knee Surg Sports Traumatol Arthrosc*. 2018;26(9):2858–64.
223. Guilbert S, Chassaing V, Radier C, Hulet C, Rémy F, Chouteau J i sur. Axial MRI index of patellar engagement: a new method to assess patellar instability. *Orthop Traumatol Surg Res*. 2013;99(8):S399S–S405.
224. Hingelbaum S, Best R, Huth J, Wagner D, Bauer G, Mauch F. The TT–TG index: a new size adjusted measure method to determine the TT–TG distance. *Knee Surg Sports Traumatol Arthrosc*. 2014;22(10):2388–95.
225. Mistovich RJ, Urwin JW, Fabricant PD, Lawrence JTR. Patellar tendon–lateral trochlear ridge distance. *Am J Sports Med*. 2018;46(14):3400–6.
226. Deveci A, Cankaya D, Yilmaz S, Celen E, Sakman B, Bozkurt M. Are metric parameters sufficient alone in evaluation of the patellar instability? New angular measuring parameters: the trochlear groove–patellar tendon angle and the trochlear groove–dome angle. *J Orthop Surg*. 2017;25(1):2309499016684498.
227. Arendt EA. Editorial commentary: reducing the tibial tuberosity–trochlear groove distance in patella stabilization procedure. Too much of a (good) thing? *Arthroscopy*. 2018;34(8):2427–8.
228. Hao K, Feng A, Kong L, Wang F. Quality of life following medial patellofemoral ligament reconstruction combined with medial tibial tubercle transfer in patients with recurrent patellar dislocation: a retrospective comparative study. *J Orthop Surg Res*. 2022;17:416.

229. Tavernier T, Dejour D. Imagerie du genou: quel examen choisir ? *Encycl Méd Chir* (Editions Scientifiques et Médicales Elsevier SAS, Paris, tous droits réservés), Radiodiagnostic – Squelette normal. 2001;30-433-A-20:1–18.
230. Bellemans J, Colyn W, Vandenneucker H, Victor J. Is neutral mechanical alignment normal for all patients? The concept of constitutional varus. *Clin Orthop Relat Res*. 2012;470(1):45–53.
231. Saragaglia D, Banihachemi JJ, Refaie R. Acute instability of the patella: is magnetic resonance imaging mandatory? *Int Orthop*. 2020;44(11):2299–303.

Slike 1, 3, 4, 7A, 40 i 41 mogu se smatrati deriviranom slikovnom građom slobodno dostupnih likovnih materijala na mrežnoj stranici Freepik (www.freepik.com) (tvrtke Freepik Company, S. L., 13 Molina Lario Street, 5th floor, 29015 Málaga, Španjolska), za što su pribavljene potrebne dozvole.

11. Kratka biografija

Rođen sam 16. prosinca 1978. u Slavonskome Brodu. Medicinski fakultet Sveučilišta Josipa Jurja Strossmayera u Osijeku završio sam 2005. Poslije jednogodišnjega pripravničkog staža u KBC-u Zagreb i položenog državnog ispita, 24. svibnja 2007. u Ministarstvu zdravstva i socijalne skrbi RH, radio sam u Croatia zdravstvenom osiguranju od 20. lipnja 2007. do 14. ožujka 2010. DZ Zagreb-Istok upućuje me 15. ožujka 2010. na specijalizaciju iz radiologije, koju sam u cijelosti odradio na Kliničkome zavodu za dijagnostičku i intervencijsku radiologiju KBC-a Zagreb, pod mentorstvom prof. dr. sc. Ranke Štern–Padovan, dr. med, položivši specijalistički ispit 10. rujna 2014.

Poslijediplomski doktorski studij Biomedicina i zdravstvo na Medicinskome fakultetu Sveučilišta u Zagrebu upisao sam 2006/2007. Objavio sam 17 znanstvenih publikacija indeksiranih u međunarodnim bazama koje, prema *Google Scholar*, s 29.01.2024. broje 189 citata (h indeks=8, i^{10} indeks=7). Preveo sam »Ultrazvučni atlas trbušne anatomije« u izdanju »Naklade Slap« iz Jastrebarskog, 2009. Usto, urednik sam sveučilišne monografije „Plantaris Alpha“, u izdanju Medicinskoga fakulteta Sveučilišta u Zagrebu, iz 2021.

Član sam sljedećih stručnih društava: Hrvatskog liječničkog zbora, Hrvatskog društva radiologa, Europskog društva radiologa i Kraljevskoga medicinskog društva (The Royal Society of Medicine) iz Londona. Služim se engleskim, njemačkim i, pasivno, francuskim jezikom.