

Prijelom interkondilarne eminencije goljenične kosti

Šegota, Antonio

Master's thesis / Diplomski rad

2024

Degree Grantor / Ustanova koja je dodijelila akademski / stručni stupanj: **University of Zagreb, School of Medicine / Sveučilište u Zagrebu, Medicinski fakultet**

Permanent link / Trajna poveznica: <https://um.nsk.hr/um:nbn:hr:105:482295>

Rights / Prava: [In copyright](#)/[Zaštićeno autorskim pravom.](#)

Download date / Datum preuzimanja: **2025-01-17**



Repository / Repozitorij:

[Dr Med - University of Zagreb School of Medicine Digital Repository](#)



**SVEUČILIŠTE U ZAGREBU
MEDICINSKI FAKULTET**

Antonio Šegota

**Prijelom interkondilarne eminencije goljenične
kosti**

DIPLOMSKI RAD



Zagreb, 2024.

Ovaj diplomski rad je izrađen u Klinici za ortopediju Kliničkog bolničkog centra Zagreb pod vodstvom prim. dr. sc. Alana Mahnika i predan je na ocjenu u akademskoj godini 2024./2025.

POPIS KRATICA

LCA - lat. *ligamentum cruciatum anterius*; prednji križni ligament

LCP - lat. *ligamentum cruciatum posterius*; stražnji križni ligament

LCM - lat. *ligamentum collaterale mediale*; medijalni kolateralni ligament

LCL - lat. *ligamentum collaterale laterale*; lateralni kolateralni ligament

MR – magnetska rezonancija

RTG - rendgenogram

CT - kompjutorizirana tomografija

ARIF - artroskopska repozicija i unutarnja fiksacija

ORIF - otvorena repozicija i unutarnja fiksacija

Sadržaj

SAŽETAK

SUMMARY

1. UVOD	1
2. ANATOMIJA I FIZIOLOGIJA KOLJENA	2
2.1. ANATOMIJA KOLJENA	2
2.2. FUNKCIJA I BIOMEHANIKA KOLJENA.....	6
3. KLASIFIKACIJA PRIJELOMA INTERKONDILARNE EMINENCIJE	8
4. DIJAGNOSTIKA	12
5. LIJEČENJE.....	15
5.1. NEOPERACIJSKO LIJEČENJE	16
5.2. OPERACIJSKO LIJEČENJE	17
6. KOMPLIKACIJE	20
7. ZAKLJUČAK.....	22
8. ZAHVALE	23
9. LITERATURA	24
10. ŽIVOTOPIS	27

SAŽETAK

Prijelom interkondilarne eminencije goljenične kosti

Prijelomi interkondilarne eminencije značajne su ozljede koje primarno pogađaju djecu u dobi od 8 do 14 godina. Ovi prijelomi nastaju uslijed traume, najčešće pri hiperekstenziji koljena ili fleksiji protiv otpora uz vanjsku rotaciju tibije. Kod djece, prednji križni ligament ostaje netaknut, dok dolazi do prijeloma koštane eminencije, s obzirom na to da je ligament snažniji od nezrele kosti.

Interkondilarna eminencija ključna je za stabilnost koljena jer služi kao hvatište prednje križne sveze. Dijagnoza prijeloma temelji se na kliničkom pregledu i slikovnim metodama. Simptomi uključuju bol, oticanje, ograničenu pokretljivost i nestabilnost zgloba. Radiološke tehnike, poput RTG-a, CT-a i MR-a, ključne su za postavljanje dijagnoze. Meyers-McKeeverova klasifikacija, temeljena na RTG-u, razvrstava prijelome od minimalnog pomaka (tip I) do kominutivnih prijeloma (tip IV). MR pruža detaljniji prikaz ozljeda mekih tkiva i pomaka prijeloma.

Liječenje ovisi o težini ozljede. Neoperacijski pristup, uključujući imobilizaciju i rehabilitaciju, primjenjuje se kod prijeloma s minimalnim pomakom (tipovi I i neki tip II). Složeniji slučajevi (tipovi III i IV) zahtijevaju kirurško liječenje. Artroskopska repozicija i unutarnja fiksacija (ARIF) predstavlja zlatni standard jer omogućuje preciznu repoziciju uz minimalno oštećenje mekih tkiva. Fiksacija se provodi šavovima ili vijcima, ovisno o dobi pacijenta i složenosti prijeloma.

Komplikacije uključuju zaostalu nestabilnost, ukočenost zgloba (artrofibroza) i, rijetko, oštećenje ploče rasta ili loše sraštanje prijeloma. Pravovremeno liječenje i rehabilitacija ključni su za očuvanje stabilnosti koljena i sprječavanje dugoročnih posljedica.

Ključne riječi: interkondilarna eminencija, prijelom, liječenje

SUMMARY

The intercondylar tibial eminence fracture

Fractures of the intercondylar eminence are a significant injury primarily affecting children aged 8 to 14 years. These fractures occur due to trauma such as hyperextension or forced flexion combined with external tibial rotation. In pediatric cases, the anterior cruciate ligament remains intact while the bony eminence fractures, given the ligament's strength relative to the immature bone.

The intercondylar eminence is critical for knee stability, acting as the ACL's attachment site. Diagnosing fractures involves clinical examination and imaging. Symptoms include pain, swelling, restricted movement, and instability. Radiographic techniques, such as X-rays, CT, and MRI, are essential. The Meyers-McKeeever classification, based on X-rays, categorizes fractures from minor displacement (Type I) to comminution (Type IV). MRI-based systems, like the Green classification, provide detailed insight into soft tissue damage and fracture displacement.

Treatment depends on severity. Nonoperative approaches, including immobilization and rehabilitation, are suitable for minimally displaced fractures (Types I and some Type II). Conversely, more severe cases (Types III and IV) require surgical intervention. Arthroscopic reduction and internal fixation (ARIF) is the preferred method, offering precise fracture alignment with minimal soft tissue damage. Fixation uses sutures or screws, tailored to patient age and fracture complexity.

Post-treatment include residual instability, joint stiffness (arthrofibrosis) and, rarely, growth plate damage or malunion. In conclusion, fractures of the intercondylar eminence demand timely and precise management to restore knee stability and prevent long-term disability.

Key words: intercondylar eminence, fracture, treatment

1. UVOD

Prijelomi interkondilarne eminencije specifični su prijelomi u području koljena koji se uglavnom javljaju u dječjoj populaciji, osobito kod djece u dobi od 8 do 14 godina (1). Iako predstavljaju rijetku ozljedu, s incidencijom od oko 3 prijeloma na 100 000 djece godišnje, čine značajan postotak ozljeda koljena u djetinjstvu (2). Interkondilarna eminencija mala je koštana izbočina koja se nalazi između dva kondila na gornjoj površini tibije, a služi kao hvatište prednjeg križnog ligamenta (u daljnjem tekstu LCA) čime igra ključnu ulogu u stabilizaciji koljena (3).

Mehanizam ozljede je najčešće ili snažna hiperekstenzija koljena ili fleksija koljena protiv otpora uz vanjsku rotaciju tibije (4). U odraslih osoba takva ozljeda najčešće dovodi do puknuća LCA, no kako je u koštano nezrelih osoba ligament jači od djelomično osificirane interkondilarne eminencije, eminencija puca prije samog ligamenta (5).

Dijagnoza prijeloma interkondilarne eminencije temelji se na kliničkom pregledu i slikovnim pretragama. Prilikom kliničkog pregleda najčešće nalazimo bol i ograničenu pokretljivost koljena, a često je prisutna i otekline (6). Kako ovi prijelomi često uključuju oštećenje LCA, izvode se i testovi za procjenu stabilnosti koljena (7). Radiološke pretrage, poput rendgenograma koljena (u daljnjem tekstu RTG) pružaju osnovne informacije o prijelomu, dok su kompjutorizirana tomografija (u daljnjem tekstu CT) i magnetska rezonancija (u daljnjem tekstu MR) korisne za detaljniju procjenu pomaka ulomaka i oštećenja mekih tkiva (6). Prijelomi se najčešće klasificiraju prema Meyers-McKeeverovoj klasifikaciji na temelju stupnja pomaka (od tipa I do tipa IV), što pomaže pri određivanju konzervativnog ili kirurškog pristupa liječenju (8).

Cilj ovog preglednog rada je prikazati trenutno dostupne metode dijagnostike i liječenja prijeloma interkondilarne eminencije, s posebnim osvrtom na pristupe liječenja koji uključuju minimalno invazivne kirurške tehnike i primjenu konzervativnih metoda, kao i na potencijalne komplikacije i dugoročne ishode.

2. ANATOMIJA I FIZIOLOGIJA KOLJENA

2.1. ANATOMIJA KOLJENA

Zglob koljena se sastoji od triju odjeljaka: medijalnog femotibijalnog, lateralnog femotibijalnog i patelofemoralnog odjeljka (9). Medijalni i lateralni kondili femura dolaze u zglobni odnos s odgovarajućim kondilima tibije formirajući medijalni i lateralni femotibijalni odjeljak. Patelofemoralni odjeljak uključuje artikulaciju između stražnje površine patele i prednje površine femura, poznate kao trohlearni žlijeb (Slika 1).

Kako bi se osigurala strukturalna stabilnost i omogućio širok raspon pokreta, koljenski zglob zahtijeva snažnu ligamentarnu potporu. Ligamente koljena anatomski možemo podijeliti na intraartikularne (unutarzglobne) i ekstraartikularne (izvanzglobne) (10). Intraartikularne ligamente čine LCA, stražnji križni ligament (u daljnjem tekstu LCP), prednji meniskofemoralni ligament (Humphreyjev ligament), stražnji meniskofemoralni ligament (Wrisbergov ligament) te *ligamentum transversum genus*. Polazište LCA-a je s unutarnje strane lateralnog kondila femura, dok se hvatište na tibiji nalazi u prednjem interkondilarnom prostoru (lat. *area intercondylaris anterior*). Polazište LCP-a je s unutarnje strane medijalnog kondila femura, a hvatište na stražnjem interkondilarnom prostoru tibije (lat. *area intercondylaris posterior*). S druge strane, ekstraartikularne ligamenta čine medijalni kolateralni ligament (u daljnjem tekstu LCM) i lateralni kolateralni ligament (u daljnjem tekstu LCL). Polazište LCM-a je medijalni epikondil femura, zatim se putem hvata za medijalni meniskus, a hvatište mu je na medijalnoj plohi tibije. U usporedbi s LCL-om, LCM šira je i snažnija sveza. Polazište LCL-a lateralni je epikondil femura, dok je hvatište glava fibule. Za razliku od LCM-a, LCL nije povezan sa zglobnom čahuricom ili meniskusom, što mu omogućuje veću fleksibilnost i otpornost (9).

Anatomski i funkcionalno jedinstvenim strukturama smatraju se i meniskusi. Meniskusi su vezivnohrskavične strukture smještene između femoralnih kondila i tibijalnog platoa, a razlikujemo medijalni i lateralni meniskus. Medijalni meniskus karakterističan je po svom „C-obliku“ te je manje pokretan u odnosu na lateralni meniskus, ponajprije zbog čvrste povezanosti s LCM-om i zglobnom čahuricom. Usporedno, lateralni meniskus gotovo je kružnog oblika te je veće pokretljivosti, što mu omogućuje bolju prilagodbu pokretima koljena (9). Tkivo meniskusa otporno je i fleksibilno, a površina glatka i

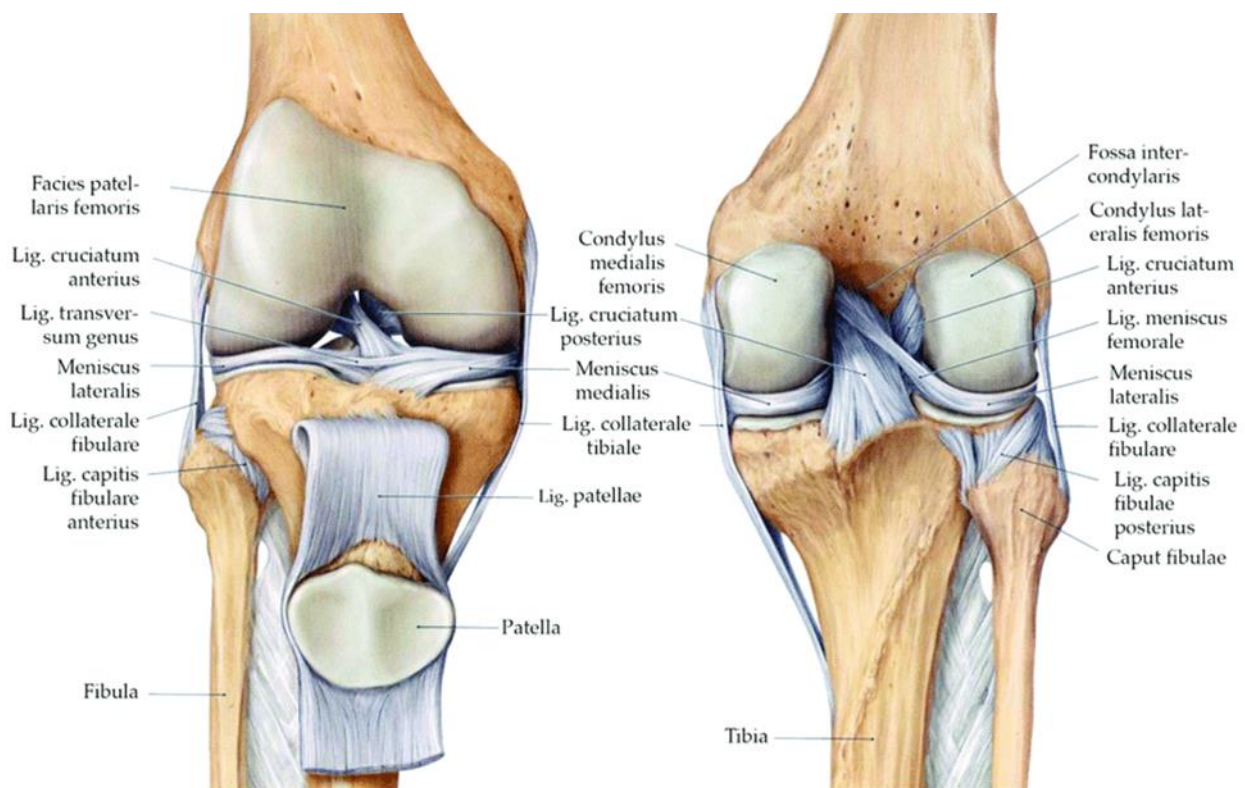
prekrivena tankim slojem sinovijalne membrane. Debljina meniskusa varira, periferni rubovi su deblji i pričvršćeni za zglobnu čahuru, a unutarnji tanji i slobodni. Vaskularizacija meniskusa je ograničena, periferni segment poznat kao "crvena zona" ima bolju krvnu opskrbu od unutarnjeg segmenta ili "bijeke zone", koji ima minimalnu vaskularizaciju. Prednji i stražnji rogov meniskusa čvrsto su pričvršćeni za tibiju, a ligament, lat. *ligamentum transversum genus* povezuje prednje dijelove medijalnog i lateralnog meniskusa, osiguravajući njihovu stabilnost unutar koljenskog zgloba. Iako je inervacija meniskusa djelomična, i nalazi se samo u perifernom dijelu, ona omogućuje osjet boli i propriocepciju, što je važno za funkcionalnost i zaštitu koljena. Navedene anatomske značajke omogućuju meniskusima učinkovitu apsorpciju šokova, adekvatnu raspodjelu opterećenja i stabilizaciju koljenskog zgloba tijekom različitih pokreta (11).

Uz već navedene ligamentarne strukture i meniskuse, kao ključni faktor integriteta koljenskog zgloba su i mišići. Najvažni mišići koji utječu na funkciju koljena su *m. quadriceps femoris*, *m. biceps femoris*, *m. semitendinosus*, *m. semimembranosus*, *m. popliteus*, *m. gastrocnemius*, *m. plantaris* i *m. tensor fasciae latae* koji se u području koljena nastavlja kao *tractus iliotibialis* (9).

M. quadriceps femoris sastavljen je od četiriju glava: *m. rectus femoris*, *m. vastus lateralis*, *m. vastus medialis* i *m. vastus intermedius* (10). *M. rectus femoris*, kao najistaknutija glava kvadricepsa, jedina je koja polazi s zdjelice, točnije *spine iliace anterior inferior* i gornjeg ruba acetabuluma, dok u distalnom dijelu zajedno s ostalim glavama prelazi u zajedničku tetivu. Ostale tri glave (*m. vastus lateralis*, *m. vastus medialis* i *m. vastus intermedius*) polaze s različitih anatomskih točaka femura a zatim u distalnom dijelu, kako je već navedeno, prelaze u zajedničku tetivu. U zajedničku tetivu uložena je i patela kao sezamoidna kost. Distalno od nje tetiva produžava, sada pod nazivom *ligamentum patelle*, i hvata se na *tuberositas tibiae* (9).

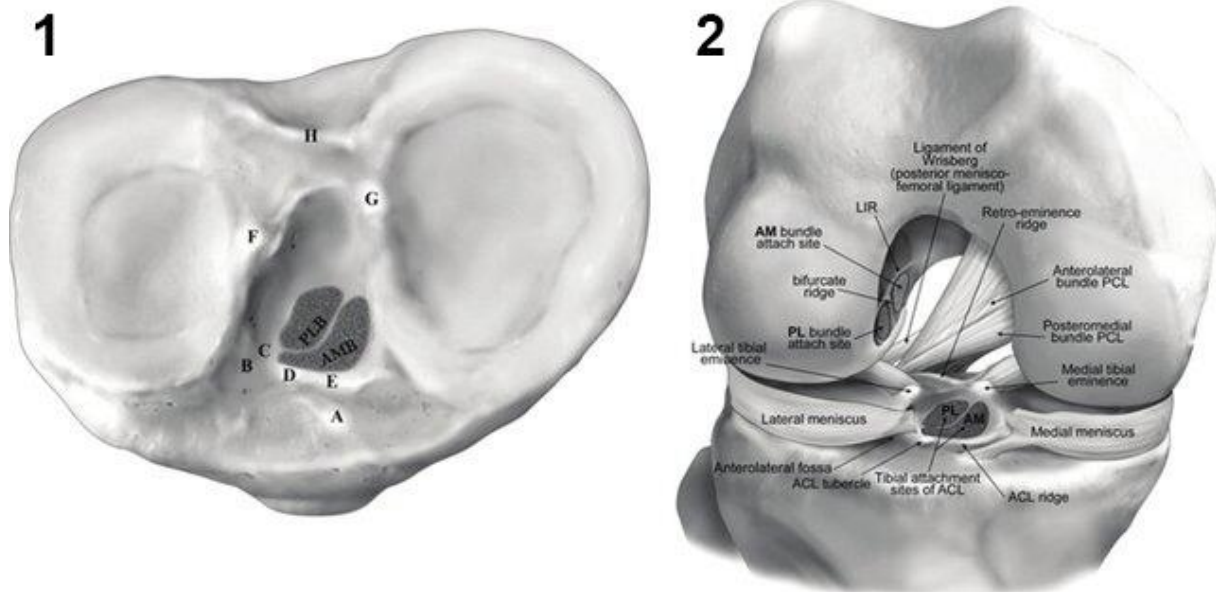
M. biceps femoris, *m. semitendinosus* i *m. semimembranosus* čine stražnju skupinu mišića natkoljenice koji svi imaju hvatišta oko koljena. *M. biceps femoris*, čija duga glava polazi s *tuber ischiadicum*, a kratka glava s *lineae asperae*, ima hvatište za glavu fibule. *M. semitendinosus* i *m. semimembranosus* oba polaze s *tuber ischiadici* te se hvataju na medijalni kondil tibije, *m. semimembranosus* s stražnje strane, a *m.*

semitendinosus s prednje. *M. sartorius* polazi s *spine iliace anterior superior*, a *m. gracilis* s donjeg dijela simfize pubične kosti. *M. sartorius*, *m. gracilis* i *m. semitendinosus* povezuje tetivna struktura na medijalnoj strani koljena koja ujedno služi i kao zajedničko hvatište za proksimalni dio tibije, a naziva se *pes anserinus*. *M. popliteus*, smješten u stražnjoj koljenskoj jami, polazi s lateralnog kondila femura i hvata se na stražnju površinu tibije. *M. gastrocnemius*, mišić s dvije glave koje polaze s medijalnog i lateralnog kondila femura, hvata se na kost *calcaneus* putem Ahilove tetive. *M. plantaris* polazi s lateralnog kondila femura i također se veže za *calcaneus* (9).



Slika 1. Desni koljeni zglob. Prema: Gilroy Anatomski atlas; 2011. Slika 25.10; str. 388

Interkondilarna eminencija nalazi se na gornjoj površini tibije, između medijalnog i lateralnog kondila tibije (3). Sastoji se od dvije kvržice, medijalnog i lateralnog interkondilarnog tuberkula. Medijalni interkondilarni tuberkul masivniji je i izdržljiviji. Ispred i iza interkondilarne eminencije izbočenja nalaze se plitki konkaviteti, *area intercondylaris anterior* i *area intercondylaris posterior*, u kojima se hvataju meniskusi i LCA (Slika 2).



Slika 2. Interkondilarna eminencija: 1 – Proksimalna zglobna površina tibije koja pokazuje interkondilarno područje i tibijalnu eminenciju s pripojima (A – Tuberkul prednjeg roga medijalnog meniskusa; B – anterolateralna jama; C – hvatište prednjeg roga lateralnog meniskusa; D – tuberkul prednje križne sveze, E – greben prednje križne sveze; F – lateralni interkondilarni tuberkul; G – medijalni interkondilarni tuberkul; H – grebena stražnjeg dijela eminencije); 2 – Hvatišta različitih struktura u interkondilarnom području. Preuzeto s: <https://www.orthobullets.com/knee-and-sports/3001/ligaments-of-the-knee>

2.2. FUNKCIJA I BIOMEHANIKA KOLJENA

Zglob koljena prema vrsti zgloba spada u skupinu *trochoginglymus*, što znači da kombinira karakteristike dviju vrsta zglobova: trohoidnog zgloba, koji omogućava rotacijske pokrete, i ginglimusa, koji omogućava fleksiju i ekstenziju (9). Navedena kombinacija koljenu omogućuje visoku razinu pokretljivosti i funkcionalnosti, ključne za svakodnevne aktivnosti i sportove. Kada je tijelo u uspravnom položaju, koljeno je potpuno ekstenzirano te se taj položaj zgloba naziva neutralnim položajem (7). U spomenutom položaju, glavni ligamenti koljenskog zgloba, poglavito LCM i LCL, zategnuti su i osiguravaju stabilnost zgloba. U fleksiji koljena većina ligamenata je relaksirana te raspon rotacije izravno kontroliraju LCA i LCP. Unutarnju rotaciju ograničavaju LCA, LCP i LCM, dok vanjsku rotaciju u sinergiji s križnim ligamentima limitira LCL (12). Funkcionalno, LCM osigurava medijalnu stabilnost koljena sprječavanjem prekomjerne abdukcije tibije, dok LCL osigurava lateralnu stabilnost sprječavanjem prekomjerne adukcije tibije. Stoga su LCM i LCL sinergističkim djelovanjem ključni za stabilnost koljena pri djelovanju bočnih i rotacijskih sila na potkoljenicu (13).

Pokret fleksije koljena, kreće se u rasponu od potpune ekstenzije (0°) do maksimalne fleksije (160°). Fleksija koljena može biti aktivna i pasivna. Aktivni opseg pokreta je onaj koji pojedinac izvodi samostalno, koristeći vlastite mišiće, te obično doseže do 135° (pokret od 0° do 135°). Pasivni opseg pokreta ostvaruje se kada vanjska sila, kao što je ispitivač ili uređaj, primjenjuje dodatni pritisak na zglob, omogućujući veći opseg pokreta nego što je to moguće vlastitim naporom mišića. Pasivni opseg pokreta omogućuje dodatnih 25° fleksije (pokret od 0° do 160°) (13). Ograničenje daljnje fleksije koljena prvenstveno je uzrokovano zatezanjem LCP-a. Sprječavajući stražnji pomak tibije u odnosu na femur, LCP je ključna struktura unutar koljena zadužena za stabilnost zgloba tijekom fleksije. Nasuprot tome, LCA ograničava pokret ekstenzije koljena, sprječavajući hiperekstenziju. Uloga LCA je sprječavanje prednjeg pomaka tibije u odnosu na femur te, uz ostale strukture, održavanje adekvatnih biomehaničkih odnosa unutar koljenskog zgloba. Kada je koljeno flektirano i pod opterećenjem, LCP i LCA također imaju važnu ulogu u kontroliranju rotacijskih pokreta (12).

Kao jedna od triju koštanih sastavnica koljena, patela sa svojim biomehaničkim značajkama uvelike pridonosi rasterećenju tetive *m. quadriceps femoris* i patelarnog ligamenta. Smještena unutar tetive *m. quadriceps femoris*, patela mijenja svoj položaj ovisno o stupnju fleksije i ekstenzije koljena, pomažući u povećanju učinkovitosti mišića. U punoj ekstenziji koljena, patela leži visoko tako da samo donji dio njezine zglobne ploštine dotiče plohu *facies patellaris* na femuru (13). Flektiranjem koljena, patela klizi niz trohlearni žlijeb femura, dok u maksimalnoj fleksiji dolazi u kontakt s prednjim dijelovima femoralnih kondila, prekrivajući interkondilarnu jamu (14).

Mišići oko koljena ključni su stabilizatori i pokretači zgloba. *M. quadriceps femoris* glavni je ekstenzor koljena, uz neposrednu pomoć *m. tensor fasciae latae*. *Pes anserinus*, tetivna struktura na medijalnoj strani koljena, povezuje mišiće *m. sartorius*, *m. gracilis* i *m. semitendinosus*, koji zajedno s *m. semimembranosusom* i *m. popliteusom* omogućuju unutarnju rotaciju koljena. Vanjska rotacija koljena kontrolirana je djelovanjem *m. biceps femoris*. Fleksija koljena omogućena je djelovanjem mišića koji omeđuju *fossae popliteae*, a uključuje *m. biceps femoris*, *m. semitendinosus*, *m. semimembranosus*, *m. gastrocnemius* i *m. plantaris*, uz dodatnu potporu *m. sartorius* i *m. gracilis*. Sinergija navedenih mišićnih skupina, njihovom anatomskom usklađenošću i biomehaničkom međuovisnošću, ključan je faktor stabilnosti i optimalne funkcionalnosti koljenskoga zgloba, koordinirajući pokrete pri različitim opterećenjima i aktivnostima (9).

3. KLASIFIKACIJA PRIJELOMA INTERKONDILARNE EMINENCIJE

Najstariju i najčešće korištenu klasifikaciju opisali su 1959. godine Meyers i McKeever koja za procjenu ozljede interkondilarne eminencije koristi RTG koljena (15). Ova klasifikacija temelji se na stupnju dislokacije koštanog ulomka i podijeljena je u tri osnovna tipa, dok četvrti naknadno opisuje Zaricznyj 1977. godine (16) (Slika 3).

Prijelomi tipa I Meyers-McKeeverove klasifikacije su prijelomi bez pomaka ili s minimalnim pomakom u prednjem dijelu interkondilarne eminencije (8). Ulomak interkondilarne eminencije ostaje u gotovo anatomskom položaju, uz održanu cjelovitost ligamentarnih i okolnih struktura, čime se koljenski zglob održava relativno stabilnim .

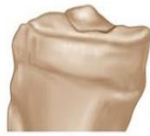Prijelomi tipa II su prijelomi gdje dolazi do djelomičnog pomaka ulomaka interkondilarne eminencije. Pomak se nalazi u prednjem dijelu interkondilarne eminencije, dok stražnji dio ulomka ostaje netaknut (8). Ova dislokacija uzrokuje djelomičnu nestabilnost koljenskog zgloba, jer dislocirani ulomak utječe na funkciju prednjeg križnog ligamenta.

Prijelomi tipa III predstavljaju potpunu dislokaciju ulomka od tibijalnog platoa, što rezultira značajnom nestabilnošću koljena. Tip III dodatno se diferencira na tip IIIa, kod kojeg nema rotacije ulomka i tip IIIb kod kojeg je rotacija prisutna (8). Kod ove vrste prijeloma, prednji križni ligament nije u mogućnosti adekvatno stabilizirati koljeno.

Tip IV prijelom, poznat kao kominutivni prijelom, predstavlja najsloženiji oblik ozljede unutar Meyers-McKeeverove klasifikacije. Navedeni tip uključuje fragmentaciju kosti, a često je prisutna i rotacija koštanih ulomaka (8).

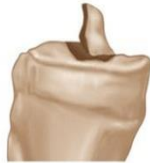Prijelom interkondilarne eminencije prema Meyers Mckeeverovoj klasifikaciji

Tip I



prijelom bez pomaka ili s minimalnim pomakom u prednjem dijelu interkondilarne eminencije

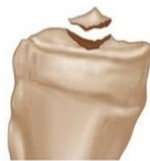Tip II



prijelomi s djelomičnim pomakom ulomaka

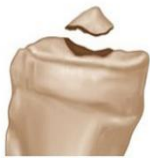pomak se nalazi u prednjem dijelu interkondilarne eminencije dok stražnji dio ulomka ostaje netaknut

Tip IIIa



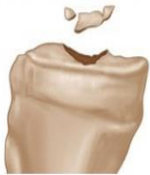potpuni pomak ulomka bez rotacije

Tip IIIb



potpuni pomak ulomka s rotacijom

Tip IV



potpuni pomak ulomka s rotacijom i fragmentacijom

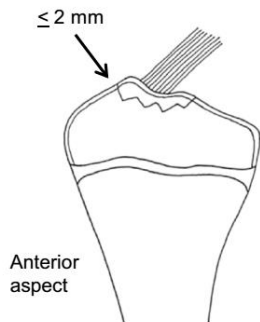
Slika 3: Prijelom interkondilarne eminencije prema Meyers Mckeeverovoj klasifikaciji. Slika preuzeta iz Zanna L, Del Prete A, Benelli G, Turelli L. Knee central pivot bicruciate avulsion and proximal anterior cruciate ligament tear primary repair: A rare case report. Trauma Case Rep. 2021;32:100406.

Napretkom tehnologije i sve većom dijagnostičkom ulogom MR-a, Green i sur. 2018. godine razvili su klasifikaciju koja je primjerenija kategorizaciji prijeloma koristeći MR (17). Za razliku od Meyers-McKeeverove klasifikacije prijeloma, klasifikacija Green i sur. pruža kvantitativne umjesto kvalitativne smjernice za klasifikaciju prijeloma, a temelji se na načinu prijeloma, pomaku ulomka i zahvaćenosti mekih tkiva (8). Navedena klasifikacija podijeljena je u tri stupnja (Slika 4).

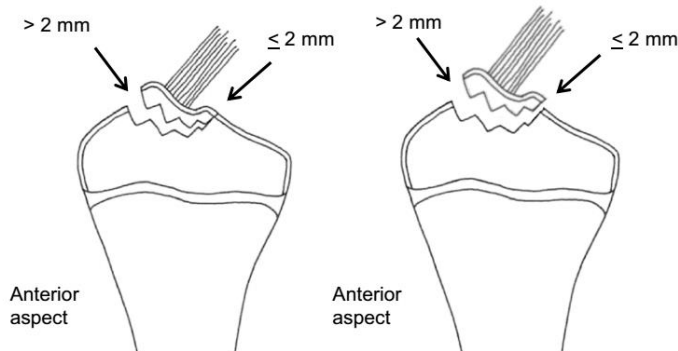
Prijelomi 1. stupnja definirani su kao prijelomi bez pomaka ili prijelomi s minimalnim pomakom ulomka do 2 mm (17).

Prijelomi 2. stupnja podrazumijevaju prijelome s pomakom prema straga, pri čemu prednji dio ulomka ima pomak veći od 2 mm, dok stražnji dio ima pomak od 2 mm ili manji. Odnosi se na prijelome gdje je stražnji dio ulomka ostao djelomično spojen s kosti, stvarajući "oslonac" na stražnjem dijelu, dok je prednji dio slobodniji i dislociran (17).

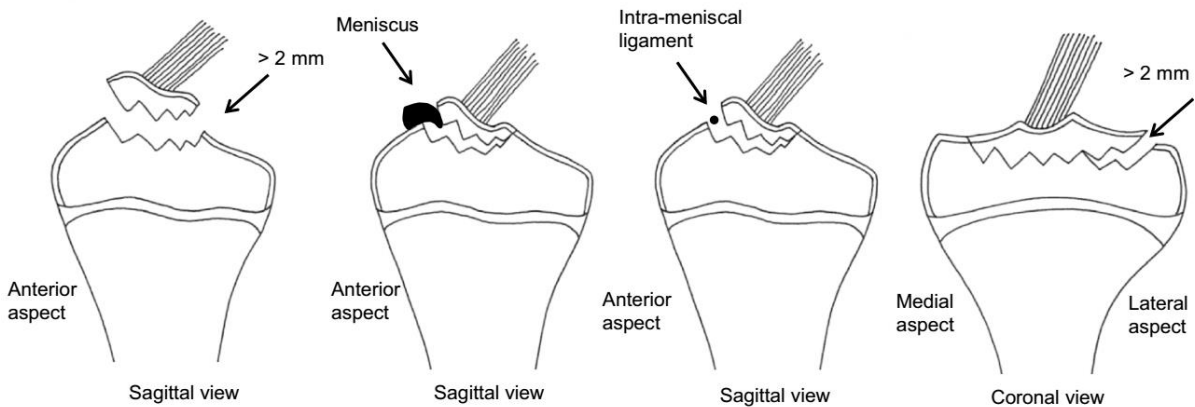
Prijelomi 3. stupnja uključuju prijelome s pomakom stražnjeg dijela ulomka većim od 2 mm, prisutnost uklještenja meniskusa (gdje se meniskus ili intermeniskalni ligament nalazi ispod ulomka prijeloma) ili širenje prijeloma prema zglobnoj površini medijalnog ili lateralnog tibijalnog platoa s pomakom većim od 2 mm (17).



Grade 1: Non- or minimally displaced fractures (≤ 2 mm of displacement).



Grade 2: Posterior-hinged fractures (> 2 mm displacement of the anterior aspect of the fracture and ≤ 2 mm displacement of the posterior aspect of the fragment).



Grade 3: Meets any of the following criteria:

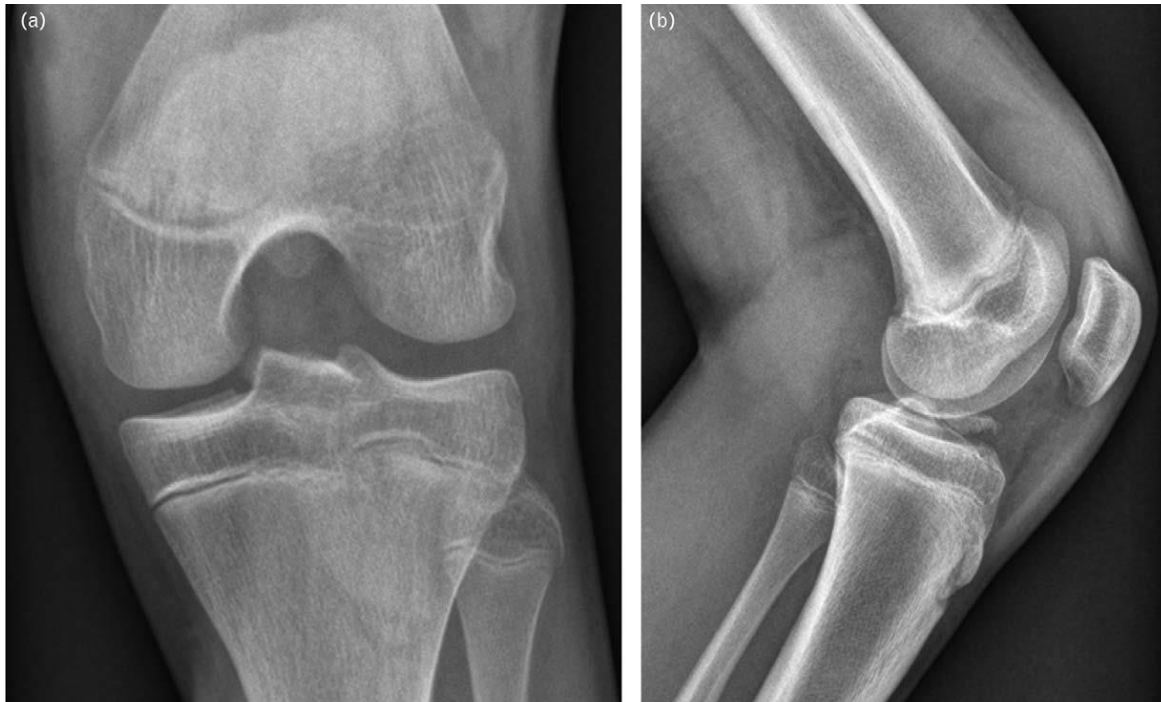1. Displaced fracture (> 2 mm of displacement of the posterior aspect of the fragment).
2. Fracture that results in meniscal or intra-meniscal ligament entrapment (where the meniscus or intra-meniscal ligament is inferior to a fracture fragment).
3. Fracture extending to the articular surface of the medial or lateral tibial plateau with > 2 mm of displacement.

Slika 4. Prijelomi interkondilarne eminencije prema klasifikaciji Green i sur. Slika preuzeta iz Green D i sur. A new, MRI-based classification system for tibial spine fractures changes clinical treatment recommendations when compared to Myers and Mckeever. *Knee Surg Sports Traumatol Arthrosc.* 2019;27(1):86-92.

4. DIJAGNOSTIKA

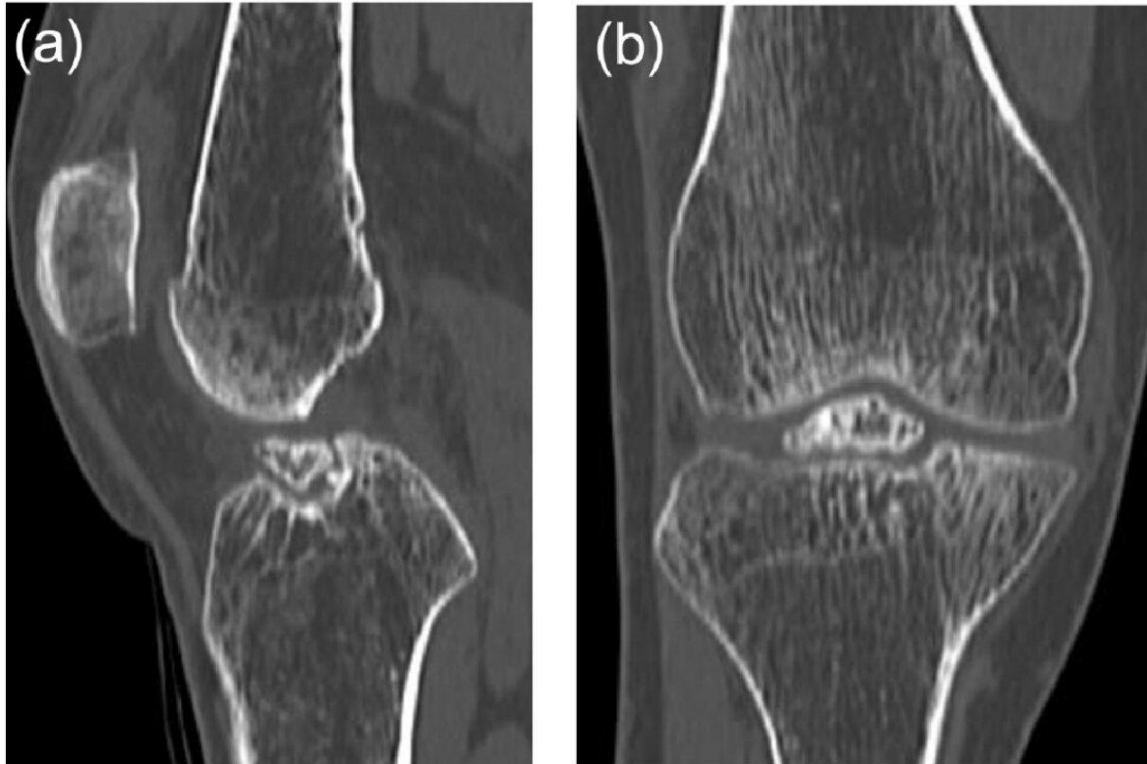
Dijagnostički proces započinje detaljnom anamnezom i kliničkim pregledom (7). Bolesnici s ovom vrstom prijeloma obično se javljaju nakon ozljede koljena. Često točan mehanizam ozljede ostaje nepoznat, ali obično navode pad, nagle rotacijske pokrete ili brze promjene smjera (18). U kliničkoj slici najčešće su prisutni oteklina, ograničen opseg pokreta, te bol pri ekstenziji ili fleksiji koljena (6). Također, bolesnik se ne može potpuno osloniti na ozlijeđenu nogu. Kako ovi prijelomi često uključuju oštećenje LCA, važno je prilikom kliničkog pregleda izvoditi testove za procjenu stabilnosti koljena poput Lachmanovog testa ili Pivot-shift testa (19).

Nakon kliničkog pregleda bolesnika je potrebno uputiti na radiološku dijagnostiku. Radiološke metode ključne su u potvrđivanju dijagnoze i klasifikaciji prijeloma. Standardni anteroposteriorni i lateralni RTG snimak koljena predstavlja inicijalnu slikovnu metodu u dijagnostičkom postupku (13). Na RTG snimkama, prijelom interkondilarne eminencije može se prikazati kao avulzijski prijelom s ili bez dislokacije ulomka u interkondilarni prostor (Slika 5). Lateralne projekcije pružaju najbolji prikaz dislociranog koštanog ulomka (20). RTG snimke omogućuju određivanje prijeloma prema Meyers-McKeeverovoj klasifikaciji, koja je osnovna za daljnje terapijske odluke (21). Kad god je to moguće, uvijek se preporuča činiti lateralni RTG snimak koljena u položaju hiperekstenzije. To nam pomaže u određivanju mogućnosti reponacije frakturnog ulomka, što je osobito važno za ozljede tipa II prema Meyers-McKeeverovoj klasifikaciji.



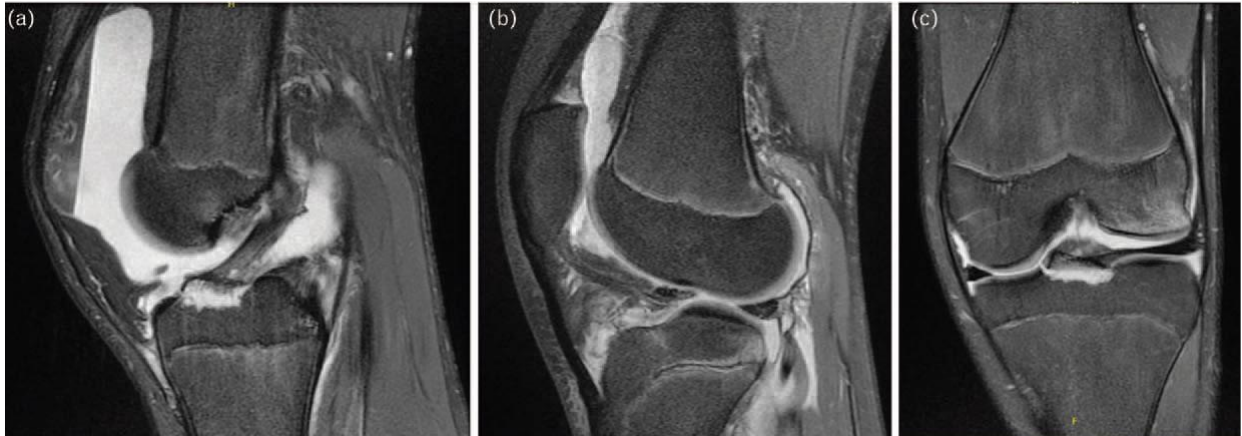Slika 5. RTG prikaz prijeloma interkondilarne eminencije tibije (ozljede tipa III prema Meyers-McKeeverovoj klasifikaciji; a – anteroposteriorni snimak, b – lateralni snimak). Slika preuzeta iz Tuca M i sur. Tibial spine avulsion fractures: treatment update. *Curr Opin Pediatr.* 2019;31(1):103-111.

Kada postoji potreba za detaljnijom procjenom prijeloma, osobito kod složenijih ili multifragmentarnih prijeloma, ili kada se pomak prijeloma ne može odrediti RTG snimkom, koristi se CT (22). CT omogućuje preciznu analizu položaja koštanih ulomaka, njihove eventualne rotacije ili stupnja dislokacije (21) (Slika 6). Ova metoda omogućuje i identifikaciju dodatnih prijeloma koji nisu jasno vidljivi na konvencionalnim RTG snimkama, kao npr. prijelom tibijalnog platoa. CT snimke pružaju trodimenzionalni prikaz anatomskih struktura, što pomaže pri planiranju operacijskih zahvata (13).



Slika 6. CT prikaz prijeloma interkondilarne eminencije tibije (ozljede tipa III prema Meyers-McKeeveerovoj klasifikaciji; a – lateralni snimak, b – anteroposteriorni snimak). Slika preuzeta iz Atsumi S i sur. A Case of Nonunion Avulsion Fracture of the Anterior Tibial Eminence. Case Rep Orthop. 2016;2016:9648473.

Pouzdana i neinvazivna metoda koja danas predstavlja zlatni standard prilikom procjene prijeloma interkondilarne eminencije je MR (8). MR omogućuje visokokvalitetnu vizualizaciju pomaka prijeloma i superiorniji prikaz pridruženih oštećenja mekih tkiva u odnosu na RTG i CT (17) (Slika 7). To je izrazito bitno jer je prijelom interkondilarne eminencije u čak 29-40% slučajeva udružen s ozljedom meniskusa, u 32% slučajeva udružen s ozljedom ligamenata koljena (ne računajući ozljedu LCA), u 29-35% slučajeva udružen s uklještenjem meniskusa (gdje se meniskus nalazi ispod ulomka prijeloma), te u 68-90% slučajeva udružen s kontuzijom kosti (23–25). Također, za razliku od RTG-a i CT-a, MR ne izlaže bolesnika zračenju, što je veoma važno jer je najčešće riječ o pedijatrijskoj populaciji (6) . Nadalje, u nekim slučajevima ulomak je potpuno hrskavičan, što ga čini nevidljivim na RTG-u i CT-u, naglašavajući dodatnu dijagnostičku prednost MR-a (26).



Slika 7. MR prikaz prijeloma interkondilarne eminencije tibije (ozljede tipa III prema Meyers-McKeeverovoj klasifikaciji; a i b – sagitalni prikaz s očuvanim LCA, c – koronalni prikaz). Slika preuzeta iz Tuca M i sur. Tibial spine avulsion fractures: treatment update. *Curr Opin Pediatr.* 2019;31(1):103-111.

Diferencijalno dijagnostički važno je isključivanje drugih patologija koje mogu uzrokovati bol i nestabilnost u koljenu, kao što su izolirane rupture prednjeg ili stražnjeg križnog ligamenta, ozljede meniskusa, osteohondralne frakture ili kontuzije zgloba (13). Kombinacija kliničkog pregleda i naprednih slikovnih metoda ključna je za postavljanje točne dijagnoze i odabira daljnjeg liječenja (7).

5. LIJEČENJE

Uzevši u obzir ulogu interkondilarne eminencije u stabilnosti zgloba, pravovremeno i ispravna liječenje ključno je za sprječavanje dugotrajnih posljedica.

Izbor liječenja ovisi o složenosti prijeloma, što se obično određuje klasifikacijom prema Meyers-McKeeveru, te o prisutnosti pridruženih ozljeda kao što su ozljede ligamenata ili meniskusa (Tablica 1).

Tablica 1. Prikaz modaliteta liječenja tipova prijeloma prema Meyers-McKeeever klasifikaciji

TIP PRIJELOMA PREMA MEYERS MCKEEVEROVOJ KLASIFIKACIJI	LIJEČENJE
Tip I	Neoperacijsko liječenje
Tip II	Neoperacijsko liječenje ukoliko je moguća zatvorena repozicija ulomka, inače ARIF
Tip III	Operacijsko liječenje: ARIF ili ORIF
Tip IV	Operacijsko liječenje: ARIF ili ORIF

5.1. NEOPERACIJSKO LIJEČENJE

Konzervativno liječenje u pravilu je rezervirano za prijelome tipa I i tipa II prema Meyers-McKeeeverovoj klasifikaciji kod kojih je moguća zatvorena repozicija ulomka i kod kojih je zadržana stabilnost zgloba (27). Ovaj pristup uključuje imobilizaciju koljena sadrenom udlagom ili ortozom (13). Ukoliko je potrebno, prije imobilizacije čini se zatvorena repozicija. Zatvorena repozicija podrazumijeva vraćanje koštanih ulomaka na njihovo anatomsko mjesto manualnom manipulacijom, a najčešće se postiže izvođenjem ekstezije ili hiperekstenzije koljena (13). Koljeno se najčešće imobilizira u punoj ekstenziji ili blagoj hiperekstenziji i to najčešće u trajanju od 4 tjedana (22). Tijekom ovog perioda, neophodno je redovito praćenje bolesnika, uključujući činjenje kontrolne snimke RTG koljena kako bi se osiguralo pravilno zarastanje ulomaka (8).

Nakon skidanja imobilizacije ključna je rana mobilizacija i provođenje fizikalne terapije kako bi se spriječila ukočenost te vratila puna funkcionalnost zgloba. Fizikalna terapija započinje pasivnim vježbama netom nakon imobilizacije, a zatim se postepeno uvode aktivne vježbe jačanja mišića i povećanja opsega pokreta. Vježbe za ravnotežu i propriocepciju također su važan dio rehabilitacije. Opterećenje noge postupno se povećava, počevši s umjerenim opterećenjem uz pomoć štaka, sve do punog opterećenja. Povratak normalnim aktivnostima odvija se polako, a oporavak i povratak

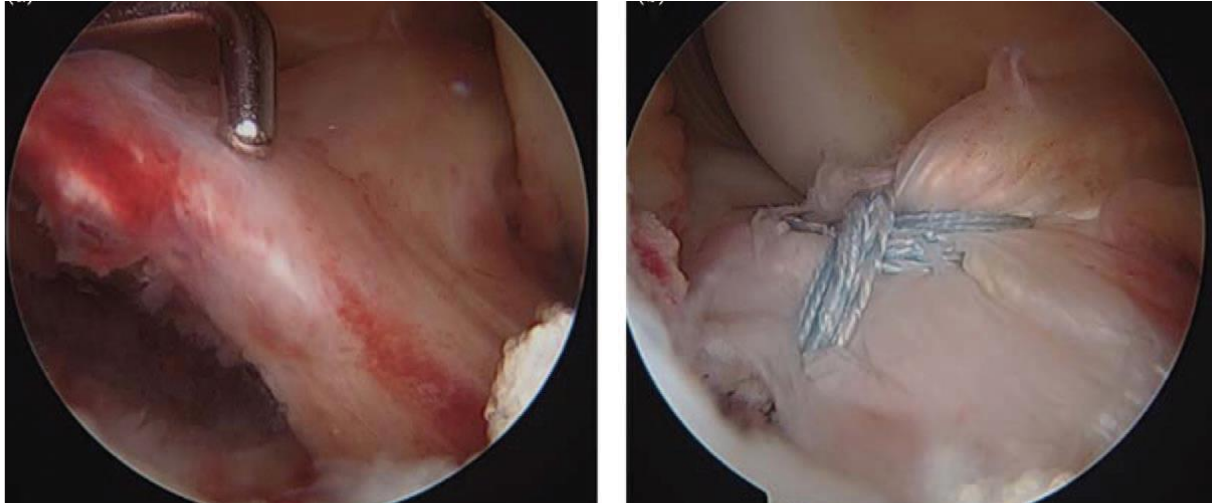
sportskim aktivnostima može potrajati nekoliko mjeseci ovisno o težini ozljede i uspjehu rehabilitacije (28).

5.2. OPERACIJSKO LIJEČENJE

Kirurško liječenje postaje nužno kod prijeloma tipa II (kod kojih nije moguća zatvorena repozicija), te tip III i IV prema Meyers-McKeeverovoj klasifikaciji jer kod tih prijeloma dolazi do značajnijeg pomaka ulomaka što uzrokuje nestabilnost zgloba (8). Kirurško liječenje uključuje nekoliko metoda, među kojima se najčešće koriste artroskopska repozicija i unutarnja fiksacija (u daljnjem tekstu ARIF) te otvorena repozicija i unutarnja fiksacija (u daljnjem tekstu ORIF) (8). Cilj kirurškog liječenja je osigurati anatomske repozicije ulomaka i stabilnost zgloba, što omogućuje adekvatno zacjeljivanje i sprječava dugoročne komplikacije.

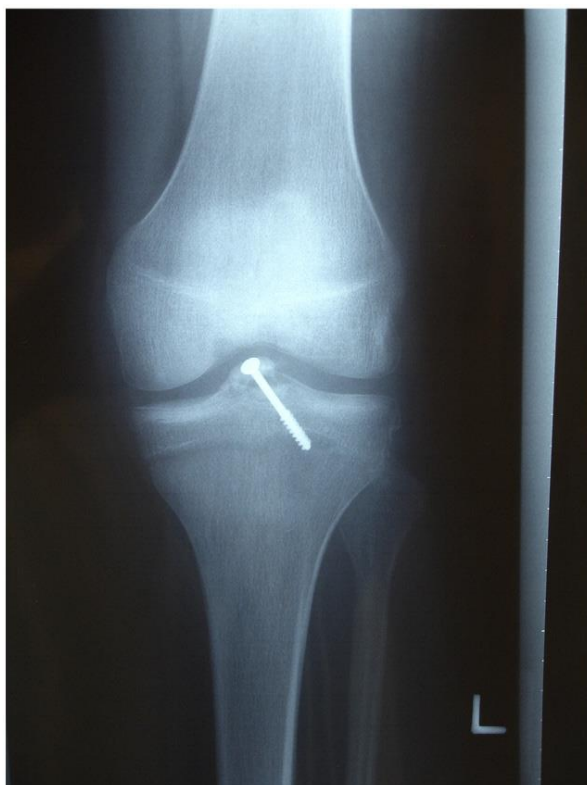ARIF predstavlja minimalno invazivnu kiruršku metodu liječenja, te se danas smatra zlatnim standardom u liječenju prijeloma interkondilarne eminencije (29). Ovaj pristup smatra se idealnim jer koristi manji rez, što rezultira manjim oštećenjem mekog tkiva, boljom kontrolom boli i bržom rehabilitacijom (8). Omogućuje izravnu vizualizaciju ozljeda unutar zgloba, preciznu repoziciju ulomaka te istovremeno liječenje popratnih ozljeda mekih tkiva (poput ruptur meniskusa, uklještenja meniskusa ili intermeniscealnog ligamenta, puknuća LCA i uklanjanja slobodnih zglobnih tijela) (8). Ova metoda značajno smanjuje rizik od komplikacija, a koristi se kod prijeloma tipa II, koji nisu uspješno liječeni konzervativnim metodama, te kod prijeloma tipa III i IV (30).

Prilikom repozicije prijeloma ključno je očistiti mjesto prijeloma, što uključuje uklanjanje ili oslobađanje uklještenih dijelova meniskusa ili intermeniscealnog ligamenta, koji često mogu biti zarobljeni na mjestu prijeloma (8). Nakon toga provodi se precizna repozicija ulomka. Za fiksaciju prijeloma najčešće se koriste konci ili vijci ili njihova kombinacija (8). Fiksacija koncima tehnički je zahtjevnija, ali ima prednost jer manje oštećuje ploču rasta (Slika 8). S druge strane, fiksacija vijcima tehnički je jednostavnija i omogućuje bržu mobilizaciju, no zahtijeva veći ulomak i nosi veći rizik od oštećenja ploče rasta (4) (Slika 9). Naposljetku, fiksacija pomoću vijka zahtijeva njegovo uklanjanje zbog mogućeg prednjeg sindroma sraza i oštećenja hrskavice.



Slika 8. Artroskopska repozicija i unutarnja fiksacija pomoću konaca. Slika preuzeta iz Tuca M i sur. Tibial spine avulsion fractures: treatment update. *Curr Opin Pediatr.* 2019;31(1):103-111.

Različiti protokoli za postoperativnu rehabilitaciju opisani su u literaturi, ali bez kvalitetnih usporedbi na temelju kojih bi se mogli donijeti jasni zaključci. Najčešće se nakon kirurškog zahvata koljeno imobilizira u položaju pune ekstenzije ili blagoj fleksiji do 30° (slično kao i kod neoperacijskog liječenja) u trajanju od 4 do 6 tjedana (8). Prema istraživanju Jackson TJ i sur. iz 2017. godine na uzorku od 180 članova Društva za dječju ortopediju Sjeverne Amerike (POSNA), najčešće korišteni postoperativni protokol imobilizacije bio je 4 tjedna (42%), zatim 2 tjedna (28%) i manje od 2 tjedna (15%) (31). Ortopedi koji liječe više od tri prijeloma interkondilarne eminencije godišnje češće imobiliziraju prijelome kraće od 2 tjedna u usporedbi s onima koji rjeđe liječe takve ozljede ($p = 0,018$). Agresivniji protokoli rehabilitacije uključuju korištenje uređaja za kontinuiranu pasivnu pokretljivost već od prvog dana nakon operacije, kako bi se rano započelo s vraćanjem pokreta (30). Vježbe jačanja mišića stražnje lože i kvadricepsa (zatvorenog lanca) uvode se u drugom tjednu (8). Protokoli za opterećenje na operiranu nogu variraju: neki preporučuju odgađanje opterećenja do 6 tjedana nakon operacije, dok drugi dopuštaju opterećenje prema toleranciji bola već od prvog postoperativnog dana (2).



Slika 9. Artroskopska repozicija i unutarnja fiksacija pomoću vijka. Slika preuzeta iz Aderinto J i sur. Fractures of the tibial spine: epidemiology and outcome. *Knee*. 2008 Jun;15(3):164-7.

ORIF se koristi za liječenje složenijih prijeloma interkondilarne eminencije tibije, posebice onih kod kojih artroskopska repozicija nije dostatna za adekvatnu sanaciju ozljede. ORIF omogućuje kirurgu izravan pristup prijelomu i preciznu manipulaciju ulomcima kosti (13). Priprema bolesnika za ovaj zahvat jednaka je kao i za ARIF.

Brojne su prednosti ARIF-a u odnosu na ORIF. Manji je rizik od postoperativnih komplikacija kao npr. infekcija jer ARIF zahtijeva minimalno otvaranje zgloba. Manji rez i smanjena invazivnost zahvata također smanjuje mogućnost nastanka ožiljaka i adhezija. S druge strane, glavna prednost ORIF-a je izravna vizualizacija prijeloma te mogućnost preciznije repozicije i stabilizacije ulomaka (13).

6. KOMPLIKACIJE

Komplikacije prijeloma interkondilarne eminencije mogu biti raznolike i varirati od manjih poteškoća do ozbiljnih dugotrajnih posljedica (30). Najčešće komplikacije nakon liječenja prijeloma interkondilarne eminencije uključuju zaostalu nestabilnost ili olabavljenje zgloba, ograničenu pokretljivost zbog stvaranja ožiljnog tkiva (artrofibroza), nesraštanje ili loše sraštanje prijeloma i oštećenje ploče rasta (8).

Zaostala nestabilnost ili olabavljenje najčešća je komplikacija bez obzira na metodu liječenja s incidencijom od 38% do čak 100% (32). Obično nastaje zbog oštećenja LCA tijekom početne ozljede, neanatomske repozicije prijeloma ili nove ozljede kod bolesnika koji s povećanim čimbenicima rizika za ozljedu LCA. Iako česta, nestabilnost nije uvijek simptomatska, što znači da prilikom kliničkog pregleda testovi za procjenu ozljede LCA mogu biti pozitivni, no funkcionalno bolesnik ne mora imati osjećaj nestabilnosti. Nažalost, unatoč provedenom liječenju stopa rekonstrukcije LCA nakon ove ozljede iznosi između 15% i 25% (33).

Druga najčešća komplikacija je pojava artrofibroze ili ukrućenosti zgloba, a može se javiti kod čak 60% bolesnika koji su prošli kirurško liječenje (8). Artrofibroza se javlja zbog stvaranja prekomjernog ožiljnog tkiva unutar zgloba. Javlja se posebice kod kirurškog liječenja, s većom učestalošću kod ORIF-a. Čimbenici koji povećavaju rizik od stvaranja artrofibroze uključuju odgođenu operaciju, produljeno trajanje operacije, nepravilno zarastanje kosti i dugotrajnu imobilizaciju (6). Zato je rani početak fizikalne terapije ključan je za prevenciju artrofibroze kao i atrofije mišića. Osim artrofibroze, gubitak opsega pokreta može biti posljedica i pomaknutog ulomka, što se obično klinički očituje kao gubitak pune ekstenzije.

Loše srasli ili nesrasli prijelomi interkondilarne eminencije su relativno rijetke komplikacije s procijenjenom učestalošću od 1,7% (34). Loše srasli prijelomi se često javljaju kao posljedica neprepoznate ozljede ili krivo postavljene dijagnoze. Šezdeset posto svih loše sraslih prijeloma nastaje kod prijeloma tipa III prema Meyers-McKeeverovoj klasifikaciji koji su liječeni konzervativno, što se može objasniti nepovoljnom repozicijom prijeloma, uklještenju mekih tkiva ili hipertrofičnim stvaranjem kosti na mjestu prijeloma (34). Kasnije, loše srasli prijelomi su povezani s povećanim

stupnjem razvoja patelarne hondromalacije ili blokadom koljena prilikom izvođenja ekstenzije.

Oštećenje ploče rasta vrlo je rijetka komplikacija. Najčešće je posljedica jatrogene ozljede prilikom izvođenja operacijskog zahvata ili prilikom izvođenja zatvorene repozicije tijekom manipulacije pod anestezijom.

7. ZAKLJUČAK

Iako rijetka ozljeda, prijelom interkondilarne eminencije ima značajan utjecaj na stabilnost koljenskog zgloba, posebice kod djece i mladih čiji se skelet još uvijek razvija. Dijagnoza se temelji na kombinaciji kliničkog pregleda i slikovne dijagnostike, pri čemu MR zauzima ključnu ulogu zahvaljujući svojoj sposobnosti preciznog prikaza mekotkivnih struktura koje su u velikom postotku zahvaćene ovom vrstom prijeloma. Klasifikacija prijeloma, prvenstveno prema Meyers-McKeeverovom sustavu, omogućuje jasnu kategorizaciju ozljeda i usmjerava terapijske odluke. Konzervativno liječenje može biti učinkovito kod manje teških prijeloma (tip I i neki tipovi II), dok ozbiljniji slučajevi zahtijevaju kiruršku intervenciju. ARIF se pokazao kao najpouzdanija metoda, omogućujući preciznu repoziciju ulomaka uz minimalno oštećenje okolnih tkiva i brži oporavak. Najčešće komplikacije, poput zaostale nestabilnosti, artrofibroze, ili oštećenja ploče rasta, mogu se umanjiti ili izbjeći pravodobnom dijagnozom i rehabilitacijom. Fizikalna terapija igra ključnu ulogu u vraćanju pokretljivosti i funkcionalnosti zgloba, dok rana mobilizacija sprječava ukočenost i atrofiju mišića. Zaključno, ističe se važnost multidisciplinarnog pristupa u liječenju ovih ozljeda, uključujući ortopede, radiologe i fizijatre.

8. ZAHVALE

Hvala obitelji na ljubavi.

Hvala prijateljima na razumijevanju.

Hvala sportu na padovima.

I hvala Bogu na zdravlju.

Zauvijek Vaš,

Antonio

9. LITERATURA

1. Aderinto J, Walmsley P, Keating JF. Fractures of the tibial spine: epidemiology and outcome. *The Knee*. 2008 Jun;15(3):164–7.
2. Shin YW, Uppstrom TJ, Haskel JD, Green DW. The tibial eminence fracture in skeletally immature patients. *Curr Opin Pediatr*. 2015 Feb;27(1):50–7.
3. Rudran B, Little C, Wiik A, Logishetty K. Tibial Plateau Fracture: Anatomy, Diagnosis and Management. *Br J Hosp Med Lond Engl* 2005. 2020 Oct 2;81(10):1–9.
4. Yuan L, Shi R, Chen Z, Ding W, Tan H. The most economical arthroscopic suture fixation for tibial intercondylar eminence avulsion fracture without any implant. *J Orthop Surg*. 2022 Dec;17(1):327.
5. Reynders P, Reynders K, Broos P. Pediatric and adolescent tibial eminence fractures: arthroscopic cannulated screw fixation. *J Trauma*. 2002 Jul;53(1):49–54.
6. Adams AJ, Talathi NS, Gandhi JS, Patel NM, Ganley TJ. Tibial Spine Fractures in Children: Evaluation, Management, and Future Directions. *J Knee Surg*. 2018 May;31(5):374–81.
7. Matoković D, Pećina M, Hašpl M. *Ortopedska propedeutika*. 2. izdanje. Zagreb: Medicinska Naklada; 2023.
8. Tuca M, Bernal N, Luderowski E, Green DW. Tibial spine avulsion fractures: treatment update. *Curr Opin Pediatr*. 2019 Feb;31(1):103–11.
9. *Anatomija*. 3., prerađeno izdanje. Zagreb: Medicinska Naklada; 2018.
10. Paulsen F. *Sobotta Atlas of Human Anatomy, Vol. 1, 15th Ed.*, English/Latin: General Anatomy and Musculoskeletal System. 15th ed. Chantilly: Urban & Fischer Verlag GmbH & Co. KG; 2011. 1 p.
11. Fox AJS, Wanivenhaus F, Burge AJ, Warren RF, Rodeo SA. The human meniscus: a review of anatomy, function, injury, and advances in treatment. *Clin Anat N Y N*. 2015 Mar;28(2):269–87.
12. Hassebrock JD, Gulbrandsen MT, Asprey WL, Makovicka JL, Chhabra A. Knee Ligament Anatomy and Biomechanics. *Sports Med Arthrosc Rev*. 2020 Sep;28(3):80–6.
13. Tudor A, Bergovec M, Ostojić Z. *Ortopedija i traumatologija*. 1. izdanje. Zagreb: Medicinska Naklada; 2023.
14. Matoković D. *Radiološka mjerenja linija, osi i kutova koštano-zglobnog sustava*. 1. izdanje. Zagreb: Medicinska Naklada; 2015.

15. Meyers MH, McKEEVER FM. Fracture of the intercondylar eminence of the tibia. *J Bone Joint Surg Am.* 1959 Mar;41-A(2):209–20; discussion 220-222.
16. Zaricznyj B. Avulsion fracture of the tibial eminence: treatment by open reduction and pinning. *J Bone Joint Surg Am.* 1977 Dec;59(8):1111–4.
17. Green D, Tuca M, Luderowski E, Gausden E, Goodbody C, Konin G. A new, MRI-based classification system for tibial spine fractures changes clinical treatment recommendations when compared to Myers and Mckeever. *Knee Surg Sports Traumatol Arthrosc Off J ESSKA.* 2019 Jan;27(1):86–92.
18. Osti L, Buda M, Soldati F, Del Buono A, Osti R, Maffulli N. Arthroscopic treatment of tibial eminence fracture: a systematic review of different fixation methods. *Br Med Bull.* 2016 Jun;118(1):73–90.
19. Filbay SR, Grindem H. Evidence-based recommendations for the management of anterior cruciate ligament (ACL) rupture. *Best Pract Res Clin Rheumatol.* 2019 Feb;33(1):33–47.
20. Eastman G, Wald C, Crossin J. Getting started in clinical radiology: from image to diagnosis. Stuttgart: Thieme; 2006. 355 p.
21. Salvato D, Green DW, Accadbled F, Tuca M. Tibial spine fractures: State of the art. *J ISAKOS.* 2023 Dec;8(6):404–11.
22. Dauwe J, Kerkhove OV, Unterfrauner I, Dauwe D. Avulsion Fracture of the Anterior Intercondylar Eminence in an Eight-year-old Child: A Case Report. *J Orthop Case Rep.* 2018;8(5):32–5.
23. Shea KG, Grimm NL, Laor T, Wall E. Bone bruises and meniscal tears on MRI in skeletally immature children with tibial eminence fractures. *J Pediatr Orthop.* 2011 Mar;31(2):150–2.
24. Rhodes JT, Cannamela PC, Cruz AI, Mayo M, Styhl AC, Richmond CG, et al. Incidence of Meniscal Entrapment and Associated Knee Injuries in Tibial Spine Avulsions. *J Pediatr Orthop.* 2018 Feb;38(2):e38–42.
25. Mitchell JJ, Sjostrom R, Mansour AA, Irion B, Hotchkiss M, Terhune EB, et al. Incidence of meniscal injury and chondral pathology in anterior tibial spine fractures of children. *J Pediatr Orthop.* 2015 Mar;35(2):130–5.
26. Yamauchi S, Sasaki S, Kimura Y, Yamamoto Y, Tsuda E, Ishibashi Y. Tibial eminence fracture with midsubstance anterior cruciate ligament tear in a 10-year-old boy: A case report. *Int J Surg Case Rep.* 2020;67:13–7.
27. Zanna L, Del Prete A, Benelli G, Turelli L. Knee central pivot bicruciate avulsion and proximal anterior cruciate ligament tear primary repair: A rare case report. *Trauma Case Rep.* 2021 Apr;32:100406.
28. Uremović M, Davila S. Rehabilitacija ozljeda lokomotornog sustava. 1. izdanje. Zagreb: Medicinska Naklada; 2018.

29. Osti L, Buda M, Soldati F, Del Buono A, Osti R, Maffulli N. Arthroscopic treatment of tibial eminence fracture: a systematic review of different fixation methods. *Br Med Bull.* 2016 Jun;118(1):73–90.
30. Coyle C, Jagernauth S, Ramachandran M. Tibial eminence fractures in the paediatric population: A systematic review. *J Child Orthop.* 2014 Mar;8(2):149–59.
31. Jackson TJ, Storey EP, Ganley TJ, Tibial Spine Interest Group. The Surgical Management of Tibial Spine Fractures in Children: A Survey of the Pediatric Orthopaedic Society of North America (POSNA). *J Pediatr Orthop.* 2019 Sep;39(8):e572–7.
32. Kocher MS, Foreman ES, Micheli LJ. Laxity and functional outcome after arthroscopic reduction and internal fixation of displaced tibial spine fractures in children. *Arthrosc J Arthrosc Relat Surg Off Publ Arthrosc Assoc N Am Int Arthrosc Assoc.* 2003 Dec;19(10):1085–90.
33. O'Donnell R, Bokshan S, Brown K, Aoyama JT, Ganley TJ, Fabricant PD, et al. Anterior Cruciate Ligament Tear Following Operative Treatment of Pediatric Tibial Eminence Fractures in a Multicenter Cohort. *J Pediatr Orthop.* 2021 Jun 1;41(5):284–9.
34. Gans I, Baldwin KD, Ganley TJ. Treatment and Management Outcomes of Tibial Eminence Fractures in Pediatric Patients: A Systematic Review. *Am J Sports Med.* 2014 Jul;42(7):1743–50.

10. ŽIVOTOPIS

Rođen sam 1999.god. u Zagrebu. Od 2006. god. do 2014. god. pohađao sam OŠ Rapska na zagrebačkom Trnju. Maturirao sam 2018. god. stekavši srednješkolno obrazovanje u X. gimnaziji u Zagrebu. Medicinski fakultet Sveučilišta u Zagrebu upisujem 2018. godine. Paralelno s obrazovanjem, aktivno sam se bavio sportom te sam 2016. godine osvojio naslov juniorskog prvaka Hrvatske u taekwondou.

Tečno pričam engleski i francuski jezik, dok se služim talijanskim, španjolskim te njemačkim jezikom.