

Akutno bubrežno oštećenje, nekontrolirana arterijska hipertenzija i posljedična kronična bubrežna bolest nakon teške infekcije COVID-19

Zlopaša, Ozrenka; Vujaklija Brajković, Ana; Bešter, Martina; Košuta, Iva; Gubarev Vrdoljak, Nina; Radonić, Radovan

Source / Izvornik: **Liječnički vjesnik, 2023, 145, 204 - 211**

Journal article, Published version

Rad u časopisu, Objavljena verzija rada (izdavačev PDF)

<https://doi.org/10.26800/LV-145-5-6-4>

Permanent link / Trajna poveznica: <https://um.nsk.hr/um:nbn:hr:105:810841>

Rights / Prava: [Attribution-NoDerivatives 4.0 International](#) / [Imenovanje-Bez prerada 4.0 međunarodna](#)

Download date / Datum preuzimanja: **2025-02-27**



Repository / Repozitorij:

[Dr Med - University of Zagreb School of Medicine Digital Repository](#)





Akutno bubrežno oštećenje, nekontrolirana arterijska hipertenzija i posljedična kronična bubrežna bolest nakon teške infekcije COVID-19

Acute kidney injury, uncontrolled arterial hypertension and resulting chronic kidney disease after severe COVID-19 infection

Ozrenka Zlopaša¹, Ana Vujaklija Brajković^{1,2} , Martina Bešter², Iva Košuta¹, Nina Gubarev Vrdoljak¹, Radovan Radonić^{1,2}

¹ Klinički bolnički centar Zagreb

² Medicinski fakultet Sveučilišta u Zagrebu

Deskriptori

COVID-19 – komplikacije; TEŠKI AKUTNI PLUĆNI SINDROM – dijagnoza, etiologija, liječenje; MEHANIČKA VENTILACIJA; AKUTNO BUBREŽNO OŠTEĆENJE – dijagnoza, etiologija, liječenje; BUBREG – patologija; HEMODIJALIZA; KRONIČNA BUBREŽNA BOLEST – etiologija; HIPERTENZIJA – etiologija, farmakoterapija; GASTROINTESTINALNO KRVARENJE; KRITIČNA BOLEST

Descriptors

COVID-19 – complications; SEVERE ACUTE RESPIRATORY SYNDROME – diagnosis, etiology, therapy; RESPIRATION, ARTIFICIAL; ACUTE KIDNEY INJURY – diagnosis, etiology, therapy; KIDNEY – pathology; RENAL DIALYSIS; RENAL INSUFFICIENCY, CHRONIC – etiology; HYPERTENSION – drug therapy, etiology; GASTROINTESTINAL HEMORRHAGE; CRITICAL ILLNESS

SAŽETAK. Osobe s teškim oblikom COVID-19 najčešće se prezentiraju respiracijskom insuficijencijom i razvojem akutnoga plućnog distres sindroma (ARDS), ali su moguće i razne izvanplućne komplikacije. Prikazali smo četrdesetdevetogodišnjeg bolesnika s ranije poznatom arterijskom hipertenzijom koji je razvio teški oblik infekcije COVID-19 komplicirane akutnim bubrežnim oštećenjem i kasnije nekontroliranom arterijskom hipertenzijom. Pacijent je hospitaliziran desetog dana bolesti zbog pogoršanja plućne funkcije koja je progredirala do globalne respiracijske insuficijencije i potrebe za orotrahealnom intubacijom. Bolesnik je ispunjavao kriterije ARDS-a. U ranom tijeku liječenja razvio je treći stupanj akutnoga bubrežnog oštećenja prema smjernicama KDIGO. Bilo je potrebno dugotrajno nadomještanje bubrežne funkcije. Uz oporavak diureze zabilježena je značajna proteinurija uz arterijsku hipertenziju, zbog čega je učinjena imunološka obrada i biopsija bubrega. Biopsija bubrega pokazala je akutno tubularno oštećenje bez značajnih promjena glomerula. Rezultati imunoloških testova bili su neupadljivi. Unatoč redovitoj procjeni volumnog statusa i nadomještanja bubrežne funkcije u bolesnika je perzistirala nekontrolirana arterijska hipertenzija koja je zahtijevala uvođenje niza antihipertenziva. Bolest je dodatno komplicirana krvarenjima iz probavnog i dišnog trakta te sekundarnim bolničkim infekcijama. Četiri mjeseca nakon izlječenja akutne bolesti bolesnik ima sniženu glomerularnu filtraciju (e-GFR 55 ml/min/1,73m²) bez albuminurije koja se može svrstati u 3A stadij kronične bubrežne bolesti. Cilj ovog rada bio je prikazati razvoj teškog oblika COVID-19 komplicirane akutnim bubrežnim oštećenjem i razvojem nekontrolirane arterijske hipertenzije u kasnijem tijeku liječenja. Navedeni poremećaji prezentirali su se u relativno mlađeg, prethodno zdravog pacijenta te također ostavili kronične posljedice na bubrežnu funkciju. Navedeno bi trebalo potaknuti kliničare na razmatranje i uvrštenje redovite evaluacije bubrežne funkcije i arterijske hipertenzije kao sastavnog dijela praćenja bolesnika nakon COVID-19.

SUMMARY. The primary clinical feature in patients suffering from severe COVID-19 is respiratory insufficiency and acute respiratory distress syndrome (ARDS). However, extrapulmonary complications are also possible. We present a case of a forty-nine-year-old male patient with arterial hypertension who developed a severe form of COVID-19 complicated with acute kidney injury and later with uncontrolled arterial hypertension. The patient was hospitalized on the 10th day of the disease due to deterioration of pulmonary function, which progressed to global respiratory insufficiency and necessitated orotracheal intubation and mechanical ventilation. The patient met the criteria of severe ARDS. In the early course of the disease the patient developed grade 3 acute kidney injury according to KDIGO guidelines. Long-term renal replacement therapy was necessary. Along with the recovery of diuresis, significant proteinuria was noted accompanied by high blood pressure values, for which immunological assessment and kidney biopsy were performed. Kidney biopsy showed acute tubular necrosis without significant glomerular changes. The results of immunological tests were unremarkable. The disease was also complicated by gastrointestinal and respiratory haemorrhage and secondary hospital infections. Four months after the acute illness, the patient had decreased glomerular filtration (e-GFR 55 ml/min/1.73m²) without albuminuria, which could be classified as stage 3A of chronic kidney disease. This case report aims to present a case of a severe form of COVID-19, complicated by acute kidney injury followed by uncontrolled arterial hypertension in the later course of the treatment. The mentioned disorders occurred in a relatively younger, previously healthy patient and caused chronic consequences on kidney function. The above should encourage clinicians to consider and introduce regular evaluation of renal function and arterial hypertension as part of the follow-up of patients after the COVID-19.

✉ Adresa za dopisivanje:

Doc. dr. sc. Ana Vujaklija Brajković, dr. med., <https://orcid.org/0000-0002-9374-429X>, Zavod za intenzivnu medicinu, Klinika za unutarnje bolesti, Medicinski fakultet Sveučilišta u Zagrebu, Klinički bolnički centar Zagreb, Kišpatičeva 12, 10000 Zagreb, e-pošta: avujakli@kbc-zagreb.hr

Primljeno 17. studenoga 2022., prihvaćeno 31. ožujka 2023.

Novi soj koronavirusa, SARS-CoV-2, pojavio se u Kini krajem 2019. godine, a bolest je nazvana COVID-19.¹ Prvi slučaj bolesti u Republici Hrvatskoj zabilježen je u veljači 2020. godine.² Od tada je pandemija COVID-19 značajan javnozdravstveni problem, čemu u prilog govori 1.177.711 pozitivnih pacijenata, od kojih je 16.251 preminulo do srpnja 2022. godine.³ Kliničke manifestacije COVID-19 su raznolike. Neke osobe su asimptomatske ili imaju blagi oblik bolesti, a neke osobe imaju teški oblik bolesti koji se očituje multiorganskim zatajenjem koje najčešće uključuje respiracijsku insuficijenciju uz stanje poput ARDS-a i akutno bubrežno oštećenje.⁴ Početna prezentacija bolesti najčešće uključuje povišenu tjelesnu temperaturu i kašalj, a moguća je dispneja, glavobolja, bol u mišićima i dijareja. Teško je predvidjeti koja će osoba razviti teški oblik bolesti.

Prikazat ćemo bolesnika s teškim oblikom COVID-19 koji se prezentirao akutnom respiratornom insuficijencijom, akutnim oštećenjem bubrega (AOB) i krvarenjem iz probavnog i dišnog sustava.

Prikaz pacijenta

Četrdesetdevetogodšnji muškarac pregledan je desetog dana bolesti u hitnoj službi zbog progresije dispneje i protrahiranog febriliteta. Bolest je počela febrilitetom do 39°C uz zimicu i tresavicu, drugi dan bolesti proljevom te kasnije neproduktivnim kašljem. U kućnim uvjetima započeto je liječenje azitromicinom i deksametazonom. Nije bio cijepljen protiv COVID-19. Od komorbiditeta poznata je dugogodišnja dobro regulirana arterijska hipertenzija kombinacijom amlodipina i valsartana te neurodermatitis. U laboratorijskim nalazima dvije godine prije akutne bolesti kreatinin je bio 100 µmol/L, eGFR 77 ml/min/1,73m², bez proteinurije.

Na inicijalnom pregledu bolesnik je bio pri svijesti, orijentiran u svim pravcima, iscrpljen, tahidispnoičan, frekvencija disanja je bila 22/min, SpO₂ 96% (uz suplementaciju kisikom 15 L/min putem maske), arterijski tlak 115/76 mmHg, puls 100/min, tjelesna temperatura 37,1°C (nakon antipiretika). U laboratorijskim nalazima bila je prisutna leukocitoza i limfopenija, povišen C-reaktivni protein (CRP), povišeni D-dimeri i blaže povišena ureja (tablica 1). Na rendgenogramu srca i pluća opisane su obostrane difuzne intersticijske promjene bez većih zona konsolidacije, a na MSCT-u pluća konfluirajući infiltrati plućnog parenhima tipa „ground glass” u svim režnjevima (slika 1). Inicijalna vrijednost SOFA (engl. *sequential organ failure assessment score*) bila je 2. Bolesnik je hospitaliziran. Trećega dana hospitalizacije dolazi do progresije respiracijske insuficijencije, zbog čega je započeta neinvazivna respiracijska potpora putem kanile visokog protoka kisika (engl. *high-flow nasal cannulae*, HFNC), a ubrzo

i invazivna mehanička ventilacija. Plinska analiza govori u prilog globalne respiracijske insuficijencije s iznimno visokim ugljičnim dioksidom (pCO₂ 137,1 mmHg) i posljedičnom teškom acidozom (pH 6,81). Bolesnik je zadovoljavao kriterije teškoga akutnog respiratornog distres sindroma (ARDS) prema Berlin-skim kriterijima.⁵ Ubrzo nakon respiratornog pogoršanja, petoga dana hospitalizacije, bolesnik je razvio treći stupanj AOB-a prema smjernicama KDIGO i započet je postupak nadomještanja bubrežne funkcije.⁶

Od ostalih komplikacija zabilježena je jetrena lezija, krvarenje iz probavnog i dišnog sustava te niz nozokomijalnih infekcija.

Dvadesetoga dana hospitalizacije bolesnik je imao hematemezu i enteroragiju uz značajan pad hemoglobina usprkos primjeni inhibitora protonske pumpe, adekvatnoj skrbi oko postavljene nazogastrične sonde te urednom koagulogramu i broju trombocita. Endoskopski je verificiran veliki koagulum u jednjaku koji se protezao do kardije. Nakon ekstrakcije ugruška prikazale su se dvije ulceracije na 25 i 30 cm od inciziva s ogoljelim krvnim žilama te su postavljene kvačice, čime je zaustavljeno krvarenje. Desetak dana kasnije postavljena je perkutana gastrostoma radi omogućavanja enteralnog hranjenja bolesnika.

Zbog potrebe produžene mehaničke ventilacije bolesnik je traheotomiran. Tijekom liječenja razvio je difuzno krvarenje iz sluznice pluća koje je zaustavljeno uz bronhoskopsku primjenu traneksamične kiseline.

Zbog nozokomijalnih infekcija bolesnik je primao niz rezervnih antibiotika uključujući kolistin, ceftazidim s avibaktamom, piperacilin s tazobaktamom, linezolid i antifungik mikafungin u dozi prilagođenoj bubrežnoj funkciji.

Uz intenzivno liječenje stanje bolesnika se postupno poboljšava. Reducira se respiratorna potpora te se bolesnika postupno odvoji od mehaničke ventilacije. Uz ciljanu antimikrobnu i antifungalnu terapiju bolesnik je afebrilan, a u laboratorijskim nalazima prati se normalizacija upalnih parametara. Perzistira oštećenje funkcije jetre i bubrega. Modalitet i doza nadomjesnoga bubrežnog liječenja određivana je na temelju hemodinamske stabilnosti bolesnika, laboratorijskih parametara bubrežne funkcije, diureze i volumnog statusa procjenjivanog ultrazvukom. Bubrežna funkcija je nadomještanja kontinuiranim postupcima (kontinuirana venovenska hemodijafiltracija, kontinuirana venovenska hemodijaliza) tijekom hemodinamske nestabilnosti bolesnika, a potom metodom intermitentne hemodijalize. Ultrafiltracija je određivana na temelju predviđenoga dnevnog unosa tekućina. Usprkos normalnom volumnom statusu bolesnik je imao povišene vrijednosti arterijskog tlaka, zbog čega je dobivao antihipertenzive (slika 2). Inicijalni antihipertenziv je bio urapidil, primijenjen intravenski, a potom su u terapiju dodani peroralni urapidil, amlodipin, moksonidin i

TABLICA 1. LABORATORIJSKE VRIJEDNOSTI TIJEKOM HOSPITALIZACIJE
TABLE 1. LABORATORY FINDINGS DURING HOSPITALIZATION

Varijabla / Variable	Referentni interval / Reference range	1. dan hospitalizacije / 1st day of hospitalization	20. dan hospitalizacije / 20th day of hospitalization	22. dan hospitalizacije / 22nd day of hospitalization	35. dan hospitalizacije / 35th day of hospitalization	48. dan hospitalizacije / 48th day of hospitalization	63. dan (otpust) / 63rd day (discharge)	Kontrola / Control
Eritrociti / Erythrocytes (x10 ¹² /L)	4,34 – 5,72	5,18.	3,04	2,94	3,01	2,74	3,47	4,75
Hemoglobin / Haemoglobin (g/L)	138 – 175	141	83	84	85	78	96	132
Hematokrit / Haematocrit (%)	0,415 – 0,530	0,418	0,253	0,240	0,252	0,231	0,300	0,396
MCV (fL)	83,0 – 97,2	80,7	83,2	81,6	83,7	84,3	86,7	83,4
Leukociti / Leukocytes (x10 ⁹ /L)	3,4 – 9,7	14,6	21,4	22,9	9,0	10,8	10,4	6,1
Limfociti / Lymphocytes (x10 ⁹ /L)	1,19 – 3,35	0,79	1,07	1,42	1,19	2,54	2,29	2,48
Diferencijalni broj / Differential count (%)								
Eozinofilni granulociti / Eosinophilic granulocytes	0 – 7	0,4	/	4,6	6,7	0,9	0,9	4,1
Bazofilni granulociti / Basophilic granulocytes	0 – 1	0,2	/	0,3	1,2	0,2	0,2	0,3
Neutrofilni granulociti / Neutrophilic granulocytes	44 – 72	89,2	/	81,2	71,2	68,0	71,9	42,9
Limfociti / Lymphocytes	20 – 46	5,4	5,0	6,2	13,2	23,6	22,0	40,7
Monociti / Monocytes	2 – 12	4,8	10,0	7,7	7,7	7,3	5,0	12,0
Trombociti / Thrombocytes (x10 ⁹ /L)	158 – 424	370	222	187	161	238	324	247
PV / PT	> 0,7	/	0,77	/	0,61	/	/	1,14
APT _V / aPPT (s)	20,0 – 30,0	/	25,1	/	23,8	/	/	24,5
Fibrinogen (g/L)	1,8 – 4,1	/	6,6	/	/	/	/	3,3
D-dimer / D-dimers (mg/L)	0 – 0,50	2,98	/	/	/	/	/	/
Antitrombin – aktivnost / Antithrombin activity (%)	79,0 – 119,8	/	124,6	/	/	/	/	/
Glukoza / Glucose (mmol/L)	4,4 – 6,4	5,6	6,2	/	4,4	/	/	5,4
Ureja / Urea (mmol/L)	2,8 – 8,3	8,7	22,7	27,7	12,6	19,7	7,2	10,4
Kreatinin / Creatinine (μmol/L)	60 – 104	95	366	485	338	429	132	129
eGFR (mL/min/1,73m ²)	60 – 142	81	16	< 15	17	< 15	57	55
Bilirubin (μmol/L)	3 – 20	11	14	11	/	/	7	8
ALP (U/L)	60 – 142	119	179	97	/	/	434	64
AST (U/L)	11 – 38	/	136	123	/	/	58	27
ALT (U/L)	12 – 48	143	103	71	/	/	360	32
GGT (U/L)	11 – 55	199	173	113	/	/	548	23
CK (U/L)	0 – 177	/	548	653	/	/	/	99
LDH (U/L)	< 241	/	668	686	/	/	/	185
Kalij / Potassium (mmol/L)	3,5 – 4,7	4,5	4,9	3,6	3,2	/	4,5	4,8

TABLICA 1. NASTAVAK
TABLE 1. CONTINUED

Varijabla / Variable	Referentni interval / Reference range	1. dan hospitalizacije / 1st day of hospitalization	20. dan hospitalizacije / 20th day of hospitalization	22. dan hospitalizacije / 22nd day of hospitalization	35. dan hospitalizacije / 35th day of hospitalization	48. dan hospitalizacije / 48th day of hospitalization	63. dan (otпуст) / 63rd day (discharge)	Kontrola / Control
Natrij / Sodium (mmol/L)	137 – 146	142	137	137	134	/	138	137
CRP (mg/L)	< 5	89,0	129,0	76,1	49,0	13,4	47,6	3,8
Prokalcitonin / Procalcitonin (µg/L)	<0,25	/	8,05	4,93	1,63	/	/	/
Proteini u urinu / Urine protein	negativni	neg	/	/	3+	1+	1+	neg
E u sedimentu urina / Erythrocytes in urine sediment	0 – 2	1	/	/	5 – 7	3 – 5	1 – 2	0
L u sedimentu urina / Leukocytes in urine sediment	0 – 2	2	/	/	10 – 13	11 – 25	1 – 2	0
Omjer protein/kreatinin / Protein/creatinine ratio (mg/mmol)	< 15,0	/	/	/	421,1	/	/	/
Proteinurija / Proteinuria (mg/dU)	< 150	/	/	/	/	766	/	126

MCV – prosječni volumen eritrocita / mean corpuscular volume; MHC – prosječni hemoglobin u eritrocitu / mean corpuscular hemoglobin; MCHC – prosječna koncentracija hemoglobina u eritrocitu / mean corpuscular haemoglobin concentration; RDW – raspodjela eritrocita po obujmu / red cell distribution width; MPV – prosječni volumen trombocita / mean platelet volume; PV/PT – protrombinsko vrijeme / protrombin time; APTT/aPTT – aktivirano parcijalno tromboplastinsko vrijeme / activated partial thromboplastin time; eGFR – procjena glomerularne filtracije / estimated glomerular filtration rate; ALP – alkalna fosfataza / alkaline phosphatase; AST – asparat aminotransferaza / aspartate aminotransferase; ALT – alanin aminotransferaza / alanine transaminase; GGT – gama-glutamil transferaza / gamma-glutamyl transaminase; CK – kreatinin kinaza / creatine kinase; LDH – laktat dehidrogenaza / lactate dehydrogenase; CRP – C-reaktivni protein / C-reactive protein; / – nije radeno / not done

ramipril. Uz postupno povećanje volumena mokraće verificirana je značajna proteinurija i eritrociturija. Učinjena je imunološka obrada i biopsija bubrega trideset i sedmoga dana bolesti zbog perzistiranja akutne bolesti bubrega uz hematuriju i proteinuriju (tablica 1). Antinuklearna antitijela (ANA), antineutrofilna citoplazmatska antitijela (ANCA) i antitijela na glomerularnu bazalnu membranu (AGBM) bila su negativna. Aktivnost komplementa je bila normalna (ukupni komplement 116%, C3 1,32 g/L, C4 0,31 g/L).

Na nalazu svjetlosne mikroskopije vidjeli su se glomeruli urednih mezangija bez hiper celulariteta te otvorenih kapilara. Bilo je prisutno umjereno tubularno oštećenje uz simplifikaciju i vakuolizaciju epitela te granulirani materijal u lumenima dilatiranih tubula. Na kortikomedularnoj granici bio je vidljiv žarišni miješani, predominantno mononuklearni upalni infiltrat uz tek pojedinačne eozinofile. Elektronskom mikroskopijom bio je vidljiv edem intersticija i dilatacija tubula uz pojedinačne mononukleare. Podociti su bili degenerativno promijenjeni, vakuolizirani uz gubitak nožica na 30% pregledane površine. Nalaz je odgovarao akutnom tubularnom oštećenju bez značajnijih promjena glomerula i bez vidljivih kroničnih promjena tubulointersticija i krvnih žila.

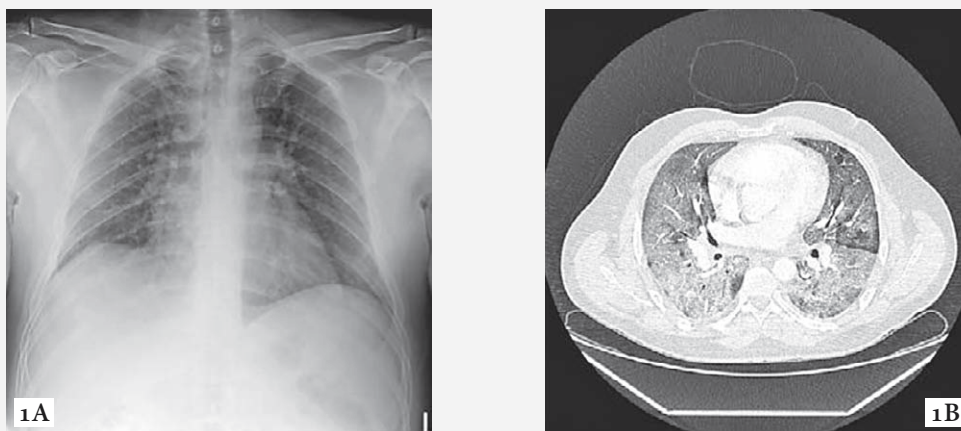
Tek 42. dana hospitalizacije bolesnik počinje obilnije mokriti, oko 800 ml/dan, i nadalje uz povišene vrijednosti ureje i kreatinina, ali bez prisutnosti acidoze, hiperkalijemije, suviška volumena. Zadnji postupak nadomještanja bubrežne funkcije hemodijalizom proveden je 41. dana hospitalizacije.

Bolesnik je otpušten kući nakon 63 dana hospitalizacije. Antihipertenzivna terapija pri otpustu uključivala je amlodipin, moksonidin i ramipril.

Četiri mjeseca nakon otpusta učinjena je reevalucija bubrežne funkcije i arterijske hipertenzije. U laboratorijskim nalazima perzistira povišena vrijednost serumskog kreatinina (129 µmol/L), snižena glomerularna filtracija (e-GFR 55 ml/min/1,73m²) bez elektrolitskog disbalansa, bez acidoze, uz uredan sediment urina i bez proteinurije. Kontinuiranim mjerenjem arterijskog tlaka (KMAT) registrira se adekvatna regulacija arterijskog tlaka (prosječna vrijednost 114/75 mmHg, puls 75/min, bez povećane varijabilnosti), uredan centralni aortni tlak (105 mmHg) uz uredan augmentacijski indeks te urednu brzinu amplifikacije tlaka pulsa. Sekundarni uzroci arterijske hipertenzije su isključeni.

Rasprava

Prikazali smo relativno mladog bolesnika bez značajnijih komorbiditeta, izuzev arterijske hipertenzije, koji je razvio teški oblik COVID-19 praćen multiorganskim zatajenjem. Naglasili smo rani nastanak teškoga akutnog bubrežnog oštećenja, dugotrajnu ovi-



SLIKA 1. A) RTG TORAKALNIH ORGANA, DIFUZNO SE VIDE NJEŽNE INTERSTICIJSKE PROMJENE OBOSTRANO, BEZ VEĆIH ZNAKOVA KONSOLIDACIJE, BEZ PLEURALNOG IZLJEVA B) MSCT PLUĆNA ANGIOGRAFIJA, KONFLUIRAJUĆI INFLITRATI PLUĆNOG PARENHIMA TIPA „GROUND GLASS” U SVIM REŽNJEVIMA OBOSTRANO
 FIGURE 1. A) CHEST X-RAY, GENTLE INTERSTITIAL CHANGES ARE SEEN DIFFUSELY ON BOTH SIDES, WITHOUT THE SIGNIFICANT APPEARANCE OF CONSOLIDATION, WITHOUT PLEURAL EFFUSION
 B) MSCT PULMONARY ANGIOGRAM, CONFLUENT “GROUND GLASS” OPACITIES IN ALL LOBES BILATERALLY

snost bolesnika o postupcima nadomještanja bubrežne funkcije i neregularanu arterijsku hipertenziju koja je uz bubrežnu bolest dominirala prolongiranim oporavkom bolesnika.

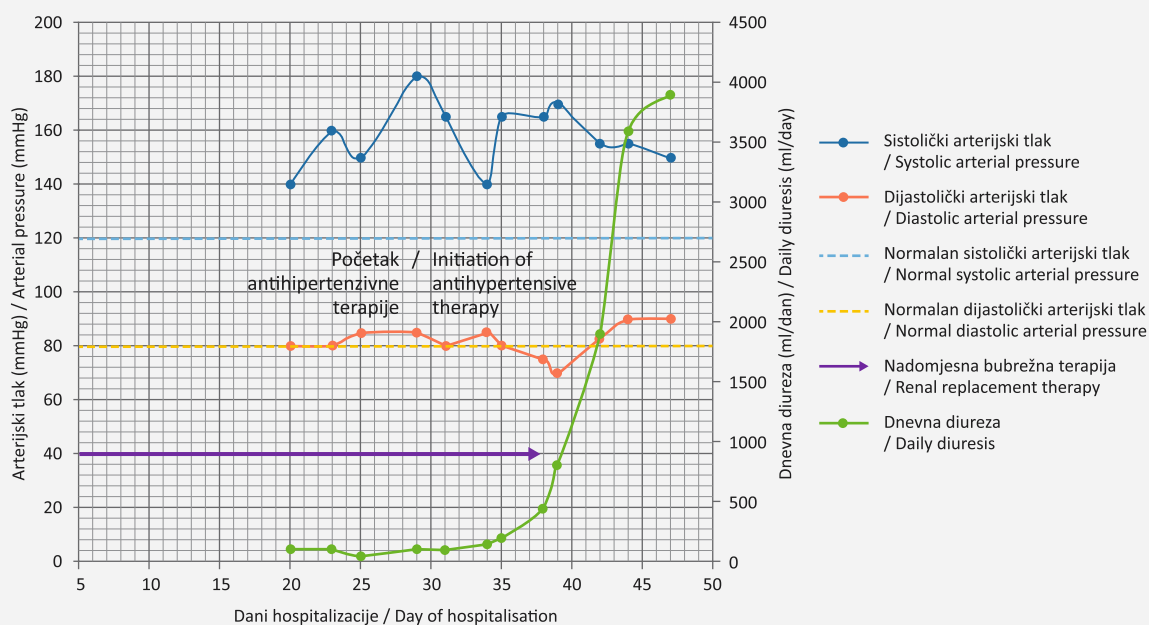
Akutno oštećenje bubrega česta je komplikacija teške akutne tzv. kritične bolesti i najčešće se definira prema smjernicama *Kidney Disease Improving Global Outcomes* (KDIGO) iz 2012. godine na osnovi porasta vrijednosti serumskog kreatinina i/ili količine izlučenog urina.⁶

Dosadašnja istraživanja ukazuju na štetnu interakciju između pluća i bubrega tijekom disfunkcije bilo kojeg od navedenih organa.⁷ Van den Akker i suradnici pokazali su u sustavnom pregledu i metaanalizi da mehanička ventilacija trostruko povećava rizik nastanka AOB-a.⁸ ARDS je dodatni rizik nastanka AOB-a.⁹ Otprilike dvije trećine bolesnika s ARDS-om razvije AOB, a skoro polovica treći stadij AOB-a.¹⁰ Opisana su tri potencijalna mehanizma nastanka AOB-a uz mehaničku ventilaciju: 1) permisivna hiperkapnija i hipoksemija uz acidozu mogu kompromitirati protok krvi kroz bubreg; 2) povišeni intratorakalni tlak može smanjiti srčani minutni volumen i ujedno povećati vensku kongestiju, što oboje kompromitira protok krvi kroz bubreg; 3) mehanička ventilacija može uzrokovati bio-traumu, tj. plućnu upalnu reakciju koja može potaknuti sustavno otpuštanje upalnih medijatora.¹¹ AOB se uglavnom opaža rano u bolesnika s ARDS-om, tako da se AOB prvog stadija može javiti već drugoga dana bolesti, a treći stadij četvrtog dana bolesti.¹⁰ Težina bolesti i vrijednost arterijskog pH, tj. acidoza uz dob i određene komorbiditete (šećerna bolest, kardiomiopatija) značajno doprinose razvoju AOB-a u bolesnika s ARDS-om.^{9,10,12}

Infekcija COVID-19 relativno je često povezana s AOB-om. Prema dostupnim podacima više od četvrtine bolesnika hospitaliziranih zbog infekcije COVID-19 ima AOB.¹³ U kritično bolesnih pacijenta učestalost AOB-a je još i viša te se može utvrditi u 45 – 60% bolesnika,^{14,15} a najčešće se povezuje s respiratornom insuficijencijom i mehaničkom ventilacijom. Hirsch i suradnici su ustanovili da je 89,7% mehanički ventiliranih bolesnika razvilo AOB u usporedbi s 21,7% bolesnika koji nisu bili mehanički ventilirani. Također, stadij AOB-a i potreba bubrežnoga nadomjesnog liječenja ovisi o mehaničkoj ventilaciji.¹⁴ Nadalje, uočena je povezanost nastanka AOB-a s vremenom orotrahealne intubacije. U bolesnika koji su zahtijevali mehaničku ventilaciju i razvili AOB, njih 52,2% je razvilo AOB u prvih 24 sata od orotrahealne intubacije,¹⁴ što bi se moglo objasniti težinom bolesti i hipotenzijom u periintubacijskom razdoblju.

Trenutno postoji relativno malo istraživanja o dugoročnim posljedicama infekcije COVID-19 na bubrežnu funkciju. Gu i suradnici su ustanovili da je sniženje glomerularne filtracije godinu dana nakon preboljenja bolesti COVID-19 bilo značajnije u bolesnika koji su tijekom hospitalizacije razvili AOB naspram onih bez razvoja AOB-a u akutnoj fazi.¹⁶

Rizični čimbenici za AOB tijekom infekcije COVID-19 uključuju: razinu viremije, respiratornu insuficijenciju te zahvaćenost drugih organa, hipovolemiju i dehidraciju, leukocitozu i limfopeniju, visoku razinu CRP-a, feritina, d-dimera.^{14–16} Također se određeni komorbiditeti povezuju s povećanim rizikom nastanka AOB-a tijekom infekcije COVID-19 uključujući arterijsku hipertenziju, šećernu bolest te otprije poznatu kroničnu bubrežnu bolest.¹³



SLIKA 2. PARAMETRI BUBREŽNE FUNKCIJE, VRIJEDNOSTI ARTERIJSKOG TLAKA I PRIMIJENJENA TERAPIJA TIJEKOM HOSPITALIZACIJE
 FIGURE 2. RENAL FUNCTION PARAMETERS, ARTERIAL PRESSURE AND APPLIED THERAPY DURING HOSPITALIZATION

Patofiziologija AOB-a kod COVID-19 u većini je slučajeva multifaktorijalna, a uključuje izravne i posredne učinke virusa SARS-CoV-2 na funkciju bubrega.

Neki od predloženih izravnih učinaka virusa koji su prisutni još u asimptomatskoj ili početnoj respiratornoj bolesti uključuju disfunkciju endotela (karakteriziranu visokom razinom d-dimera i oštećenjem mikrovaskulature, a ključni je rizični čimbenik koagulopatije povezane s COVID-19), kolapsnu glomerulopatiju (koja je morfološka varijanta fokalne segmentalne glomeruloskleroze, a može biti udružena s nizom čimbenika uključujući i virusnu infekciju), ostala nasljedna ili stečena protrombotična stanja (trombotička trombocitopenična purpura i atipični hemolitičko-uremički sindrom koji mogu doprinijeti endotelnoj disfunkciji i koagulopatiji), izravnu virusnu aktivaciju sustava komplementa te aktivaciju upalnog sustava.^{7,17} U kliničkoj praksi najčešći uzroci AOB-a jesu disfunkcija endotela i kolapsna glomerulopatija, osobito u bolesnika afričkog podrijetla u kojih je prisutnost alela APOL1 nasljedni rizični čimbenik kolapsne glomerulopatije neovisno o drugim uzrocima.

Indirektni patogenetski mehanizmi uključuju volumen i hemodinamski status bolesnika, tj. hipovolemiju i hipotenziju koje negativno djeluju na perfuziju bubrega, mehaničku ventilaciju te primjenu potencijalno nefrotoksičnih lijekova nužnih u liječenju sekundarnih infekcija.¹⁸

Patohistološka analiza tkiva bubrega bolesnika koji imaju AOB najčešće ukazuje na akutnu ozljedu tubula,

ali se elektronskom mikroskopijom mogu detektirati i viralne čestice unutar tubularnog epitela i podocita. Naime, virus SARS-CoV-2 veže se na membranski receptor za angiotenzin konvertirajući enzim 2 (ACE2), protein koji se nalazi na tubularnim epitelnim stanicama i podocitima u bubregu.

Akutno oštećenje bubrega u našeg se bolesnika razvilo rano u tijeku bolesti i najvjerojatnije je posljedica djelovanja nekoliko noksi, direktnih i indirektnih. Opisani bolesnik imao je pri prijemu u bolnicu nekoliko rizičnih čimbenika za razvoj AOB-a uključujući leukocitozu i limfopeniju, visoku razinu CRP-a i d-dimera uz respiratornu insuficijenciju i hipovolemiju. Od indirektnih mehanizama nastanka AOB-a najvjerojatniji su početni čimbenici dijareja i hipovolemija koja se razvila prije hospitalizacije, a u prilog joj može govoriti povišena koncentracija ureje na dan prijama. Progresija respiratorne insuficijencije do ARDS-a praćena teškom acidozom sigurno je imala negativan učinak na perfuziju bubrega, kojem je kasnije doprinijela i mehanička ventilacija uz povišen intratorakalni tlak kojim se istovremeno smanjuje srčani minutni volumen i povećava venska staza krvi, što oboje doprinosi poremećaju perfuzije bubrega. Nadalje, primjena antibiotika nužnih u liječenju sekundarnih bakterijskih infekcija poput polimiksina (kolistina) moguće je doprinijela razvoju AOB-a, što se može potkrijepiti nalazom tubularnog oštećenja u bioptatu bubrega. Endotelna disfunkcija najvjerojatniji je izravni virusni učinak u razvoju AOB-a. Usprkos pokušajima prevencije akutnoga bubrežnog oštećenja u smislu održavanja

adekvatnoga srednjeg arterijskog tlaka, izbjegavanja nefrotoksičnih tvari i prilagođavanja doze antibiotika bubrežnoj funkciji prikazani bolesnik je razvio treći stadij akutnoga bubrežnog oštećenja koje je zahtijevalo dugotrajno nadomještanje bubrežne funkcije hemodijalizom. Prikazani je bolesnik uz oporavak diureze imao značajnu proteinuriju i hematuriju. Naime, proteinurija i hematurija često su prisutne u bolesnika koji razviju AOB tijekom COVID-19,^{19,20} međutim, proteinurija je uglavnom niska, ranga 1+ na test trakici odražavajući tubularnu ozljedu.²⁰ Do sada je opisano svega nekoliko slučajeva značajne proteinurije u bolesnika afričkog podrijetla kojima je na biopsiji bubrega dokazana kolapsna glomerulopatija.^{21,22} S obzirom na izraženiju proteinuriju i hematuriju uz perzistiranje akutne bolesti bubrega postavljena je sumnja na glomerularnu bolest, zbog čega je učinjena imunološka obrada i biopsija bubrega. Nalazi imunoloških testova bili su neupadljivi, a biopsija bubrega pokazala je akutno tubularno oštećenje bez značajnijih promjena glomerula i bez vidljivih kroničnih promjena tubulointersticija i krvnih žila. Čestice virusa nisu viđene niti u stanicama tubula niti podocita, što bi se možda moglo objasniti i vremenskim odmakom biopsije bubrega od akutne infekcije. Premda je biopsija bubrega pokazala samo akutne promjene, prikazani bolesnik četiri mjeseca nakon izlječenja akutne bolesti i dalje ima sniženu glomerularnu filtraciju bez albuminurije, čime se može svrstati u stadij 3A kronične bubrežne bolesti.

Također je zanimljivo i relativno neobično da je nakon izlječenja ARDS-a, zbrinjavanja krvarenja iz dišnog i probavnog trakta te uspješnog liječenja sekundarnih bolničkih infekcija uz renalnu insuficijenciju perzistirala arterijska hipertenzija. Jedno od mogućih objašnjenja nereguliranog arterijskog tlaka može biti povećan intravaskularni volumen. Međutim, isto je isključeno redovitom procjenom volumnog statusa bolesnika i prilagođavanja doze i modaliteta nadomještanja bubrežne funkcije. Postavlja se pitanje može li COVID-19 uzrokovati arterijsku hipertenziju. Budući da je mjesto vezanja virusa ACE2 moguća je neravnoteža renin angiotenzin aldosteronskog sustava (RAAS), tj. aktivnosti ACE1 i ACE2 deriviranih peptida. Vezanjem SARS-CoV-2 na ACE2 smanjuje se ACE2 posredovana konverzija angiotenzina 2 u angiotenzinske peptide koji inače poništavaju patofiziološki učinak ACE1 generiranog angiotenzina 2. Na taj način dolazi do povišene razine angiotenzina 2 koji doprinosi upali i porastu arterijskog tlaka.²³ Postoje i literaturni navodi da bi ublažavanje neravnoteže ACE1/ACE2 smanjilo morbiditet i mortalitet u nekih bolesnika s infekcijom COVID-19.²⁴ Trenutno je malo istraživanja koja su dokazala pojavu hipertenzije nakon COVID-19. Istraživanje u Turskoj objektiviziralo je nastanak hipertenzije mjesec dana nakon

preboljenja akutne bolesti,²⁵ ali su rezultati ograničeni brojem uključenih ispitanika (153 bolesnika od kojih je 18 razvilo arterijsku hipertenziju) i trajanjem praćenja.

Dugi COVID ili sindrom post-COVID poznat je entitet i uglavnom se odnosi na dugotrajni umor i poremećaj plućne funkcije.²⁶ Poremećaj plućne funkcije česta je i dugotrajna sekvela najizraženija nakon teškog oblika bolesti.²⁷ Trenutno dostupni podatci ukazuju da je oštećenje funkcije srca u smislu reducirane funkcije lijeve klijetke i plućne hipertenzije znatno rjeđe.²⁸ S obzirom na prikazani slučaj i manjak dostupne znanstvene literature smatramo da bi procjena učestalosti bubrežne bolesti i arterijske hipertenzije trebala biti sastavni dio praćenja bolesnika nakon COVID-19.

Zaključci

Teška infekcija COVID-19 utječe na sve organske sustave. Arterijska hipertenzija jedan je od najčešćih komorbiditeta bolesnika s infekcijom COVID-19. Iako je većina akutnih i kroničnih posljedica infekcije povezana s poremećajima dišnog sustava, u postupnike praćenja bolesnika nakon preboljenja trebalo bi uključiti i procjenu bubrežne funkcije i mjerenje arterijskog tlaka. Tijekom i nakon bolesti regulacija arterijskog tlaka može biti promijenjena.

Etika i etički standardi

Prikaz slučaja je sukladan etičkim standardima institucijskog odbora odgovornog za izvođenje istraživanja na ljudima te u skladu s Helsinškom deklaracijom iz 1975., revidiranom 1983. godine. Prikazani bolesnik je nakon detaljnog objašnjenja svrhe prikaza dao svoju privolu za objavu, što je potvrdio i svojim potpisom.

INFORMACIJE O SUKOBU INTERESA

Autori nisu deklarirali sukob interesa relevantan za ovaj rad.

INFORMACIJA O FINANCIRANJU

Za ovaj članak nisu primljena financijska sredstva.

DOPRINOS AUTORA

KONCEPCIJA ILI NACRT RADA: OZ, AVB, IK

PRIKUPLJANJE, ANALIZA I INTERPRETACIJA PODATAKA: MB, NGV

PISANJE PRVE VERZIJE RADA: AVB, MB

KRITIČKA REVIZIJA: OZ, AVB, IK, RR

LITERATURA

1. HZJZ. Pitanja i odgovori o bolesti uzrokovanoj novim koronavirusom [Internet]. Dostupno na: <https://www.hzjz.hr/>

- sluzba-epidemiologija-zarazne-bolesti/pitanja-i-odgovori-o-bolesti-uzrokovanoj-novim-koronavirusom/. [Pristupljeno 10. 7. 2022.]
2. HZJZ. COVID-19 – Priopćenje prvog slučaja [Internet]. Dostupno na: <https://www.hzjz.hr/priopcenja-mediji/covid-19-priopcenje-prvog-slucaja/>. [Pristupljeno 8. 5. 2022.]
 3. HZJZ. COVID-19 – izvješće HZJZ-a [Internet]. Dostupno na: <https://www.hzjz.hr/aktualnosti/covid-19-izvjesce-hzjz-a/>. [Pristupljeno 8. 5. 2022.]
 4. Chen N, Zhou M, Dong X, Qu J, Gong F, Han Y *i sur.* Epidemiological and clinical characteristics of 99 cases of 2019 novel coronavirus pneumonia in Wuhan, China: a descriptive study. *Lancet*. 2020;395(10223):507–13.
 5. Fanelli V, Vlachou A, Ghannadian S, Simonetti U, Slutsky AS, Zhang H. Acute respiratory distress syndrome: new definition, current and future therapeutic options. *J Thorac Dis*. 2013;5(3):326–34.
 6. KDIGO. Clinical practice guideline for acute kidney injury. *Kidney Int Suppl*. 2012;2:1–138.
 7. Li X, Hassoun HT, Santora R, Rabb H. Organ crosstalk: the role of the kidney. *Curr Opin Crit Care*. 2009;15(6):481–7.
 8. van den Akker JPC, Egal M, Groeneveld ABJ. Invasive mechanical ventilation as a risk factor for acute kidney injury in the critically ill: a systematic review and meta-analysis. *Crit Care*. 2013;17(3):R98.
 9. Darmon M, Clec'h C, Adrie C, Argaud L, Allaouchiche B, Azoulay E *i sur.* Acute respiratory distress syndrome and risk of AKI among critically ill patients. *Clin J Am Soc Nephrol*. 2014;9(8):1347–53.
 10. Panitchote A, Mehkri O, Hastings A, Hanane T, Demirjian S, Torbic H *i sur.* Factors associated with acute kidney injury in acute respiratory distress syndrome. *Ann Intens Care*. 2019;9(1):74.
 11. Kuiper JW, Groeneveld ABJ, Slutsky AS, Plötz FB. Mechanical ventilation and acute renal failure. *Crit Care Med*. 2005;33(6):1408–15.
 12. Kane-Gill SL, Sileanu FE, Murugan R, Trietley GS, Handler SM, Kellum JA. Risk factors for acute kidney injury in older adults with critical illness: a retrospective cohort study. *Am J Kidney Dis*. 2015;65(6):860–9.
 13. Legrand M, Bell S, Forni L, Joannidis M, Koyner JL, Liu K *i sur.* Pathophysiology of COVID-19-associated acute kidney injury. *Nat Rev Nephrol*. 2021;17(11):751–64.
 14. Hirsch JS, Ng JH, Ross DW, Sharma P, Shah HH, Barnett RL *i sur.* Acute kidney injury in patients hospitalized with COVID-19. *Kidney Int*. 2020;98(1):209–18.
 15. Mohamed MMB, Lukitsch I, Torres-Ortiz AE, Walker JB, Varghese V, Hernandez-Arroyo CF *i sur.* Acute Kidney Injury Associated with Coronavirus Disease 2019 in Urban New Orleans. *Kidney*. 2020;1(7):614–22.
 16. Kellum JA, Romagnani P, Ashuntantang G, Ronco C, Zarbock A, Anders HJ. Acute kidney injury. *Nat Rev Dis Primers*. 2021;7(1):52.
 17. Nadim MK, Forni LG, Mehta RL, Connor MJ, Liu KD, Ostermann M *i sur.* COVID-19-associated acute kidney injury: consensus report of the 25th Acute Disease Quality Initiative (ADQI) Workgroup. *Nat Rev Nephrol*. 2020;16(12):747–64.
 18. Nadim MK, Forni LG, Mehta RL, Connor MJ, Liu KD, Ostermann M *i sur.* COVID-19-associated acute kidney injury: consensus report of the 25th Acute Disease Quality Initiative (ADQI) Workgroup. *Nat Rev Nephrol*. 2020;16(12):747–64.
 19. Cheng Y, Luo R, Wang K, Zhang M, Wang Z, Dong L *i sur.* Kidney disease is associated with in-hospital death of patients with COVID-19. *Kidney Int*. 2020;97(5):829–38.
 20. Gabarre P, Dumas G, Dupont T, Darmon M, Azoulay E, Zafarani L. Acute kidney injury in critically ill patients with COVID-19. *Intens Care Med*. 2020;46(7):1339–48.
 21. Kissling S, Rotman S, Gerber C, Halfon M, Lamothe F, Comte D *i sur.* Collapsing glomerulopathy in a COVID-19 patient. *Kidney Int*. 2020;98(1):228–31.
 22. Larsen CP, Bourne TD, Wilson JD, Saqqa O, Sharshir MA. Collapsing Glomerulopathy in a Patient With COVID-19. *Kidney Int Rep*. 2020;5(6):935–9.
 23. Gaddam RR, Chambers S, Bhatia M. ACE and ACE2 in inflammation: a tale of two enzymes. *Inflamm Allergy Drug Targets*. 2014;13(4):224–34.
 24. Sriram K, Insel PA. A hypothesis for pathobiology and treatment of COVID-19: The centrality of ACE1/ACE2 imbalance. *Br J Pharmacol*. 2020;177(21):4825–44.
 25. Akpek M. Does COVID-19 Cause Hypertension? *Angiology*. 2022;73(7):682–7.
 26. Yong SJ. Long COVID or post-COVID-19 syndrome: putative pathophysiology, risk factors, and treatments. *Infect Dis (Lond)*. 2021;53(10):737–54.
 27. Guler SA, Ebner L, Aubry-Beigelman C, Bridevaux PO, Brutsche M, Clarenbach C *i sur.* Pulmonary function and radiological features 4 months after COVID-19: first results from the national prospective observational Swiss COVID-19 lung study. *Eur Respir J*. 2021;57(4):2003690.
 28. Sonnweber T, Sahanic S, Pizzini A, Luger A, Schwabl C, Sonnweber B *i sur.* Cardiopulmonary recovery after COVID-19: an observational prospective multicentre trial. *Eur Respir J*. 2021;57(4):2003481.