

Ozljede ploče rasta dugih cjevastih kostiju

Bagić, Marko

Master's thesis / Diplomski rad

2016

Degree Grantor / Ustanova koja je dodijelila akademski / stručni stupanj: **University of Zagreb, School of Medicine / Sveučilište u Zagrebu, Medicinski fakultet**

Permanent link / Trajna poveznica: <https://um.nsk.hr/um:nbn:hr:105:048164>

Rights / Prava: [In copyright](#)/[Zaštićeno autorskim pravom.](#)

Download date / Datum preuzimanja: **2025-02-12**



Repository / Repozitorij:

[Dr Med - University of Zagreb School of Medicine Digital Repository](#)



**SVEUČILIŠTE U ZAGREBU
MEDICINSKI FAKULTET**

Marko Bagić

**Ozljede ploče rasta dugih cjevastih
kostiju**

DIPLOMSKI RAD



Zagreb, 2016.

Ovaj diplomski rad izrađen je na Klinici za ortopediju Kliničkog bolničkog centra Zagreb i Medicinskog fakulteta Sveučilišta u Zagrebu pod vodstvom prof. dr. sc. Tomislava Đapića, prim. dr. med. i predan je na ocjenu u akademskoj godini 2015./2016.

SADRŽAJ

1. Sažetak	
2. Summary	
3. Građa i fiziologija ploče rasta	1
3.1. Doprinos pojedinih ploča rasta dužini ekstremiteta.....	3
4. Etiologija i patofiziologija	4
5. Klasifikacija prijeloma ploče rasta.....	5
6. Epidemiologija.....	6
7. Dijagnostika	8
7.1. Metoda po Carlsonu i Wengeru („mapping’’)	10
8. Liječenje.....	11
8.1 Resekcija koštanog mosta uz postavljanje mekanog tkiva	12
8.2 Epifizeodeza.....	15
8.3. Hemiepifizeodeza	16
8.4. Distrakcija ploče rasta.....	17
8.5. Osteotomija.....	18
9. Zaključak.....	19
10. Zahvale.....	20
11. Literatura.....	21
12. Životopis	25

1. SAŽETAK

Ozljede ploče rasta dugih cjevastih kostiju

Marko Bagić

Hrskavične ploče rasta su strukture unutar kostiju koje se nalaze između metafize i epifize u djece i adolescenata. Sastoje se od proliferirajućeg hrskavičnog tkiva koje enhondralno okoštava te je zaslužno za uzdužni rast kosti. Svaka duga kost ima barem dvije ploče rasta, po jednu na svakom kraju.

Budući da su ploče rasta najkrhkiji dio kosti koja još raste, podložne su ozljedama. Do ozljeda ploče rasta najčešće dolazi u pubertetskom zamahu rasta i dvostruko su češće u dječaka. Većina ovih ozljeda lokalizirana je na dugim kostima prstiju i dugim kostima udova (najčešće radijus, tibija i fibula). Ukoliko se adekvatno ne liječi, ozljeda ploče rasta može dovesti do skraćanja i angularne deformacije kosti što dovodi do nesrazmjera u dužini udova. Navedene komplikacije moguće je izbjeći adekvatnim kirurškim liječenjem prijeloma koji zahvaćaju ploču rasta uz anatomske repoziciju i fiksaciju te pravovremenim prepoznavanjem i liječenjem upale koja bi mogla dovesti do ozljede ploče rasta. Ukoliko je došlo do deformacije kosti, ona se može ispraviti korekcijskim kirurškim zahvatom za vrijeme ili po završetku rasta kosti.

Ovaj rad pruža pregled rezultata istraživanja vezanih za patologiju, dijagnostiku i liječenje ozljeda ploča rasta, prvenstveno ekstremiteta odnosno femura i tibije te humerusa, radijusa i ulne.

Ključne riječi: ploče rasta, ozljeda, duge kosti, angularne deformacije

2. SUMMARY

Growth plate injuries of long tubular bones

Marko Bagić

Cartilaginous growth plates are structure inside the bone tissue. They are located between the epiphysis and the metaphysis of long bones in children and adolescents. They consist of growing cartilaginous tissue in which enchondral ossification occurs, causing long bones to grow in length. There are at least two growth plates on each long bone (one at each end).

Since they are the weakest part of the growing bone, the growth plates are vulnerable to injuries. Growth plate injuries mostly occur during the period of rapid physical growth in adolescents. Most of these injuries occur in the long bones of the extremities (most commonly radius, tibia and fibula) and fingers. If not treated properly, injuries of the growth plate can lead to growth disorders. This can cause an injured limb to be shorter than the opposite, uninjured limb. Such complications can be avoided with the adequate surgical treatment combined with anatomical realignment and fixation of the fragments. Prompt diagnosis and treatment of an inflammation that can lead to growth plate injury is also very important. Bone deformities caused by growth plate injuries can also be treated with corrective surgery during or after the period of bone growth and development.

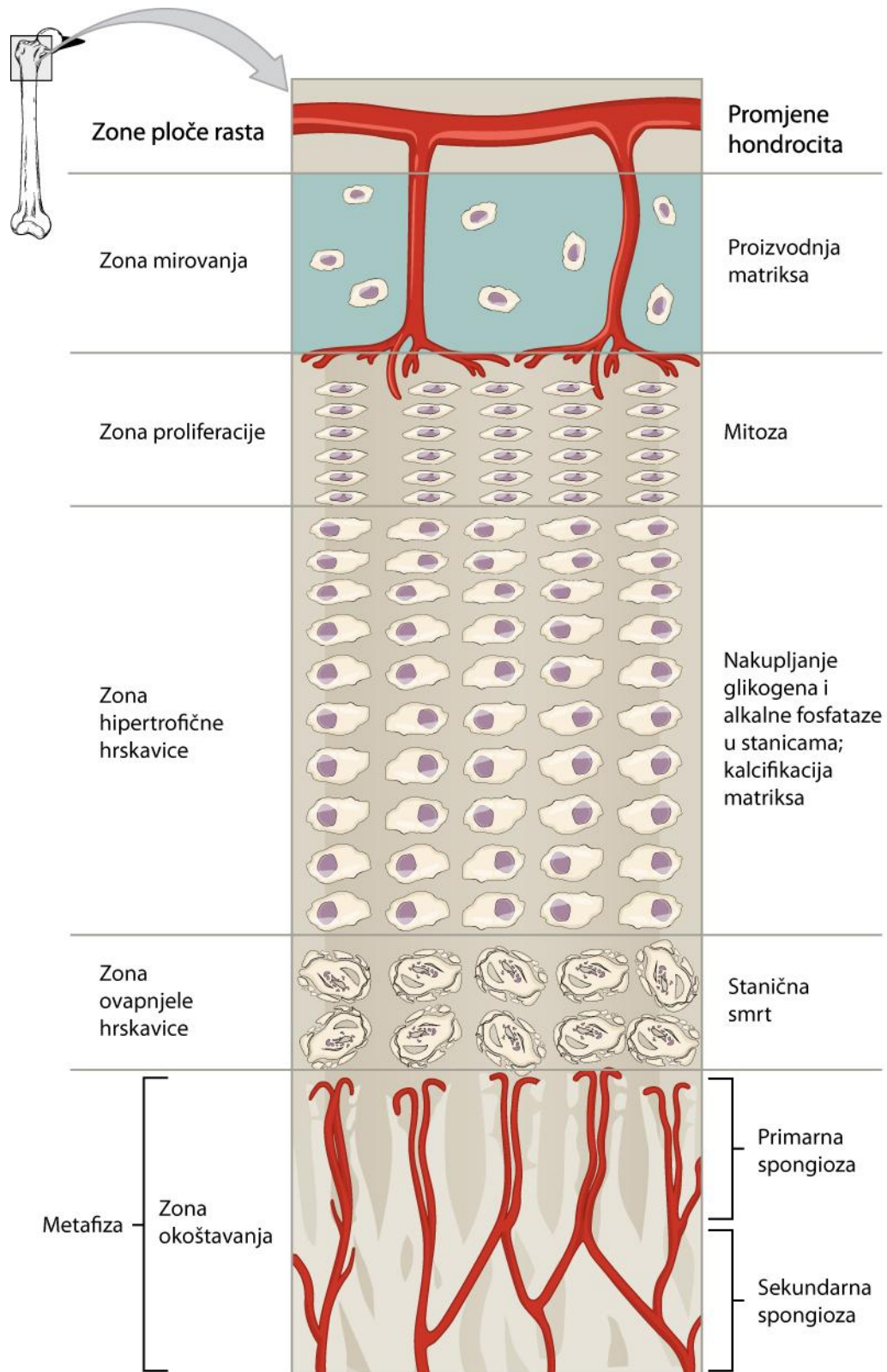
The following thesis summarizes the results of the recent studies concerning the pathology, diagnosis and treatment of growth plate injuries of the extremities, especially growth plate injuries of the femur, tibia, humerus, radius and ulna.

Key words: growth plate, injury, long bones, bone deformities

3. GRAĐA I FIZIOLOGIJA PLOČE RASTA

Hrskavične ploče rasta strukture su unutar kostiju koje se nalaze između metafize i epifize u djece i adolescenata. Sastoje se od proliferirajućeg hrskavičnog tkiva koje enhondralno okoštava te je zaslužno za uzdužni rast kosti. Nakon puberteta dolazi do usporenja proliferacije hrskavičnog tkiva te koštano tkivo u potpunosti zamjeni hrskavično tkivo. Pritom dolazi do sjedinjenja ploče rasta s primarnim i sekundarnim centrima osifikacije (Burdan et al. 2009) što uzrokuje prestanak rasta kosti u dužinu.

Hrskavična ploča rasta građena je od hondrocita i međustanične tvari (intercelularni matriks). Hondrociti proizvode međustaničnu tvar koja daje čvrstoću hrskavičnoj ploči rasta. Svrha ploče rasta je kontinuirana proizvodnja hondrocita i međustanične tvari (hondroplazija) koji su potom podvrgnuti procesu okoštavanja (osifikacije). Ploča rasta sastoji se od 5 slojeva (zona): zona mirovanja, zona umnažanja (proliferacije), zona hipertrofične hrskavice (zona sazrijevanja), zona ovapnjele hrskavice i zona okoštavanja. Zona mirovanja građena je od hijaline hrskavice s nepromijenjenim hondrocitima. Zona umnažanja sadrži hondrocite koji se brzo dijele i formiraju stupove paralelne s uzdužnom osi kosti. U zoni hipertrofične hrskavice nalaze se veliki hondrociti s mnogo glikogena u citoplazmi, dok je matriks znatno reduciran na uske pregrade među hondrocitima. U zoni ovapnjele hrskavice dolazi do propadanja hondrocita i mineralizacije matriksa uslijed odlaganja hidroksiapatita. U zoni okoštavanja enhondralnim okoštavanjem nastaje koštano tkivo (Junqueira, Carneiro, 2005). (Slika 1.) Ploče rasta u starije djece nemaju krvne žile i otporne su na upalu. Opskrbljenost ploča rasta kisikom i hranjivim tvarima u starije djece potječe od epifiznih krvnih žila. U novorođenačko i dojenačko doba ploče rasta imaju vlastite krvne žile te je tada moguće širenje gnojnog procesa iz metafize koji može oštetiti ploču rasta.



Slika 1. Zone ploče rasta.

Preuzeto sa: https://commons.wikimedia.org/wiki/File:622_Longitudinal_Bone_Growth.jpg

3.1. Doprinos pojedinih ploča rasta dužini ekstremiteta

Rast kostiju gornjih udova izraženiji je na krajevima uz rame i šaku za razliku od kostiju donjih udova kod kojih je rast izraženiji u predjelu koljena (Tablica 1.).

Tablica 1. Doprinos pojedinih ploča rasta u dužini ekstremiteta

Kost	Dio kosti	Doprinos rastu
Humerus	Proksimalni kraj	80%
	Distalni kraj	20%
Ulna	Proksimalni kraj	20%
	Distalni kraj	80%
Radijus	Proksimalni kraj	25%
	Distalni kraj	75%
Femur	Proksimalni kraj	30%
	Distalni kraj	70%
Tibija	Proksimalni kraj	55%
	Distalni kraj	45%

Prema: Salter RB & Harris WB (1963).

4. ETIOLOGIJA I PATOFIZIOLOGIJA

Prijelomi kostiju koji zahvaćaju ploču rasta najčešći su oblik ozljede ploče rasta. Iako su ploče rasta krhke građe od ostatka kosti, prijelomi kostiju u djece i adolescenata češći su od ozljeda ploča rasta. Uzrok tome je što ozljede ploče rasta uglavnom uzrokuju sile smicanja i avulzije. Stoga će ozljede koje bi u odraslih osoba dovele do oštećenja tetiva i ligamenata češće uzrokovati ozljedu ploče rasta u djece i adolescenata. Upravo iz tog razloga kod djece rijetko srećemo poderotine i rupturu velikih ligamenata. Stoga bi kod svakog djeteta kod kojeg sumnjamo na rupturu ligamenta trebalo napraviti i rentgensku snimku susjednih epifiza (Salter & Harris 1963).

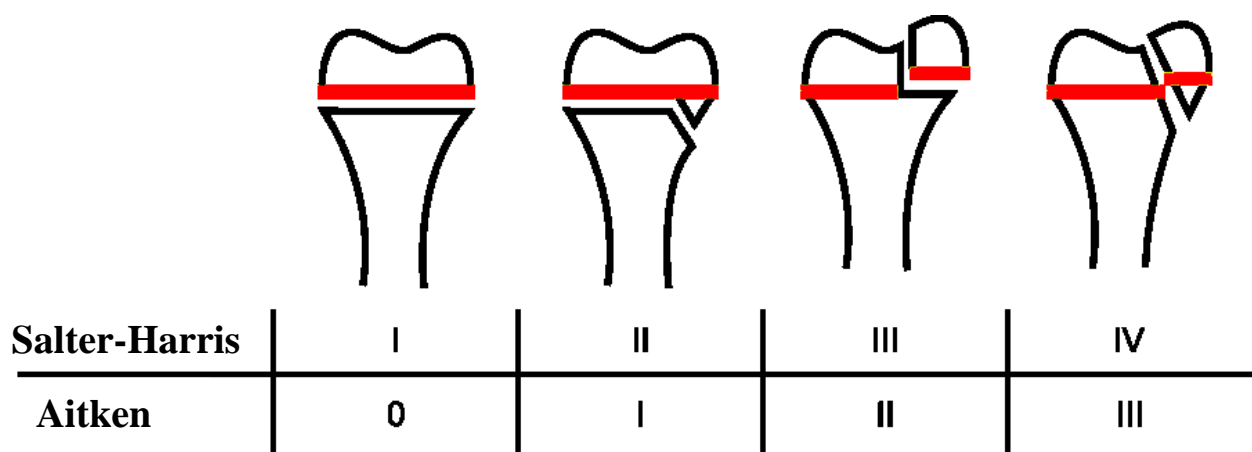
Budući da međustanična tvar pruža čvrstoću ploči rasta, prijelomi ploče rasta najčešće nastaju u zoni hipertrofične hrskavice jer je u tom sloju međustanična tvar reducirana i ne sadrži hidroksiapatit. Kod takvih oštećenja stanice koje se ubrzano dijele ostaju čvrsto vezane za epifizu pa u takvoj situaciji, ukoliko nije došlo do oštećenja cirkulacije, neće doći do poremećaja u rastu kosti.

Kod prijeloma kod kojih je došlo do prekida ploče rasta krvnom opskrbom te u prijeloma kod kojih dijelovi ploče rasta na suprotnim stranama lomne pukotine nisu fiziološki postrojani, doći će do stvaranja koštanog mosta između metafize i epifize. Do stvaranja koštanog mosta dolazi samo kada se sekundarno središte okoštavanja proširi na mjesto ozljede ploče rasta (Salter & Harris 1963; Xian et al. 2004). Koštani most je sinostoza koja uzrokuje zastoj u rastu kosti. Ukoliko dođe do nastanka koštanog mosta na perifernom dijelu ploče rasta, uz zastoj u rastu kosti razvija se i angularna deformacija jer se u neoštećenom dijelu ploče nastavlja rast.

Uz mehaničke, postoje i drugi uzroci ozljeda ploče rasta. To mogu biti upalni procesi koji zahvaćaju ploču rasta, ishemija, zračenje, novotvorine, metabolički i termički učinci. Navedeni uzročnici znatno su rjeđi po učestalosti u odnosu na mehaničke ozljede te neće biti detaljnije opisani u ovom radu.

5. KLASIFIKACIJA PRIJELOMA PLOČE RASTA

Kroz povijest postoje opisi raznih vrsta prijeloma koji zahvaćaju ploču rasta. Među najpoznatijima treba izdvojiti klasifikaciju po Aitkenu i klasifikaciju po Salter-Harrisu. Aitken je 1936. godine opisao tri tipa prijeloma koji zahvaćaju ploču rasta. I. tip prijeloma prema Aitkenu prolazi kroz ploču rasta i zahvaća metafizu, ali ne i epifizu. Ovaj tip prijeloma odgovara II. tipu prijeloma prema Salter-Harrisu. II. tip prijeloma prema Aitkenu zahvaća epifizu i ploču rasta, ali ne i metafizu. Ovaj tip prijeloma odgovara III. tipu prema Salter-Harrisu. Kod III. tipa prijeloma prema Aitkenu zahvaćeni su epifiza, ploča rasta i metafiza. III. tip prijeloma prema Aitkenu odgovara IV. tipu prijeloma prema Salter-Harrisu. I. tip prijeloma ploče rasta prema Salter-Harrisu zahvaća samo ploču rasta, dok su epifiza i metafiza nezahvaćene (Slika 2.). Salter i Harris su u svom radu 1963. godine opisali dodatnu ozljedu ploče rasta poznatiju ko V. tip prijeloma prema Salter-Harrisu. Radi se zapravo o oštećenju stanica zone proliferacije nastalom longitudinalnim kompresivnim djelovanjem sile na ploču rasta. Budući da kod V. tipa prijeloma prema Salter-Harrisu ne dolazi do prekida kontinuiteta ploče rasta, ovaj vrlo rijetki tip prijeloma ni ne smatramo pravim prijelomom već ozljedom (Peterson 1994).



Slika 2. Klasifikacije prijeloma koji zahvaćaju ploču rasta. Prema: Aitken (1936, 1965); Salter & Harris (1963).

Preuzeto sa: https://upload.wikimedia.org/wikipedia/commons/a/a8/Epiphysenfrakturen_new.png

6. EPIDEMIOLOGIJA

Prijelomi kostiju česta su pojava u djetinjstvu. Oko jedne trećine djece zadobije barem jednu frakturu kosti prije 17. godine života (Cooper et al. 2004; Hedström et al. 2006). 15%-18% prijeloma dugih kostiju kod djece javlja se u području ploče rasta (Mizuta et al. 1987). Do njih može doći u bilo kojem razdoblju djetetova života, ali su najučestalije u pubertetetskom zamahu rasta. Ozljede ploče rasta, kao i druge ozljede kostiju, dva puta su učestalije u muške djece (Mann & Rajmaira 1990). Pretpostavlja se da je uzrok tomu veća fizička aktivnost i sporije sazrijevanje skeleta muške u odnosu na žensku djecu. Jedna trećina ozljeda ploča rasta događa se u natjecateljskom sportu, a jedna petina u rekreacijskim aktivnostima.

30% svih ozljeda ploča rasta čine ozljede distalnog radijusa. Sljedeće po učestalosti su ozljede ploče rasta distalne tibije, falangi šake, proksimalnog humerusa, distalne fibule, distalnog femura, distalne ulne i dr. (Peterson 1972; Mizuta et al. 1987; Mann & Rajmaira 1990). (Tablica 2.)

Tablica 2. Incidencija ozljeda ploča rasta

Ploča rasta	% učestalosti	Ploča rasta	% učestalosti
Distalni radijus	29.6	Distalna ulna	3.6
Distalna tibija	17.8	Falange stopala	3.3
Falange šake	12.1	Metakarpalne kosti	3.0
Proksimalni humerus	6.7	Proksimalni femur	2.1
Distalna fibula	6.3	Proksimalna tibija	1.8
Distalni humerus	6.0	Metatarzalne kosti	1.8
Distalni femur	5.4	Proksimalni radijus	0.3

Prema: Peterson CA & Peterson HA (1972).

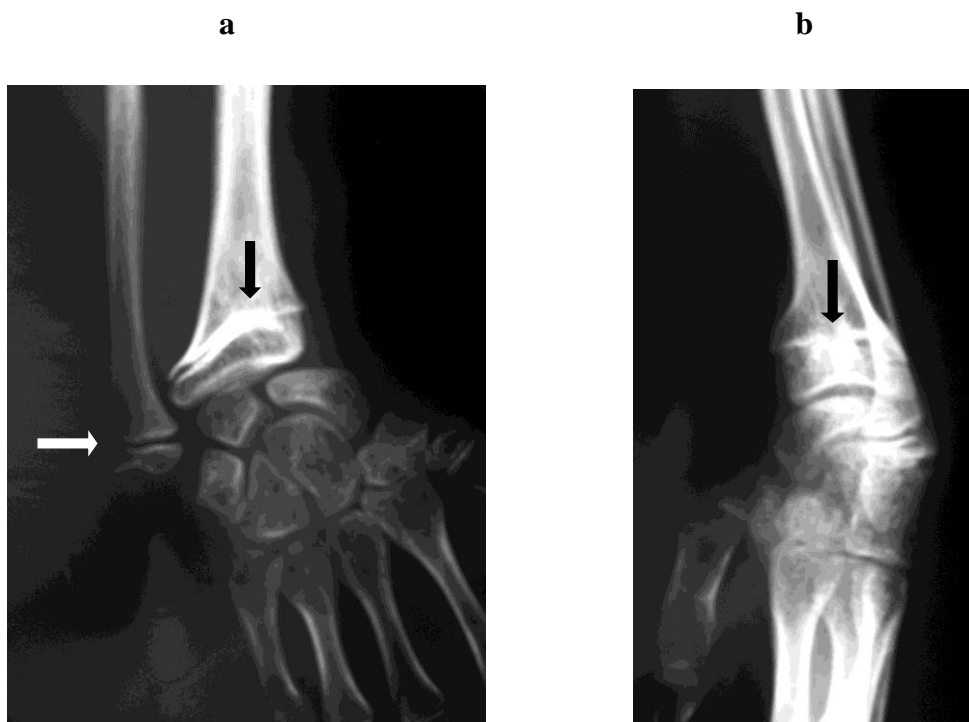
Najčešći tipovi prijeloma ploče rasta su Salter-Harris tip II (73%), zatim Salter-Harris tip IV (12%), Salter-Harris tip I (8.5%) i Salter-Harris tip III (6.5%) (Mizuta et al. 1987).

U svega 1-10% ozljeđenika nastaje trajno oštećenje ploče rasta stvaranjem koštanog mosta uslijed čega dolazi do zastoja rasta. Do stvaranja koštanog mosta češće dolazi kod određenih tipova prijeloma. Prerano zatvaranje ploče rasta češće se javlja nakon prijeloma u području koljena i gležnja. Primjerice, u približno 50 % bolesnika s prijelomom ploče rasta distalnog dijela tibije sa zahvaćenošću medijalnog maleola, tip III i IV prema Salter-Harrisu, nastaje koštani most i posljedična varus deformacija gležnja.

7. DIJAGNOSTIKA

Rano postavljanje dijagnoze i pravilno liječenje ozljeda ploče rasta ključno je kako bi se izbjegao nastanak deformiteta kosti i drugih komplikacija. Dijagnostičke metode koje se najčešće koriste u dijagnostici ozljeda ploče rasta su rentgen, kompjuterizirana tomografija (CT), koštana scintigrafija i magnetska rezonancija (MR).

Rentgen je i dalje jedna od osnovnih dijagnostičkih metoda u dječjoj ortopediji i obično je prva pretraga kod sumnje na ozljedu ploče rasta. Rentgenska snimka daje nam uvid u veća oštećenja, ali nam neće ukazati na manja oštećenja ploče rasta niti na prekid krvne opskrbe (Slika 3.).



Slika 3. a i b. Rentgenogram šake dječaka koji je prije više godina pao i zadobio prijelom s ozljedom ploče rasta distalnog radijusa. Došlo je do razvoja koštanog mosta u ploči rasta –sinsotoze (crna strelica) te skraćivanja radijusa i angulane deformacije s promjenom nagiba zglobne plohe radijusa. Ulna je nastavila rasti i postala duža od radijusa (bijela strelica).
Prema: <http://lms.mef.hr/e-ucenje/2014-2015/> , uz dopuštenje prof. dr. sc. Tomislava Đapića, prim.dr. med.

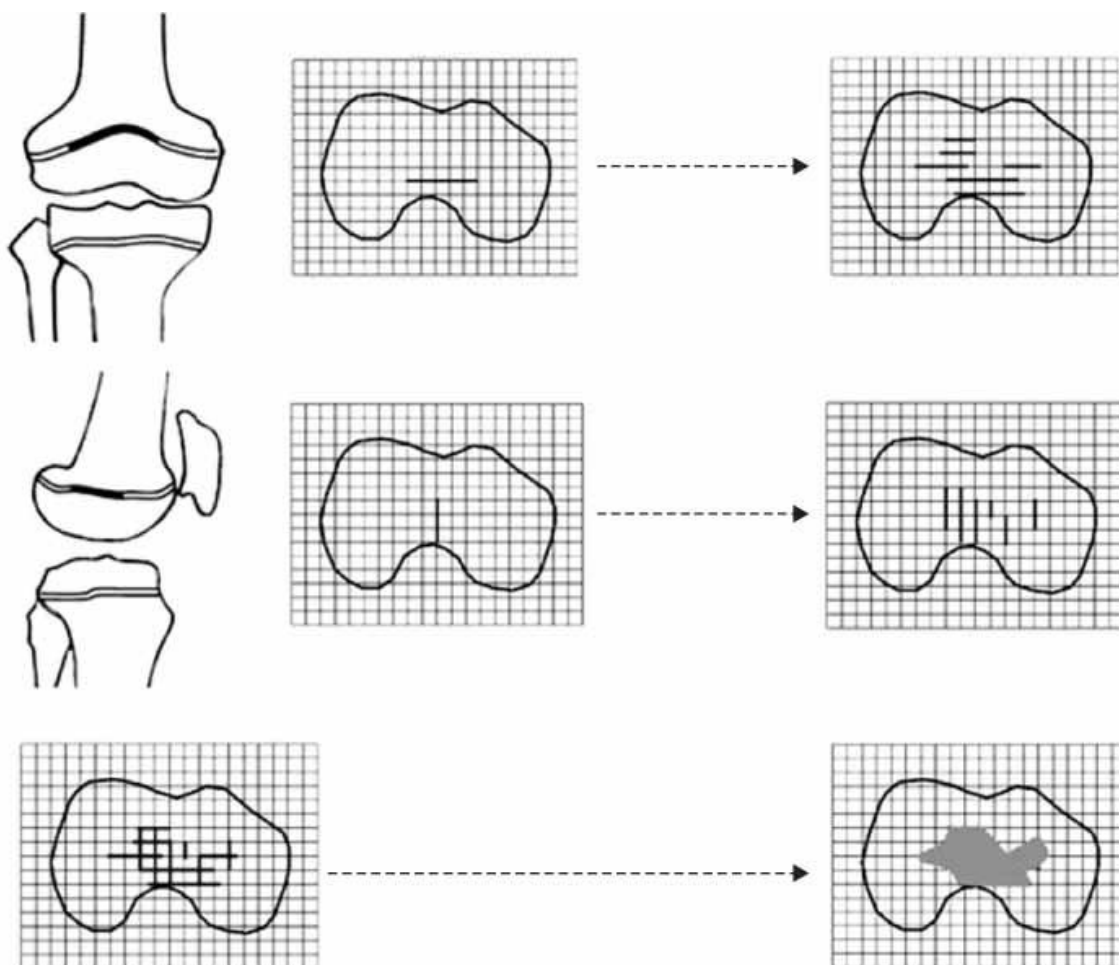
CT daje uvid u veličinu i lokalizaciju koštanog mosta što ne možemo postići rentgenom. Glavni nedostatak CTa jest taj što se ploču rasta izlaže zračenju. Također ima ograničenu vrijednost u dijagnosticiranju ozljeda uskih ploča rasta pred njihovo zatvaranje.

MR je osobito dobra pretraga za ranu dijagnozu oštećenja hrskavice i krvnih žila koja prethode razvoju koštanog mosta. Zbog svoje visoke rezolucije i trodimenzionalnog prikaza ova pretraga je korisna za prikazivanje veličine i točne lokalizacije koštanog mosta, što je važno za planiranje same operacije. Glavni nedostaci ove pretrage su dužina trajanja pretrage i potreba za sedacijom mlađih pacijenata.

Svaki prijelom u području ploče rasta koji je vidljiv na rentgenogramu, pogotovo ako prolazi kroz ploču rasta, zahtijeva daljnje praćenje tokom oporavka. Kod sumnje na zastoje u rastu zbog razvoja koštanog mosta potrebno je dokazati njegovo prisustvo i odrediti veličinu putem CT-a s uskim presjecima ili putem MR-a.

7.1 Metoda po Carlsonu i Wengeru („mapping“)

Metoda po Carlsonu i Wengeru (Slika 4.) koristi presjeka različitih projekcija dobivenih tomografijom za određivanje opsega i veličine koštanog mosta („mapping“). Podatci o veličini i opsegu koštanog mosta daju nam važne informacije za planiranje i provedbu kirurškog zahvata.



Slika 4. Metoda po Carlsonu i Wengeru. Dijagramski prikaz ploče rasta na A-P i lateralnom tomogramu. Spajanjem slika svih presjeka kroz koštani most u A-P i lateralnoj projekciji određen je opseg i veličina koštanog mosta
Prema: Kim HT et al. (2008).

8. LIJEČENJE

Zbog velike sposobnosti cijeljenja prijeloma i remodeliranja kostiju u djece, prijelome kostiju u djece poželjno je liječiti konzervativnim metodama ukoliko je to moguće. Ozljeda ploče rasta i susjednog zgloba najčešća je indikacija za kirurško liječenje prijeloma u djece.

Kod prijeloma tipa I i II prema Salter-Harrisu nije zahvaćena zona umnažanja (proliferacije) stanica, tako da je kod njih nizak rizik za zastoje u rastu kosti. Kod prijeloma tipa III i IV prema Salter-Harrisu frakturna pukotina zahvaća i zonu umnažanja te pritom često dolazi do razvoja koštanog mosta i posljedično, ukoliko se pravovremeno i pravilno ne liječi, do zastoja u rastu kosti i angularne deformacije. Stoga je kod prijeloma tipa III. i IV. prema Salter-Harrisu ključno učiniti anatomsku repoziciju i fiksaciju odgovarajućim osteosintetskim sredstvima unutrašnje fiksacije. Kod intraartikularnih prijeloma važno je ponovno uspostaviti kongruenciju zglobnih površina kako ne bi došlo do degenerativnih zglobnih promjena (Schurz et al. 2010). U slučaju upale koja bi mogla oštetiti ploču rasta važno je pravodobno prepoznati i operacijski liječiti upalu.

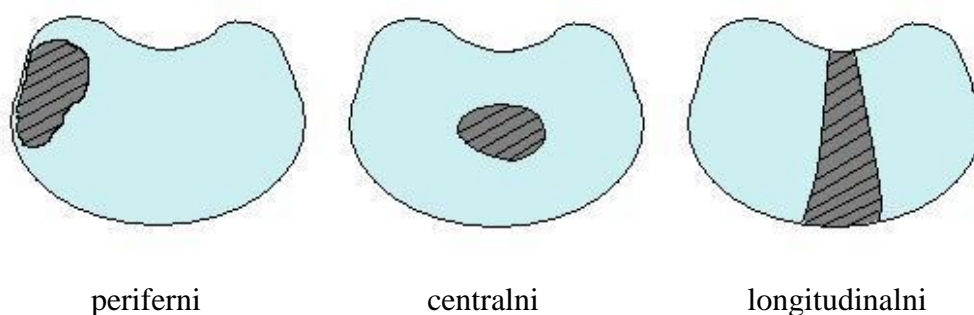
Ukoliko je već došlo do stvaranja koštanog mosta koji dovodi do asimetričnog rasta u ploči rasta, nakon određivanja njegove veličine, koštani most, ako je manji, može se resecirati uz postavljanje mekanog tkiva koje će spriječiti ponovno stvaranje koštanog mosta.

Angularne deformacije izazvane koštanim mostom mogu se korigirati korekcijskim osteotomijama u tijeku i po završetku rasta dok se skraćenje kosti korigira metodama elongacije i epifizeodeze. Moguća je i simultana korekcija skraćenja i angularne deformacije koja se najčešće provodi pomoću vanjskih fiksatora.

8.1 Resekcija koštanog mosta uz postavljanje mekanog tkiva

Kod djece kod koje je došlo do stvaranja koštanog mosta nakon ozljede ploče rasta, moguće je provesti resekciju koštanog mosta kako bi se spriječio nastanak deformiteta kosti u obliku skraćanja ili angularne deformacije (Langenskiöld 1967, 1975; Langenskiöld et al. 1987). Cilj operacije je u potpunosti ukloniti koštani most, a da se pritom što više očuva preostali zdravi dio ploče rasta. Za uspješnost operacije od presudne je važnosti preoperativna procjena veličine i točne lokalizacije koštanog mosta nekom od prethodno opisanih metoda.

Razlikujemo tri oblika koštanih mostova: periferni, centralni i longitudinalni (Slika 5.).

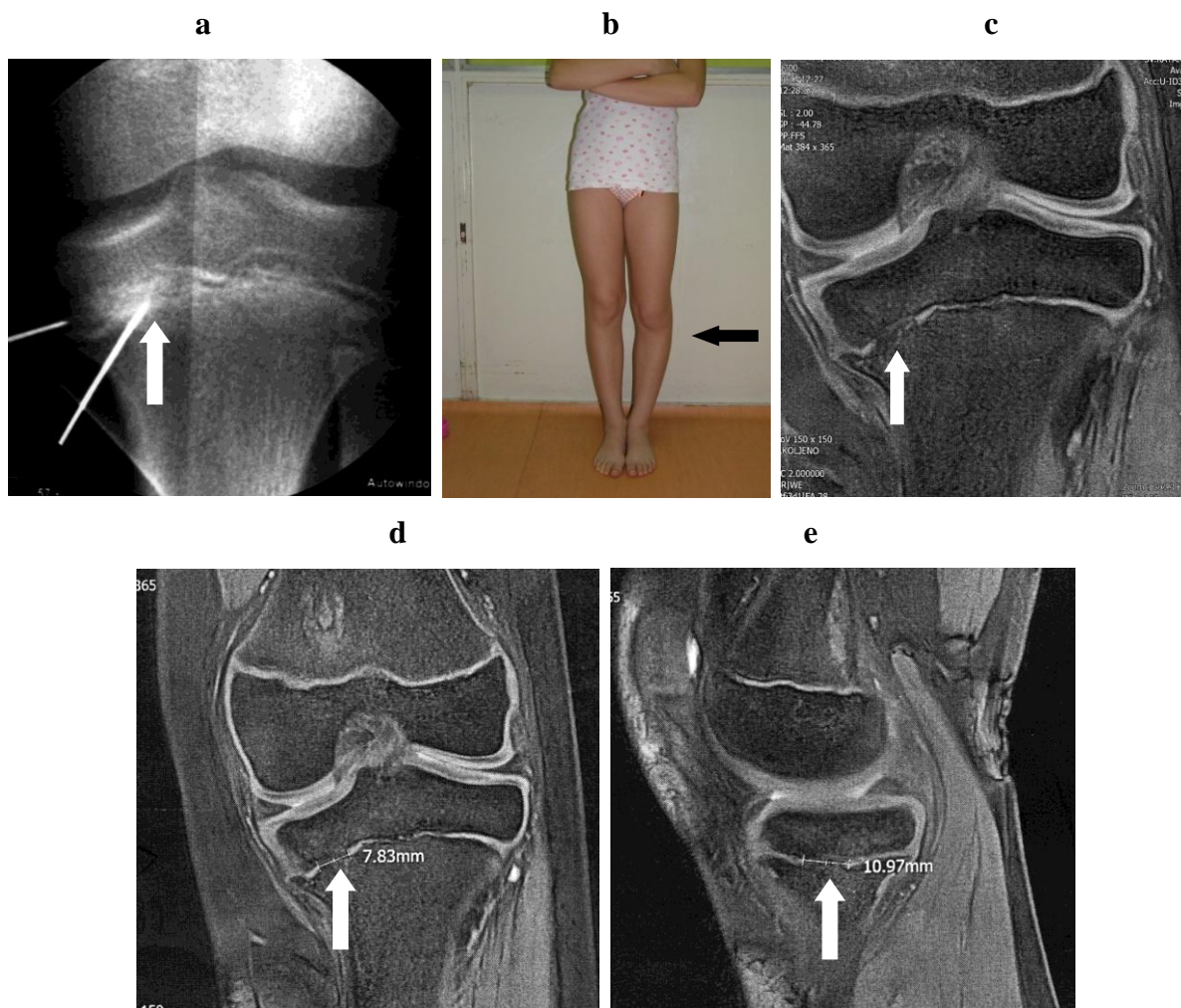


Slika 5. Klasifikacija koštanih mostova: periferni, centralni i longitudinalni tip.
Prema: de Pablos (1998).

Kod resekcije perifernog koštanog mosta koštanom mostu se pristupa sa strane. Pritom treba napraviti eksciziju periosta kako ne bi naknadno došlo do ponovnog stvaranja mosta. Koštani most se potom ukloni u cijelosti pomoću kirete, dlijeta ili svrdla sve dok se sa svih strana nastale šupljine ne uoči hrskavično tkivo ploče rasta.

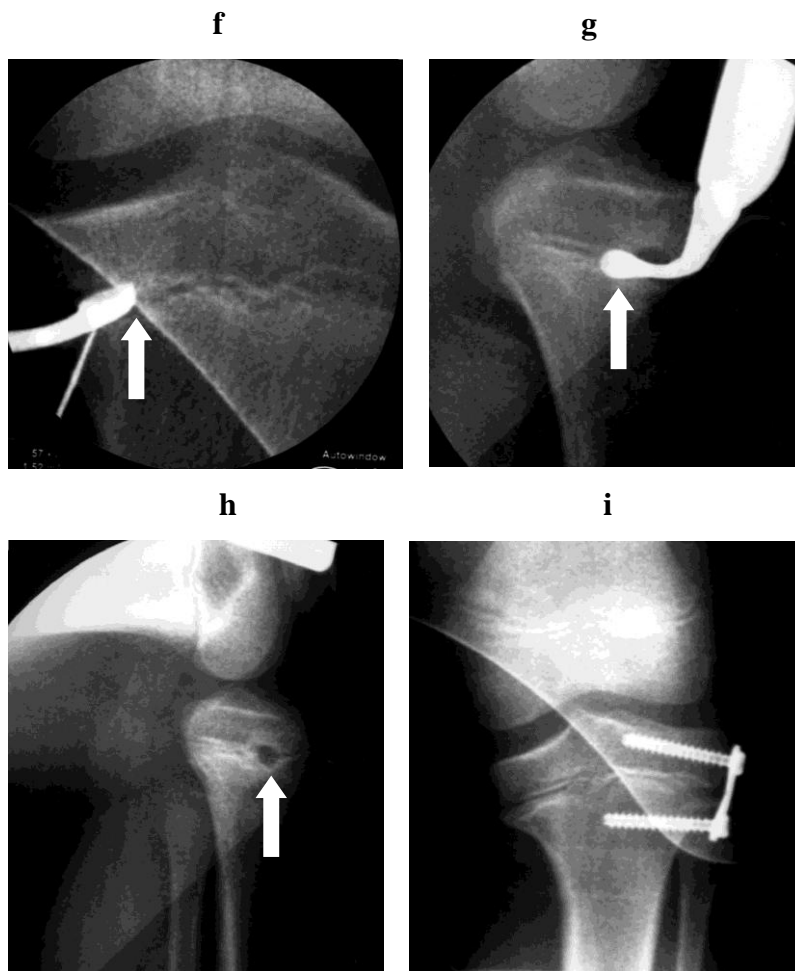
Centralnom tipu koštanog mosta prilikom resekcije pristupa se kroz metafizu kosti u kojoj se načini otvor. Nakon što se ukloni koštani most, artroskopom se provjeri je li on uklonjen u cijelosti odnosno vidi li se sa svih strana novonastale šupljine hrskavično tkivo ploče rasta.

Nakon resekcije koštanog mosta u epifizu i metafizu ugrađuje se po jedan metalni marker kako bi se moglo pratiti rast kosti na rentgenogramu. Novonastalu šupljinu potrebno je popuniti kako ne bi došlo do ponovnog formiranja koštanog mosta. Umetnuti se može presadak masnog tkiva ili sintetski materijal (Slika 6.).



Slika 6. a, b, c, d, e Varusna deformacija (crna strelica) koljena u djevojčice izazvana sinostozom (bijela strelica) u medijalnom dijelu ploče rasta. Magnetskom rezonancijom određena je veličina 8 x11 milimetara.

Prema: <http://lms.mef.hr/e-ucenje/2014-2015/>, uz dopuštenje prof. dr. sc. Tomislava Đapića, prim.dr.med.



Slika 6. f, g, h, i. Poduzeto je operacijsko liječenje. Nakon markacije sinostoza je odstranjena (bijela strelica) a na njeno mjesto postavljen masni jastučić, na lateralnu stranu ploče rasta je postavljena pločica „osmica" i vijci koji će usporavati rast u neoštećenom dijelu ploče rasta.

Prema: <http://lms.mef.hr/e-ucenje/2014-2015/>, uz dopuštenje prof. dr. sc. Tomislava Đapića, prim.dr.med.

Angularni deformiteti kosti do 20 stupnjeva često spontano prolaze nakon resekcije koštanog mosta dok je veće deformitete potrebno ispraviti korekcijskom osteotomijom. Korekcijski zahvat moguće je sprovesti prilikom resekcije koštanog mosta ili naknadno.

Pacijenta je nakon operacije potrebno pratiti do fiziološkog nastupa prestanka rasta zbog mogućnosti preranog zatvaranja ploče rasta (Peterson & Robertson 1997) ili ponovnog formiranja koštanog mosta kojeg je također potrebno resecirati.

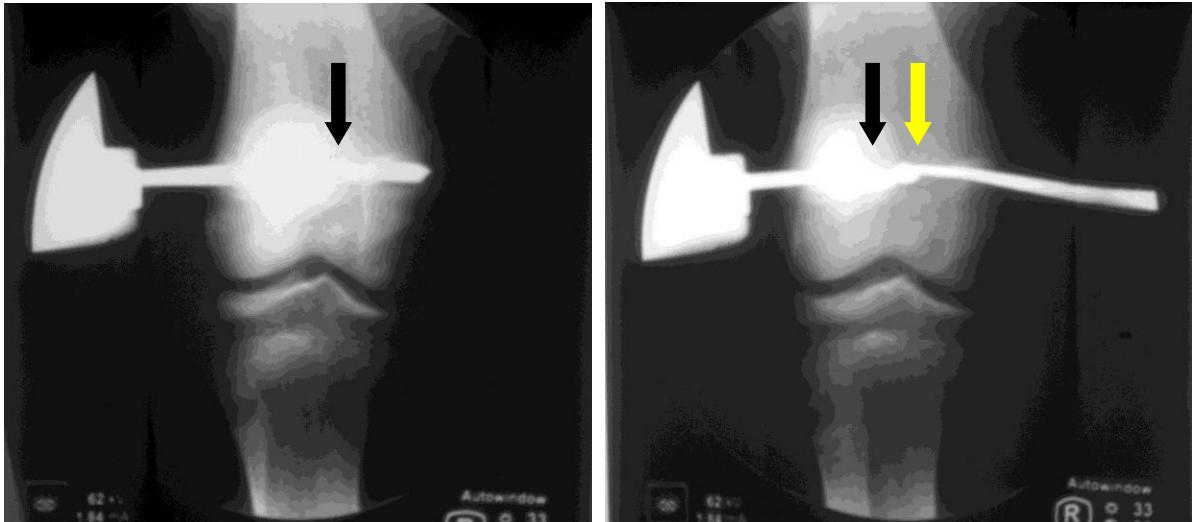
8.2 Epifizeodeza

Izjednačenje dužine donjih ekstremiteta, za skraćena veličine od 2 do 5 cm kod djece koja rastu, moguće je postići epifizeodezom. Epifizeodeza je kirurški zahvat na ploči rasta kojim se, privremeno ili trajno, zaustavlja rast kosti u dužinu. Najčešće se izvodi u području koljena, odnosno u području distalnog femura i proksimalne tibije. Zahvatom se nastoji usporiti rast jedne noge kako bi ju kraća noga dostigla svojim rastom.

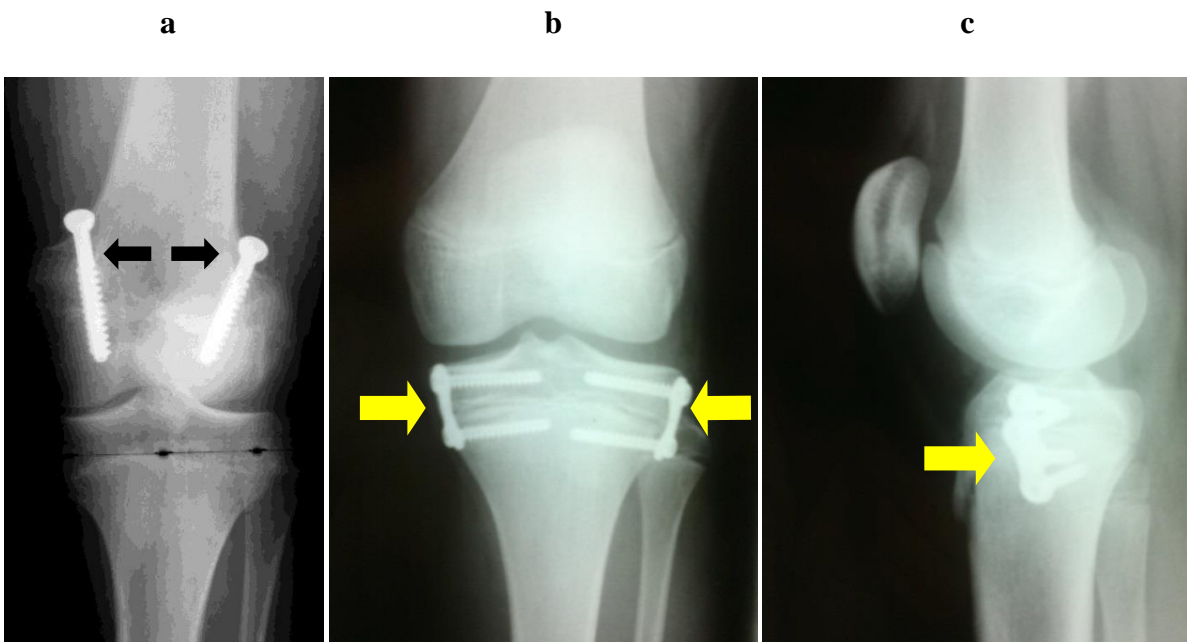
Zahvat se može izvesti klasičnim pristupom ili mikroinvazivnim pristupom. Definitivno zaustavljanje rasta postiže se metodom po Plemisteru (Plemister 1933). Kroz incizije dužine 0,5 cm sa svrdlima i kohleama uništi se zona umnažanja ploče rasta te se tako zaustavi rast. Zahvat se izvodi pod kontrolom rentgenskog pojačivača kako ne bi došlo do oštećenja neurovaskularnih struktura.

Privremeno zaustavljanje rasta moguće je postići metodom po Blountu (Blount & Clark 1949; Siedhoff et al. 2014), kojom se kroz ploču rasta provede jedan ili više vijaka koji zaustavljaju daljnji rast.

Provođenje epifizeodeze dolaze u obzir pri kraju rasta zbog nepredvidljivosti konačnog učinka kod izvođenja zahvata u ranijoj dobi. Pomoću posebnih tablica može se procijeniti kada je pravo vrijeme za izvođenje zahvata. Glavni nedostatak epifizeodeze je taj što ponekad može doći do nedostatnog ili prekomjernog skraćanja kosti što, ukoliko se radi o donjim ekstremitetima, dovodi do smanjenje visine, disproporcije nogu, šepavosti i daljnjih komplikacija.



Slika 7. Intraoperacijske slike s rentgenskim pojačivačem pokazuje mikroinvazivnu epifizeodezu svrdlima (crne strelice) i kohleama (žute strelice) kojim se uništava ploča rasta distalnog femura.
 Prema: <http://lms.mef.hr/e-ucenje/2014-2015/>, uz dopuštenje prof. dr. sc. Tomislava Đapića, prim.dr.med.



Slika 8. Rentgenogram koljena (slika a) pokazuje epifizeodezu distalne ploče rasta femura sa vijcima (crne strelice) u djevojčice sa prirođenom hipertrofijom desne noge. Rentgenogrami koljena (slika b i c) pokazuju privremeno usporenje rasta u proksimalnoj ploči rasta lijeve tibije vijcima i pločicama „ osmicama“ (žute strelice) koje su se postavile na medijalnoj i lateralnoj strani ploče rasta u dječaka sa desnostranom hemiparezom. Lijeva potkoljenica je duže 2,5 cm.
 Prema: <http://lms.mef.hr/e-ucenje/2014-2015/>, uz dopuštenje prof. dr. sc. Tomislava Đapića, prim.dr.med.

8.3. Hemiepifizeodeza

Hemiepifizeodeza je korekcijski kirurški zahvat kojim se ispravlja angularna deformacija kosti u djece koja još raste. Najčešće se izvodi pri korekciji valgus (pristupa se s medijalne strane) i varus (pristup s lateralne strane) deformacije koljena. Zahvat se može izvesti klasičnim pristupom ili mikroinvazivnim pristupom. Vršiti se ablacija medijalne odnosno lateralne trećine ploče rasta (ovisno o deformitetu) kako bi došlo do stvaranja koštanog mosta. Pritom dolazi do zastoja rasta u operiranom dijelu ploče dok se u nasuprotnom dijelu rast nastavlja, što u konačnici dovodi do korekcije angularne deformacije.

Angularnu deformaciju može se liječiti i hemiepifiziodezom pomoću vijka kojeg treba ukloniti ukoliko dođe do korekcije angularne deformacije prije nego li nastupi zastoj rasta djeteta (Stevens et al. 1999). Nakon uklanjanja vijka rast se nastavlja do fiziološkog zastoja rasta djeteta. Rijetko može doći do „rebound” fenomena nakon uklanjanja vijka. Kako bi se izbjegao „rebound” fenomen, potrebno je tempirati operaciju prema zrelosti kostiju djeteta.

8.4. Distrakcija ploče rasta

Distrakcija ploče rasta je postupak kojim se može produžiti skraćeni ekstremitet te istovremeno ispraviti angularna deformacija. Postupak je provediv isključivo u djece koja još rastu. Radi se o „beskrvonom” postupku što znači da za provođenje samog postupka nije potrebna otvorena operacija, kao što je to slučaj kod osteotomije ili resekcije koštanog mosta (Ilizarov & Soybelman 1969; Monticelli & Spinelli 1981; Canadell & de Pablos 1992).

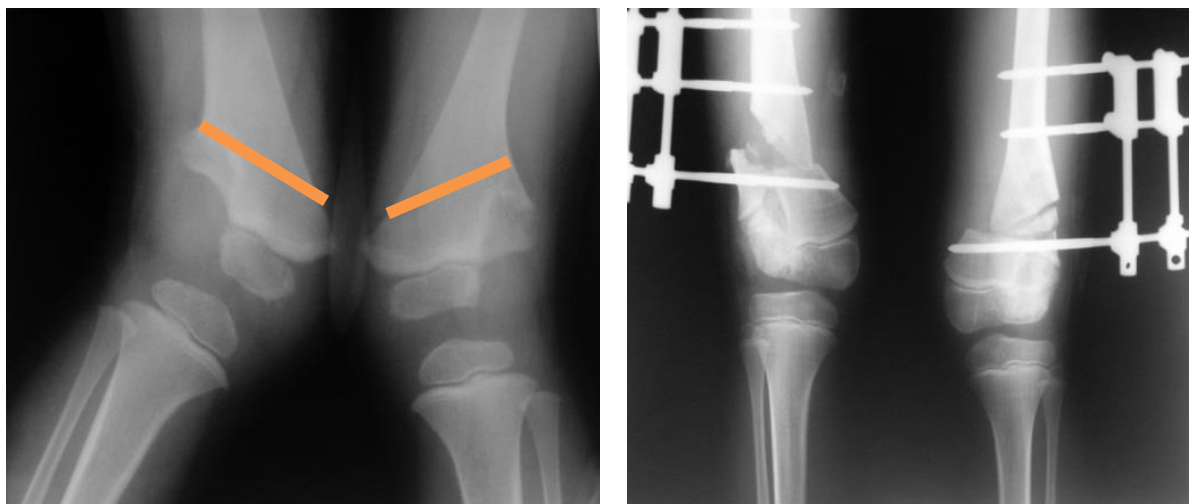Sam postupak se provodi pomoću vanjskih fiksatora-distraktora i to najčešće monolateralnih. Distraktor se pomoću vijaka učvršćuje za dijafizu i epifizu te se 24 sata nakon operacije započinje s distrakcijom. Distrakcija se provodi do postizanja ciljane dužine ekstremiteta. Nakon 8 do 10 dana od operacije pacijent je u mogućnosti postepeno opterećivati operirani ekstremitet. Tijekom čitave procedure distrakcije ploče rasta prati se napredak u rastu kosti putem rentgenograma. Pacijentima se savjetuje razgibavati susjedne zglobove za vrijeme trajanja distrakcije ploče rasta, a nakon distrakcije po potrebi se savjetuje fizikalna terapija.

Komplikacije koje se mogu javiti tokom distrakcije ploče rasta su ozljeda ploče rasta, ukočenost zgloba, septički artritis i preuranjeno zatvaranje ploče rasta (Canadell & de Pablos 1992). Do preuranjenog zatvaranja ploče rasta najčešće dolazi ukoliko je brzina distrakcije veća od 0.5 mm/dan te kod liječenja angularne deformacije s razvijenim koštanim mostom. Zbog toga se provođenje ovog zahvata preporuča u dobi od 10 do 11 godina.

8.5. Osteotomija

Osteotomija je operacijski zahvat kojim se presijeca cijela kost ili dio kosti kako bi se promijenio njen oblik. Time se nastoje postići povoljniji biomehanički odnosi. Razlikujemo osteotomije zatvaranja kod kojih se isjeća koštani klin, osteotomije otvaranja kod kojih se rezne plohe razmiču kako bi se između njih mogao umetnuti koštani transplantat te translacijske osteotomije kod kojih se koštane fragmente postavlja u drugačije položaje u odnosu na obris kosti prije same osteotomije. Nakon osteotomije, koštane fragmente potrebno je fiksirati pločicama, vijscima, Kirschnerovim žicama, raznim vrstama intramedularne fiksacije ili vanjskim fiksatorima (Gündeş H et al. 2011). (Slika 9.)

Prednost osteotomije u liječenju deformacija kostiju nakon ozljede ploče rasta jest ta da se osteotomija može primjeniti tijekom i po završetku rasta djeteta.



Slika 9. Teška valgusna deformacija koljena u dječaka izazvana oštećenjem ploče rasta u dojenačkoj dobi koja je korigirana osteotomijom femura (narandžaste linije) uz fiksaciju vanjskim fiksatorima.

Prema: <http://lms.mef.hr/e-ucenje/2014-2015/>, uz dopuštenje prof. dr. sc. Tomislava Đapića, prim.dr.med

9. ZAKLJUČAK

Ozljede ploče rasta učestale su ozljede u djece i adolescenata. Iako su komplikacije kao što je razvoj koštanog mosta relativno rijetke, one mogu uzrokovati velike promjene na kostima kao što su skraćenje kosti i angularna deformacija. Te promjene mogu ostaviti razne posljedice na zdravlje pacijenta. Posljedice su uglavnom šepavost, artrotske promjene zglobova i slično, ali to mogu biti i posljedice na psihološko stanje pacijenta zbog nezadovoljstva izgledom i nemogućnosti bavljenja određenim aktivnostima. Sve to se može spriječiti adekvatnim i pravovremenim liječenjem.

Dijagnosticiranje ozljede ključan je korak u planiranju adekvatnog liječenja ozljede ploče rasta. Kod prijeloma tipa III i IV prema Salter-Harrisu ključno učiniti anatomsku repoziciju i fiksaciju odgovarajućim osteosintetskim sredstvima unutrašnje fiksacije te ponovno uspostaviti kongruenciju zglobnih površina kako ne bi došlo do degenerativnih zglobnih promjena. Ukoliko se radi o upali koja bi mogla oštetiti ploču rasta važno je pravodobno prepoznavati i operacijski liječiti upalu.

Ukoliko je već došlo do stvaranja koštanog mosta, može ga se resecirati uz postavljanje mekanog tkiva koje će spriječiti ponovno stvaranje koštanog mosta.

Angularne deformacije izazvane koštanim mostom mogu se korigirati korekcijskim osteotomijama u tijeku i po završetku rasta dok se skraćenje kosti korigira metodama elongacije i epifizeodeze. Korekciju skraćenja i angularne deformacije može se provesti simultano, najčešće pomoću vanjskih fiksatora.

10. ZAHVALE

Iskreno zahvaljujem mentoru prof.dr.sc. Tomislavu Đapiću, prim.dr.med. na predloženoj temi, uloženom trudu te na ljubazno ustupljenim fotografijama i literaturi.

Zahvaljujem se i svima ostalima koji su mi bili podrška tijekom pisanja ovoga rada te tijekom čitavog studija, a osobito svojoj obitelji.

11. LITERATURA

Aitken AP (1936) The End Result of the Fractured Distal Tibial Epiphysis. *J Bone Joint Surg* 18:685-691.

Aitken AP (1965) Fractures of the epiphyses. *Clin Orthop Relat Res* 41:19-23.

Blount WP, Clarke GR (1949) Control of bone growth by epiphyseal stapling. *J Bone Joint Surg (Am)* 31:464-78.

Burdan F, Szumi J, Korobowicz A, Farooquee R, Patel S, Patel A, Dave A, Szumi M, Solecki M, Klepacz R, Dudka J (2009) Morphology and physiology of the epiphyseal growth plate. *Folia histochemica et cytobiologica* 47:5-16.

Canadell J, de Pablos J (1992) Correction of angular deformities by physeal distraction. *Clin Orthop Relat Res* 283:98-105.

Cooper C, Dennison E M, Leufkens H G, Bishop N, van Staa T P (2004) Epidemiology of childhood fractures in Britain: a study using the general practice research database. *J Bone Miner Res* 19:1976-81.

de Pablos J (1998) *Surgery of the growth plate*. Madrid. Ediciones Ergon SA.

Gündeş H, Buluç L, Sahin M, Alici T (2011) Deformity correction by Ilizarov distraction osteogenesis after distal radius physeal arrest. *Acta Orthop Traumatol Turc* 45(6):406-11.

Hedström EM, Svensson O, Bergström U, Michno P (2006) Epidemiology of fractures in children and adolescents. Increased incidence over the past decade: a population-based study from northern Sweden. *Acta Orthopaedica* 81 (1):148-153.

Hochberg Z (2002) Clinical physiology and pathology of the growth plate. *Best Pract Res Clin Endocrinol Metab* 16(3):399-419.

Ilizarov GA, Soybelman LM (1969) Some clinical and experimental data on the bloodless lengthening of the lower limbs. *Exp Khir Anesth* 4:27:32.

Junqueira LC, Carneiro J (2005) *Osnove histologije, udžbenik i atlas prema desetom američkom izdanju*. Zagreb. Školska knjiga, d.d.

Langenskiöld A (1967) The Possibilities of Eliminating Premature Partial Closure of an Epiphyseal Plate Caused by Trauma or Disease. *Acta Orthopaedica Scandinavica* 38:1-4, 267-279.

Langenskiöld A (1975) An operation for partial closure of an epiphysial plate in children, and its experimental basis. *J Bone Joint Surg Br* 57(3):325-30.

Langenskiöld A, Osterman K, Valle M (1987) Growth of fat grafts after operation for partial bone growth arrest: demonstration by computed tomography scanning. *J Pediatr Orthop* 7(4):389-94.

LMS Medicinskog fakulteta Sveučilišta u Zagrebu (Internet). Dostupno na: <http://lms.mef.hr/e-ucenje/2014-2015/> (Slike 3, 6, 7, 8, 9 uz dopuštenje prof. dr. sc. Tomislava Đapića, prim. dr. med.). Pristupljeno 26.05.2016.

Kim HT, Youn MS, Ku JG, Kang JH (2008) Surgical Treatment of Partial Closure of Growth Plate: Physeal Bar Resection and Free Fat Graft. *J Korean Orthop Assoc* 43(5):601-609. Korean.

Mann DC, Rajmaira S (1990) Distribution of physeal and nonphyseal fractures in 2,650 long-bone fractures in children aged 0-16 years. *J Pediatr Orthop* 10(6):713-6.

Mizuta T, Benson WM, Foster BK, Paterson DC, Morris LL (1987) Statistical analysis of the incidence of physeal injuries. *J Pediatr Orthop* 7(5):518-23.

Monticelli G, Spinelli R (1981) Distraction epiphysiolysis as a method of limb lengthening. III. Clinical applications. *Clin Orthop Relat Res* (154):274-85.

Peterson CA, Peterson HA (1972) Analysis of the incidence of injuries to the epiphyseal growth plate. *J Trauma* 12(4):275-81.

Peterson HA (1994) Classification of physeal fractures. *J Pediatr Orthop* 14:439–448.

Peterson HA, Robertson RC (1997) Premature partial closure of the triradiate cartilage treated with excision of a physical osseous bar. Case report with a fourteen-year follow-up. *J Bone Joint Surg Am* 79(5):767-70.

Phemister DB (1933) Operative arrest of longitudinal growth of bones in the treatment of deformities. *J Bone Joint Surg (Am)* 15:1–15.

Salter RB; Harris WR (1963) Injuries Involving the Epiphyseal Plate. *J Bone Joint Surg Am* 45-A:587-622.

Schurz M, Binder H, Platzer P, Schulz M, Hajdu S, Vécsei V (2010) Physeal injuries of the distal tibia: long-term results in 376 patients. *Int Orthop* 34(4):547-52.

Siedhoff M, Ridderbusch K, Breyer S, Stücker R, Rupprecht M (2014) Temporary epiphyseodesis for limb-length discrepancy. 8- to 15-year follow-up of 34 children. *Acta Orthop* 85(6):626–632.

Stevens PM, Maguire M, Dales MD, Robins AJ (1999) Physeal stapling for idiopathic genu valgum. *J Pediatr Orthop* 19(5):645–9.

Wikipedia: the free encyclopedia (Internet). Dostupno na:

https://commons.wikimedia.org/wiki/File:622_Longitudinal_Bone_Growth.jpg (Slika 1.).

Pristupljeno 26.05.2016.

https://upload.wikimedia.org/wikipedia/commons/a/a8/Epiphysenfrakturen_new.png (Slika 2.). Pristupljeno 26.05.2016.

Xian CJ, Zhou FH, McCarty RC, Foster BK (2004) Intramembranous ossification mechanism for bone bridge formation at the growth plate cartilage injury site. *J Orthop Res* 22(2):417-26.

12. ŽIVOTOPIS

Rođen sam 10. siječnja 1992. godine u Zagrebu gdje sam završio Osnovnu školu Rapska i opću II. gimnaziju. Medicinski fakultet Sveučilišta u Zagrebu upisao sam 2010. godine. Tijekom studija bio sam aktivni član studentske udruge CroMSIC. U okviru katedre za medicinsku kemiju, biokemiju i kliničku kemiju Medicinskog fakulteta Sveučilišta u Zagrebu u razdoblju od dvije godine radio sam kao demonstrator Medicinske kemije i biokemije 1 te Medicinske kemije i biokemije 2. Sudjelovao sam aktivno na 6. Studentskom kongresu neuroznanosti NeuRi u Rijeci u travnju 2016. godine braneći plakat s kolegicom. Tema rada bila je „Patients with decreased renal function showed an increased risk for stroke” i rad je napravljen uz vodstvo prim.dr.sc. Spomenke Ljubić na SVK Vuk Vrhovac, KB Merkur.