

Radikalna prostatektomija

Bejić, Antonio

Master's thesis / Diplomski rad

2016

Degree Grantor / Ustanova koja je dodijelila akademski / stručni stupanj: **University of Zagreb, School of Medicine / Sveučilište u Zagrebu, Medicinski fakultet**

Permanent link / Trajna poveznica: <https://um.nsk.hr/um:nbn:hr:105:140469>

Rights / Prava: [In copyright](#)/[Zaštićeno autorskim pravom.](#)

Download date / Datum preuzimanja: **2024-07-13**



Repository / Repozitorij:

[Dr Med - University of Zagreb School of Medicine Digital Repository](#)



**SVEUČILIŠTE U ZAGREBU
MEDICINSKI FAKULTET**

Antonio Bejić

Radikalna prostatektomija

DIPLOMSKI RAD



Zagreb, 2016.

**SVEUČILIŠTE U ZAGREBU
MEDICINSKI FAKULTET**

Antonio Bejić

Radikalna prostatektomija

DIPLOMSKI RAD

Zagreb, 2016.

Ovaj diplomski rad izrađen je na Klinici za urologiju Kliničkog bolničkog centra „Sestre milosrdnice” u Zagrebu pod vodstvom prof. dr. sc. Borisa Ružića i predan je na ocjenu u akademskoj godini 2015./2016.

SADRŽAJ

SAŽETAK.....	i
SUMMARY.....	ii
1. UVOD.....	1
1.1. Anatomsko-histološka građa prostate.....	1
1.2. Karcinom prostate.....	3
1.2.1. <i>Epidemiologija</i>	3
1.2.2. <i>Čimbenici rizika</i>	4
1.2.3. <i>Patohistološke osobitosti</i>	5
1.2.4. <i>Procjena stadija proširenosti bolesti</i>	6
1.2.5. <i>Klinička slika</i>	8
1.2.6. <i>Dijagnostičke metode</i>	9
2. RADIKALNA PROSTATEKTOMIJA.....	15
2.1. Uvod.....	15
2.2. Indikacije.....	15
2.3. Kirurški pristupi.....	16
2.3.1. <i>Retropubični pristup</i>	16
2.3.2. <i>Laparoskopski pristup</i>	20
2.3.3. <i>Robotski asistirani laparoskopski pristup</i>	23
2.3.4. <i>Perinealni pristup</i>	24
2.4. Komplikacije i kvaliteta života.....	25
2.5. Postoperativno praćenje.....	28
3. ZAKLJUČAK.....	29
ZAHVALE.....	31
POPIS LITERATURE.....	32
ŽIVOTOPIS.....	41

SAŽETAK

RADIKALNA PROSTATEKTOMIJA

Antonio Bejić

Prostata je žlijezda muškog spolnog sustava smještena u zdjelici. Nalazi se inferiorno od mjehura, anteriorno od rektuma i posteriorno od pubične kosti. Prostata luči sjemenu tekućinu potrebnu za prehranu spermija. Starenjem dolazi do promjena unutar strukture tkiva prostate u smislu benigne hiperplazije prostate. Karcinom prostate drugi je po učestalosti nakon karcinoma pluća, a zahvaća muškarce starije životne dobi, najčešće iznad 65 godina. Dugačak asimptomatski period uvelike odgađa rano otkrivanje karcinoma. Promjene u tkivu prostate mogu se utvrditi na više načina. Digitorektalnim pregledom, transrektalnim ultrazvukom te nalazom povišene razine PSA u serumu postavlja se indikacija za biopsiju prostate kojom se potvrđuje definitivna dijagnoza. Radikalna prostatektomija opcija je kirurškog liječenja lokalizirane bolesti, a podrazumijeva odstranjivanje prostate u cijelosti sa seminalnim vezikulama. Postoji više načina kirurškog pristupa radikalnoj prostatektomiji, a to su retropubični, laparoskopski te robotski asistirani laparoskopski. Svaki od navedenih pristupa ima prednosti, nedostatke, kao i indikacije i kontraindikacije, ali i komplikacije koje mogu dovesti do smanjenja kvalitete života. Razvojem novih kirurških metoda, značajno je smanjena učestalost komplikacija kao što su impotencija, inkontinencija i strikture uretre. Postoperativno se kontrola bolesti provodi praćenjem serumskih vrijednosti PSA.

Ključne riječi: karcinom prostate, PSA, Gleason zbroj, radikalna prostatektomija

SUMMARY

RADICAL PROSTATECTOMY

Antonio Bejić

Prostate is a male genitourinary endocrine organ situated in the pelvis. It is located inferior to the bladder, frontal to the rectum, and posterior to the pubic bone. Prostate excretes seminal fluid necessary for sperm nutrition. Ageing induces changes in the prostatic tissue, such as benign prostatic hyperplasia. Prostatic carcinoma is the second most common after lung carcinoma, and it usually affects older population, aged mostly above 65 years. A long asymptomatic period postpones early diagnosis. Prostate tissue changes can be confirmed by digitorectal examination, transrectal ultrasound and elevated PSA values in the blood after which fine needle biopsy is indicated to confirm the diagnosis. Radical prostatectomy is a surgical treatment option for a localized prostate carcinoma which includes the removal of the whole prostate, along with seminal vesicles. Several ways of surgical treatment are available, retropubic, laparoscopic and robot-assisted laparoscopic radical prostatectomy. Each one of them has its advantages and disadvantages, as well as indications and contraindications, but also complications which can reduce one's life quality. Newly developed surgical methods reduce the incidence of complications such as impotence, incontinence and urethral strictures. Postoperative disease control is conducted by monitoring PSA values in the serum.

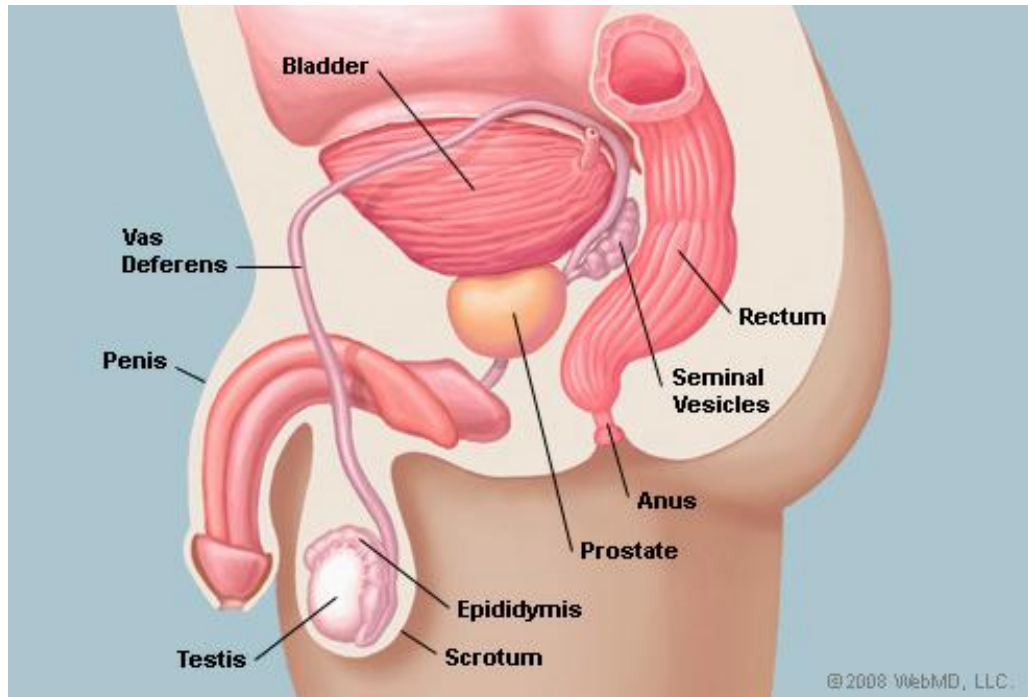
Keywords: prostate carcinoma, PSA, Gleason value, radical prostatectomy

1. UVOD

1.1. Anatomsko-histološka obilježja prostate

Prostata je žlijezda muškog spolnog sustava. Poznata je još i pod nazivima žlijezda kestenjača te predstojna žlijezda. (Krmpotić-Nemanić, 1982) Normalna prostata prosječne je mase 20 grama, dužine 3 cm, širine 4 cm i visine 2 cm. Starenjem, veličina prostate varira. Prostata je smještena iza pubične simfize, iznad urogenitalne membrane, ispod mokraćnog mjehura i ispred rektuma. (Slika 1.) Prostata se nalazi unutar kapsule građene od kolagena, elastina i glatkog mišićja. Sprijeda, postranično i straga prekrivena je troslojnom fascijom. Anteriorni i anterolateralni dijelovi fascije nastavljaju se na kapsulu prostate gdje se nalaze duboke dorzalne vene penisa. Postranično, fascija se spaja s fascijom *m. levator ani*. Vanjska uzdužna vlakna mišića detruzora spajaju se i isprepliću s fibromuskularnim tkivom kapsule. Stražnji dio prekriven je rektovezikalnom (Denonvilliers) fascijom. Anteriorno prostatu podržava puboprostatični ligament, a inferiorno vanjski sfinkter uretre te urogenitalna membrana. Prostata je okružena puborektalnim dijelom *m. levator ani*. Seminalne vezikule, prosječne dužine 6 centimetara, nalaze se iznad prostate, a ispod baze mokraćnog mjehura. Arterijska opskrba prostate ostvaruje se donjom vezikalnom arterijom koja je ogranak unutarnje ilijačne arterije. Venska drenaža odvija se dubokom dorzalnom venom trima ograncima. Površinskim koji se drenira u stražnji venski pleksus te dvama postraničnima koji komuniciraju s pudendalnim, obturatornim i vezikalnim pleksusom koji se ulijevaju u ilijačne vene. (Muruve, 2013) Prostata je inervirana živcima pelvičnog pleksusa. Simpatička inervacija dolazi od ogranaka spinalnih korijena razine L1-L2, dok parasimpatička

inervacija dolazi od ogranaka razine S2-S4. (Krpmotić-Nemanić, 1982) Limfna se drenaža iz apikalnog i bazalnog dijela prostate odvija u limfne čvorove smještene uz unutarnju odnosno zajedničku ilijačnu arteriju, dok se limfa dorzalnog dijela prostate drenira u sakralne limfne čvorove. (Krpmotić-Nemanić, 1982)



Slika 1. Položaj prostate unutar muškog reproduktivnog sustava (preuzeto s web stranice: <http://www.webmd.com/urinary-incontinence-oab/picture-of-the-prostate>)

Histološki, prostata je podijeljena na četiri zone: središnju, prijelaznu, perifernu te prednju fibromuskularnu zonu. Udio žljezdanog tkiva iznosi blizu 70% volumena prostate, dok fibromuskularno tkivo sudjeluje s 30%. Kroz središnju zonu prostate prolazi prostatični dio mokraćne cijevi u koji se otvaraju izvodni kanali prostatičnih žlijezda koje su zadužene za proizvodnju sjemene tekućine. Primarna funkcija sjemene tekućine je osiguravanje nutrijenata čijim se metaboliziranjem osigurava motilitet spermija. (Krpmotić-Nemanić, 1982)

1.2. Karcinom prostate

1.2.1. Epidemiologija

Karcinom prostate danas je velik javnozdravstveni problem, poglavito zbog sve većeg udjela osoba starije životne dobi. Valja naglasiti da je rano otkrivanje moguće s visokom sigurnošću, a kao primjer se navodi SAD, gdje se 91% karcinoma otkriva u lokaliziranom stadiju. (Jermal et al. 2006)

S druge pak strane, u Republici Hrvatskoj karcinom prostate sve je zastupljenija dijagnoza kod muškaraca u dobi od 50 do 80 godina starosti. Prema podacima Hrvatskog zavoda za javno zdravstvo, karcinom prostate drugi je po učestalosti te sudjeluje s udjelom od 15% u ukupnom broju malignih oboljenja kod muškaraca, te ujedno i kao drugi uzrok smrti od malignih tumora. (HZJZ bilten, 2013) Štoviše, o veličini problema svjedoči podatak Hrvatskog zavoda za javno zdravstvo da je 50% otkrivenih karcinoma već lokalno uznapredovalo ili metastaziralo, što ukazuje na manjkavo provođenje mjera ranog otkrivanja oboljenja. Na svjetskoj razini najveću incidenciju imaju područja u kojima se provodi rani probir tumorskog biljega PSA (prostata specifični antigen). (Ferlay et al. 2013)

Dobno-standardizirana stopa incidencije za RH iznosi 72/100.000, dok na razini europskih zemalja ta stopa iznosi 96/100.000. Nadalje mortalitetna stopa u RH iznosi 26/100.000, u odnosu na ostale europske zemlje gdje iznosi 19,3/100.000. (Steliarova-Foucher, 2012)

1.2.2. Čimbenici rizika

Pravi uzrok karcinoma prostate nije poznat, stoga je prihvaćeno mišljenje kako se radi o multifaktorskoj genezi, a tiče se genetskih čimbenika kao i čimbenika stila života. Potencijalni rizični čimbenici podijeljeni su u preventabilne i nepreventabilne. Kao nepreventabilni navode se dob, rasa, pozitivna obiteljska anamneza i genetsko naslijeđe. Od preventabilnih se spominju prehrana i zanimanje.

Dob se smatra najvažnijim rizičnim faktorom za razvoj karcinoma prostate. Stopa incidencije u korelaciji je sa starijom životnom dobi. Posebno je vidljiv porast incidencije u dobi iznad 60 godina starosti. Tako se pokazalo da 20-30% muškaraca starijih od 50 godina ima latentan, a 50% starijih od 80 godina ima manifestan karcinom. (Magheli et al. 2007; Norrish et al. 2000)

Rasna i etnička pripadnost također pokazuju korelaciju s incidencijom karcinoma prostate. Kao primjer mogu poslužiti Japanci kod kojih je pokazano da oni koji žive u SAD-u imaju veću incidenciju karcinoma prostate, nego njihovi sunarodnjaci u matičnoj domovini. Slična situacija je i s Afroamerikancima koji žive u SAD-u, kod kojih je uočena veća incidencija karcinoma prostate u odnosu na crnačku populaciju u Africi. (Robbins et al. 2000)

Genetsko naslijeđe i obiteljska anamneza sljedeći su rizični čimbenik. Veća incidencija karcinoma prostate prisutna je kod muškaraca čiji su bliži krvni srodnici (djed, otac, braća) oboljeli. Pokazalo se da kod 9% oboljelih postoji obiteljska sklonost. (Tu et al. 2000) Karakteristika dotične skupine bolesnika jest da se karcinom prostate javlja u dobi oko 55 godina. (Rodriguez et al. 1997)

Nadalje, prehrana bogata zasićenim masnoćama životinjskog porijekla i crveno meso povećavaju rizik od oboljenja. (Bosland et al. 1999) Kao potencijalni

protektivni faktori navode se likopen i karotenoidi iz rajčica i mrkve te selen, vitamin E, soja i vitamin D. (Giovannucci et al. 2002)


Profesionalna izloženost drvnoj prašini kod radnika u drvnoj industriji, potom industriji gume, poljoprivrednika izloženih pesticidima kao i radnika izloženih aromatskim ugljikovodicima dovodi do povećane incidencije karcinoma prostate. (Boyle, 1993)

1.2.3. Patohistološke osobitosti

Od histoloških tipova karcinoma prostate, najučestaliji je adenokarcinom, s udjelom od 95%. Preostalih 5% čine tranziciocelularni, planocelularni te neuroendokrini tip. (McNeal, 1968)

Stupanj diferenciranosti određuje se na osnovi odnosa veličine jezgre i citoplazme, broju mitozama te hiperkromaziji jezgara stanica. Budući da je tumorsko tkivo prostate inhomogeno, tj. postoje područja s različitim stupnjem diferenciranosti, uveden je sistem po Gleasonu. Obilježje sistema po Gleasonu je patohistološka verifikacija stupnja diferencijacije na temelju dvaju najprisutnijih tipova neoplastičnih žlijezda. Svakom tipu neoplastičnih žlijezda dodjeljuje se broj od 1 do 5 gdje 1 označava dobro diferencirano žljezdano tkivo, a 5 slabo diferencirano žljezdano tkivo. (Slika 2.) Stoga se Gleasonov zbroj kreće u vrijednostima od 2 do 10. Naravno, što je zbroj niži, karcinom je bolje diferenciran (Gleason 2-4) i samim time ima bolju prognozu i slabiji maligni potencijal. Gleasonov zbroj od 5-7 upućuje na srednje agresivan karcinom s lošijom prognozom, a Gleasonov zbroj od 8-10 na karcinom velike agresivnosti i izrazito loše prognoze. (Gleason, 1974) Europsko urološko društvo (EAU, od engl. *European Association of Urology*) donijelo je 2014. godine nove smjernice za gradiranje karcinoma prostate na temelju Gleason zbroja s ciljem

kvalitetnijeg kliničkog prosuđivanja stadija bolesti. Navedene smjernice koriste urolozi i onkolozi pri procjeni daljnjeg liječenja. (EAU Guidelines, 2014) Uzorci za određivanje Gleason zbroja uzimaju se transrektalnom biopsijom prostate. (Gleason, 1974)



Slika 2. Stupnjevanje po Gleasonu (1-dobro diferencirane žlijezde, 5-izrazito loše diferencirane žlijezde) (preuzeto s web stranice <http://www.webmd.com/prostate-cancer/ss/slideshow-prostate-cancer-overview>)

1.2.4. Procjena stadija proširenosti bolesti

Osim patohistoloških osobitosti za pravilnu procjenu terapijskih mogućnosti, potrebno je karcinom okarakterizirati i stadijem (stupnjem) proširenosti bolesti. Danas se u procjeni stadija proširenosti karcinoma prostate koristi TNM sustav koji se temelji na određivanju veličine i invazivnosti karcinoma (T) tj. procjeni zahvaćenosti prostate, seminalnih vezikula, rektuma, mišića itd., zatim procjeni proširenosti u regionalne limfne čvorove (N) zdjelice, te u konačnici i prisutnost eventualnih udaljenih metastaza (M). Procjena kliničkog stadija (cTNM) provodi se preoperativno, a uključuje klinički pregled te slikovne dijagnostičke metode (CT, MR, scintigrafija

skeleta, PET-CT). Postoperativno se provodi procjena patološkog stadija (pTNM) na temelju materijala dobivenih tijekom operativnog zahvata koji mogu uključivati tkivo prostate, seminalnih vezikula te pelvičnih limfnih čvorova. (Sebo et al. 2000)

Tablica 1. TNM klasifikacija karcinoma prostate (Sobin et al. 2009)

	STADIJ	OBILJEŽJA
Klinički primarni tumor (cT)	TX	Primarni se tumor ne može procijeniti
	T0	Nema dokaza primarnog tumora
	T1	Klinički nedetektabilan tumor
	T1a	Slučajan nalaz i nalaz tumora u <5% resećiranog tkiva
	T1b	Slučajan nalaz tumora u >5% resećiranog tkiva
	T1c	Tumor detektiran biopsijom (zbog povišenog PSA)
	T2	Tumor palpabilan unutar prostate
	T2a	Tumorom zahvaćena polovica jednog lobusa prostate ili manje
	T2b	Tumorom zahvaćeno više od polovice jednog lobusa, ali ne oba
	T2c	Tumorom zahvaćena oba lobusa prostate
	T3	Tumor proširen ekstrakapsularno
	T3a	Unilateralno ili bilateralno ekstrakapsularno širenje tumora s mikroskopskim širenjem na vrat mokraćnog mjehura
	T3b	Tumor zahvaća seminalne vezikule
Patološki primarni tumor (pT)	T4	Tumor fiksiran ili invadira okolne organe osim seminalnih vezikula, npr. rektum, vanjski sfinkter, levatore i/ili pelvični zid
	pT2	Tumor lokaliziran unutar prostate
	pT2a	Unilateralno lokaliziran tumor, zahvaća polovicu jednog lobusa
	pT2b	Bilateralno zahvaćena prostata
	pT3	Ekstraprostatična proširenost
	pT3a	Ekstraprostatična proširenost/ mikroskopska invazija vrata mokraćnog mjehura
	pT3b	Invadirane seminalne vezikule
Metastaze u regionalnim limfnim čvorovima (N)	pT4	Invadirani mokraćni mjehur ili rektum
	NX	Regionalni limfni čvorovi se ne mogu procijeniti
	NO	Nema metastaza u regionalnim limfnim čvorovima
Udaljene metastaze (M)	N1	Prisutne regionalne metastaze
	MX	Udaljene metastaze se ne mogu procijeniti
	M0	Bez udaljenih metastaza
	M1	Udaljene metastaze
	M1a	Metastaze u neregionalne limfne čvorove
	M1b	Metastaze u kosti
M1c	Metastaze u ostala sijela	

TNM sustav od neprocjenjive je vrijednosti za kreiranje plana liječenja koji poglavito ovisi o lokalizaciji tumora. S jedne strane, intrakapsularna lokalizacija (T1 i T2 stadiji) te ekstrakapsularno širenje u mokraćni mjehur, seminalne vezikule i rektum (T3 i T4 stadiji), zahtijevaju različit terapijski pristup. Nadalje, prisutnost lokalnih metastaza (N) u pelvične limfne čvorove ili udaljenih metastaza (M) proširenih hematogeno u kralješke, zdjelicu, proksimalnu natkoljenicu, pluća ili jetru, uvjetuju specifične terapijske modalitete.

1.2.5. Klinička slika

Klinička slika kojom se prezentira karcinom prostate je nespecifična upravo zbog najčešće lokalizacije karcinoma u perifernoj zoni prostate. Znakovi na koje se pacijenti tuže očituju se tek u uznapredovalom stadiju bolesti s proširenošću karcinoma na središnju zonu i opstrukcijom mokraćne cijevi. Znakovi mogu biti opstruktivne i iritativne prirode, a započinju smetnjama pražnjenja mjehura zbog opstrukcije vrata mokraćnog mjehura uvećanom podležećom prostatom. Znakovi iritativne prirode odnose se na učestalo dnevno mokrenje (polakisurija), učestalo noćno mokrenje (nikturija), te neodgodivu potrebu za mokrenjem (urgencija). Navedeni simptomi uvelike narušavaju kvalitetu života bolesnika. S druge strane, znakovi opstruktivne prirode odnose se na produženo započinjanje mokrenja, tanak i isprekidan mlaz, naprezanje tijekom mokrenja te nepotpunu evakuaciju mjehura. Spomenuti nespecifični simptomi mogu biti prisutni kako kod drugih oboljenja prostate (benigna hiperplazija prostate), tako i kod malignih oboljenja mokraćnog mjehura. (McAninch, 2013)

1.2.6. Dijagnostičke metode

Osnovni dijagnostički postupci u otkrivanju karcinoma prostate obuhvaćaju digitorektalni pregled, laboratorijski nalaz serumskog prostata specifičnog antigena te transrektalni ultrazvučni pregled. Za definitivnu potvrdu maligne bolesti potrebno je učiniti histološku analizu uzoraka tkiva prostate dobivenog biopsijom pod kontrolom transrektalnog ultrazvuka.

Digitorektalni pregled (DRP) klinička je metoda pregleda prostate, a provodi se transrektalnim palpiranjem prostate. Značaj DRP-a leži u činjenici da je palpaciji dostupna stražnja periferna zona prostate u kojoj je lokalizirano preko 75% karcinoma prostate što ide u prilog ovoj jednostavnoj rutinskoj, često i prvoj dijagnostičkoj metodi pri pojavi simptoma kod pacijenata, dok se nedostatak ove metode očituje u nemogućnosti pretrage centralne i prijelazne zone prostate kao i nemogućnost detekcije promjena manjih od 0,2 ccm. (Stamatiou et al. 2006) Pri nalazu uvećane, asimetrične, čvorasto promijenjene i tvrde prostate treba postaviti sumnju na potencijalni maligni proces u prostati te poduzeti daljnje dijagnostičke metode u vidu određivanja vrijednosti PSA.

PSA (prostata specifični antigen) je glikoproteinski enzim kojega luče stanice prostate, a čija aktivacija dovodi do likvefakcije sperme. Prisutan je u normalnom, hiperplastičnom i maligno alteriranom tkivu prostate, a izolirao ga je Wang 1979. (Wang et al. 1979). U široj je kliničkoj uporabi od kraja 90-ih godina prošloga stoljeća što je u velikoj mjeri povećalo broj novootkrivenih karcinoma prostate koji uslijed narušene arhitektonike tkiva izlučuje PSA u sistemska cirkulaciju. Referentne serumske vrijednosti PSA kreću se u intervalu 1-4 ng/ml. Dob bolesnika, upala prostate, benigna hiperplazija prostate, digitorektalni pregled i ejakulacija faktori su

koji mogu utjecati na povišenje razine PSA što umanjuje specifičnost PSA testa pri probiru karcinoma prostate (Yuan et al. 1992), jednako kao i upala mokraćnog mjehura, tumori raznih sijela (mjehura, mokraćne cijevi, spolovila, podušne žlijezde, debelog crijeva, jajnika, pluća, jetre i dojke) te parauretralne i perianalne žlijezde u kojima je dokazana prisutnost PSA. (Sauter et al. 2004). Kako bi se minimizirao utjecaj faktora koji umanjuju specifičnost PSA nalaza, razvijeni su indeksi na osnovu kojih se poboljšava specifičnost, npr. dobno-specifični PSA, gustoća PSA, brzina porasta PSA, gustoća PSA prijelazne zone te udio slobodnog PSA (F-PSA, od engl. *free PSA*) i ukupnog PSA (T-PSA, od engl. *total PSA*). (Benson et al. 1992) Dobno-specifične vrijednosti PSA prikazane su u tablici 2.

Tablica 2. Dobno-specifične vrijednosti PSA (Oesterling et al. 1993)

DOB (godina)	Referentne vrijednosti PSA (ng/ml)
40-49	0,0-2,5
50-59	0,0-3,5
60-69	0,0-4,5
70-79	0,0-6,5

Uslijed povećanja mase karcinoma unutar prostate dolazi paralelno i do povećanja volumena prostate te posljedično otpuštanja veće količine PSA. Veličina prostate verificira se transrektalnim ultrazvukom. Izmjerene vrijednosti PSA podijele se s volumenom prostate, rezultat čega je indeks gustoće PSA (engl. *PSA density*), tj. omjer, koji u slučaju vrijednosti nižih od $0,15 \text{ ng/ml/cm}^{-3}$ s velikom sigurnošću može isključiti karcinom prostate, a u obzir uzeti hiperplastičnu promjenu prostate. (Benson et al. 1992). U slučaju malignog procesa kod muškaraca je primjetan brži porast

serumske razine PSA. Na temelju toga saznanja kreiran je indeks brzine porasta PSA (engl. *PSA velocity*). Razina indeksa brzine porasta PSA s vrijednošću od 0,75 ng/ml/god. i višima s gotovo 90%-tnom specifičnošću ukazuje na karcinom prostate. Za usporedbu, kod zdravih pojedinaca porast brzine PSA iznosi 0,03 ng/ml/god., stoga je pri povišenoj brzini porasta PSA potrebno učiniti biopsiju prostate. (Carter et al. 1997). 70-90% PSA koji se u serumu nalazi vezan u sklopu kompleksa s inhibitorom proteinaza naziva se kompleksni PSA, dok se preostalih 10-30% nalazi u nevezanom, slobodnom obliku. Indeks koji u omjer stavlja vrijednosti slobodnog i ukupnog PSA treba biti iznad 18% ($F\text{-PSA}/T\text{-PSA} > 18\%$) što isključuje potrebu za biosijom prostate. (Bostwick, 1994; Partin et al. 1997). Imajući u vidu prethodno visok udio lažno negativnih i lažno pozitivnih nalaza bioptata prostate, Catalona i suradnici u korelaciju su stavili omjer slobodnog i ukupnog PSA te pozitivnu prediktivnu vrijednost za karcinom prostate, čiji su odnosi prikazani u tablici 3.

Tablica 3. Korelacija omjera F-PSA i T-PSA s pozitivnom prediktivnom vrijednošću za karcinom prostate (PPV) (Catalona et al. 1998.)

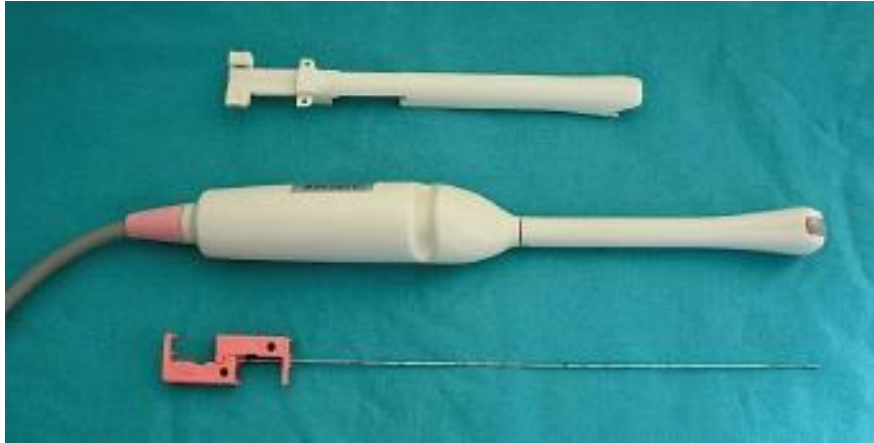
F-PSA / T-PSA	PPV za karcinom prostate
<0.1	56%
0.101-0.15	24%
0.151-0.2	17%
0.201-0.25	10%
>0.251	5%

Europsko urološko društvo (EAU) preporučilo je 2007. godine korištenje PSA kao tumorskog markera pri ranoj dijagnostici karcinoma prostate pri čemu su postavljene referentne vrijednosti 2,5-3 ng/ml za mlađe muškarce, dok je za one

starije od 60 godina određena vrijednost od 4 ng/ml. Štoviše, praćenje razina PSA važan je pristup u otkrivanju eventualnih recidiva bolesti. (Heidenreich, 2008) Zaključno, u nedostatku specifičnijeg tumorskog biljega, PSA će se i u budućnosti koristiti u kliničkoj praksi za dijagnostiku, određivanje kliničkog stadija, praćenje uspjeha liječenja i pojavu recidiva. (Wright, 2007)

TRUS (od engl. *transrectal ultrasound*) je slikovna metoda zahvaljujući kojoj je moguće prepoznati promjene strukture tkiva prostate, procijeniti stadij bolesti u smislu lokaliziranog ili proširenog procesa, osim toga, TRUS je neophodan pri navođenju biopsije prostate. (Sperandeo et al. 2003) Ultrazvučni nalaz karcinoma prostate može pokazivati širok spektar ehogenosti, tako je 60-70 % hipoehogene strukture, 30-40% je izoehogeno tj. odgovara strukturi zdravog tkiva prostate, dok je nalaz hiperehogenog karcinoma iznimno rijedak, no po posljednjim saznanjima ipak se pronađe u 7,6% slučajeva. (Tang et al. 2007; Spajić et al. 2007) Nedostatak transrektalnog ultrazvuka jest njegova nespecificnost, budući da se i druge lezije prostate (npr. benigna hiperplazija prostate, ciste prostate, infarkt prostate), čak i normalno tkivo prostate mogu prezentirati različitim stupnjevima ehogenosti zbog čega se konačni zaključak o tipu fokalne lezije postavlja tek nakon biopsije iglom. (Ellis, 1994)

Biopsija prostate pod nadzorom TRUS-a zlatni je standard u definitivnoj potvrdi dijagnoze karcinoma prostate. Postupak se provodi ambulantno, bez anestezije, uz 14 % slučajeva komplikacija u vidu febriliteta, hematurije i urinarne retencije, te bez lažno pozitivnih nalaza. (Spajić et al. 2006) Pacijent leži na boku, a transrektalno se uvodi ultrazvučna sonda s vodilicom u koju se postavlja igla s bioptičkim pištoljem (Slika 3.).



Slika 3. Sonda transrektalnog ultrazvuka i bioptička igla (Gorbuz et al. 2011.)

Uzimanje bioptata prati se na zaslonu ultrazvučnog aparata. Uzorke čine cilindri tkiva duljine 15 mm i debljine manje od 2 mm koji se šalju na patohistološku analizu. Po prvom kreiranom protokolu uzimalo se 6 uzoraka (tzv. sekstant biopsija), po jedan iz apeksa, sredine i baze obaju lobusa prostate koji se potom spremaju u plastične spremnike s naznakom lokacije s koje su uzeti te se šalju na patohistološku analizu kako bi se utvrdio Gleason stupanj diferenciranosti. (Hodge et al. 1989)

Broj cilindara povećavao se tijekom vremena od inicijalnih 6 do današnjih 10 što je preporučeno od strane EAU 2012. godine, čime je dobiven porast detekcije karcinoma za 31% u odnosu na sekstant biopsiju. (Heidenreich et al. 2012) Indikacije za biopsiju su prethodno suspektan nalaz digitorektalnog pregleda bez utvrđenog porasta serumskih razina PSA, zatim PSA viši od 10 ng/ml, suspektna fokalna lezija pri pregledu TRUS-om te godišnji porast PSA za više od 0,75 ng/ml. (Carter et al. 1997; Thiel et al. 1997) U slučaju da se pri prvoj biopsiji pronađe atipična proliferacija malih stanica (ASAP), prostatična intraepitelna neoplazija (PIN), sumnjiv nalaz digitorektalnog pregleda, ili povišene vrijednosti PSA indicira se ponavljanje biopsije i

to u periodu od 6 tjedana do 1 godine, ali ne više od 2 do najviše 3 puta uz pacijentov pristanak. (Langer et al. 1996; Djavan et al. 2003)

Osim navedenih dijagnostičkih metoda danas je u uporabi i mpMRI (od engl. *multiparametric Magnet Resonance Imaging*) koji uz PSA vrijednosti i nalaz TRUS-a značajno doprinosi dijagnostici karcinoma prostate kod bolesnika s ranim stadijem bolesti. Dijagnostička vrijednost mpMRI značajna je pri donošenju odluke o novoj neinvazivnoj terapijskoj metodi, HIFU (od engl. *High Intensity Focused Ultrasound*) koja koristi visokofrekventni izvor ultrazvuka koji termičkim djelovanjem uništava stanice lokaliziranog karcinoma. (Padhani, 2016)

2. RADIKALNA PROSTATEKTOMIJA

2.1. Uvod

Radikalna prostatektomija (RP) kirurška je metoda liječenja lokaliziranog karcinoma prostate stadija T1 i T2 uz pretpostavku očekivanog životnog vijeka dužeg od 10 godina. Postupak podrazumijeva odstranjenje prostate u cijelosti, zajedno sa seminalnim vezikulama. (Klein et al. 2016)

2.2. Indikacije

Parametri koji se uzimaju u obzir prilikom procjene potrebe za radikalnom prostatektomijom uključuju klinički stadij bolesti na razini TNM statusa, serumske vrijednosti PSA te vrijednost Gleason zbroja. Kao dodatne varijable koje treba uzeti u obzir su dob pacijenta, opće zdravstveno stanje te prisutnost simptoma bolesti. Na temelju navedenih parametara pacijenti su podijeljeni u rizične skupine. Bolesnici s niskorizičnom bolešću u ovisnosti o navedenim parametrima podvrgavaju se neinvazivnim metodama liječenja. Opcije su aktivno praćenje, oprezno čekanje, fokalna terapija i na kraju, po indikaciji i radikalna prostatektomija. Karakteristike za niskorizičnu bolest su vrijednosti PSA <10 ng/ml, Gleason zbroj <6 te stadij cT1-cT2. Obilježja nalaza kod pacijenata čija bolest spada u srednjerizičnu skupinu su stadij T2b, odnosno karcinom koji zahvaća više od jednog lobusa prostate ili stadij T2c s nalazom karcinoma u oba lobusa prilikom prvog pregleda, ali bez zahvaćenosti seminalnih vezikula i ekstrakapsularnog širenja. Daljnja indikacija za radikalnu prostatektomiju kod pacijenata sa srednjerizičnom bolešću je stadij bolesti T1 ili T2a

uz vrijednosti PSA 10-20 ng/ml te Gleason zbroj 7. Kriteriji na temelju kojih se pacijente svrstava u skupinu s visokorizičnom bolešću su ekstrakapsularno širenje karcinoma odnosno klinički stadij T3a te zahvaćanje seminalnih vezikula (stadij T3b) uz vrijednosti serumskog PSA više od 20 ng/ml i Gleason zbroj u vrijednosti 8-10. Postoperativno se patohistološki analizira materijal prostate i limfnih čvorova kako bi se potvrdili negativni kirurški rubovi i odsustvo metastaza u reseciranim lokalnim limfnim čvorovima. Određivanje patološkog stadija bolesti važno je u smislu ordiniranja daljnje adjuvantne terapije u obliku zračenja i/ili kemoterapije. (Ward et al. 2016)

2.3. Kirurški pristupi

Danas su u upotrebi 3 kirurška pristupa operativnom odstranjenju prostate: retropubični, laparoskopski te robotski asistirani laparoskopski pristup. Napuštena je upotreba perinealnog pristupa. (Wronski, 2012)

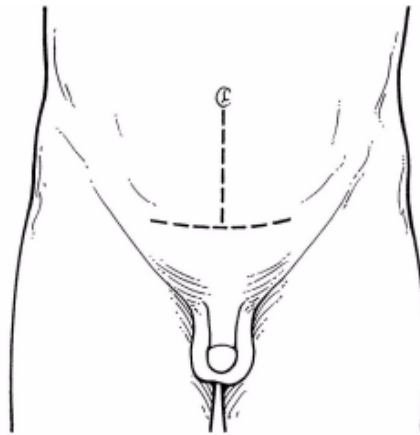
2.3.1. Retropubični pristup

Retropubični pristup (RRP) standardni je kirurški pristup za definitivnu terapiju lokaliziranog karcinoma prostate. Zahvat se, u slučaju značajnog rizika za proširenost u regionalne limfne čvorove, kombinira s pelvičnom limfadenektomijom. Retropubična radikalna prostatektomija može se provesti otvorenim pristupom ili minimalno invazivnim tehnikama (robotski asistirana i laparoskopska RP). U usporedbi s otvorenim pristupom, minimalno invazivne tehnike iziskuju manju inciziju. (Klein et al. 2016)

Preoperativno savjetovanje ključno je za praktične i emocionalne poteškoće vezane za radikalnu prostatektomiju. Prije same operacije potrebno je postaviti razumna očekivanja kratkotrajnih i dugotrajnih učinaka operacije na daljnje aktivnosti, kontinentnost i potenciju. Naglasak je potrebno staviti na vrstu planirane anestezije, mogućnost limfadenektomije, razmatranje *nerve-sparing* metode za očuvanje neurovaskularnog snopa kao i na trajanje perioda hospitalizacije nakon zahvata. (Klein et al. 2016)

Nerve-sparing pristupom nastoji se izbjeći postoperativna impotencija očuvanjem neurovaskularnih snopova. Odluka o provođenju *nerve-sparing* pristupa donosi se intraoperativno i to u slučaju kad neurovaskularni snopovi nisu zahvaćeni karcinomom, a uz nalaz ekstraprostatične progresije procesa. (Klein et al. 2016)

Opseg pelvične limfadenektomije ima velikog utjecaja na frekvenciju otkrivanja zahvaćenih limfnih čvorova kao i na učestalost komplikacija. U prošlosti je limfadenektomija bila ograničena na *fossa obturatoria* te na limfne čvorove oko *v. iliaca externa*. Pokazalo se, pak, da se primarna limfna drenaža prostate odvija još i u limfne čvorove oko *a. iliaca communis*, hipogastrične limfne čvorove, paraaortalne, presakralne i perirektalne, zbog čega je postupak proširen i na navedene skupine limfnih čvorova. (Klein et al. 2016)



Slika 4. Prikaz mjesta incizije pri retropubičnoj radikalnoj prostatektomiji (preuzeto s web-stranice: <http://www.cancer.org/cancer/prostatecancer/detailedguide/prostate-cancer-treating-surgery>)

Primarni rez u retropubičnoj radikalnoj prostatektomiji izvodi se donjom medijanom laparotomijom, tj. rez se proteže od pupka do vrha pubične kosti. (Slika 5.) Imajući u vidu anatomske odnose struktura prilikom retropubičnog pristupa na prostatu gotovo je neizbježno obilno krvarenje iz dorzalnog venskog spleta, kao i lediranje živčanih vlakana odgovornih za kontinentnost i potenciju s posljedično narušenom kvalitetom života. Detaljnijim opisom dorzalnog venskog spleta i neurovaskularnih snopova od strane Walsh i suradnika te primjenom modificiranih kirurških pristupa, značajno su poboljšani ishodi po pitanju postoperativne kontinentnosti i potencije. (Walsh et al. 1982)

Krvarenje iz dorzalnog venskog spleta uspješno se kontrolira ligacijom proksimalno i distalno. Nakon ligacije dorzalnog venskog plexusa incizira se prostatouretralni spoj s prednje strane. U svrhu očuvanja neurovaskularnog snopa preporučljivo je ostaviti intaktnim tkivo lateralno od prostatovezikalnog spoja. Stražnja se uretra oštro odvoji. Prednji sloj Denonvilliersove fascije koji prekriva rektum oštro

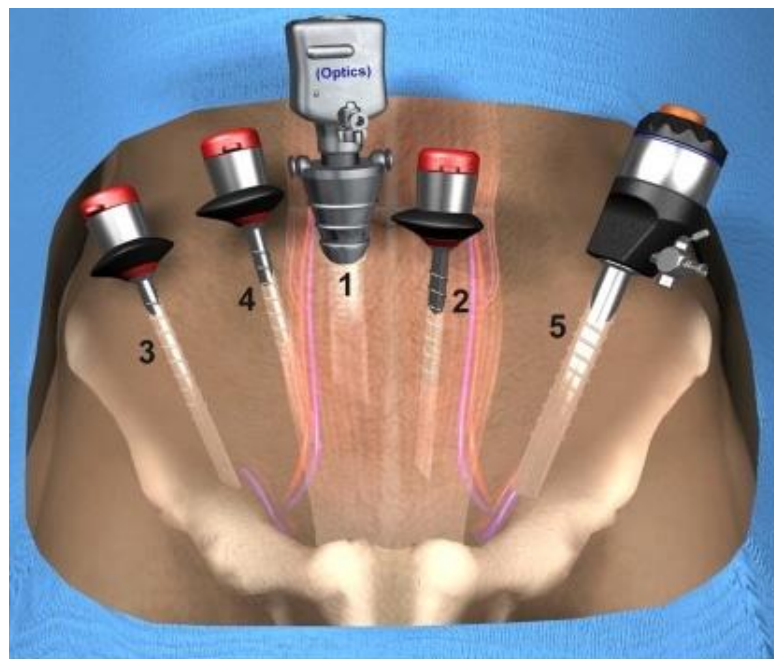
se zareže, a prostata se mobilizira od rektuma u središnjoj liniji. Visceralni sloj endopelvične fascije koji prekriva prostatu i neurovaskularne snopove može se incizirati dvjema tehnikama. U odsutnosti značajnijih promjena strukture tkiva u bioptatu, gustih priraslica ili masivnog apikalnog tumora, preferira se incizija fascije na početku apeksa. S druge strane, ako su prisutne apikalne priraslice ili apikalni tumor, preporuka je učiniti inciziju endopelvične fascije na početku vrata mokraćnog mjehura. U slučaju malog volumena prostate, niskog stupnja rizika bolesti, fascija se može podijeliti na prednjem dijelu prostate. Nakon incizije lateralne pelvične fascije, u srednju se liniju uloži prst, a prostata se povuče medijalno, dok se neurovaskularni snopovi odvajaju od prostate. Kirurške kopče i šavovi se ne koriste rutinski dok se ne isprepariraju prostatični pedikuli. Denonvilliersova fascija koja prekriva seminalne vezikule i sjemenovod se zareže, a rektum se odvoji od navedenih struktura. Potom se odstranjuje prostata, nakon čega se pristupa izvedbi uretrovezikalne anastomoze s 4-5 šavova, prilikom čega urinarni kateter služi kao orijentir pri plasiranju šavova. (Lepor, 2005)

Prednost retropubičnog pristupa je mogućnost izvođenja limfadenektomije, a izuzeti limfni čvorovi se za vrijeme operativnog zahvata patohistološki analiziraju te se određuje stupanj zahvaćenosti regionalnih limfnih čvorova. Glavni nedostatak RRP nekoć je bilo obilno krvarenje prilikom manipulacije dorzalnim venskim spletom, koje se danas uspješno kontrolira prethodno opisanim postupkom ligacije. (Lepor, 2005)

2.3.2. Laparoskopski pristup

Indikacije za provođenje laparoskopske metode radikalne prostatektomije (LRP) uključuju lokaliziranu bolest (stadija cT2 ili nižeg), bez klinički ili slikovnim metodama dokazanih metastaza. Kao kontraindikacije za laparoskopski pristup navode se sklonost hemoragijskoj dijatezi te kardiovaskularne tegobe. Posebno je zahtjevan laparoskopski zahvat na pacijentima koji su prethodno bili podvrgnuti opsežnim zahvatima u zdjelici ili abdomenu, pretili pojedinci, osobe s voluminoznom prostatom (>100g), bolesnici na neoadjuvantnoj hormonskoj terapiji te prethodne intervencije na prostati. Nadalje, za pacijente s kroničnom opstruktivnom plućnom bolešću ili srčanim aritmijama nije preporučljiv laparoskopski pristup zbog hiperkarbije i acidoze koje mogu opteretiti kardiovaskularni sustav, a pojavljuju se uslijed insuflacije ugljikova dioksida potrebnog za postizanje pneumoperitoneuma, tj. održavanja pozitivnog intraabdominalnog tlaka. (Bivalacqua et al. 2009)

Pri laparoskopskoj radikalnoj prostatektomiji pacijent se stavlja u položaj na leđima. S glavom spuštenom pod nagibom 15-25 stupnjeva. Prvi 12 mm troakar, tzv. Veressova igla, se stavlja malim laparotomijskim rezom unutar pupka te se potom insufflira s ugljikovim dioksidom do tlaka 12-15 mmHg. Preostala 4 troakara se stavljaju pod izravnim nadzorom oka. U lijevu ilijačnu jamu plasira se 12 mm troakar, 5 mm troakar u desnu ilijačnu jamu približno 4 cm medijalno od *spina iliaca anterior superior*, zatim još jedan 5 mm troakar u desnu ilijačnu jamu na lateralnom rubu *m. rectus abdominis* i na koncu jedan 5 mm troakar u središnjoj liniji između pupka i pubisa. (Slika 6.)



Slika 5. Raspored postavljanja troakara pri laparoskopskom pristupu RP (preuzeto s web stranice ;Stolzenburg et al. 2008)

Nakon inspekcije abdomena pristupa se inciziji peritoneuma prateći sjemenovode do stražnjeg dijela prostate. Sjemenovodi se prikažu i diseciraju nakon čega se pristupa na seminalne vezikule. Izvrši se disekcija seminalnih vezikula sprijeda, straga i lateralno. Važno je ukloniti seminalne vezikule prije pristupa na Denonvilliersovu fasciju i odstranjivanja prostate. Denonvilliersova fascija se horizontalno podijeli na stražnjoj strani prostate koja se odvoji od rektuma. Nakon završenog stražnjeg pristupa na prostatu, prelazi se na prednji pristup. Izvrši se incizija parijetalnog peritoneuma između umbikalnih ligamenta te se pristupi Retziusovu prostoru. Incizija peritoneuma se nastavlja prema lateralno od vanjskih ilijačnih krvnih žila. Ova situacija može poslužiti za disekciju pelvičnih limfnih čvorova zbog povoljne vizualizacije zdjelice. Endopelvična se fascija zareže s obje strane prema puboprostatičnim ligamentima. *M. levator ani* se tupo odvoji. Na ovaj način moguće je resecirati cjelokupni lateralni segment prostate. Osim toga, važno je ligirati

dorzalni venski splet kako bi se izbjeglo masivno krvarenje. Vrat mokraćnog mjehura se identificira odmicanjem prevezikalnog masnog tkiva. Povlačenje urinarnog katetera pomaže razlikovati pomični vrat mokraćnog mjehura od nepomične prostate. Nakon što se resecira vrat mokraćnog mjehura na poziciji 12 sati, kateter se uvuče u retropubični prostor. Resekcija se nastavlja ravno u retrovezikalni prostor. Vrat mokraćnog mjehura se zareže na poziciji 6 sati, a seminalne vezikule i sjemenovodi se prikažu nakon presijecanja prednjeg sloja Denonvilliersove fascije. Ovaj je korak bitan utoliko što olakšava cirkumferencijalnu disekciju vrata mokraćnog mjehura i prostatičnih pedikula. Prilikom disekcije prostatičnih pedikula potrebno je obratiti pozornost na neurovaskularne snopove. Nakon što je prostata postala pomična u smjeru lateralno, anteriorno i posteriorno odvoji se dorzalni venski splet (Santorinijev pleksus). Uretra se oštro zareže, kaudalno od apeksa prostate, prilikom čega se vizualizira urinarni kateter. Nastoji se izbjeći kauterizacija uretre kako bi se očuvao vanjski sfinkter. Nakon resekcije, cijela prostata zajedno sa seminalnim vezikulama se odvoji te privremeno smješta u parakolični prostor. U konačnici, potrebno je izvesti uretrovezikalnu anastomozu koja je identična tehnici primijenjenoj u RRP otvorenim pristupom. Na kraju se postavlja drenažni kateter u retropubični prostor, a prostata se stavlja u vrećicu (engl. *endobag*) i izvlači kroz laparotomijski rez u pupku. (Stolzenburg, 2003)

Laparoskopski pristup smanjuje postoperativnu bol, skraćuje period oporavka, izvodi se kroz manji rez i umanjuje postoperativni stresni odgovor organizma te naravno ostavlja estetski prihvatljiviji manji ožiljak. (Girish, 2016) Pogodnost za operatera je bolja vizualizacija anatomskih odnosa zbog optičkog sustava povećanja laparoskopskih kamera, što je ujedno i nedostatak zbog dostupnosti samo dvodimenzionalne slike. Naravno, potrebno je i iskustvo operatera te sinkroniziranost

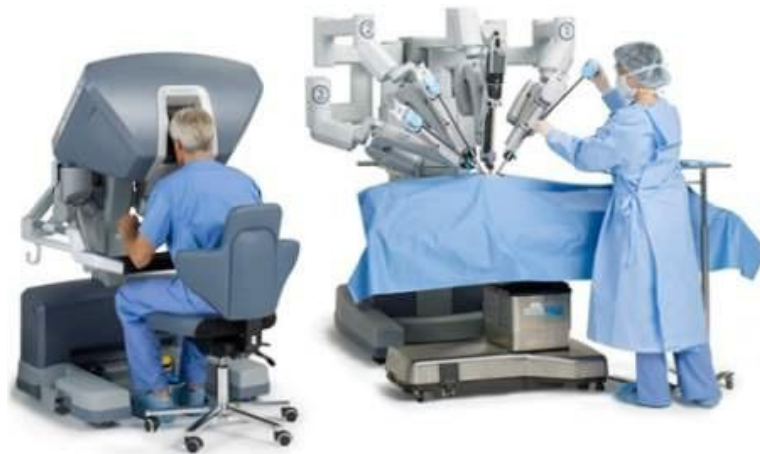s asistentima pri zahvatu. Pozitivan intraabdominalni tlak u rasponu 12-15 mmHg, postignut insuflacijom ugljikova dioksida tzv. pneumoperitoneum, komprimira intraabdominalnu vaskulaturu te time reducira intraoperativno kapilarno krvarenje pri odvajanju dorzalnog venskog spleta što uvelike poboljšava vidljivost operacijskog polja ne dovodeći u opasnost oštećenje neurovaskularnih snopova. (Bivalacqua et al. 2009)

2.3.3. Robotski asistirani laparoskopski pristup

Početak 2000. godine izvedena je prva robotski asistirana radikalna prostatektomija (RALP), pri čemu je korišten *da Vinci Surgical System* (Intuitive Surgical Inc., Sunnyvale, CA) kojega čine tri dijela: konzola, radni stup i kontrolni stup. Koristeći napredne tehnologije koje omogućuju trodimenzionalni prikaz operacijskog polja s laparoskopskim instrumentima koji oponašaju pokrete ljudske šake i ruke postiže se značajno skraćanje trajanja samog postupka te bolničkog boravka. (Bivalacqua et al. 2009)

Da Vinci sustav ima tri višezglobne robotske ruke smještene na radnom stupu od kojih jedna kontrolira binokularni endoskop, a druge dvije pripadajuće instrumente. (Slika 7.) Koriste se dvije leće od 0° i 30° te dvije upravljačke ručke smještene u upravljačkoj konzoli kojima se kontroliraju robotske ruke te nožna pedala kojom se upravlja pokretima *AEZOP* kamere čija se slika projicira na zaslonu kontrolnog stupa. Imajući u vidu prethodno navedena ograničenja laparoskopske tehnike, uveden je *da Vinci* robotski sistem koji omogućava operateru bolje ergonomske uvjete rada, trodimenzionalnu sliku, s više pridruženih instrumenata na robotskoj ruci te računalno korigiranim tremorom ruku operatera. Ovaj pristup

omogućava operateru veću slobodu pokreta unutar zdjelice uz slabije intraoperativno krvarenje, a osim toga, smanjen je i rizik od infekcije. Nedostatak je robotski asistiranje laparoskopske radikalne prostatektomije ovisnost o iskusnom asistentu uz operacijski stol koji će mijenjati instrumente na robotskoj ruci, vršiti sukciju i irigaciju, plasirati kirurške kopče te pomoći pri izvlačenju prostate nakon resekcije. Štoviše, značajan nedostatak ove metode jest i izostanak osjeta dodira kroz robotsko sučelje za razliku od klasičnog laparoskopskog pristupa. Usprkos velikom broju benefita, inicijalna cijena od 1.200.000 američkih dolara, te troškovi godišnjeg održavanja od 101.000 dolara ovu metodu čini dostupnom u samo nekoliko svjetskih centara. Troškovi pojedinačnog operativnog zahvata kreću se od 1.400 – 1.600 dolara. (Menon, 2005)



Slika 6. Robotski sistem *da Vinci* (Preuzeto s web-stranice <http://davidurology.com/urology-you/4561696956>)

2.3.4. Perinealni pristup

Perinealni pristup radikalnoj prostatektomiji napuštena je metoda kirurškog liječenja, prvenstveno zbog velike učestalosti postoperativnih komplikacija u vidu impotencije i oštećenja analnog sfinktera. (Klein et al. 2016)

2.4. Komplikacije i kvaliteta života

Učestalost i opseg postoperativnih komplikacija u velikoj mjeri ovisi o prethodnom zdravstvenom stanju pacijenta, stadiju bolesti te primijenjenoj kirurškoj tehnici. Među ranim tzv. perioperativnim komplikacijama unutar 1-3 dana od zahvata navode se infekcija operativne rane te dehiscencija rane. (Klein et al. 2016) Teške perioperativne komplikacije su infarkt miokarda i tromboembolija. Perioperativne stope morbiditeta kreću se ispod 10%, dok se stopa mortaliteta kreće ispod 1%, čak i kod starijih muškaraca. (Alibhai et al. 2005; Van Hemelrijck et al. 2013)

Kasne postoperativne komplikacije koje značajno utječu na kvalitetu života mogu nastati beziznimno nakon primjene bilo koje tehnike kirurškog pristupa, a najučestalije su impotencija, urinarna inkontinencija, strikture uretre te ingvinalne hernije. (Klein et al. 2016)

Učestalost impotencije, odnosno nemogućnosti postizanja erekcije ovisi o brojnim faktorima koji uključuju dob, preoperativnu spolnu aktivnost te oblik kirurškog pristupa zahvatu (*nerve-sparing*). (Alemozaffar et al. 2011) Neki centri prijavljuju da koristeći *nerve-sparing* tehniku pristupa postižu povratak potencije u 76-86% pacijenata koji uzimaju i inhibitore fosfodiesteraze tipa 5 kao npr. sildenafil. (Klein et al. 2016) Inhibitori fosfodiesteraze su skupina lijekova koja inhibira enzim fosfodiesterazu tip 5 te održava visokima razine cikličkog gvanozin-monofosfata (cGMP) neophodnog za postojanu erekciju. Poticaj za lučenje cGMP-a je dušikov oksid (NO) koji se oslobađa prilikom seksualnog uzbuđenja na krajevima nekolinergičkih i neadrenergičkih parasimpatičkih živčanih završetaka unutar kavernoznih tijela penisa. (Šincek, 2004) Oporavak erektilne funkcije može bit odgođen i produžen i na period od 2 godine. (Lee et al. 2015)

Urinarna inkontinencija je komplikacija nastala oštećenjem mišićâ sfinkterâ koji svojim tonusom omogućuju voljnu regulaciju mokrenja, a često bivaju oštećeni prilikom resekcije vrata mokraćnog mjehura i prostatičnog dijela uretre. Kompletna urinarna inkontinencija nije česta, no većina muškaraca doživi određen stupanj inkontinencije, poglavito stres inkontinenciju do koje dolazi prilikom porasta intraabdominalnog tlaka u trenutku kihanja, kašljanja, smijanja ili podizanja težih tereta. Učestalost inkontinencije ovisi o definiciji pojma inkontinencije, vremenu proteklom od operativnog zahvata, kirurškom pristupu, te o odabiru *nerve-sparing* tehnike. Studije provedene u više institucija na 603 pacijenta podvrgnuta radikalnoj prostatektomiji pokazale su da je 52% pacijenata prijavilo bijeg urina više od jednom dnevno. U vremenskom periodu 12-24 mjeseca prisutnost bijega urina evidentirana je samo kod 15% pacijenata. Približno 7% pacijenata navodilo je bijeg urina kao veliku smetnju i dvije godine nakon zahvata, iz čega je vidljivo da se tegobe s urinarnom inkontinencijom smanjuju tijekom vremena. (Sanda et al. 2008) Pacijentima se preporuča provođenje vježbi jačanja mišićâ dna zdjelice, tzv. Kegelovih vježbi koje ubrzavaju povratak kontinencije, a provode se na način da se *m. pubococcygeus* čija se funkcija očituje u zaustavljanju mlaza mokraće, voljno kontrahira u trajanju do 3 sekunde, nakon čega se relaksira 5 sekundi. Preporuka je vježbe provoditi svakodnevno 3 puta u serijama 5-10 kontrakcija i relaksacija. Poboljšanje kontinencije vidljivo je nakon 8-12 tjedana. (Filocamo et al. 2005)

Striktore uretre pojavljuju se nakon radikalne prostatektomije zbog suženja vrata mokraćnog mjehura ili suženja distalnih dijelova uretre. Pacijent se žali na oslabljen mlaz urina ili preljevnu inkontinenciju. U istraživanju na 3.310 muškaraca iz baze podataka *CaPSURE* koji su podvrgnuti radikalnoj prostatektomiji, uretralne striktore su se manifestirale kod 8% pacijenata. (Elliott et al. 2007) U drugoj seriji od

1.289 muškaraca podvrgnutih radikalnoj prostatektomiji između 1998. i 2004., njih 138, odnosno 11% razvilo je strikturu vrata mokraćnog mjehura. Incidencija je značajno veća kod muškaraca koji su doživjeli retenciju urina unutar 7 dana od odstranjenja urinarnog katetera. (Montgomery et al. 2007) Većina striktura jednostavno se liječi dilatacijom. Teže strikture zahtijevaju endoskopsko liječenje. (Yurkanin, 2001)

Nakon radikalne prostatektomije uslijed anatomskih promjena u donjim abdominalnim kvadrantima, učestalija je pojava ingvinalnih hernija. (Matsubara et al. 2007)

Uz navedene komplikacije moguće pri svakom tipu kirurškog pristupa RP, posebno se naglašavaju komplikacije kod laparoskopske te robotski asistirane laparoskopske tehnike. S incidencijom od 1,7% moguće je oštećenje uretera koji se zamijeni za sjemenovod pri resekciji seminalnih vezikula. (Stolzenburg et al. 2003) Za razliku od otvorenih tehnika s incidencijom ozljede rektuma 0,005-0,5%, kod laparoskopskih ona iznosi 1,4% i to najčešće prilikom incizije stražnjeg dijela Denonvilliersove fascije u slučaju da se incizija ne izvrši dovoljno blizu stražnje površine prostate. (Guillonnet et al. 2002)

2.5. Postoperativno praćenje

Nakon definitivne terapije lokaliziranog karcinoma prostate radikalnom prostatektomijom pacijente je potrebno pratiti i vršiti evaluaciju postoperativnog oporavka, kao i pratiti parametre koji bi mogli ukazivati na diseminaciju bolesti. (Penson, 2015)

Većina recidiva bolesti nakon radikalne prostatektomije je asimptomatskog tijeka, a manifestira se porastom serumskih vrijednosti PSA koji se ni u kojem slučaju ne bi trebao detektirati nakon odstranjenja prostate u cijelosti. Digitorektalni pregled nije dovoljno senzitivan da bi mogao dokazati lokalni recidiv bolesti u slučaju zaostalog tkiva prostate. Studija provedena na 501 muškarcu koji je bio podvrgnut radikalnoj prostatektomiji, pokazala je da unutar skupine od 72 muškarca koji su imali porast vrijednosti PSA, samo 4 muškarca (0,8%) je imalo abnormalan nalaz digitorektalnog pregleda, ali je kod svakoga od njih pronađena visoka serumska vrijednost PSA. Dosad nisu provedena klinička istraživanja koja bi definirala optimalnu frekvenciju mjerenja vrijednosti PSA nakon zahvata. Smjernice NCCN-a (prema engl. *National Comprehensive Cancer Network*) preporučuju praćenje serumskog PSA svakih 6-12 mjeseci prvih 5 godina, a nakon tog perioda jedanput godišnje. (Penson, 2015)

Slikovne metode (kompjuterizirana tomografija, TRUS, pozitronska emisijska kompjuterizirana tomografija), kao i denzitometrija kostiju ne provode se rutinski u praćenju recidiva bolesti, a indiciraju se samo u slučaju abnormalnih nalaza PSA ili postavljene sumnje na recidiv ili diseminaciju bolesti na temelju upadljive kliničke slike i pregleda. (Penson, 2015)

3. ZAKLJUČAK

Danas bolesnici s klinički dijagnosticiranim lokaliziranim karcinomom prostate imaju više opcija kirurškog liječenja. Otvoreni pristup kao i minimalno invazivni pristup imaju svojih prednosti i nedostataka. Poglavitito se to odnosi na pitanja pozitivnih kirurških rubova, oporavka kontinencije i potencije. (Eastham et al. 2009)

Pretpostavka je da LRP i RALP rezultiraju manjim intenzitetom postoperativne boli nego RRP. Ova hipoteza demantirana je studijom Webstera i suradnika koji su usporedili intenzitete bola i perioperativnu upotrebu analgetika kod 314 muškaraca podvrgnutih RRP te 154 muškarca operiranih RALP pristupom. Pacijenti su se u jednakoj mjeri tužili na intenzitet boli te uzimali analgetike, neovisno o kirurškom pristupu. (Webster et al. 2005)

Kontrola bolesti, odnosno regresija bolesti nakon LRP i/ili RALP, slabija je u odnosu na otvoreni kirurški pristup. Pokazalo je to istraživanje Hua i suradnika na 2702 muškarca podvrgnuta minimalno invazivnim i otvorenim kirurškim tehnikama. Pokazalo se da je kod muškaraca podvrgnutih minimalno invazivnim metodama 3,5 puta češća potreba za dodatnom kako radioterapijom, tako i hormonalnom terapijom 6 mjeseci unutar zahvata nego kod onih operiranih otvorenim kirurškom tehnikom. (Hu et al. 2008)

Povrh svega, LRP i RALP metode iznimno su tehnički zahtjevne, te iziskuju dugotrajnu krivulju učenja. Različiti autori zaključuju da operater, kako bi postigao vještinu pri provođenju LRP i RALP pristupa jednaku onoj pri otvorenim tehnikama, treba napraviti 8-12, a po nekim autorima čak i 200 operacija (Ahlering et al. 2003; Herrell, 2005)

Naposljetku, otvoreni kirurški pristup, laparoskopski ili robotski asistirani laparoskopski danas se mogu provesti sigurno i s prihvatljivim ishodima kontrole bolesti i funkcionalnog oporavka bolesnika. Trenutno dostupni podatci pokazuju da ishodi kontrole bolesti, kontinencije i potencije nisu značajno bolji pri laparoskopskim metodama. (Eastham et al. 2009)

ZAHVALE

Zahvaljujem se prvenstveno svome mentoru, prof.dr.sc. Borisu Ružiću, na prijedlogu teme te dragocjenim savjetima pri odabiru literature za pisanje rada. Stručni savjeti, smirenost i uloženo vrijeme njegov su neprocjenjiv doprinos nastanku ovog diplomskog rada.

Zahvaljujem se i svojim kolegama koji su mi uvijek bili inspiracija i motivacija pri savladavanju izazova Medicine.

I na kraju, neizreciva hvala mojoj obitelji na nebrojenim odricanjima za vrijeme mogega studija, bezgraničnom razumijevanju i svesrdnoj podršci u svemu, pa tako i u pisanju diplomskog rada.

POPIS LITERATURE:

1. Ahlering TE, Skarecky D, Lee D, Clayman RV. Successful transfer of open surgical skills to a laparoscopic environment using a robotic interface: Initial experience with laparoscopic radical prostatectomy. *J. Urol.* 2003;170: str.1738–41.
2. Alemozaffar M, Regan MM, Cooperberg MR, Wei JT, et al. (2011) ; Prediction of erectile function following treatment for prostate cancer, *JAMA.* 2011;306(11):1205.
3. Alibhai SM, Leach M, Tomlinson G, et al. (2005) 30-day mortality and major complications after radical prostatectomy: influence of age and comorbidity. *J Natl Cancer Inst* 2005; 97:1525.
4. Anwar R. Padhani, Giuseppe Petralia and Francesco Sanguedolce
5. Benson MC, Whang LS, Olsson CA (1992) The use of prostate specific antigen density to enhance the predictive value of intermediate levels of serum prostate specific antigen. *J Urol*; 147:str. 817-21.
6. Bivalacqua T, Pierorazio P, Li-Ming Su (2009) Open, laparoscopic and robotic radical prostatectomy: Optimizing the surgical approach, *Surgical Oncology* (2009) 18,str. 233-241
7. Bosland MC, Oakley-Girvan I, Whittemore AS (1999) Dietary fat, calories, and prostate cancer risk. *J Natl Cancer Inst*;91:str. 489-9
8. Bostwick DG. Prostate-specific antigen. Current role in diagnostic pathology of prostate cancer. *Am J Clin Pathol* 1994;102:str. 31-7.
9. Boyle P, Zaridze DG. Risk factors for prostate and testicular cancer. *Eur J Cancer.* 1993;29:str.1048-55.

10. Carter HB, Pearson JD (1997) Prostate-specific antigen velocity and repeated measures of prostate-specific antigen. *Urol Clin North Am*;24:333-8.
11. Catalona WJ, Partin AW, Slawin KM et al. (1998) Use of the percentage of free prostate-specific antigen to enhance differentiation of prostate cancer from benign prostatic disease: a prospective multicenter clinical trial. *JAMA*;279:str. 1542-7.
12. Djavan B, Remzi M, Marberger M (2003) When to biopsy and when to stop biopsying. *Urol Clin North Am*;30:str.253-62.
13. Eastham, J., Tokuda, Y. and Scardino, P. (2009), Trends in radical prostatectomy. *International Journal of Urology*, 16: 151–160. doi: 10.1111/j.1442-2042.2008.02178.x
14. Elliott SP, Meng MV, Elkin EP, et al. (2007); Incidence of urethral stricture after primary treatment for prostate cancer: data From CaPSURE. *J Urol* 2007; 178:str.529.
15. Ellis WJ, Brawer MK (1994) The significance of isoechoic prostatic carcinoma. *J Urol*;152:str.2304-7.
16. Ferlay J, Soerjomataram I, Ervik M, Dikshit R, Eser S, Mathers C, Rebelo M, Parkin DM, Forman D, Bray F (2013) GLOBOCAN 2012 v1.0, Cancer Incidence and Mortality Worldwide: IARC CancerBase No. 11 [Internet]. Lyon, France: International Agency for Research on Cancer. Dostupno na: <http://globocan.iarc.fr>.
17. Filocamo MT, Li Marzi V, Del Popolo G, Cecconi F, Marzocco M, Tosto A et al. (2005); Effectiveness of early pelvic floor rehabilitation treatment for post-prostatectomy incontinence. *Eur Urol*. 2005;48(5):str.734.

18. Giovannucci E, Rimm EB, Liu Y et al. (2002) A prospective study of tomato products, lycopene, and prostate cancer risk. *J Natl Cancer Inst*;94:str.391.
19. Girish J (2016) Anesthesia for laparoscopic and abdominal robotic surgery in adults U: UpToDate, Post TW ur. UpToDate [Internet]. Waltham, MA: UpToDate; 2016 [pristupljeno 13.5.2016.] Dostupno na: <http://www.uptodate.com>
20. Gleason DF, Mellinger GT and the Veterans Administration Cooperative Urological Research Group (1974) Prediction of prognosis for prostatic adenocarcinoma by combined histologic grading and clinical staging. *J Urol*;111:str. 58-64.
21. Guillonneau B, Rozet F, Cathelineau X et al.(2002) Perioperative complications of laparoscopic radical prostatectomy: the Montsouris 3-year experience. *J Urol* 2002; 167 : 51–6
22. Gurbuz Cenk, Canat Lutfi, Atis Gokhan, Caskurlu Turhan. Reducing infectious complications after transrectal prostate needle biopsy using a disposable needle guide: is it possible?. *Int. braz j urol.* [Internet]. 2011 Feb [cited 2016 May 20]; 37(1):79-86. Available from: http://www.scielo.br/scielo.php?script=sci_arttext&pid=S1677-55382011000100010&lng=en. <http://dx.doi.org/10.1590/S1677-55382011000100010>.
23. Heidenreich A, Aus G, Bolla M et al. EAU guidelines on prostate cancer. *Eur Urol* 2008;53:str. 68-80.
24. Heidenreich A, Witjes WP, Bjerklund-Johansen TE, Patel A (2012) Therapies used in prostate cancer patients by European urologists: data on indication

- with a focus on expectations, perceived barriers and guideline compliance related to the use of bisphosphonates. *Urol Int*; 89:str.30-8.
25. Herrell SD, Smith JA Jr. Robotic-assisted laparoscopic prostatectomy: What is the learning curve? *Urology* 2005; 66: str.105–7.
26. Hodge KK, McNeal JE, Terris MK et al. (1989) Random systematic versus directed ultrasound guided transrectal core biopsy of the prostate. *J Urol*;142:str.71-4.
27. Hrvatski zavod za javno zdravstvo (2013) Incidencija i mortalitet raka u Hrvatskoj 2011. Bilten br. 36. Zagreb
28. <http://davidurology.com/urology-you/4561696956>
29. <http://www.cancer.org/cancer/prostatecancer/detailedguide/prostate-cancer-treating-surgery>
30. <http://www.webmd.com/prostate-cancer/ss/slideshow-prostate-cancer-overview>
31. <http://www.webmd.com/urinary-incontinence-oab/picture-of-the-prostate>
32. <https://uroweb.org/guideline/prostate-cancer/#4>
33. Hu JC, Wang Q, Pashos CL, Lipsitz SR, Keating NL. Utilization and outcomes of minimally invasive radical prostatectomy. *J. Clin. Oncol.* 2008; 26: str.2278–84.
34. Jens-Uwe Stolzenburg, Robert Rabenalt, Minh Do, Thilo Schwalenberg, Mathias Winkler Anja Dietel and Evangelos Liatsikos (2008) Intrafascial Nerve-Sparing Endoscopic Extraperitoneal Radical Prostatectomy; *European Urology*, 53; 5, May 2008, str. 931-940. Web stranica: [http://www.europeanurology.com/article/S0302-2838\(07\)01461-3/visual/mmc1](http://www.europeanurology.com/article/S0302-2838(07)01461-3/visual/mmc1) <http://dx.doi.10.1016/j.eururo.2007.11.047>

35. Jemal A, Siegel R, Ward E, Murray T, Xu J, Smigal C et al. (2006) Cancer statistics. *CA Cancer J Clin*; str.56:106
36. Klein E i sur (2016) Radical prostatectomy for localized prostate cancer U: UpToDate, Post TW ur. UpToDate [Internet]. Waltham, MA: UpToDate; 2016 [pristupljeno 13.5.2016.] Dostupno na: <http://www.uptodate.com>
37. Langer JE, Rovner ES, Coleman BG et al. (1996) Strategy for repeat biopsy of patient with prostatic intraepithelial neoplasia detected by prostate needle biopsy. *J Urol*;15:str.228-31.
38. Lee JK, Assel M, Thong AE, et al. Unexpected Long-term Improvements in Urinary and Erectile Function in a Large Cohort of Men with Self-reported Outcomes Following Radical Prostatectomy. *Eur Urol* 2015; 68:899.
39. Lepor, H. (2005). A Review of Surgical Techniques for Radical Prostatectomy. *Reviews in Urology*, 7(Suppl 2), str.11–S17.
40. Magheli A, Rais-Bahrami S, Humphreys EB ,Peck HJ, Trock BJ, Gonzalzo ML.Impact of patient age on biochemical recurrence rates following prostatectomy. *J Urol*. 2007 Nov;178(5): str.1933-7; discussion str.1937- 8
41. Magnetic Resonance Imaging Before Prostate Biopsy: Time to Talk *European Urology*, Volume 69 Issue 1, 2016, str. 1-3
41. Matsubara A, Yoneda T, Nakamoto T, et al. (2007) Inguinal hernia after radical perineal prostatectomy: comparison with the retropubic approach. *Urology* 2007; 70:1152.
42. McAninch JW, Lue TF. Smith and Tanagho's General Urology, 18ed. New York: McGraw-Hill; 2013.
43. McNeal JE. Regional morphology and pathology of the prostate. *Am J Clin Pathol*. 1968; 49: str. 347-9.

44. Menon M, Shrivastava A, Tewari A. (2005) Laparoscopic radical prostatectomy: conventional and robotic. *Urology*. 2005.Nov;66(5 Suppl): str.101-4.
45. Montgomery JS, Gayed BA, Daignault S, et al. (2007) Early urinary retention after catheter removal following radical prostatectomy predicts for future symptomatic urethral stricture formation. *Urology* 2007; 70:str.324.
46. Norrish AE, McRae CU, Holdway IM, Jackson RT. Height-related risk factors for prostate cancer. *Br J Cancer*. 2000 Jan;82(1):str.241-5.
47. Oesterling JE, Jacobsen SJ, Chute CG et al. (1993) Serum prostate specific antigen in a community based population of healthy men. Establishment of age specific reference ranges. *JAMA*;270:str. 860-4.
48. Partin AW, Kattan MW, Subong EN et al. Combination of prostate-specific antigen, clinical stage, and Gleason score to predict pathological stage of localized prostate cancer: A multi-institutional update. *JAMA* 1997;277:str. 144-551.
49. Penson D, MD, (2015) Follow-up surveillance during and after treatment for prostate cancer U: UpToDate, Post TW ur. UpToDate [Internet]. Waltham, MA: UpToDate; 2016 [pristupljeno 13.5.2016.] Dostupno na: <http://www.uptodate.com>
50. Robbins AS, Whittemore AS, Thom DH: Differences in socioeconomic status and survival among white and black men with prostate cancer. *Am J Epidemiol*. 2000; 151:str. 409.
51. Rodrigez C, Cale EE, Miracle – McMahill HL, et al. Family history and risk of fata prostate cancer, *Epidemiology*. 1997; 8:str. 653-7.

52. Sanda MG, Dunn RL, Michalski J, Sandler HM, Northouse L, et al. (2008) ;
Quality of life and satisfaction with outcome among prostate-cancer survivors.
N Engl J Med. 2008;358(12): str 1250
53. Sauter ER, Klein G, Wagner-Mann C, Diamandis EP (2004) Prostate-specific
antigen expression in nipple aspirate fluid is associated with advanced breast
cancer. *Canc Detect Prev*, 28:str. 27-31.
54. Sebo TJ, Chevillie JC, Riehle DL et al. (2001) Predicting prostate carcinoma
volume and stage at radical prostatectomy by assessing needle biopsy
specimens for percent surface area and cores positive for carcinoma,
perineural invasion, Gleason score, DNA ploidy and proliferation, and
preoperative serum prostate specific antigen: a report of 454 cases.
Cancer;91:2 ,196-204.
55. Sobin LH, Gospodarowicz MK, Wittekind Ch (2009) TNM. Classification of
malignant tumors, 7th ed. New York: Wiley-Blackwell;str. 244-8.
56. Spajić B, Brigić I, Štimac G, Justinić D, Krušlin B, Kraus O (2006)
Complications of transrectal ultrasound guided prostate needle biopsy: Our
experience and review of the literature. *Acta Clin Croat*; 45:str.87-90.
57. Spajić B, Čupić H, Tomas D, Štimac G, Krušlin B, Kraus O (2007) The
incidence of hyperechoic prostate cancer in transrectal ultrasound-guided
biopsy specimens. *Urology*; 70:str.734-7.
58. Sperandeo G, Sperandeo M, Morcaldi M et al. (2003) Transrectal
ultrasonography for the early diagnosis of adenocarcinoma of the prostate: a
new maneuver designet to improve the defferentiation of malignant and benign
lesions. *J Urol*;169:607-10.

59. Stamatou K, Alevizos A, Agapitos E i sur. (2006) Incidence of impalpable carcinoma of the prostate and of non-malignant and precarcinomatous lesions in Greek male population: an autopsy study. *Prostate*;66:str. 1319-28
60. Steliarova-Foucher E, O'Callaghan M, Ferlay J, Masuyer E, Forman D, Comber H, Bray F (2013) EUCAN 2012 v.1.0, European Cancer Observatory: Cancer Incidence, Mortality, Prevalence and Survival in Europe: IARC. Dostupno na: <http://eco.iarc.fr>.
61. Stolzenburg (2003). Technique of laparoscopic (endoscopic) radical prostatectomy. *BJU Int.* 2003 May ;91(8):str.749-577
62. Šincek B (2004); Fosfodiesteraza tipa 5 i sildenafil; *Medicus* 2004. Vol. 13, No. 2, 125 – 129
63. Tang J, Yang JC, Li J, Shi H (2007) Peripheral zone hypoechoic lesions of the prostate:evaluation with contrast-enhanced gray scale transrectal ultrasonography. *J Ultrasound Med*; 26:str.1671-9.
64. Thiel R, Pearson JD, Epstein JI et al. (1997) Role of prostate specific antigen velocity in prediction of final pathologic stage in men with localized prostate cancer. *Urol*;49:716:20.
65. Tu IP, Balise RR, Whittemore AS. Detection of disease genes by use of family data. II Application to nuclear families. *Am J Hum Genet.* 2000; 66: str.1341-50.
66. Van Hemelrijck M, Garmo H, Holmberg L, et al. (2013) Thromboembolic events following surgery for prostate cancer. *Eur Urol* 2013; 63:354.
67. Walsh PC, Donker PJ (1982) Impotence following radical prostatectomy: insight into etiology and prevention. *J Urol*;128:str.492-7.
68. Wang MC, Valenzuela LA, Murphy GP et al. (1979) Purification of human prostate specific antigen. *Invest Urol*;17:str. 159.

69. Ward J i sur (2016). Initial management of regionally localized intermediate, high, and very high-risk prostate cancer .U: UpToDate, Post TW ur. UpToDate [Internet]. Waltham, MA: UpToDate; 2016 [pristupljeno 13.5.2016.] Dostupno na: <http://www.uptodate.com>
70. Webster TM, Herrell SD, Chang SS *et al.* Robotic assisted laparoscopic radical prostatectomy versus retropubic radical prostatectomy: A prospective assessment of postoperative pain. *J. Urol.* 2005; 174: str. 912-914.
71. Wright JL, Lange PH. Newer potential biomarkers in prostate cancer. *Rev Urol.* 2007;9:str. 207-13
72. Wroński, S. (2012). Radical perineal prostatectomy – the contemporary resurgence of a genuinely minimally invasive procedure: Procedure outline. Comparison of the advantages, disadvantages, and outcomes of different surgical techniques of treating organ-confined prostate cancer (PCa). A literature review with special focus on perineal prostatectomy. *Central European Journal of Urology*, 65(4), str.188–194. <http://doi.org/10.5173/cej.2012.04.art2>
73. Yuan JJJ, Coplen DE, Petros JA *et al.* (1992) Effects of rectal examination, prostatic massage, ultrasonography and needle biopsy on serum prostate specific antigen levels. *J Urol*; 147:810.
74. Yurkanin JP, Dalkin BL, Cui H. (2001) Evaluation of cold knife urethrotomy for the treatment of anastomotic stricture after radical retropubic prostatectomy. *J Urol* 2001; 165:1545.

ŽIVOTOPIS

Rođen sam 26. srpnja 1991. u Mariboru. Osnovnu školu i jezičnu gimnaziju pohađao sam u Šibeniku, a Medicinski fakultet Sveučilišta u Zagrebu upisujem 2010. g. Tijekom studija aktivno sam sudjelovao u radu studentske sekcije za kirurgiju kao i Odbora za medicinsku edukaciju pri CroMSIC-u, u kojem sam obnašao funkciju instruktora kirurškog šivanja. U razdoblju od 2011. do 2014. godine bio sam demonstrator na Zavodu za fiziku i biofiziku. Godine 2015. sudjelovao sam u programu Ljetne studentske prakse pri Katoličkim klinikama okruga Kleve u Njemačkoj na odjelu traumatologije, kirurgije šake i rekonstruktivne kirurgije. Aktivno se služim engleskim, njemačkim i francuskim jezikom u govoru i pismu. Pjevam u zboru Medicinskog fakulteta „Lege artis”.