

Metode liječenja rupture ahilove tetive

Benco, Nikolina

Master's thesis / Diplomski rad

2016

Degree Grantor / Ustanova koja je dodijelila akademski / stručni stupanj: **University of Zagreb, School of Medicine / Sveučilište u Zagrebu, Medicinski fakultet**

Permanent link / Trajna poveznica: <https://um.nsk.hr/um:nbn:hr:105:294862>

Rights / Prava: [In copyright](#)/[Zaštićeno autorskim pravom.](#)

Download date / Datum preuzimanja: **2024-07-30**



Repository / Repozitorij:

[Dr Med - University of Zagreb School of Medicine Digital Repository](#)



**SVEUČILIŠTE U ZAGREBU
MEDICINSKI FAKULTET**

Nikolina Benco

Metode liječenja ruptуре Ahilove tetive

DIPLOMSKI RAD



Zagreb, 2016.

Ovaj diplomski rad izrađen je u Zavodu za opću i sportsku traumatologiju i ortopediju Kliničke bolnice „Mercur “ pod vodstvom doc. dr. sc. Marija Starešinića i predan je na ocjenu u akademskoj godini 2015/2016.

SADRŽAJ

Sažetak.....	I
Summary	II
1. Uvod.....	1
2. Ahilova tetiva	2
2.1. Anatomija	2
2.2. Struktura tetive	3
2.3. Krvna opskrba tetive	4
2.4. Inervacija tetive	5
2.5. Biomehanička svojstva tetive	6
3. Ruptura Ahilove tetive	9
3.1. Epidemiologija.....	9
3.2. Etiologija	9
3.3. Mehanizam rupure	11
3.4. Lokacija rupture.....	12
3.5. Dijagnostika i klinička slika	12
3.6. Kronična ruptura.....	15
3.7. Cijeljenje rupture	16
4. Liječenje rupture	19
4.1. Kirurško liječenje	19
4.2. Konzervativno liječenje	32
4.3. Procjene uspjeha liječenja	36
5. Zaključak	37
6. Zahvale.....	38
7. Literatura	39
8. Životopis	44

SAŽETAK

Metode liječenja rupture Ahilove tetive

Nikolina Benco

Ruptura Ahilove tetive jedna je od najčešćih ozljeda u sportu i incidencija ruptуре je porasla u zadnjem desetljeću, vjerojatno zbog veće popularnosti bavljenja sportom među muškarcima srednje dobi. Budući da je najveća i najjača tetiva tijela, bitno je da se ruptуре Ahilove tetive učinkovito liječe. Anatomija, krvna opskrba i inervacija tetive pridonose njenom lošijem i sporom cijeljenju zbog čega je izloženija ozljedama. Studije i istraživanja su podijeljena između kirurškog i konzervativnog liječenja. Kirurško liječenje pokazuje nižu incidenciju reruptura u usporedbi s konzervativnim načinom liječenja, ali također pokazuje veću mogućnost pojave komplikacija kao što su infekcije i nekroza tkiva. Nasuprot tome, konzervativno liječenje, osim povećane incidencije reruptura, kao nedostatak ima i izduženje same tetive nakon terapije koja može uzrokovat značajno smanjenu mišićnu snagu. Zbog manje složenih komplikacija, konzervativna terapija se koristi kod starijih i manje aktivnih ljudi, dok se kirurško liječenje primjenjuje na mladim, fizički aktivnim pacijentima.

Ključne riječi : ruptura Ahilove tetive, kirurško, konzervativno liječenje

SUMMARY

ACHILLES TENDON RUPTURE TREATMENT METHODS

Nikolina Benco

The Achilles tendon is one of the most common sports injuries and its incidence has risen in the last decade. It is believed it is due to increase in popularity of recreational sports among middle-aged people. Being the strongest and largest tendon in the human body, it is important to treat its ruptures effectively. The anatomy, blood circulation and innervation of the tendon are to blame for its healing problems, due to which, the tendon is exposed to injury. The studies are divided between conservative and surgical treatment of the rupture. Surgical therapy showed a significant reduction in rerupture in comparison with conservative therapy. On the other hand, it revealed a significant increase in the risk of infection following the surgery. The complications of conservative treatment include mostly reruptures and residual lengthening of the tendon, which may result in significant calf muscle weakness. Having less major complications, conservative therapy is, therefore, best suited for older and physically inactive people.

Keywords : Achilles tendon rupture, surgical , conservative

1. UVOD

Ahilova tetiva dobila je ime po mitskom grčkom heroju Ahilu, glavnom liku i ratniku Homerove Ilijade. Da bi ga zaštitila od nevolja i učinila neranjivim, njegova majka Tetida ga je uronila u rijelu Stiks. Budući da ga je držala za petu, ona je ostala jedini dio njegovog tijela koji je ranjiv. Tijekom Trojanskog rata, princ Paris je otrovnom strelicom pogodio Ahila u petu i time ga ubio (Homer, 2005). Tako je Ahilova peta tj. tetiva postala sinonim za nečiju slabost, odnosno ranjivo područje. Najstariji pisani podatak i prvo poznato spominjanje izraza "Ahilova tetiva" potiče iz 17. stoljeća, u djelu danskog anatoma Philipa Verheyena (Van Dijk CN, 2011). Unatoč legendi po kojoj je dobila ime, Ahilova tetiva je zapravo najjača, najčvršća, te uz tetivu kvadricepsa, najveća tetiva ljudskog tijela (Čretnik, Achilles Tendon, 2012). Njena zadaća je podizanje cijele težine tijela te sudjelovanje u pokretima hodanja, trčanja i skakanja (Metz, 2009). Uprkos svojoj snazi, podložna je ozljedama poput ozljeda prenaprezanja i rupturi. Ruptura tetive nije česta ozljeda, ali budući da je najčešća u muškaraca srednjih, najproduktivnijih godina, predstavlja veliki problem današnjeg društva. Ruptura Ahilove tetive se liječi operativno ili konzervativno s različitim načinima imobilizacije. Iako su u zadnjem desetljeću provedena mnoga istraživanja na temu pravilnog i najboljeg liječenja rupture Ahilove tetive, još uvijek postoje dileme i rasprave koji je protokol liječenja najbolji (Barfod, 2014) (Metz, 2009) (Čretnik, Kosanović, & Smrkolj, Percutaneous Versus Open Repair of the Ruptured Achilles Tendon, 2005).

2. AHILOVA TETIVA

2.1. ANATOMIJA

Potkoljениčni mišići opisuju se u tri skupine, prednjoj, lateralnoj i stražnjoj. U stražnjem mišićnom odjeljku, mišići su raspoređeni u površinski i dubinski sloj, koje odvaja list potkoljениčne fascije. U površinskom sloju nalaze se m.gastrocnemius, m.soleus i m.plantar. M.plantar je malen i nedostaje u oko 10% populacije (Maffulli N. , 1999), a budući da se njegova tetiva nalazi uz Ahilovu, može se koristiti kao graft za pojačavanje kod operacije Ahilove tetive.

M.gastrocnemius ima dvije glave, medijalnu i lateralnu te uz m.soleus tvore troglavi mišić, pa se tako često i nazivaju zajedničkim imenom – m.triceps surae (Moore, 1985) (Harris & Peduto, 2006). Proksimalno hvatište medijalne glave m.gastrocnemiusa je na unutarnjoj strani medijalnog kondila bedrene kosti te zglobna ovojnica koljenog zgloba, dok je proksimalno hvatište lateralne glave na unutarnjoj strani lateralnog kondila bedrene kosti i lateralni epikondil. M.soleus proksimalno polazi sa stražnje strane glave i proksimalne četvrtine lisne kosti. Završne tetive obaju mišića ujedanjuju se u zajedničku petnu tetivu, tendo calcaneus (Bjur, 2010), koja se hvata na medijalnu stranu donje polovice stražnje strane petne kosti (Krmpotić-Nemanić & Marušić, 2001) (Józsa L, 1997). Ahilova tetiva ima poprečni presjek oko 0.5 cm^2 te se prije hvatanja na petnu kost rotira, tako da, ona vlakna koja su se proksimalno nalazila medijalno, distalno se nalaze posteriorno. Spiralizacija tetive doprinosi elongaciji i povećanju elastične popustljivosti same tetive (Barfod, 2014). Oblik tetive se

također mijenja, od plostanog oblika proksimalno do oblog,debljeg oblika 4cm od hvatišta na petnoj kosti, te ponovno jako plostanog do samog hvatišta na petnoj kosti (Olsson, 2013). Vlakna gastroknemiusa su većinom bijela,brza,tipa II, čineći mišić sposoban za eksplozivne radnje poput trčanja i skakanja (Fugle-Meyer, Nordin, Sjöström, & Vahlby, 1979), dok su vlakna soleusa većinom crvena,spora,tipa I, koja su važna za hodanje i održavanje uspravnog stava (Garrett, Califf, & Bassett, 1984). Ahilova tetiva nema pravu sinovijalnu ovojniciu, ali ima lažnu ovojniciu odnosno paratenon koji oblikuje elastični omotač koji joj olakšava klizanje uz bliske strukture potkoljenice (Benjamin, Theobald, Suzuki, & Toumi).

2.2. STRUKTURA TETIVE

Ahilova tetiva je, kao i sve tetive, hipocelularno, hipovaskularno i hiponeuralno tkivo. Histološki se tetiva sastoji od tenoblasta i tenocita uloženi u međustaničnu tvar s nešto endotelnih stanica i hondrocita. Tenoblasti su nezrele stanice vretenastog oblika s intenzivnim metabolizmom, a tenociti izdužene zrele stanice smanjene metaboličke aktivnosti koje sintetiziraju kolagen, proteoglikane i sve preostale komponente matriksa, te oni zajedno čine 90-95% svih stanica tetive. U ekstracelularnoj tvari se nalaze makromolekule (kolageni, elastin, proteoglikani, nekolageni proteini) koje imaju strukturnu i regulatornu ulogu. Sadrže 70% vode, a ostatak je suha tvar sa 65-80% kolagena tipa I i oko 2% elastina (Babić-Naglić, 2013).

Kao i u svih tetiva, glavni kolagen Ahilove tetive je kolagen tipa I, koji čini 95% svog kolagena. Ostalih 5% čine kolagen tipa III i V (Waggett, Ralphs, & Kwan, 1998) (Benjamin, Theobald, Suzuki, & Toumi). Snaga tetive pripisuje se upravo kolagenu tipa I, dok se višak kolagen tipa III smatra jednim od preduvjeta za rupturu tetive zbog smanjene optornosti. Kolagen tipa I s kolagenima tipa III i V čini heterotipična vlakna koja su tijesno smještena u paralelnim snopovima koji sadrže živce, krvne i limfne žile i formiraju svezke. Svesci su okruženi endotenonom koji je obavijen paratenonom (Doral, Maffulli, Turhan, & Donmez, 2010). Na mikroskopskoj razini, kolagenska vlakna imaju sinusoidalnu strukturu koja ima omogućava znatno rastezanje. (Benjamin, Theobald, Suzuki, & Toumi).

2.3. KRVNA OPSKRBA TETIVE

Ahilova tetiva prima krvnu opskrbu preko dviju arterija, a.tibialis posterior i a.peronealis (Krmpotić-Nemanić & Marušić, 2001) (Lagergren & Lindholm, 1958). Vaskularizacija je podijeljena na tri područja (gornja trećina, srednja trećina i donja trećina) koja odgovaraju trima mjestima dolaska krvne opskrbe tetive: krvne žile perimizija u mišićnotetivnom spoju, krvne žile paratenona i, posljednje, periostealne krvne žile tetivnokoštanog spoja (Bjur, 2010) (Van Sterkenburg & Van Dijk, 2011). Gornju i donju trećinu tetive opskrbljuje a.tibialis posterior, dok središnji dio a.peronealis. Smatra se da je središnji dio tetive slabije vaskulariziran i samim time slabije

opskrbljen krvlju, te da je upravo to razlog njegova sporijeg i manjkavog oporavka i povećane sklonosti rupturi (Ahmed, Lagopoulos, McConnell, & Soames, 1998) (Chen, Rozen, Pan, & Ashton, 2009). Neka su istraživanja pokazala da se tijekom tjelovježbe povećava protok krvi u samoj tetivi, te time pospješuje cijeljenje i oporavak ozljeda (Langberg & Bulow, 1998).

2.4. INERVACIJA TETIVE

Živčana inervacija Ahilove tetive potiče od inervacije priležećih mišića, osobito od n.suralisa, grane n.tibialisa, ali i od obližnjih živaca kože (Olsson, 2013). N.suralis i n.saphenus leže lateralno i medijalno od Ahilove tetive što ih čini ranjivima i izloženima ozljedama tokom operacije na tetivi (Barfod, 2014). Studije su pokazale da mnogi aferentni senzorni živčani završeci završavaju u paratenonu, te da je ono više inervirano od same tetive u kojoj završava malen broj živaca, a njen središnji dio je gotovo aneuralan (Ackermann & al., 2001) (Van Dijk CN, 2011). Aferentni receptori su većinom smješteni blizu tetivnokoštane spojnice i sastoje se od sva četiri tipa receptora : tip I (Ruffinijeva tjelešca) za mehanički pritisak, tip II (Vater-Paccinijeva tjelešca) za propriocepciju, tip III (Golgijevi tetivni mehanoreceptori) za senzornu propriocepciju te tip IV kao receptori za bol (Doral, Maffulli, Turhan, & Donmez, 2010).

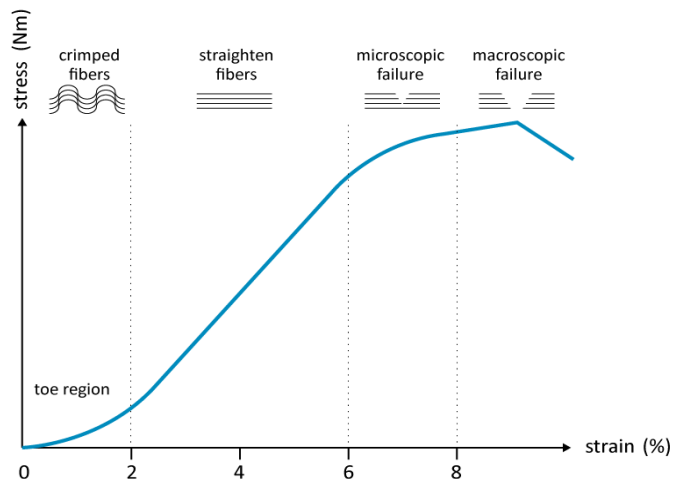
2.5. BIOMEHANIČKA SVOJSTVA TETIVE

Tetiva ima idealna mehanička svojstva za prenošenje sile mišića na kosti. Opisuju se svojstvom elastičnosti i plastičnosti tetive.

Elastičnost je svojstvo tetive da se, uslijed deformacije uzrokovane djelovanjem vanjske sile, vrati u svoj prvotni oblik po prestanku djelovanja sile, te odgovara linearnoj funkciji omjera primijenjenih sila i naprežanja tetive. Plastičnost se opisuje kao deformacija tetive uslijed djelovanja vanjskih sila na takav način da se ona ne može više vratiti u svoj prijašnji oblik. Za tetive vrijedi elastoplastična svojstva - uz primjenu određene količine vanjske sile ponašaju se kao elastična, no uslijed dovoljno velikog povećanja sile ponašaju se kao plastična. Prijelaz iz elastičnosti u plastičnost opisana je pojmom elastična granica. Daljnjim povećanjem sile na tetivu dolazi do pucanja tetive (Maganaris & Narici, 2005).

Pozamašan elastični potencijal tetive, zajedno s mišićnim komponentama, daje kompleksu mišić – tetiva visoku učinkovitost u hodanju, skakanju, trčanju i održavanju uspravnog položaja (Doral, Maffulli, Turhan, & Donmez, 2010). Mehanička svojstva tetive se često opisuju linijom naprežanja – istežanja. Naprežanje tetive se mjeri kao sila podijeljena sa poprečnim presjekom tetive, dok se istežanje mjeri kao promjena postotka dužine tetive prilikom opterećenja. Po tome, tetiva s većim poprečnim presjekom će bolje podnostiti viša opterećenja od one s manjim poprečnim presjekom i, isto tako, duža tetiva će se pri opterećenju moći više istegnuti prije nastupanja

oštećenje nego što bi mogla ona kraća (Olsson, 2013). Tipična linija naprežanja – istežanja predložena je na slici 1.



Slika 1. Shematski crtež linije naprežanja – istežanja za Ahilovu tetivu.

Preuzeto iz Barfod, 2014 modificirano prema Wang, et al. 2006

U mirovanju kolagenska vlakna nalaze se u naboranom, valovitom stanju. Prva 2% izduženja predstavljaju potpuno istežanje kolagenskih vlakana. U tom stadiju, tetiva je sposobna vratiti se na početnu dužinu kada opterećenje prestane. Kada sva vlakna postaju istegnuta, linija naprežanja – istežanja tetive postaje linearna sve dok se tetivna vlakna ne izduže za 4%, kada dolazi do mikroskopskih oštećenja i padanja funkcije tetive. Ukoliko dođe do istežanja vlakana za 8 – 10% ili više, dolazi do makroskopskih oštećenja koja uzrokuju potpuni pad funkcije tetive, a naposljetku može doći i do potpune rupture tetive (Barfod, 2014). Nagib linije naprežanja – istežanja pokazuje krutost tetive

(Youngov model) Krutost tetive je povezana s učinkovitosti tetive da sprema i otpušta elastičnu energiju (Olsson, 2013). Krutost tetive je veća u muškaraca i starijih osoba.

Procijenjuje se da je vrhunac sile koja se prenosi Ahilovom tetivom tijekom trčanja, te da iznosi 9kN što je 12.5 puta veće od tjelesne težine. U hodu ta sila iznosi 2.6kN i manje od 1kN prilikom vožnje bicikla (Doral, Maffulli, Turhan, & Donmez, 2010).

3. RUPTURA AHILOVE TETIVE

3.1. EPIDEMIOLOGIJA

Incidencija rupture Ahilove tetive se znatno povećala u zadnjih 20 godina (Young & Maffulli, 2007) te je ozljeda koja najviše zahvaća mlade, aktiven odrasle. Incidencija je 14 – 30 na 100 000 osoba – godina (Lantto & al., 2014), te je češća u muškoj populaciji, prosječne dobi 35 godina, s omjerom muškarci : žene 20 : 1 (Gulati & al., 2015) (Ham & Maughan, 2015). Taj se podatak opravdava većom prevalencijom muškaraca koji se bave sportom povećanog rizika za rupturu (Rees & al., 2006). Primjećena je da krivulja učestalosti u odnosu na dob ima bimodalni karakter sa dva vrhunca javljanja, prvi u trećem i četvrtom desetljeću (30 – 49 godina) i drugi u osmom desetljeću života (Barfod, 2014). 74% svih ruptura povezano je sa sportom i 89% tih ruptura je nastalo za vrijeme bavljenja sportom s loptom ili reketom (Houshian, Tscherning, & Riegels-Nielsen, 1998). Smatra se da je povećana incidencija rupture posljedica bolje dijagnostike i dokumentacije rupture, kao i veće prevalencije bavljenja sportom u srednjoj životnoj dobi (Čretnik, Achilles Tendon, 2012).

3.2. ETIOLOGIJA

Usprkos čestoj incidenciji rupture Ahilove tetive, pogotovo u sportaša, etiologija rupture još uvijek nije točno definirana i smatra se multifaktorskom. Temelji se na dvije teorije: degenerativnoj i mehaničkoj. Degenerativna teorija zagovara da do rupture dolazi zbog ponavljanih mikrotruma koje, zbog slabe krvne opskrbe u središnjem

dijelu tetive, sporo i loše cijele (Metz, 2009). Također, smatra se da se starenjem smanjuje promjer kolagenskih vlakana (Jozsa & Kannus, 1997) i da to smanjenje promjera, u kombinaciji, s visokim razinama aktivnosti i opterećenja može djelomično objasniti porast incidencije ruputra kod bavljenja sportom u srednoj životnoj dobi. Neki autori navode da degenerativno promijenjene tetive pokazuju povećanu proizvodnju kolagena tipa III i V koji poremete normalnu arhitekturu tetive zbog čega je manje otporna i više podložna promjenama uzrokovanim mehaničkim opterećenjem (Waterston, Histochemistry and biochemistry of Achilles tendon ruptures, 1997).

Druga teorija se zagovara biomehanički uzrok odnosno smatra da čak i kod zdrave, histološki nepromijenjene, tetive može doći do rupture uzrokovane jakim silama u određenim funkcionalnim i anatomskim uvjetima (inicijalno skraćena tetiva, supinacija petne kosti, maksimalna kontrakcija m. triceps surae i koso opterećenje tetive). Ti uvjeti se uobičajeno nalaze u sportu, u situacijama kada je potreban brzi pokret odgurivanja od tla (Selvanetti & Cipolla, 1997).

Osim te dvije teorije, postoje još neki faktori rizika za koje se smatra da imaju utjecaj na nastanak rupture Ahilove tetive. Injekcije kortikosteroida u tetivu ili njihova oralna upotreba, korištenje fluorokinolona često se povezuju sa povećanim rizikom rupture. Osim toga, neke autoimune i sistemske upalne bolesti se također smatraju faktorom rizika za rupturu. Krvna grupa 0, po nekim autorima, također spada u tu skupinu jer se smatra da ima povišenu aktivnost N-acetilgalaktozamin transferaze u usporedbi sa subjektima krvnih grupa

A i B (Kujala & al., 1992). Povišena aktivnost N-acetilgalatkozamin transferaze dovodi do povećane produkcije kolagena tipa III u tetivi (Waterston & Maffulli, Subcutaneous rupture of the Achilles tendon: basic science and some aspects of clinical practice, 1997) (Čretnik, Achilles Tendon, 2012).

Smatra se kako je u pozadini rupture često prijašnja bolest tetive, odnosno tendinitis, tendinoza ili tendinopatija. Tendinitis podrazumijeva upalni proces na tetivi i najčešće je uzrokovan ponavljanim naporima tetive, tendinoza, odnosno sindrom prenaprezanja, nije uzrokovan upalnim procesom, već je nastao kao posljedica djelovanja sila na Ahilovu tetivu prilikom hoda i trčanja koje je zbog utjecaja nekih predisponirajućih čimbenika povećano. Tendinopatija podrazumijeva kliničku dijagnozu kroničnog poremećaja i najčešći je termin u kliničkoj praksi. Oko 97% spontanih ruptura tetiva događa se u bolesnika s degenerativnom tendinopatijom (Babić-Naglić, 2013).

3.3. MEHANIZAM RUPTURE

Najčešći mehanizmi rupture Ahilove tetive su podijeljeni u tri kategorije. U prvoj kategoriji, pacijent se odguruje sa stopalom koje nosi težinu tijela dok je koljeno te noge u ekstenziji. Taj se mehanizam često viđa u sprint startovima, skakanju i sportovima s reketom. Drugi mehanizam se viđa kod pacijenata koji padnu niz stepenice ili u rupu, kada dolazi do nagle, neočekivane dorzifleksije gležnja. I posljednji, treći,

mehanizam je pri nasilnoj dorzifleksiji s plantarno flektirano fleksiranim stopalom, što se može vidjeti kod pada s visine (Olsson, 2013).

3.4. LOKACIJA RUPTURE

Najčešće mjesto rupture je 3 – 6cm od hvatišta tetive na petnu kost (Gulati & al., 2015). Budući da je taj dio tetive najslabije opskrbljen krvlju, odnosno hipovaskulariziran, najizloženiji je degenerativnim promjenama i manjkavom cijeljenju što dovodi do veće izloženosti ozljedama i, u konačnici, rupturama (Langberg & Bulow, 1998)

3.5. DIJAGNOSTIKA I KLINIČKA SLIKA

3.5.1. KLINIČKA SLIKA

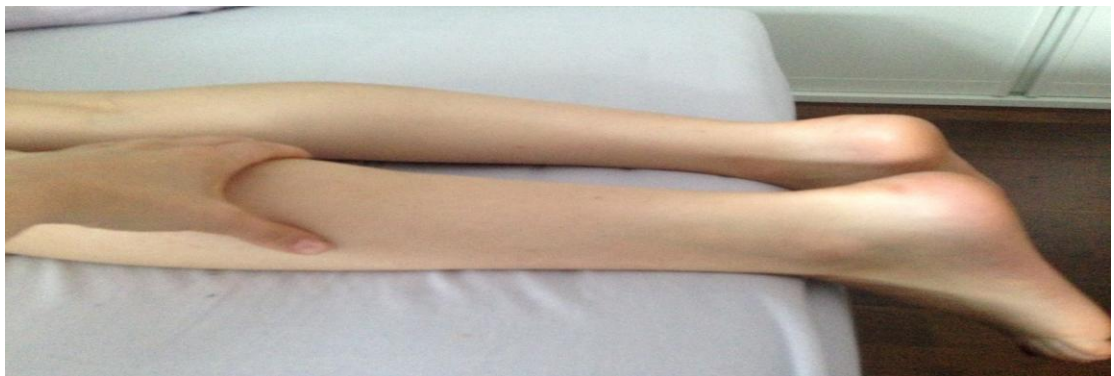Pacijenti koji su pretrpili rupturu Ahilove tetive imaju karakterističnu anamnezu nagle, oštre boli koja se javila bez prethodnih simptoma. Često napominju su imali osjećaj kako su primili udarac u stražnju stranu potkoljenice i čuli glasan zvuk pucanja. Osim boli, javljaju nemogućnost podizanja na prste i dorzofleksije stopala.

3.5.2. DIJAGNOSTIČKI POSTUPCI

Dijagnoza rupture Ahilove tetive je temeljena na kliničkom pregledu te se oslanja na druge metode oslikavanja samo pri provjeri

postavljenje dijagnoze ili pri sumnji kod nejasnih kliničkih slika. U tipičnim slučajeva dijagnoza je jasna i nalazi se palpabilna praznina (gap) na mjestu rupture te je mogućnost plantarne fleksije gležnja smanjena (Olsson, 2013).

Brojni klinički dijagnostički testovi se opisuju u literaturi, ali najvišu osjetljivost i specifičnost imaju test stiskanja lista (Thomsonov ili Simmondov test) i Matlesov test (Maffulli N. , 1998). Osim visoke osjetljivosti i specifičnosti, ti su testovi neinvazivni, jednostavni i jeftini. U Thomsonovu testu, prikazanom na slici 2., pacijent leži na trbuhu dok liječnik stišće zahvaćeni list odnosno zahvaćeni m.triceps surae. Ako je tetiva netaknuta, stopalo će se flektirati plantarno, a ako je tetiva puknuta, stopalo će se malo ili uopće neće pomaknuti i tada kažemo da je test pozitivan (Thomson, 1962). U Matlesovom testu, pacijent leži na trbuhu i flektira obje noge u koljenima te se promatra promjena položaja stopala u zraku. Neozljeđena strana će imati stopalo u umjerenoj plantarnoj fleksiji, a test je pozitivan ako ozljeđena strana pomakne stopalo u neutralan položaj ili položaj dorzifleksije (Chiodo, Glazebrook, Bluman, & al., 2010).



Slika 2. Negativan Thomsonov test

Ultrazvučni pregled je, uz klinički pregled, zlatni standard dijagnosticiranja rupture Ahilove tetive. Ostale slikovne metode poput magnetne rezonancije ne koriste se rutinski, već samo za potvrdu dijagnoze akutne rupture ili pri sumnji radi li se uopće o rupturi, budući da su klinički i ultrazvučni pregled temelj postavljanja dijagnoze. Magnetna rezonancija se, također, koristi kod potrebe prikazivanja kroničnih ozljeda Ahilove tetive jer je kod kroničnih ozljeda klinički pregled manje osjetljiv i time manje vrijedan za dijagnozu (Kainberger, Engel, Barton, Huebsch, Neuhold, & Salomonwitz, 1990). Kod ruptura pune debljine i cijelog srednjeg područja tetive dolazi do povlačenja krajeva tetive i stvaranja praznine između njih (gap). Postane li ruptura kronična, dolazi do atrofije potkoljениčnih mišića i dodatnog povlačenja i retrakcije krajeva tetive. Na ultrazvuku (UZV) su ti razmaknuti krajevi razdvojeni hematomom koji je u tekućem stanju i prema tome hipoehogen. Organizacijom hematoma, stvara se granulacija i ožiljak te dolazi do povišenja ehogenosti, čineći pronalaženje i analizu razmaknutih krajeva još težim. Na magnetnoj rezonanci (MR) se prikazuje kao signal niskog intenziteta odnosno signal tekućine koji ukazuje na edem ili krvarenje u području rupture. U zanemarenoj rupturi praznina (gap) između krajeva tetive može biti ispunjena ožiljkastim tkivom koji ima signal srednjeg intenziteta. Kod opisivanja ruptur bitno je opisati duljinu gap-a, stanje rupturirane tetive i procijeniti koliko udio središnjeg dijela tetive zahvaća (Harris & Peduto, 2006).

3.6. KRONIČNA RUPTURA

Akutnom rupturom smatraju se sve rupture Ahilove tetive starosti do 4 tjedna. Sve preko 4 tjedna starosti ruptore naziva se kroničnom,previđenom ili zanemarenom (neglected) rupturom (Padanilam, 2009). Jedan od razloga previđene ruptore jest to što se kod nekih pacijenata bol i nelagoda značajno smanje nakon prvotne boli,navodeći ih da odgađaju traženje liječničke pomoći jer misle kako će proći samo od sebe. Drugi, češći razlog nastanka previđene ruptore Ahilove tetive jest kriva ili nepotpuna dijagnoza. Neka su istraživanja pokazala da čak 25% ruptura se ne prepozna na prvom kliničkom pregledu (Scheller, Kasser, & Quigley, 1980) i postavi 22% krivih dijagnoza zbog krivog navođenja liječnika, bilo zbog nedostatka boli, pacijentove mogućnosti izvođenja plantarne fleksije gležnja ili krivog opisivanja nastanka ozljede od strane pacijenta (Inglis & al., 1976). Otok gležnja također može otežati palpaciju ruptore, kao i dovoljna snaga m.flexor hallucis longusa što može zavarati liječnika i odvesti ga na krivi put (Scheller, Kasser, & Quigley, 1980). Pacijenti sa zanemarenom rupturom se često prikazuju s neodređenim simptomima i ne točno lokaliziranima u području Ahilove tetive. Primjećuju otok i osjećaj slabosti,poteškoće pri penjanju uz stepenice i hod uzbrdo, te nemogućnosti podizanja na prste, ali kako bol nije oštra, to dovodi do zakašnjelog javljanja liječniku i odgađanja dijagnoze i terapije. Pri kliničkom pregledu primjećuje se atrofija i trošenje mišića potkoljenice i gubitak normalnih linija Ahilove tetive gdje može biti vidljiv defekt ili ožiljkivanje (Padanilam, 2009). Dolazi do povećanje mogućnosti

pasivne dorzifleksije gležnja te pacijenti nisu u stanju podići se na prste na jednoj nozi. Također može doći do retrakcije proksimalne tetive, povećavajući prazninu između dva kraja puknute tetive.

3.7. CIJELJENJE RUPTURE

Obrtaj stanica tkiva Ahilove tetive je izuzetno spor. Nađeno je da se srž Ahilove tetive formira do dvadesete godine i da se, u osnovi, otada više ne obnavlja (Heinemeier, Schjerling, Magnusson, & Kjaer, 2013). Nasuprot tome, smatra se da stanice periferije tetive odgovaraju na podražaje i sile mijenjajući svoju strukturu i mehanička svojstva, te migriraju u područje ozljede srži i da su upravo one odgovorne za njeno cijeljenje. Cijeljenje tetive se može podijeliti u tri faze : 1) upalna faza, 2) proliferativna faza, 3) faza remodeliranja. U upalnoj fazi, krvarenje uzrokovano rupturom dovodi do nastanka hematoma i aktivacije trombocita i neutrofila, koji otpuštaju faktore rasta, kemotaksične i vazoaktivne faktore (Čretnik, Achilles Tendon, 2012). Povećana je propusnost krvnih žila, dolazi do nakupljanja upalnih stanica i stvaranja granuloma (Aspenberg, 2001). U proliferativnoj fazi dolazi do urastanja novonastalih krvnih žila i neurona u granulom. Fibroblasti proizvode kolagen, i to većinom kolagen tipa III zbog čega dolazi do postepenog smanjivanja čvrstoće granuloma. Nakon 10 – 14 dana tetivni regenerat spaja dva kraja puknute tetive. Postepeno dolazi do promjene u proizvodnji kolagena te se umjesto kolagena tipa III proizvodi kolagen tipa I i tada je tetivni regenerat najveći. Velika poprečna površina tetive kompenzira njenu

manjkavu čvrstoću. U fazi remodeliranja, koja počinje za jedan do tri mjeseca i može trajati nekoliko godina (Eliasson, 2011) (Sharma & Maffulli, 2006), dominira kolagen tipa I, dolazi do resorpcije i zamjene kolagenskih vlakana i njihove bolje organizacije i križnog povezivanja.

Smatra se da mehaničko opterećenje poboljšava oporavak tetive (Strickland, 2005) (Lin, Cardenas, & Soslowsky, 2004). Studije na životinjama su pokazale da su Ahilove tetive opterećene ranim kontroliranim pokretima imale tri puta veću snagu tetive od onih koje su bile imobilizirane iza operacije (Matsumoto, Trudel, Uhthoff, & Backman, 2003). Osim toga, nađeno je da čak i po samo pet minuta opterećenja svaki dan pozitivno djeluje na cijeljenje i snagu tetive (Eliasson, 2011). Tetive su tkiva koja su osjetljiva na mehanički podražaj i mogućnost tetivnih stanica da odgovara na mehaničko opterećenje je važna stavka u njenom cijeljenju (Killian, Cavinatto, & Galatz, 2012). Druge studije ukazuju da je proliferacija tetivnih matičnih stanica u vezi s količinom opterećenja, što znači da mala opterećenja mogu imati pozitivan učinak na diferencijaciju matičnih stanica, a velika opterećenja, baš suprotno, dovode do propadanja stanica (Zhang & Wang, 2010).

Osim mehaničkog opterećenja, važnu ulogu u cijeljenju imaju i faktori rasta. Dokazano je nekolicina faktora rasta ima bitnu ulogu u oporavku : faktori rasta podrijetlom iz trombocita (Hildebrand, Woo, Smith, & al., 1998), faktor rasta fibroblasta (Chan, Fu, Qin, Lee, Rolf, & Chan, 2000), vaskularni endotelni faktor rasta (Zhang & Wang, 2010) ,faktori rasta slični inzulinu (Kurtz, Loebig, Anderson, DeMeo, &

Campbell, 1999). Također se korisiti i plazma bogata trombocitima iz pacijentove vlastite krvi (Virchenko & Aspenberg, 2006) budući da su trombociti bogato “spremište” faktora rasta.

4. LIJEČENJE RUPTURE

Metode liječenja ruptura Ahilove tetive podijeljena su na kirurške (otvorene rekonstrukcije i minimalno invazivne tehnike) i konzervativne metode (imobilizacija udlagom i funkcionalne ortoze).

4.1. KIRURŠKO LIJEČENJE RUPTURE

Operativno liječenje rupture Ahilove tetive je indicirano u mladih ljudi i sportaša koji su željni nastaviti svoje aktivnosti kojima su se bavili prije ozljede. No, sama dob se ne treba smatrati kontraindikacijom jer su dobri rezultati postignuti i kod starijih pacijenata, od kojih mnogi vode aktivan život ispunjen sportom. Kontraindikacije za operativno liječenje su arterijska insuficijencija, loše stanje kože na području reza, meko tkivo loše kvalitete, komorbiditeti (dijabetes, pušenje, uporaba kortikosteroida) i nemogućnost obavljanja potrebnog postoperativnog oporavka i rehabilitacije. Cilj operativnog liječenja je uspostava anatomske dužine same tetive približavajući dva puknuta kraja, te se može postići raznim tehnikama: otvorena operacija, perkutana i minimalno invazivna tehnika. Svaka ima svoje pozitivne i negativne strane, a koja će se koristiti ovisi u potpunosti o pacijentu (godine, aktivnost, potencijal rehabilitacije) (Rosenzweig & Azar, 2009).

4.1.1. OTVORENA OPERACIJA

Provodi se pod lokalnom ili općom anestezijom sa pacijentom u ležećem položaju na trbuhu sa podvezom na ozljeđenoj nozi. Pacijenti prime antitrombotičku profilaksu. Učini se ravan rez koji prati liniju

medijalne strane Ahilove tetive do lista, odnosno koliko nam treba da bismo prikazali Ahilovu tetivu u potpunosti. Bitno je da dok se radi rez da se očuvaju n.suralis i v.saphena minor što se postiže medijalnom pozicijom reza. Paratenon se disecira i ruptura se identificira, te se učini potreban debridman rane. Gležanj je u plantarnoj fleksiji kako bi se približili i prikazali krajevi tetive. Postoje razne tehnike šivanja rupture:

- kraj s krajem (Kessler, Burnell, Krackow)
- kraj s krajem sa plantarnim pojačanjem
- fascijalni zalistkom
- sintetičkim graftom
- augmentacija alograftom.

Kada su dva kraja tetive prikazana, u tehnici šivanja kraj s krajem, povežemo krajeve s jednom od tehnika: Kessler, Burnell ili Krackow koristeći neresorptivne šavove. Od te tri tehnike najčešće se koriste Kesslerova, iako se Krackowa pokazala biomehanički najčvršćom (McKeon, Heming, Fulkerson, & al., 2006). Metoda kraj s krajem sa plantarnim pojačanjem (Lynne) se izvodi unutar prva 2 tjedna od ozljede, jer ožiljkivanje tetive plantarisa se odvija nakon 2 tjedna. Plantaris se isecira s hvatišta na petnoj kosti i položi na zašivenu rupturu gdje preuzima funkciju 'pojačavajuće membrane'. Šivanje kraj s krajem se primjenjuje u rupturu manjih od 3cm.

Rupture veličine defekta 3 – 6cm se liječe metodom fascijalnih graftom(turndown flap) ,V – Y augmenatcijom te sintetičkim graftom.

Fascijalni zalistak (flap) se koristi za sprječavanje stvaranja adhezija između tetive i nadležne kože. Metoda po Lindholmu izvodi se tako da se dva flapa naprave iz proksimalne tetive i aponeuroze m.gastrocnemiusa i spoje se na točki 3cm proksimalno od rupture, te se okrenu za 180° tako da je njihova glatka površina okrenuta prema subkutanom tkivu (turndown flap).

V-Y augmentacija posebna je vrsta korištenja fascijalnog zalistka koja se u kombinaciji s gastoknemius – soleus fascijom koristi za rupturu tetive veće od 10cm. Učini se incizija fascije gastoknemius – soleusa u obliku obrnutog slova V, ostavljajući intaktan podležni mišić. Medijalni krak “V” se nalazi lateralno od medijalnog trbuha m.gastrocnemiusa, dok se lateralni krak nalazi medijalno lateralnom trbuhu m.gastrocnemiusa. 3 – 4 cm fascije se ostavi izvan “V” za buduće šivanje. Svaki krak “V” se može izdužiti do 8 – 10cm i tako omogućiti izduženje do 6cm. Očuvanjem fascije, aponeuroze i distalnog dijela mišića, krvni protok zalistka je održan. “V” zalistak se okrene za 180° i zašije s distalnim krajem puknute tetive najčešće koristeći Krackow tehniku šivanja, tvoreći šav izgleda slova Y. Ova se tehnika također koristi kod kroničnih ruptura većih od 3cm.

Sintetički grafiti se koriste kod sportaša u augmentaciji tetive s polietilen – tereftalatskim sintetičkim graftom (Fernandez-Fairen & Gimeno, 1997). Nedostatak ove metode jest što je velik u volumenu i što ima oblik žice na tetivi, što može uzrokovati probleme sa cijeljenjem i vidno zadebljanje u obliku žice ispod kože. (Rosenzweig & Azar,

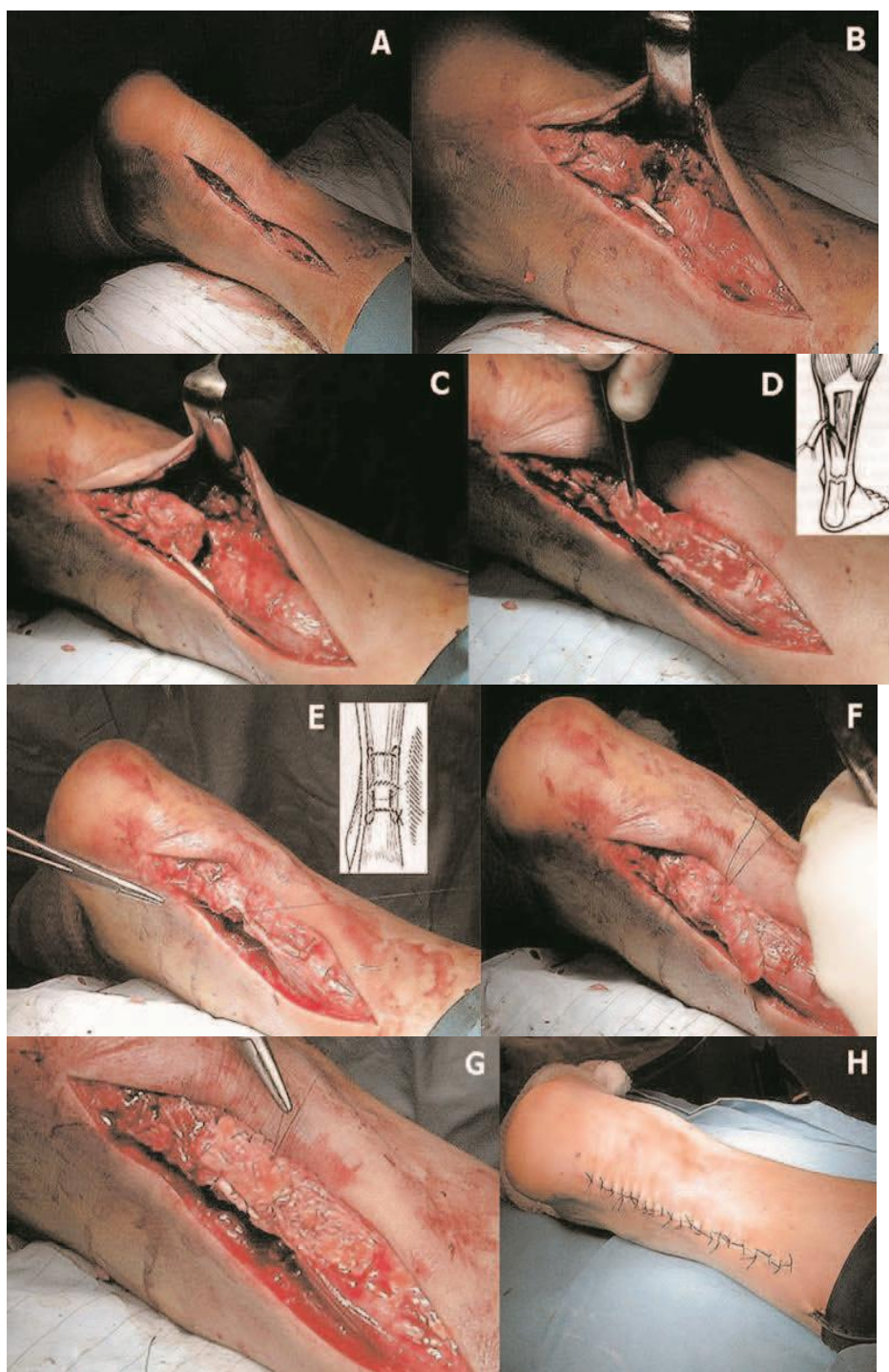
2009).

Rupture veće od 6 cm liječe se alograftima ili sintetičkim graftom, te V – Y augmentacijom s presatkom tetive m.flexor hallucis longus (Weatherall & al., 2010)

Augmentacija alograftom se koristi najčešće u obliku dermalnog alografta koji dodatno pojačavaju čvrstoću i snagu tetive te omogućuju veće rano opterećenje, kao i raniji povratak prijašnjim aktivnostima (Barber, McGarry, & Herbert, 2009).

Poslijeoperacijski tretman sastoji se u nošenju ortoza po posebnim protokolima rehabilitacije. Rehabilitacija se dijeli u 4 faze. Prva faza, faza odmora, traje prvih 2 tjedna iza operacije. Stopalo se u ortozi nalazi u 20° plantarne fleksije, te se od pacijenta zahtjeva da miruje i da drži ozljeđenu nogu na povišenom. Također, preporuča se hod sa štakama kako bi se u potpunosti izbjeglo odgurivanje stopala od podloge, odnosno kako bi se izbjeglo opterećenje noge. Druga faza, faza pažljivog hoda provodi se sljedećih 2 tjedna, odnosno 2 – 6 tjedna iza operacije. Postepeno uvodimo parcijano opterećenje noge, koliko bol to dopušta. Koristi se ortoza tvrdog dna s povišenom petom kako bi se započelo lagano hodanje. Ortoza se može skinuti samo kada se rade lagane vježbe aktivne dorzifleksije dok noge vise u sjedećem položaju, izbjegavajući dorzifleksiju preko neutralnog položaja. U trećoj fazi, fazi hodanja, 6 – 12 tjedana iza operacije, provodi se hodanje na ravnom stopalu, uz potpuno opterećenje noge u ortozi, bez korištenja štaka i izvođenje vježba podizanja pete, vježbe ravnoteže i

propriocepcije i aktivni vježbe opsega pokreta gležnja. U zadnjoj fazi, fazi jačanja mišića, od 12 tjedana nakon operacije u potpunosti se skida ortoza i opterećuje stopalo. Rade se vježbe jačanja mišića noge i postepeno se može, ako je pacijentu ugodno, vraćati aktivnostima kojima se bavio prije ozljede (Rehabilitation Guidelines for Achilles Tendon Repair).



Slika 3. Preuzeto iz Čretnik, Kosanović, & Smrkolj, Percutaneous Versus Open Repair of the Ruptured Achilles Tendon, 2005. Otvorena operacija s overflap augmentacijom.

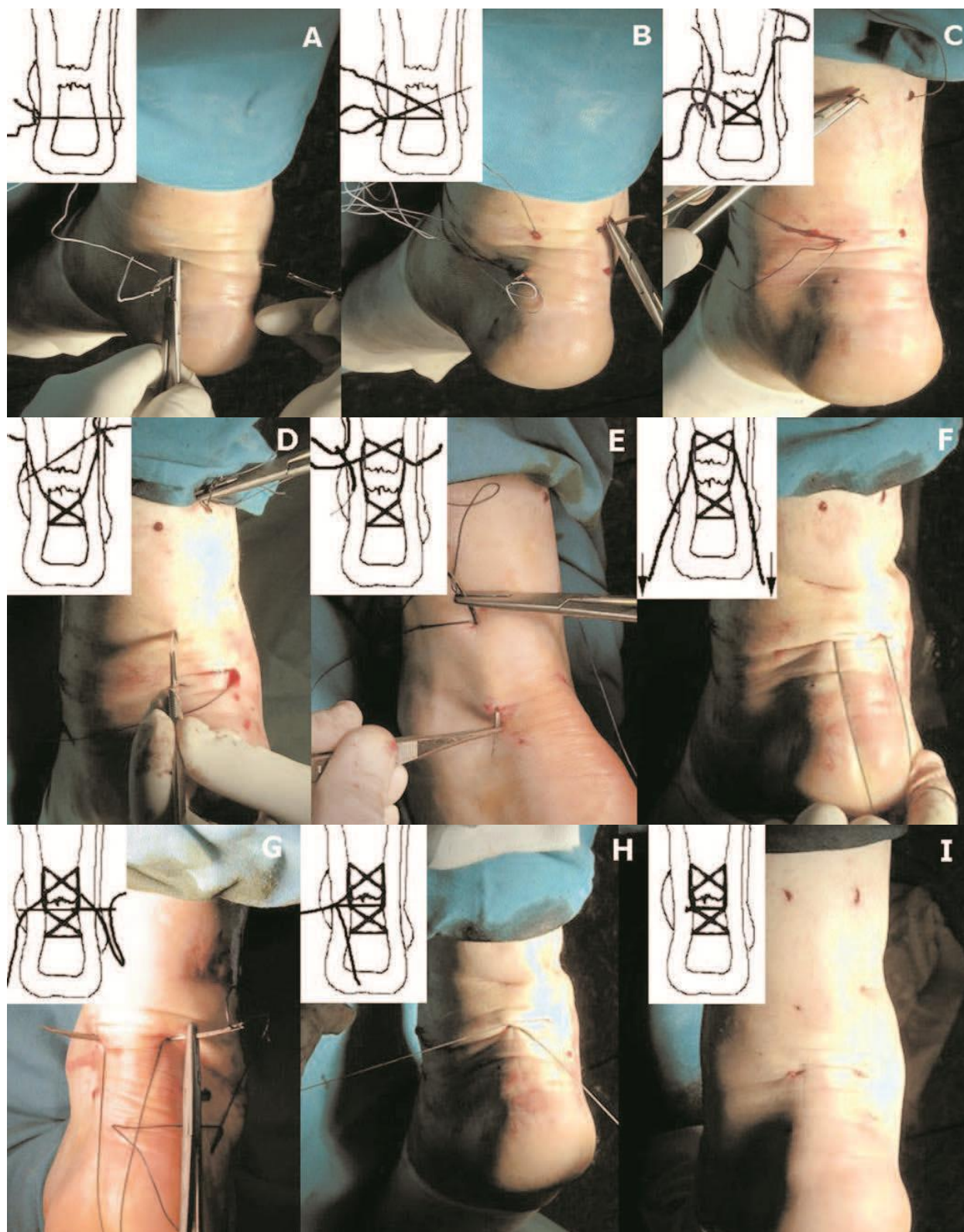
4.1.1.1. PREDNOSTI I NEDOSTACI

Glavna prednost otvorene metode liječenja rupture Ahilove tetive jest smanjena incidencija rerupture i to za 1,4% - 2,8% u odnosu na perkutanu metodu liječenja (Čretnik, Kosanović, & Smrkoj, Percutaneous Suturing of the Ruptured Achilles Tendon Under Local Anesthesia, 2004; Čretnik, Kosanović, & Smrkoj, Percutaneous Suturing of the Ruptured Achilles Tendon Under Local Anesthesia, 2004). Osim toga pruža mogućnost ranijeg funkcionalnog liječenja (Carter, Fowler, & Blokker, 1997). Nedostatak otvorene operacije su visoka cijena i komplikacije u obliku površinskih i dubokih infekcija, nekroza kože i tkiva, duboke venske tromboze i to čak 15,8% češće nego kod neoperativnog liječenja rupture (Kaufman, 2012).

4.1.2. PERKUTANA METODA LIJEČENJA

Perkutana metoda liječenja, prvo opisana sa strane Ma i Griffitha, posebno pod lokalnom anestezijom s funkcionalnim postoperativnim protokolom, nadilazi razlike između operativnog i neoperativnog liječenja kombinirajući prednosti obju metoda. Ma – Griffith metoda se uglavnom izvodi pod lokalnom anestezijom s 1%-ntnom otopinom Lidocaina. Koristeći lokalnu infiltrativnu anesteziju moguće je kontrolirati lateralnu inciziju zbog opasnosti ozljede n.suralisa. Ispalpira se defekt tetive te se urade dvije incizij na svakoj strani tetive, 2.5 cm od kraja defekta. Peanom se odvoji

ovojnica tetive od potkožnog tkiva, te se monofilamentnim neresorptivnim koncem na ravnoj igli prođe kroz tetivu od lateralno prema medijalno. Zatim se kroz svaku od ovih incizija ravnom iglom prođe kroz tetivu križno te se izađe distalno od mjesta rupture. Ova se mjesta izlaska prošire skalpelom, a lateralni se kraj koca uhvati na zakrivljenu iglu te se njime uđe kroz lateralnu inciziju da bi se izišlo na polovici distalnog kraja tetive. To se mjesto proširi skalpelom i peanom se oslobodi ovojnica tetive od potkožnog tkiva da bi se konac ponovno na ravnoj igli provukao na medijalnu stranu kroz tetivu. Zatim se to mjesto proširi skalpelom i konac se prebaci na zakrivljenu iglu da bi preko distalne medijalne incizije izašao kroz srednju medijalnu inciziju, te se tada zategao u čvor s drugim krajem konca, približavajući krajeve rupturirane tetive (Čukelj, Pivalica, & al., 2008). Fotografski i shematski prikaz na slici 4. Poslijeoperacijski tretman teče tako da se odmah nakon operacijskog zahvata nogu imobilizira u 20° plantarne fleksije tokom dva tjedna. Nakon dva tjedna gornji nožni zglob se imobilizira pod kutem od 90° još dva tjedna, a nakon skidanja imobilizacije započinjemo pasivnim razgibavanjem u vodi te vježbama izometrije i kontrolirane elektrostimulacije mišića operirane noge. Takva se terapija provodi 3 – 5 tjedana, a nakon 7 – 9 tjedana započinjemo s normalnim hodom i vježbama snage i proprioceptije. Nakon 4 -6 mjeseci dolazi do vraćanja sportu i normalnim aktivnostima. (Mandelbaum, Myerson, & Foster, 1995).



Slika 4. Perkutana metoda liječenja (fotografski i shematski prikaz). Preuzeto iz (Čretnik, Kosanović, & Smrkolj, Percutaneous Versus Open Repair of the Ruptured Achilles Tendon, 2005).

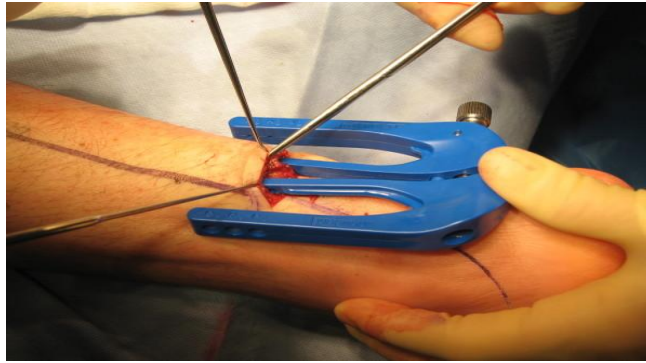
4.1.2.1. PREDNOSTI I NEDOSTACI

Prednosti perkutane metode liječenja su znatno lakša izvedivost u odnosu na otvorenu metodu, manji intraoperacijski i postoperacijski rizik, smanjen broj dana ležanja u bolnici, raniji početak rehabilitacije i fizikalne terapije, te malen postoperacijski ožiljak (Čukelj, Pivalica, & al., 2008). Nedostaci su to što zahvat mora biti napravljen najviše tjedan dana nakon ozljede da bi rezultati bili prihvatljivi (Čretnik, Kosanović, & Smrkolj, Percutaneous Suturing of the Ruptured Achilles Tendon Under Local Anesthesia, 2004). Također n.suralis je izložen ozljedi lateralnim incizijama (0% - 60%) (Ma & Griffith, 1977) što se pokušava izbjeći lokalnom anestezijom i postavljanjem incizija što medijalnije moguće. Iako se prije smatralo da perkutana metoda pruža samo 50% čvrstoće tetive od one koju pruža otvorena metoda, novijim modificiranim tehnikama šivanja postiže se ista čvrstoća kao i kod otvorene metode (Čretnik, Kosanović, & Smrkolj, Percutaneous Versus Open Repair of the Ruptured Achilles Tendon, 2005).

4.1.3. MINIMALNO INVAZIVNA METODA LIJEČENJA

Minimalno invaziva metoda se izvodi pod općom ili lokalnom anestezijom, dok pacijet leži na trbuhu. Palpira se ruptura tetive i napravi se horizontalna incizija 2 do 2,5 cm lateralno od rupture. Preparira se paratenon, te se učini debridman rupture. Tada se kroz inciziju smjesti naprava za bušenje (Achillon jig), prikazana na slici 5., kroz koju se stavljaju transtetivni šavovi kroz predviđene rupice na napravi. Šavovi zahvaćaju dva sloja kože, fasciju kruris, paratenon i proksimalnu Ahilovu tetivu. Kada stavimo šavove, izvadimo napravicu i šavovi ostaju unutar paratenona, te mogu biti zavezani s drugim krajem tetive na kojoj ponovimo ovaj isti postupak (Carmont & al., 2011). Tada stavimo mekanu udlagu stavljajući stopalo u 20° plantarne fleksije. Indikacija za minimalno invazivan zahvat je akutna ruptura Ahilove tetive smještena 2 do 8 cm od krpot petne kosti - tuberositas calcanei (Nunley, 2008) .

Postoperativni tretman uključuje aktivnost bez opterećenja uz elevaciju operiranog uda tokom prva dva tjedna (hodanje u bazenu, vježbe proprioceptije i snage). Nakon toga se dopuštaju rani pokreti, izbjegavajući dorzifleksiju. Parcijalno do potpuno opterećenje noge dopušta se 4 – 5 tjedana nakon što je moguća dorzifleksija. Povratak sportu i prijašnjim aktivnostima moguć nakan 5 mjeseci postoperativno (McCullough, Shaw, & Anderson, 2014).



Slika 5. Naprava za šivanje (Achillon jig). Preuzeto iz (Carmont & al., 2011).

4.1.3.1. PREDNOSTI I NEDOSTACI

Prednosti i nedostaci minimalno invazivne metode su zapravo identične kao i one kod perkutane metode budući da su vrlo slične. Jatrogeno oštećenje n.suralis je najozbiljnija i najčešća ozljeda. Prednosti su raniji početak rehabilitacije, malen ožiljak i u konačnici, brz oporavak.

4.1.4. KOMPLIKACIJE KIRURŠKOG LIJEČENJA

Komplikacije kirurške intervencije na Ahilovoj tetivi dijele se u velike i male.

Velike (važne) komplikacije obuhvaćaju infekcije tkiva, rerupture, bilo parcijalne ili potpune, sekundarne rerupture, trajnu poziciju stopala u ekvinus položaju, jako izduljenje Ahilove tetive, kronične fistule, nekrozu kože, duboku vensku trombozu,

emboliju i smrt. Najvažnija komplikacija operativnog liječenja, koju pod svaku cijenu svi liječnici žele izbjeći, jest infekcija tkiva rane. Duboka infekcija tkiva rane uzrokuje poražavajuće rezultate u liječenju rupture Ahilove tetive. Budući da je najčešće mjesto ruptore tetive ujedino i mjesto najslabije vaskularizacije, duboke infekcije se teško liječe jer antibiotik u nedovoljnim količinama dopire do žarišta. Zbog zakašnjelog i manjkavog cijeljenja tetive, infekcije često dovode do ponovnih operacija i defekata u krajnjem rezultatu (Čretnik, Kosanović, & Smrkolj, Percutaneous Versus Open Repair of the Ruptured Achilles Tendon, 2005).

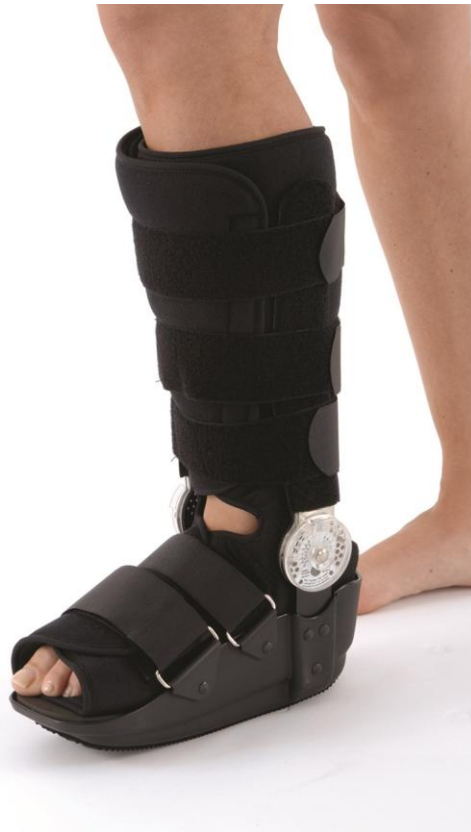U male (sporedne) komplikacije ubrajamo površinske infekcije, hematom, odgođeno cijeljenje rane, adhezija ožiljka, poremećaji senzibiliteta, granulom šava i puknuće šava (Čretnik, Kosanović, & Smrkolj, Percutaneous Versus Open Repair of the Ruptured Achilles Tendon, 2005).

4.2. NEOPERATIVNO LIJEČENJE RUPTURE

Neoperativno ili konzervativno liječenje rupture Ahilove tetive široko je prihvaćeno i često se koristi kao metoda liječenja rupture. Koristi se pretežito kod stariji osoba, koje nisu jako fizički aktivne ili imaju kontraindikacije za operativno liječenje. Rehabilitacijski program rupture Ahilove tetive sličan je kod konzervativnog i operativnog liječenja (Roche, 2015)

Nakon dijagosticiranja rupture, pacijentu se stopalo imobilizira u čvrstoj ortozi (čizmi) ispod koljena sa stopalom u 20° plantarne fleksije. Ortoza je prikazana na slici 6. Približenje puknutih krajeva tetive u tom položaju mora biti potpuno ili skoro potpuno na digitalnu palpaciju i na ultrazvučni pregled. Pacijentu se da tromboprofilaksa (Barfod, 2014). Pacijent miruje, hoda isključivo sa štakama kako ne bi bilo nikakvog opterećenja ozljeđene noge. Ortoza se nosi 24 sata dnevno, noga treba što češće biti u eleviranom položaju te bi se trebale održavati vježbe pokreta kuka, koljena i nožnih prstiju. 2 – 4 tjedna nakon postavljene ortoze započinje se lagano i kontrolirano pokretanje stopala u dorzifleksiju, ali ne preko neutralnog položaja. Također se započinje lagano opterećenje noge u obliku pažljivog hoda uz pomoć štaka, te se održava snaga trupa, gonjih udova, kukova i koljena. Nakon 4 – 8 tjedana opterećenje se progresivno povećava do potpune tjelesne težine, ali još uvijek uz pomoć štaka. Tokom tjedana kut stopala-podloga na ortozi se polako smanjuje dok se u potpunosti ne izravna. Izvode se aktivni pokreti gležnja iz položaja plantarne fleksije koliko je moguće, te podizanje pete u sjedećem položaju. Aktivna faza počinje 8 – 12 tjedana iza ozljede, postepenim

uvođenjem normalnog hodanja, sa potpunim opterećenjem, i potpunim skidanjem ortoze u 12. tjednu. Rade se vježbe jačanja gležnja i ozljeđenje noge. Od 12 – 24 tjedna postepeno se vraća aktivnostima kojima se pacijent bavio prije ozljede (Roche, 2015).



Slika 6. Ortoza za gležnanski zglob.

Preuzeto s <http://bauerfeind.hr/proizvod/walker-rom-rw0/#prettyPhoto>

Postoje razne teorije o tome treba li se odmah nakon ozljede uvesti kontrolirane vježbe pokreta i rano opterećenje ozljeđene noge. Rano opterećenje noge se navodi kao metoda izbora kod neoperativnog liječenja jer se smatra da pozitivno utječe na cijeljenje tetive i njena biomehanička svojstva, čineći je čvršćom i otpornijom na ozljede.

Opterećenje počinje već prvi dan nakon ozljede (Barfod, 2014) te osim što povoljno utječe na oporavak tetive, omogućuje pacijentu da se brine sam o sebi, što čini veliku razliku.

Kontrolirane vježbe pokreta također vode do boljeg cijeljenja tetive zbog poticanja otpuštanja faktora rasta, te je nađeno da je čvrstoća tetive tri puta veća nego kod nedinamičke rehabilitacije. Izvode se uporabom dinamičke ortoze koja dozvoljava pokrete gležnja ili s ortozom koja se može skinuti dok pacijent izvodi vježbe. Pacijenti su upućeni da svakih sat vremena 5 minuta skinu ortozu, te da sjede tako da ozljeđena noga visi u zraku i da rade aktivnu dorzifleksiju i pasivnu plantarnu fleksiju gležnja, puštajući stopalo da pada sve dok je udobno. Bitno je naglasiti da se dorzifleksija preko neutralnog položaja i opterećenje težinom prvih 6 tjedana ne preporučaju (Twaddle & Poon, 2007).

4.2.1. PREDNOSTI I NEDOSTACI

Neoperativno liječenje pogodno je za osobe starije životne dobi koje se ne bave aktivno sportom i prezatjevnim fizičkim aktivnostima. Također kod osoba koje imaju neke od kontraindikacija za operativno liječenje.

Prednosti neoperativnog liječenja su smanjeni broj komplikacija, pogotovo infekcija koje su česte u operativnom liječenju.

Nasuprot toga, u neoperativnom liječenju je veća incidencija reruptura (2.8% and 6.6% (Barfod, 2014)), odnosno 5,5% viša nego u operativnom liječenju (Kaufman, 2012) i veća incidencija

izduženja tetive iza liječenja koja dovodi do smanjene čvrstoće tetive i funkcije mišića. Zadnja istraživanja i meta – analize (Kaufman, 2012) (Barfod, 2014) pokazuju da neoperativno liječenje s funkcionalnim protokolom rehanilitacije i ranim kontroliranim vježbama pokreta pokazuju istu stopu rerupture, a ako rani pokreti nisu uključeni u oporavak, reruptura zaista je viša za 8,8% nego kod kirurškog liječenja.

4.3. PROCJENE USPJEHA LIJEČENJA

Da bismo procijenili uspješnost ili neuspješnost liječenja rupture Ahilove tetive, potrebni su nam kriteriji po kojima to određujemo.

Prvi kriterij je skala za gležanj – stopalo razvijena od Američkog ortopedskog društva za stopalo i gležanj (AOFAS). Maksimalan broj bodova je 100, 50 bodova odnosi ocjena funkcije, zatim 40 bodova bol i 10 bodova poravnavanje. Savršen rezultat od 100 bodova znači da pacijent ne osjeća bolove, da ima potpun opseg pokreta gležnja, bez nestabilnosti, dobro poravnane strukture, bez šepanja i ograničenja u svakodnevnim aktivnostima (Čretnik, Košir, & Kosanović, Incidence and Outcome of Operatively Treated Achilles Tendon Rupture in the Elderly, 2010). Zatim pacijentova procjena kvalitete njegova stila života nakon ozljede te procjena fizičke aktivnosti dnevnikom .

Slijedeće su funkcionalni testovi koje provodi medicinsko osoblje : podizanje pete 5cm od tla (podizanje na prste), neprestano podizanje pete na jednoj nozi do umora, visina podizanja pete (ako nije moguće izvesti podizanje pete 5cm od tla), podizanje na prste samo na jednoj (ozljeđenoj) nozi, testovi snage, skok test.

Osim funkcionalnih, provode se i biomehanički testovi : test čvrstoće, pasivni okretni moment, pohranjena energija tokom apsorpcije. Uz te testove, mjeri se i dužina same tetive i to klinički, radiološki, ultrazvukom i magnetnom rezonacijom. Zadnji, ali jako bitan, kriterij jest povratak aktivnostima kojima se pacijent bavio prije ozljede, te odsutnost s posla i pacijentovi prigovori na ishod terapije (Barfod, 2014).

5. ZAKLJUČAK

Ruptura Ahilove tetive važan je problem današnjice jer najviše zahvaća muškarce srednjih godina, na vrhuncu svog radnog potencijala, te ih je upravo zbog toga bitno na vrijeme dijagnosticirati i ispravno liječiti. Nепреpoznate rupture su čest problem, što se može izbjeći detaljnim kliničkim i ultrazvučnim pregledom, zlatnim standardom dijagnostike ruptуре. U slučaju nesigurnosti ili za potvrdu dijagnoze, koristi se magnetna rezonancija. Budući da se točna i pravilna metoda liječenja ruptуре Ahilove tetive još uvijek ne zna, potrebno je svakog pacijenta liječiti individualno i primjeniti metodu koja je prikladna njemu i koja će pružiti najbolji rezultat sukladnom protokolima profesije. I kirurško i konzervativno liječenje imaju svoje prednosti i nedostatke, tako da je na liječniku i pacijentu da zajedno dođu do rješenja koje je najbolje za pacijenta i njegovu kvalitetu života.

ZAHVALA

Prije svega, zahvaljujem se svome mentoru, doc.dr.sc Mariju Starešiniću, koji mi je predložio temu i svojom stručnom pomoći omogućio nastanak ovog diplomskog rada.

Zahvaljujem se svim profesorima i predavačima Medicinskog fakulteta u Zagrebu na prenesenom znanju, te uloženom trudu i vremenu i svim svojim kolegama koji su mi pomogli tokom studija.

Na kraju, posebno se zahvaljujem svojoj obitelji na podršci i razumijevanju.

Literatura

- Čretnik, A. (2012). *Achilles Tendon*.
- Čretnik, A., Žlajpah, L., Smrkolj, V., & Kosanović, M. (1999, April). The strenght of percutaneous methods of repair of the Achilles tendon: a biomechanical study. *Official Journal of the American Collage of Sports Medicine* .
- Čretnik, A., Košir, R., & Kosanović, M. (2010). Incidence and Outcome of Operatively Treated Achilles Tendon Rupture in yhe Elderly. *Foot & Ankle International* , 31 (1).
- Čretnik, A., Kosanović, M., & Smrkolj, V. (2004). Percutaneous Suturing of the Ruptured Achilles Tendon Under Local Anesthesia. *The Journal of Foot & Ankle Surgery* , 43 (2), 72-81.
- Čretnik, A., Kosanović, M., & Smrkolj, V. (2005). Percutaneus Versus Open Repair of the Ruptured Achilles Tendon. *The American Journal of Sports Medicine* , 33 (6).
- Čukelj, F., Pivalica, D., & al., e. (2008). Liječenje rupture Ahilove tetive : otvorena ili perkutana metoda. *Acta Chirurg Croat* , 5, 30-35.
- Ackermann, P., & al., e. (2001). Neuronal plasticity in relation to nociception and healing of rat achilles tendon. *J Orthop Res* , 21, 432-441.
- Ahmed, I., Lagopoulos, M., McConnell, P., & Soames, R. (1998). Blood supply of the Achilles tendon. *J Orthop Res* , 16, 591-596.
- Andresen, C. R., & Panchbhavi, V. K. (2012, March). A survey on management of chronic Achilles tendon ruptures. *American journal of orthopedics* .
- Aspenberg, P. (2001). Stimulation of tendon repair: mechanical loading, GDFs and platelets. A mini-review. *Int Orthop* , 31 (6), 783-789.
- Babić-Naglić, Đ. (2013). Tendinopatija. *Reumatizam* .
- Barber, F., McGarry, J., & Herbert, M. A. (2009). A biomechanical study of Achilles tendon repair augmentation using GraftJacket matrix. *Foot Ankle Int. Available at : doi: 10.3113/FAI.2008.0329* , 29 (3), 329-333.
- Barfod, K. W. (2014, January). Achilles tendon rupture; Assessment of non-operative treatment.
- Batten, M., Hansen, J., Dahners, L. C., & Carolina, N. (1996). *Influence of Dosage and Timing of Application of Platelet-Derived Growth Factor on Early H e a h g of the Rat Medial Collateral Ligament*.
- Benjamin, M., Theobald, P., Suzuki, D., & Toumi, H. (n.d.). *The Anatomy of the Achilles Tendon*. Retrieved from eknygos.lsmuni.it>springer
- Birk, D., Fitch, J., & Babiarz, J. (1990). Collagen fibrillogenesis in vitro: Interaction of types I and V collagen regulates fibril diameter. *J Cell Sci* , 95, 649-657.
- Bjur, D. (2010). *The human Achilles tendon - Innervation and intratendinous production of nerve signal substances - of importance in understanding the processes of Achilles tendinosis*.
- Carmont, & al., e. (2011). Percutaneous & Mini Invasive Achilles tendon repair. *Sports Medicine, Arthroscopy, Rehabilitation, Therapy & Technology* , 3 (28).
- Carmont, M. R. (2011). Percutaneous & Mini Invasive Achilles tendon repair. *Sports Med Arthrosc Rehabil Ther Technol* , 3 (38).
- Carter, T., Fowler, P., & Blokker, C. (1997). Functional postoperative treatment of Achilles tendon repair. *Clin Orthop.* , 20, 459-462.

Chan, B., Fu, S., Qin, L., Lee, K., Rolf, C., & Chan, K. (2000). Effects of basic fibroblast growth factor (bFGF) on early stages of tendon healing: a rat patellar tendon model. *Acta Orthop Scand*.

Chen, T., Rozen, W., Pan, W., & Ashton, M. (2009). The arterial anatomy of the Achilles tendon: anatomical study and clinical implications. *Clin Anat*, 23, 377-385.

Chiodo, C., Glazebrook, M., Bluman, E., & al., e. (2010). Diagnosis and treatment of acute Achilles tendon rupture. *J Am Acad Orthop Surg*, 18 (8), 503-510.

Claessen, F. M., Reijman, M., & de Vos, R.-J. (2014, June). Predictors of Primary Achilles Tendon Rupture. *Sports Medicine*.

Doral, M. n., Maffulli, N., Turhan, E., & Donmez, G. (2010, February). Functional Anatomy of the Achilles Tendon. *Knee Surgery Sports Traumatology Arthroscopy*.

Eliasson, P. (2011). *Response to mechanical loading in healing tendons*.

Fernandez-Fairen, M., & Gimeno, C. (1997). Augmented repair of Achilles tendon ruptures. *Am J Sports Med*, 25, 177-181.

Fugle-Meyer, A., Nordin, G., Sjöström, M., & Vahlby, L. (1979). Achilles tendon injury: a model for isokinetic strength training using biofeedback. *Scand J Rehab Med*, 11, 37-44.

Garrett, W. J., Califf, J., & Bassett, F. 3. (1984). Histochemical correlates of hamstring injuries. *Am J Sports Med*, 98, 98-103.

Gulati, V., & al., e. (2015). Management of achilles tendon injury: A current concepts systematic review. *World J Orthop.*, 6 (4), 380-386.

Ham, P., & Maughan, K. (2015). *Achilles tendinopathy and tendon rupture*. Retrieved from UptoDate: <http://www.uptodate.com/contents/achilles-tendinopathy-and-tendon-rupture#H27>

Harris, C., & Peduto, A. (2006). Achilles tendon imaging. *Australasian Radiology*, 50, 513-525.

Heinemeier, K., Schjerling, P. H., Magnusson, S., & Kjaer, M. (2013). Lack of tissue renewal in human adult Achilles tendon is revealed by nuclear bomb 14C. *J.Available at: <http://www.ncbi.nlm.nih.gov/pubmed/23401563>*, 54, 1-6.

Hildebrand, K., Woo, S., Smith, D., & al., e. (1998). The effects of platelet-derived growth factor-BB on healing of the rabbit medial collateral ligament. An in vivo study. *Am J Sports Med.*, 26 (4), 549-554.

Homer. (2005). *Ilijada i Odiseja*. Mozaik knjiga.

Houshian, S., Tscherning, T., & Riegels-Nielsen, P. (1998). The epidemiology of Achilles tendon rupture in a Danish county. *Injury*, 29, 651-654.

Inglis, A., & al., e. (1976). Ruptures of the tendo Achillis. An objective assessment of surgical and non-surgical treatment. *J Bone Joint Surg Am*, 58, 990-993.

Jones, D. (1998). Achilles tendon problems in runners. *Instr Course Lect.*, 47, 419-427.

Jozsa, L., & Kannus, P. (1997). Histopathological findings in spontaneous tendon ruptures. *Scand J Med Sci Sports*, 7 (2), 113-118.

Józsa L, K. P. (1997). *Human tendons: anatomy, physiology, and pathology*. Human Kinetics. Champaign, IL, USA.

Kainberger, F. M., Engel, A., Barton, P., Huebsch, P., Neuhold, A., & Salomonwitz, E. (1990). Injury of the Achilles Tendon: Diagnosis with Sonography. *American Journal of Roentgenology*, 155.

- Kaufman, A. (2012). Surgical versus Nonsurgical Treatment of Acute Achilles Tendon Rupture: A Meta-Analysis of Randomized Trials. *The Journal of Bone and Joint Surgery*.
- Killian, M., Cavinatto, L., & Galatz, L. (2012). The role of mechanobiology in tendon healing. *J Shoulder Elbow Surg*, 21 (2), 228-237.
- Krmpotić-Nemanić, J., & Marušić, A. (2001). *Anatomija čovjeka*. Zagreb: Medicinska naklada.
- Kujala, U., & al., e. (1992). ABO bloodgroups and musculoskeletal injuries. *Injury*, 23 (2), 131-133.
- Kurtz, C., Loebig, T., Anderson, D., DeMeo, P., & Campbell, P. (1999). Insulin-like growth factor I accelerates functional recovery from Achilles tendon injury in a rat model. *Am J Sports Med*, 27 (3), 363-369.
- Kvist, M., & Jozsa, L. (1987). Chronic Achilles paratenonitis in athletes: a histological and histochemical study. In *Pathology* (Vol. 19, pp. 1-11).
- Lagergren, C., & Lindholm, A. (1958). Vascular distribution in the Achilles tendon. *Acta Chir Scand*, 116, 491-495.
- Langberg, H., & Bulow, J. (1998). Blood flow in the peritendinous space of the human Achilles tendon. *Acta Physiol Scand*, 163, 149-153.
- Lantto, I., & al., e. (2014). Epidemiology of Achilles tendon ruptures: Increasing incidence over a 33-year period. *Scand J Med Sci Sports*.
- Lea, R. B., & Smith, L. (1972). Non-Surgical Treatment of Tendo Achilles Rupture. *The Journal of Bone and Joint Surgery*, 54-A (7), 1398-1407.
- Lin, T., Cardenas, L., & Soslowsky, L. (2004). Biomechanics of tendon injury and repair. *J. Biomech*, 37 (6), 865-877.
- Möller, A., Astron, M., & Westlin, N. (1996). Increasing incidence of Achilles tendon rupture. *Acta Orthop Scand*. Available at: <http://www.ncbi.nlm.nih.gov/pubmed/8948254>, 67 (5), 479-481.
- Ma, G., & Griffith, T. (1977). Percutaneous repair of acute closed ruptured Achilles tendon; a new technique. *Clin. Orthop*, 128, 247-255.
- Maffulli, N. (1999). Rupture of the Achilles tendon. *J Bone Joint Surg Am.*, 81 (7), 1019-1036.
- Maffulli, N. (1998). The clinical diagnosis of subcutaneous tear of the Achilles tendon. A prospective study in 174 patients. *Am J Sports Med*, 26 (2), 266-270.
- Maganaris, C. N., & Narici, M. V. (2005). Mechanical Properties of Tendons. In N. Maffulli, *Tendon Injuries* (pp. 14-21).
- Mandelbaum, B., Myerson, M., & Foster, R. (1995). Achilles tendon ruptures: a new method of repair, early range of motion, rehabilitation. *Am J Sports Med*.
- Matsumoto, F., Trudel, G., Uthoff, H., & Backman, D. (2003). Mechanical effects of immobilization on the Achilles[apos] tendon. *Arch Phys Med Rehabil.*, 84 (5), 662-667.
- McCullough, K. A., Shaw, C. M., & Anderson, R. B. (2014). Mini-Open Repair of Achilles Rupture in the National Football League. *Journal of Surgical Orthopaedic Advances*, 23 (4), 179-183.
- McKeon, B., Heming, J., Fulkerson, J., & al., e. (2006). The Krackow stitch: a biomechanical evaluation of changing the number of loops versus the number of sutures. *Arthroscopy*, 22, 33-37.
- Metz, R. (2009). *Acute Achilles tendon rupture - Treatment strategies and outcomes*. Amsterdam.

- Moore, K. (1985). *Clinically Oriented Anatomy* (Vol. II). Baltimore, USA: Williams & Wilkins.
- Nunley, J. A. (2008). *The Achilles Tendon: Treatment and Rehabilitation*. Springer Science & Business Media.
- Olsson, N. (2013). *Acute Achilles Tendon Rupture*.
- Padanilam, T. G. (2009). Chronic Achilles Tendon Ruptures. *Foot Ankle Clin.* , 14 (4), 711-728.
- Ponnappula, P., & Aaranson, R. R. (2010). Reconstruction of Achilles Tendon Rupture with Combined V-Y Plasty and Gastrocnemius-Soleus Fascia Turndown Graft. *The Journal of Foot & Ankle Surgery* , 49, 310-315.
- Rees, J., & al., e. (2006). Current concepts in the management of tendon disorders. *Rheumatology* , 45, 508-521.
- Rehabilitation Guidelines for Achilles Tendon Repair*. (n.d.). Retrieved from UWHealth: http://www.uwhealth.org/files/uwhealth/docs/sportsmed/SM-41576_AchillesTendonProtocol.pdf
- Rippstein, & al., e. (2001). Surgical repair of acute Achilles tendon rupture using a mini-open technique. *Foot Ankle Clin* , 7, 611-619.
- Roche, A. (2015). Achilles Tendon Rupture – Non-Operative Treatment Rehabilitation Guidelines. *London Foot & Ankle Surgery* .
- Rosenzweig, S., & Azar, F. (2009). Open repair of acute Achilles tendon ruptures. *Foot Ankle Clin. doi: 10.1016/j.fcl.2009.07.002.* , 14 (4), 699-709.
- Scheller, A., Kasser, J., & Quigley, T. (1980). Tendon injuries about the ankle. *Orthop Clin North Am* , 11, 801-811.
- Selvanetti, A., & Cipolla, M. (1997). Overuse tendon injuries: basic science and classification. *Op Tech Sports Med* , 5 (3), 110-117.
- Sharma, P., & Maffulli, N. (2006). Biology of tendon injury: healing, modeling and remodeling. *J Musculoskelet Neuronal Interact* , 6 (2), 181-190.
- Soroceanu, A., Sidhwa, F., Aarabi, S., Kaufman, A., & Glazebrook, M. (2012, December). Surgical Versus Nonsurgical Treatment of Acute Achilles Tendon Rupture A Meta-Analysis of Randomized Trials. *The Journal of Bone and Joint Surgery, Available at <http://dx.doi.org/10.2106/JBJS.K.00917>* .
- Strickland, J. (2005). The Scientific Basis for Advances in Flexor Tendon Surgery. *J. Hand Ther* , 18 (2), 94-110.
- Thomson, T. C. (1962). A Test for Rupture of the Tendo Achilles. *Acta Orthopaedica Scandinavica* , 32 (1), 461-465.
- Twaddle, B., & Poon, P. (2007). Early motion for Achilles tendon ruptures: is surgery important? A randomized, prospective study. *Am J Sports Med* , 35 (12), 2033-2038.
- Van Dijk CN, v. S. (2011). Terminology for Achilles tendon related disorders Available at: <http://www.pubmedcentral.nih.gov/articlerender.fcgi?artid=3076576&tool=pmcentrez&rendertype=abstract>. Accessed October 20, 2013. . *Knee Surg Sports Traumatol Arthrosc.* , 19 (5), 835-841.
- Van Sterkenburg, M. N., & Van Dijk, C. N. (2011). Mid-portion Achilles tendinopathy: why painful? An evidence-based philosophy. *Knee Surg Sports Traumatol Arthrosc.* , 19 (8), 1367-1375.
- Viidik, A. (1962). Tensile strength properties of Achilles tendon system in trained and untrained rabbits. *Acta Orthop Scand* , 10, 261-272.

- Virchenko, O., & Aspenberg, P. (2006). How can one platelet injection after tendon injury lead to a stronger tendon after 4 weeks? Interplay between early regeneration and mechanical stimulation. *Acta Orthop.* , 77 (5), 806-812.
- Waggett, A., Ralphs, J., & Kwan, A. (1998). Characterization of collagens and proteoglycans at the insertion of the human Achilles tendon. *Matrix Biol* , 16, 457-470.
- Waterston, S. (1997). Histochemistry and biochemistry of Achilles tendon ruptures. *University of Aberdeen (Ed)* , 1-58.
- Waterston, S., & Maffulli, N. (1997). Subcutaneous rupture of the Achilles tendon: basic science and some aspects of clinical practice. *Br J Sports Med* , 31 (4), 285-298.
- Weatherall, J., & al., e. (2010). Acute Achilles Tendon Ruptures. *Orthopedics* , 33 (10), 758-764.
- Weber, M., & al., e. (2003). Nonoperative Treatment of Acute Rupture of the Achilles Tendon Results of a New Protocol and Comparison with Operative Treatment. *THE AMERICAN JOURNAL OF SPORTS MEDICINE*, , 31 (5).
- Young, S., & Maffulli, N. (2007). Etiology and epidemiology of Achilles tendon problem. In N. Maffulli, & L. (. Almekinders, *The Achilles Tendon*. . Springer-Verlag London Limited.
- Zantop, T., Tillmann, B., & Petersen, W. (2003). Quantitative assessment of blood vessels of the human Achilles tendon: An immunohistochemical cadaver study. *Arch Othop Trauma Surg* , 123, 501-504.
- Zhang, F., Liu, H., Stile, F., & al., e. (2003). Effect of vascular endothelial growth factor on rat Achilles tendon healing. *Plast Reconstr Surg* , 112 (6), 1613-1619.
- Zhang, J., & Wang, J. (2010). Mechanobiological response of tendon stem cells: implications of tendon homeostasis and pathogenesis of tendinopathy. *J Orthop Res.* , 28 (5), 939-643.

ŽIVOTOPIS

Rođena sam 29.11.1991. u Zagrebu, gdje sam i odrasla i pohađala OŠ Bartola Kašića na Jarunu i II. Opću gimnaziju u Zagrebu. Upisala sam Medicinski fakultet u Zagrebu 2010. godine. Za vrijeme studija bila sam članica studentskog udruženja CroMSIC-a, te sam sudjelovala na studentskim radionicama i kongresima.