

Artroskopski pristup rješavanju ozljeda koljenskog zgloba u sportskoj traumatologiji

Horvat, Mario

Master's thesis / Diplomski rad

2016

Degree Grantor / Ustanova koja je dodijelila akademski / stručni stupanj: **University of Zagreb, School of Medicine / Sveučilište u Zagrebu, Medicinski fakultet**

Permanent link / Trajna poveznica: <https://um.nsk.hr/um:nbn:hr:105:378708>

Rights / Prava: [In copyright](#)/[Zaštićeno autorskim pravom.](#)

Download date / Datum preuzimanja: **2024-07-30**



Repository / Repozitorij:

[Dr Med - University of Zagreb School of Medicine Digital Repository](#)



**SVEUČILIŠTE U ZAGREBU
MEDICINSKI FAKULTET**

Mario Horvat

**Artroskopski pristup rješavanju ozljeda
koljenskog zgloba u sportskoj
traumatologiji**

DIPLOMSKI RAD



Zagreb, 2016.

**SVEUČILIŠTE U ZAGREBU
MEDICINSKI FAKULTET**

Mario Horvat

**Artroskopski pristup rješavanju ozljeda
koljenskog zgloba u sportskoj
traumatologiji**

DIPLOMSKI RAD



Zagreb, 2016.

Ovaj diplomski rad izrađen je na Klinici za traumatologiju Kliničkog bolničkog centra Sestre milosrdnice pod vodstvom prim.dr.sc. Nikice Daraboša, dr. med. i predan je na ocjenu u akademskoj godini 2015./2016.

Mentor rada: prim. dr. sc. Nikica Daraboš, dr. med.

POPIS KRATICA

LCA – ligamentum cruratum anterius

LCP – ligamentum cruratum posterius

lat. – latinski

eng. – engleski

Lig. – ligamentum

m. – musculus

UZV – ultrazvuk

AP – anteroposteriorno

LL – laterolateralno

MR – magnetska rezonancija

TENS – transkutano električna živčana stimulacija

SADRŽAJ

SAŽETAK.....	2
SUMMARY	3
1. UVOD.....	4
2. ANATOMIJA KOLJENA.....	5
2.1. Ukrižene sveze koljena	6
2.2. Meniskusi.....	7
2.3. Zglobna hrskavica	7
3. FUNKCIJA KOLJENSKIH STRUKTURA	8
4. VRSTE KRETNJI U KOLJENSKOM ZGLOBU	9
5. OZLJEDE UNUTARNJIH KOLJENSKIH STRUKTURA	10
6. DIJAGNOSTIKA OZLJEDA KOLJENSKOG ZGLOBA.....	14
7. ŠTO JE TO ARTROSKOPIJA I NJEZIN ZNAČAJ U ZBRINJAVANJU OZLJEDA KOLJENA.....	17
8. LIJEČENJE OZLJEDE PREDNJE UKRIŽENE SVEZE	19
9. USPOREDBA TightRope i RigidFix TEHNIKE REKONSTRUKCIJE LCA	22
9.1. TightRope	22
9.2. RigidFix	23
10. REZULTATI	25
11. VAŽNOST REHABILITACIJE NAKON REKONSTRUKCIJE LCA.....	32
RASPRAVA	33
ZAKLJUČAK.....	36
ZAHVALA.....	37
POPIS LITERATURE.....	38
ŽIVOTOPIS.....	41

SAŽETAK

Artroskopski pristup rješavanju ozljeda koljenskog zgloba u sportskoj traumatologiji

Mario Horvat

Koljeno je najveći i najsloženiji zglob u našem tijelu. Većina sportaša, bilo rekreativaca ili onih koji se bave profesionalnim sportom, znaju bar ponešto o ozljedama koljena i koje sve strukture se mogu ozlijediti. Cilj istraživačkog dijela ovog rada bio je usporediti dvije tehnike proksimalne fiksacije presatka u natkoljениčnoj kosti koje se koriste kod rekonstrukcije prednje ukrižene sveze. Artroskopska rekonstrukcija prednje ukrižene sveze danas je metoda izbora. Podaci koji su korišteni u ovom istraživanju prikupljeni su uvidom u povijest bolesti bolesnika koji su operirani u Klinici za traumatologiju KBC Sestre milosrdnice u razdoblju od 1.1.2013. do 31.12.2014. godine te su praćeni u vremenskom razdoblju do približno godinu dana poslije operacije. Kod obje tehnike cilj je bio uočiti moguće znakove instabiliteta poslijeoperacijski koji bi se smatrali nedostatkom tih tehnika. Kod Rigidfix tehnike u poslijeoperacijskom praćenju, testovi prednje nestabilnosti koljena bili su negativni i kod bolesnika se nije nalazilo znakova instabiliteta. Kod TightRope tehnike 6 bolesnika, odnosno 12% od ukupnog broja obrađenih bolesnika imalo je znakove instabiliteta koljena poslijeoperacijski. U poslijeoperacijskom tijeku, praćenjem bolesnika, kod obje tehnike femoralne fiksacije zabilježena je izrazita hipotrofija natkoljene muskulature. To je jedan od razloga zašto je rehabilitacija nakon rekonstrukcije prednje ukrižene sveze neizmjenno važan dio za povratak u sportske aktivnosti i slobodan režim opterećenja koljena. S rehabilitacijom se započinje već isti dan nakon operacijskog zahvata. Poslijeoperacijski se upotrebljava ortoza za koljeno.

Ključne riječi: prednja ukrižena sveza, rekonstrukcija, Rigidfix, TightRope, instabilitet

SUMMARY

Arthroscopic Approach to the treatment of Knee Injuries in the Sports Traumatology

Mario Horvat

The knee is the largest and most complex joint in our body. Most athletes, both amateurs and professionals, know at least something about knee injuries and structures which can be injured. The aim of the research was to compare two techniques of proximal fixation of the graft in thigh bones used in reconstruction of the anterior cruciate ligament. Arthroscopic reconstruction of the anterior cruciate ligament is today's method of choice. The data used in this study were collected after the evaluation of the medical history of patients who underwent the surgery at the Clinic for Traumatology Hospital Sisters of Charity in the period from 1/1/2013 to 31/12/2014 and were monitored for about one year after the surgery. With both of the techniques, the aim was to address possible signs of instability after the surgery which would be considered as their deficiency. In postoperative monitoring, the examinations of anterior knee instability after the Rigidfix technique, were negative and the patients were not showing any signs of instability. In TightRope technique 6 patients, or 12% of total patients, had signs of postoperative knee instability. By monitoring patients in the postoperative period, there was a high level of hypotrophy of thigh muscles observed in both of the techniques. This is one of the reasons why rehabilitation after reconstruction of the anterior cruciate ligament is a very important part in order to return to sports activities and unconstrained usage of the knee. The rehabilitation starts on the same day after the surgery. A brace for the knee is used postoperatively.

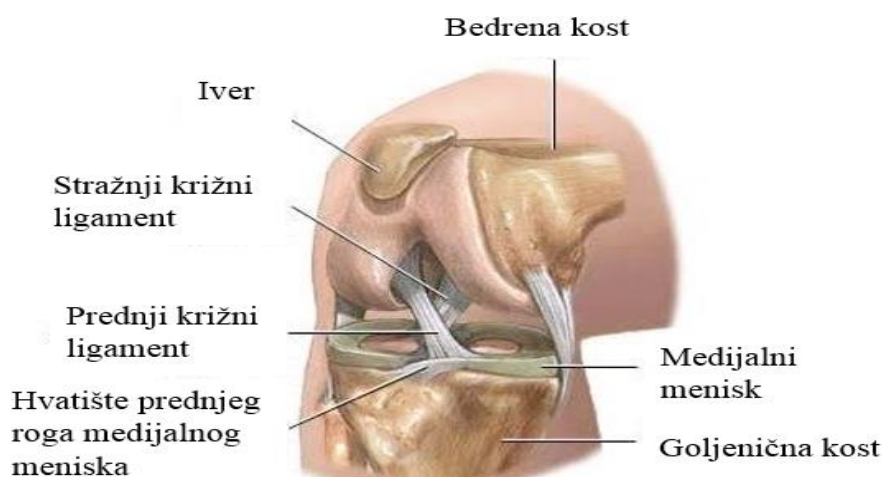
Key words: anterior cruciate ligament, reconstruction, Rigidfix, Tightrope, instability

1. UVOD

Koljeno je najveći i najsloženiji zglob u našem tijelu. To je ujedno i zglob kojeg nijedan sportaš nipošto ne želi ozlijediti, već sportaši zaziru od bilo kakve primisli na ozljedu tog zgloba. Većina sportaša, bilo rekreativaca ili onih koji se bave profesionalnim sportom, znaju bar ponešto o ozljedama koljena i koje sve strukture se mogu ozlijediti. Osobno sam iskusio na svojoj koži, tj. koljenu što znači ozlijediti neku od struktura tog fascinantnog zgloba. To mi je ujedno i motivacija za istraživanje ozljeda koljena i svih stvari vezanih uz liječenje istih. Kao sportaš koji se bavio nogometom, u samo jednom krivom doskoku unutar igre i u samo djeliću sekunde osjetio sam strahovitu bol u koljenu i nakon toga priča se počela odmotavati. Upoznao sam značenje riječi ruptura prednje ukrižene sveze (LCA), rekonstrukcija LCA, pa opet reruptura LCA, i to sve na svojem koljenu. Čim sam vidio temu diplomskog rada nisam ni trenutka dvojio da želim pisati o toj temi.

2. ANATOMIJA KOLJENA

Zglob koljena (lat. *articulatio genus*) grade tri kosti: bedrena kost (lat. *femur*), iver (lat. *patella*) i potkoljениčna kost (lat. *tibia*). To je složeni zglob koji se sastoji od zgloba kojeg čine bedrena kost i iver (lat. *articulatio femoropatellaris*) i zgloba kojeg čine bedrena kost i potkoljениčna kost (lat. *articulatio femorotibialis*). Oba kondila bedrene kosti (lat. *condylus femoris*) klizu na gornjoj zglobnoj ploštini potkoljениčne kosti (lat. *facies articularis superior tibije*). Tako nastaje bikondilarni zglob (lat. *articulatio bicondylaris*). Bikonveksni kondili bedrene kosti su, gledano sa strane, spiralno savijeni. Savijenost se smanjuje sprijeda prema straga. U suprotnosti s time su zglobne fasete glave potkoljениčne kosti malo konkavne. Napadnu inkongruenciju zglobnih tijela izjednačuju menisci (lat. *meniscus*). Debljina zglobne hrskavice prilagođuje se područjima najvećeg opterećenja pritiskom. U zglobu kojeg čine bedrena kost i iver (lat. *articulatio femoropatellaris*) su prednja zglobna ploština bedrene kosti (lat. *facies patellaris femoris*) i stražnja zglobna ploština ivera (lat. *facies articularis patellae*) u zglobnom kontaktu. Zglobna čahura sa svojim fibrozim slojem (lat. *stratum fibrosum*) je pričvršćena za potkoljениčnu kost, jedan centimetar ispod rubova hrskavice. Na bedrenoj kosti bočno zaobilazi kondile. Sprijeda je srasla s tetivom kvadricepsa i čašicom i ne da se jasno omeđiti. Straga doseže do interkondilarne linije (lat. *linea intercondylaris*). Sinovijalni sloj (lat. *stratum synoviale*) je sprijeda, medijalno i lateralno pričvršćen za glavu tibije uz granicu hrskavice i kosti. Straga prodire između obje zglobne fasete na gornjoj zglobnoj ploštini potkoljениčne kosti (lat. *facies articularis superior tibije*) zaobilazi prednju interkondilarnu površinu (lat. *area intercondylaris anterior*). Zbog toga se ukrižene sveze nalaze ekstraartikularno odnosno intrakapsularno. (Vinter I., 2009.; Marušić A., 2004.)



Slika 1. Strukture koljenskog zgloba

Prema: <https://www.fitness.com.hr>

2.1. Ukrižene sveze koljena

Patelarni ligament (lat. ligament (lig.) patellae) proizlazi iz hvatišta tetiva četveroglavog mišića (lat. musculus (m.) quadriceps femoris). Seže od vrha ivera do proksimalnog dijela potkoljenice (lat. tuberositas tibiae). Unutarnja pobočna sveza (lat. lig. collaterale tibiale) je unutarnji ligament koji polazi s medijalnog epikondila bedrene kosti (lat. epicondylus medialis femoris) i pričvršćuje se ispod platoa glave tibije za unutarnji proksimalni dio potkoljenične kosti (lat. facies medialis tibiae). Vanjska pobočna sveza (lat. lig. collaterale fiburale) je vanjski ligament koji seže od lateralnog epikondila bedrene kosti (lat. epicondylus lateralis femoris) do glave lisne kosti (lat. caput fibulare). (Lat. lig. crutiata) su ukrižene sveze. Ukrižene sveze međusobno se križaju u obliku slova „x“ i otuda potječe njihov naziv. Prednja ukrižena sveza (lat. ligamentum crutiatum anterius (LCA)) seže od prednje interkondilarne plohe tibije (lat. area intercondylaris anterior tibiae) do stražnje unutarnje površine lateralnog kondila bedrene kosti (lat. condylus lateralis femoris). Spiralno je savijen i daje se podijeliti u tri svežnja vlakana: anteromedijalni, intermedijalni i posterolateralni svežanj. Stražnja ukrižena sveza (lat. lig. crutiatum posterius (LCP)) počinje s stražnje interkondilarne plohe tibije (lat. area intercondylaris posterior) i stražnjeg ruba tibije. Veže se za unutarnju površinu medijalnih kondila bedrene kosti. Snažnija je od prednje ukrižene sveze. (Vinter I., 2009.)

2.2. Meniskusi

Meniskusi imaju C oblik, odnosno oblik polumjeseca savijene ploče od fibrozne hrskavice. Šira vanjska strana srasla je s zglobnom čahuricom. Zato što kližu po glavi tibije, opisani su kao transportabilne zglobne čašice. Klinasto su umetnuti između femoralnih i tibijalnih zglobnih površina. Postoje meniskus medialis, odnosno unutarnji meniskus i meniskus lateralis, odnosno vanjski meniskus. Unutarnji meniskus ima kontakt sa stražnjim dijelom unutarnje pobočne sveze (lat. lig. collaterale tibiale). Svaki menisk ima dva hvatišta, jedno u prednjoj interkondilarnoj areji, a drugo u stražnjoj. Opskrba krvlju, odnosno inervacija meniskusa ide za perimeniskalnu rubnu mrežu grananja od a. media genu. Centralni dio je bez krvi, hrani se sinovijom. Pri muskularno neosiguranim rotacijskim pokretima u zglobu koljena najugroženiji je manje pokretljivi, meniscus medialis. Na njega otpada 90% svih ozljeda meniskusa. (Vinter I., 2009.; Jalšovec D., 2005.)

2.3. Zglobna hrskavica

Zglobna hrskavica je hijalina hrskavica koja je čvrsto sraštena uz kost, a površina joj je glatka i sjajna. Debljina je hrskavičnog sloja različita, ali u prosjeku iznosi 2 – 5 milimetara. Iznimno zadebljana mjesta mogu se naći na iveru (6 milimetara). Prehrana hrskavičnog sloja zbiva se dijelom s pomoću sinovijalne tekućine, a dijelom difuzijom iz kapilara sinovijalne membrane (Platzer W., 2011.) Hrkavica koljena je tkivo koje nema ni krvne ni limfne žile, a ni živaca. Nema svojstvo regeneracije, pa ju moramo čuvati i sprječavati artrotske promjene koljena.

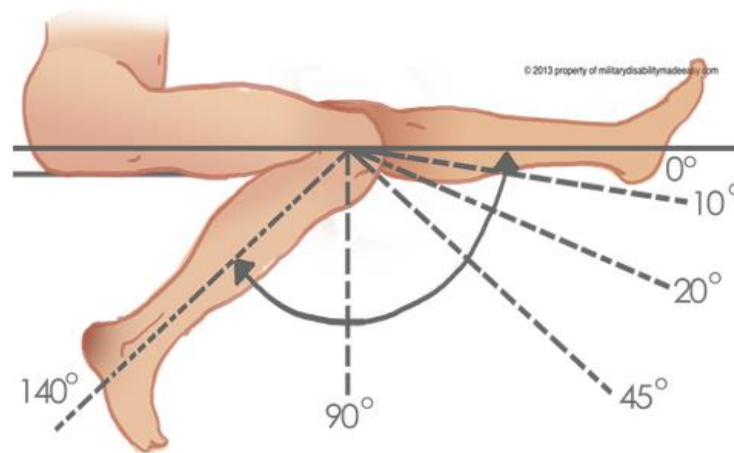
3. FUNKCIJA KOLJENSKIH STRUKTURA

Ukrižene sveze osiguravaju zglob prije svega u sagitalnoj ravnini, frontalnoj, ali i horizontalnoj ravnini. Bedrena kost i goljениčna kost se ne daju pomicati jedna prema drugoj. Pri insuficijenciji ili rupturi ukriženih sveza goljениčna se kost daje pomicati prema bedrenoj kosti (fenomen ladice). Ukrižene sveze osiguravaju rotacijsku stabilnost. Pri unutarnjoj rotaciji su ukrižene sveze uvijene jedna u drugu i zategnute. Pri vanjskoj rotaciji se odmotavaju. Funkcija kolateralnih ligamenata je da stabiliziraju koljeno u ispruženom položaju. Meniskusi izjednačavaju inkongruenciju kondila bedrene kosti i platoa glave potkoljениčne kosti. Osim toga, povećavaju površinu prijenosa pritiska i tako smanjuju pritisak zglobne površine. (Vinter I., 2009.) Hijalina hrskavica ima veliku sposobnost prenošenja tereta na subhondralnu kost zbog svoje tvrdoće. Tvrdoća hrskavice ovisi o količini vode. (Elabjer E., 2012.)

Ravnomjerno opterećenje zglobnih površina i fiziološki međusobni položaj anatomske struktura koljenskog zgloba, preduvjet su skladne funkcije koljenskog zgloba kao i cijelog donjeg uda. Kako je koljenski zglob složen i sudjeluje u biomehanici cijelog donjeg uda, svako odstupanje od fizioloških vrijednosti dovodi do promjena i na višim i na nižim razinama i obratno. (Matoković D., 2015.)

4. VRSTE KRETNJI U KOLJENSKOM ZGLOBU

U koljenom zglobu moguće su sljedeće kretnje: ekstenzija, fleksija, unutarnja i vanjska rotacija. Ekstenzija je moguća do 0° , a daljnju ekstenziju priječe kolateralne sveze te prednji dio prednje ukrižene sveze i stražnji dio stražnje ukrižene sveze. U ispruženom koljenom zglobu (0°) moguća je još samo pasivna hiperekstenzija $5^\circ - 10^\circ$. Aktivna fleksija je u koljenom zglobu moguća od $120^\circ - 150^\circ$. Goljenična kost se može flektirati i više, ali pasivno utjecajem izvanjske sile, i to do krajnje granice do 170° . Rotacija prema van i prema unutra uz 90° fleksije je: prema van 40° , a prema unutra od $10^\circ - 30^\circ$. (Keros P., Pećina M., 2007.)

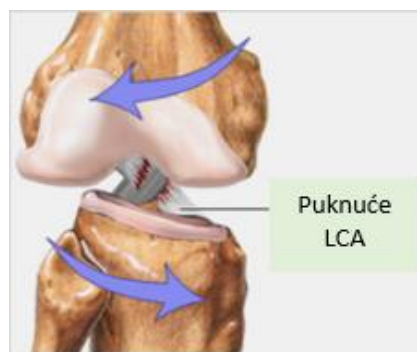


Slika 2. Kretnje u koljenskom zglobu

Prema: www.militarydisabilitymadeeasy.com

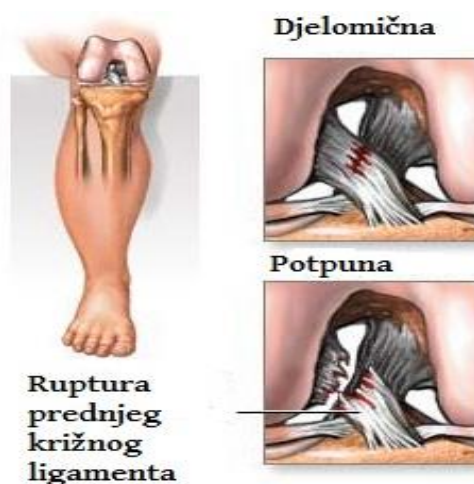5. OZLJEDE UNUTARNJIH KOLJENSKIH STRUKTURA

Koljeno je najsloženije građen zglob čovjeka podložan mnogim ozljedama i degenerativnim promjenama i zahtjeva uistinu i složeno liječenje. (Pećina M., 1982.) Ozljeda prednje ukrižene sveze javlja se kod hiperekstenzije koljena ili kod flektiranog koljena (pomakom femura prema straga), pri čemu je potkoljenica fiksirana na tvrdu podlogu. Ozljeda stražnje ukrižene sveze nastaje kod flektiranog koljena zbog pomaka kondila tibije prema kondilima femura u smjeru prema straga. (Šoša T., Sutlić Ž., Stanec Z., Tonković I. i sur, 2007.)



Slika 3. Prikaz načina puknuća LCA

Prema: www.southernortho.co.nz



Slika 4. Djelomično i kompletno puknuće LCA

Prema: www.reha.hr

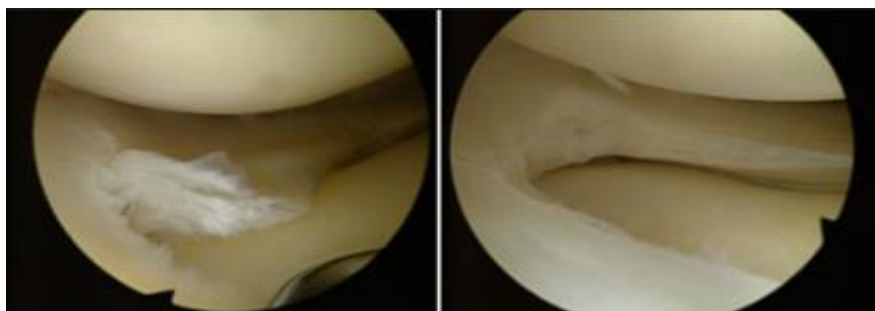
Ozljede meniskusa nastaju zbog nagle ekstenzije ili rotacije u flektiranom koljenu s učvršćenom potkoljenicom. (Gilroy A. M., 2011.) Za nastanak ozljede medijalnog meniskusa opasan je položaj djelomične fleksije, abdukcije i rotacije goljenične kosti prema van. Za nastanak pak ozljede lateralnog meniskusa opasan je položaj djelomične fleksije, adukcije i rotacije goljenične kosti prema unutra. (Keros P., Pećina M., 2007.)



Slika 5. Vrste ozljeda meniska

Prema: www.kneeandshoulderclinic.com.au

Ozljede meniskusa liječe se odstranjenjem meniskusa, odnosno pacijalnim, rijetko suptotalnim ili totalnim odstranjenjem dijela ozlijeđenog meniskusa ili rekonstrukcijom i šivanjem puknuća meniskusa, kada god je to moguće.. (Vinter I., 2009).

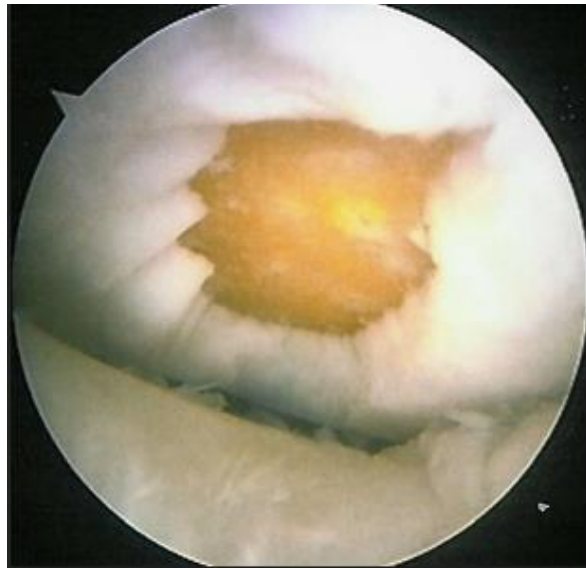

Slika 6. Artroskopski prikaz, lijevo - poprečne rupture trupa vanjskog meniska, desno - liječenja poštednom meniscektomijom

Prema: www.akromion.hr

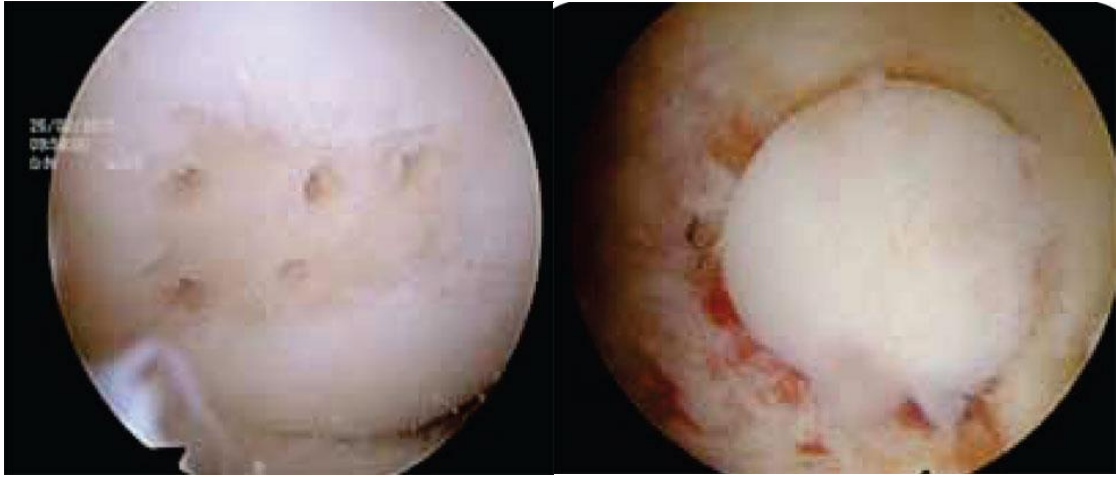Ozljede zglobne hrskavice vrlo teško cijele. U slučaju površinskog oštećenja zglobne hrskavice može se učiniti artroskopsko brijanje (eng. shaving) hrskavice, odnosno samo zagladiti oštećenje hrskavice. (Pećina M., 2004.)

Hrskavični se defekt može liječiti mikrofrakturama gdje se posebnim instrumentom poput šila učine subhondralne frakture do dubine od 1 do 2 mm. Tim načinom se stvori reparat od fibrokartilaginoznog tkiva. Drugi način je mozaik-plastika koja je postupak autologne transplantacije hrskavice sa subhondralnom kosti. Prenosi se u pravilu na defekte hrskavice na kondilima bedrene kosti. (Elabjer E., 2012)



Slika 7. Artroskopski prikaz četvrtog stupnja hrskavičnog oštećenja kondila bedrene kosti

Prema: www.hipandkneeclinics.com



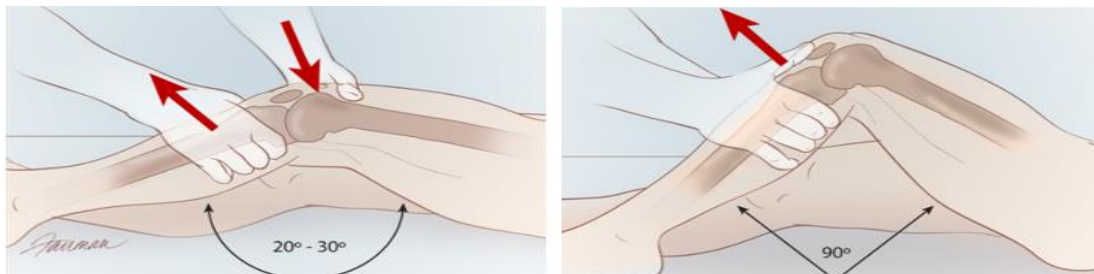
Slika 8. Prikaz (lijevo) mikrofraktura na mjestu hrskavičnog oštećenja, i (desno) mozaik-plastike, odnosno transplantaciju zdrave hrskavice sa subhondralnom kosti na mjesto hrskavičnog oštećenja

Prema: www.akromion.hr

6. DIJAGNOSTIKA OZLJEDA KOLJENSKOG ZGLOBA

Kod svih ozljeda koljenog zgloba neizostavna i vrlo važna je anamneza. Za koljenski se zglob može reći da je u nekim slučajevima dobro uzeta anamneza ne samo pola dijagnoze, već cijela dijagnoza i iskusan kliničar može si nekad dopustiti da samo na osnovu anamneze postavi dijagnozu. (Pećina M., 2004.) U sportskim aktivnostima bolesnici navode proklizavanje koljena, rotaciju koljena, bježanje koljena, ali i osjećaj da je nešto puklo u koljenu. Sve to je suspektno na neko oštećenje, odnosno ozljedu unutarzglobnih struktura. Nakon anamneze, sljedeći na redu je fizikalni pregled, odnosno ispitivanje kliničkih testova ozljeda kolateralnih, ukriženih ligamenata, meniska i ozljeda ekstenzornog aparata koljena. (Šoša T., Sutlić Ž., Stanec Z., Tonković I. i suradnici, 2007.) Primjerice, ako se pola sata nakon nastanka ozljede pojavi oteklina cijelog zgloba, tada možemo biti sigurni da je posrijedi hemartros. (Pećina M., 2004.)

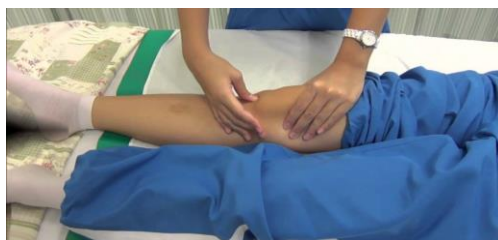Puknuće prednje ukrižene sveze uzrokuje takozvani prednji fenomen ladice, tj. u čovjeka s flektiranim koljenom može se pomaknuti potkoljenica 2- 3 centimetara prema naprijed. Pri puknuću stražnje ukrižene sveze i vanjske pobočne sveze (lat. lig. collaterale fibulare), nastaje stražnji fenomen ladice, tj. moguće je potkoljenicu pri flektiranom koljenu pomaknuti prema natrag. (Platzer W., 2011.) Simptom prednje, odnosno stražnje ladice se ispituje pod kutem od 90°. Simptom ladice može se provjeriti pri fleksiji koljena od 20° - 30°, a tada govorimo o pozitivnom ili negativnom Lachmanovom pokusu. (Pećina M. Zagreb, 1982.) Pomak platoa tibije prema naprijed ocjenjuje se u milimetrima i to: + jednako 5 milimetara, ++ jednako 10 milimetara, +++ jednako 10 milimetara. (Pećina M., 2004.)



Slika 9. Lachmanov test (lijevo) i test prednje ladice (desno)

Prema: www.clinicaladvisor.com

Kod ozljede meniskusa od pomoći su nam znakovi Steiman I i II te Apley-jev test. (Šoša T., Sutlić Ž., Stanec Z., Tonković I. i sur., 2007.) Pasivnu i aktivnu pokretljivost zgloba treba ispitati oprezno i nježno (osobito ako je zglob otečen i bolan), u fleksiji, ekstenziji, unutarnjoj i vanjskoj rotaciji. Uspoređuje se pokretljivost bolesne i zdrave strane. Za vrijeme pasivnog pokretanja treba staviti dlan na zglob. Balotman patele je neizostavni dio fizikalnog pregleda. S njime se dokazuje postojanje tekućine u koljenom zglobu. Bolesnika se zatraži da ispruži nogu na tvrdu podlogu. Palcem i prstima lijeve ruke obuhvati se bedro iznad koljena i snažno ga se potisne prema koljenu i podlozi. Vršcima prstiju desne ruke udara se po pateli kratkim i brzim pokretima. Ako u zglobu postoji tekućine patela će se nakon svakog udarca u kondile femura vraćati u prijašnji položaj. (Čustović F., 2009.)



Slika 10. Izvođenje balotmana patele

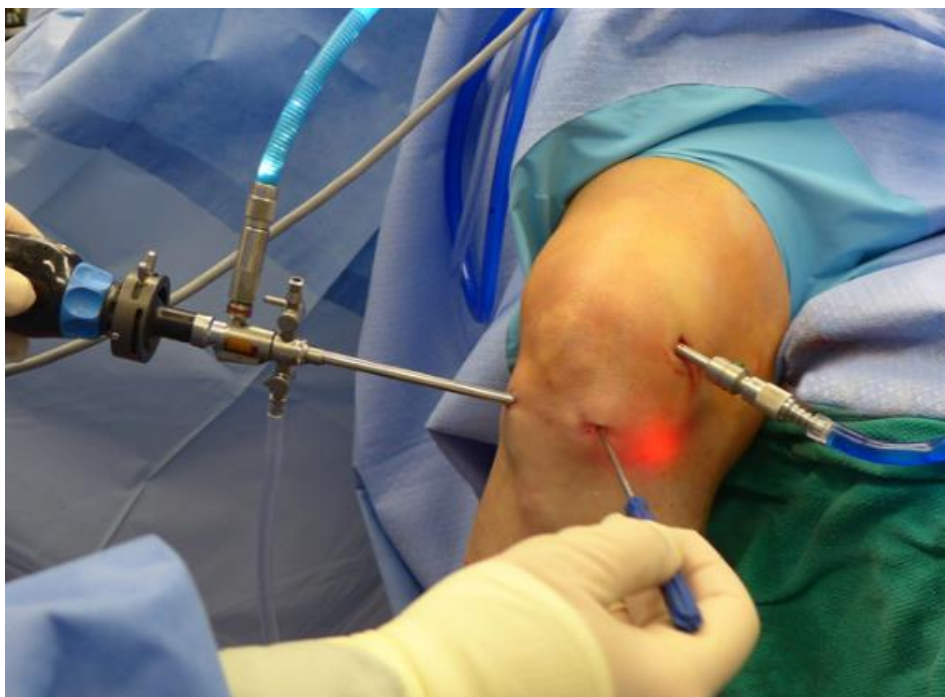Prema: www.youtube.com

Osim koljena naša pažnja mora biti usmjerena i na opseg natkoljenice kojeg mjerimo 10 i 15 centimetara iznad medijalne zglobne pukotine koljenskog zgloba. (Pećina M., 2004.) Sljedeće su na redu radiološke metode dijagnostike. Osnovu radiološke obrade čini rendgenska snimka koljena u anteroposteriornoj (AP) i laterolateralnoj (LL) projekciji. (Hebrang A., Klarić-Čustović R., Radiologija, medicinska naklada, 2007.) Ona se uvijek se radi da bi se isključila ili potvrdila svježa koštana trauma. Ultrazvuk (UZV) se primjenjuje u dijagnostici velikog broja poremećaja, uključujući lezije hrskavice, tetive i ligamenata, meniska, sinovijalnog prostora, pripadajućih krvnih žila i mišića. U području koljena, tetiva kvadricepsa i patelarni ligament lako su dostupni UZV analizi, dok su za križne ligamente potrebne veće iskustvo i vještina. UZV-om se uspješno analizira integritet i mjeri debljina hijaline hrskavice u području femoralnih kondila i interkondilarne udubine. Intraartikularne kolekcije tekućine lako se prikazuju primjenom UZV-a. (Babić-Naglić Đ., 2013.) Magnetska rezonancija (MR) se potvrdila kao dijagnostička metoda bolesti i ozljeda koljena. (Šoša T., Sutlić Ž., Stanec Z., Tonković I. i sur, 2007.) MR-om se vrlo dobro prikazuje hrskavica zgloba i njezine promjene. (Pećina M., 2004.) Isto tako, vrlo je pouzdana kod ruptura ligamenata, tetiva i meniskusa.

Kada govorimo o upotrebi magnetske rezonancije u prikazu sportskih ozljeda, prvenstveno visoka osjetljivost i specifičnost za patološka stanja muskuloskeletalnog sustava, te mogućnost istovremenog prikaza ozljeda više organa (što je od izuzetne važnosti kod udruženih ozljeda npr. kostiju, ligamenata i mišića), nameću ovu radiološku metodu oslikavanja kao metodu izbora. (Elabjer E., 2012)

7. ŠTO JE TO ARTROSKOPIJA I NJEZIN ZNAČAJ U ZBRINJAVANJU OZLJEDA KOLJENA

Artroskopija je endoskopska metoda kojom se endoskop, tj. artroskop, uvodi u zglobnu šupljinu radi dijagnostike i liječenja bolesti i ozljeda samog zgloba. Za provedbu artroskopije nužni su svi kirurški principi asepse koji vrijede za bilo koji drugi kirurški zahvat. Zahvat se izvodi u operacijskoj dvorani u provodnoj ili općoj anesteziji, a moguć je i u lokalnoj anesteziji. Artroskopija se obavlja uvođenjem endoskopa u zglob kroz male incizije dužine do 10 milimetara. Obično se izvode dva pristupa na standardnim mjestima, jedan za artroskop, a drugi za operacijski instrument. Zglob se puni s tekućinom kako bi se stvorio prostor za pregled i operaciju. Unutrašnjost se zgloba osvjetljava. Slika se iz endoskopa kamerom prenosi na TV monitor. U današnje vrijeme dijagnostička artroskopija odmah prelazi u operacijsku. Prednosti su brojne i dijagnostika bolesti i ozljeda koljena neusporedivo je bolja budući da se artrotomijom nikada ne vidi čitava unutrašnjost zgloba, a pravilnim se artroskopskim pregledom može pregledati i najnedostupniji dio zgloba. Postoperacijska je bol minimalna budući da nema operacijskog reza. Nakon zahvata ostaje jedva vidljiv ožiljak. Izbjegavaju se komplikacije artrotomije kojim se presijecaju proprioreceptori. Komplikacije su velika rijetkost, tako da je artroskopija vrlo sigurna operacijska metoda. Indikacije za artroskopiju koljena su ozljede i/ili oštećenja zglobne hrskavice, sinovijalne membrane, menisci i ukriženi ligamenti koljena. Artroskopija je najprije našla primjenu upravo u koljenu, budući da je to najveći zglob u čovječjem tijelu. (Pećina M., 2004.)



Slika 11. Artroskopski pristup koljenskom zglobu

Prema: www.orthoinfo.aaos.org

Danas se artroskopskim putem rade rekonstrukcije ukriženih sveza koljena, meniscektomije i šivanje meniskusa, toaletu hrskavičnih oštećenja i ostali zahvati. Kod artroskopije najčešći korišteni pristupi su anteromedijalni pristup (portal) i anterolateralni pristup (portal). (Marušić A., Sobotta, 2000.)

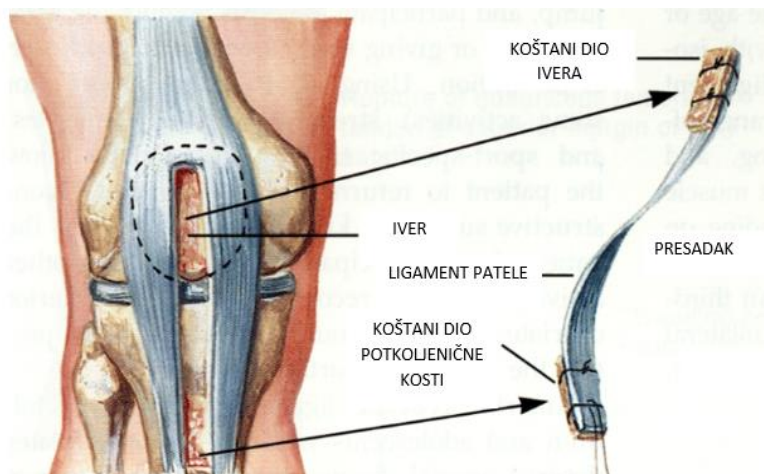
8. LIJEČENJE OZLJEDE PREDNJE UKRIŽENE SVEZE

Ozljeda LCA nastane u vrlo velikoj većini neočekivano. Primjerice, nogometaš može odigrati cijelu utakmicu u punom tempu i u posljednjim sekundama mu se dogodi proklizavanje koljena. To može biti u duelu, ali može biti i kad oko njega nema nikoga. Ozljede prednje ukrižene sveze pobuđuju zanimanje i među sportašima rekreativcima, profesionalnim sportašima, specijalistima ortopedije i traumatologije, specijalistima fizikalne medicine, fizioterapeutima, ali i kod ostalog medicinskog osoblja. U tijeku sportske aktivnosti, kada se dogodi taj krivi pokret koji dovodi do ozljede, sportaš najčešće doživi osjet boli, prekida sportsku aktivnost s bolnim izrazom lica i biva iznesen na nosilima van terena.

Prednja ukrižena sveza je prekrivena sinovijalnom ovojnicom bogatom krvnim žilama. (Marušić A., Sobotta, 2000.) Baš zbog toga, neposredno nakon ozljede dolazi do hemartrosa. Treba naglasiti kako se zbog lokalnog spazma mišića znak prednje ladice i Lachmanov test obično u ranoj fazi ozljede ne mogu izvesti. (Šoša T., Sutlić Ž., Stanec Z., Tonković I. i suradnici, 2007.) Ruptura LCA može se javiti kao izolirana ozljeda, ali može doći do istovremenog puknuća meniskusa. Ako dođe do istovremene rupture LCA, medijalnog meniskusa i medijalnog kolateralnog ligamenta to se stanje zove zlokobni trijas. (Pećina M., 2004.)

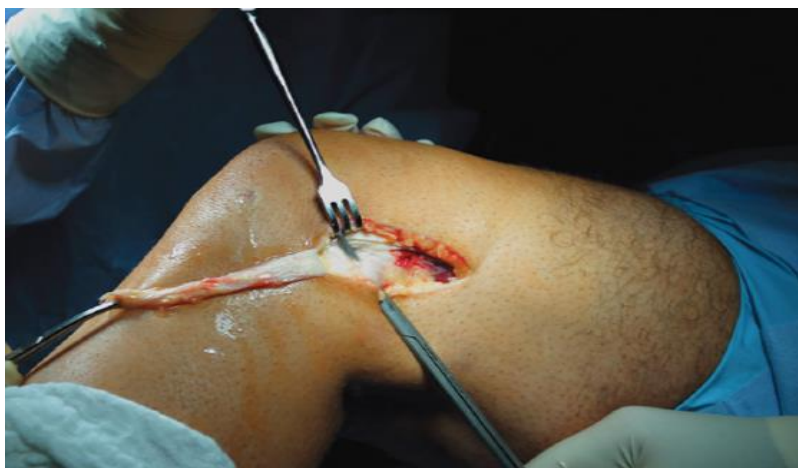Liječenje izolirane ozljede može biti konzervativno i operacijsko. Konzervativno liječenje se primjenjuje nakon kraćeg mirovanja i nakon toga se primjenjuju vježbe medicinske gimnastike (kineziterapija) za kvadriiceps i fleksore koljena. Operacijsko liječenje preporučuje se za bolesnike mlađe od 40 godina i za sportaše. Provodi se otvorenom metodom ili artroskopski. (Šoša T., Sutlić Ž., Stanec Z., Tonković I. i suradnici, 2007.)

Danas je opće prihvaćena rekonstrukcija prednje ukrižene sveze autolognim presatkom, i to srednjom trećinom patelarnog ligamenta s koštanim hvatištima (eng. Bone – Patellar – Bone – BPB) ili tetivama hamstringsa (eng. Hamstrings, HS) u pravilu s učetverostručenim tetivama semitendinosusa i gracilisa. (Koržinek K. i sur., 2004.)



Slika 12. Uzimanje patelarnog ligamenta kao presatka

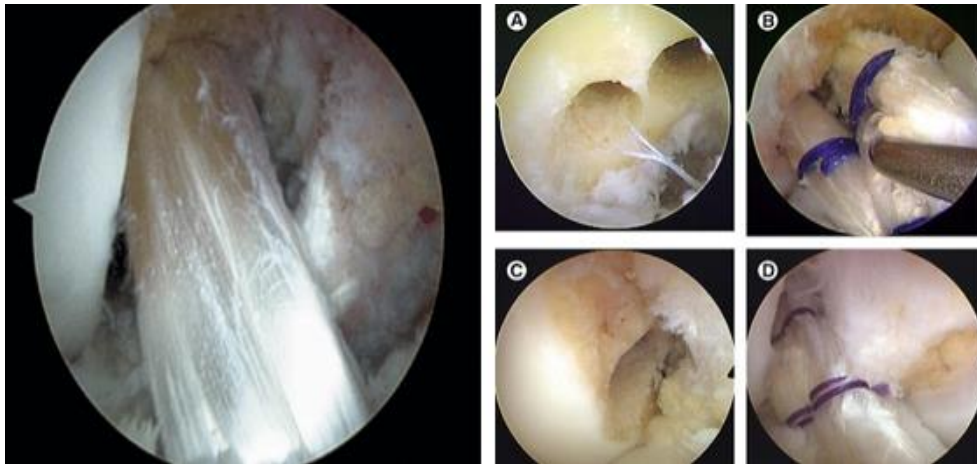
Prema: www.beng43429f2015.coursepress.yale.edu



Slika 13. Uzimanje tetiva hamstrings muskulature

Prema: www.aspetar.com

Nažalost svih sportaša, u današnje se vrijeme može otvoreno reći da je ozljeda LCA koljena „kraljica športske kirurgije“. Ozljeda LCA je česta, pogotovo u sportaša koji se bave nogometom, košarkom ili skijanjem. (Daraboš N., 2011.)



Slika 14. Rekonstrukcija LCA metodom jednog tračka (lijevo) i metodom dvaju tračaka upotrebom tetiva hamstrings muskulature (desno)

Prema: blog.tarlowknee.com



Slika 15. Biorazgradivi vijak za distalnu fiksaciju presatka

Prema: www.teknimed.com

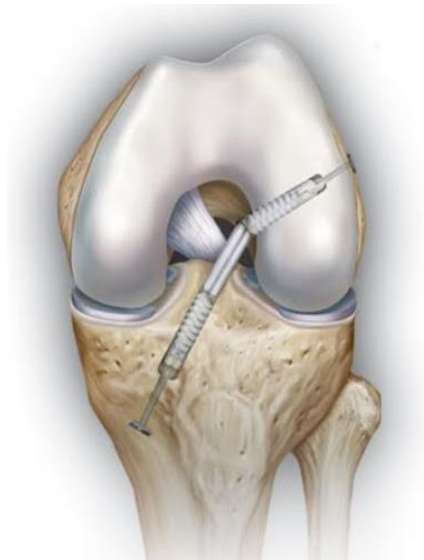
9. USPOREDBA TighTrope i RigidFix TEHNIKE REKONSTRUKCIJE LCA

Cilj istraživačkog dijela ovog rada bio je usporediti dvije tehnike proksimalne fiksacije presatka u natkoljениčnoj kosti koje se koriste kod rekonstrukcije LCA. Podaci koji su korišteni u ovom istraživanju prikupljeni su uvidom u povijest bolesti bolesnika koji su operirani u Klinici za traumatologiju KBC Sestre milosrdnice u razdoblju od 1.1.2013. do 31.12.2014. godine te su praćeni u vremenskom razdoblju do približno godinu dana poslije operacije. Kriteriji po kojima je napravljena usporedba tehnika su: dob, spol, datum ozljede, mehanizam ozljede, vrijeme proteklo od ozljede do prvog pregleda u Klinici za traumatologiju, tip operacijskog zahvata, klinički status koljena i testovi stabilnosti koljena kod prvog pregleda, te tijekom rehabilitacije kod posljednjeg pregleda operatera. Ove dvije grupe bolesnika koji su operirane različitim operacijskim tehnikama podijeljene su s namjerom da se u poslijeoperacijskom tijeku prati vraćanje bolesnika u svakodnevne aktivnosti koje su obavljali prije ozljede. Isto tako, bilježeno je vremensko razdoblje proteklo od operacije do trenutka u kojem su se bolesnici vraćali na sportske aktivnosti ukoliko su bili sportaši koji su pretrpjeli ozljedu LCA. Najveća je pažnja, u poslijeoperacijskom tijeku kod usporedbe ovih dviju tehnika, bila usmjerena na stabilnost koljena prilikom kliničkih testova na kontrolnim pregledima.

Dvije različite tehnike:

9.1. TightRope

Na slici 16. prikazana je tehnika femoralne fiksacije TightRope. Ta se tehnika naziva još i suspenzorna tehnika. Operacijski postupak ide tako da se najprije borerom uz pomoć vodilice izbuše tuneli na femuru i tibiji kroz koje se provede ranije pripremljen presadak. Tehnika TightRope koristi pločicu koja se postavlja na vanjski dio kortikalisa na femuru preko koje se koncima fiksira presadak u tunelu. Distalno se presadak u tunelu tibije fiksira pomoću bioresorptivnog vijka. Nakon operacijskog zahvata potrebno je Rtg snimkom koljena potvrditi pravilan položaj metalne pločice na kortikalisu. Ovom se tehnikom za rekonstrukciju prednje ukrižene sveze mogu koristiti kao presadci tetive hamstring muskulature i patelarni ligament s dijelovima kosti patele i potkoljenice (eng. bone – tendon – bone - BTB).

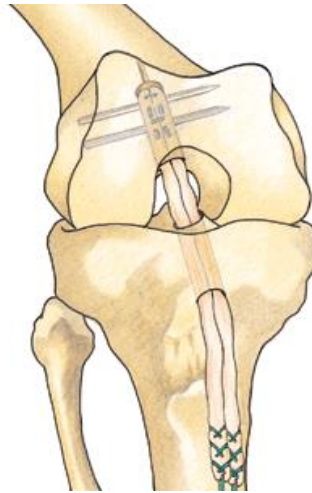

Slika 16. TighTrope tehnika femoralne fiksacije

Prema: www.ramsaymed.com

9.2. RigidFix

Na slici 17. prikazana je tehnika femoralne fiksacije RigidFix. To je inovativna tehnika za femoralnu fiksaciju presatka tetiva hamstrings muskulature ili fiksaciju patelarnog ligamenta s koštanim hvatištima. Resorptivni pinovi kojima se radi femoralna fiksacija dostupni su u dvije veličine; 3.3 mm za fiksaciju presatka tetiva hamstrings muskulature i 2.7 mm za fiksaciju koštanog hvatišta patelarnog ligamenta. Tijek operacijskog zahvata ide tako da se najprije borerom uz pomoć vodilice izbuše tuneli na femuru i tibiji kroz koje se provede ranije pripremljen presadak. Isti se na femuru učvrsti uz pomoć dva za to priređena resorptivna pina koji se plasiraju kroz troakare u tunelu okomito na presadak, a na tibiji pomoću resorptivnog vijka u tunelu uz presadak.



Slika 17. RigidFix tehnika femoralne fiksacije dvama resorptivnim pinovima

Prema: www.depuysynthes.com

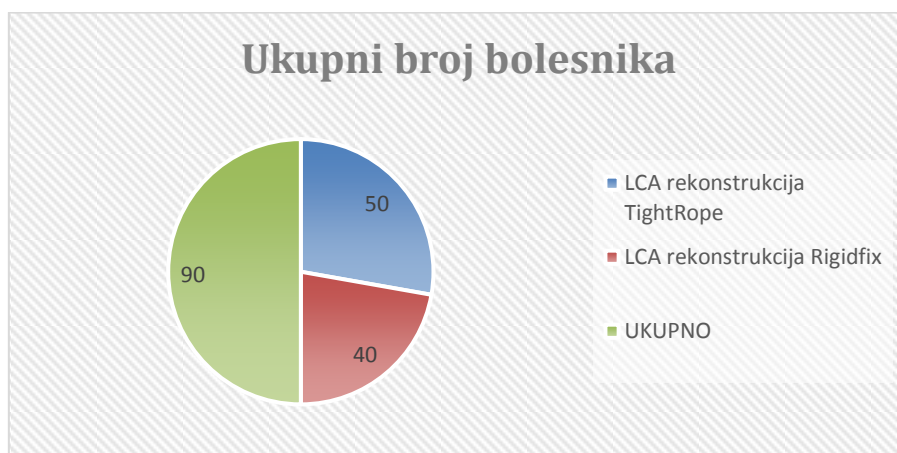
Kod rekonstrukcije LCA s TightRope tehnikom femoralne fiksacije prednost je što je fiksacija brža i izbjegavaju se tehničke poteškoće starije tehnike femoralne fiksacije pomoću aplikacije interferentnog vijka u femoralni tunel. No ostaje upitna mogućnost razlabavljenja fiksacije udaljene od tunela i presatka i proširenje tunela te samim time povećane hipermobilnosti presatka.

Kod rekonstrukcije LCA Rigidfix tehnikom femoralne fiksacije prednost je jednostavna, vrlo čvrsta fiksacija koja fiksira presadak tetiva blizu subhondralne kosti uvijek na približno istom mjestu što smanjuje mogućnost širenja tunela i omogućuje urastanje tetive na svih 360 stupnjeva. (Koržinek K. i sur., 2004.)

10. REZULTATI

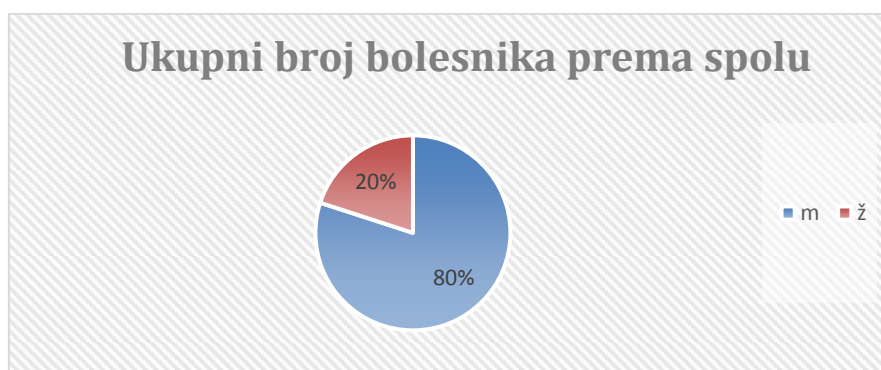
Ukupni broj bolesnika koji je bio uključen u istraživanje bio je devedeset, a podijeljeni su bili u dvije grupe s obzirom na vrstu femoralne fiksacije. Ukupni broj bolesnika koji su operirani TightRope tehnikom bio je 50, a bolesnika koji su operirani Rigidfix tehnikom bio je 40. (Grafikon 1.)

Grafikon 1. Prikaz ukupnog broja bolesnika



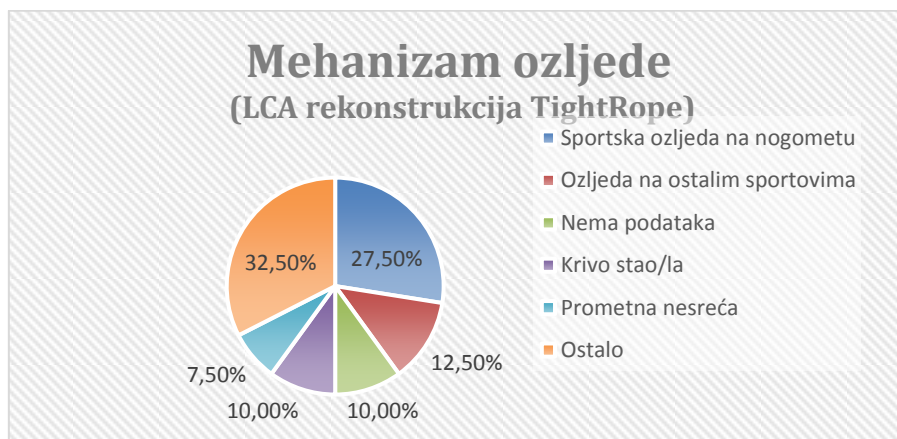
Temeljem dobivenih rezultata zaključak je da je rekonstrukcija LCA češća kod muškaraca nego kod žena. Ukupni udio operiranih muškaraca bio 80%, a udio žena bio je 20%. (Grafikon 2.) Kod odluke za vrstom operacijskog zahvata spol bolesnika ne igra ulogu.

Grafikon 2. Prikaz bolesnika prema spolu

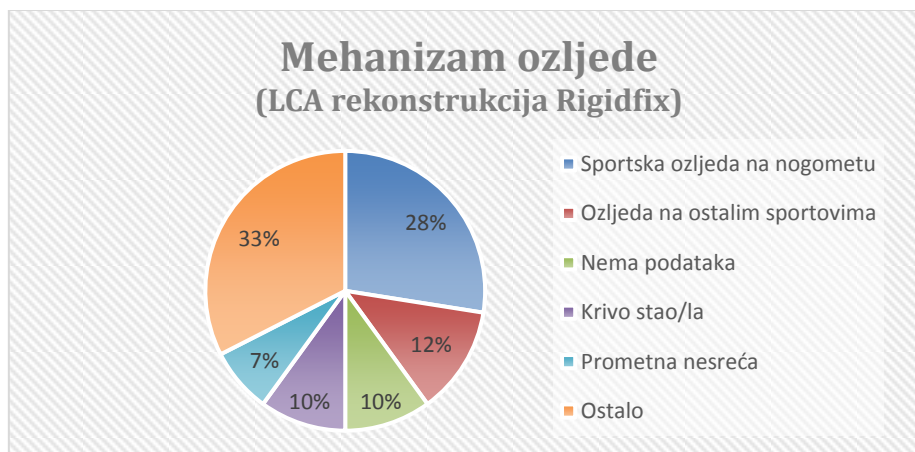


Kod usporedbe dviju tehnika femoralnih fiksacija gledan je mehanizam ozljede zabilježen u povijesti bolesti. Kod obje tehnike sportska ozljeda na nogometu najčešći je mehanizam ozljede gdje dolazi do rupture LCA. Razlog tome je što je nogomet kontaktni sport u kojem često dolazi do proklizavanja koljena prilikom sudara sa suparničkim igračem. Može se zaključiti da su sportske ozljede općenito česti uzrok rupture LCA, a osim nogometa u istraživanju se isticalo i skijanje. Kod određenog broja bolesnika je u anamnezi bio podatak da su krivo stali. Prometne nesreće su isto tako razlog zbog kojeg dolazi do rupture LCA, a najčešće kod nesreća na motociklu. Pod ostalo su uključene ozljede na radu, pad i drugo. (Grafikon 3. i 4.)

Grafikon 3. Prikaz bolesnika prema mehanizmu ozljede kod kojih je učinjena LCA rekonstrukcija TightRope tehnikom

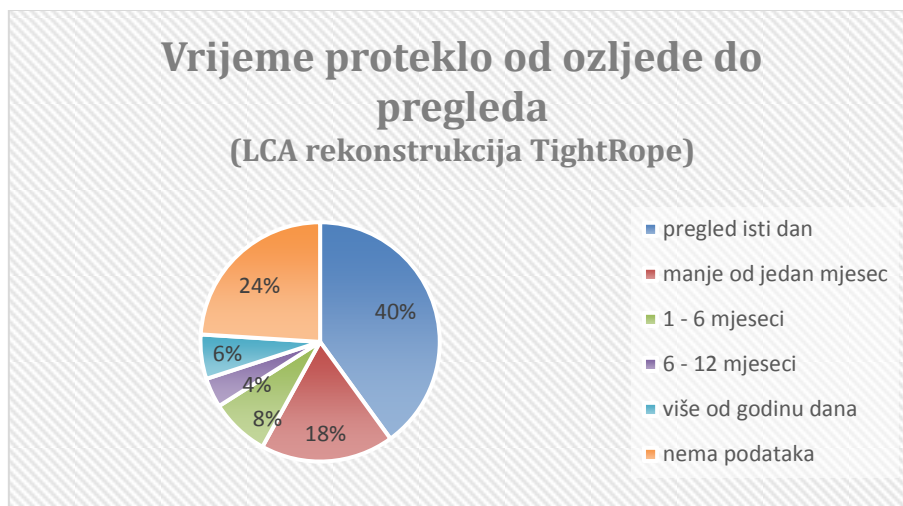


Grafikon 4. Prikaz bolesnika prema mehanizmu ozljede kod kojih je učinjena LCA rekonstrukcija Rigidfix tehnikom

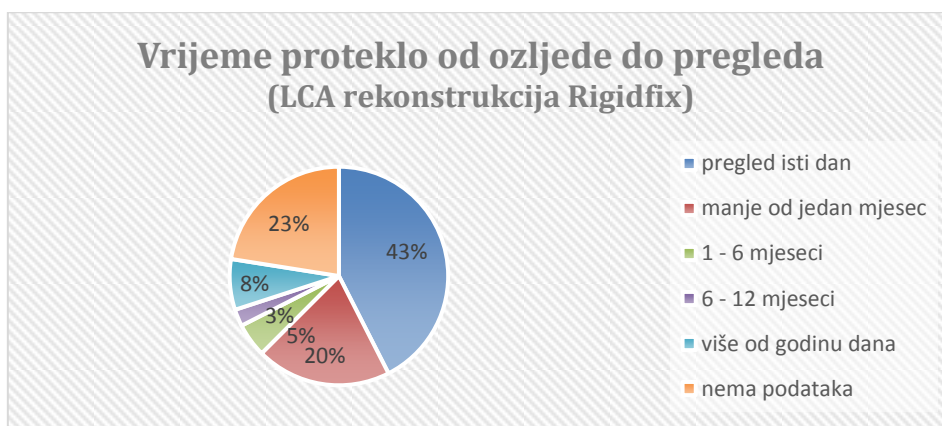


Uvidom u povijest bolesti vidljivo je da su se bolesnici s ozljedom LCA u najvećem postotku javljali u ambulantu na pregled isti dan. To govori da je ta ozljeda ozbiljna i praćena je simptomima koji su razlog zašto bolesnici potraže liječničku pomoć. Bitno je istaknuti da se većina bolesnika javlja na pregled unutar godine dana od ozljede, no isto tako, za više od 20% obrađenih bolesnika u obje skupine, u povijesti bolesti nije bio zabilježen datum ozljede. (Grafikon 5. i 6.)

Grafikon 5. Vremenski interval protekao od ozljede do javljanja bolesnika u traumatološku ambulantu (TightRope rekonstrukcija)

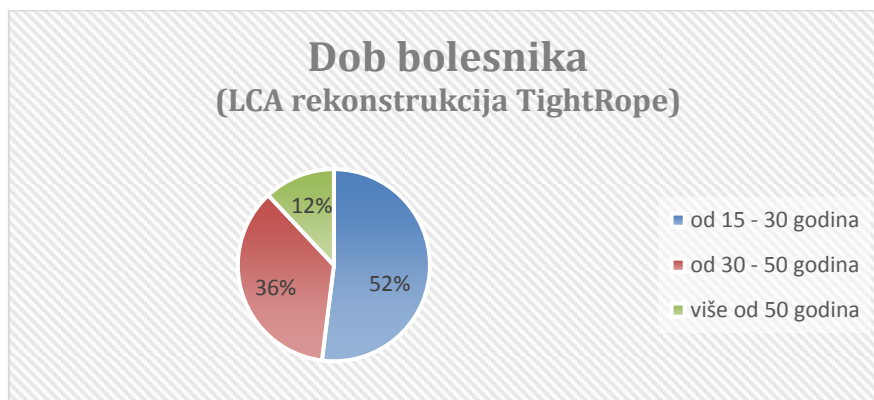


Grafikon 6. Vremenski interval protekao od ozljede do javljanja bolesnika u traumatološku ambulantu (Rigidfix rekonstrukcija)

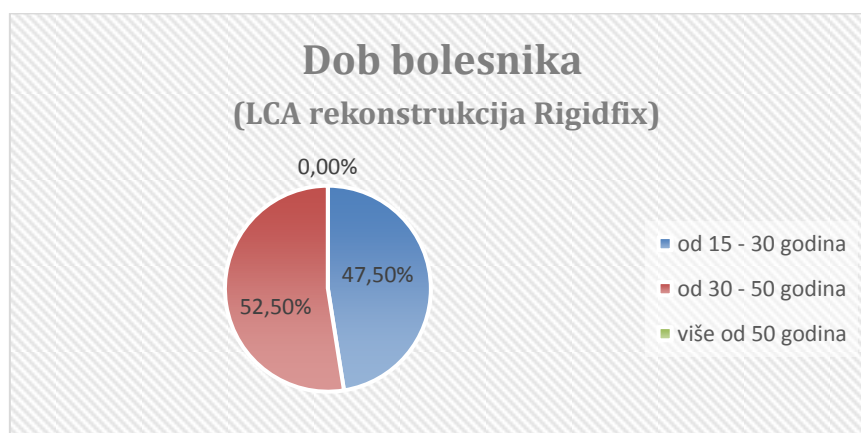


Najveći broj ozljeda i rekonstrukcija LCA događaju u mlađoj i srednjoj životnoj dobi. U prilog tome ide podatak da se mlađa populacija najviše bavi sportskim aktivnostima, a posebno kontaktnim sportovima u kojima je mogućnost ozljeda LCA najveća. (Grafikon 7. i 8.)

Grafikon 7. Dob operiranih bolesnika TightRope tehnikom

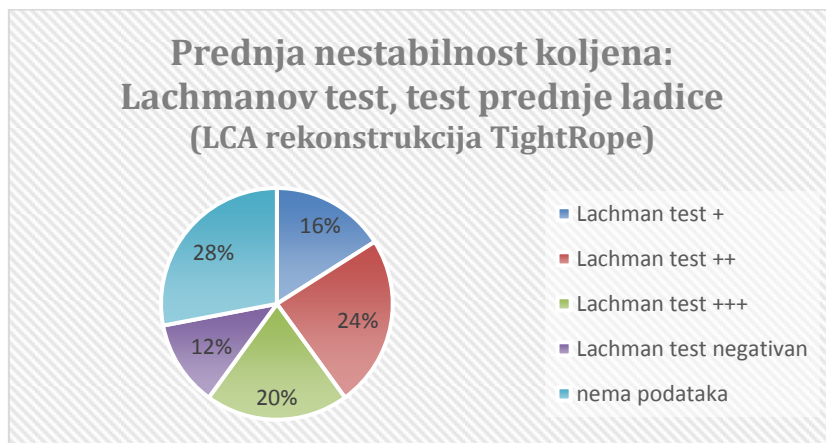


Grafikon 8. Dob operiranih bolesnika Rigidfix tehnikom

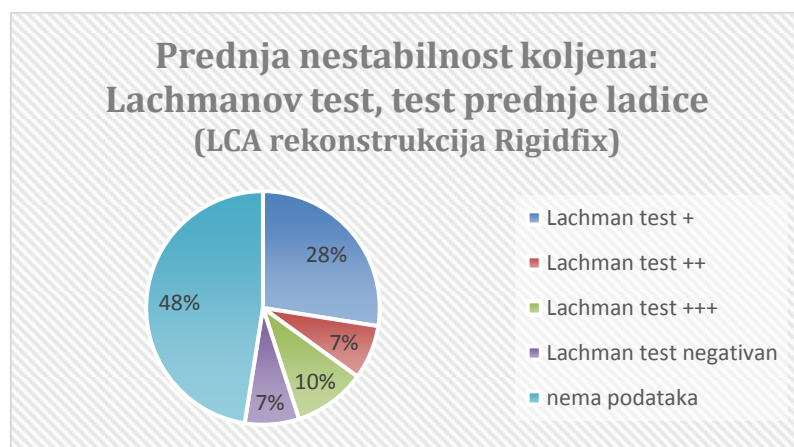


Prilikom prvog pregleda prednja nestabilnost koljena bila zabilježena u većini bolesnika. Samo mali postotak bolesnika nije imao pozitivan test na prednju nestabilnost koljena. Vrijedi napomenuti da je bilo dosta bolesnika kod kojih u povijesti bolesti nije bio zabilježen podatak o prednjoj nestabilnosti. (Grafikon 9. i 10.)

Grafikon 9. Testovi prednje nestabilnosti koljena kod TightRope tehnike rekonstrukcije kod prvog pregleda u traumatološkoj ambulanti

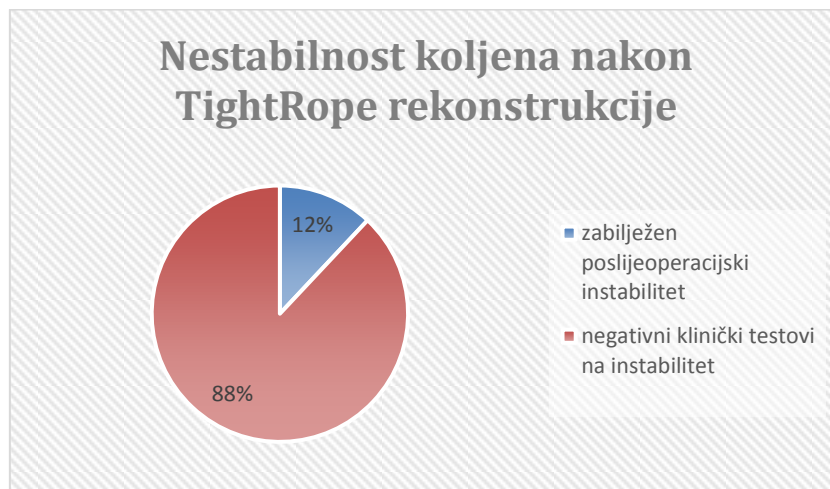


Grafikon 10. Testovi prednje nestabilnosti koljena kod Rigidfix tehnike rekonstrukcije kod prvog pregleda u traumatološkoj ambulanti

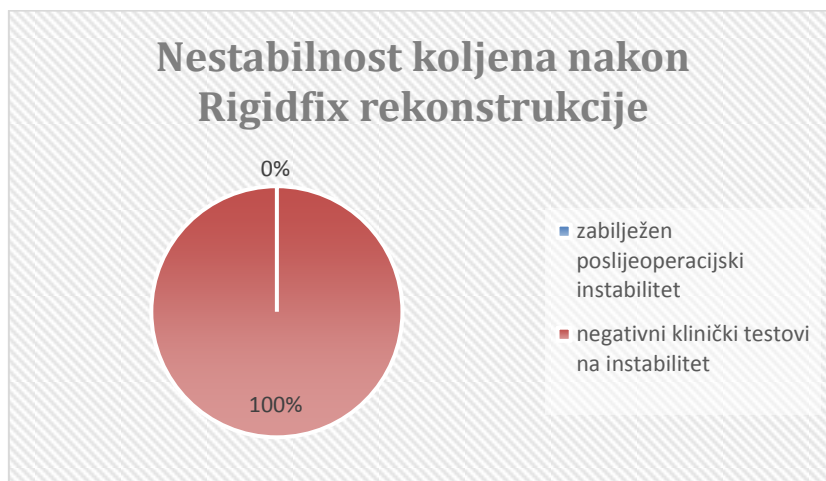


Poslijeoperacijskim praćenjem ove dvije grupe bolesnika, kod TightTrope rekonstrukcije LCA zabilježen je instabilitet koljena u 12% bolesnika. Ostalih 88% od ukupnog broja bolesnika operiranih TightRope tehnikom imalo je uredan poslijeoperacijski stabilitet koljena (Grafikon 11.). Kod Rigidfix rekonstrukcije LCA kod nijednog bolesnika u poslijeoperacijskom praćenju nije zabilježen instabilitet koljena (Grafikon 12.).

Grafikon 11. Nestabilnost koljena nakon TightRope rekonstrukcije



Grafikon 12. Nestabilnost koljena nakon Rigidfix rekonstrukcije

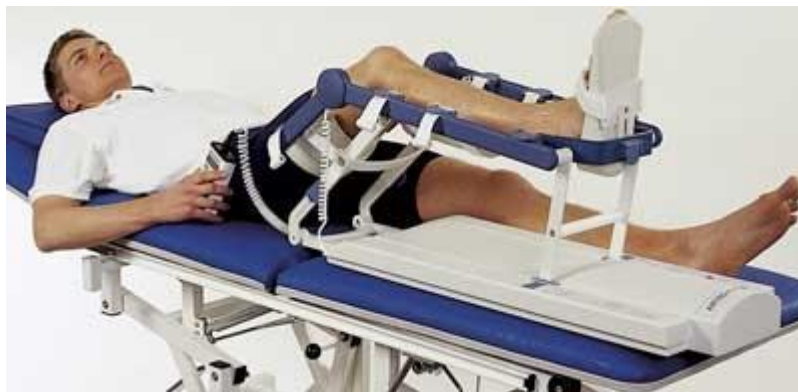

U poslijeoperacijskom tijeku, praćenjem bolesnika, kod obiju tehnika femoralne fiksacije zabilježena je izrazita hipotrofija natkoljene muskulature. Bolesnici su bili upućeni na fizikalnu i stacionarnu terapiju u toplicama. O konkretnim podacima koliko je vremena potrebno za povratak sportaša na sportske terene teško je govoriti s obzirom da je samo mali broj bolesnika dolazio na sve poslijeoperacijske kontrole.

11. VAŽNOST REHABILITACIJE NAKON REKONSTRUKCIJE LCA

Rehabilitacija nakon rekonstrukcije LCA neizmjerljivo je važan dio za povratak u sportske aktivnosti i slobodan režim opterećenja koljena. S rehabilitacijom se započinje već isti dan nakon operacijskog zahvata. Poslijeoperacijski se upotrebljava ortoza za koljeno.

Počinju se provoditi pasivne vježbe opsega pokreta na kinematičkoj šini (kineteku). Krioterapija, odnosno stavljanje zaleđenih gelova preko tkanine, ima svoje prednosti u analgeziji i antiedematoznom učinku. Transkutano električna živčana stimulacija (TENS) je jedna od najčešće primjenjivanih elektroanalgetskih metoda koja se aplicira se na koljeno. Provodi se elektrostimulacijska terapija mišića kvadricepsa. (Babić-Naglić Đ., 2013.) Kako se zbog inaktivnosti najprije događa atrofija m. vastus medialis, koji je inače sklon hipotrofiji kao filogenetski najmlađa glava kvadricepsa, pa se posebno elektrostimulacija usmjerava na taj dio četveroglavog mišića. (Pećina M., 2004.) Kroz cijelu rehabilitaciju forsira se na punoj ekstenziji i mobilnosti patele. Bitno je raditi i na proprioceptiji i postepeno sportaša uključivati u sportska natjecanja. Program rehabilitacije u prosjeku traje oko šest mjeseci.



Slika 18. Pasivno razgibavanje koljena na kinematičkoj šini

Prema: www.ortopediamc.it

RASPRAVA

Prema Laskowskom, u SAD-u se godišnje zabilježi oko 100.000 ozljeda LCA, otprilike jedna ozljeda na 3.000 stanovnika. (Laskowski R. E., 2013.) Griffin navodi da je otprilike 30% od svih ozljeda LCA rezultat direktnog kontakta s protivničkim igračem. (Griffin L., Agel J., Althom M. J., 2000.) Ozljede LCA mogu se liječiti konzervativno ili operacijskim pristupom. Konzervativni pristup primjenjuje se kod nemotiviranih bolesnika za poslijeoperacijsku rehabilitaciju, kod bolesnika starijih od 40 godina ili kod bolesnika koji se ne misle dalje aktivno baviti sportom. Međutim, danas se smatra da je rekonstrukcija LCA bitan čimbenik u sprječavanju artrotskih promjena koljena koje se javljaju kada je koljeni zglob nestabilan, a to se upravo događa nakon rupture LCA. Isto tako, nakon kirurške rekonstrukcije bolesnici imaju stabilno koljeno dok kod konzervativnog liječenja nedostaje rotacijska stabilnost.

Daraboš u svojoj knjizi navodi kako je dokazano da se u prvoj posttraumatskoj godini nakon pretrpljenog puknuća LCA zbog zaostale nestabilnosti koljena, rizik ponovne ozljede meniska ili drugih mekih tkiva koljena povećava više od 90%. (Daraboš N., 2011.) Postoji više različitih tehnika rekonstrukcije LCA i više različitih presađaka koji se upotrebljavaju za rekonstrukciju. Danas se skoro pa isključivo rekonstrukcija LCA radi artroskopskim putem. Artroskopski pristup danas je jedan od najčešćih ortopedskih zahvata, a prema nekim statistikama, u svijetu se godišnje izvede oko 4 milijuna artroskopskih zahvata na koljenu. Za presađak, danas se najčešće uzimaju tetive natkoljениčne muskulature, tj. tetive semitendinoznog i gracilnog mišića ili srednja trećina patelarnog ligamenta.

U svojem klasičnom radu iz godine 1984., Noyes je pokazao da 14 mm širok presađak patelarnog ligamenta ima snagu 170% od originalnog LCA-a, dok tetive hamstrings muskulature imaju mnogo manju snagu, ali bolju elastičnost. Prema Koržineku, ta bolja elastičnost dugo je bila zanemarena, pa se godinama pretežito rabio presađak patelarnog ligamenta. (Koržinek K. i sur., 2004.) Prednosti patelarnog ligamenta s koštanim hvatištima kao presatka su upravo ta snaga kojeg patelarni ligament ima u odnosu na tetive hamstrings muskulature te koštani dijelovi presatka koji bolje urastaju u tunele na femuru i tibiji. Nedostaci su prednja koljenska bol koja se javlja poslijeoperacijski i gubitak osjeta s lateralne strane koljena zbog presijecanja kožnih živčanih vlakana kod uzimanja presatka. Prednosti

tetiva hamstring muskulature su bolja elastičnost i izostanak prednje koljenske boli. Nedostatak je slabljenje fleksora koljena kod prekidanja tih tetiva.

Predmet istraživanja ovog rada bio je usporediti dvije tehnike femoralne fiksacije. Kod obje tehnike cilj je bio uočiti moguće znakove instabiliteta poslijeoperacijski koji bi se smatrali nedostatkom tih tehnika. Kod Rigidfix tehnike u poslijeoperacijskom praćenju, testovi prednje nestabilnosti koljena bili su negativni i kod bolesnika se nije nalazilo znakova instabiliteta. Kod TightRope tehnike 6 bolesnika, odnosno 12% od ukupnog broja obrađenih bolesnika imalo je znakove instabiliteta koljena poslijeoperacijski. Troje bolesnika u anamnezi je spominjalo ponovnu ozljedu koljena. Razlozi ozljede bili su ozljeda na nogometu, pad niz stepenice i udarac u koljeno prilikom tučnjave. Kod ostalih bolesnika instabilitet je utvrđen na redovitim kontrolnim pregledima gdje je zabilježeno kliničko i subjektivno pogoršanje u vidu anteromedijalne i rotatorne nestabilnosti i pozitivnim testovima prednje ladice. Kod jedne i druge skupine bolesnika uočena je izrazita hipotrofija kvadricepsa i bolesnici su dobivali upute za pojačanje intenziteta fizikalne terapije.

Da bi se kvalitetnije usporedile ove dvije tehnike trebalo bi imati kompletno poslijeoperacijsko praćenje bolesnika od početka rehabilitacije do povratka u slobodan režim opterećenja koljena. S obzirom da velik broj bolesnika nije dolazio na kontrole, nije moguće donijeti konkretan zaključak koja je od ovih dviju tehnika superiornija. Buduće prospektivno randomizirane studije dati će nam objektivniji prikaz te problematike. Na temelju dostupnih podataka u ovom istraživanju zaključuje se da je kod bolesnika koji su operirani Rigidfix tehnikom, manji postotak komplikacija u vidu instabiliteta u usporedbi s TightRope tehnikom, iako Kostov (Kostov et al. 2014) navodi da TightRope tehnika fiksacije daje bolje rezultate u odnosu na Rigidfix tehniku u smislu trenutne stabilnosti presatka i bolje opće rezultate prema Lyshlom score-u. Prema Baumfeldu (Baumfeld J. A. et. al. 2008) u istraživanju je korišten Flandry VAS upitnik, a to je subjektivna metoda u kojoj se bolesnicima postavljaju pitanja te se vrednuju tehnikom bodovanja. Što je više bodova, to je veći rezultat. Rigidfix tehnika pokazala je statistički značajno veće rezultate s obzirom na pitanje „da li vam je koljeno ukočeno“ i „imate li poteškoća prilikom trčanja?“. Bolesnici su se izjasnili da imaju manju

ukočenost i manje problema prilikom trčanja. Gledane su kliničke pogreške kod rekonstrukcije LCA i pogreške koje su išle na reoperaciju i zabilježena je malo veća stopa neuspjeha kod Rigidfix fiksacije u odnosu na TightRope fiksaciju. Nijedan od tih slučajeva nije imao poslijeoperacijsku infekciju kod primarne rekonstrukcije. Međutim, ova razlika nije bila statistički značajna.

Ostaje otvoreno pitanje da li na rezultat grupe bolesnika s TightRope implantantom negativno utječe fiksacija presatka na korteksu izvan tunela, što omogućuje veću mobilnost presatka kod bolesnika, a koja uzrokuje poslijeoperacijski instabilitet koljena.

ZAKLJUČAK

1. Ozljede prednje ukrižene sveze mogu se liječiti konzervativno ili operacijskim putem.
2. Ozljede prednje ukrižene sveze se liječe operacijski artroskopskom ili otvorenom metodom.
3. Artroskopska rekonstrukcija prednje ukrižene sveze danas je metoda izbora.
4. Za autologni presadak danas se preferira upotreba tetiva semitendinoznog i gracilnog mišića te upotreba srednje trećine patelarnog ligamenta.
5. Rigidfix tehnika u odnosu na TightRope tehniku femoralne fiksacije presatka, bolji je izbor za rekonstrukciju prednje ukrižene sveze u smislu poslijeoperacijskog stabilитета koljena.

ZAHVALA

Zahvaljujem se svojem mentoru prim. dr. sc. Nikici Darabošu, dr. med., što me je motivirao u pogledu koštano zglobne kirurgije. Hvala mu na pomoći, strpljenju i uloženom vremenu pri izradi ovog diplomskog rada.

Također, hvala doc. dr. sc. Mariu Starešiniću, dr. med., na sudjelovanju u izradi ovo rada.

Zahvaljujem se i cijelom osoblju IV.-og odjela Klinike za traumatologiju, Draškovićeve ulica 19, Zagreb. Svi oni su mi bili pomoć i podrška.

Hvala mojim roditeljima, bratu Petru, sestri Petri i cijeloj mojoj rodbini na svemu. Bili su mi bezrezervna potpora.

Hvala mojoj djevojci Luciji na ljubavi i strpljenju.

POPIS LITERATURE

1. Artroskopski prikaz četvrtog stupnja hrskavičnog oštećenja kondila bedrene kosti: <http://hipandkneeclinics.com/cartilage-damage/>, [pristupljeno 21.05.2016.];
2. Artroskopski prikaz poprečne rupture trupa vanjskog meniska i liječenja poštednom meniscektomijom <http://www.akromion.hr/ortopedija/koljeno/meniskus/114>, [pristupljeno 11.05.2016.];
3. Artroskopski pristup koljenskom zglobu <http://orthoinfo.aaos.org/topic.cfm?topic=a00358>, [pristupljeno 18.05.2016.];
4. Babić-Naglić Đ., 2013., Fizikalna i rehabilitacijska medicina, medicinska naklada
5. Baumfeld J. A., Diduch DR, Rubino LJ, Hart JA, Miller MD, Barr MS, Hart JM (2008) tunnel widening following anterior cruciate ligament reconstruction using hamstring autograft: a comparison between double cross-pin and suspensory graft fixation. *Knee Surg Sports Traumatol Arthrosc*, 16:1108–1113, doi: 16(12):1108-13. 10.1007/s00167-008-0606-y
6. Biorazgradivi vijak za distalnu fiksaciju presatka: <http://www.teknimed.com/products-portfolio/products/orthopaedic-trauma-cmf/resorbable-osteosynthesis/euroscREW-platcp/>, [pristupljeno 11.05.2016.];
7. Čustović F., 2009., Anamneza i fizikalni pregled - uvod u osnovne kliničke vještine, Zagreb, Školska knjiga
8. Daraboš N., 2011., Kako pobijediti športsku ozljedu, Zagreb, Medicinska naklada
9. Djelomična ruptura prednjeg križnog ligamenta: <http://reha.hr/cms/djelomicna-ruptura-prednjeg-kriznog-ligamenta/>, [pristupljeno 30.05.2016.];
10. Elabjer E., 2012., Sportska traumatologija, Zagreb, Medicinska naklada
11. Gilroy A. M., 2011., Anatomski atlas s latinskim nazivljem, Zagreb, Medicinska naklada
12. Griffin LY1, Agel J, Albohm MJ, Arendt EA, Dick RW, Garrett WE, Garrick JG, Hewett TE, Huston L, Ireland ML, Johnson RJ, Kibler WB, Lephart S, Lewis JL, Lindenfeld TN, Mandelbaum BR, Marchak P, Teitz CC, Wojtyś EM. (2000) Noncontact Anterior Cruciate Ligament Injuries: Risk Factors and Prevention Strategies, 8(3):141-50
13. Hebrang A., Klarić-Čustović R., 2007., Radiologija, Zagreb, Medicinska naklada
14. Jalšovec D., 2005., Sustavna i topografska anatomija čovjeka, Zagreb, Školska knjiga

15. Keros P., Pećina M., 2007. Funkcijska anatomija lokomotornog sustava, Zagreb, Naklada Ljevak
16. Koržinek K. i sur., 2004., Artroskopija koljena, ramena i gležnja, Zagreb, Medicinska naklada
17. Kostov H., Kaftandziev I., Arsovski O., Kostova E., Gavrilovski A., Clinical outcomes of three different modes of femoral hamstring graft fixation in anterior cruciate ligament reconstruction. Mac Med Review 0025-1097, doi: 10.2478/mmr-2014-0010
18. Lachmanov test i test prednje ladice: <http://www.clinicaladvisor.com/tests-to-assess-acl-rupture/slideshow/394/>, [pristupljeno 31.05.2016.];
19. Laskowski E. R. (2014), ACL Injury and Rehabilitation. Current Physical Medicine and Rehabilitation Reports, 2014, 35-40, doi: 10.1007/s40141-013-0036-8
20. Marušić A., 2000., Sobotta, Atlas anatomije čovjeka : trup, unutarnji organi, donji udovi, Jastrebarsko, Naklada Slap
21. Matoković D., 2015., Radiološka mjerenja linija, osi i kutova koštano-zglobnog sustava, Zagreb, Medicinska naklada
22. Ozljeda prednjeg križnog ligamenta: <https://www.fitness.com.hr/zdravlje/ozljede-bolesti/Ozljeda-prednjeg-kriznog-ligamenta.aspx> [pristupljeno 18.05.2016.];
23. Pećina M. i sur., 2004., Ortopedija, Zagreb, Naklada Ljevak
24. Pećina M. i sur., 2004., Športska medicina, Zagreb, Medicinska naklada
25. Pećina M., 1982., Koljeno, Primijenjena biomehanika, Zagreb, Jugoslavenska medicinska naklada
26. Platzer W., 2011., Priručni anatomske atlas, Sustav organa za pokretanje: prvi svezak, Zagreb, Medicinska naklada
27. Prikaz izvođenja balotmana patele: <https://www.youtube.com/watch?v=CvjxLqJT75U>, [pristupljeno 19.05.2016.];
28. Prikaz kretanja u koljenskom zglobu : <http://www.militarydisabilitymadeeasy.com/kneea%20andleg.html>, [pristupljeno 20.05.2016.];
29. Prikaz načina puknuća LCA : <http://www.southernortho.co.nz/whatwetreat/Knees/Conditions/ACLInjury.aspx>, pristupljeno [pristupljeno 13.05.2016.];
30. Prikaz pasivnog razgibavanja koljena na kinematičkoj šini: <http://www.ortopediamc.it/index.php/cPath/24>, [pristupljeno 11.05.2016.];

31. Putz R., Pabst R., urednica hrvatskog izdanja Marušić A., 2004., Anatomija čovjeka: fotografski atlas sustavne i topografske anatomije, Jastrebarsko, Naklada Slap
32. Rekonstrukcija LCA metodom jednog tračka i metodom dvaju tračaka upotrebom tetiva hamstrings muskulature: <http://blog.tarlowknee.com/2012/09/single-vs-double-bundle-anterior.html>, [pristupljeno 10.05.2016.];
33. Šoša T., Sutlić Ž., Stanec Z., Tonković I. i suradnici, 2007., Kirurgija, Zagreb, Naklada Ljevak
34. TighTrope tehnika femoralne fiksacije: <http://ramsaymed.com/wp-content/uploads/2012/04/Knee-All-Inside-ACL-RetroConstruction.pdf>, [pristupljeno 05.05.2016.];
35. Uzimanje patelarnog ligamenta kao presatka <http://beng43429f2015.coursepress.yale.edu/2015/09/26/new-ligament-and-anchors-for-acl-repair/>, [pristupljeno 16.05.2016.];
36. Vrste ozljeda meniska : <http://kneeandshoulderclinic.com.au/knees/surgical-conditions/meniscal-tears/>, [pristupljeno 24.05.2016.];
37. Waldeyer A., urednik hrvatskog izdanja Vinter I., 2009., Waldeyerova anatomija čovjeka, Zagreb, Golden marketing/Tehnička knjiga

ŽIVOTOPIS

Mario Horvat rođen je 8.5.1989. u Čakovcu. Osnovnu školu završio je u Prelogu, a srednju u Varaždinu. Medicinski fakultet Sveučilišta u Rijeci upisuje 2009. godine. Nakon završene prve godine prelazi na Medicinski fakultet Sveučilišta u Zagrebu. Trenutno je student šeste godine. Tijekom studija na fakultetu bio je član anesteziološke i reanimatološke sekcije, kardio sekcije i kirurške sekcije. Sudjelovao je na kongresu CROSS 8 2012. godine te CROSS 11 2015. godine kao pasivni participant. Želja mu je dobiti specijalizaciju iz ortopedije i traumatologije.