

Primjena krioprezerviranih arterijskih homograftova u vaskularnoj kirurgiji

Špiček, Vedrana

Master's thesis / Diplomski rad

2016

Degree Grantor / Ustanova koja je dodijelila akademski / stručni stupanj: **University of Zagreb, School of Medicine / Sveučilište u Zagrebu, Medicinski fakultet**

Permanent link / Trajna poveznica: <https://um.nsk.hr/um:nbn:hr:105:220880>

Rights / Prava: [In copyright](#) / [Zaštićeno autorskim pravom.](#)

Download date / Datum preuzimanja: **2025-03-21**



Repository / Repozitorij:

[Dr Med - University of Zagreb School of Medicine Digital Repository](#)



**SVEUČILIŠTE U ZAGREBU
MEDICINSKI FAKULTET**

Vedrana Špiček

**Primjena krioprezerviranih arterijskih
homograftova u vaskularnoj kirurgiji**

DIPLOMSKI RAD



Zagreb, 2016.

Ovaj diplomski rad je izrađen u Zavodu za vaskularnu kirurgiju Klinike za kirurgiju Kliničkog bolničkog centra Zagreb i Medicinskog fakulteta Sveučilišta u Zagrebu pod mentorstvom prof. dr. sc. Mladena Petrunića i predan je na ocjenu u akademskoj godini 2015./16.

POPIS I OBJAŠNJENJE KRATICA

KAH krioprezervirani arterijski homograftovi

KBC Klinički bolnički centar

MRSA meticilin-rezistentni *Staphylococcus aureus*

CABG eng. coronary artery bypass grafting, hrv. aortokoronarno premoštenje

SADRŽAJ

UVOD.....	1
INFEKCIJE U VASKULARNOJ KIRURGIJI.....	3
VRSTE TRANSPLANTATA U VASKULARNOJ KIRURGIJI.....	5
KRIOPREZERVIRANI HOMOGRAFTOVI.....	8
REZULTATI PRIMJENE KRIOPREZERVIRANIH HOMOGRAFTOVA.....	15
RASPRAVA.....	18
ZAKLJUČAK.....	20
ZAHVALE.....	21
LITERATURA.....	22
ŽIVOTOPIS.....	26

SAŽETAK

PRIMJENA KRIOPREZERVIRANIH ARTERIJSKIH HOMOGRAFTOVA U VASKULARNOJ KIRURGIJI

Vedrana Špiček

Infekcije se ubrajaju u najznačajnije komplikacije u vaskularnoj kirurgiji, jer su udružene sa značajnim morbiditetom i mortalitetom. Cilj ovog rada je prikazati primjenu krioprezerviranih arterijskih homograftova kao alternativnu metodu u rekonstrukciji primarnih i sekundarnih arterijskih infekcija, u odnosu na tradicionalne metode, kao što su ekstirpacija inficiranog grafta i ekstraanatomsko premoštenje ili upotreba različitih graftova otpornih na infekciju. Za in-situ rekonstrukciju je poželjno koristiti biološke materijale, jer su oni otporniji na infekcije od sintetskih. Mogućnost primjene bioloških materijala je ograničena njihovom dostupnošću, jer su autologne vene često već iskorištene za aortokoronarno premoštenje, a graftovi od ekstracelularnog matriksa još nisu širom dostupni. Veliku ulogu u primjeni homograftova je imao napredak u samom postupku krioprezervacije, nakon inicijalnog neuspjeha zbog loše tehnike krioprezervacije. Početni rezultati su ohrabrujući, no potrebno su daljnja istraživanja i dugoročno praćenje, da se utvrdi pravi potencijal primjene krioprezerviranih homograftova u zbrinjavanju vaskularnih infekcija. Prednosti rekonstrukcije krioprezerviranim homograftovima uključuju nisku učestalost odbacivanja i reinfekcije, skraćeno vrijeme hospitalizacije te smanjeni broj potrebnih reoperacija. Glavni nedostaci su nedostupnost krioprezerviranih homograftova, visoka cijena, te još uvijek nepoznata učestalost kasnih komplikacija, kao što su okluzija grafta, aneurizmatska dilatacija i spontana ruptura.

Ključne riječi: krioprezervirani arterijski homograftovi; vaskularne infekcije; vaskularna kirurgija; vaskularni graftovi.

SUMMARY

THE USE OF CRYOPRESERVED ARTERIAL HOMOGRAFTS IN VASCULAR SURGERY

Vedrana Špiček

Vascular infections are one of the most challenging complications in vascular surgery, with significant morbidity and mortality. The aim of these thesis is to present cryopreserved arterial homografts as a promising alternative in the reconstruction of primary and secondary arterial infections, in relation to traditional methods such as graft extirpation and extraanatomic bypass or use of various infection-resistant grafts. Biological materials are more preferable over synthetic for in-situ reconstruction, because they are more infection-resistant. The factor limiting their use is accessibility, because autogenous veins are often used for coronary artery bypass grafting, and extracellular matrix grafts are not widely used. The progress in cryopreservation techniques had an important role in increasing usage of homografts. Preliminary results are encouraging, but long-term follow-up and further research are needed to determine the real potential of their use in treatment of vascular infections. Cryopreserved arterial homografts are superior to other methods, because they have lower rates of reinfection and rejection, shorter hospitalization, and fewer reoperations. Main disadvantages are limited availability, high prices, and unknown rates of late complications, such as grafts occlusion, aneurysm dilatation and rupture.

Key words: cryopreserved arterial homografts, vascular infection, vascular surgery, vascular grafts.

UVOD

Primarne arterijske infekcije i infekcije arterijskih graftova su udružene s visokim morbiditetom i mortalitetom. Stoga njihovo kirurško zbrinjavanje predstavlja značajan izazov u vaskularnoj kirurgiji. "Kirurška intervencija je obično neizbježna i često predstavlja životno spašavajući zahvat u zbrinjavanju takvih stanja (1)." Za uspješno kirurško zbrinjavanje vaskularnih infekcija potrebno je ukloniti inficirano tkivo i materijal i osigurati adekvatan distalni protok, uz adjuvantnu antimikrobnu terapiju. Tradicionalno kirurško zbrinjavanje uključuje opsežan debridement okolnog inficiranog i devitaliziranog tkiva, potpuno odstranjenje inficiranog prostetičkog materijala u cijelosti, te rekonstrukciju ekstraanatomskim premoštenjem. Ponekad je moguće učiniti in-situ rekonstrukciju, upotrebom različitih graftova otpornih na infekciju, od kojih su na raspolaganju najčešće autologna vena, sintetski graftovi impregnirani rifampicinom, amikacinom ili srebrom, te krioprezervirani ili svježi arterijski homograftovi. Međutim, sve te metode su praćene brojnim komplikacijama, koje uključuju krvarenje, trombozu i zatajenje grafta, reinfekciju sve do sepse, te u konačnici mogu rezultirati gubitkom okrajine ili života bolesnika.

Najčešći način zbrinjavanja sekundarnih arterijskih infekcija, odnosno infekcija graftova je odstranjenje inficiranog grafta i ekstraanatomsko premoštenje. Seeger i suradnici (2) su pokazali da takav način zbrinjavanja infekcija graftova ima postoperacijski mortalitet od 11%, rizik od amputacije 11%, te petogodišnje spašavanje uda od amputacije 82%. Veliki rizik od okluzije grafta i rekurentne infekcije kod ekstraanatomskog premoštenja, doveli su do istraživanja novih metoda za zbrinjavanje infekcija graftova, poput zamjene inficiranog grafta autolognim graftom, homograftom ili drugim prostetičkim materijalom.

Cilj ovog preglednog diplomskog rada je bio prikazati današnje mogućnosti liječenja primarnih i sekundarnih infekcija krvnih žila krioprezerviranim homograftovima i rane

rezultate primjene krioprezerviranih homograftova u Zavodu za vaskularnu kirurgiju Klinike za kirurgiju KBC Zagreb.

INFEKCIJE U VASKULARNOJ KIRURGIJI

Infekcije se javljaju nakon 0,2 do 5% angiokirurških intervencija, i učestalije su nakon otvorene angiokirurške rekonstrukcije aorte (do 5%), nego nakon endovaskularnih intervencija (0,4-0,8% aortnih stent-graftova, < 0,5% ilijačnih i karotidnih stent-graftova). Ove infekcije imaju značajan morbiditet (30%) i mortalitet (25-88%), što je najčešće rezultat krvarenja, tromboze i sepe (3).

Danas se sve češće susreću i primarne infekcije krvnih žila, često u obliku mikotičnih aneurizama, te se obično javljaju kod bolesnika s preegzistentnom degenerativnom bolesti aorte i perifernih arterija, na koju je superponirana bakterijemija s ishodištem u raznim organima ili sustavima, npr. u okviru salmonela enteritisa ili prostatitisa.

Rizik od infekcije je proporcionalan količini i virulenciji bakterija, a obrnuto je proporcionalan rezistenciji domaćina. Međutim, i svojstva ugrađenog materijala imaju važnu ulogu u razvitku i sprječavanju infekcija. Tako je poznato da su proteze od bioloških materijala otpornije na infekciju od umjetnih materijala, a da su umjetne proteze s ugrađenim antibioticima ili srebrnim acetatom, otpornije od onih bez dodatnih ugradbenih materijala. Također, dakronske proteze su sklonije infekciji od teflonskih.

Najčešći uzročnici infekcija graftova su stafilokoki, osjetljivi na meticilin u do polovice slučajeva, a rezistentni na meticilin u do jedne četvrtine slučajeva. Gram-negativne bakterije su rjeđi uzročnici infekcija proteza, ali su obično virulentnije, osobito *Pseudomonas*, kod kojega se češće javljaju rupturi anastomoza, te protezoenteričke fistule.

Ne postoji jedinstveni postupnik zbrinjavanja infekcija vaskularnih graftova, te su pitanja antibiotskog liječenja, kirurškog pristupa, kao i optimalnog vremena zbrinjavanja još otvorena. Klasični kirurški pristup je ekstirpacija inficiranog grafta u cijelosti, te debridement

okolnog inficiranog i nekrotičnog tkiva. Ovaj pristup, međutim, ima veliki morbiditet i mortalitet. Stoga se danas sve češće koristi pristup očuvanja (prezervacije) grafta ili in-situ rekonstrukcija biološkim materijalima. Za prezervaciju grafta je potrebno zadovoljiti uvjete da se radi o ranoj infekciji, da inficirani graft nije dakronski, da su anastomoze intaktne i neinficirane, da bolesnik nije septičan, te da se ne radi o infekciji *Pseudomonasom*. In-situ rekonstrukcije se mogu raditi graftovima s ugrađenim antibiotikom (rifampinom), autolognom venom ili krioprezerviranim homograftovima. Graftovi s rifampinom se mogu koristiti samo kod lokaliziranih infekcija uz prisutnost biofilma. Autologne vene i krioprezervirani graftovi se obično primjenjuju kod invazivnih infekcija u bolesnika bez sepse, te bez protezoenteričke erozije ili fistule. U novije vrijeme se za in-situ rekonstrukciju kod vaskularnih infekcija razmatra i primjena ksenograftova od goveđeg perikarda i ekstracelularnog matriksa.

VRSTE TRANSPLANTATA U VASKULARNOJ KIRURGIJI

U vaskularnoj kirurgiji graftovi se najčešće koriste kao zamjena ili premoštenje nekog patološkog procesa na arterijama, s ciljem da se osigura adekvatan distalni protok, tj. opskrba dijelova tijela koje određena arterija opskrbljuje krvlju. Vaskularne graftove dijelimo na biološke, tj. izrađene od bioloških materijala, krvne žile vlastitog ili različitog organa, te sintetske, izrađene od umjetnih materijala. Od sintetskih (aloplastičnih) materijala, danas su najčešće u upotrebi dakronske ili politetrafluoroetilenske proteze (PTFE). Biološki graftovi se dijele na homologne, heterologne i autologne graftove. Autologni graft je transplantat vlastitog tkiva na drugo mjesto u organizmu, npr. aortokoronarno premoštenje vlastitom venom safenom magnom. Homologni graftovi (homograftovi) su dobiveni od genetski različite jedinke iste vrste, žive ili preminule osobe (kadaverični). Heterologni graftovi su dobiveni od jedinki različite vrste, npr. goveđi ili svinjski. Slična prethodnoj podjeli je i podjela graftova na: alograft (transplantat od genetski različite jedinke iste vrste), izograft (transplantat tkiva od geneetski identične jedinke iste vrste, odnosno jednojajčanog blizanca), te ksenograft (transplantat tkiva dobiven od jedinki drugih vrsta, obično svinje ili goveda) (4). Danas su najviše u upotrebi autologna vena i aloplastični dakronski i PTFE graft.

Od autolognih graftova na raspolaganju su arterije i vene. Prilikom odabira jednog od ovih graftova treba razmišljati o razlici u biološkim karakteristikama između venskih i arterijskih graftova. Unutarnja prsna arterija se već pokazala kao bolji izbor za aortokoronarne prenosnice u kardijalnoj kirurgiji od vene safene magne. Razlog tome je nefenestrirana elastika interna koja inhibira migraciju stanica, te mišićni sloj koji je slabije razvijen, kao i glatke mišićne stanice koje rijetko, ali sporo reagiraju na mitogene (4). Unutarnja prsna arterija se i inače najčešće koristi kao arterijski graft. Osim nje, u upotrebi su i radijalna arterija, gastro-epiploična arterija, donja epigastrična arterija, subskapularna, donja

mezenterična, ulnarna i druge arterije. Iako arterijski graftovi imaju bolje dugoročne rezultate, nemaju sve arterije jednake biološke karakteristike, što je potrebno uzeti u obzir prilikom njihova odabira. Arterijski graftovi se, prema biološkim karakteristikama, dijele u tri tipa (5). Tip 1 – somatske arterije (poput unutarnje prsne arterije, imaju poboljšanu arterijsku funkciju i oslobađaju više dušikova oksida i drugih čimbenika relaksacije), tip 2 – splahnhične arterije (poput gastro-epiploične arterije) i tip 3 – arterije udova (u koje se ubrajaju i radijalna i ulnarna arterija). Posljednja dva tipa arterija imaju bolji farmakološki odgovor na vazokonstriktore (5). Ta funkcionalna klasifikacija arterija, koja može biti korisna klinički, objašnjava zašto je unutarnja prsna arterija bolja za autotransplantaciju i ima bolje dugoročne rezultate, za razliku od arterija drugog i trećeg tipa koje su sklonije spazmu, pa zahtijevaju i aktivniji farmakološki tretman. Kao prevencija spazma u tom slučaju koriste se verapamil ili nikardipin s nitroglicerinom (5). Iako je kasni mortalitet nakon odstranjenja inficiranog grafta i ekstraanatomskog premoštenja jednak onom nakon zamjene autolognim graftom (6), premoštenje autolognim graftom obično ima bolju dugoročnu prohodnost. Međutim obje metode imaju primjenu u zbrinjavanju infekcije aortnog grafta. In-situ rekonstrukcija autolognim graftom je prikladnija u mlađih, zdravih pacijenata koji imaju duži očekivani životni vijek, a time i veći rizik dugoročnog zatajenja grafta, dok je ekstraanatomsko premoštenje prikladnije u starijih osoba, opterećenih komorbiditetima, u kojima je dugoročno preživljenje grafta manje važno (7). Nadalje, značajan problem predstavlja nemogućnost osiguranja adekvatne distalne revaskularizacije nakon odstranjenja inficiranog grafta, pa ekstraanatomsko aksilofemoralno premoštenje nije izvedivo u pacijenata s ozbiljnom okluzivnom bolesti duboke i površinske femoralne arterije (7). Problem predstavlja i dugotrajna upotreba antibiotske terapije, da se spriječi reinfekcija, koja se može dogoditi i do pet godina, pa i kasnije, nakon primarne infekcije.

U vaskularnoj kirurgiji se, za razliku od kardijalne, kao autologni graft za in-situ rekonstrukciju nakon primarne i sekundarne infekcije, najčešće upotrebljava autologna vena. Čimbenici koji ograničavaju njeno korištenje su nedostupnost, velika učestalost infekcija udruženih sa samim operacijskim postupkom i produženo vrijeme samog operacijskog zahvata. U današnje doba je povećan pobol od koronarne bolesti, pa su kod vaskularnih bolesnika autologni graftovi često već iskorišteni kao koronarne prenosnice kod tih bolesnika ili ih se nastoji sačuvati za tu namjenu.

U zbrinjavanju primarnih i sekundarnih vaskularnih infekcija koriste se i različiti prostetički graftovi udruženi s antibioticima. Jedan od njih je i rifampinom impregnirani dakronski graft, koji se može primijeniti kad je infekcija uzrokovana gram pozitivnim bakterijama i kad nema vidljivih znakova purulencije (8). On se osobito često upotrebljava u liječenju mikotičkih aneurizama abdominalne aorte. Mikotičke aneurizme u 22% zahvaćaju abdominalnu aortu, dok je njihovo drugo sjelo femoralna arterija. Mikotičke aneurizme abdominalne aorte su smrtonosne ako se ne liječe kirurški. Upotreba graftova impregniranih rifampinom, uz istodobnu primjenu antibiotika za vrijeme i u određenom periodu nakon operacije, je doprinijela uspješnoj kontroli perifernih infekcija (8). Ipak, njihova upotreba je ograničena činjenicom da su uspješni samo za zbrinjavanje infekcija graftova uzrokovanih sa *Staphylococcus aureus* i *Staphylococcus epidermidis* (8), dok su nedjelotvorni kod infekcija uzrokovanih meticilin-rezistentnim *Staphylococcus aureus* (MRSA) i *Escherichia coli* (9).

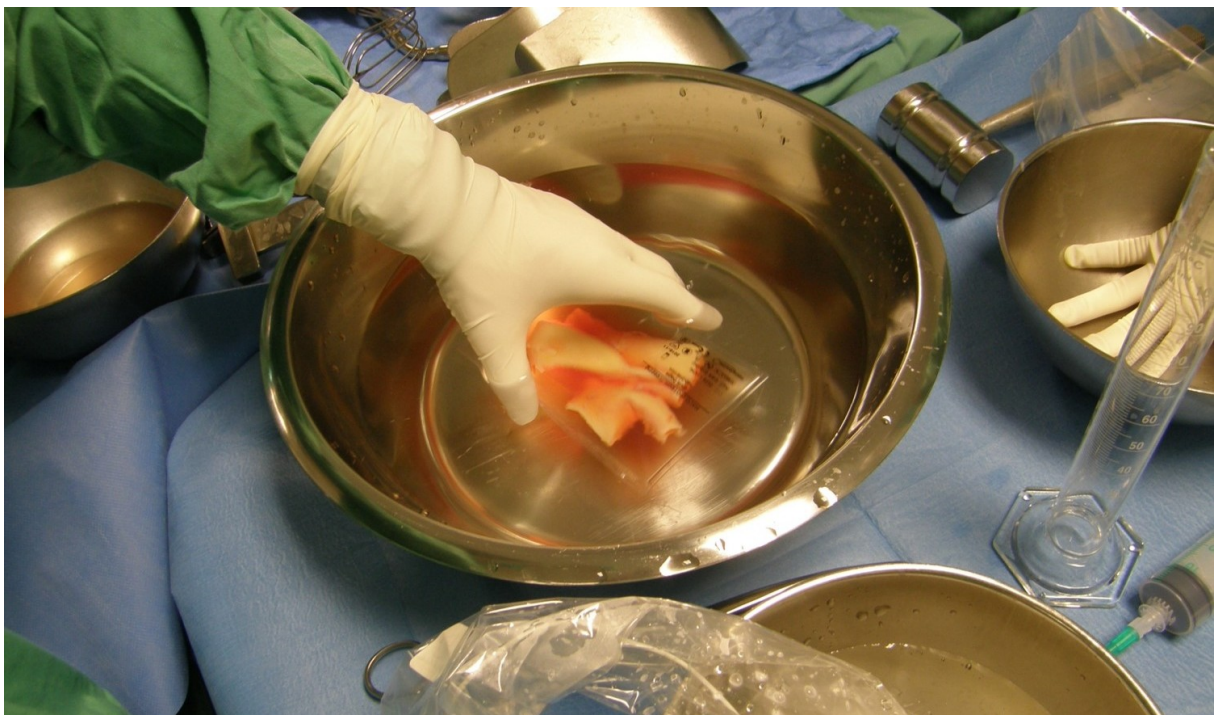KRIOPREZERVIRANI HOMOGRAFTOVI

Zbog ograničenosti upotrebe prostetskih materijala u infekcijama, razmatraju se novi pristupi zbrinjavanja. Dobre rezultate u zbrinjavanju infekcija graftova uzrokovanih virulentnim sojevima, pokazala je primjena krioprezerviranih arterijskih homograftova, koji su rezistentniji na infekcije od sintetskih graftova. Dobro iskustvo s valvularnim homograftovima u zbrinjavanju infektivnog endokarditisa aortne valvule i dobrim dugoročnim preživljenjem ugrađene ljudske krioprezervirane srčane valvule (10,11) ohrabрили su vaskularne kirurge na pokušaj primjene krioprezerviranih arterijskih homograftova u zbrinjavanju infekcija na drugim anatomskim lokacijama. Također, veliku ulogu je imao i napredak u samom postupku krioprezervacije te razvoj tehnike rukovanja krioprezerviranim arterijskim homograftovima od strane vaskularnih kirurga. Tehnika krioprezervacije je omogućila preparaciju, pohranu i sterilizaciju ljudskih arterija i vena s moždano mrtvih donora, za njihovu buduću upotrebu u živih pacijenata bez rizika reakcije odbacivanja ili infekcije (12).

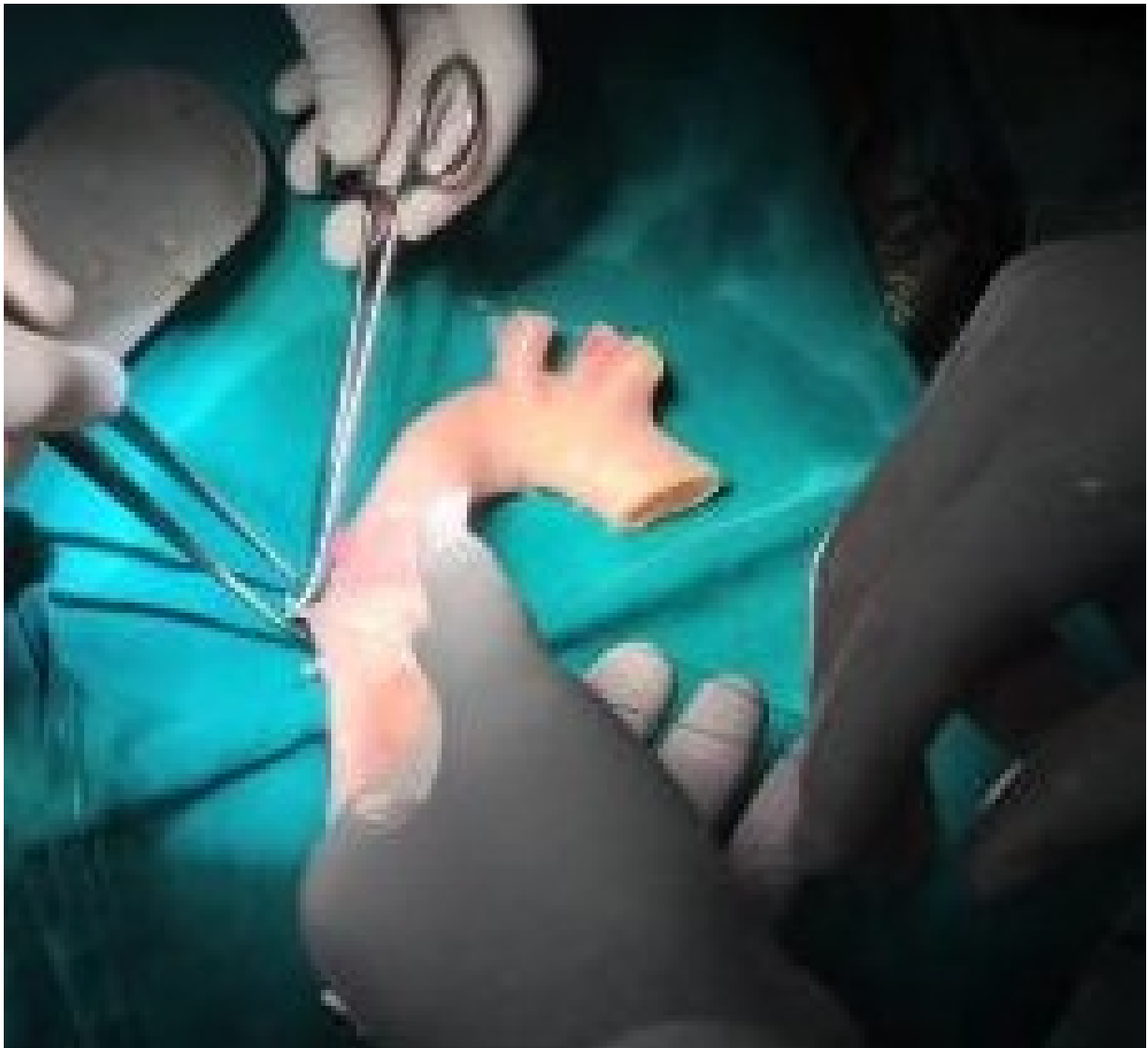Postupak krioprezervacije uključuje dekontaminaciju požetih arterija u otopini antibiotika 40-48 h. Nakon dekontaminacije, arterije se spremaju u plastične spremnike i smrzavaju u parama tekućeg dušika na -196°C , koristeći dimetil-sulfoksid kao krioprotektiv (13). Odmrzavanje homograftova se izvodi u samoj operacijskoj sali (Slika 1,2), a kirurška priprema prije ugradnje uključuje krojenje i podvezivanje interkostalnih arterija (Slika 3).



Slika 1. Homograft u parama tekućeg dušika



Slika 2. Homograft u plastičnom spremniku.



Slika 3. Podvezivanje interkostalnih arterija na homograftu.

Još nije sasvim poznato zašto homograftovi razvijaju toleranciju unatoč nepodudarnosti krvnih grupa. Neki autori, poput Westa i suradnika (14), su dokazali imunološku toleranciju nakon ABO-nepodudarne transplantacije srca u djece. To sugerira da ranija izloženost nepodudarnim ABO antigenima tokom života može dovesti do razvoja imunološke tolerancije. Unatoč imunološkoj toleranciji, neka istraživanja su ipak pokazala histološke promjene na krioprezerviranim arterijskim homograftovima, u obliku fibrotičnih promjena s minimalnom staničnom infiltracijom u intimi i medijalnom sloju stijenke, te pojedinačnih naslaga s ekspresijom antigena krvnih grupa na endotelu, i difuznom ekspresijom tih antigena

na dobro očuvanom endotelu vasa vasorum (14). Zaključno, postoji razlika u kvaliteti i/ili kvantiteti ekspresije A i B antigena između krioprezerviranih homograftova i transplantiranog srca, što doprinosi različitoj imunološkoj reakciji na ABO-inkompatibilnost, a razlika postoji i u vaskularizaciji kroz cijeli organ koji je transplantiran u odnosu na puno manji homograft (15). Varijacija u ekspresiji donorovih antigena na homograftu ovisi i o samom postupku krioprezervacije. Krioprezervacija homograftova čuva njihovu kolagensku strukturu, elastičnu laminu i amorfnu ekstracelularnu matriks; reducira njihovu autogenost; i reducira imunološki odgovor domaćina (16-18). Izgleda da krioprezervacija uzrokuje unakrsnu reakciju, koja dovodi do stvaranja kolagenske strukture, koja štiti graft od autolize i čini ga relativno imunološki inertnim (19). Te i druge nove spoznaje su dovele do razvitka brojnih, poboljšanih tehnika krioprezervacije, jer je uočeno da je upravo loša tehnika krioprezervacije na samom početku njihove primjene, bila odgovorna za loše rezultate, zbog čega je privremeno bila napuštena njihova primjena.

Istraživanja su, također, pokazala da postoji značajna razlika između krioprezerviranih i svježih arterijskih homograftova, osobito vezano uz imunološku reakciju, te očuvanost staničnih komponenta. Krioprezervacija poboljšava elastičnost zida krioprezerviranih krvnih žila u odnosu na svježe (20-21). Istraživanja na životinjskim modelima su pokazala da, uz ispravnu tehniku zamrzavanja, stanične komponente vena, odgovorne za elastična svojstva, ostaju dobro očuvane nakon krioprezervacije (22). To uključuje morfologiju glatkih mišićnih stanica, kontraktilnost i strukturu elastične lamine. "Brza degeneracija svježih homograftova povezana je s imunološkom reakcijom odbacivanja, ali i gubitkom normalne stanične strukture, intimalnom hiperplazijom i nekrozom, kao i degeneracijom elastičnih niti i fibrozom tkiva, što dovodi do aneurizmatске dilatacije i posljedične spontane rupture (23)." Ipak, nakon više godina, i u krioprezerviranim homograftovima dolazi do stanične infiltracije i fibroze, što bi moglo biti odgovorno za njihove kasne komplikacije - aneurizmatске dilatacije

i posljedične spontane rupture, što je dokazano ranijim istraživanjima (15). Primjena krioprezerviranih arterijskih homograftova je udružena s niskim postotkom reinfekcije nakon primjene, stoga je pogodna kod rješavanja raznih infekcija, osobito uzrokovanih virulentnim sojevima. Čimbenik koji ograničava njihovu primjenu u većine centara u svijetu je ograničena dostupnost i nemogućnost krioprezervacije, te visoka cijena. In situ rekonstrukcija krioprezerviranim arterijskim homograftovima je gotovo tri puta skuplja od rekonstrukcije s graftovima s ugrađenim srebrom (24). Velika nepoznanica primjene krioprezerviranih homograftova ostaje i učestalost kasnih komplikacija, osobito zbog malog broja studija koje su dugoročno pratile pacijente nakon rekonstrukcije krioprezerviranim homograftovima. Studija Bidasa i suradnika je pokazala da se kasna aneurizmatička dilatacija nakon primjene krioprezerviranih arterijskih homograftova javlja u oko 17%, a kasna okluzija u oko 32% bolesnika (24). U toj studiji najčešće komplikacije nakon primjene srebrom-vezanog grafta su bile kasne okluzije grafta i pojava fistula između grafta i probavnog sustava. Zaključno, primjena KAH-a i graftova s ugrađenim srebrom, pokazala je ohrabrujuće rezultate u zbrinjavanju vaskularnih infekcija, unatoč kasnim komplikacijama, kao što su aneurizmatičke dilatacije kod primjene krioprezerviranih arterijskih homograftova i učestale reinfekcije nakon rekonstrukcija graftovima s ugrađenim srebrom. Prednost primjene krioprezerviranih arterijskih homograftova je mala učestalost reinfekcija, što značajno smanjuje upotrebu antibiotika u postoperacijskom razdoblju. Razlog tome je sam postupak krioprezervacije koji čuva njihovu staničnu strukturu i čini je otpornom na infekciju, ali i njihova pohrana u antibiotskoj otopini. Nakon rekonstrukcije krioprezerviranim homograftovima, nema produžene postoperativne vrućice niti perivaskularne upalne infiltracije, kao što je to slučaj s ostalim vaskularnim graftovima (25). Ciljana antibiotska terapija usmjerena na točno određenu kulturu, bazirana na rezultatima perioperativnog mikrobiološkog brisa, je važna komponenta u rješavanju vaskularnih infekcija. Na temelju iskustva s krioprezerviranim

homograftovima u zbrinjavanju endokarditisa aortne valvule, trajanje antibiotskog liječenja se neprestano skraćuje, iako optimalno trajanje liječenja još nije određeno (26). Taj problem se pojavljuje i u vaskularnoj kirurgiji u slučajevima rekonstrukcije infekcija krioprezerviranim arterijskim homograftovima. Aktualno je prihvaćeno da se nakon ekstirpacije grafta, uz negativnu kulturu rane ili grafta, nastavlja parenteralna antimikrobna terapija dva do četiri tjedna, uz peroralnu u trajanju od tri mjeseca; dok je u slučaju pozitivne kulture rane ili grafta indicirana ciljana parenteralna antimikrobna terapija u trajanju od šest tjedana, te peroralna u trajanju od 6 mjeseci (3). Ostaje i otvoreno pitanje antimikrobne profilakse kod drugih zahvata nakon ugradnje krioprezerviranih arterijskih homograftova, jer nema nacionalnih i univerzalnih smjernica, kao što postoje preporuke kod bolesnika s umjetnim srčanim zaliscima.

Vaskularna rekonstrukcija krioprezerviranim arterijskim homograftovima je indicirana u zbrinjavanju mikotičnih aneurizama i infekcija aorte, ilijačne i femoralne arterije (26), te infekcije graftova na bilo kojem dijelu arterijskog stabla, kod aortoenteralnih fistula, te kontaminacija retroperitonealnog prostora intestinalnim sadržajem.

Zahvaljujući dobrim rezultatima koje su pokazali krioprezervirani homograftovi u zbrinjavanju primarnih i sekundarnih infekcija, neki vaskularni kirurzi ih koriste za djelomičnu zamjenu inficiranog grafta kad je infekcija prostetičkih graftova ograničena, zahvaća samo mali segment grafta ili samo mjesto anastomoze grafta s arterijskim stablom. Očekuje se da će takva manje invazivna tehnika olakšati operacijsku proceduru bez povećanja rizika od reinfekcije i potrebe za kasnijim reoperacijama. U tu svrhu Vogt i suradnici su iskoristili ljepilo koje se sastoji od fibrina impregniranog aminoglikozidom da pokriju anastomozu između vaskularne proteze i homografta (27). Njihove in vitro studije su pokazale da je lokalna koncentracija antibiotika nakon upotrebe takve tehnike 30 do 200 puta veća od preporučene koncentracije antibiotika u serumu koja se upotrebljava u standarnom

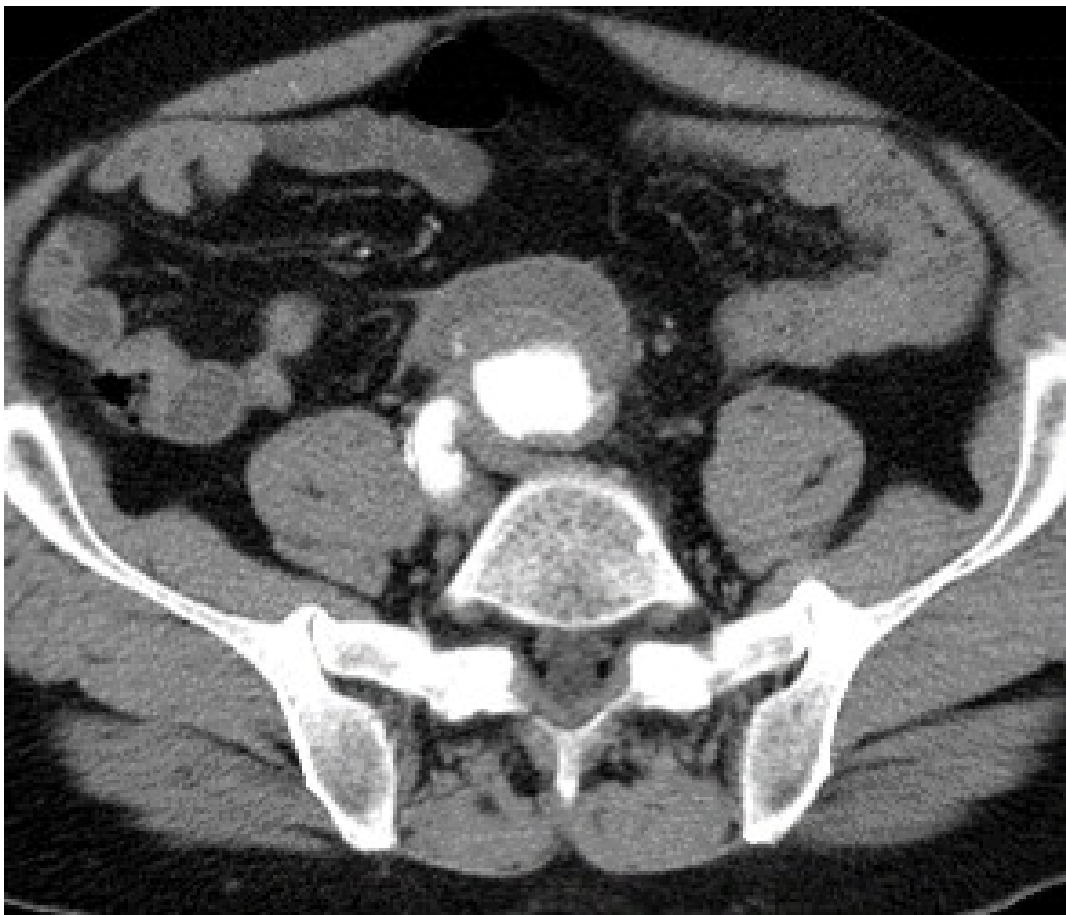
zbrinjavanju tih infekcija, te da je dobra čak i u eradikaciji stafilokoka rezistentnih na aminoglikozide. Iako ovaj nalaz zahtijeva daljnja istraživanja, dosadašnji rezultati su ohrabrujući. Upotreba fibrinskog ljepila impregniranog antibiotikom bi mogla pridonijeti uporabi homograftova u poštenim zahvatima, kojima će se uklanjati samo infekcijom zahvaćeni dio grafta.

Krioprezervirani arterijski homograftovi su do sada pokazali ohrabrujuće, ali još uvijek kontroverzne rezultate. Unatoč dobrim ranim rezultatima, potrebno je prikupiti podatke dugoročnim praćenjem. Osobitu je pozornost potrebno usmjeriti na dugoročne komplikacije, kao što su aneurizmatska dilatacija, okluzija grafta, dehiscenca i ruptura anastomoze, te reinfekcija.

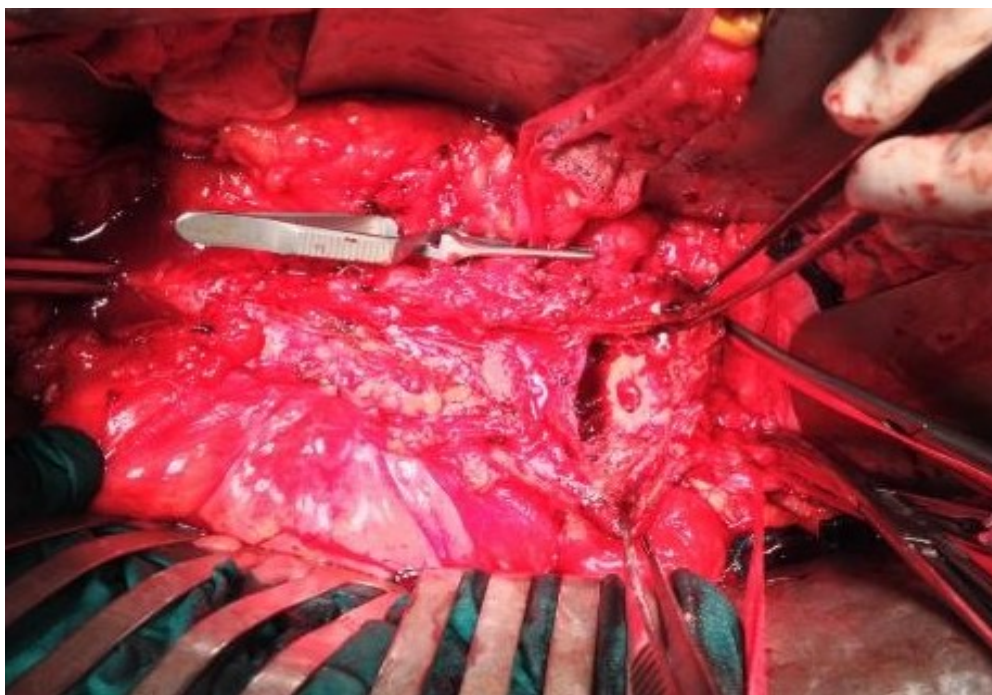
REZULTATI PRIMJENE KRIOPREZERVIRANIH HOMOGRAFTOVA

U razdoblju od 2012. do 2015. godine, u Zavodu za vaskularnu kirurgiju Klinike za kirurgiju KBC Zagreb, ugrađeno je 13 krioprezerviranih homograftova kod bolesnika s primarnim ili sekundarnim infekcijama aorte.

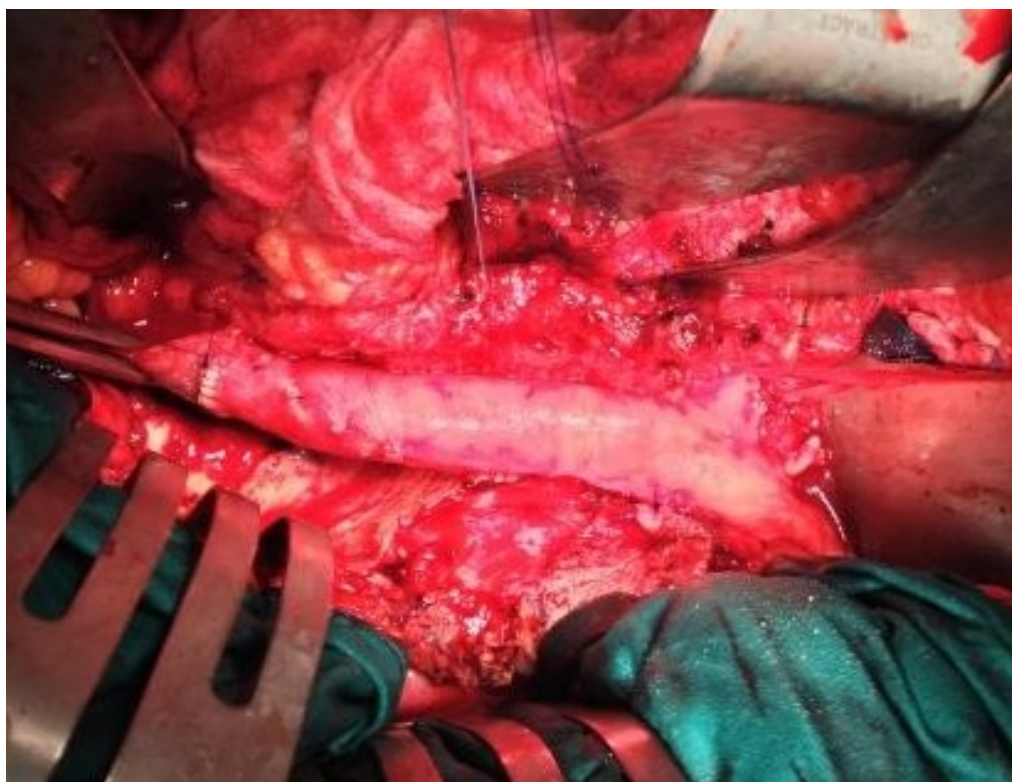Kod šest bolesnika se radilo o infekciji u preponi, kod četiri o infekciji grafta abdominalne aorte (Slika 4-6), kod jednoga o infekciji u području distalnog dijela luka aorte, kod još jednoga o mikotičnoj suprarenalnoj aneurizmi abdominalne aorte, a kod posljednjeg o aneurizmi na distalnoj anastomozi aortokarotidne premosnice.



Slika 4. MSCT aortografija kod bolesnika s inficiranom pseudoaneurizmom na distalnoj anastomozi aortnog grafta, neposredno iznad bifurkacije aorte.



Slika 5. Operacijski nalaz kod bolesnika s inficiranom pseudoaneurizmom na distalnoj anastomozi aortnog grafta, neposredno iznad bifurkacije aorte.



Slika 6. Operacijski nalaz nakon ekstirpacije inficiranog aortnog grafta i rekonstrukcije inficirane pseudoaneurizme na distalnoj anastomozi grafta krioprezerviranim arterijskim homograftom.

Krioprezervirani graftovi su uzeti multiorganskom eksplantacijom s kadaveričnih donora. Krioprezervacija je provedena prema protokolu banke kardiovaskularnog tkiva Kliničkog bolničkog centra Zagreb, u Zavodu za transfuzijsku medicinu i transplantacijsku biologiju.

Za in-situ rekonstrukciju je korišteno 6 krioprezerviranih homograftova torakalne aorte, 4 krioprezervirana homografta ilijačne arterije i 3 krioprezervirana homografta femoralne arterije.

Bolesnici su praćeni od dana ugradnje do kraja 2015. godine (4-44 mjeseca). U razdoblju praćenja nije zabilježen smrtni ishod. Evidentirana su dva slučaja celulitisa i jedna kolekcija oko grafta, uz samo jednu postoperativnu rupturu anastomoze, koja je zahtijevala reoperaciju. Kod jednog bolesnika se razvila ventralna hernija, a kod jednoga pleuralni i perikardijalni izljev.

Rukovanje graftom je bilo jednostavno, graft se pokazao komplijantnim, a preliminarni rezultati su zadovoljavajući. Potrebno je dulje praćenje i nova istraživanja za daljnju evaluaciju uspjeha liječenja primarnih i sekundarnih infekcija aorte krioprezerviranim homograftovima.

RASPRAVA

Kirurško zbrinjavanje primarnih i sekundarnih arterijskih infekcija predstavlja značajan izazov u vaskularnoj kirurgiji. Idealnim rješenjem smatra se operacija u kojoj bi eliminacija sepse i uspostava protoka bila izvedena lako dostupnim graftom, istovremeno rezistentnim na reinfekciju, trombozu i kasnu aneurizmatSKU dilataciju (3).

Unatoč napretku i poboljšanju kirurške tehnike, obje tradicionalne metode, ekstraanatomsko premoštenje i in-situ rekonstrukcija raznim graftovima otpornima na infekciju, imaju velik rizik mortaliteta i morbiditeta zbog raznih komplikacija. Po nekim autorima rizik amputacije nakon aortne infekcije iznosi do 58% (28).

Iako su potrebna nova klinička istraživanja i dulje praćenje bolesnika nakon ugradnje krioprezerviranih arterijskih homograftova da bi se utvrdio njihov pravi potencijal u kirurškom zbrinjavanju primarnih i sekundarnih arterijskih infekcija; dosadašnji rezultati, osobito rani, su zadovoljavajući i ohrabrujući. Ne samo da je in-situ rekonstrukcija krioprezerviranim arterijskim homograftovima udružena s niskim ranim mortalitetom, već je praćena i s niskim postotkom reinfekcija, skraćenim trajanjem hospitalizacije, manjim brojem reoperacija i skraćenim postoperativnim zahtjevima za antibiotsku terapiju. Prednost upotrebe krioprezerviranih arterijskih homograftova je i njihova mogućnost primjene kad autologni graftovi nisu dostupni, bilo zbog loše kvalitete ili prethodne iskorištenosti kao preosnice u koronarnoj kirurgiji. Glavni nedostaci primjene krioprezerviranih arterijskih homograftova u zbrinjavanju primarnih i sekundarnih infekcija su njihova nedostupnost, visoka cijena, te potreba za dobrom kirurškom tehnikom od strane vaskularnog kirurga. Jedna od najznačajnijih kasnih komplikacija primjene krioprezerviranih homograftova je aneurizmatSKA degeneracija.

Stoga je potrebno nastaviti razvijati tehnike i metode krioprezervacije, ali u budućnosti razmotriti i upotrebu graftova nastalih biološkim inženjerstvom, kao što su graftovi od ekstracelularnog matriksa.

ZAKLJUČAK

U zaključku, upotreba krioprezerviranih arterijskih homograftova je pokazala ohrabrujuće rezultate u zbrinjavanju primarnih i sekundarnih arterijskih infekcija. Iako je dostupnost krioprezerviranih arterijskih homograftova još uvijek ograničena, njihova primjena u liječenju infekcija vaskularnih graftova je smanjila broj reinfekcija i reoperacija. Upravo je otpornost na reinfekciju, udružena s niskom učestalosti odbacivanja, motivacija za nastavak primjene krioprezerviranih arterijskih homograftova kao dobre alternative dosadašnjim tradicionalnim metodama liječenja vaskularnih infekcija. Preliminarni rezultati su ohrabrujući, no potrebna su daljnja istraživanja i dugoročno praćenje, da se utvrdi pravi potencijal njihove primjene u zbrinjavanju vaskularnih infekcija.

ZAHVALE

Veliko mi je zadovoljstvo, na kraju pisanja ovog diplomskog rada, zahvaliti se svima koji su mi pomogli u njegovom pisanju. Na početku bih se zahvalila svome mentoru prof .dr. sc. Mladenu Petruniću na iskazanom povjerenju i dopuštenju koje mi je dano pri izradi ovog rada. Velik dio zahvale ide i dr.sc. Tomislavu Meštroviću na strpljenju, brojnim savjetima, korekciji i stručnoj pomoći prilikom pisanja ovoga rada.

I na kraju, htjela bi se zahvaliti svojoj obitelji, roditeljima, baki i bratu, na potpori i pomoći te brojnim odricanjima tokom svih godina studija i prilikom pisanja ovoga rada. Zahvaljujem se i prijateljima i svim kolegama, na razumijevanju i potpori koju su mi pružili tokom moga studija.

U Zagrebu, lipnja 2016.

Vedrana Špiček

LITERATURA

1. Petrunić M, Meštrović T, Lončarić Y, Golubić-Cepulić B, Oberman B, Safradin I. In situ repair of a mycotic suprarenal aortic aneurysms using a cryopreserved aortic homograft and visceral debranching in a patient with spondylodiscitis and left psoas muscle abscess. *Ann Thorac Cardiovasc Surg* 2013; 19: 394-398.
2. Seeger JM, Pretus HA, Burrell Welborn M, Ozaki K, Flynn TC, Huber TS. Long-term outcome after treatment of aortic graft infection with staged extra-anatomic bypass grafting and aortic graft removal. *J Vasc Surg* 2000; 32:451-61.
3. Cronenwet JL, Johnston KW, ur. (2014) Rutherford's Vascular Surgery, 8th edition, Philadelphia, Elsevier Saunders.
4. Šoša T (2007) Kirurgija, Zagreb, Naklada LJEVAK
5. Guo-Wei H. Arterial grafts: clinical classification and pharmacological management. *Ann Cardiothorac Surg* 2013; 2(4):507-518.
6. Clagett GP, Vlentine RJ, Hagino RT. Autogenous aortoiliac/femoral reconstruction from superficial femoral-popliteal veins: feasibility and durability. *J Vasc Surg* 1997 Feb; 25(2):255-66; discussion 267-70.
7. Blaisdell FW, Hall AD, Lim RC, Moore WC. Aorto-iliac arterial substitution utilizing subcutaneous grafts. *Ann Surg* 1970; 172:775-80.
8. Gupta AK, Bandyk DF, Johnson BL. In situ repair of mycotic abdominal aortic aneurysms with rifampin-bonded gelatin-impregnated Dacron grafts: a preliminary case report. *J Vasc Surg* 1996; 24:472-6.
9. Ross Naylor A. Regarding "Limitations in the use of rifampicin-gelatin grafts against virulent organisms". *J Vasc Surg* 2002; 35:823-4.

10. Yankah AC, Pasic M, Klose H, Siniawski H, Weng Y, Hetzer R. Homograft reconstruction of the aortic root for endocarditis with periannular abscess: a 17-year study. *European Journal of Cardio-thoracic Surgery* 28 (2005) 69-75.
11. Yankah AC, Klose H, Petzina M, Musci M, Siniawski H, Hetzer R. Surgical management of acute aortic root endocarditis with viable homograft: 13-years experience. *European Journal of Cardio-thoracic Surgery* 21 (2002) 260-267.
12. Brown KE, Heyer K, Rodriguez H, Eskandari MK, Pearce WH, Morasch MD. Arterial reconstruction with cryopreserved human allografts in the setting of infection: a single-center experience with midterm follow-up. *Y Vasc Surg* 2009; 49:660-6.
13. European Homograft Bank (EHB). Banking and Distribution of Cryopreserved Heart Valves and Large Arteries [Internet] Brussels; European Homograft Bank (EHB); 2016 [pristupljeno: 07.06.2016.]. Dostupno na: <https://www.clstjean.be/european-homograft-bank-ehb-english>.
14. Fan X, Ang A, Pollock-Barziv SM, Dipchand AI, Ruiz P, Wilson G, i sur. Donor-specific, B-cell tolerance after ABO- incompatible infant heart transplantation. *Nat Med*. 2004; 10:1227-33.
15. Feingold B, Raval JS, Galambos C, Yazer M, Zeevi A, Bentlejewski C, i sur. Tolerance to incompatible ABO blood group antigens is not observed following homograft implantation. *Hum – Immunol* 2011 October; 72(10):835-840.doi:10.1016/j.humimm 2011.05.030.
16. Mitchell RN, Jonas RA, Schoen FJ. Structure-function correlations in cryopreserved allograft cardiac valves. *Ann Thorac Surg* 1995; 60:S108-13.

17. Fischlein T, Schutz A, Haushofer M, Rainer Frey BS, Uhling A, Detter C, I sur. Immunologic reaction and viability of cryopreserved homografts. *Ann Thorac Surg* 1995; 60:S122-6.
18. Mestres CA, Mulet J, Pomar JL. Large-caliber cryopreserved arterial allografts in vascular reconstructive operations: early experience- *Ann Thorac Surg* 1995; 60:S105-7
19. Smith JD, Ogino H, Hunt D, Laylor RM, Rose ML, Yacoub MH. Humoral immune response to human aortic valve homografts. *Ann Thorac Surg* 1995; 60:S127-30
20. Chiesa R, Astore D, Piccolo G, Melissano G, Jannello A, Frigerio D, i sur. Fresh and cryopreserved arterial homografts in the treatment of prosthetic graft infections: experience of the Italian collaborative vascular homograft group. *Annals of Vascular Surgery* Vol. 12, No. 5, 1998.
21. Pukacki F, Jankowski T, Gabriel M, Oszkinis G, Krasinski Z, Zapalski S. The mechanical properties of fresh and cryopreserved arterial homografts. *Eur J Vasc Endovasc Surg* 20, 21-24 (2000).
22. Faggioli GL, Ricotta JJ. Cryopreserved vein homografts for arterial reconstruction. *Eur J Vasc Surg* 1994; 8: 661-669.
23. Schmitz-Rixen T, Megerman J, Colvin R, Williams AM, Abbott WM. Immunosuppressive treatment of aortic allografts. *J Vasc Surg* 1988; 7:82-92.
24. Bisdas T, Wilhelmi M, Haverich A, Teebken OE. Cryopreserved arterial homografts vs silver-coated Dacron grafts for abdominal aortic infection with intraoperative evidence of microorganisms. *J Vasc Surg* 2011; 53:1274-81.

25. Yamamoto K, Noisihiki Y, Mo M, Tobe M, Imoto K, Kondo J, i sur . Unusual inflammatory responses around a collagen-impregnated vascular prosthesis. *Artif Organs* 1993; 17:1010-16.
26. Vogt PR, von Segesser LK, Goffin Y, Niederhäuser U, Genoni M, Künzli A, i sur. Eradication of aortic infections with the use of cryopreserved arterial homografts. *Ann Thorac Surg* 1996; 62:640-5.
27. Vogt PR and Turina MI. Management of infected aortic grafts: development of less invasive surgery using cryopreserved homografts. *Ann Thorac Surg* 1999; 67:1986-9.
28. Bandyk DF, Bergamini TM. Infection in prosthetic vascular grafts. In: Rutherford RB, ed. *Vascular surgery*. Philadelphia: Saunders, 1995:588-604.

ŽIVOTOPIS

Rodena sam 15. travnja 1989. godine u Zagrebu. Osnovno školu pohađala sam u Poljanici Bistranjskoj. Nakon toga, upisala sam Školu za medicinske sestre Vinogradska, u Zagrebu. Tijekom osnovne i srednje škole sudjelovala sam na brojnim školskim natjecanjima, posebno iz biologije i povijesti. Nakon srednje škole upisala sam Medicinski fakultet Sveučilišta u Rijeci, potom sam se na drugoj godini prebacila na Medicinski fakultet Sveučilišta u Zagrebu. Tokom studija sudjelovala sam u pripremi za izdavanje knjiga lokalnih književnika. Od grana medicine, posebno bih istaknula interes za kirurgijom. Tokom svoga studija sudjelovala sam u radu brojnih sekcija. Istaknula bi rad u sekciji za kirurgiju, te temeljnu neuroznanost, neurologiju i neurokirurgiju.