

Primjena distalne aortne perfuzije u angiokirurškim rekonstrukcijama aneurizama torakoabdominalne aorte

Vrbanić, Adam

Master's thesis / Diplomski rad

2016

Degree Grantor / Ustanova koja je dodijelila akademski / stručni stupanj: **University of Zagreb, School of Medicine / Sveučilište u Zagrebu, Medicinski fakultet**

Permanent link / Trajna poveznica: <https://um.nsk.hr/um:nbn:hr:105:711091>

Rights / Prava: [In copyright](#)/[Zaštićeno autorskim pravom.](#)

Download date / Datum preuzimanja: **2025-03-22**



Repository / Repozitorij:

[Dr Med - University of Zagreb School of Medicine Digital Repository](#)



Sveučilište u Zagrebu

Medicinski fakultet

Adam Vrbančić

**Primjena distalne aortne perfuzije u angiokirurškim
rekonstrukcijama torakoabdominalnih aneurizmi aorte**

DIPLOMSKI RAD



Zagreb, 2016.

Ovaj diplomski rad izrađen je u Klinici za kirurgiju Kliničkog bolničkog centra Zagreb, pod vodstvom prof. dr. sc. Mladena Petrunića i predan je na ocjenu u akademskoj godini 2015./2016.

POPIS I OBJAŠNENJE KRATICA KORIŠTENIH U RADU

a. – arterija

aa. – arterije

AA – aneurizma aorte

aAA – asimptomatska aneurizma aorte

AAA – aneurizma abdominalne aorte

CC – postavljanje stezaljke na krvnu žilu, „klemanje“ (*eng.* cross – clamping)

CPB – kardiopulmonalna premosnica (*eng.* cardiopulmonary bypass)

CSFP – tlak cerebrospinalne tekućine (*eng.* cerebrospinal liquid pressure)

CTA – kompjutorizirana tomografska aortografija

DAP – distalna aortna perfuzija

DSA – digitalna suptrakcijska aortografija

EVAR – endovaskularna rekonstrukcija aorte

ICP – intrakranijalni tlak (*eng.* intracranial pressure)

IL-8 – interleukin 8

LHB – lijevo srčano premoštenje (*eng.* left heart bypass)

MGF – minutna glomerularna filtracija

MRA – magnetska rezonantna aortografija

OR – otvorena rekonstrukcija

rAA – rupturirana aneurizma aorte

RCT – randomizirani kontrolirani pokus (*eng.* randomized controlled trial)

SAC – postranični ogranak grafta (*eng.* side arm conduit)

TAA – aneurizma torakalne aorte

TAAA – aneurizma torakoabdominalne aorte

UZV– ultrazvuk

CD – color Doppler

SADRŽAJ

SAŽETAK

SUMMARY

1. UVOD	1
2. ANATOMIJA I HISTOLOGIJA AORTE	3
3. ANEURIZME	6
3.1. Definicija	6
3.2. Klasifikacija	6
3.2.1. Etiološka klasifikacija	6
3.2.2. Podjela aneurizmi prema morfologiji.....	8
3.2.3. Podjela aneurizmi prema lokalizaciji	9
4. ANEURIZME AORTE	10
4.1. Epidemiologija	11
4.2. Klasifikacija TAAA	12
4.3. Klinička slika.....	13
4.4. Dijagnostika	14
4.5. Liječenje	14
4.5.1. Metode liječenja	14
4.5.2. Indikacije i kontraindikacije za kirurško liječenje	15
5. OTVORENA REKONSTRUKCIJA TAAA	16
5.1. Predoperativna obrada.....	17

5.2. Operacijska tehnika	18
5.3. Komplikacije OR.....	20
5.3.1. Ishemijske ozljede kralježnične moždine.....	23
6. DISTALNA AORTNA PERFUZIJA.....	25
6.1. Pasivni <i>shuntovi</i>	26
6.2. Atriofemoralni <i>bypass</i>	27
6.3. Femoralna vena – femoralna arterija <i>bypass</i>	28
6.4. Graft s postraničnim ogrankom.....	29
7. DODATNE METODE PROTEKCIJE ORGANA I KRALJEŽNIČNE MOŽDINE	32
7.1. Likvorska drenaža	32
7.2. Hipotermija.....	33
7.3. Upotreba medikamenata.....	34
7.4. Selektivna visceralna perfuzija.....	35
7.5. „Hladna“ renalna perfuzija.....	36
8. REZULTATI ISTRAŽIVANJA O UČINKOVITOSTI METODA DAP	37
9. ZAKLJUČAK	41
10. ZAHVALE	42
11. LITERATURA.....	43
12. ŽIVOTOPIS	48

SAŽETAK

Primjena distalne aortne perfuzije u angiokirurškim rekonstrukcijama torakoabdominalnih aneurizmi aorte

Adam Vrbanić

Otvorena je rekonstrukcija najznačajniji, najkorišteniji i najučinkovitiji terapijski pristup kod pacijenata s torakoabdominalnim aneurizmama aorte, s obzirom na visoki mortalitet i morbiditet koji prati to stanje. Međutim, sam terapijski postupak praćen je značajnim rizicima od komplikacija. Komplikacije su uglavnom rezultat privremenog prekida protoka kroz aortu i posljedične ishemije organa, prije svega kralježnične moždine s razvojem parapareze ili paraplegije. Stoga su razvijene različite dodatne metode zaštite (eng. „adjuncts“) kojima se smanjuje morbiditet i mortalitet otvorene rekonstrukcije, poput distalne aortne perfuzije, likvorske drenaže, selektivne visceralne perfuzije, lokalne i sistemske hipotermije, upotrebe medikamenata i druge. Metode distalne aortne perfuzije omogućuju perfuziju visceralnih organa i kralježnične moždine za vrijeme prekida protoka kroz aortu, smanjuju hemodinamsku nestabilnost i učestalost posljedičnih ishemijskih komplikacija, omogućuju dulje trajanje prekida protoka kroz aortu, a neke i pojednostavljuju prišivanje aortnih ogranaka na graft. Bez obzira na korist od distalne aortne perfuzije, pristup liječenju torakoabdominalnih aneurizmi aorte je multimodalan, s istovremenom upotrebom više zaštitnih metoda, u svrhu postizanja što boljeg postoperativnog ishoda. Tako je najčešće primjenjivana i najistraženija kombinacija distalne perfuzije aorte i drenaže cerebrospinalnog likvora, s visokom učinkovitošću u sprječavanju ishemijskih oštećenja kralježničke moždine. Bez obzira na sve navedene metode, angiokirurške rekonstrukcije torakoabdominalnih aneurizmi aorte i danas predstavljaju veliki izazov u vaskularnoj kirurgiji te je potrebno uložiti dodatne napore s ciljem otkrivanja što boljih kombinacija postojećih tehnika zaštite, ali i napore za traganjem i otkrivanjem novih tehnika.

Ključne riječi: aneurizma aorte, otvorena rekonstrukcija, distalna aortna perfuzija, ishemija, parapareza, paraplegija.

SUMMARY

The use of distal aortic perfusion in the vascular surgical reconstructions of thoracoabdominal aortic aneurysms

Adam Vrbanic

Open surgical reconstruction is the most important, the most frequently used and the most efficient therapeutic approach in patients with thoracoabdominal aortic aneurysms, due to high mortality and morbidity accompanying this condition. However, the therapeutic procedure itself is accompanied by significant complication risks. Complications are mostly the result of the aortic “clamping time” and the resulting ischemic organ damages, primarily of spinal cord, with development of paraparesis or paraplegia. Various additional protective methods (adjuncts) have been developed, which decrease morbidity and mortality of the open reconstruction, like distal aortic perfusion, cerebrospinal fluid drainage, selective visceral perfusion, local and systemic hypothermia, the use of medications and others. Distal aortic perfusion methods enable the decrease of haemodynamic instabilities and consequential ischemic complications, provide the opportunity for prolonging the aortic clamping time and some of the methods simplify reimplantation of aortic branches to a graft. Regardless of the isolated benefits of the distal aortic perfusion, the approach to the treatment of thoracoabdominal aortic aneurysms is mostly multimodal with the concomitant use of several protective methods in order to achieve the best possible postoperative outcome. Thus, the combination of distal aortic perfusion and cerebrospinal fluid drainage is the most widely used and studied method, with high efficiency in preventing ischemic damages to the spinal cord. Despite all the mentioned methods, vascular surgical reconstructions of thoracoabdominal aortic aneurysms are still a great challenge in the vascular surgery, so additional efforts should be put in to find the best combinations of the existing protective techniques, but also to search for and find new techniques.

Key words: aortic aneurysm, open reconstruction, distal aortic perfusion, ischemia, paraparesis, paraplegia.

1. UVOD

Era operacija torakalnih i torakoabdominalnih aneurizmi aorte (TAAA) započela je 50-ih godina prošloga stoljeća. DeBakey, jedan od začetnika kirurgije aneurizmi aorte, sa svojim suradnicima, 1965. godine izdaje studiju u kojoj je zabilježio 26 %-tni mortalitet na skupini od 42 pacijenta prilikom operacija aneurizmi aorte (DeBakey i sur. 1965). Razvojem Crawfordove *in-lay* tehnike došlo je do smanjenja mortaliteta koji je u studiji publiciranoj 1978. godine iznosio 6 % (Crawford i sur. 1978). *Simple clamp repair* predstavlja sljedeći korak u razvoju kirurških tehnika, a kao posljednji doseg razvoja i kao tehnički najsuperiornija tehnika ističe se *sequential clamping*. Godine je 1986. Crawford klasificirao TAAA u 4 tipa (Crawford i sur. 1986), a klasifikaciju je nekoliko godina kasnije modificirao Safi, dodajući V. tip (Safi i sur. 1999).

Bez obzira na značajna unaprjeđenja kirurških principa i tehnika, operacije TAAA ostaju veliki izazov u vaskularnoj kirurgiji, kao i u kirurškoj struci općenito. Trenutni je rani mortalitet otvorenih rekonstrukcija (OR) TAAA još uvijek značajan, varirajući od 5 % do 19 % (Estrera i sur. 2015). Isto tako, visoka je učestalost komplikacija, prije svega ishemijske ozljede kralježnične moždine s posljedičnom paraparezom ili paraplegijom. Međutim, OR aorte ostaje i dalje najvažnijim i najučinkovitijim terapijskim pristupom u pacijenata s TAAA. To potvrđuje podatak da samo dva pacijenta moraju biti liječena da se spriječi jedan smrtni ishod – *number needed to treat* iznosi 2 (Miller i sur. 2004).

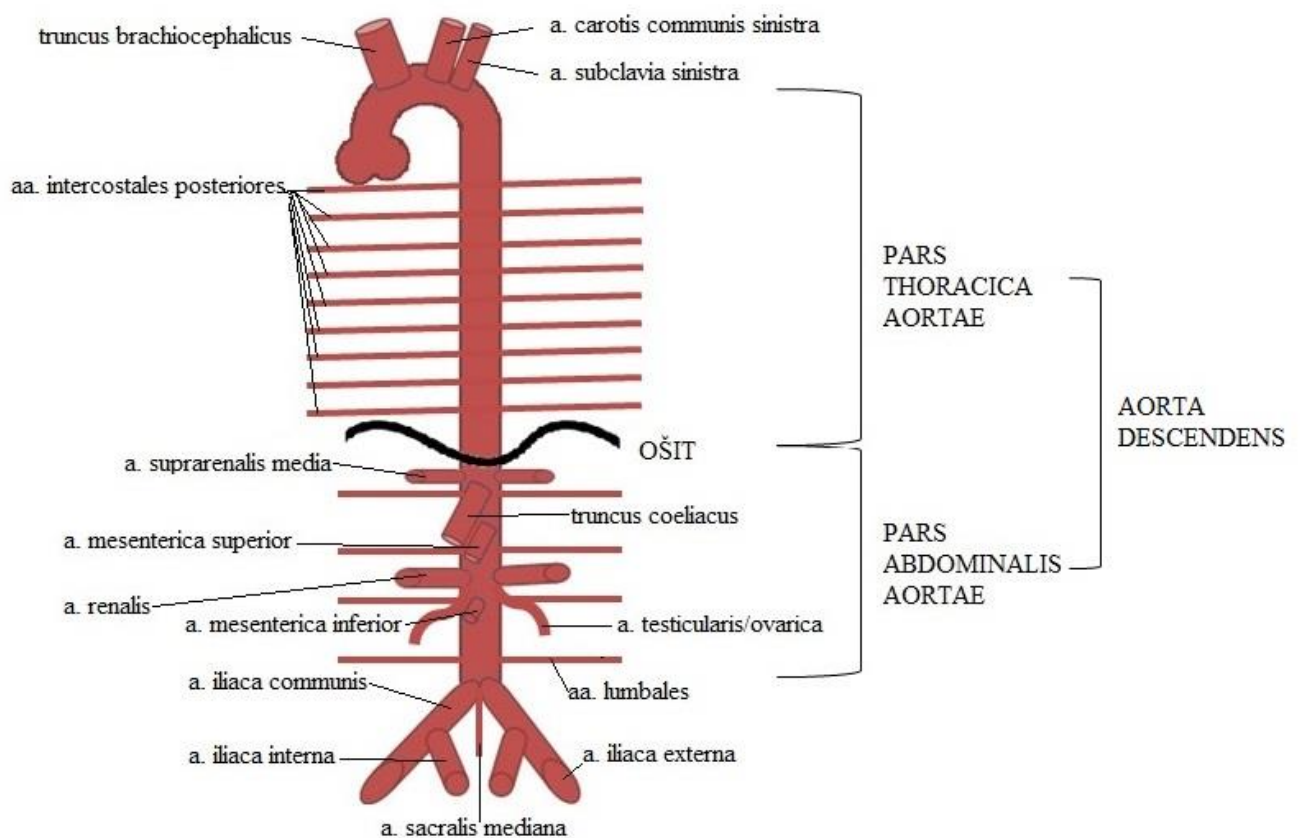
Upravo su zbog nužnosti u izvođenju OR, a u želji za smanjenjem smrtnih ishoda i komplikacija same rekonstrukcije, veliki naponi uloženi u razvoj najrazličitijih kirurških i nekirurških metoda zaštite organa, prije svega kralježnične moždine. Takve su metode dodaci (*eng. adjuncts*) osnovnom principu otvorenih rekonstrukcija torakoabdominalnih aneurizmi aorte, a uključuju primjenu distalne aortne perfuzije (DAP), likvorsku drenažu, selektivnu visceralnu perfuziju, „hladnu“ renalnu perfuziju, lokalnu i sistemsku hipotermiju, upotrebu medikamenata i druge.

Ovaj rad opisuje detaljnije DAP kao jednu od protektivnih, dodatnih metoda, tehničke načine postizanja DAP, prednosti i nedostake pojedinih načina, kao i rezultate u protekciji organa kod primjene ove metode.

Rad je koncipiran tako da se u početnom dijelu bavi anatomijom i histologijom aorte. Zatim će biti riječi o aneurizmama aorte – s naglaskom na terapijske pristupe u pacijenata s takvim stanjem. U tom će dijelu biti opisana i nova, prethodno spomenuta, modificirana Crawfordova klasifikacija TAAA prema Safiju, koja se široko primjenjuje u svijetu. Bit će opisan i način izvođenja OR TAAA, s naglaskom na prateće komplikacije postupka. Potom se detaljnije opisuje DAP, a nešto se sažetije spominju i dodatne metode protekcije organa tijekom OR. U konačnici, iznose se rezultati dosadašnjih studija koje su se bavile ovom problematikom. U radu se pojavljuju tablice i slike koje za cilj imaju sistematiziranje, kao i olakšavanje razumijevanja sadržaja rada

2. ANATOMIJA I HISTOLOGIJA AORTE

Aorta je najveća arterija u tijelu koja opskrbljuje cijeli organizam oksigeniranom krvlju. Proteže se od lijeve klijetke do četvrtog lumbalnog kralješka gdje se grana na dvije grane, *aa. iliaca communes*, i mali završni ogranak, *a. sacralis mediana*. Nakon izlaska iz lijeve klijetke, usmjerena je prema gore, naprijed i malo desno i prolazi iza glavnog stabla plućne arterije. U visini trupa 3. prsnog kralješka zavija prema straga, iznad lijevog glavnog bronha, i silazi prema dolje uz lijevu stranu kralježnice, do 7. ili 8. prsnog kralješka, gdje prelazi u središnju crtu. Kroz otvor na ošitu, *hiatus aorticus*, dolazi u trbušnu šupljinu. Tamo je smještena u središnjoj liniji, ispred kralježnice i doseže do 4. slabinskog kralješka. Aorta se prilagođava zavojima kralježnice u sagitalnoj ravnini, tako da u prsnom dijelu tvori konkavitet prema naprijed, a u slabinskom blagi konveksitet okrenut prema naprijed.



Slika 1. Anatomija aorte

Razlikujemo četiri dijela aorte (Slika 1): *pars ascendens aortae, aorta ascendens* (uzlazna aorta); *arcus aortae* (luk aorte); *pars thoracica, aorta thoracica* (prsna aorta) i *pars abdominalis aortae, aorta abdominalis* (trbušna aorta). Prsna i trbušna aorta još se zajednički nazivaju i silaznim dijelom aorte, *pars descendens aortae, aorta descendens*.

Torakalna aorta počinje u razini 4. prsnog kralješka i nakon prolaska kroz *hiatus aorticus* dijafragme prelazi u abdominalnu aortu. Daje brojne visceralne i parijetalne ogranke. Zbog važnosti za temu ovoga diplomskoga spominjemo samo parijetalne *aa. intercostales posteriores* koje daju ogranke za opskrbu kralježnične moždine i njezine ovojnice. Abdominalna aorta ima četiri vrste ogranaka: parne i neparne parijetalne te parne i neparne visceralne grane (Tablica 1). Lumbalne arterije koje polaze s abdominalne aorte su ekvivalentne interkostalnim arterijama koje polaze s torakalne aorte, te također daju ogranke za opskrbu kralježnične moždine i njezinih ovojnica (Krpmotić-Nemanić J, 2002)

<i>Tablica 1. Ogranci abdominalne aorte</i>	
PARNI PARIJETALNI OGRANCI	<i>a. phrenica inferior</i>
	<i>aa. lumbales</i>
NEPARNI PARIJETALNI OGRANCI	<i>a. sacralis mediana</i>
NEPARNI VISCERALNI OGRANCI	<i>truncus coeliacus</i>
	<i>a. mesenterica superior</i>
	<i>a. mesenterica inferior</i>
PARNI VISCERALNI OGRANCI	<i>a. suprarenalis media</i>
	<i>a. renalis</i>
	<i>a. testicularis sive ovarica</i>
TERMINALNI OGRANCI	<i>a. illiaca communis</i>

Visokom protoku, a time i intraluminalnom tlaku, aorta se odupire iznmno čvrstom i elastičnom stijenkom specifične histološke građe. Aorta pripada skupini velikih elastičnih arterija. Stijenku aorte čine tri sloja (*lat.tunica*): unutrašnja *tunica intima* građena od jednog sloja endotelnih stanica i podležećeg rahlog vezivnog tkiva, zatim srednji sloj ili *tunica media* koja se sastoji od glatkih mišićnih stanica i velike količine elastičnih lamela raspoređenih spiralno dajući tako iznimnu čvrstoću, ali i elastičnost aorti, te vanjska *tunica adventitia* sastavljena u najvećoj mjeri od kolagena (Junqueira LC i sur. 2005).

Slojevi elastičnih lamela značajno pridonose ublažavanju velikih promjena tlaka tijekom različitih faza srčanog ciklusa. Tako se, za vrijeme kontrakcije srčane klijetke (sistole), elastični slojevi aorte i drugih, takozvanih velikih elastičnih arterija, rastežu i smanjuju povišenje tlaka. Za vrijeme opuštanja klijetke (dijastole), tlak u aorti pada na vrlo nisku razinu, ali elastični povrat stijenke pomaže održati arterijski tlak.

3. ANEURIZME

3.1. Definicija

Arterijskom se aneurizmom smatra svako trajno, lokalizirano, simetrično ili asimetrično proširenje arterije za najmanje 50 % od njezina normalnog promjera. Stijenka aneurizme sastoji se od svih slojeva arterije, budući da dolazi do širenja lumena i usporedno s time svih slojeva arterije, što se ponekad u literaturi još naziva pravom aneurizmom (*lat. aneurysma verum*). Pseudoaneurizme ili lažne aneurizme su proširenja arterija koja nemaju sve slojeve arterijske stijenke. Najčešće se radi o ekstravazaciji krvi s mjesta arterijske lezije u okolni prostor, uz lokalnu reakciju tkiva, s posljedičnim stvaranjem vezivne kapsule. U tom slučaju pseudoaneurizma nema niti jedan sloj nativne arterijske stijenke, već se radi o inkapsuliranom periarterijskom hematomu (Šoša T i sur. 2007).

3.2. Klasifikacija

Aneurizme se mogu klasificirati prema etiologiji, obliku, lokalizaciji i veličini.

3.2.1. Etiološka klasifikacija

Uzroci su nastanka aneurizmi raznoliki, a često i kombinirani. Neki su od najčešćih uzroka starenje, ateroskleroza, upale, infekcije, traume, a rjeđe kongenitalne anomalije i degeneracija medije. Poznati uzroci aneurizmi prikazani su u tablici 2.

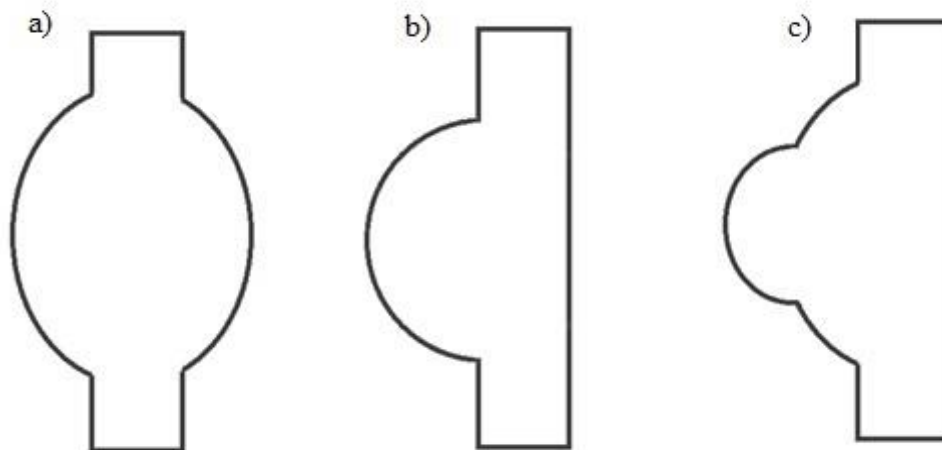
<i>Tablica 2. Etiološka podjela aneurizmi</i> (modficirano prema Šoša i sur. 2007.)	
VRSTA	PRIMJER
kongenitalne	<ul style="list-style-type: none"> • idiopatske • tuberozna skleroza • Turnerov sindrom • Menksov sindrom
degenerativne	<ul style="list-style-type: none"> • nepecifične – ateroklerotske • fibromuskularna displazija
bolesti vezivnog tkiva	<ul style="list-style-type: none"> • Marfanov sindrom • Ehler – Danlosov sindrom • cistična nekroza medije
infektivne (mikotičke)	<ul style="list-style-type: none"> • bakterijske • gljivične • sifilitične
upalne etiologije (vaskulitisi)	<ul style="list-style-type: none"> • Takayasuova bolest • Behçetova bolest • Kawasakijska bolest • nodozni poliarteritis • sistemni eritematozni lupus
poststenotičke	<ul style="list-style-type: none"> • sindrom gornje torakalne aperture • koarktacija aorte
postdisekcijske	<ul style="list-style-type: none"> • idiopatske • cistična nekroza medije • traumatske
miješane	<ul style="list-style-type: none"> • združene s trudnoćom • upalna bolest abdominalne arterije
pseudoaneurizme	<ul style="list-style-type: none"> • traumatske • disrupcije anastomoza

Najčešći je uzrok u nastanku aneurizmi aorte degenerativni proces u njezinoj stijenci, prvenstveno u području abdominalne aorte. Pretpostavlja se da zadebljanje intime, uzrokovano degenerativnim procesom, dovodi do kompromitirane difuzije kisika i posljedične ishemije medije s degeneracijom elastičnih elemenata, slabljenjem stijenke i formiranjem aneurizme, osobito u uvjetima povećanog tlačnog opterećenja (Thompson RW i sur. 2002). Važnu ulogu u degeneraciji stijenke aorte imaju i upalni procesi posredovani

citokinima, uz oslobađanje proteinaza koje razgrađuju izvanstanični matriks (Peshkova i sur. 2016). Opažena je i obiteljska sklonost formiranju aneurizmi. Tako su identificirani defekti multiplih gena koji su povezani s nastankom aneurizmi torakalne aorte. Međutim, uloga tih genskih defekata u patogenezi aneurizmi još uvijek ostaje nepoznata (Zhang L i sur. 2016).

3.2.2. Podjela aneurizmi prema morfologiji

Makroskopski, aneurizme mogu biti vrećaste (sakularne), vretenaste (fuziformne) ili njihova kombinacija – fuzisakularne (Slika 2). Pojedinačan oblik nije specifičan za određenu bolest u podlozi aneurizme, kao niti za određene kliničke manifestacije.



Slika 2. Shematski prikaz: a) fuziformne, b) sakularne, c) fuzisakularne aneurizme

Poseban je naziv za male vrećaste aneurizme Willisova arterijskog kruga – bobičaste aneurizme (Damjanov I i sur. 2011). Istraživanjem se pokazalo da vrećaste aneurizme češće rupturiraju od vretenastih aneurizmi sličnog promjera (Nathan DP i sur. 2011).

3.2.3. Podjela aneurizmi prema lokalizaciji

Aneurizme mogu zahvatiti bilo koju arteriju na bilo kojem njezinom segmentu. Dije se na aneurizme aorte i aneurizme perifernih arterija. Aneurizme aorte najčešće zahvaćaju infrarenalni dio aorte (65 %), torakoabdominalni dio u 19 %, a samo torakalni dio u 2 % slučajeva. Aneurizme perifernih arterija najčešće zahvaćaju poplitealne arterije (70 % svih aneurizmi perifernih arterija), a zatim karotidne arterije (4 %), dok su visceralne i renalne arterije rjeđe zahvaćene (Šoša T i sur. 2007).

4. ANEURIZME AORTE

Ako aneurizma aorte zahvaća samo torakalnu aortu govorimo o aneurizmi torakalne aorte (TAA). Nasuprot tome, aneurizma koja je ograničena samo na abdominalni dio naziva se aneurizma abdominalne aorte (AAA). Velik broj aneurizmi zahvaća i torakalnu i abdominalnu aortu pa te aneurizme nazivamo TAAA.

AAA su smještene ispod renalnih arterija u oko 95 % pacijenata (infrarenalne aneurizme). Ostalih 5 % nalazi se između renalnih arterija (juktarenalne aneurizme) ili iznad njih (suprarenalne aneurizme). Do 70 % AAA proteže se i na jednu ili obje ilijačne arterije. TAA su aneurizme dijela descendentne aorte koji se proteže od lijeve potključne arterije (*a.subclavia sinistra*) distalno do dijafragme ili ošita. TAAA se protežu iz prsnog koša u trbušnu šupljinu, pri čemu je aorta proširena i u području dijafragme.

Vodeći se pravilom da aneurizmom aorte smatramo svako proširenje promjera aorte za 50 % ili više od normalnog, odnosno, očekivanog promjera na tom mjestu, i uzimajući u obzir uobičajeni promjer aorte koja se suzuje od torakalnog (promjer ≈ 3 cm) prema abdominalnom dijelu (promjer ≈ 2 cm), kod prosječne osobe aneurizma infrarenalne aorte postoji ako je ona promjera 3 cm ili većeg, a suprarenalne aorte kod promjera 3,5 cm ili većeg, te torakalne aorte kod promjera 4,5 cm ili većeg (Šoša T i sur. 2007).

4.1. Epidemiologija

Prevalencija AAA, detektiranih ultrazvučnim probirom u studijama provedenima u Sjedinjenim Američkim Državama, iznosi 4-8 % kod muškaraca u dobi između 65 i 80 godina. Prevalencija kod žena iste dobne skupine je 4-6 puta manja nego kod muškaraca. Budući da incidencija AAA nakon 60. godine naglo raste, očekuje se i značajnije povećanje njezine prevalencije zbog sve izraženijeg starenja stanovništva (Ashton HA i sur. 2002).

Prema udžbeniku iz kirurgije T. Šoše i suradnika, izdanom 2007. godine, u Republici je Hrvatskoj bilo oko 1800 do 2000 zabilježenih slučajeva AAA, iako ih je, prema europskim i svjetskim istraživanjima, trebalo biti preko 7000. TAA je sedam puta rjeđa bolest pa je omjer između AAA:TAA 7:1 (Šoša T i sur. 2007).

4.2. Klasifikacija TAAA

Za TAAA se koristi Crawfordova klasifikacija modificirana prema Safiju (Safi i sur. 1999;

Slika 3):

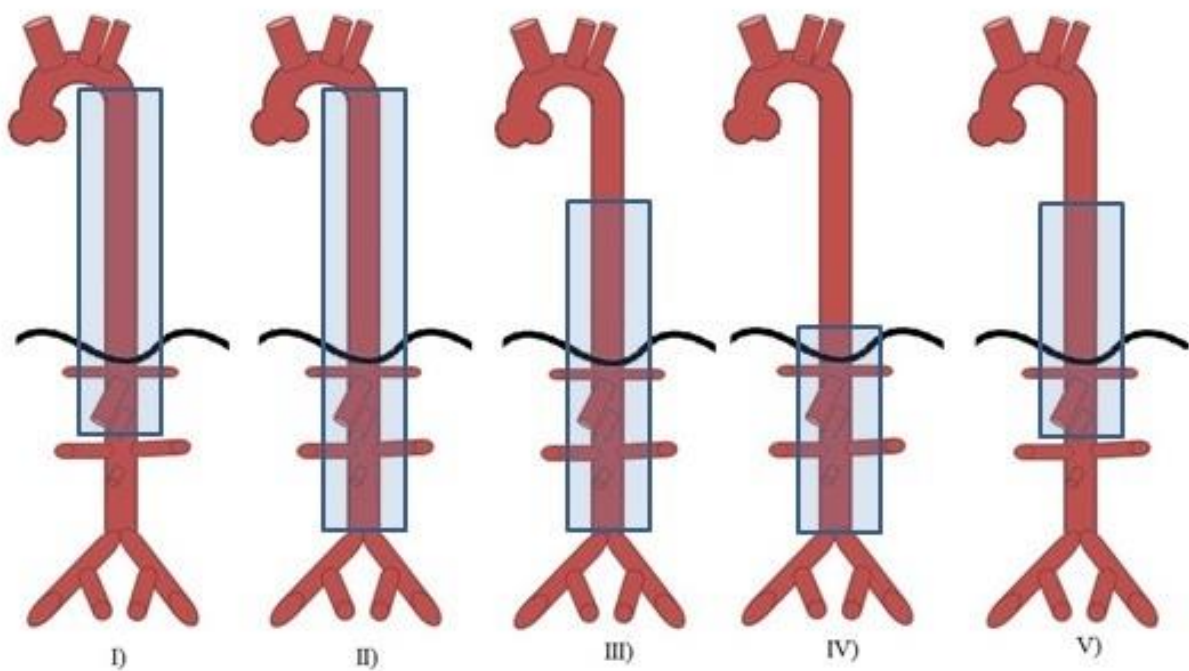
I) aneurizma se proteže od lijeve potključne arterije do ishodišta renalnih arterija

II) aneurizma se proteže od lijeve potključne arterije do bifurkacije aorte

III) aneurizma se proteže od 6. interkostalnog prostora do bifurkacije aorte

IV) aneurizma se proteže od 12. interkostalnog prostora do bifurkacije aorte

V) aneurizma se proteže od 6. interkostalnog prostora do ishodišta renalnih arterija



Slika 3. Shema Crawford-Safijeve klasifikacije TAAA

4.3. Klinička slika

Oko 2/3 aneurizmi nema simptoma, te ih nazivamo asimptomatskim aneurizmama aorte (aAA). Kod preostale 1/3 aneurizmi prisutni su simptomi i znakovi koji su obično ovisni o lokalizaciji aneurizme. Obilježja takvih simptomatskih aneurizama aorte (sAA) navedena su u tablicama 3 i 4.

Tablica 3. Simptomi TAA i TAAA (modificirano prema Šoša i sur. 2007.)

retrosternalna bol	težina iza sternuma
suhi podražajni kašalj	hladnoća i slabost lijeve ruke
hemoptiza	gubitak pulzacija radijalne arterije na lijevoj ruci
promuklost (disfonija)	manji sistolički tlak na lijevoj ruci nego na desnoj
disfagija	bol u području torakalne kralježnice
osjećaj lupanja ili pulziranja u vratu	

Tablica 4. Simptomi AAA i TAAA (modificirano prema Šoša i sur. 2007.)

retroperitonealna bol	distalne embolizacije arterija stopala
lumbago zbog nagriženosti kralješaka	mučnina ili "ulkus" nakon kompresije duodenuma
akutna ili kronična okluzija ilijakalnih arterija	subileus
bolnost aneurizme na izravnu palpaciju	edemi nogu
osjećaj težine u truhu	hidronefroza i dizuričke tegobe

sAA predstavlja vitalnu indikaciju za operativni zahvat, dok kod aAA indikacija najviše ovisi o promjeru i brzini povećanja promjera u vremenu (Šoša T i sur. 2007).

4.4. Dijagnostika

aAA se najčešće otkrivaju slučajno, bilo kao palpabilni pulzirajući tumor u području pupka (AAA, TAAA) ili na nativnoj rentgenskoj snimci abdomena (AAA, TAAA), te srca i pluća (TAA,TAAA). Kod manjeg je broja bolesnika moguće čuti tihe vaskularne šumove u području ilijačne bifurkacije ili femoralne arterije, koji bude sumnju na postojanje AAA. aAA se često otkrivaju i tijekom urološke obrade kod bolesnika s hipertrofijom ili neoplazmom prostate.

Najvažniji je inicijalni dijagnostički postupak, kao i metoda izbora za probir aneurizmi, ultrazvuk (UZV) i color Doppler (CD) abdominalne aorte. Daljnja obrada se dopunjuje nekom od metoda aortografije: kompjutoriziranom tomografskom aortografijom (CTA), magnetskom rezonantnom aortografijom (MRA), ili digitalnom suptrakcijskom aortografijom (DSA).

4.5. Liječenje

4.5.1. Metode liječenja

Osnovna je metoda liječenja svih aneurizmi, pa tako i AA, kirurško liječenje. Rijetke su situacije gdje se poseže isključivo za konzervativnim metodama. Kirurško liječenje možemo podijeliti u tri skupine.

U kirurškom se liječenju najčešće koristi klasična OR. Kod ove se metode aneurizmatski promijenjeni dio aorte isključuje iz krvotoka vaskularnim stezaljkama, aneurizma se otvori, ukloni se tromb, a rekonstrukcija se izvodi umetanjem aloplastičnog transplantata, najčešće dakronskog ili teflonskog, i njegovim ušivanjem u proksimalni i distalni zdravi dio aorte, uz prišivanje aortnih ogranaka prema indikaciji. Nakon rekonstrukcije, otpuštaju se vaskularne stezaljke te se uspostavlja protok kroz rekonstruirani dio aorte.

Drugu skupinu metoda predstavlja minimalno invazivna direktna kirurgija aorte (MIDAS), u koju se ubrajaju laparoscopska kirurgija AAA te *hand – assisted* MIDAS.

Zadnja je skupina endovaskularna rekonstrukcija aorte (EVAR) koja je značajno suzila kontraindikacije za kirurško zbrinjavanje AA.

U konzervativnom se liječenju uglavnom koriste antihipertenzivi, i to posebno skupina β – blokatora.

4.5.2. Indikacije i kontraindikacije za kirurško liječenje

Svaku sAA treba što prije operirati jer je prisutnost simptoma predznak skore predstojeće rupture. Indikacije se za kirurško liječenje AA dijele u tri skupine: vitalne, apsolutne i relativne. sAA i rupturirana AA (rAA) vitalne su indikacije za kirurško liječenje. U apsolutne se indikacije ubrajaju: promjer AAA > 5,5 cm i TAA > 6 cm, brzina rasta promjera AA za > 0,5 cm u 6 mjeseci (verificiran pomoću CTA), raslojavanje stijenke ili tromba AA, asimetrija AA i posljedična nepravilna raspodjela intraluminalnog tlaka na stijenku žile (*eng. shear stress*), lokalizirano izbočenje stijenke AA (*eng. outpouching*), te obiteljska anamneza rupture AA. Relativne indikacije su aAAA < 5,5 cm ili aTAA < 6 cm. Kontraindikacije (bolesnik s nepopravljivim neurološkim deficitom, bolesnik sa sepsom refrakternom na liječenje, anatomski nemoguć pristup na AA, bolesnik koji ne pristaje na zahvat) su rijetke (Šoša T i sur. 2007).

5. OTVORENA REKONSTRUKCIJA TAAA

Najčešće korištena tehnika liječenja TAAA jest OR. Ona omogućuje učinkovitu zamjenu oboljelog, aneurizmatškog dijela aorte umjetnim umetkom (graftom) proizvedenim od poliesterskog materijala i tako sprječava po život opasnu komplikaciju – rupturu aneurizme. Međutim, sama operacija nosi veliki perioperativni morbiditet i mortalitet, najčešće uzrokovan ishemijom kralježnične moždine, bubrega i drugih visceralnih organa, nastalim kao posljedica kirurškog postupka rekonstrukcije s privremenim prekidom protoka kroz aortu (LeMaire i sur. 2012).

U ranom je 19. stoljeću terapija aneurizmi bila jednostavna ligacija koja je redovito vodila do gangrene distalnog dijela tijela, a time često i do smrti. TAAA je prvi puta uspješno rekonstruirao Etheredge 1955. godine (Etheredge S i sur. 1955). Koristeći privremeni *shunt*¹, kako bi preusmjerio krv iz distalnog dijela torakalne aorte u distalni dio abdominalne aorte, uspio je ekscidirati TAAA u cijelosti, a kontinuirani protok potom uspostaviti umetanjem homografa². Već 1957. godine De Bakey počinje koristiti sintetički, dakronski graft koji prišiva proksimalnim dijelom na torakalnu aortu te distalnim na infrarenalnu aortu, a potom kreira i *shuntove* s grafta na visceralne ogranke aorte (celijačni trunkus, gornju mezenteričku arteriju, te obje renalne arterije), pokušavajući pritom smanjiti operativne komplikacije ishemije visceralnih organa (De Bakey ME i sur. 1956). Matas je davne 1888. godine prvi rekonstruirao aneurizmu brahijalne arterije koristeći se samom stijenkom aneurizme, nazvavši je inkluzijskom (*eng. inclusion*) tehnikom, a kasnije endoaneurizmorafijom (Matas R. 1903). 1908. godine Carrell je eksperimentirao s različitim metodama prišivanja malih krvnih žila na velike (Carrell A. 1908). Upravo zahvaljujući njegovim i Matasovim otkrićima, 1965. godine

¹ shunt = spoj dvaju anatomskih kanala (cijevi) koji omogućava miješanje njihova sadržaja, najčešće u kardiovaskularnom sustavu, ali i u probavnom, živčanom i drugim organskim sustavima.

² homograft = tkivni presadak organizma iste vrste kao što je i donor. U ovom slučaju, pacijentova je aorta zamijenjena aortom ljudskog donora.

Crawford postavlja tri temeljna principa aortalne kirurgije: inkluzijsku tehniku, upotrebu dakronskog grafta i reimplantaciju visceralnih i renalnih arterija. Od tada do danas, razvijale su se brojne adjuvantne metode glavnog operativnog postupka kojim se resekira oboljeli dio aorte i zamjenjuje dakronskim ili teflonskim graftom uz prišivanje aortnih ogranaka na sam graft. Cilj tih adjuvantnih tehnika jest smanjiti komplikacije postupka, uključujući i smrtne ishode.

5.1. Predoperativna obrada

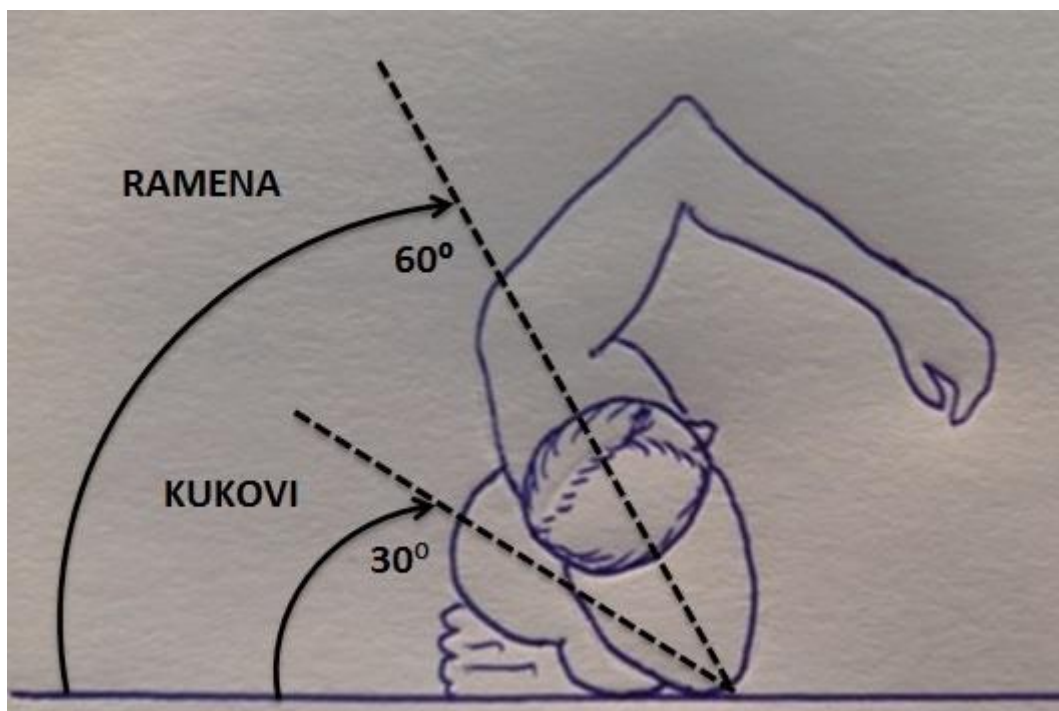
Prije operacije uzima se detaljna anamneza i fizikalni status bolesnika. Tako su primjerice pacijentova dob, pušenje, ejakcijska frakcija, plućna i bubrežna funkcija, kao i status koronarnih i karotidnih arterija važni čimbenici u odlučivanju o suportivnim i terapijskim postupcima, uključujući i odabir kirurške tehnike (Coselli JS i sur. 2008). Pacijentove se CT angiogramе koristi za detaljno planiranje operativnog postupka i postojećih mogućnosti rekonstrukcije TAAA, donoseći precizne i individualno prilagođene algoritme za OR. CT angiogrami također omogućuju uvid u anatomiju aorte i njezinih ogranaka u pacijenta, kako visceralnih, tako i onih koji opskrbljuju kralježničnu moždinu.

Isključuje se prisutnost anatomskih varijacija i odstupanja od uobičajenog, poput mogućeg retroaortalnog smještaja lijeve renalne arterije. Mjere se također i dimenzije TAAA, prije svega dužina, kao i promjer neaneurizmatškog proksimalnog i distalnoga dijela aorte (mjesto planirane anastomoze s graftom) na temelju čega izabiremo dimenzijama prikladan dakronski graft. Određuju se potencijalna moguća mjesta klemanja i kaniliranja, primjerice, područje aorte koje planiramo kanilirati za potrebe lijevog srčanog premoštenja (*eng. left heart bypass*, LHB) mora biti bez ekstenzivnog muralnog tromba (KI de la Cruz i sur. 2012). Nalaz stenotičnih renalnih arterija i drugih visceralnih ogranaka aorte može biti indikacija za

istovremenu endarterektomiju, stentiranje ili oboje (LeMaire SA i sur. 2004). Međutim, iako je predoperativna obrada i evaluacija neizostavni dio postupka, najvažnije se tehničke odluke i eventualne modifikacije postupnika OR donose tijekom intraoperativne eksploracije.

5.2. Operacijska tehnika

Operacija se izvodi u općoj anesteziji. Pacijent se namješta u desni bočni položaj, s oba kuka i koljena u flektiranom položaju kako bi se omogućilo postavljanje drena za lumbalnu punkciju. Dren se postavlja na nivou L3-4, L4-5 ili L5-S2. Tlak se cerebrospinalne tekućine (cerebrospinal liquid pressure, CSFP) održava na 10 mmHg, pri čemu volumen dreniranog likvora ne smije biti veći od 10 mL/h. Nakon što se dren učvrsti, pacijent se repositionira – gornji se dio tijela postavlja tako da leđa s podlogom zatvaraju kut od 60°, dok je zdjelica malo niže postavljena tako da zatvara kut s podlogom od 30° (Slika 4). Time se omogućuje dostupnost objema preponama u slučaju potrebe za pristupom femoralnim arterijama. Intravenski antibiotik širokog spektra aplicira se unutar jednog sata prije početka operacije, dok se srednji arterijski tlak održava 70-90 mmHg tijekom operacije.



Slika 4. Položaj pacijenta kod otvorene rekonstrukcije TAAA.

Kožna incizija sigmoidnog oblika učini se od stražnje površine lijeve skapule (između vertebralnog ruba skapule i kralježnice), duž sedmog rebra, preko lijevog rebrenog luka prema lijevoj periumbilikalnoj regiji, završavajući neposredno lijevo od umbilikusa. Ako je potrebno vizualizirati i ilijačne arterije, moguće je produžiti rez sve do pubične simfize. U prsište se najčešće ulazi kroz šesti interkostalni prostor, pri čemu anesteziolog kolabira lijevo plućno krilo, uz održavanje ventilacije desnoga. Učini se incizija mišićnog dijela ošita, ostavljajući tako netaknutim središnji, tetivni dio te čuvajući frenični živac. Time se omogućuje raniji oporavak respiracije i oslobađanje pacijenta od respiratora u odnosu na slučaj kada se radi kompletan rez ošita (Engle J i sur. 1999). Potom se pristupa retroperitonealnom području i učini se mobilizacija slezene, tankog crijeva i lijevog bubrega na desnu stranu abdominalne aorte (lijeva medijalna visceralna rotacija). Time se dobiva pregled cijele torakoabdominalne aorte (KI de la Cruz, 2012). Osnovni je postupak vaskularnim stezaljkama zaklemati aortu u zdravom dijelu, bez muralnih tromba i kalcifikata,

proksimalno i distalno od aneurizme, otvoriti aneurizmu longitudinalnim rezom, ukloniti trombotični materijal, prišiti sintetički graft na zdrave krajeve aorte, provlačeći pritom graft kroz aortalni hijatus ošita. Potom se prišivaju aortalni ogranci na graft pojedinačno ili zajednički u obliku zakrpe (*eng. patch*) na eliptični otvor, prethodno učinjen u dakronskom graftu. Nakon što su prišiveni ogranci, otpuštanjem se vaskularnih stezaljki uspostavlja kontinuirani protok kroz rekonstruiranu aortu. Opisana se metoda naziva jednostavnim klemanjem aorte (*eng. simple aortic cross-clamping, clamp an go*). Postoje i brojni dodaci (*eng. adjuncts*) ovoj osnovnoj proceduri kojima se nastoji smanjiti učestalost komplikacija.

5.3. Komplikacije OR

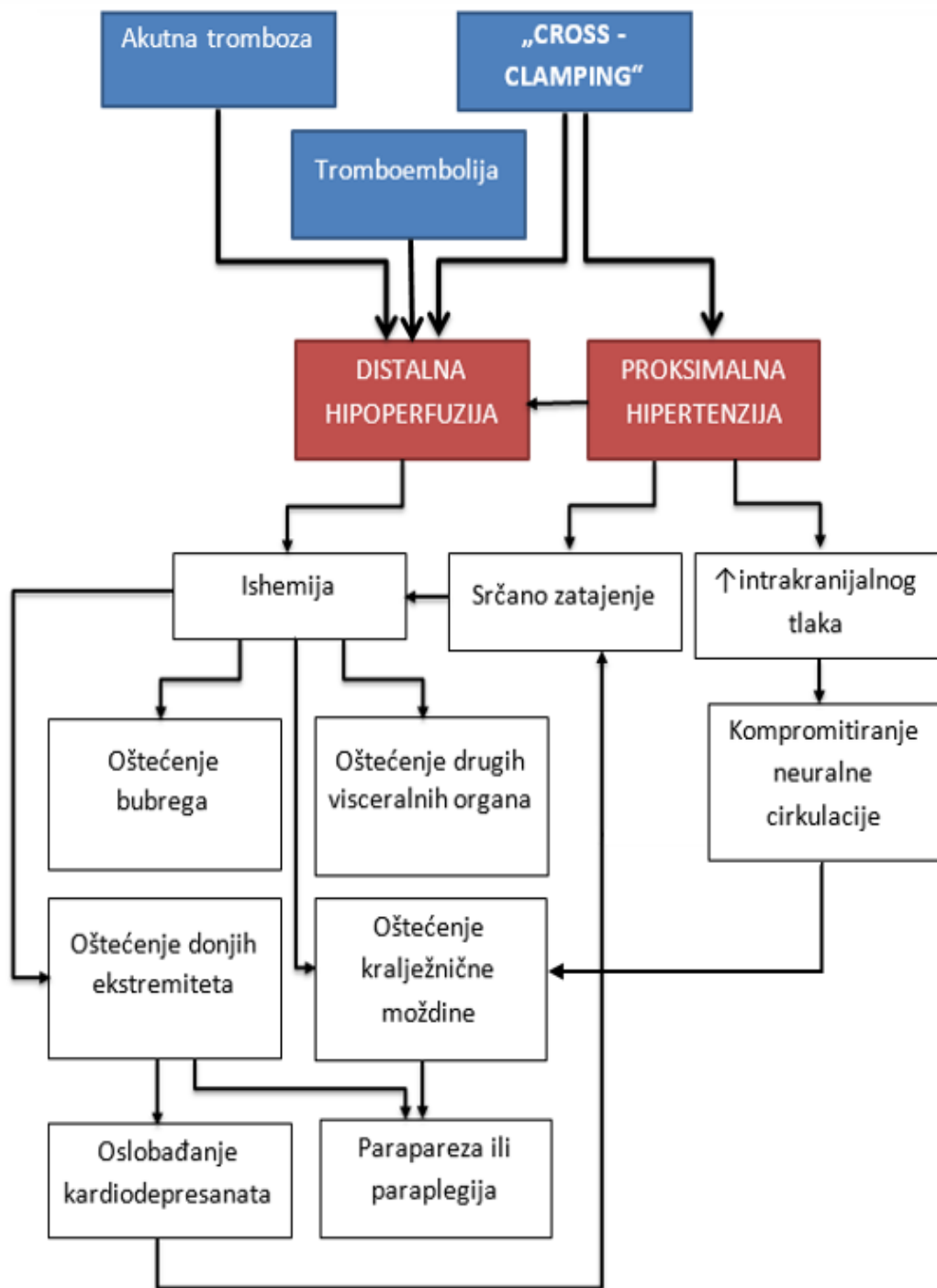
Bez obzira na napredak medicine i usavršavanje kirurške tehnike, OR TAAA i danas predstavlja visokorizičnu operaciju s brojnim komplikacijama, prvenstveno paraparezom ili paraplegijom, zatajenjem bubrega, jetre i posljedičnom koagulopatijom, ishemijskim oštećenjem crijeva te smrtnim ishodima (Svensson LG i sur. 1993). Zajednički je patofiziološki mehanizam svih komplikacija hipoperfuzija organa (Derrow AE i sur. 2001). Iako je moguće da nastane kao posljedica embolije, uslijed mobilizacije tromba iz aneurizmatске vreće, ili pak akutne tromboze, najčešći je razlog hipoperfuzije ipak privremeni prekid protoka kroz aortu upotrebom vaskularnih stezaljki (*eng. cross-clamping, CC*).

CC uzrokuje proksimalnu hipertenziju i distalnu hipoperfuziju (Slika 5). Dolazi do snažnog povećanja tlačnog opterećenja srca i distenzije lijevoga ventrikula čime se smanjuje subendokardijalna perfuzija, uzrokujući ishemiju srca. Učinku se ishemije i hipoksije srca pridružuje i povećana potreba za kisikom u srcu. Dolazi do pada srčanog minutnog volumena, kao i ejekcijske frakcije. Stupanj hipertenzije ovisi o poziciji vaskularnih stezaljki, odnosno o broju otvorenih ogranaka aorte i njihovoj prohodnosti. Pokušavajući kompenzirati

proksimalnu hipertenziju, dolazi do refleksnog usporavanja srčanog ritma, povećavanja kontraktilnosti i periferne vazodilatacije (Madhusudan RP i sur. 2006). Istraživanja na životinjskim modelima pokazala su da primjena aortnih stezaljki uzrokuje povišenje tlaka cerebrospinalne tekućine uslijed nastale proksimalne hipertenzije, i smanjenje tlaka u distalnoj aorti, što sinergistički kompromitira perfuziju kraljeznične moždine (Kaplan i sur. 1995).

Katz i suradnici su dokazali izravnu povezanost trajanja CC i neuroloških deficita. Odredili su kritično vrijeme aortnog CC od 25-30 minuta. Ako CC traje dulje od kritičnog vremena, pojavljuju se neurološki deficiti donjih ekstremiteta. Distalno od vaskularnih stezaljki nastaje ishemija nogu, zdjelice, kraljeznične moždine, bubrega te ostalih organa koje aorta opskrbljuje svojim visceralnim ograncima (vidi Tablicu 1). Osim hipoksijske ozljede organa, toksični medijatori i kardiodepresanti, oslobođeni u razdoblju ishemije, ometaju hemodinamsku kompenzaciju i povećavaju težinu ishemije (Erentug V i sur. 2004).

Kao posljedica hipoksije, metabolizam prelazi u anaerobni oblik, uz proizvodnju laktata. Generaliziranoj acidozi organizma doprinosi i ishemično oštećenje bubrega i jetre te slabljenje njihove funkcije u eliminaciji laktata. Uklanjanje vaskularnih stezaljki i ponovna uspostava kontinuiranog aortnog protoka može rezultirati ozbiljnom hipotenzijom zbog hipovolemije, smanjenog vaskularnog otpora i depresije miokarda. Također su moguća reperfuzijska oštećenja organa uz razvoj lokalnih upalnih procesa i edema (Erentug V i sur. 2004). Značajno usavršavanje predoperativne optimalizacije pacijentovog stanja, anesteziološke i kirurške tehnike kao i postoperativne njege smanjilo je mortalitet i učestalost komplikacija. Među navedenim tehnikama značajno mjesto u smanjenju morbiditeta i mortaliteta nakon OR TAAA zauzimaju metode DAP.



Slika 5. Patofiziologija komplikacija OR TAAA

5.3.1. Ishemijske ozljede kralježnične moždine

Ishemijska je ozljeda kralježnične moždine neželjena, ali česta komplikacija OR TAAA. Živčano tkivo kao vitalne supstrate uglavnom koristi glukozu i kisik. Budući da ne postoji adekvatna mogućnost pohrane ova dva supstrata unutar neurona, njihov je metabolizam ovisan o kontinuiranoj vaskularnoj opskrbi (Hollier LH, 1987).

Normalan protok krvi kroz sivu tvar kralježnične moždine iznosi 100 ml/min/g. Kritični protok ispod kojeg nastaje ishemija sive tvari iznosi 20 ml/min/g. Neurološki se deficit koji nastaje kao posljedica ishemijske ozljede kralježnične moždine tijekom i nakon kirurških zahvata nad aortom najčešće manifestira paraplegijom ili paraparezom. Deficit može biti uočljiv neposredno nakon operacije, ili se javlja s odgodom. Glavni uzroci ishemijske ozljede kralježnične moždine su: 1) trajanje i stupanj ishemije, 2) neuspjeh ponovnog uspostavljanja krvotoka prema kralježničnoj moždini i 3) reperfuzijska ozljeda (Svensson LG, 1997).

Studija iz 1993. godine je također utvrdila sljedeće nezavisne čimbenike povezane s postoperativnom paraplegijom i paraparezom: 1) dob pacijenta, 2) vrijeme CC aorte, 3) tip TAAA, 4) prisutnost rupture aorte, 5) istovremena aneurizmatička bolest proksimalne aorte i 6) preoperativna renalna disfunkcija (Svensson LG i sur. 1993). Međutim, novija je studija iz 2005. godine, u kojoj su korištene neke od tehnika zaštite kralježnične moždine, utvrdila jedino tip II TAAA i renalnu disfunkciju kao nezavisne čimbenike povezane s ozljedom kralježnične moždine (Safi i sur. 2005).

Metode zaštite kralježnične moždine tijekom OR TAAA uključuju DAP, drenažu likvora, kontrolu arterijskog tlaka, reimplantaciju segmentalnih arterija, sistemske i lokalne hipotermije i medikamentoznu neuroprotekciju. Upravo zahvaljujući tim metodama, a prije svega DAP, vrijeme CC aorte, nekada jednog od najvažnijih čimbenika rizika za nastanak ishemijskih ozljeda moždinskog tkiva, sada više nije tako presudno. Međutim, primijećeno je

da je napretkom i primjenom intraoperativnih metoda zaštite kralježnične moždine, došlo do relativnog povećanja incidencije odgođenog neurološkog deficita, što upućuje na to da je većina tehnika zaštite prije svega namijenjena prevenciji neposredne ozljede kralježnične moždine.

6. DISTALNA AORTNA PERFUZIJA

Jednostavno aortno klemanje (*eng. clamp and go*) je postupak u kojem se dio aorte s aneurizmom isključi iz cirkulacije postavljanjem aortnih stezaljki, bez korištenja *shunta* ili mehaničke pumpe kako bi se održala distalna cirkulacija. Glavni je nedostatak ove tehnike ishemija distalnih organa, pri čemu incidencija ishemijskih oštećenja raste proporcionalno s trajanjem CC, posebno ako je prošlo više od 30 minuta. Zanimljivo je da jednostavno aortno klemanje ima manji mortalitet i morbiditet od *bypass*³ i *shunt* tehnika, samo ako je vrijeme trajanja zahvata bilo vrlo kratko. Opisani je zahvat osnova OR TAAA, ali danas se gotovo uvijek koriste i dodatne metode DAP koja predstavlja održavanje protoka krvi kroz aortu i/ili aortne ogranke distalno od donjih vaskularnih stezaljki. Time se postiže perfuzija aortnih ogranaka koji bi inače bili isključeni iz cirkulacije i smanjuje trajanje ishemije distalnih organa. No, niti metode DAP nisu u potpunosti uklonile operativno oštećenje visceralnih organa i kralježnične moždine. Zajedničke su prednosti i nedostaci tehnika DAP prikazane u tablici 5.

Danas se koriste najrazličitije tehnike u svrhu postizanja DAP. Neke od njih su pasivni *shuntovi*, atriofemoralni *bypass* ili LHB, femoralna vena (desni atrij) – femoralna arterija *bypass* te korištenje graftova s postraničnim ograntkom (*eng. side-branch graft*).

³ *bypass* (*mimotok, premoštenje*), kirurški shunt; svako zaobilazanje, skretanje fiziološkog protoka cirkulirajućeg sadržaja izvedeno kirurškim postupkom

Tablica 5. Prednosti i nedostaci DAP-a

Modificirano prema O'Connor i sur. 1995.

PREDNOSTI	NEDOSTACI
Učinkovita kontrola proksimalne hipertenzije	Mogućnost ozljede atrijske, aorte ili femoralnih arterija
Zaštita od miokardijalne, renalne ili visceralne ishemije	Tehničke poteškoće u atrijskom ili proksimalnom aortnom kaniliranju
Sprječavanje acidoze i „declamping“ komplikacija	Rizik od zračne embolije
Potencijalno smanjenje incidencije ishemijske ozljede kralježnične moždine	Složenost izvođenja, zahtijeva veći broj ljudi i više opreme
Mogućnost brzog zagrijavanja pacijenta	Produljeno vrijeme trajanja OR
Mogućnost brze nadoknade volumena	Veći rizik od mogućeg krvarenja kad se koristi oksigenator (korištenje antikoagulancija)
Potencijalno smanjenje rizika od nastanka DIK-a	Krvarenje u području postavljenih kanila
Dodatna oksigenacija ekstrakorporalnim oksigenatorima	Dislociranje (pomak) „shunta“

6.1. Pasivni *shuntovi*

Pasivni *shuntovi* provode krv od proksimalnog prema distalnom dijelu aorte ili femoralnoj arteriji, pod tlakom kojeg generira srce, bez potrebe za mehaničkom pumpom. Smanjenjem tlačnog opterećenja ovi *shuntovi* rasterećuju srce. Kako bi *shunt* bio učinkovit, mora provoditi 60% ili više uobičajenog protoka distalne aorte. Najčešće se koristi heparinizirana cijev (*eng. conduit*) promjera 9 mm, koja se naziva Gottovim *shuntom* i ne zahtijeva sistemsku antikoagulaciju. Proksimalni se kraj *shunta* postavlja na ascendentnu aortu, jer se tamo ostvaruje najviši stupanj protoka, iako luk aorte i proksimalni dio descendentne aorte može poslužiti kao ishodište. Nedostatci pasivnih *shuntova* su tehničke poteškoće njihovog postavljanja, krvarenje, dislociranje grafta te embolični infarkti (Madhusudan RP i sur. 2006). Korištenje se lijeve potključne arterije za ishodište *shunta* nastoji izbjeći, zbog moguće pojave

sindroma krađe krvi iz vertebrobazilarne cirkulacije, s reverznim protokom krvi kroz vertebralnu arteriju u arteriju subklaviju.

6.2. Atriofemoralni *bypass*

Atriofemoralni ili lijevi srčani *bypass* (eng. *left heart bypass*, LHB) je vrlo često korištena metoda u angiokirurškim rekonstrukcijama TAAA, a prvi su ga koristili Connolly i suradnici (Connolly JE i sur. 1971).

Bypass se formira tako da se jedna kanila postavlja kroz pulmonalnu venu u lijevi atrij, dok se druga postavlja najčešće u lijevu zajedničku femoralnu arteriju. U sklopu je i centrifugalna mehanička pumpa. Pumpe su neokluzivne i atraumatske za eritrocite i zato zahtijevaju minimalne ili nikakve doze heparina pod uvjetom da je protok > 800 ml/min.

Ovom se tehnikom smanjuje volumno opterećenje lijeve klijetke, minutni volumen srca, ali i proksimalni aortalni tlak, a time i tlačno opterećenje srca. ACT (*activated clotting time*) se treba održavati između 150 i 200 sekundi. Kod primjene ove tehnike, mala je potreba za primjenom vazodilatatora i natrijevog bikarbonata, jer se proksimalna arterijska hipertenzija i metabolička acidoza rijetko javljaju. Protok bi kroz *bypass* trebao biti podešen tako da se distalni srednji aortalni tlak održava na 60–70 mmHg. Tako je protok kroz *bypass* od 25–40 ml/kg/min uglavnom dovoljan kako bi se normalizirao proksimalni aortni tlak, održala DAP i omogućila zadovoljavajuća perfuzija bubrega i kralježnične moždine. Točno određivanje željenog protoka na pumpi ovisi o pažljivom praćenju hemodinamskih parametara, uključujući praćenje tlaka punjenja ventrikula, kao i aortne tlakove u proksimalnom i distalnom dijelu.

Najnoviji dokazi govore da bi LHB mogao imati posebno dobre učinke kod pacijenata s oslabljenom funkcijom lijeve klijetke, koronarnom srčanom bolešću, bubrežnom bolešću ili u slučajevima predviđenog dugotrajnog vremena CC. Coselli smatra da je upotreba LHB rezervirana za TAAA tipa I i II prema Crawford – Safiju (Coselli JS i sur. 2004).

6.3. Femoralna vena – femoralna arterija *bypass*

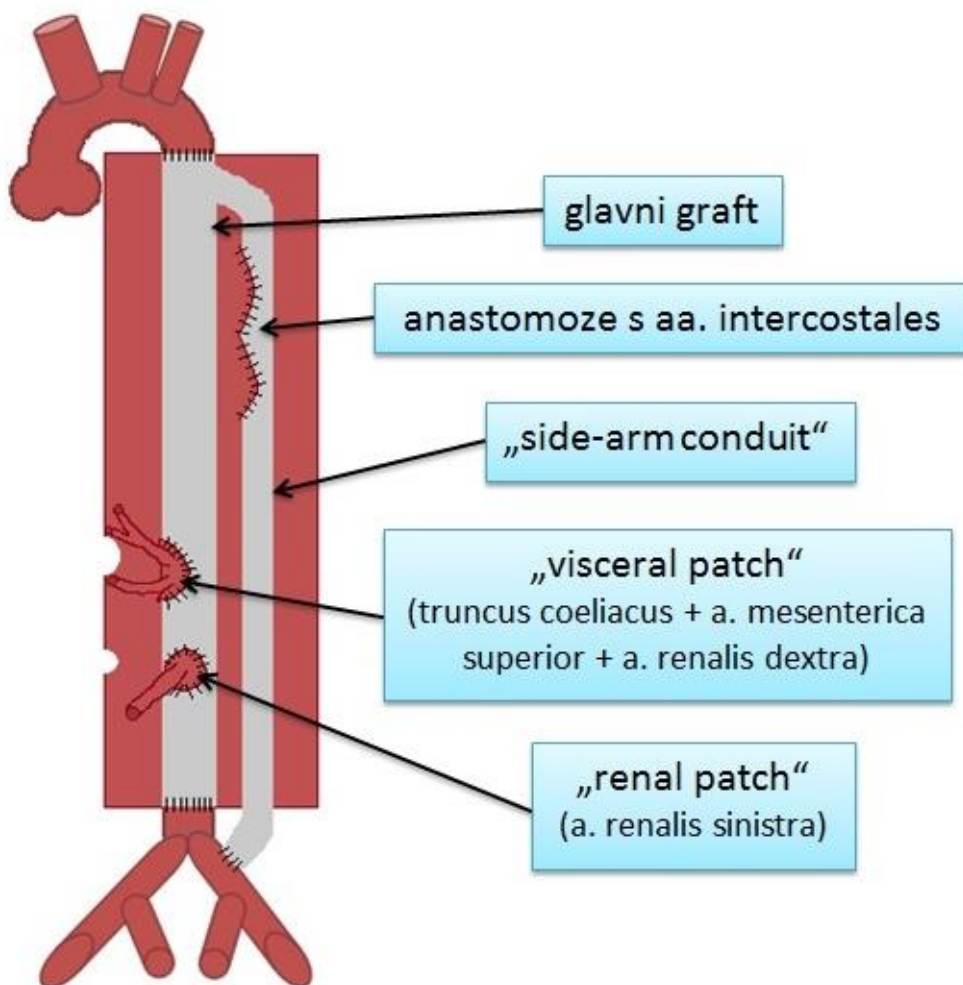
Primjena *bypass*-a femoralna vena/desni atrij – femoralna arterija zahtijeva korištenje oksigenatora (jer povlači deoksigeniranu krv desnog atrija), što zahtijeva punu heparinizaciju. Ovaj se *bypass* uglavnom koristi kad nije moguće primijeniti LHB. Venska se kanila *bypass*-a postavlja kroz femoralnu venu putem žice vodilice sve do desnog atrija. Pozicija se provjerava transezofagealnim ultrazvukom. Arterijska se kanila postavlja u femoralnu arteriju. Tako se dio krvi povlači mehaničkom pumpom iz desnog atrija, oksigenira u membranskom oksigenatoru i infundira u femoralnu arteriju (Nussmeier NA i sur. 2006). Ovaj tip *bypass*-a smanjuje venski priljev i minutni volumen srca, čime se regulira nastanak proksimalne hipertenzije, dok se arterijskom kanilom omogućuje DAP, a time i perfuzija donjih ekstremiteta, kralježnične moždine i ostalih visceralnih organa. Sve se to postiže uz protok od 25–40 ml/kg/min. Veliki je nedostatak ove tehnike povećan rizik od krvarenja, posebno u području postavljenih kanila, kao posljedica pune heparinizacije (Madhusudan RP i sur. 2006).

6.4. Graft s postraničnim ogrankom

Kenneth Ouriel je, u potrazi za još uspješnijom metodom DAP, i u želji da se izbjegnu komplikacije i nedostaci izvantjelesnog optoka, 2003. godine uveo graft s postraničnim ogrankom (*eng. side branch graft*), kao zamjenu za LHB, koji je, kao metoda ekstrakorporalne cirkulacije, uz prethodno navedene nedostatke, ujedno i slabije dostupan vaskularnim kirurzima i ovisi o raspoloživosti kardiokirurških resursa, gdje se ekstrakorporalna cirkulacija rutinski koristi.

Kod primjene grafta s postraničnim ogrankom pacijent ne mora biti potpuno hepariniziran, što je jedna od prednosti ove metode. Tako je potrebna doza heparina obično 30-50 U/kg (2500-5000 U). Nakon eksploracije i prikazivanja aorte, postranični se ogranak grafta (*eng. side branch, side arm conduit*; u daljnjem tekstu SAC) prišije termino-lateralno na zajedničku ili vanjsku ilijačnu arteriju. Potom se aorta okludira vaskularnom stezaljkom neposredno ispod lijeve potključne arterije, a distalna se vaskularna stezaljka postavlja kad god je moguće (u odsutnosti ugrušaka ili značajnih kalcifikacija descendentne aorte), neposredno iznad celijačnog trunkusa. Time će, konstruiranjem proksimalne aorta-graft anastomoze, biti omogućena retrogradna perfuzija renalnih i drugih visceralnih arterija tijekom reimplantacije interkostalnih arterija. Aorta se potom otvara longitudinalno i učini se proksimalna aorta-graft anastomoza. Uspostavom anastomoze, proksimalna se stezaljka premješta na distalniji dio grafta, neposredno ispod izlazišta SAC. Time se uspostavlja DAP zdjelice i donjih ekstremiteta, a ako je distalna okluzijska stezaljka postavljena iznad celijačnog trunkusa, i perfuzija bubrega te ostalih visceralnih organa. Pokazalo se da CC vrijeme <15 minuta značajno smanjuje učestalost hemodinamskih komplikacija uzrokovanih pomicanjem vaskularnih stezaljki. Potom se kroji dio stijenke aorte s izlazištima celijačnog trunkusa, gornje mezenteričke i desne renalne arterije (*eng. visceral patch*) te se prišiva na graft na kojemu je načinjena eliptični otvor. Lijeva renalna arterija se, zajedno s dijelom stijenke aorte,

ekscidira i prišiva neposredno inferolateralno od već prišivene visceralne zakrpe. U slučaju nemogućnosti izravnog ušivanja lijeve renalne arterije u graft, moguće ju je prišiti na SAC. Naposljetku se učini distalna aorta-graft anastomoza uz uklanjanje vaskularnih stezaljki (Ouriel K, 2003). Rekonstruiranu TAAA uz pomoć grafta s postraničnim ogrankom prikazuje slika 6.



Slika 6. TAAA nakon OR uz korištenje grafta s postraničnim ogrankom

Dodatna je prednost ove tehnike velika fleksibilnost kod reimplantacije interkostalnih arterija, jer se SAC može iskoristiti za reimplantaciju. Ostaje otvoreno pitanje izbora interkostalnih arterija za reimplantaciju. U predoperacijskoj obradi se nastoji angiografijom definirati dominantna interkostalna arterija (*a. radicularis magna Adamkiewicz*), koja polazi kao stražnja grana od 9. do 12. interkostalne arterije i opskrbljuje donje dvije trećine prednje spinalne arterije krvlju, te ju je potrebno reimplantirati. Mnogi autori koriste motoričke evocirane potencijale za izbor odgovarajućih interkostalnih arterija (van Dongen EP, 2001). Ouriel reimplantira velike interkostalne arterije s odsutnim pulzatilnim povratnim krvarenjem (Ouriel K, 2003), te smatra da je zaštita kralježnične moždine besmislena, ako prethodno nije osigurana perfuzija donjih ekstremiteta, jer ishemija ekstremiteta oštećuje njihovu inervaciju i time ima isti rezultat kao i ishemija kralježnične moždine – paraplegiju ili paraparezu. Kad se reimplantacija interkostalnih arterija smatra neophodnom, SAC se može prišiti na stijenku aorte u području izlazišta interkostalne arterije, obično kao zadnji korak operacije.

7. DODATNE METODE PROTEKCIJE ORGANA I KRALJEŽNIČNE MOŽDINE

Uz razvijanje tehnika DAP, intenzivno se radi i na usavršavanju i otkrivanju dodatnih protektivnih metoda kao dodataka kirurškom postupku rekonstrukcije TAAA. Takve metode omogućavaju produljenje trajanja kirurškog postupka, a time i veću preciznost i smanjenje stresa operatera, kao i smanjenje učestalosti komplikacija. Neke od njih, koje ćemo spomenuti, su: likvorska drenaža, hipotermija, upotreba medikamenata, „hladna“ renalna perfuzija te selektivna visceralna perfuzija.

7.1. Likvorska drenaža

Perfuzija kralježnične moždine ovisi o razlici između srednjeg arterijskog tlaka i tlaka cerebrospinalne tekućine. Već je spomenuto Kaplanovo istraživanje u kojem je opisao pad aortnog tlaka distalno od vaskularnih hvataljki, kao i povišenje intrakranijskog tlaka (*eng. intracranial pressure, ICP*) uslijed proksimalne hipertenzije (Kaplan i sur. 1995). Na temelju tih spoznaja razvila se ideja o upotrebi drenaže cerebrospinalnog likvora u prevenciji neurološkog deficita tijekom i nakon kirurgije aorte. Intraoperativno se tlak cerebrospinalne tekućine nastoji održavati ispod 10 mmHg. Postoperativno se drenaža likvora primjenjuje tijekom 3 dana, pri čemu se tlak i dalje održava ispod 10 mmHg, uz drenažni protok do 15 mL/h. Nakon 3 dana, kateter se odstranjuje, a ponovno se postavlja na dodatna 72 h u slučaju pojave odgođenog neurološkog deficita. Primjenom likvorske drenaže pri operacijama TAA i TAAA rizik od nastanka neurološkog deficita smanjuje se za 70 % (Cina i sur. 2004).

Smatra se kako je odgođeni deficit dijelom uvjetovan postoperativnim edemom kralježnične moždine pri čemu se razvija kompartment sindrom unutar kralježničnog kanala. Preporuke su da se pri prvim znakovima odgođenog neurološkog deficita što hitnije primijeni likvorska

drenaža, koja poboljšava konačni ishod i neurološki status (Safi i sur. 1997). Osim teorije kompartment sindroma, postoje i teorije o ishemijsko-reperfuzijskoj ozljedi. Kuniyara i suradnici otkrili su da razine proinflatornog interleukina 8 (IL-8) postoperativno ostaju povišene u cerebrospinalnoj tekućini tijekom 72 h u odnosu na predoperativne vrijednosti, a najviša je vrijednost uočena kod pacijenta s postoperativnim neurološkim deficitom (Kuniyara i sur. 2001). U tom bi slučaju likvorska drenaža ostvarivala svoj protektivni učinak ne samo sniženjem tlaka cerebrospinalne tekućine, već i uklanjanjem proinflatornih citokina i ostalih neurotrofnih supstanci s negativnim učinkom.

7.2. Hipotermija

Na osnovi Bigelowog eksperimenta iz 1950. godine (Bigelow WG i sur. 1950), hipotermija je, uz metode kardiopulmonalnog *bypass*-a, postala jedna od glavnih metoda zaštite organa tijekom kardiovaskularnih operacija. Hipotermija je i jedna od najučinkovitijih metoda zaštite živčanog tkiva (Wan IYP i sur. 2001). Ona dovodi do smanjenja potreba za kisikom, a time i do smanjenja potrošnje kisika (Gravlee GP i sur. 2000). Naime, pad od 10 °C u živčanom tkivu dovodi do usporenja metaboličkih procesa za 50-70 %. Na taj se način povećava rezistencija živčanog tkiva na ishemiju i preveniraju ishemijske ozljede. Hipotermija također čuva visokoenergetske rezerve fosfata te smanjuje otpuštanje ekscitatornih neurotransmitera (Swain JA et al, 1991). Poznato je da u ishemičnim uvjetima dolazi do značajnog oslobađanja ekscitatornih amina, posebice glutamata (Rothmann SM i sur. 1986). Oni potiču otvaranje kalcijevih kanala i time započinju kaskadu koja rezultira staničnim oštećenjima (Gravlee GP i sur. 2000). Hipotermija blokira ulazak kalcija u stanicu kroz otvorene kanale, smanjuje permeabilnost membrane i tako prevenira lančanu reakciju koja vodi do staničnog oštećenja (Busto R i sur. 1989).

Uz sistemsku hipotermiju, koristi se i lokalna hipotermija za protekciju kralježnične moždine od ishemije. Tako se kod pacijenata kod kojih je korištena hladna izotonična fiziološka otopina (4 °C) kroz epiduralni kateter za postizanje lokalne hipotermije kralježnične moždine, smanjila incidencija komplikacija donjih ekstremiteta na 3,5 % (Cambria R i sur. 1998; Cambria R i sur. 1997).

7.3. Upotreba medikamenata

U želji za povećanjem izdržljivosti neurološkog tkiva na ishemiju, proučavalo se nekoliko medikamentoznih sredstava. Papaverin primjenjen intratekalno dilatira spinalne arterije, posebno prednju spinalnu arteriju, čime se povećava neurološki protektivni učinak DAP i drenaže likvora (Tetik Ö i sur. 2000).

Eksperimentima na psima otkriven je porast endorfina tijekom razdoblja ishemije (Robertson S i sur. 1986). Na temelju tih spoznaja, opioidni antagonist nalokson upotrijebljen je za smanjenje ishemijskih oštećenja živčanog tkiva, pri čemu je pokazao pozitivan učinak (Baskin DS i sur. 1981). U drugoj je studiji otkriven signifikantan učinak kombinirane drenaže likvora s naloksonom u ishemičnoj protekciji kralježnične moždine (Acher CW i sur. 1994).

Tijekom ishemije, povišenje nivoa intracelularnog kalcija rezultira ireverzibilnom staničnom ozljedom. Vođene tom spoznajom, provedene su studije na zečevima u kojima se pokušalo smanjiti incidenciju postoperativne paraplegije korištenjem blokatora kalcijevih kanala. Međutim, nije dokazan zaštitni učinak te skupine lijekova.

Barbituratni lijek fenobarbital smanjuje razine arahidonske i slobodnih masnih kiselina te se također pokazao učinkovitim u zaštiti kralježnične moždine od ishemičnih oštećenja (Lyden, 1988).

7.4. Selektivna visceralna perfuzija

LHB, kao metoda DAP, omogućuje perfuziju distalnog dijela aorte, kao i njezinih ogranaka, za vrijeme formiranja proksimalne anastomoze. Međutim, pri formiranju distalne anastomoze, nema mogućnosti perfuzije visceralnih ogranaka aorte (celijačnog trunkusa, gornje mezenterične arterije), jer se vaskularne stezaljke postavljaju distalno od njihovih polazišta. Kako bi se povećao pozitivan učinak LHB, tijekom formiranja distalne anastomoze graft-aorta, moguće je priključiti dodatne perfuzijske katetere na LHB sustav radi perfuzije visceralnih ogranaka aorte. Perfuzijski kateteri pružaju i dodatnu zaštitu visceralnih ogranaka aorte od potencijalne embolije aterosklerotičnim detritusom te priječe povratno krvarenje iz tih arterija (Crawford i sur. 1978). Prednost je selektivne visceralne perfuzije nad pasivnim *shuntovima* bolja kontrola nad stupnjem protoka krvi. Potencijalni je nedostatak rizik od perforacije ili ruptur kateterizirane žile, iako je taj rizik izrazito malen (Coselli JS, 2010).

7.5. „Hladna“ renalna perfuzija

Coselli opisuje metodu „hladne“ renalne perfuzije, kao adjuvantnu metodu renalne protekcije tijekom angiokirurških rekonstrukcija TAAA (Coselli JS, 2010). Ovaj se postupak koristi još od 1970-ih (Selle i sur. 1979). Koristi se hladna kristaloidna otopina Ringerovog laktata temperature 4 °C kojom se perfundiraju bubrezi putem katetera selektivno uvedenog u renalne arterije. Nakon inicijalnog bolusa od 400 do 600 mL slijedi intermitentno infundiranje od 200 do 300 mL svakih nekoliko minuta, sve do ponovne uspostave urednog protoka krvi.

U velikoj studiji, u kojoj su se uspoređivale metode perfuzije bubrega hladnom kristaloidnom otopinom i izotermnom krvlju, dokazana je značajno manja incidencija postoperativne renalne disfunkcije u skupini pacijenata čiji su bubrezi bili perfundirani hladnom kristaloidnom otopinom u odnosu na one kod kojih je korištena izotermna krv. Multivarijatnom je analizom dokazan neovisni protektivni učinak hladne kristaloidne otopine u sprječavanju akutne bubrežne disfunkcije (Köksoy C i sur. 2002). Dodatno se istraživanje provodilo ne bi li se dokazala veća učinkovitost hladne krvi korištene za perfuziju umjesto hladne kristaloidne otopine. Rezultati su pokazali podjednaku učinkovitost oba infuzata s posljedičnim uvođenjem hladne kristaloidne otopine u rutinsku praksu zbog ekonomičnijih i praktičnijih razloga u odnosu na upotrebu hladne krvi.

8. REZULTATI ISTRAŽIVANJA O UČINKOVITOSTI METODA DAP

2012. godine Hsu i suradnici napravili su sustavni pregled literature o učinkovitosti primjene metoda DAP u prevenciji paraplegije kod angiokirurških rekonstrukcija TAAA. Nažalost, dostupne su samo mnogobrojne opservacijske studije s mnogim nedostacima, kao što je velika heterogenost u primjenjivanim metodologijama studija, visok rizik od sustavnih pogrešaka (*eng. bias*), poput odabira pacijenata (*eng. selection bias*), prisjećanja pacijenata o bolesti i učinjenim procedurama (*eng. recall bias*) te nepotpunim ili nedostupnim medicinskim podacima (*eng. recording bias*). Samo na temelju dostupnih opservacijskih studija, a bez provedenih randomiziranih kontroliranih pokusa (RCT), teško je zaključiti da rezultati tih studija, koji potvrđuju neuroprotektivni učinak metoda DAP, samih ili u kombinaciji s drugim, prethodno opisanim metodama, nisu rezultat selekcijske ili drugih sustavnih pogrešaka te čimbenika zabune. Dodatni su problemi male skupine ispitanika, kao i varijabilnost u primjenjivanim tehnikama između institucija (Hsu i sur. 2012).

U modificiranoj Crawford–Safijevoj klasifikaciji TAAA, tip II se pokazao najrizičnijim za pojavu neuroloških deficita. Sve studije potvrđuju neuroprotektivni značaj DAP, same ili u kombinaciji s drugim protektivnim metodama, u OR TAAA tipa II. Upravo je u OR TAAA tipa II najprimjetniji i najsnažniji neuroprotektivni učinak dodatnih metoda.

Safi i suradnici su u svojim retrospektivnim studijama istraživali neuroprotektivnu učinkovitost DAP, koristeći tehniku LHB s BioMedicus centrifugalnom pumpom, u kombinaciji s likvorskom drenažom (Safi i sur. 1996b; Safi i sur. 1997; Safi i sur. 1999; Safi i sur. 2003). Tako je incidencija neuroloških deficita kod primjene tih metoda u OR TAAA svih tipova bila 2,4 % u odnosu na incidenciju od 16 % u starim kohortama pacijenata koji su u prošlosti, prije ere primjene dodatnih metoda, operirani jednostavnim aortnim klemanjem bez korištenja dodatnih protektivnih metoda. Smanjenje incidencije neuroloških deficita bilo

je najizraženije u rekonstrukcijama TAAA tipa II s pojavnošću od 6,6 % u odnosu na 31 % u starim kohortama (Safi i sur. 2003; Svensson i sur. 1993).

U seriji je retrospektivnih studija Schepensa i suradnika tema istraživanja bila identična Safijevoj – učinkovitost primjene kombinacije LHB i likvorske drenaže (Schepens i sur. 1999; Schepens i sur. 2004; Schepens i sur. 2007; Schepens i sur. 2009). Tako je u kohortama liječenim jednostavnim aortnim klemanjem incidencija paraplegije, odnosno parapareze bila 5,7 %, tj. 8 % (Schepens i sur. 1994). Primjena LHB i likvorske drenaže smanjila je pojavnost paraplegije i parapareze na 4,4 %, odnosno 1,7 % (Schepens i sur. 2009).

Istu je problematiku istraživao Estrera čiji su rezultati pokazali pojavnost neuroloških deficita od 3,3 % u skupini ispitanika tretiranih dodatnim metodama (LHB i drenaža likvora), za razliku od skupine u kojima nisu primjenjivane dodatne metode s pojavnošću od 8,4 %. U podgrupi pacijenata s OR TAAA tipa II incidencija je bila 7,8 % u skupini s dodacima u odnosu na 30,6 % u skupini bez dodataka (Estrera i sur. 2001).

Rijetke su studije u kojima se istraživao izolirani učinak DAP bez likvorske drenaže. Temeljem te činjenice, jasno je da nije moguće previše zaključaka donijeti o samostalnom učinku metoda DAP, kao i da su potrebna dodatna istraživanja, prije svega RCT. Jedno je od rijetkih istraživanja neuroprotektivnog učinka samostalno primjenjenog DAP, kojeg su izveli Bavaria i sur. Klasična je *clamp and go* tehnika rezultirala s 27 % ozljeda kralježnične moždine, dok je dodatnom primjenom DAP reducirana pojavnost ozljeda na čak 7 %. DAP je također smanjila 60-dnevni mortalitet s 22 % na 7 % (Bavaria i sur. 1995). Coselli i suradnici su napravili retrospektivnu studiju o primjeni DAP (LHB) kao samostalnog dodatka i dobili rezultate značajnog smanjenja stope paraplegije i parapareze u OR TAAA tipa II – 4,5 % u skupini s primjenjenim LHB-om u odnosu na 11,2 % u skupini bez LHB-a (Coselli i sur. 2003). Međutim, istim istraživanjem nisu postignuti značajni rezultati u redukciji neuroloških

komplikacija pacijenata s TAAA tipa I (3,1 % s DAP, 4,2 % bez DAP). U obje je rekonstrukcije (tip I i II) CC vrijeme bilo znatno duže u odnosu na pacijente kod kojih nije korištena DAP. Iz toga se može zaključiti da DAP smanjuje razdoblje ishemijske uz produženje CC vremena.

Kontroverze se javljaju u primjeni DAP i drugih dodatnih metoda zaštite pri OR TAAA tipa IV. Pojavnost neuroloških deficita sa i bez primjene DAP i drugih metoda ostaje ista, između 0% i 4,8%. Upravo zbog tih razloga, DAP i druge neuroprotektivne metode se koriste rjeđe u ovih skupina pacijenata (Patel i sur. 2011; Wahlgren i sur. 2005).

Značajna je bila modifikacija Crawfordove klasifikacije TAAA. Dodatkom V. tipa TAAA, III. tip je podijeljen u dvije skupine, čime je došlo do značajne promjene u morbiditetu i mortalitetu pacijenata s novodefiniranim tipom III, koji se svrstao odmah iza tipa II po stopama morbiditeta i mortaliteta, dok je novodefinirani tip V (izdvojen iz starog tipa III) imao 50 – 80 % niže stope morbiditeta i mortaliteta od novodefiniranog tipa III (Estrera i sur. 2015).

Najnovija Estrerina studija također spominje kako je danas upotreba DAP u kombinaciji s likvorskom drenažom postala gotovo rutinska metoda zaštite kralježnične moždine tijekom OR TAAA svih tipova. Na temelju rezultata, Estrera govori o potencijalnoj neučinkovitosti, a time i nepotrebnosti primjene dodatnih metoda pri operacijama TAAA tipa I, IV i V. Incidencija neuroloških deficita u toj skupini, bez primjene DAP i ostalih metoda, bila je 2,4%; dok je s primjenom DAP bila 1,5 %.

DAP se pokazala protektivnom metodom za očuvanjem i drugih organa. Tako je nekim istraživanjima potvrđen pad učestalosti postoperativnog bubrežnog zatajenja te jetrene disfunkcije ukoliko je primjenjena DAP (Safi i sur. 1996a; Safi i sur. 1998a). Čimbenici poput preoperativno oštećene bubrežne funkcije, tipa II TAAA, upotrebe *clamp and go* tehnike bez

DAP povezani su s višom stopom akutnog bubrežnog zatajenja. Dakle metode DAP, kao i selektivna visceralna perfuzija hladnom kristaloidnom otopinom Ringerovog laktata pokazale su pozitivan učinak na očuvanje bubrežne funkcije (Kashyap i sur. 1997).

U Millerovom istraživanju, modifikacijom klasičnog kaniliranja pri formiranju LHB nastaje *non-occlusive sidearm* tehnika koja je još više reducirala postoperativne bubrežne komplikacije u pacijenata s preegzistentnim oštećenjem MGF-a, dok rezultati u prethodno zdravih pacijenata nisu pokazali značajna odstupanja (Miller i sur. 2010).

Održana je perfuzija jetre putem izoliranog DAP ili s dodatkom selektivne visceralne perfuzije pokazala smanjenu učestalost povišenja jetrenih laboratorijskih parametara, tj. jetrenog ishemijskog oštećenja tijekom OR TAAA tipa II (Safi i sur. 1998b).

9. ZAKLJUČAK

Zahvaljujući razvoju dodatnih protektivnih metoda zaštite organa i kralježnične moždine tijekom otvorenih rekonstrukcija TAAA, ostvaren je velik napredak u smanjenju morbiditeta i mortaliteta kod tih zahvata. Poseban je napredak ostvaren posljednjih tridesetak godina. Tako se učestalost ishemijskih oštećenja kralježnične moždine, upotrebom metoda DAP, likvorske drenaže i sistemske hipotermije, smanjila sa 40 % (Crawford i sur. 1986), na <2 % (Safi i sur. 2008). Operacije su TAAA tipa II bile praćene najvećom učestalošću komplikacija i smrtnih ishoda, te su upravo kod tih skupina pacijenata postignuti najjasniji i najznačajniji pomaci.

Problem na koji nailazimo je nepostojanje randomiziranih kontroliranih pokusa kojima bismo sa sigurnošću mogli prihvatiti rezultate do sada učinjenih opservacijskih studija. Također, rijetka su istraživanja proučavala izolirani učinak DAP, bez dodatnih protektivnih metoda, pa je gotovo nemoguće pričati izolirano o DAP, već se u većini slučajeva promatra sumirani učinak većeg broja adjuvantnih metoda protekcije, čega moramo biti svjesni prilikom kritičkih interpretacija rezultata istraživanja.

Očigledno je kako operacije aneurizmi aorte nisu više tako opasni i nepredvidivi zahvati kao nekad. Ipak, iako su morbiditet i mortalitet OR TAAA danas niski, potrebna su daljnja unaprjeđenja radi postizanja još boljih rezultata. Potrebno je uložiti dodatne napore radi otkrivanja što boljih kombinacija postojećih tehnika zaštite, ali i radi pronalaženja novih tehnika. Tako bi se pacijenti s TAAA, visokorizičnim i po život ugrožavajućim stanjem, mogli još uspješnije liječiti pravovremenom terapijskom intervencijom niskog rizika.

10. ZAHVALE

Prije svega, zahvaljujem se svojem mentoru, prof.dr.sc. Mladenu Petruniću, kao i dr.sc. Tomislavu Meštroviću, na svesrdnoj pomoći i stručnom vodstvu pri izboru teme i pri izradi ovog diplomskog rada.

Zahvaljujem se posebno svojim roditeljima, ne samo na podršci pri izradi diplomskog rada, nego i na odgajanju, usmjeravanju, poticanju i podržavanju razvoja mojih akademskih uspjeha, ali i u izgradnji mene kao osobe. Za sve muke i poteškoće tijekom života, pa tako i tijekom studija, kao i za sve radosti koje su dijelili sa mnom – veliko hvala. Ova diploma nije samo moja, nego je ona i vaša diploma. Zajedno smo je zaslužili!

Bez previše riječi, a uz velike emocije, zahvaljujem se svojoj najdražoj i voljenoj baki Mari.

Posebno mjesto u mom životu, a tako i u zahvalama, ima osoba koja mi je bila najčvršći oslonac zadnjih godina studija. Osoba je to za koju je najteže riječima napisati hvala. Znajući za sve probleme koji prate studenta medicine, ona je uvijek bila tu za mene i zajedno sa mnom proživljavala sve moje ispitne pripreme, nervoze, neprospavane noći, ispite. A ono što je najbitnije, oboje izlazimo iz ovog segmenta u novi segment života - zajedno.

Hvala i mojoj braći Mateju i Iliji, prijateljima Antoniji, Ivani, Josipi, Josipi, Karolini, Maji, Alenu, Nikoli i Tvrtku, kao i dragom cimeru Martinu. Oni su bili tu uvijek kada je trebalo. Pratili su svaki korak mogega života, uljepšavajući najteže i najružnije dane, dajući mi energiju za daljnju borbu i veseleći se svim mojim uspjesima. Najdraži prijatelji, hvala vam na svemu.

I zadnje, ali i najveće zahvale idu dragom Bogu, koji je bio uz mene cijelo vrijeme, i onda kada to nitko nije mogao.

11. LITERATURA

1. Acher CW, Wynn NM, Hoch JR, Popic P. Combined use of cerebrospinal fluid drainage and naloxone reduces the risk of paraplegia in thoracoabdominal aneurysm repair. *J Vasc Surg* 1994; 19(2):236-246
2. Ashton HA, Buxton MJ, Day NE, et al. The Multicentre Aneurysm Screening Study (MASS) into the effect of abdominal aortic aneurysm screening on mortality in men: a randomised controlled trial. *Lancet* 2002; 360:1531
3. Baskin DS, Hosobuchi Y. Naloxone reversal of ischemic neurological deficits in man. *Lancet* 1981; 2:272-75
4. Bavaria JE, Woo YJ, Hall RA, Carpenter JP, Gardner TJ. Retrograde cerebral and distal aortic perfusion during ascending and thoracoabdominal aortic operations. *Annals of Thoracic Surgery* 1995;60(2):345-52
5. Bigelow WG, Callaghan JC, Hopps JA. General hypothermia for experimental intracardiac surgery. *Ann Surg* 1950; 132:531-539
6. Busto R, Globus MY, Dietrich WD et al. Effect of mild hypothermia on ischemia induced release of neurotransmitters and free fatty acids in rat brain. *Stroke* 1989; 20:904-910
7. Cambria R, Davison JK, Zanetti S. Clinical experience with epidural cooling for spinal cord protection during thoracic and thoracoabdominal aneurysm repair. *J Vasc Surg* 1997; 39:839-42
8. Cambria R, Davison JK. Regional hypothermia for prevention of spinal cord ischemia complications after thoracoabdominal aortic surgery. Experience with epidural cooling. *Semin Thorac Cardiovasc Surg* 1998; 10(1):61-65
9. Carrell A. Results of the transplantation of blood vessels, organs and limbs. *JAMA* 1908; 51:1662-1667
10. Cina CS, Abouzahr L, Arena GO, Lagana A, Devereaux PJ, Farrokhyar F. Cerebrospinal fluid drainage to prevent paraplegia during thoracic and thoracoabdominal aortic aneurysm surgery: a systematic review and meta-analysis. *J Vasc Surg* 2004; 40:36-44
11. Connolly JE, Wakabayashi A, German JC, Stemmer EA, Serres EJ. Clinical experience with pulsatile left heart bypass without anticoagulation for thoracic aneurysms. *J Thorac Cardiovasc Surg* 1971; 62:568-576
12. Coselli JS. The use of left heart bypass in the repair of thoracoabdominal aortic aneurysms: current techniques and results. *Seminars in Thoracic and Cardiovascular Surgery* 2003;15(4):326-32
13. Coselli JS, LeMaire SA, Conklin LD, Adams GJ. Left heart bypass during descending thoracic aortic aneurysm repair does not reduce the incidence of paraplegia. *Ann Thorac Surg* 2004; 77:1298-303
14. Coselli JS, LeMaire SA. Tips for successful outcomes for descending thoracic and thoracoabdominal aortic aneurysm procedures. *Semin Vasc Surg* 2008; 21:13-20
15. Coselli JS, MD. Strategies for renal and visceral protection in thoracoabdominal aortic surgery. *J Thorac Cardiovasc Surg* 2010; 140:S147-9

16. Crawford ES, Snyder DM, Cho GC, Roehm JO Jr. Progress in treatment of thoracoabdominal and abdominal aortic aneurysms involving celiac, superior mesenteric, and renal arteries. *Ann Surg.* 1978;188:404-22
17. Crawford ES, Crawford JL, Sa HJ, et al. Thoracoabdominal aortic aneurysms: Preoperative and interceptive factors determining immediate and long-term results of operations in 605 patients. *J Vasc Surg* 1986; 3: 389–404
18. Damjanov I, Jukić S, Nola M. *Bolesti krvnih žila, Patologija, Zagreb, Medicinska naklada; 2011*
19. De Bakey ME, Creech O Jr, Morris GC, Jr. Aneurysm of the thoracoabdominal aorta involving the celiac, mesenteric and renal arteries. Report of four cases treated by resection and homograft replacement. *Ann Surg* 1956; 179:763-772
20. DeBakey ME, Crawford ES, Garrett HE. Surgical consideration in the treatment of aneurysm of the thoraco-abdominal aorta. *Ann Surg* 1965; 162:650-61
21. Derrow AE, Seeger JM, Dame DA, Carter RL, Ozaki CK, Flynn TC, et al. The outcome in the United States after thoracoabdominal aortic aneurysm repair, renal artery by-pass, and mesenteric revascularization. *J Vasc Surg* 2001; 34:54-61
22. Engle J, Safi HJ, Miller CC 3rd, et al. The impact of diaphragm management on prolonged ventilator support after thoracoabdominal aortic repair. *J Vasc Surg* 1999; 29:150-156
23. Erentug V, Ozkaynak B, Polat A, Erdogan HB, Karacan T, Bozbuga NU, Akinci E, Yakut C. Distal Aortic Perfusion: Prevention of Organ Injury in Thoracoabdominal Aortic Surgery. *Kosuyolu Kalp Derg.* 2004; 8(2): 28-34
24. Estrera AL, Miller CC 3rd, Huynh TT, Porat E, Safi HJ. Neurologic outcome after thoracic and thoracoabdominal aortic aneurysm repair. *Annals of Thoracic Surgery* 2001;72 (4):1225-30
25. Estrera AL, Miller CC 3rd, Chen EP, Meada R, Torres RH, Porat EE, Huynh TT, Azizzadeh A, Safi HJ. Descending thoracic aortic aneurysm repair: 12-year experience using distal aortic perfusion and cerebrospinal fluid drainage. *Ann Thorac Surg* 2005; 80:1290-6
26. Estrera AL, Sandhu HK, Charlton-Ouw KM, Afifi RO, Azizzadeh A, Miller CC 3rd, Safi HJ. A Quarter Century of Organ Protection in Open Thoracoabdominal Repair. *Ann Surg.* 2015; 262(4):660-8
27. Etheredge S, Yee J, Smith J, et al. Successful resection of a large aneurysm of the upper abdominal aorta and replacement with homograft. *Surgery* 1955; 138:1071-1081
28. Frank SM, Parker SD, Rock P, Gorman RB, Kelly S, Beattie C, et al. Moderate hypothermia, with partial bypass and segmental sequential repair for thoracoabdominal aortic aneurysm. *J Vasc Surg* 1994; 19:687-97
29. Gravlee GP, Davies LK. Hypothermia: Physiology and clinical use. *Cardiopulmonary Bypass*, 2nd ed. Philadelphia, Lippincott Williams & Wilkins 2000; 198-213
30. Hollier LH. Protecting the brain and spinal cord. *J Vasc Surg* 1987; 5:524-52
31. Hsu CCT, Kwan GNC, van Driel ML, Rophael JA. Distal aortic perfusion during thoracoabdominal aneurysm repair for prevention of paraplegia. *Cochrane Database of*

Systematic Reviews 2012, Issue 3. Art. No.: CD008197. DOI: 10.1002/14651858.
CD008197. pub2

32. Huynh TT1, Miller CC 3rd, Estrera AL, Sheinbaum R, Allen SJ, Safi HJ. Determinants of hospital length of stay after thoracoabdominal aortic aneurysm repair. *J Vasc Surg.* 2002; 35(4):648-53
33. Junqueira LC, Carneiro J. *Žilni sustav, Osnove histologije*, Zagreb, Školska knjiga; 2005
34. Kaplan DK, Atsumi N, D'Ambra MN, Vlahakes GJ. Distal circulatory support for thoracic aortic operations: effects on intracranial pressure. *Ann Thorac Surg* 1995; 59:448-52
35. Kashyap VS, Cambria RP, Davison JK, L'Italien GJ. Renal failure after thoracoabdominal aortic surgery. *J Vasc Surg* 1997; 26:949-57
36. Kim I e la Cruz, Scott A LeMaire, Scott A. Weldon, Joseph S Coselli. Thoracoabdominal aortic aneurysm repair with a branched graft. *Ann Cardiothorac Surg* 2012; 1(3):381-393
37. K ksoy C, LeMaire SA, Curling PE, Raskin SA, Schmittling ZC, Conklin LD, et al. Renal perfusion during thoracoabdominal aortic operations: cold crystalloid is superior to normothermic blood. *Ann Thorac Surg.* 2002;73:730-8
38. Krmpotić-Nemanić J, Marušić A. *Krvožilni sustav, Anatomija čovjeka*, Zagreb, Medicinska naklada; 2002
39. Kuniyama T, Sasaki S, Shiiya N, Miyatake T, Mafune N, Yasuda K. Proinflammatory cytokines in cerebrospinal fluid in repair of thoracoabdominal aorta. *Ann Thorac Surg* 2001; 71:801-6
40. Kuniyama T, Shiiya N, Wakasa S, Matsuzaki K, Matsui Y. Assessment of hepatosplanchnic pathophysiology during thoracoabdominal aortic aneurysm repair using visceral perfusion and shunt. *Eur J Cardiothorac Surg.* 2009; 35:677-83
41. LeMaire SA, Jamison AL, Carter SA, et al. Deployment of balloon expandable stents during open repair of thoracoabdominal aortic aneurysms: a new strategy for managing renal and mesenteric artery lesions. *Eur J Cardiothorac Surg* 2004; 26:599-607
42. Lyden PD, Zivin JA, Kochler A. Effects of calcium channel blockers on neurological outcome after focal ischemia in rabbits. *Stroke* 1988; 19:1020-1026
43. Madhusudan Rao Puchakayala, Wei C Lau. Descending thoracic aortic aneurysms. *Contin Educ Anaesth Crit Care Pain* 2006; 6 (2): 54-59
44. Matas R. An operation for the radical cure of aneurysm based upon arteriography. *Ann Surg* 1903; 37:161-196
45. Miller CC 3rd, Porat EE, Estrera AL, Vinnerkvist AN, Huynh TT, Safi HJ. Number needed to treat: analyzing of the effectiveness of thoracoabdominal aortic repair. *European Journal of Vascular and Endovascular Surgery* 2004; 28(2):154–7
46. Miller CC 3rd1, Grimm JC, Estrera AL, Azizzadeh A, Coogan SM, Walkes JC, Safi HJ. Postoperative renal function preservation with nonischemic femoral arterial cannulation for thoracoabdominal aortic repair. *J Vasc Surg.* 2010; 51(1):38-42

47. Nathan DP, Xu C, Pouch AM, Chandran KB, Desjardins B, Gorman JH 3rd, Fairman RM, Gorman RC, Jackson BM. Increased wall stress of saccular versus fusiform aneurysms of the descending thoracic aorta. *Ann Vasc Surg* 2011; 25(8):1129-37
48. Nussmeier NA, Cheng W, Marino MR, et al. Temperature during cardiopulmonary bypass: the discrepancies between monitored sites. *Anesth Analg* 2006; 103:1373-9
49. Ouriel K. The use of an aortioiliac side-arm conduit to maintain distal perfusion during thoracoabdominal aortic aneurysm repair. *J Vasc Surg* 2003; 37:214-8
50. Patel VI, Ergul E, Conrad MF, Cambria M, LaMuraglia GM, Kwolek CJ, et al. Continued favorable results with open surgical repair of type IV thoracoabdominal aortic aneurysms. *Journal of Vascular Surgery* 2011;53(6):1492-8
51. Peshkova IO, Schaefer G, Koltsova EK. Atherosclerosis and aortic aneurysm - is inflammation a common denominator? *FEBS J.* 2016; 283(9):1636-52
52. Robertson S, Foltz R, Grossmen RG. Protection against experimental ischemic injury. *J Neurosurg* 1986; 64:633-642
53. Rothmann SM, Olney JW. Glutamate and pathophysiology of hypoxic-ischemic brain damage. *Ann Neurol* 1986; 19:105-111
54. Safi HJ, Harlin SA, Miller CC, Iliopoulos DC, Joshi A, Mohasci TG, et al. Predictive factors for acute renal failure in thoracic and thoracoabdominal aortic aneurysm surgery [published erratum in *J Vasc Surg* 1997;25:93]. *J Vasc Surg* 1996a; 24:338-45
55. Safi HJ, Hess KR, Randel M, Iliopoulos DC, Baldwin JC, Mootha RK, et al. Cerebrospinal fluid drainage and distal aortic perfusion: reducing neurologic complications in repair of thoracoabdominal aortic aneurysm types I and II. *Journal of Vascular Surgery* 1996b; 23(2):223-8
56. Safi HJ, Miller CC, Azizzadeh A, Iliopoulos DC. Observations on delayed neurologic deficit after thoracoabdominal aortic aneurysm repair. *J Vasc surg* 1997; 26:616-22
57. Safi HJ, Miller CC 3rd, Yawn DH, Iliopoulos DC, Subramaniam M, Harlin S, Letsou GV. Impact of distal aortic and visceral perfusion on liver function during thoracoabdominal and descending thoracic aortic repair. *J Vasc Surg.* 1998a; 27(1):145-52; discussion 152-3
58. Safi HJ, Miller CC III, Subramaniam MH, Campbell MP, Iliopoulos DC, O'Donnell JJ, et al. Thoracic and thoracoabdominal aortic aneurysm repair using cardiopulmonary bypass, profound hypothermia, and circulatory arrest via left side of the chest incision. *J Vasc Surg* 1998b; 28:591-8
59. Safi HJ, Miller CC 3rd. Spinal cord protection in descending thoracic and thoracoabdominal aortic repair. *Ann Thorac Surg* 1999; 67(6):1937-9
60. Safi HJ, Miller CC 3rd, Huynh TTT, Estrera AL, Porat EE, Winnerkvist AN, Allen BS, Hassoun HT, Moore FA. Distal aortic perfusion and cerebrospinal fluid drainage for thoracoabdominal and descending thoracic aortic repair: ten years of organ protection. *Ann Surg* 2003; 238:372-81
61. Safi HJ, Estrera AL, Miller CC, Huynh TT, Porat EE, Azizzadeh A, Meada R, Goodrick JS. Evolution of risk for neurologic deficit after descending and thoracoabdominal aortic repair. *Ann Thorac Surg* 2005; 80:2173-9

62. Safi HJ, Estrera AL, Azizzadeh A, Coogan S, Miller III CC. Progress and Future Challenges in Thoracoabdominal Aortic Aneurysm Management. *World J Surg* 2008; 32:355–60
63. Schepens MA, Defauw JJ, Hamerlijnck RP, De Geest R, Vermeulen FE. Surgical treatment of thoracoabdominal aortic aneurysms by simple cross clamping. Risk factors and late results. *Journal of Thoracic and Cardiovascular Surgery* 1994;107(1):134–42
64. Schepens MA, Vermeulen FE, Morshuis WJ, Dossche KM, van Dongen EP, Ter Beek HT, et al. Impact of left heart bypass on the results of thoracoabdominal aortic aneurysm repair. *Annals of Thoracic Surgery* 1999; 67(6):1963-7
65. Schepens M, Dossche K, Morshuis W, Heijmen R, van Dongen E, Ter Beek H, et al. Introduction of adjuncts and their influence on changing results in 402 consecutive thoracoabdominal aortic aneurysm repairs. *European Journal of Cardio-Thoracic Surgery* 2004; 25(5):701–7
66. Schepens MA, Kelder JC, Morshuis WJ, Heijmen RH, van Dongen EP, ter Beek HT. Long-term follow-up after thoracoabdominal aortic aneurysm repair. *Annals of Thoracic Surgery* 2007; 83(2):S851-5
67. Schepens MA, Heijmen RH, Ranschaert W, Sonker U, Morshuis WJ. Thoracoabdominal aortic aneurysm repair: results of conventional open surgery. *European Journal of Vascular and Endovascular Surgery* 2009; 37(6):640–5
68. Selle JG, Robicsek F, Daugherty HK, Cook JW. Thoracoabdominal aortic aneurysms: a review and current status. *Curr Opin Cardiol* 1979; 22:79-90
69. Svensson LG, Crawford ES, Hess KR, Coselli JS, Safi HJ. Experience with 1509 patients undergoing thoracoabdominal aortic operations. *J.Vasc.Surg* 1993; 17:357-68
70. Svensson LG. New and future approaches for spinal cord protection. *Semin Thorac Cardiovasc Surg* 1997; 9:206-21
71. Swain JA, McDonald TJ, Griffith PK, et al. Low-flow hypothermic cardiopulmonary bypass protects the brain. *J Thorac Cardiovasc Surg* 1991; 102:76-84
72. Šoša T, Sutlić Ž, Stanec Z, Tonković I i sur. Aneurizma aorte, Kirurgija, Naklada ljevak; 2007
73. Tetik Ö, Gürbüz A. Spinal Kord Korunmasi. *TGKDCD2* 2000; 8:587-92
74. Thompson RW et al. Abdominal aortic aneurysms: basic mechanisms and clinical implications. *Curr Prob Surg* 2002; 39:93
75. van Dongen EP, Schepens MA, Morshuis WJ, ter Beek HT, Aarts LP, de Boer A, et al. Thoracic and thoracoabdominal aortic aneurysm repair: use of evoked potential monitoring in 118 patients. *J Vasc Surg* 2001; 34:1035-40
76. Wahlgren CM, Wahlberg E. Management of thoracoabdominal aneurysm type IV. *European Journal of Vascular and Endovascular Surgery* 2005; 29(2):116–23
77. Wan IYP, Angelini GD, et al. Prevention of spinal cord ischemia during descending thoracic and thoracoabdominal aortic surgery. *Eur J Card Thor Surg* 2001; 19:203-213
78. Zhang L, Wang HH. The genetics and pathogenesis of thoracic aortic aneurysm disorder and dissections. *Clin Genet* 2016; 89(6):639-46

12. ŽIVOTOPIS

Rođen sam 17. travnja 1991. u Slavonskom Brodu. Osnovnu sam školu završio u Sibirju, a proglašen sam i učenikom generacije. Istovremeno sam pohađao i završio Osnovnu glazbenu školu Ivana pl. Zajc u Slavonskom Brodu, smjer glasovir, gdje sam također zbog iznimnih uspjeha bio nagrađen. Svirao sam bugariju u tamburaškom orkestru duži niz godina, a bavio sam se i folklornim plesovima deset godina. Potom upisujem i završavam Klasičnu gimnaziju fra Marijana Lanosovića s pravom javnosti u Slavonskom Brodu, gdje sam proglašen najboljim u generaciji. U četvrtom sam razredu srednje škole sudjelovao na državnom natjecanju iz matematike, kao i na državnom natjecanju iz latinskog jezika.

2010. godine upisujem Medicinski fakultet Sveučilišta u Zagrebu. Nagrađen sam Dekanovom nagradom kao jedan od najuspješnijih studenata prve godine studija. Ukupni mi je prosjek svih do sada položenih ispita 5,00. Bio sam demonstrator na Katedri za anatomiju (3 godine), patofiziologiju (2 godine), kliničku propedeutiku (2 godine) i na Katedri za pedijatriju (1 godina). Član sam studentske organizacije CroMSIC. Bio sam na stručnoj praksi na Odjelu za neurokirurgiju, Siloam Hospital, Tangerang (Jakarta), Indonezija. Primljen sam na Odjel za plastičnu kirurgiju bolnice Korle BU u glavnom gradu Gane, Accri, gdje ću provesti mjesec dana ovoga ljeta. Dva sam puta bio član komisije za reakreditaciju u organizaciji AZVO-a (reakreditacija Medicinskog fakulteta (2015.) i Odjela za forenzične znanosti (2016.) Sveučilišta u Splitu).