

Liječenje prijeloma femura u djece

Borščak, Nikolina

Master's thesis / Diplomski rad

2016

Degree Grantor / Ustanova koja je dodijelila akademski / stručni stupanj: **University of Zagreb, School of Medicine / Sveučilište u Zagrebu, Medicinski fakultet**

Permanent link / Trajna poveznica: <https://um.nsk.hr/um:nbn:hr:105:767993>

Rights / Prava: [In copyright](#)/[Zaštićeno autorskim pravom.](#)

Download date / Datum preuzimanja: **2024-07-16**



Repository / Repozitorij:

[Dr Med - University of Zagreb School of Medicine Digital Repository](#)



**SVEUČILIŠTE U ZAGREBU
MEDICINSKI FAKULTET**

Nikolina Borščak

Liječenje prijeloma femura u djece

DIPLOMSKI RAD



Zagreb, 2016.

Ovaj diplomski rad izrađen je u Klinici za kirurgiju Kliničkog bolničkog centra Zagreb na Zavodu za dječju kirurgiju pod vodstvom prof. dr. sc. Anka Antabaka i predan je za ocjenu u akademskoj godini 2015. /2016.

POPIS I OBJAŠNJENJE KRATICA

AO –prema njemačkom Arbeitsgemeinschaft für Osteosynthesefragen

E – epifiza

M – metafiza

D – dijafiza

SH – Salter-Harris (klasifikacija)

RDS – respiratorni distres sindrom

BMI – body mass index

CT – kompjuterizirana tomografija

MR – magnetska rezonanca

4P – znakovi kompartment sindroma (palor, parasthesias, pulsless, pain)

3A – znakovi kompartment sindroma u djece (agitation, anxiety, analgesic requirements)

A-P - anteroposterior

DCP – dynamic compression plate

LC-DCP – limited contact dynamic compression plate

TEN – titanium elastic nail

AVN – avaskularna nekroza

KBC – klinički bolnički centar

MKB-10 – međunarodna klasifikacija bolesti, 10. revizija

IM – intramedularni (čavao)

OI – osteogenesis imperfecta

Sadržaj

SAŽETAK	1
SUMMARY	2
1. UVOD	3
2. PRIJELOMI FEMURA U DJECE	4
2.1. KLASIFIKACIJA PRIJELOMA FEMURA U DJECE	4
2.2. USPOREDBA PRIJELOMA DJEČJE I ODRASLE KOSTI	6
2.3. EPIDEMIOLOGIJA I MEHANIZMI NASTANKA PRIJELOMA FEMURA U DJEČJOJ DOBI	7
2.4. DIJAGNOSTIKA PRIJELOMA FEMURA U DJECE	8
3. KONZERVATIVNO LIJEČENJE PRIJELOMA FEMURA U DJECE	9
3.1. IMOBILIZACIJA POVOJEM	9
3.1.1. MATERIJALI	9
3.1.2. PRINCIPI POSTAVLJANJA POVOJA	10
3.1.3. ODSTRANJENJE POVOJA	10
3.1.4. KOMPLIKACIJE PRI KORIŠTENJU POVOJA	11
3.1.5. SPICA IMOBILIZACIJA	12
3.2. PAVLIKOVI REMENČIĆI	13
3.3. LIJEČENJE TRAKCIJOM	14
3.4. FUNKCIJSKA IMOBILIZACIJA	15
4. OPERATIVNO LIJEČENJE PRIJELOMA FEMURA U DJECE	16
4.1. OSTEOSINTEA PLOČICAMA I VIJCIMA	16
4.1.1. KOMPONENTE	16
4.1.2. POSTAVLJANJE	17
4.1.3. KOMPLIKACIJE	18
4.2. OSTEOSINTEZA INTRAMEDULARNOM FIKSACIJOM	19
4.2.1. RIGIDNA INTRAMEDULARNA FIKSACIJA	20
4.2.2. FLEKSIBILNA INTRAMEDULARNA FIKSACIJA ELASTIČNIM ČAVLOM21	21
4.2.3. INTRAMEDULARNA FIKSACIJA KIRSCHNEROVIM ŽICAMA	24

4.3. VANJSKA FIKSACIJA	25
4.3.1. KOMPONENTE.....	25
4.3.2. POSTAVLJANJE.....	25
4.3.3. KOMPLIKACIJE	26
5.INDIKACIJE ZA OPERATIVNO I KONZERVATIVNO LIJEČENJE PRIJELOMA FEMURA U DJECE	27
6. BOLESNICI I METODE	31
7. REZULTATI.....	32
8. RASPRAVA.....	42
9. ZAKLJUČAK.....	44
ZAHVALE	45
REFERENCE	46
BIOGRAFIJA.....	51

SAŽETAK

Prijelomi femura jedni su od najrjeđih prijeloma u dječjoj dobi. Femur je konstantno izložen djelovanju raznih vanjskih sila, no zbog svoje čvrstoće rijeko se lomi. Cilj ovog rada bio je prikazati načine liječenja prijeloma femura u djece, te kako određeni faktori utječe na odabir načina liječenja.

Radom je uključeno 106 djece u starosti do 18. godine života liječenih u Kliničkom bolničkom centru Zagreb i Klinici za dječje bolesti Zagreb radi prijeloma femura. Podaci su dobiveni retrospektivnim istraživanjem u razdoblju od 2008. do 2016. godine za KBC Zagreb i u razdoblju od 2014. do 2015. za Kliniku za dječje bolesti Zagreb. Uzrok ozljede i dijagnoza kodirani su pomoću međunarodne klasifikacije bolesti.

Operativno liječenje prijeloma femura u djece bilo je u 55 % slučajeva, što je u suprotnošću sa dosadašnjim istraživanjima. Najveća učestalost prijeloma je dobnoj skupini 0. do 4. godine (49 %). U njih prijelom u pravilu nastaje padom, ali liječenje se češće provodi konzervativnim metodama. Sve druge skupine djece pretežito su liječene operativno. Od konzervativnih metoda najčešće je upotrebljavana sadrena imobilizacija, a od operativnih se daleko najviše koristila elastična stabilna intramedularna fiksacija. Odabir liječenja uvjetovali su dob djeteta, složenost prijeloma, tip prijeloma, pomak ulomaka i pridružene ozljede. Uzroci su također bili bitni za određivanje načina liječenja. Konzervativno liječenje češće je upotrebljavano za liječenje prijeloma nastalih padom (62 %), a operativno za prijelome nastale u prometnim nezgodama (79 %).

SUMMARY

Femur fractures are one of the rarest fractures in children. The femur is constantly exposed to various external forces but it rarely fractures because of its structure. The aim of this research was to determine the methods of femoral fracture treatment, but also how some factors such as age, cause of fracture, complexity etc. influence the choice of the treatment method.

The research included 106 children up to 18 years of age treated at the University Hospital Center of Medicine Zagreb and the Clinic for children diseases Zagreb for femur fractures. The data was obtained with a retrospective study in the period from 2008. to 2016. for the University Hospital Center of Medicine Zagreb, and the period from 2014. to 2015. for the Clinic for children diseases Zagreb. The cause of the fracture and the diagnosis were coded with the help of the MKB-10 classification.

It was shown that operative treatment is more common than conservative treatment with 55 % of cases treated with operative methods, as opposed to the findings of other researches on this matter, where conservative methods are leading. The age group with the highest incidence of femur fractures is the one aged from 0 to 4 years that accounts 49 % of all fractures. Those fractures mostly occur due to falls and are the only ones that are more commonly treated with conservative methods. All other age groups are mostly treated with operative methods. The only used conservative method was spica immobilization, and the most used operative method was flexible intramedullary nailing with TEN. The treatment depended on age, complexity of the fracture, was the fracture open or closed, displacement, completeness of the fracture and associated injuries. The cause was also an important factor for determining the treatment. Conservative treatment was mostly used for fractures caused by falls in 62 % cases of all falls, and operative treatment was mostly used for fractures caused by traffic accidents in 79 % cases of all traffic accidents.

1. UVOD

Prijelomi femura spadaju među najrjeđe prijelome u dječjoj dobi. Razlog tome je njegova čvrstoća, veličina, položaj i jaka potpora svezama i mišićima. Dječja kost u odnosu na odraslu ima iste mehanizme cijeljenja, ali brže cijeli zbog većeg potencijala cijeljenja i debljeg periosta. Samo cijeljenje kompleksan je proces i sastoji se od upalnog stadija, reparacijskog stadija i stadija remodeliranja, a dijeli se na indirektno i direktno cijeljenje.

Indirektno cijeljenje češće je od direktnog i karakterizira ga nastanak kalusa. Dakle, postojigibljiva frakturna pukotina sa hematomom koji se nadomješta granulacijama, a nakon toga vezivom, hrskavicom i naposljetku okoštava. U svakome od tih stadijarnost može pomoći da se preskoči sljedeći stadij i time odmah započinje direktna izgradnja kosti. Prije se smatralo da je pojava kalusa loša, ali ustanovljeno je da je njegovo stvaranje zapravo irelevantno, a u mnogim je okolnostima čak od velike koristi. (1)

Direktno cijeljenje kosti proces je koji se odvija u uvjetima potpune stabilnosti ulomaka, a sastoji se od izbijanja kapilarnih pupoljaka iz Haversovih kanala u području prijelomne pukotine, prelaženja kapilarnih pupoljaka s jedne na drugu stranu prijelomne pukotine, pretvaranja kapilarnih pupoljaka u kapilare, te pretvaranja nastalih osteoblasta u osteon. (2)

Uzevši ovo u obzir liječenje će ovisiti o dobi, tipu prijeloma, stupnju pomaka fragmenata i vremenu koje je prošlo od nastanka prijeloma do njegove sanacije. Može se provesti konzervativnim, ili operativnim metodama, a mora se obratiti pozornost na mogući nastanak komplikacija prilikom liječenja prijeloma, kao i poremećajima cijeljenja kosti.

2. PRIJELOMI FEMURA U DJECE

Prijelomi femura najrjeđi su prijelomi dugih kostiju u dječjoj dobi i adolescenciji, ali zato čest uzrok hospitalizaciji. Osim što su rijetki imaju i specifične mehanizme nastanka budući da je potrebna velika sila da dođe do prijeloma. Na težinu prijeloma uvelike utječu dob i spol djeteta kao i jačina sile koja je uzrokovala prijelom.

2.1. KLASIFIKACIJA PRIJELOMA FEMURA U DJECE

Postoji nekoliko klasifikacija prijeloma femura u djece među kojima su Delbetova, Gustilova, pedijatrijska AO klasifikacija i Salter-Harrisova klasifikacija.

Delbetova je klasifikacija bitna jer uključuje mogući nastanak komplikacija nakon prijeloma proksimalnog dijela femura što se ponajviše odnosi na avaskularnu nekrozu glave femura. Prijelomi proksimalnog dijela femura podijeljeni su na četiri tipa i uz njih je dodana vjerojatnost za nastanak avaskularne nekroze izražena u postocima. (3)

- Tip I Transepifizealni, 38 %
- Tip II Transcervikalni, 28 %
- Tip III Cervikotrohanterički, 18 %
- Tip IV Pertrohanterički, 5 %

Gustilova klasifikacija opisuje ozljede mekih tkiva koje nisu nužno nastale uslijed prijeloma. Ozljede se dijele na tri tipa, a treći je tip podijeljen na tri podtipa. U kompletnoj klasifikaciji postoji više parametara za određivanje tipa i podtipa ozljede, te koje antibiotsko liječenje bi bilo adekvatno. Skraćena verzija klasifikacije ukratko opisuje svaki tip i podtip. (4)

- Tip I, otvoreni prijelom sa čistom ranom promjera manjeg od jednog centimetra
- Tip II, otvoreni prijelom sa laceracijom većom od jednog centimetra, ali bez težeg oštećenja mekih tkiva i bez avuzija i flapova.

- Tip IIIA – otvoreni, multifragmentarni prijelomi sa dovoljno preostalog mekog tkiva
- Tip IIIB – teško oštećenje mekih tkiva koje zahtjeva popravak režnjevima
- Tip IIIC – vaskularno oštećenje koje zahtjeva vaskularni popravak

AO pedijatrijska klasifikacija složenija je od prethodne dvije, te sadrži kodove kojima se prepoznaje o kakvom prijelomu je riječ. Prijelomi se klasificiraju po lokaciji, morfologiji i specifičnim prijelomima na određenim kostima. Za lokaciju imamo podjelu prema kojoj kosti je riječ, kojem segmentu i subsegmentu. Podjela prema morfologiji uključuje uzorak i težinu prijeloma, stranu na kojoj je avulzija, suprakondilarne prijelome humerusa, prijelome uparenih kostiju, prijelome glave i vrata radiusa, te prijelome vrata femura. Od specifičnih prijeloma na određenim kostima u ovom radu nam je bitan femur. Prijelomi femura podijeljeni su na prijelome proksimalnog, srednjeg i distalnog dijela. (5)

31-E Proksimalni prijelomi epifize

- 31-E/1. 1 –epifizioliza (SUFE/SCFE), SH I
- 31-E/2. 1 –epifizioliza (SUFE/SCFE) sa metafiznim klinom, SH II
- 31-E/7 –avulzija ligamenta sa glave femura
- 31-E/8. 1, 31-E/8. 2 – intraartikularni flake

31-M Proksimalni prijelomi metafize

- 31-M/2. 1 I – nepotpuni midcervikalni
- 31-M/2. 1 II – nepotpuni bazicervikalni
- 31-M/2. 1 III – nepotpuni transtrohanterični
- 31-M/3. 1 I, 31-M/3. 2 I – potpuni midcervikalni
- 31-M/3. 1 II, 31-M/3. 2 II – potpuni bazicervikalni
- 31-M/3. 1 III, 31-M/3. 2 III – potpuni transtrohanterični
- 31-M/7 – avulzija velikog ili malog trohantera

32-D Prijelomi dijafize

- 32-D/4. 1, 32-D/4. 2 – potpuni transverzalni ($\leq 30^\circ$)
- 32-D/5. 1, 32-D/5. 2 – potpuni kosi ili spiralni ($> 30^\circ$)

33-M Distalni prijelomi metafize

- 33-M/2. 1 – torus

- 33-M/3. 1, 33-M/3. 2 – potpuni
- 33-M/7 – bilateralna avulzija
- 33-M/7m – medijalna avulzija
- 33-M/7l – lateralna avulzija

33-E Distalni prijelomi epifize

- 33-E/1. 1 – epifizioliza, SH I
- 33-E/2. 1, 33-E/2. 2 – epifizioliza sa metafiznim klinom, SH II
- 33-E/3. 1, 33-E/3. 2 – epifizioliza, SH III
- 33-E/4. 1, 33-E/4. 2 – epifizioliza, SH IV
- 33-E/8. 1, 33-E/8. 2 – intraartikularni flake

Salter-Harrisova klasifikacija bitna je u klasifikaciji prijeloma distalnog femura u djece budući da se jedino u njih ozljede poput epifiziolize mogu dogoditi. Temelji se na odnosu između frakturne pukotine i hrskavične ploče rasta, a dijeli se na pet tipova. (6)

- Tip I – odvajanje epifize od metafize bez prijeloma
- Tip II – odvajanje epifize od metafize sa frakturnom pukotinom koja prolazi kroz dio metafize tvoreći trokutasti segment
- Tip III – intraartikularni prijelom koji polazi od zglobne površine kroz epifiznu ploču do metafize
- Tip IV -intraartikularni prijelom koji polazi od zglobne površine kroz epifiznu i epifiznu hrskavičnu ploču i nastavlja se u metafizu
- Tip V – gnječenje epifizne ploče

2.2. USPOREDBA PRIJELOMA DJEČJE I ODRASLE KOSTI

Postoji niz značajnih razlika u prijelomima dječjih i odraslih kosti. Razlike su u cijeljenju, tipu prijeloma, mehanizmu nastanka, liječenju i komplikacijama. Razlika pri cijeljenju postoji zbog činjenice da dječja kost ima deblji, aktivni periost i bolju vaskularizaciju što vodi bržem razvoju kalusa i time bržem cijeljenju nego u odrasloj kosti. Tipovi prijeloma su i u dječjoj i odrasloj dobi isti, osim epifizioliza koje se u odrasloj, zreloj kosti ne mogu dogoditi. Mehanizam nastanka i sila potrebna za nastanak prijeloma je različita. U dječjoj dobi često je potrebno jako djelovanje sile na

kost da bi došlo do prijeloma, dok je u odrasloj kosti dovoljan običan pad za nastanak prijeloma.

Liječenje u obje dobi može biti konzervativno i operativno, s većom učestalošću operativnog liječenja u odrasloj dobi. No u dječjoj dobi operativno liječenje mora biti provedeno s velikim oprezom kako bi se izbjeglo jatrogeno oštećenje osifikacijskih centara. Komplikacije u vidu deformacija izraženije su kod djece, pa tako intertrohanterične frakture mogu dovesti do razvoja coxa valga zbog preranog zatvaranja zone rasta. Dolazi i do nejednake duljine nogu zbog prekomjernog rasta femura nakon frakture. Te deformacije progrediraju tijekom vremena, pogotovo ako je oštećena zona rasta. Kod odraslih takve vrste komplikacija nisu izražene, ali zato su izražene komplikacije poput pneumonije ili RDS-a. U odrasloj su dobi češće nego u dječjoj dobi potrebne transfuzije krvi nakon prijeloma zbog velikog gubitka krvi. (7,8)

2.3. EPIDEMIOLOGIJA I MEHANIZMI NASTANKA PRIJELOMA FEMURA U DJEČJOJ DOBI

Prijelomi femura unatoč svojoj rijetkosti najčešći su razlog za hospitalizaciju što se tiče ortopedskih ozljeda. Incidencija prijeloma u preko 2.5 milijuna pedijatrijskih bolničkih otpusta bila je 10 000. Najveći dio odnosio se na adolescente u dobi od 13 do 18 godina. Razlika incidencije prema spolu je velika sa prevladavanjem muškog spola od čak 71 %. Uočena je i veća prevalencija prijeloma u djece sa povećanim body mass indexom(BMI).

Mehanizam nastanka u većine su djece prometne nezgode i padovi, s time da su padovi češći uzrok kod mlađe djece, a prometne nezgode u starije djece, a od ostaloga su uračunate nesreće kod kuće, nesreće u školi, nesreće na igralištu, nesreće nastale tijekom sportske aktivnosti i druge nedefinirane nesreće. Značajan broj djece mlađe od dvije godine zadobile su prijelom femura usred zlostavljanja. Broj hospitalizacija i duljina hospitalizacije najveći su u adolescentskoj dobi ponajviše zbog činjenice da su skloniji zadobivanju ozljeda sudjelovanjem u prometnim nezgodama sa posljedičnom politraumom. (9, 10)

2.4. DIJAGNOSTIKA PRIJELOMA FEMURA U DJECE

U dijagnostici prijeloma femura u djece najbitniji su anamneza, detaljni klinički pregled i slikovne pretrage poput rentgena i CT-a. Prilikom uzimanja anamneze važno je dobiti informaciju o eventualnom padu, udarcu, prometnoj nezgodi, ili bilo kakvoj drugoj situaciji koja je mogla dovesti do prijeloma. Heteroanamneza također pridonosi razumijevanju kako je došlo do ozljede i postojanje simptoma koje dijete nije navelo, ali isto tako to može biti lažan iskaz pogotovo ako se radi o zlostavljaču. Stoga se anamneza i heteroanamneza moraju uzeti sa dozom rezerve. Tu može pomoći klinički pregled u kojem se procjenjuje stanje djeteta. Pregled mora biti detaljan kako bi se moglo isključiti postojanje ozljeda glave, toraksa, abdomena i ostatka skeleta. Potrebna je i provjera perifernih pulzacija, osjeta i motorike kako bi se isključile neurovaskularne ozljede.

Za sam femur znakovi se razlikuju ovisno o dijelu femura na kojem je prijelom. Proksimalni prijelomi očituju se skraćenim zahvaćenim udom koji je u blagoj adukciji i vanjskoj rotaciji. Područje oko kuka je osjetljivo i bolno. Prijelomi dijafize često su vidljivi zbog izražene deformacije i skraćenja uda, otekline, osjetljivosti, abnormalne mobilnosti i krepitacija. Prijelom dijafize femura jedan je od tri znaka u Waddellovoj trijadi koja opisuje čest uzorak ozljeda u prometnim nezgodama u kojima je dijete nastradalo kao pješak. Trijadi osim prijeloma femura pripadaju Intratorakalne, ili intraabdominalne ozljede i kontralateralne ozljede glave. Distalni prijelomi izrazito su bolni, a bilo kakvo oslanjanje na ozlijeđenu nogu je onemogućeno. Česte su deformacije, otekline i ekhimoze. Teže epifiziolize distalnog dijela femura često se očituju hemartrozom koljena i protruzijom patele. (11)

Slikovne metode važan su alat u dijagnostici prijeloma. Najčešće primjenjivana metoda je običan rentgenogram gdje je bitno slikati cijelu natkoljenicu, uključujući kuk i koljeno. Takva slika daje informacije o konfiguraciji, stupnju pomaka, fragmentiranosti i dr. Za djecu mlađu od osamnaest mjeseci može se koristiti i artrografija. Ostale metode uključuju CT, MR i ultrasonografija. CT je koristan u preoperativnoj pripremi, a MR, ultrasonografija i artrografija pomažu u dijagnosticiranju epifiziolize. (12)

3. KONZERVATIVNO LIJEČENJE PRIJELOMA FEMURA U DJECE

Konzervativno liječenje femura u djece češće je nego operativno unatoč izrazitom razvoju metoda operativnog liječenja. Razlog tome je činjenica da je operativno liječenje podložno komplikacijama koje nastaju tijekom i nakon zahvata sa infekcijama kao vodećom komplikacijom. Stoga je ustanovljeno pravilo, operirati samo one ozljede koje se moraju operirati, a ne sve koje se mogu operirati. Prilikom odabira metode liječenja treba se obratiti pozornost ponajviše na dob djeteta i vrstu prijeloma. Ostali bitni čimbenici su težina djeteta, pridružene ozljede i mehanizam nastanka prijeloma. Bitna je i mogućnost skrbi roditelja ili skrbnika za dijete dok je u imobilizaciji. Od metoda konzervativnog liječenja najupotrebljavanija je primjena imobilizacije povojem. Ostale su metode liječenje trakcijom i funkcijska imobilizacija. (13)

3.1. IMOBILIZACIJAPOVOJEM

Imobilizacija povojem najčešća je metoda konzervativnog liječenja prijeloma femura u djece. Koristi se koksofemoralna longeta (spica) i cirkularni povoj (zavoj). Princip je onemogućiti kretanje u koksofemoralnom i koljenskom zglobu. Za postavljanje povoja bitni su mnogi faktori poput odabira adekvatnih materijala i dobro poznavanje principa postavljanja i odstranjenja povoja.

3.1.1. MATERIJALI

Prije samog postavljanja povoja potrebno je dobro pripremiti natkoljenicu što uključuje dobru inspekciju, čišćenje kože od nečistoća i odstranjenje nakita i drugih objekata. Nakon toga stavlja se pamučni zavoj koji štiti kožu od iritacija izazvane povojem. Osim pamučnih postoje i poliesterski zavoji kojima je prednost što ne upijaju vodu, i pamučni zavoji impregnirani srebrom koji služe smanjenju rizika od infekcije. Nakon toga stavlja se podstava koja služi odjeljivanju povoja od kože kako ne bi došlo do pritiska na koštane prominencije. Podstava je najčešće vata, ali može biti sintetski materijal pojačan staklenom vunom kako bi povoj bio vodootporan i dopuštao pacijentu izlaganje vodi. Na kraju se stavlja sadreni ili sintetski povoj.

Sadreni je najupotrebljavaniji tip povoja. Njegove su prednosti u odnosu na sintetičke povoje jeftinost i bolja mogućnost oblikovanja. Problemi vezani uz sadrene povoje su neotpornost na vodu i težina. Također tijekom procesa stavljanja povoja, zbog otpuštanja topline usred kemijske reakcije, može doći do razvoja opekline.

Sintetskim povojima prednost je manja težina, vodootpornost, mogućnost boljeg radiološkog prikazivanja i manji rizik za nastanak opekline. Postoji i nova klasa sintetskih povoja koji ne sadrže staklenu vunu koji imaju sve prednosti kao i sintetski povoji sa staklenom vunom uz činjenicu da se lakše oblikuju i nije potrebna pila kako bi se povoj skinuo. Kombinacije sadrenog i sintetskog povoja za sada imaju više mana nego prednosti jer uz nepažnju vrlo lako dolazi do razvoja opekline. Prijelomi se teže radiološki prikazuju zbog preklapanja dvije vrste povoja. Odstranjenje povoja također je otežano zbog manje mogućnosti procjene dubine rezanja pilom. (14,15)

3.1.2. PRINCIPI POSTAVLJANJA POVOJA

Postavljanju povoja mora prethoditi umirivanje djeteta. Naime većina djece sa prijelomom su uznemirena i uplašena što otežava postupak postavljanja povoja. Stoga se najprije mora osigurati što veća mirnoća, a ako dijete ne može više podnijeti bolmože se primijeniti analgetik ili sedativ. Nakon smirivanja djeteta može se započeti sa postupkom postavljanja povoja. Taj postupak dijelimo na pet koraka gdje je prvi korak razumijevanje ozljede i određivanje načina liječenja što je ključno za uspješno postavljanje povoja. Drugi je korak skupljanje svog potrebnog materijala kako bi sve bilo pri ruci i kako ne bi došlo do nepotrebnog gubitka vremena. Treći je korak okupljanje osoblja koje će provesti postupak. Četvrti korak je obavještanje i priprema obitelji, a posljednji, peti korak je postupak imobilizacije. Za postavljanje povoja potrebna je određena vještina i poznavanje tehnike postavljanja. Potrebno je paziti da povoj ne bude previše pritisnut, da se u njega ne utiskuju vrhovi prstiju, te se ne smije se rastezati. Povoj se mora trljati i gladitikako bi se bolje primio, ali i da se izravnavaju eventualne nepravilnosti. (15)

3.1.3. ODSTRANJENJE POVOJA

Najčešći način odstranjenja povoja je upotreba oscilirajućih pila koje režu kroz povoj, ali ne i kroz zavoj i kožu. Unatoč tome postoji mogućnost nastanka opekline. Pokazano je kako veća debljina povoja, smanjena podstava i tupa oštrica rezultiraju

većim temperaturama prilikom rezanja i time češćim opeklinama. (16) Najbolja je tehnika pojačavanje pritiska prilikom reza, a zatim otpuštanje pritiska prilikom premještanja na drugo područje rezanja i uzimanje kratke pauze između rezova kako bi se oštrica ohladila. Naime, komplikacije poput reznih rana i opekline nastaju zbog kontinuirano jakog pritiska oštrice uzduž povoja. Postoji li između povoja i kože dovoljno mjesta može se umetnuti zaštita. Osim oscilirajućih pila u upotrebi su noviji modeli pila nalik škarama koje se manje zagrijevaju i tiše su pa stoga podnošljivije djeci. (15)

3.1.4. KOMPLIKACIJE PRI KORIŠTENJU POVOJA

Komplikacije pri upotrebi povoja brojne su i variraju od lakših prema težima. Jedna od češćih je dermatitis koji nastaje uslijed maceracije kože i kontinuiranog kontakta sa vlagom koja uključuje tjelesne izlučevine poput urina i fecesa. Obično je za liječenje dovoljno skinuti povoj, očistiti ud, ostaviti ga da se osuši i izbjegavati vlaženje. Neki preporučuju hidratantne kreme, dok kod gljivičnih infekcija stoji preporuka o primjeni nistatinske i hidrokortizonske kreme, a kasnije i mikonazolskog praha. (17) U slučaju sumnje na celulitis potrebno je provesti laboratorijske pretrage i pripisati odgovarajući antibiotik.

Dekubitus je komplikacija koja nastaje uslijed pritiska povoja što sprječava odgovarajuću perfuziju. Budući da postoji bolnost zbog samog prijeloma teško je ju je diferencirati od bolnosti izazvane dekubitusom. Dekubitus se očituje eritemom, crnim ekzorijacijama ili gubitkom pune debljine mekog tkiva i time otkrivanja kosti. U blagim slučajevima dovoljno je odstraniti povoj, dok je kod težih slučajeva nastanak osteomijelitisa veliki problem zbog čega treba započeti intravensku antibiotsku terapiju i zatvaranje dekubitusa.

Kontrakture i ukočenje zglobova rjeđi su u djece nego u odraslih i najviše ovise o trajanju imobilizacije i neaktivnosti zahvaćenog uda. (18) Budući da nakon imobilizacije dolazi do određenog stupnja olakšanja boli mora se obratiti pozornost na bilo kakvu kontinuirajuću bol ili neurovaskularnu promjenu jer to može ukazati na nastanak kompartment sindroma nastalog zbog oticanja nakon prijeloma ili zahvata. Prva intervencija trebala bi biti rezanje povoja.

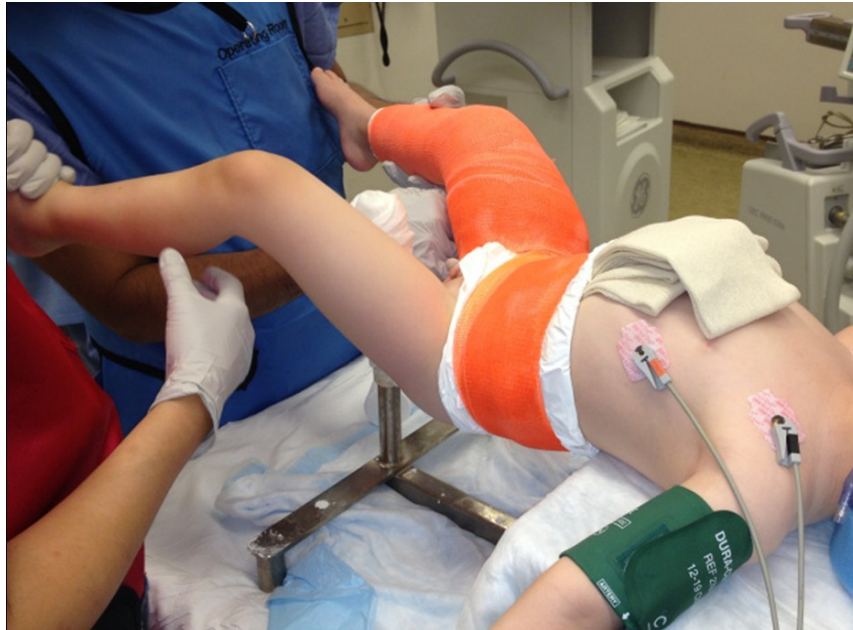Prijelomi femura u djece česti su pri prometnim nezgodama koje pogoduju nastanku kompartment sindroma, stoga se ne smije izostaviti s uma mogući nastanak te komplikacije. Kod djece je problem što nemaju klasičnih 4P znakova (palor, paresthesias, pulsless, pain) sve dok već ne nastane mionekroza. Stoga kod djece vrijedi pravilo 3A (agitation, anxiety, analgesic requirements) za procjenu nastanka kompartment sindroma. (19)

3.1.5. SPICA IMOBILIZACIJA

Spica imobilizacija (koksofemoralna imobilizacija kuka i natkoljenice) razlikuje se tehnikom postavljanja ovisno o dobi djeteta i kliničkom problemu. Dojenčad i većina djece sa trebat će sedaciju i pozicioniranje na spica stolu. Adolescentima spica imobilizacija najčešće služi kao dodatna mjera imobilizacije kod unutarnje fiksacije. Budući je spica imobilizacija velika češće se koriste sintetski povoji. Potreban je tim od najmanje četiri osobe kako bi se postavljanje provelo tako da jedna osoba drži dijete da ne padne sa stola, dvije drže noge i stavljaju povoje, a anesteziolog pazi na vitalne znakove i održava sedaciju. Na abdomen se stavlja ručnik ili drugi deblji komad tkanine koji se odstranjuje nakon postavljanja imobilizacije, a služi stvaranju prostora za pomicanje abdomena prilikom disanja. Potrebno je više slojeva podstave, pogotovo iznad koštanih prominencija poput patele. Nakon stavljanja podstave kreće oblaganje toraksa povojem. Zatim se oblaganje nastavlja prvo na neozlijeđenu nogu, a onda na ozlijeđenu. Nakon što se povoj stvrdne napravi se otvor u perinealnoj regiji miče se ručnik ili tkanina sa abdomena. Danas sve više centara uvodi spica imobilizaciju samo na ozlijeđenoj nozi kako bi dijete bilo sposobno hodati uz pomoć pomagala. Kod dulje spica imobilizacije preporučuje se kapsulotomija radi evakuacije hematoma nastalog pri frakturi kako bi se normalizirala vaskularizacija glave femura. No nije još sigurno ima li hematom uistinu učinak na stvaranje avaskularne nekroze glave femura. (20, 21)

Problemi vezani uz imobilizaciju su i utjecaj na obitelj i društvo. Naime dijete koje je imobilizirano na taj način, pogotovo ako su uključene obje noge, ne može se samostalno kretati, te treba pomoć obitelji ili skrbnika. Osoba koja se brine za dijete trebala bi uzeti dopust sa posla u minimalnom trajanju od tri tjedna. Samom djetetu je onemogućeno pohađati nastavu pa postoji rizik zaostajanja za vršnjacima. Srećom, istraživanje koje se bavilo upravo problemom utjecaja spice imobilizacije na obitelj i

društvo pokazalo je da minimalan broj djece zaostaje u nastavi u odnosu na svoje vršnjake, te da mlađa djeca bolje podnose prilagodbu nakon te vrste liječenja. (22) Prednosti spica imobilizacije su niska cijena, izvrstan profil sigurnosti, visoka razina dobrih ishoda liječenja, prihvatljiva duljina noge, vrijeme imobilizacije i pokretljivost. (23)



Slika 1. Postavljanje spica imobilizacije

3.2. PAVLIKOVI REMENČIĆI

Pavlikovi remenčići koriste se u liječenju prijeloma femura u dojenčadi kod kojih su prijelomi najčešće nastali prilikom poroda. Idealan je za prijelome proksimalnog i srednjeg dijela femura, a ispravljanje ulomaka postiže se već postavljanjem kuka u laganu fleksiju i abdukciju. U usporedbi sa spica imobilizacijom i ekstenzijom jednako je djelotvoran (24), ali je pokazan kao bolnija metoda u usporedbi sa spica imobilizacijom. No, Pavlikovim remenčićima izbjegavaju se komplikacije spica imobilizacije u vidu kožnih promjena i bolesti. (25)

3.3. LIJEČENJE TRAKCIJOM

Liječenje trakcijom podvrsta je konzervativnog liječenja prijeloma koji se do prije tridesetak godina redovito primjenjivao kod svih lomova sa većim pomakom ulomaka kako bi se neutralizirao mišićni vlak. Danas se rijetko koristi, a indikacija je u politraumatiziranih bolesnika kod kojih postoji kontraindikacija za zahvat na lokomotornom sustavu. Ovdje je ekstenzija privremeno rješenje dok ne dođe do dovoljne stabilizacije pacijenta kako bi mogao na zahvat.

Bardenhauserova ekstenzija primjenjuje se kod liječenja prijeloma femura u djece u dobi do tri godine, a postiže trakciju pomoću flasterskog povoja koji se spiralno omata oko natkoljenice. Noga se postavlja okomito prema površini ležaja, a opterećenje utezima je toliko da lagano podiže zdjelicu iznad podloge. Trajanje ekstenzije ovisi o vrsti i lokalizaciji loma, ali i o općem stanju bolesnika i mogućnostima konačnog kirurškog zbrinjavanja. (13)

Trakcija se nikako ne primjenjuje u djece starije od dvanaest godina zbog prevelikog rizika od nastanka skraćenja i malpozicije. Postavljanje trakcijskog čavla počinje držanjem koljena u poziciji koje će imati tijekom trakcije. U slučaju 90/90 trakcije koljeno je flektirano za devedeset stupnjeva. Čavao, najčešće Steinmannov, uvodi se iznad patele pri ekstendiranom koljenu i to za širinu od jednog prsta. Mjesto umetanja na medijalnoj je strani jer pri uvođenju sa lateralne prema medijalnoj strani postoji prevelika opasnost od ozljede femoralne arterije. Trebao bi se postaviti paralelno sa zglobnom površinom kako bi se trakcija jednakomjerno provela. Nakon što čavao probije lateralnu stranu korteksa napravi se incizija iznad tog mjesta i čavao se izvlači toliko koliko je potrebno da ga se može fiksirati sa maticom. Nakon uvođenja noga se postavlja u položaj gdje su koljeno i kuk flektirani za devedeset stupnjeva. (26)

U predškolske djece trakcija se provodi od dva do tri tjedna, dok kod školske djece traje tri tjedna prije nego prijelom postane dovoljno stabilan da bi se mogao imobilizirati spicom. Idealna situacija u djeteta mlađeg od deset godina bila bi da postoji skraćenje manje od jednog centimetra i lagani valgus položaj koji bi poništio varus položaj koji je sklon nastanku kod imobilizacije spicom. Komplikacije trakcije uključuju infekcije, lezije živaca, nestabilnost koljenog zgloba, skraćenje uda,

malpozicije i druge rjeđe komplikacije. (27) Sama trakcija učinkovita je metoda liječenja, ali zbog prevelikog broja komplikacija vezanih uz takav način liječenja prednost se daje drugim konzervativnim metodama liječenja. (28)

3.4. FUNKCIJSKA IMOBILIZACIJA

Funkcijska imobilizacija nastala je nastojanjem da se neoperativnim postupcima izbjegne nastanak nedostataka dugotrajnog mirovanja poput atrofije muskulature, kontrakture zglobova, osteoporoze. Temelji se na što kraćem trajanju imobilizacije i što ranijem početku razgibavanja zglobova, a to omogućuju funkcijski sadreni povoji koji se povremeno uklanjaju kako bi se moglo započeti sa vježbama mišića. Funkcijska se imobilizacija gotovo nikada ne primjenjuje pri liječenju prijeloma femura u djece zbog neprihvatljivog rizika od komplikacija. (13)

4. OPERATIVNO LIJEČENJE PRIJELOMA FEMURA U DJECE

Operativno liječenje u djece rjeđe je od konzervativnog liječenja, no u adolescentskoj dobi prednjači u odnosu na manju djecu. Liječenje prijeloma femura problematičan je iz više razloga. Ponajviše zbog nemogućnosti kretanja tijekom nošenja imobilizacije, stoga se u određenim slučajevima prednost daje operativnom liječenju kako bi razdoblje oporavka bilo što kraće.

Metode operativnog liječenja prijeloma femura u djece su: osteosinteza pločicama i vijcima, intramedularna osteosinteza i vanjska fiksacija. Metode poput obuhvatne sveze (zuggurtung) i perkutane fiksacije ravnim Kirschnerovim žicama pod kontrolom dijaskopije danas su opsolentne. Budući da su prijelomi dijafize daleko najčešći prijelomi femura u odgovarajućim će odlomcima o postavljanju osteosinteze biti riječ o postavljanju osteosinteze na primjeru prijeloma dijafize femura.

4.1. OSTEOSINTEZA PLOČICAMA I VIJCIMA

Osteosinteza pločicama i vijcima jedna je od starijih metoda osteosinteze prijeloma femura u djece. Danas se koriste se samo u posebnim slučajevima. Za pravilno liječenje pločicama i vijcima potrebno je dobro odabrati materijale koji uključuju interfragmentarni pritezni vijak i pločicu, te pažljivo postavljanje.

4.1.1. KOMPONENTE

Komponente ove vrste osteosinteze su interfragmentarni pritezni vijak i pločica. Interfragmentarni pritezni vijak stvara kompresiju na frakturnu plohu. Pritezno djelovanje može imati samo ako slobodno klizi kroz otvor na strani svoje glave, te ako na suprotnoj strani ima sigurno hvatište. Za epifizno i metafizno područje rabe se vijci s tankom jezgrom i širokim navojima, a postoje i kortikalni vijci sa plićim navojima koji su raspoređeni cijelom duljinom implantanta. Prije uvođenja vijka uvijek se mora najprije prosvrdlati otvor koji je širok barem koliko i vijak. Pritezni vijak dobro tolerira direktni vlak, no mogu popustiti kod djelovanja jednokratnog kratkotrajnog preopterećenja.

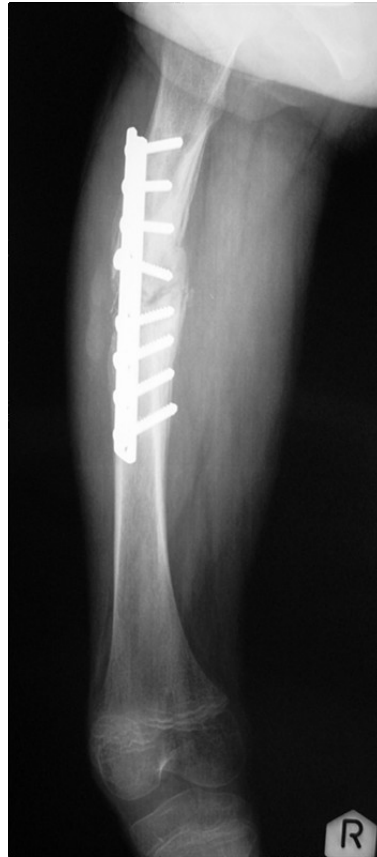Pločica je potporanj slomljenoj kosti, a optimalan joj je položaj na vlačnoj strani. Postoje ravne, specijalne i kutne ploče. Ravne su većinom predviđene za lomove dijafize i mogu biti pločice sa okruglim otvorom, dinamičko-kompresijske i žljebaste. Pločice koje se upotrebljavaju za prijelome femura široke su, ravne pločice s vijcima promjera 4.5mm. Specijalne se pločice upotrebljavaju u blizini zglobova u području epifiza i metafiza. Kutnim pločama je isključiva namjena osteosinteza u području proksimalnog i distalnog kraja femura. „U“ profil sječiva i fiksni kut prema nastavku pločice daju dobar neutralitacijski oslonac za cijeljenje. Za lomove vrata femura preporučuju se pločice s kutom od sto trideset stupnjeva, dok se za pertrohanterične i subtrohanterične lomove preporučuju pločice od devedeset i pet stupnjeva. Na distalnom dijelu femura upotrebljavaju se samo kondilarne ploče.

Interfragmentarna kompresija postiže se pritezanjem vijaka u specijalnim ležajima na pločici (DCP). No AO skupina uočila je nedostatke DCP pločice poput oštećenja periostalne cirkulacije, otežane kompresije nekih kosih lomova i oštećenja vijka prilikom uvrtnja u pločicu pa je dizajnirala novi vrstu pločice (LC-DCP). Ona je karakterizirana brazdama prema kontaktnoj plohi zbog čega je smanjena smetnja cirkulacije kortikalisa, trapezoidnim poprečnim presjekom, simetričnom geometrijom trupa, novim oblikom rupa u pločici, jednakim promjerom tijela vijka i navoja, laganim premještanjem pločice duž kosti pomoću vijaka i boljim mogućnostima modeliranja. (29)

4.1.2. POSTAVLJANJE

Submuskularno postavljanje pločice osigurava stabilnu unutarnju fiksaciju. Postupak počinje trakcijom ozlijeđene natkoljenice kako bi se femur vratio u svoj normalni položaj. Za djecu se obično koristi ravna DCP pločica od 4.5mm, preferabilno sa deset do šesnaest otvora. Pri određivanju duljine mora se osigurati barem šest otvora proksimalno i distalno od frakturne pukotine, no to ovisi i o položaju frakturne pukotine pa se broj otvora može smanjiti na tri. Pločica se mora savinuti sukladno s prirodnim krivuljama femura kako bi što bolje prijanjala i osigurala cijeljenje kosti u dobroj poziciji. Incizija od dva do tri centimetra radi se iznad distalnog dijela femura i prikazuje se periost nakon podizanja vastusa lateralis. Pločica se polagano i sa oprezom uvlači u prostor između mišića i periosta bez da se pokaže frakturna pukotina. Nakon postavljanja pločice postavljaju se Kirschnerove

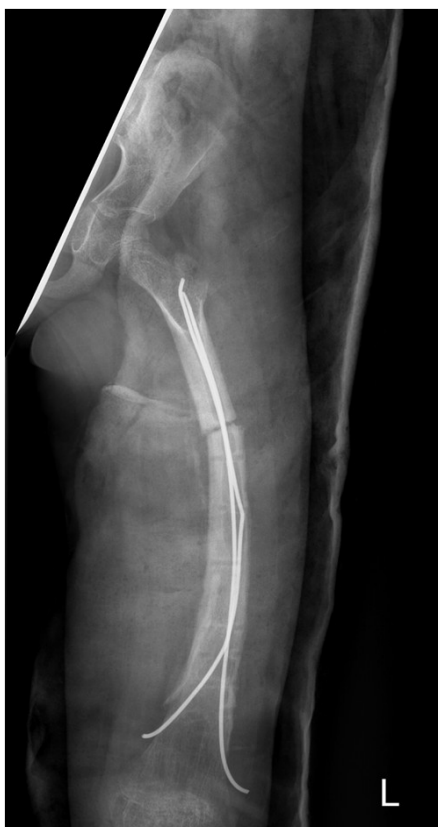žice u naproksimalniji i najdistalniji otvor u pločici kako bi se održala duljina. Postavljanje vijaka izvodi se tako da se jedan se vijak postavlja u otvor kroz mjesto incizije pod kontrolom oka, dok se na drugom kraju femura vijak postavlja na sljedeći najproksimalniji otvor. Zatim se stavljaju centralni vijci za definitivnu stabilnost. (30, 31)



Slika 2. Prijelom dijafize femura liječen pločicom i vijcima

4.1.3. KOMPLIKACIJE

Refrakture su rijetke, a razlozi zbog kojih nastaje atrofija kosti ispod pločice su nepoznati. Pri odstranjenju pločice obično se mora napraviti veća incizija nego pri uvođenju, a može se i razviti koštano tkivo na vodećem rubu pločice što izrazito otežava uklanjanje. (32) Snaga kvadricepsa je smanjena, ali ne više nego što bi se smanjila prilikom liječenja intramedularnom fiksacijom ili spica imobilizacijom. (33)



Slika 3. Refraktura dijafize femura nastala uslijed liječenja pločicom i vijcima, a naknadno liječena TEN-om

4.2. OSTEOSINTEZA INTRAMEDULARNOM FIKSACIJOM

Metode intramedularne fiksacije danas su najkorištenije metode osteosinteze u djece. Intramedularna fiksacija može biti rigidna i fleksibilna. Rigidna fiksacija ima prednosti poput dobre stabilnosti, ranog oslanjanja na ozlijeđenu nogu. No takva fiksacija u djece povezana je s ozljedama zone rasta, nastankom coxa valga, epifiziodezom velikog trohantera, avaskularnom nekrozom glave femura i smetnjama u rastu. (34) Enderov i Rushov čavao pokazani su nedovoljno elastičnim i fleksibilnim za pedijatrijske prijelome. (35) Fleksibilna fiksacija revolucionalizirala je liječenje prijeloma femura u djece zbog dopuštanja kontroliranih oscilirajućih mikro pokreta koji uzrokuju promjenu kompresije na različitim dijelovima frakturne pukotine što vodi ranom razvoju kalusa.

4.2.1. RIGIDNA INTRAMEDULARNA FIKSACIJA

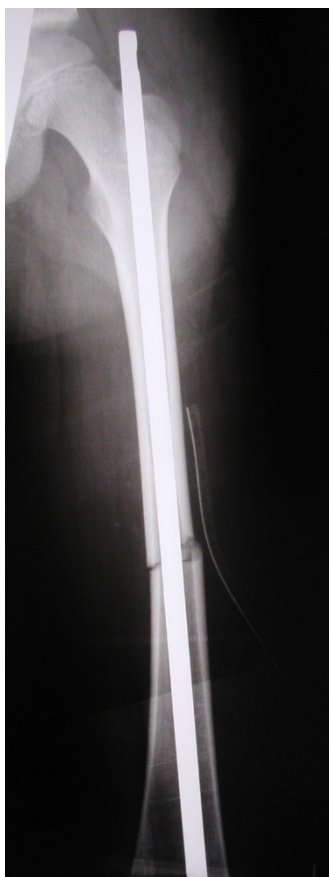Iako je rigidna intramedularna fiksacija u djece sklona komplikacijama vraća se ponovo u uporabu zbog uvođenja novih generacija implantanata. Rizik za nastanak osteonekroze i dalje postoji, ali je znatno smanjen. (36) Rigidna fiksacija osobito je korisna kod prijeloma femura u adolescenata gdje je pokazana učinkovitijom metodom nego imobilizacija spicom. Anterogradna rigidna fiksacija općenito je dobra metoda za održavanje duljine kosti, sprječavanje nastanka angulacije ili malpozicije, te dopušta pacijentu brzu mobilizaciju i otpust iz bolnice. Retrogradna rigidna fiksacija prihvaćena je više kao metoda za odrasle. (37)

4.2.1.1. POSTAVLJANJE

Budući da se u djece rigidna intramedularna fiksacija najčešće postavlja anterogradno taj će način biti i opisan. Nakon preoperativne pripreme pristupa se proksimalnom dijelu femura incizijom od tri centimetra kojom se pristupa lateralnoj strani velikog trohantera i izbjegava piriformna fossa. Tehnike umetanja ovise o specifikacijama izabranog implantata, ali općenito se odabire najmanji čavao koji održava kontakt sa korteksom femura kako se ne bi oštetilo ulazno mjesto. Najupotrebljavaniji čavao je Kuntscherov čavao. Potreban je jedan vijak distalno kako bi se učvrstio čavao, ali može se postaviti još jedan proksimalno. (38) Čavli sa širokim proksimalnim dijelom trebali bi se izbjegavati jer zahtijevaju odstranjenje previše koštanog tkiva sa proksimalnog dijela djetetovog femura. Proksimalni kraj čavla trebao bi biti jedan centimetar izvan kosti kako bi se kasnije mogao lakše odstraniti. Izabrani čavao trebao bi proksimalno biti anguliran kako bi pristajao u transtrohanteričnu regiju. Odstranjuje se devet do osamnaest mjeseci nakon cijeljenja kako koštano tkivo ne bi prerاسlo vrh čavla. (39)

4.2.1.2. KOMPLIKACIJE

Značajna komplikacija kod postavljanja rigidne fiksacije je osteonekroza glave femura koja najvjerojatnije nastaje uslijed ishemije uzrokovane ozljedom krvnih žila koje opskrbljuju to područje. Sve te krvne žile potječu od jedne žile koja križa kapsulu kod trohanterične incizure, a budući da je prostor između trohantera i vrata femura uzakta je žila osobito izložena ozljedama i ostaje takva sve do koštane zrelosti. (40, 41) Ostale komplikacije nastaju oštećenjem zone rasta zbog kojeg dolazi do abnormalnog rasta vrata femura što kasnije povećava vjerojatnost prijeloma. (42)



Slika 4. Prijelom dijafize femura liječen Kuntcherovim čavlom

4.2.2. FLEKSIBILNA INTRAMEDULARNA FIKSACIJA ELASTIČNIM ČAVLOM

Najčešće se koriste elastični čavli (žice) načinjeni od titana, čelika (Kirschnerove žice) i legura raznih metala. Elastična stabilna osteosinteza titanskim žicama (TEN), daleko se najčešće koristi radi niza pogodnosti koje ima titanska legura. Osnovna karakteristika tih materijala je elastičnost. Metoda je opće prihvaćena temeljem sigurnosti, efikasnosti, zadovoljavajuće razine fiksacije, dostupnosti implantanata, prihvatljive cijene, lakoće uvođenja i odstranjenja implantanata. Tehnika se lako uči, a edukacija kirurga za postavljanje traje kratko. Primarni nedostatak fleksibilne fiksacije je nedovoljna rigidnost što može uzrokovati skraćenje ili angulaciju, pogotovo u djece veće tjelesne težine. Također uzrokuje veću incidenciju boli i mišićnog spazma nego kod djece liječenje rigidnom fiksacijom.

4.2.2.1. POSTAVLJANJE

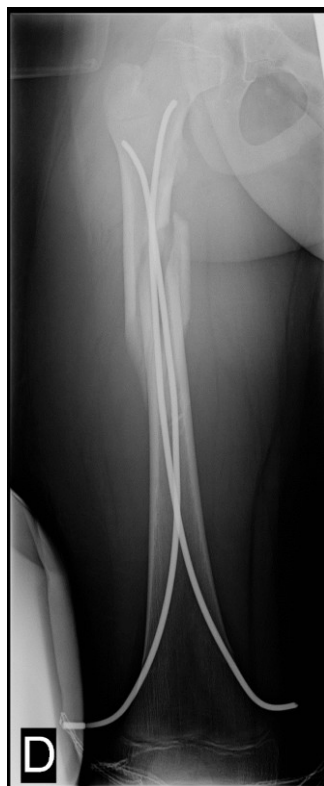Idealan kandidat za TEN je dijete u dobi od pet do jedanaest godina sa stabilnim prijelomom u srednjem dijelu dijafize i sa tjelesnom težinom manjom od pedeset kilograma. Nestabilni se prijelomi također mogu liječiti TEN-om, ali uz veći rizik skraćenja i angulacije. (43) Postoji anterogradni i retrogradni pristup postavljanju čavla, ali prednost se daje retrogradnom pristupu. (44) Veličina čavla određuje se mjerenjem najmanjeg promjera dijafize i množenjem te mjere sa 0.4. Uvijek se treba izabrati najveća moguća veličina čavla koja će omogućiti postavljanje dva čavla u medularnom kanalu. Uz standardnu preoperativnu pripremu treba pripremiti i čavle. Mjeri se duljina između područja insercije čavla i razine prijeloma kako bi se moglo odrediti područje na čavlu koje treba savinuti za trideset stupnjeva. Dakle najveća krivina čavla trebala bi prianjati uz prijelomnu pukotinu sa obje strane kako bi se postigao efekt opruge koji daje stabilnost ozlijeđenoj kosti i sprječava savijanje. (35) Postoji i mogućnost savijanja jednog od čavala u A-P projekciji tako da mu krivina gleda prema naprijed kako bi se dobila dodatna stabilnost u svim smjerovima. (45) Za većinu pedijatrijskih prijeloma dijafize femura koriste se čavli sa promjerom od četiri milimetara. Oni bi trebali biti slične veličine i što veći mogući jer korištenje premaleni čavala uzrokuje povećanu vjerojatnost nastanka komplikacija.

Za retrogradnu inserciju rade se incizije sa medijalne i lateralne strane distalno od mjesta insercije. Proksimalni dio incizije, koja je dugačka dva do tri centimetra, trebao bi biti uz ili malo distalno od mjesta insercije, odnosno oko tri centimetra proksimalno od distalne epifizne ploče. Kroz kost se dopire bušilicom pod određenim nagibom kako bi kasnije čavli mogli adekvatno biti postavljeni. Oba se čavla zatim uvode u kost i klize po suprotnim stranama korteksa sve do prijelomne pukotine. Tada se optimizira položaj kosti kako bi se ona mogla pravilno fiksirati. Kirurg određuje koji će čavao prvi proći pored prijelomne pukotine. Zatim se čavli provedu do proksimalnog kraja femura, jedan prema vratu femura, a drugi prema velikom trohanteru. Tijekom cijelog postupka mora se paziti na usmjerenje čavala kako se ne bi međusobno isprepleli. Radiološki se potvrđuje dobar položaj kosti i čavala, a nakon toga se čavli izvlače za dva centimetra, odreže se višak i ostavlja dovoljna duljina kako bi se kasnije mogao lako izvući, a na kraju se postave natrag u femur. Završetak čavla trebao bi prianjati uz metafizu kako ne bi oštetio okolna meka tkiva.

U postoperativnom periodu dobro je postaviti imobilizaciju kako bi se smanjila mogućnost nastanka boli u koljenu i spazma kvadricepsa. Kod nestabilnih prijeloma trebala bi trajati barem četiri tjedna, odnosno toliko koliko je potrebno da kalus postane vidljiv na rentgenogramima. Za stabilne prijelome dovoljno je pričekati da pacijentu hod postane ugodan. Može se započeti sa vježbama koljena i jačanjem kvadricepsa, ali nikako pretjerati kako ne bi došlo do pomaka ulomaka. Gibljivost koljena postepeno će se vratiti u normalu, a potpuno oslanjanje na ozlijeđenu nogu obično je moguća šest tjedana nakon početka liječenja. Čavli se odstranjuju šest do dvanaest mjeseci nakon ozljede kada je prijelom u potpunosti zacijelio. (46)

4.2.2.2. KOMPLIKACIJE

Komplikacije su rijetke i uključuju varus deformacije i nejednakosti duljine udova. Mogu nastati i jatrogeno zbog ostavljanja prevelike duljine čavla koji iritira burzu i uzrokuje bolnost i ograničenu pokretljivost koljena. (47) Retrogradno uveden čavao može penetrirati koljeni zglob i uzrokovati akutni sinovitis. (48) Iritacija kože iznad mjesta insercije može dovesti do infekcije. Pri preranom odstranjenju čavala može doći do refrakture. (49)



Slika 5. Prijelom dijafize femura liječen TEN-om

4.2.3. INTRAMEDULARNA FIKSACIJA KIRSCHNEROVIM ŽICAMA

Čelične žice imaju značajno nižu razinu elastičnosti, no višestruko su jeftinije pa se i danas koriste u nekim centrima. Ova je tehnika jednostavna, brzo izvediva, sigurna, omogućuje manje trajanje hospitalizacije, i daje dobre rezultate. U usporedbi sa TEN-om približno je učinkovita metoda, ali prednost joj u određenim slučajevima daju upravo niska cijena i dostupnost.

4.2.3.1. POSTAVLJANJE

Kirschnerove žice postavljaju se na sličan način kao TEN. Žice se odabiru ovisno o veličini femoralnog kanala u djeteta, ali u prosjeku su duge trideset do četrdeset centimetara i promjera 2.5 do 3.5mm. Savijaju se za četrdeset i pet stupnjeva dva centimetra od vrha žice, režu se oštri krajevi i potom se žice stavljaju na T-vodilicu. Dvije incizije rade se proksimalno od gornjeg pola patele, jedna lateralno i jedna antero-medijalno. Ulazna mjesta u medularni kanal otvaraju se u korteksu u distalnoj metafizi, proksimalno od ploče rasta lateralno i antero-medijalno. Žice se uvode retrogradno rukom, s time da se lateralna uvodi prva. Vrhovi se smještaju distalno od ploče rasta velikog i malog trohantera, a zavoji pokazuju prema strani ulaznog mjesta. Radiološki se potvrđuje adekvatna pozicija pa se krajevi režu za jedan centimetar, a ostatak žice izvan kosti priliježe se na metafizu. Imobilizacija spicom generalno nije potrebna, a implantant se vadi pet mjeseci nakon zahvata. (50)

4.2.3.2. KOMPLIKACIJE

Komplikacije su rijetke, a uključuju postoperativnu bol u koljenu, otežanu pokretljivost koljenog zgloba, te jatrogeno izazvane komplikacije poput iritacije kože zbog protruzije žica, infekcije kože iznad ulaznih mjesta žica, nejednakost u duljini udova zbog oštećenja zone rasta i refraktura uslučaju prijevremenog odstranjenja žica. (51)

4.3. VANJSKA FIKSACIJA

Vanjska fiksacija dobra je metoda za poravnanje i stabilizaciju pedijatrijskih prijeloma. No uslijed razvoja intramedularne fiksacije vanjska je fiksacija pala u drugi plan te se koristi samo za određene indikacije. Metoda je izbora u ozljedama sa teškim oštećenjima mekih tkiva, slučajevima pretjeranoga skraćanja femura uslijed liječenja imobilizacijom spicom, u slučajevima kada prijelom femura nije prioritetan pa se pacijent prvo mora stabilizirati, pri teškim ozljedama glave, otvorenim prijelomima, proksimalnim i distalnim frakturama za koje druge metode nisu bile adekvatne, te za određene patološke prijelome. (52)

4.3.1. KOMPONENTE

Komponente vaskog fiksatora su vijci i okviri, te instrumentarij za vanjsku fiksaciju koji su tvornički priloženi uz vanjski fiksator. Vijci pridonose stabilnosti fiksatora, ali u najmanjoj mjeri u odnosu na druge komponente. Vijci tanjeg promjera upotrebljavaju se samo za prihvaćanje kosti, dok deblji pridonose snazi i krutosti kompleksa. Kod Ilizarovljeva sustava primjenjuju se Kirschnerove žice uz odgovarajuće prednaprezanje kako ne bi došlo do njihovog savijanja. Vrh vijka je zašiljen radi olakšane penetracije u kost, a postoje i Shanzovi vijci koji osiguravaju čvrstoću u tkivu nakon aplikacije.

Vijci mogu biti samonarezni, ili se prethodno mora prosvrdlati kanal, ali se u oba slučaja vijak ručno uvodi kako ne bi došlo do stvaranja prevelike temperature i posljedične nekroze kosti. Navoji na vijcima mogu biti centralno ili periferno smješteni. Centralno smješteni nazivaju se transfiksacijskima, a okvir koji se za njih koristi je bilateralan jer obuhvaća oba kraja vijka. Periferno smješteni su polovinski vijci koji su fiksirani za okvir samo na jednom kraju. Najveći je dio suvremenih sustava vanjskih fiksatora obilježen bilateralnim okvirom zbog dobre stabilnosti i dobrog pristupa mekim tkivima. Sastoji se od po jednog uzdužnog elementa s medijalne i lateralne strane okrajine. (53)

4.3.2. POSTAVLJANJE

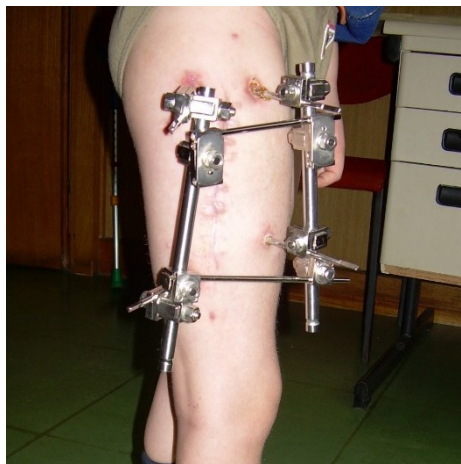
Prvo se femur vraća u svoj anatomski položaj, a u slučaju otvorenih prijeloma mora se napraviti i debridman i očistiti rana. Jedan se vijak postavlja proksimalno na dijafizu, a drugi okomito na dugu os dijafize. Poravnanje ovisi o osi dijafize, a ne o

zglobnim površinama. U ovom stupnju mora se provjeriti postoji li eventualna rotacija kosti jer će u slučaju rotacije nakon postavljanja drugih vijaka kost zarasti u tom položaju. Tada se tek postavljaju drugi vijci distalno od prijelomne pukotine na dijafizi. Najmanje po dva vijka stavljaju se proksimalno i distalno od prijelomne pukotine. Vijci se nakon postavljanja moraju osigurati maticama.

Postoperativno se mora izrazito velika pažnja obratiti na održavanje higijene oko vanjskog fiksatora. Potrebno je svakodnevno pranje, a uporaba antibiotika uvijek dolazi na red u jednom trenutku zbog visoke učestalosti infekcija na mjestima ulaza vijaka. Vanjski se fiksator može odstraniti šest do osam tjedana nakon ozljede nakon čega se postavlja spica imobilizacija, ili se može ostaviti dok prijelom u potpunosti ne zacijeli, ali generalno se ne smije odstraniti prije trećeg ili četvrtog mjeseca od postavljanja. (54)

4.3.3. KOMPLIKACIJE

Najčešća komplikacija vanjske fiksacije je infekcija na mjestima ulaza vijaka. Taj se problem obično jednostavno rješava uzimanjem peroralnih antibiotika i adekvatnom higijenom kože. Pokazano je da je pranje običnom vodom i sapunom znatno učinkovitije za sprječavanje nastanka infekcije, nego čišćenje vodikovim peroksidom. (55) Rijetke su duboke infekcije kože, ali ako se dogode rješavaju se razmjerno jednostavno antibiotskom terapijom i debridmanom. Druge velike komplikacije su refrakture i frakture na mjestima ulaza vijaka. (56)



Slika 6. Liječenje prijeloma femura vanjskom fiksacijom

5. INDIKACIJE ZA OPERATIVNO I KONZERVATIVNO LIJEČENJE PRIJELOMA FEMURA U DJECE

Konzervativno liječenje prijeloma femura u djece prevladava nad operativnim, ali uz razvoj operativnih metoda sve se češće susrećemo sa njihovom primjenom. U nastavku su napisani kratki komentari o liječenju prijeloma pojedinih dijelova femura, a slijede i tablice sa sročnim prikazom preporučenog načina liječenja. Preporuke za liječenje proksimalnog dijela temeljene su na razvrstavanju prijeloma prema Delbetovoj klasifikaciji, za srednji dio prema stabilnosti prijeloma, dok za distalni dio prema SH klasifikaciji. Tablice sadrže i određene napomene koje se odnose na liječenje. (57)

Kod prijeloma proksimalnog dijela femura spica imobilizacija upotrebljava se za liječenje manje djece jer imaju dobar potencijal remodeliranja i u djece sa frakturama tipa II i IV sa minimalnim pomakom. Svi prijelomi tipa I i II i tipa II i IV sa pomakom najbolje se liječe unutarnjom fiksacijom Kirschnerovim žicama u djece mlađe od četiri godine, Knowlesovim žicama u djece u dobi od četiri do sedam godina i kanuliranim vijcima u starije djece. Unutarnja fiksacija u ovim slučajevima sprječava gubitak redukcije i nastanak loše sraslog prijeloma. Produljena spica imobilizacija potrebna je u većini slučajeva sve do zaliječenja prijeloma. Preporuča se kapsulotomija radi evakuacije hematoma kako ne bi negativno djelovao na optok krvi u glavi femura, iako nikada nije dokazano djeluje li hematom na nastanak AVN-a glave femura. (58)

Tablica 1. Indikacije za konzervativno i operativno liječenje prijeloma proksimalnog dijela femura u djece

Tip frakture po Delbetu	Preporučena metoda liječenja	Napomene
I (transepifizealni)	Zatvorena fiksacija sa dvije ravne žice praćena spica imobilizacijom u abdukciji i unutarnjoj rotaciji u periodu od 6-12 tjedana. Nereducibilni prijelomi i prijelomi s pomakom mogu zahtijevati otvorenu redukciju.	Ovaj tip frakture ima najveću učestalost komplikacija i najgoru prognozu. Gubitak redukcije zbog varus položaja je čest. AVN glave femura javlja se u velikom broju slučajeva.
II (transcervikalni)	Zatvorena fiksacija sa dvije žice (mlađa djeca), i dvaparalelna vijka (starija djeca) praćena spica imobilizacijom od 6 tjedana. Potrebno je oprezno postavljanje da se ne ozljedi zona rasta, i eventualna dekompresijazgloba.	Gubitak redukcije i varus položaj česti su ako je ovaj tip prijeloma liječen samo imobilizacijom. Dekompresija smanjuje rizik za nastanak AVN-a. U nekim slučajevima ne dolazi do srastanja kosti
III (cervikotrohanterički)	Unutarnja fiksacija Kirschnerovim žicama ili kanuliranim vijcima u svim prijelomima s pomakom i prijelomima bez pomaka u djece starije od šest godina. Prijelomi bez pomaka u djece mlađe od šest godina mogu se liječiti spica imobilizacijom	Konzervativno liječenje u starije djece povezano je s visokom učestalošću nastanka varus položaja. Ovaj tip prijeloma ima bolji ishod od prijeloma tipa II. Incidencija AVN-a je niža nego u prva dva tipa
IV (pertrohanterički)	Unutarnja fiksacija Kirschnerovim žicama ili kanuliranim vijcima u svim prijelomima s pomakom i prijelomima bez pomaka u djece starije od šest godina. Prijelomi bez pomaka u djece mlađe od šest godina mogu se liječiti spica imobilizacijom	Konzervativno liječenje u nekim je slučajevima povezano s nastankom varus deformiteta. Ovi prijelomi imaju najbolju prognozu. Incidencija AVN-a je niska je su ovi prijelomi nastali izvan zglobne čahure pa je manja vjerojatnost oštećenja vaskularizacije

Kod prijeloma srednjeg dijela femura dojenčad ima najveći potencijal remodeliranja pa se dopušta mnogo veći stupanj deformacije nego u starije djece i pristupa se liječenju konzervativnim metodama. Nestabilni prijelomi i prijelomi uzrokovani djelovanjem velike sile sa teškim pomakom, kominucijom ili skraćenjem većim od tri centimetra pogodni su za operativno liječenje. Pacijenti s pridruženim ozljedama glave nisu pogodni za konzervativno liječenje zbog potencijalnih napadaja i spazama koji mogu uzrokovati pomak ulomaka, stoga je bolje pristupiti operativnom liječenju. Operativno se liječenje preferira i u pacijenata s politraumom. Rigidna intramedularna fiksacija koristi se samo u adolescenata, ali je rizik od nastanka AVN-a izrazito visok. (59)

Tablica 2. Indikacije za konzervativno i operativno liječenje prijeloma srednjeg dijela femura u djece

Dob	Stabilnost prijeloma	Preporučena metoda liječenja	Napomene
Dojenčad	Stabilan/bez pomaka	Udlaga	Posumnjati na zlostavljanje ili OI
	Nestabilan/anguliran	Pavlikovi remenčići, trakcija, spica imobilizacija	
1-6 godina	Stabilan	Spica imobilizacija	Preporučena koštana trakcija u starije djece veće tjelesne težine
	Nestabilan/neprihvatljiva redukcija	Trakcija praćena spica imobilizacijom	
	Politrauma	Fleksibilna intramedularna fiksacija ili vanjska fiksacija	
6-11 godina	Stabilan	Spica imobilizacija	Potencijal remodeliranja je manji nego u manje djece
	Nestabilan	Trakcija praćena spica imobilizacijom ili fleksibilna intramedularna fiksacija	
>11 godina		Unutarnja fiksacija i vanjska fiksacija	Izbjegavati rigidnu fiksaciju kroz piriformnu fossu

Kod prijeloma distalnog dijela femura svi se prijelomi bez pomaka mogu liječiti konzervativnim metodama liječenja i to najčešće spica imobilizacijom u trajanju od šest tjedana.

Tablica 3. Indikacije za konzervativno i operativno liječenje prijeloma distalnog dijela femura u djece

Tip prijeloma	Preporučena metoda liječenja	Napomene
Tip I	Perkutana fiksacija žicama u trajanju od 3-6 tjedana	Visoka učestalost infekcija na mjestima insercije žica
Tip II	Fiksacija kanuliranim vijcima, ili žicama	Cijeljenjem prijeloma dolazi do degradacije periosta
Tip III	Kanulirani vijci ili fleksibilna intramedularna fiksacija	Titanski su vijci pogodniji zbog mogućnosti korištena MR-a u evaluaciji tijeka liječenja
Tip IV	Kanulirani vijci ili žice	

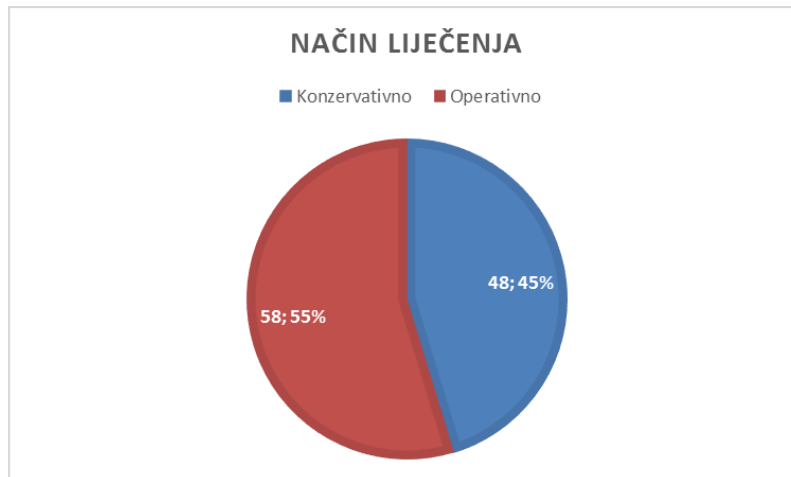
6. BOLESNICI I METODE

U ovu retrospektivnu studiju uključeno je 106 prijeloma femura u 103 djece u dobi do 18. godine života koji su liječeni u KBC Zagreb i Klinici za dječje bolesti Zagreb. Podaci su prikupljeni iz bolničkog informacijskog sustava i arhivirane medicinske dokumentacije. Iz rada su isključeni porođajni prijelomi, prijelomi uzrokovani zlostavljanjem ili namjernim ozljeđivanjem, patološki prijelomi i nepotpuna medicinska dokumentacija. Tablica za analizu pacijenata napravljena je u programu Microsoft Excel.

Tablica sadrži podatke o godini, mjesecu i danu nastanka prijeloma, godini rođenja djeteta, dobi i spolu djeteta, je li prijem bio hitan, vremenu dolaska u hitnu službu, dijagnozu prijeloma prema MKB 10 klasifikaciji, pridruženim ozljedama, strani na kojoj se dogodio prijelom, dijelu femura u prijelomu, nalaze hitne i kontrolne rendgenske snimke, nastanku pomaka ad latus i ad axim, skraćanju, kontrakciji, angulaciji, impakciji, dijastazi, je li prijelom otvoren ili zatvoren, jednostavan ili složen, potpun ili nepotpun te je li došlo do epifizeolize, mjestu nastanka ozljede, mehanizmima ozljede šifrirani MKB-10 klasifikacijom, je li liječenje bilo konzervativno ili operativno, koliko je trajala imobilizacija u tjednima te kojom je operativnom metodom pacijent liječen. Statistička analiza provedena je i prikazana tablicama napravljenima u programu Microsoft Excel.

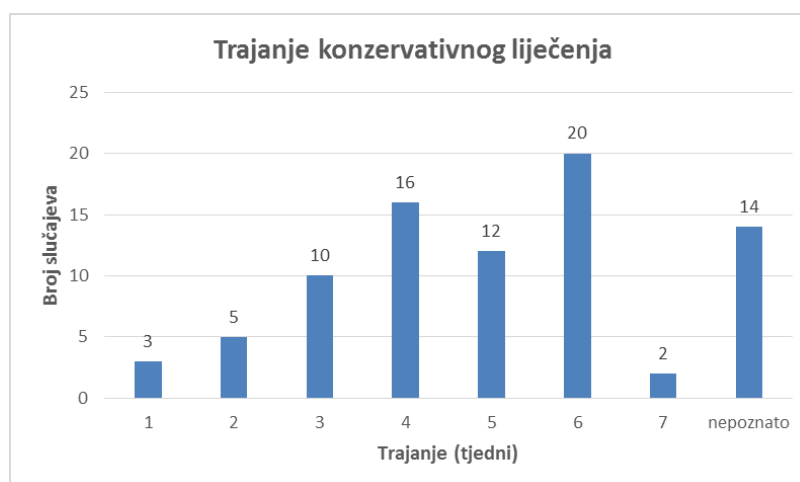
7. REZULTATI

U 106 prijeloma femura 48 ih je liječeno konzervativnim metodama (45 %), a 58 liječeno je operativnim metodama (55 %). (Slika 7.)



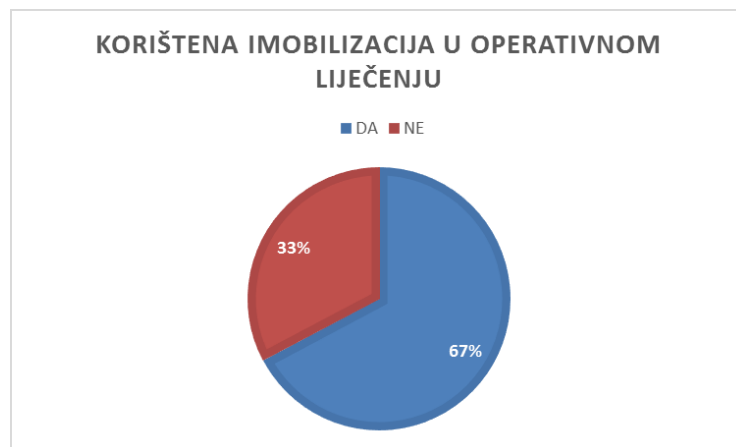
Slika 7. Način liječenja prijeloma femura u djece

Grafikon 1 prikazuje trajanje konzervativnog liječenja prijeloma femura u tjednima. Uključeni su samo prijelomi koji su liječeni isključivo konzervativnim metodama s time da je jedina metoda konzervativnog liječenja u ove djece bila je uporaba spica imobilizacije. Prema navedenim podacima prosječno trajanje konzervativnog liječenja je 4,42 tjedna.



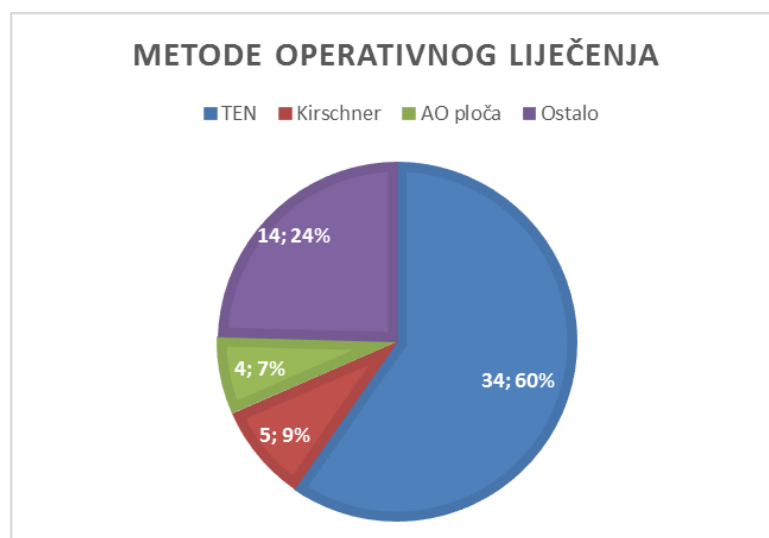
Grafikon 1. Trajanje konzervativnog liječenja

Od 58 prijeloma liječenih operativnim metodama za 39 prijeloma (67 %) korištena je dodatna imobilizacija udlagom kako bi se osigurala stabilnost. Za preostalih 19 prijeloma (33 %) liječenih operativnim metodama dodatna imobilizacija nije korištena. (Slika 8.)



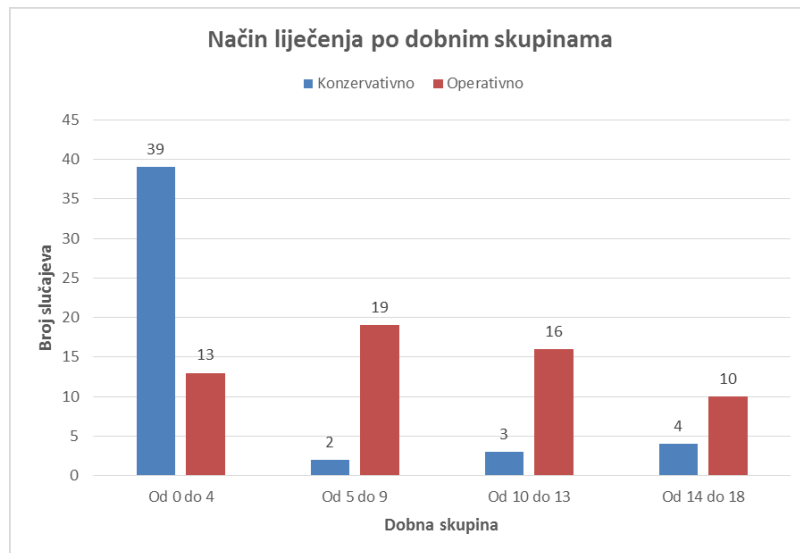
Slika 8. Korištena dodatna imobilizacija u operativnom liječenju

Od metoda operativnog liječenja najčešća je bila fleksibilna intramedularna fiksacija TEN-om, zatim fiksacija Kirschnerovom žicom i fiksacija AO pločom. Preostale metode svrstane su pod ostalo jer je riječ o metodama koje se rijetko koriste poput rigidnih intramedularnih čavla, žica, Zuggurtunga i Kuntcherovog čavla. (Slika 9.)



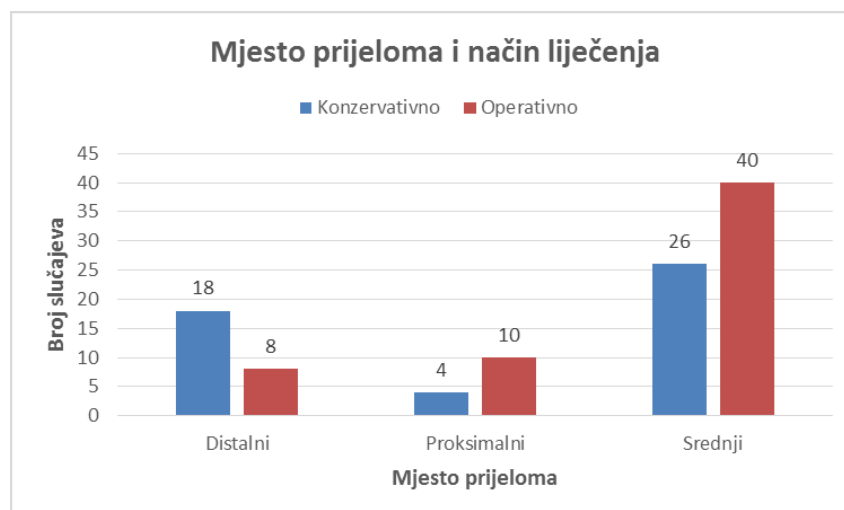
Slika 9. Metode operativnog liječenja

Grafikon 2. sadrži usporedbu konzervativnog i operativnog liječenja s obzirom na dobnu skupinu. Pacijenti su podijeljeni u četiri skupine, od 0. do 4. , od 5. do 9. , od 10. do 13. i od 14. do 18. godine. U skupini sa najviše prijeloma (0. do 4. godine) prevladava konzervativno liječenje, dok u ostalima prevladava operativno.



Grafikon 2. Način liječenja po dobnim skupinama

Grafikon 3. pokazuje odnos mjesta prijeloma sa načinom liječenja. Najčešće mjesto prijeloma je dijafiza. Operativno liječenje prevladava, osim u liječenju distalnog dijela gdje prevladava konzervativno.



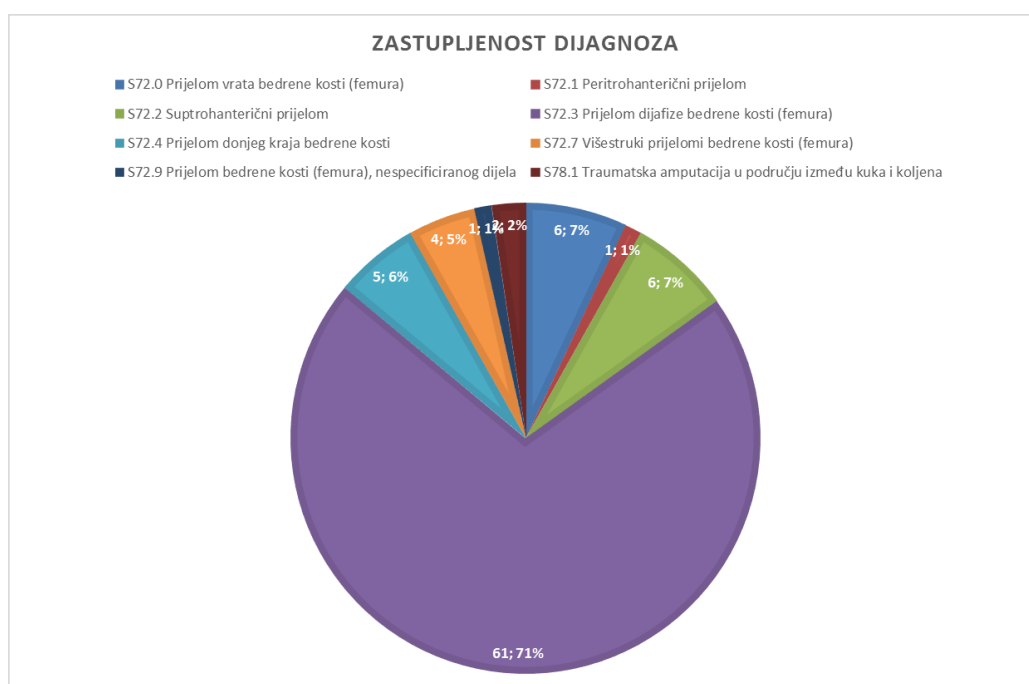
Grafikon 3. Mjesto prijeloma i način liječenja.

Dijagnoze su prikazane prema MKB-10 klasifikaciji. (Tablica 4.)

Tablica 4. Prikaz dijagnoza prema MKB-10 klasifikaciji

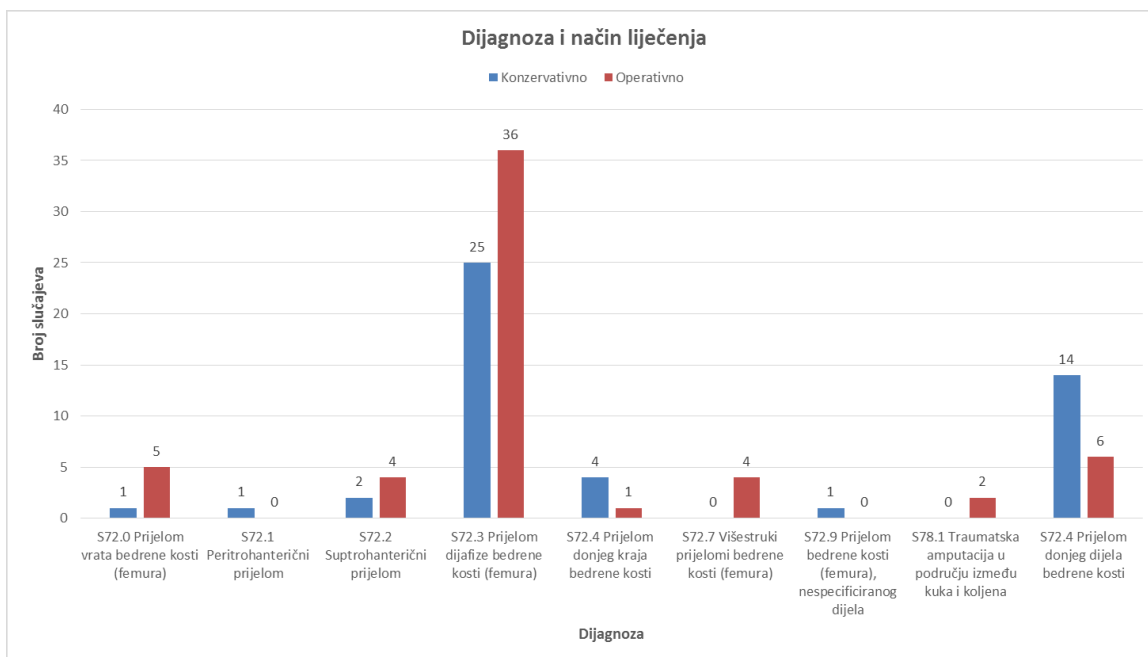
DIJAGNOZA
S72.0 Prijelom vrata bedrene kosti (femura)
S72.1 Peritrohanterični prijelom
S72.2 Suptrohanterični prijelom
S72.3 Prijelom dijafize bedrene kosti (femura)
S72.4 Prijelom donjeg kraja bedrene kosti
S72.7 Višestruki prijelomi bedrene kosti (femura)
S72.9 Prijelom bedrene kosti (femura), nespecificiranog dijela
S78.1 Traumatska amputacija u području između kuka i koljena

Od 106 prijeloma femura dominantna većina otpada na prijelome dijafize, dok su druge vrste prijeloma znatno manje zastupljene. (Slika 10.)



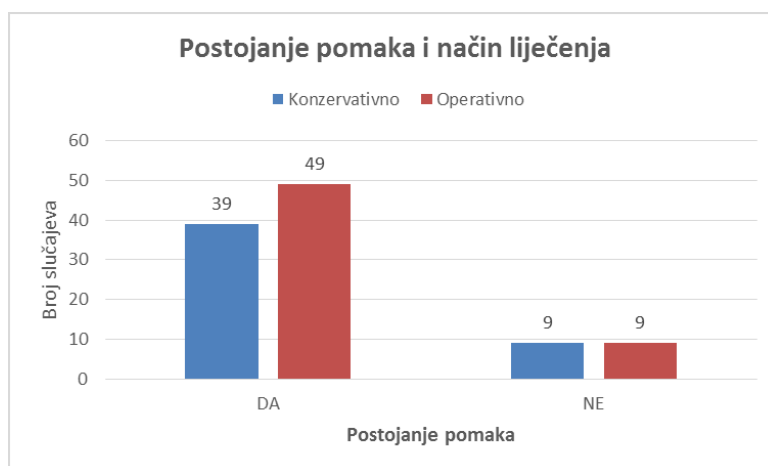
Slika 10. Zastupljenost dijagnoza

Grafikon 4. pokazuje odnos dijagnoze i metode liječenja. Većina svih prijeloma liječena je operativno, dok u određenim dijagnozama prevladava konzervativno.



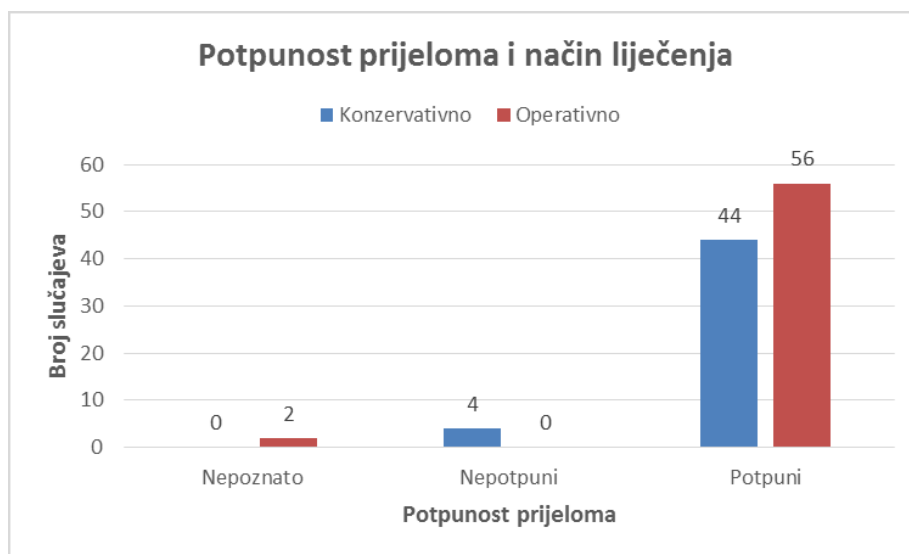
Grafikon 4. Dijagnoza i način liječenja

Od 106 prijeloma u većini je postojala neka vrsta pomaka koja se zanemarivo češće liječila operativno. Prijelomi bez pomaka liječeni su podjednak konzervativno i operativno. (Grafikon 5.)



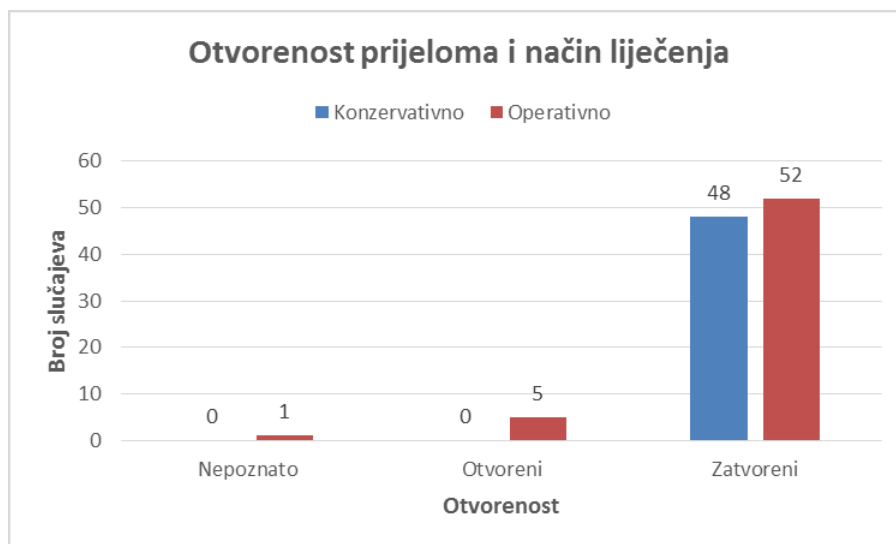
Grafikon 5. Postojanje pomaka i način liječenja

Grafikon 6. uspoređuje potpunost prijeloma sa načinom liječenja. Gotovo svi prijelomi bili su potpuni, a češće su se liječili operativno. Svi nepotpuni liječeni su konzervativno.



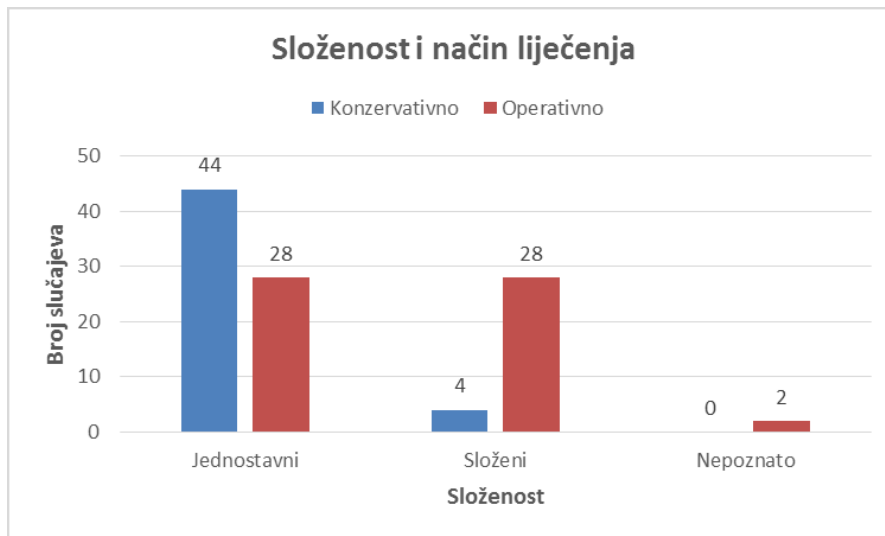
Grafikon 6. Potpunost prijeloma i način liječenja

Otvorenih je prijeloma bilo je izrazito malo, a svi su liječeni operativno. Neznatno veći broj zatvorenih liječen je operativno. (Grafikon 7.)



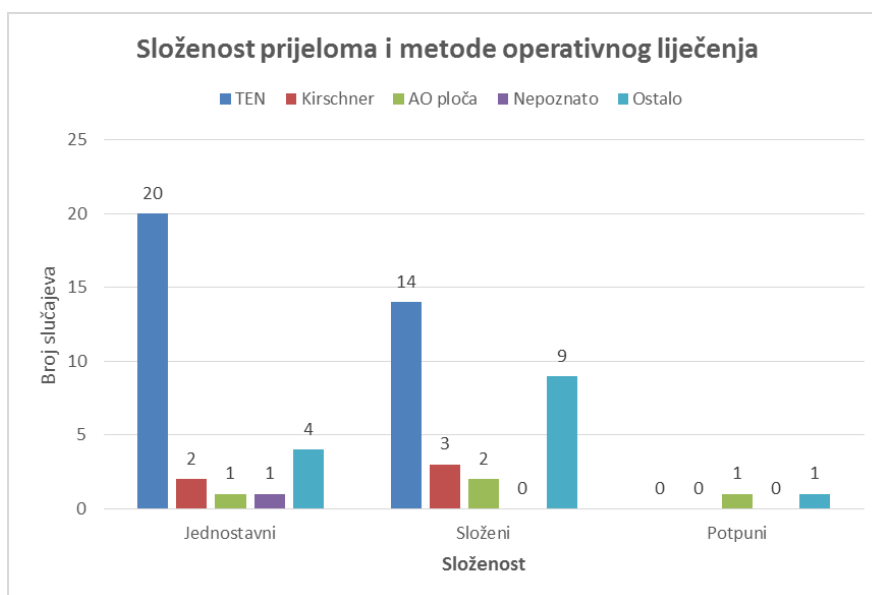
Grafikon 7. Otvorenost prijeloma i način liječenja

Složeni prijelomi bili su manje zastupljeni od jednostavnih, a većina ih je liječena operativno, dok su jednostavni u većem broju liječeni konzervativno. (Grafikon 8.)



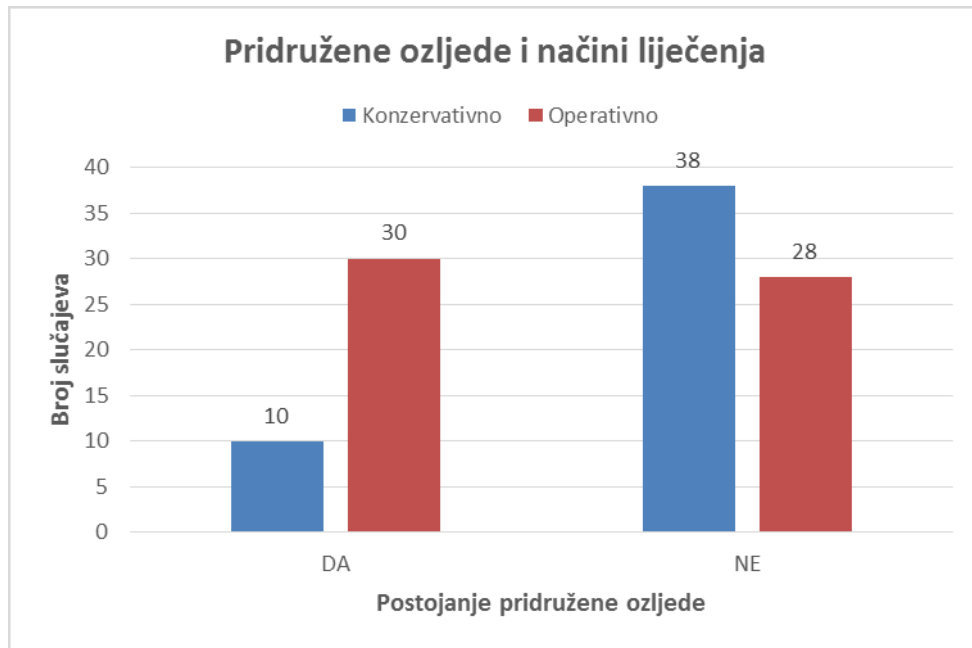
Grafikon 8. Složenost i način liječenja

I kod jednostavnih i složenih prijeloma koji su liječeni operativno prevladava liječenje fleksibilnom intramedularnom fiksacijom TEN-om. Ostale metode bile su manje zastupljene. (Grafikon 9.)



Grafikon 9. Složenost prijeloma i metode operativnog liječenja

Teškoćama u liječenju pridonijele su i pridružene ozljede kojih je bilo u 40 slučajeva, a uključuju površinske ozljede, druge frakture koje uključuju frakture ostalih kostiju noge, frakture kostiju ruke, frakture rebara, frakture kralježaka, frakture kostiju zdjelice i frakture kostiju glave, potres mozga, otvorene rane i kontuziju abdominalnih organa. Pod dijagnozom politraume primljeno je 4 djece. Većina prijeloma sa pridruženim ozljedama liječeno je operativno, dok su prijelomi bez pridruženih ozljeda nešto češće liječeni konzervativno. (Grafikon 10.)



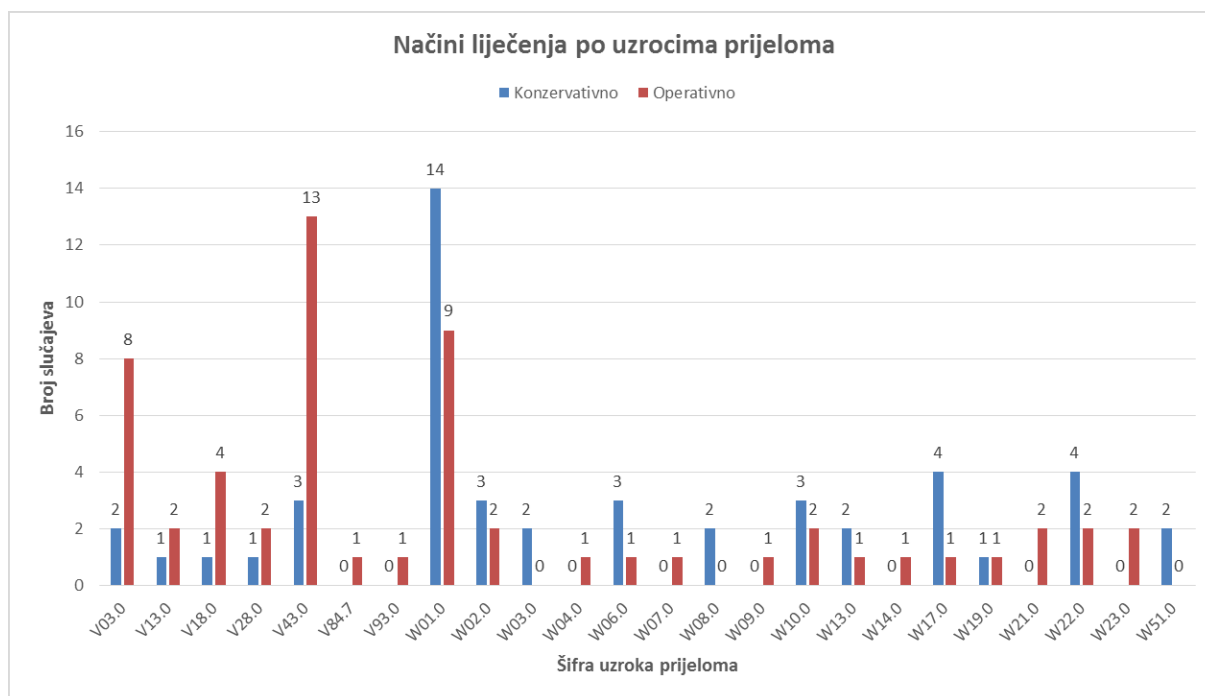
Grafikon 10. Pridružene ozljede i načini liječenja

Uzroci nastanka prijeloma femura u djece su brojni, a najčešći su padovi i prometne nezgode. Tablica 5. prikazuje šifre MKB-10 klasifikacije sa uzrocima nastanka ozljede.

Tablica 5. Uzroci nastanka ozljede po šifrirani po MKB-10 klasifikaciji

V03.0	Pješak ozlijeđen u sudaru s automobilom, kamionetom ili dostavnim vozilom
V13.0	Biciklist ozlijeđen u sudaru s automobilom, kamionetom ili dostavnim vozilom
V18.0	Biciklist ozlijeđen u nezgodi tijekom prijevoza bez sudara
V28.0	Motociklist ozlijeđen u nezgodi pri prijevozu bez sudara
V43.0	Osoba u automobilu ozlijeđena u sudaru s automobilom ili kamionetom
V84.7	Osoba na vanjskom dijelu posebnog poljoprivrednog vozila ozlijeđena izvan prometa
V93.0	Nezgodna na palubi plovila bez nezgode samog plovila, bez utapanja
W01.0	Pad na istoj razini prilikom okliznuća, spoticanja i posrtanja
W02.0	Pad prilikom klizanja, skijanja, koturanja ili vožnje na skateboardu
W03.0	Drugi pad na istoj razini prilikom sudaranja ili guranja druge osobe
W04.0	Pad za vrijeme nošenja ili pridržavanja od druge osobe
W06.0	Pad s kreveta
W07.0	Pad sa stolice
W08.0	Pad s drugih dijelova pokućstva
W09.0	Pad s naprave za tjelovježbu
W10.0	Pad na stubištu ili sa stubišta ili stuba
W13.0	Pad s, iz ili kroz zgradu ili konstrukciju
W14.0	Pad sa stabla
W17.0	Drugi pad s jedne razine na drugu
W19.0	Nespecificiran pad
W21.0	Sudaranje s predmetom iz športske opreme ili udaranje njime
W22.0	Sudaranje ili udaranje drugim predmetima
W23.0	Zahvaćenost, gnječenje, stiskanje ili uklještenje predmetima ili između predmeta
W51.0	Udaranje ili nalijetanje na drugu osobu

Grafikon 11. pokazuje koja je metoda liječenja bila zastupljena za svaku šifru. Generalno se može reći kako su prometne nezgode (V03. 0 do V93. 0) češće rješavane operativnim nego konzervativnim metodama. Padovi, sudaranja i udaranja (W01. 0 do W51. 0) češće su rješavani konzervativnim metodama uz neke iznimke gdje je prevladalo ili bilo jednako zastupljeno operativno liječenje.



Grafikon 11. Načini liječenja po uzrocima prijeloma

8. RASPRAVA

Rezultati istraživanja pokazuju kako u liječenju prijeloma femura u djece prevladavaju operativne (55 %) nad konzervativnim metodama (45 %). Taj rezultat nije u skladu sa dosadašnjim istraživanjima gdje prevladava konzervativno, ali pokazuje da je operativno liječenje kao metoda uistinu sve češća u uporabi što su istraživanja potvrdila. Trajanje konzervativnog liječenja koje je bilo provedeno spica imobilizacijom najčešće je bilo šest tjedana što je prosječno vrijeme oporavka i u drugim centrima. Dodatna imobilizacija udlagom radi stabilnosti u djece koja su liječena operativno bila je potrebna u 67 % prijeloma. Kao najčešća metoda operativnog liječenja pokazana je fleksibilna intramedularna fiksacija TEN-om koja se koristila u 60 % operirane djece, a iza nje slijede uporaba Kirschnerove žice (9 % operiranih prijeloma) i AO ploče (7 % operiranih prijeloma). Ovo se slaže sa činjenicom da je fleksibilna intramedularna fiksacija vodeća metoda u liječenju prijeloma femura.

U dobnoj skupini djece od 0. do 4. godine najveća je incidencija prijeloma (49 % prijeloma), a konzervativno se liječenje pokazalo najčešćim (75 % prijeloma u toj dobnoj skupini), dok je u ostalim dobnim skupinama prevladavalo operativno što se poklopilo sa dosadašnjim istraživanjima. Od tri dijela femura ozljeđuje se najčešće dijafiza (62 % prijeloma), a liječi se češće operativnim (61 % slučajeva) nego konzervativnim metodama (39 % slučajeva) što je u suprotnosti sa dosadašnjim istraživanjima, ali isto tako ukazuje na razvoj intramedularne fiksacije. Prijelomi proksimalnog dijela češće su liječena operativno (71 % slučajeva) što je u skladu sa dosadašnjim istraživanjima, ali prijelomi distalnog dijela liječeni su češće konzervativno (69 % slučajeva) što nije u skladu s istraživanjima. Ta se činjenica može pripisati jednostavnim prijelomima u naših pacijenata na tom dijelu femura koji nisu zahtijevali operativno liječenje.

Najčešća dijagnoza šifrirana MKB-10 klasifikacija bila je S72. 3, odnosno prijelom dijafize (71 % prijeloma). Ovaj rezultat odgovara rezultatima dosadašnjih istraživanja. Ti prijelomi liječeni su najčešće operativno (59 % slučajeva). Postojanje pomaka utjecalo je na način liječenja pa je nešto veći broj slučajeva prijeloma femura s pomakom bio liječen operativno (55 % prijeloma s pomakom) što odgovara smjernicama liječenja. Potpuni prijelomi su prevladavali (94 % prijeloma) i veći dio je

bio operativno liječen (56 % potpunih prijeloma). Svi nepotpuni prijelomi liječeni su konzervativno. Otvoreni prijelomi bili su malobrojni (4 % prijeloma), ali svi su se liječili operativno, dok su zatvoreni češće bili liječeni operativno (52 % zatvorenih prijeloma) što također odgovara smjernicama liječenja. Složenih prijeloma bilo je manje od jednostavnih (30 % prijeloma), a većina ih se liječila operativno (87 % složenih prijeloma). Jednostavni prijelomi češće su se liječili konzervativno (61 % jednostavnih prijeloma). I u složenih i u jednostavnih prijeloma najčešća operativna metoda bila je uporaba fleksibilne intramedularne fiksacije TEN-om. Pridružene ozljede javile su se u 40 slučajeva (33 % prijeloma) i uključivale su frakture drugih kostiju, ozljede glave, toraksa i abdomena. Najveći dio takvih slučajeva (75 % prijeloma s pridruženim ozljedama) liječio se operativno.

Od uzroka nastanka prijeloma definitivno prevladavaju padovi (58 % prijeloma) i prometne nezgode (33 % prijeloma) što je situacija i u drugim svjetskim centrima. Padovi su češće liječeni konzervativnim metodama (62 % prijeloma), dok su prometne nezgode zbog težine ozljede i veće učestalosti pridruženih ozljeda rješavane većinom operativno (79 % prijeloma).

9. ZAKLJUČAK

U prijašnjim je godinama konzervativno liječenje prijeloma femura u dječjoj dobi definitivno prednjačilo, ali u zadnje se vrijeme sve više pozornosti okreće prema operativnom liječenju. Iako su dosadašnja istraživanja u raznim centrima pokazala da konzervativno i dalje prevladava pokazala su i da je operativno liječenje definitivno u porastu pa je tako u ovom radu pokazano kako prednjači nad konzervativnim. Od konzervativnih metoda uporaba spica imobilizacije pokazala se najučinkovitijom i najupotrebljavanijom sa najmanje komplikacija. Operativne metode rigidnom intramedularnom fiksacijom pomaknute su u drugi plan zbog velike vjerojatnosti nastanka komplikacija pa je tako prvo mjesto u operativnim metodama zauzela fleksibilna intramedularna fiksacija. Pločice i vijci i vanjska fiksacija također su dobre metode operativnoga liječenja, ali sa užim indikacijama od intramedularne fiksacije.

Ovim se istraživanjem pokazalo koliko su određeni parametri poput dobi, složenosti prijeloma, uzroka nastanka prijeloma, otvorenosti prijeloma, pomaka, potpunosti prijeloma i pridruženih ozljeda bitni za određivanje načina liječenja. Tako se konzervativnom liječenju češće pristupa kod djece najmanje dobne skupine, kod jednostavnih prijeloma, nepotpunih prijeloma, prijeloma bez pomaka i prijeloma uzrokovanih padovima. Operativnom se liječenju daje prednost kod starije djece, složenih prijeloma, prijeloma s pomakom, prijeloma s pridruženim ozljedama, potpunim prijelomima, otvorenim prijelomima i prijelomima uzrokovanim prometnim nezgodama. Budući da značajan broj djece strada u prometnim nezgodama bilo kao pješak, biciklist, motorist ili putnik u motornom vozilu mora se obratiti veća pozornost na prevenciju prometnih nezgoda.

ZAHVALE

Zahvaljujem se svom mentoru prof.dr.sc. Anku Antabaku na strpljenju, pomoći i susretljivosti tijekom izrade ovog diplomskog rada.

Hvala članovima komisije za ocjenu mog diplomskog rada, prof.dr.sc. Krešimiru Buliću i dr.sc. Tomislavu Meštroviću.

Hvala mojim roditeljima, sestri i sinu Tomislavu na podršci, povjerenju i strpljenju.

Hvala mom Ivanu na potpori i pomoći.

Hvala ekipi iz Roomescapea koja mi je bila podrška tijekom ovih godinu dana koliko uživam u radu s njima

REFERENCE

1. Hančević J. Lomovi i iščašenja. Jastrebarsko. 1998. str. 64-6.
2. Šoša T. Kirurgija. Zagreb. 2007. str. 930-1.
3. Brousil J, Hunter JB. Femoral fractures in children. *Curr Opin Pediatr.* 2013;25(1):52-7.
4. Gustilo RB, Anderson JT. Prevention of infection in the treatment of one thousand and twenty-five open fractures of long bones: retrospective and prospective analyses. *J Bone Joint Surg Am.* 1976;58(4):453-8.
5. Slongo T, Audigé L, AO Pediatric Classification Group (2007) AO Pediatric Comprehensive Classification of Long-Bone Fractures (PCCF). Switzerland 2007. str. 24-6.
6. Brown JH, DeLuca SA. Growth plate injuries: Salter-Harris classification. *Am Fam Physician.* 1992;46(4):1180-4.
7. Ciarallo L, Fleisher G. Femoral fractures: are children at risk for significant blood loss? *Pediatr Emerg Care.* 1996; 12(5):343-6.
8. Hedequist D, Starr AJ, Wilson P, Walker J. Early versus delayed stabilization of pediatric femur fractures: analysis of 387 patients. *J Orthop trauma.* 1999; 13(7):490-3.
9. Loder RT, O'Donnell PW, Feinberg JR. Epidemiology and mechanisms of femur fractures in children. *J Pediatr Orthop.* 2006; 26(5):561-6.
10. Joeris A, Lutz N, Wicki B, Slongo T, Audige L. An epidemiological evaluation of pediatric long bone fractures - a retrospective cohort study of 2716 patients from two Swiss tertiary pediatric hospitals. *BMC Pediatrics.* 2014; 14:314.
11. Reece RM, Sege R. Childhood head injuries: accidental or inflicted? *Arch Pediatr Adolesc Med.* 2000; 154(1):11-5.
12. Lindseth RE, Rosene HA Jr. Traumatic separation of the upper femoral epiphysis in a new born infant. *J Bone Joint Surg Am.* 1971; 53(8):1641-4.
13. Hančević J. Lomovi i iščašenja. Jastrebarsko. 1998. str. 39-42.
14. Halanski MA, Halanski AD, Oza A, Vanderby R, Munoz A, Noonan KJ. Thermal injury with Contemporary Cast-Application Techniques and Methods to Circumvent Morbidity. *J Bone Joint Surg Am.* 2007; 89:2369-77.

15. Rockwood and Wilkins'. Fractures in Children. Eighth edition. Philadelphia 2001. str. 54-70.
16. Killian JT, White S, Lenning L. Cast-saw burns: comparison of technique versus material versus saws. J Pediatr Orthop. 1999; 19(5):683-7.
17. DiFazio R, Vessey J, Zurakowski D, et al. Incidence of skin complications and associated charges in children treated with hip spica casts for femur fractures. J Pediatr Orthop. 2011; 10(1):17-22.
18. Ceroni D, Martin X, Lamah L, Delhumeau C, Farpour-Lambert N, De Coulon G, Dubois Ferriere V. Recovery of physical activity levels in adolescents after lower limb fractures: a longitudinal, accelerometry-based activity monitor study. BMC Musculoskelet Disord. 2012; 13:131.
19. Sawyer JR, Ivie CB, Huff AL, Wheeler C, Kelly DM, Beaty JH, Canale ST. Emergency room visits by pediatric fracture patients treated with cast immobilization. J Pediatr Orthop. 2010; 30(3):248-52.
20. Ng GP1, Cole WG. Effect of early hip decompression on the frequency of avascular necrosis in children with fractures of the neck of the femur. Injury. 1996; 27(6):419-21.
21. Rockwood and Wilkins'. Fractures in Children. Eighth edition. Philadelphia 2001.str. 80-1.
22. Huges B, Sponseller P, Thompson JD. Pediatric Femur Fractures: Effects of Spica Cast Treatment on Family and Community. J Pediatr Orthop. 1995;15(4):457-60.
23. Ferguson J, Nicol RO. Early spica treatment of pediatric femoral shaft fractures. J Pediatr Orthop. 2000;20(2):189-92.
24. Morris S, Cassidy N, Stephens M, et al. Birth-associated femoral fractures: Incidence and outcome. J Pediatr Orthop. 2002;22(1):27-30.
25. Podeszwa DA, Mooney JF 3rd, Cramer KE, et al. Comparison of Pavlik harness application and immediate spica casting for femur fractures in infants. J Pediatr Orthop. 2004;24(5):460-2.
26. Aronson DD, Singer RM, Higgins RF. Skeletal traction for fractures of the femoral shaft in children. A long-term study. J Bone Joint Surg Am. 1987;69(9):1435-9.
27. Dencker H. Wire Traction Complications Associated with Treatment of Femoral Shaft Fractures, Acta Orthopaedica Scandinavica, 1965;35:1-4, 158-63.

28. Gordon JE, Goldfarb CA, Luhmann SJ, Lyons D, Schoenecker PL. Femoral Lengthening Over a Humeral Intramedullary Nail in Preadolescent Children. *J Bone Joint Surg Am*, 2002; 84 (6): 930-7.
29. Hančević J. Lomovi i iščašenja. Jastrebarsko. 1998. str. 66-8.
30. Kanlic EM, Anglen JO, Smith DG, et al. Advantages of submuscular bridge plating for complex pediatric femur fractures. *Clin Orthop*. 2004;(426):244–51.
31. Sink EL, Gralla J, Repine M. Complications of pediatric femur fractures treated with titanium elastic nails: A comparison of fracture types. *J Pediatr Orthop*. 2005;25(5):577–80.
32. Pate O, Hedequist D, Leong N, et al. Implant removal after submuscular plating for pediatric femur fractures. *J Pediatr Orthop*. 2009;29(7):4.
33. Finsen V, Harnes OB, Nesse O, et al. Muscle function after plated and nailed femoral shaft fractures. *Injury*. 1993;24(8):531–4.
34. González-Herranz P, Burgos-Flores J, Rapariz JM, Lopez-Mondejar JA, Ocete JG, Amaya S. *J Bone Joint Surg Br*. 1995; 77(2):262-6.
35. Ligier JN, Metaizeau JP, Prevot J, et al. Elastic stable intramedullary nailing of femoral shaft fractures in children. *J Bone Joint Surg Br*. 1988;70(1):74–7.
36. Hosalkar HS, Pandya NK, Cho RH, et al. Intramedullary nailing of pediatric femoral shaft fracture. *J Am Acad Orthop Surg*. 2011;19(8):472–81.
37. Ostrum RF, DiCicco J, Lakatos R, et al. Retrograde intramedullary nailing of femoral diaphyseal fractures. *J Orthop Trauma*. 1998;12(7):464–8.
38. Kaweblum M, Lehman WB, Grant AD, et al. Avascular necrosis of the femoral head as sequela of fracture of the greater trochanter. A case report and review of the literature. *Clin Orthop*. 1993;(294):193–5.
39. Rockwood and Wilkins'. *Fractures in Children*. Eighth edition. Philadelphia 2001. str. 1008.
40. Mileski RA, Garvin KL, Huerfano WW. Avascular necrosis of the femoral head after closed intramedullary shortening in an adolescent. *J Pediatr Orthop*. 1995;15(1):24–6.
41. O'Malley DE, Mazur JM, Cummings RJ. Femoral head avascular necrosis associated with intramedullary nailing in an adolescent. *J Pediatr Orthop*. 1995;15(1):21–3.

42. Simonian PT, Chapman JR, Selznick HS, et al. Iatrogenic fractures of the femoral neck during closed nailing of the femoral shaft. *J Bone Joint Surg Br.* 1994;76(2):293–6.
43. Sink EL, Gralla J, Repine M. Complications of pediatric femur fractures treated with titanium elastic nails: A comparison of fracture types. *J Pediatr Orthop.* 2005;25(5):577–80.
44. Mehlman CT, Nemeth NM, Glos DL. Antegrade versus retrograde titanium elastic nail fixation of pediatric distal-third femoral-shaft fractures: A mechanical study. *J Orthop Trauma.* 2006;20(9):608–12.
45. Sagan ML, Datta JC, Olney BW, et al. Residual deformity after treatment of pediatric femur fractures with flexible titanium nails. *J Pediatr Orthop.* 2010;30(7):6.
46. Rockwood and Wilkins'. *Fractures in Children.* Eighth edition. Philadelphia 2001. str. 1002-3.
47. Mazda K, Khairouni A, Pennecot GF, et al. Closed flexible intramedullary nailing of the femoral shaft fractures in children. *J Pediatr Orthop.* 1997;6(3):198–2.
48. Rohde RS, Mendelson SA, Grudziak JS. Acute synovitis of the knee resulting from intra-articular knee penetration as a complication of flexible intramedullary nailing of pediatric femur fractures: Report of two cases. *J Pediatr Orthop.* 2003;23(5):635–8.
49. Flynn JM, Hresko T, Reynolds RA, et al. Titanium elastic nails for pediatric femur fractures: A multicenter study of early results with analysis of complications. *J Pediatr Orthop.* 2001;21(1):4–8.
50. RL Sahu. Percutaneous K-Wire Fixation for Femur Shaft Fractures in Children: A Treatment Concepts for Developing Countries. *Ann Med Health Sci Res.* 2013;3(2): 197–1.
51. Cengiz I, Tuhan K, Necdet S, Gursel S, Fuat A, Hakan S. Kirschner wire versus titanium elastic nails in pediatric femoral shaft fractures. *Acta ortop. bras.* vol. 23 no. 5 São Paulo 2015. str. 255-8.
52. Mooney JF. The use of 'damage control orthopedics' techniques in children with segmental open femur fractures. *J Pediatr Orthop.* 2012;21(5):4.
53. Hančević J. Lomovi i iščašenja. *Jastrebarsko.* 1998. str. 92-5.
54. Rockwood and Wilkins'. *Fractures in Children.* Eighth edition. Philadelphia 2001. str. 1005-6.

55. Sola J, Schoenecker PL, Gordon JE. External fixation of femoral shaft fractures in children: Enhanced stability with the use of an auxiliary pin. *J Pediatr Orthop.* 1999;19(5):587–91.
56. Gregory P, Pevny T, Teague D. Early complications with external fixation of pediatric femoral shaft fractures. *J Orthop Trauma.* 1996;10(3):191–8
57. Murugappan KS. Pediatric femur fractures. *Medscape.* 2015 Jul. [pristupljeno 1.6.2016.] Dostupno na: <http://emedicine.medscape.com/article/1246915-overview#a1>.
58. Ng GP, Cole WG. Effect of early hip decompression on the frequency of avascular necrosis in children with fractures of the neck of the femur. *Injury.* 1996;27(6):419-21.
59. Kocher MS, Sink EL, Blasier RD, Luhmann SJ, Mehlman CT, Scher DM, et al. American Academy of Orthopaedic Surgeons clinical practice guideline on treatment of pediatric diaphyseal femur fracture. *J Bone Joint Surg Am.* 2010;92 (8):1790-2.

BIOGRAFIJA

Nikolina Borščak Vidić rođena je 3.12.1991. u Zagrebu. Osnovnu i srednju školu, X. gimnaziju Ivana Supeka, završava u Zagrebu. Prve dvije godine studija pohađala je na Medicinskom fakultetu u Rijeci. Godine 2012. sudjelovala je u organizaciji 10. Festivala znanosti. Godine 2015. sudjelovala je u organizaciji ZIMS-a (Zagreb International Medical Summit). Članica je Kardiološke sekcije Medicinskog fakulteta u Zagrebu. Tečno govori engleski i njemački jezik, a pasivno talijanski jezik.