

Gastrointestinalni stromalni tumor

Veselić, Ozren

Master's thesis / Diplomski rad

2016

Degree Grantor / Ustanova koja je dodijelila akademski / stručni stupanj: **University of Zagreb, School of Medicine / Sveučilište u Zagrebu, Medicinski fakultet**

Permanent link / Trajna poveznica: <https://um.nsk.hr/um:nbn:hr:105:238479>

Rights / Prava: [In copyright](#)/[Zaštićeno autorskim pravom.](#)

Download date / Datum preuzimanja: **2024-07-13**



Repository / Repozitorij:

[Dr Med - University of Zagreb School of Medicine Digital Repository](#)



SVEUČILIŠTE U ZAGREBU
MEDICINSKI FAKULTET

Ozren Veselić

Gastrointestinalni stromalni tumori

DIPLOMSKI RAD

Zagreb, 2016.

Ovaj diplomski rad izrađen je u Zavodu za patologiju "KBC „Sestre milosrdnice“ u Zagrebu, pod vodstvom doc. dr. sc. Davora Tomasa i predan je na ocjenu u akademskoj godini 2015/2016.

Mentor rada: doc. dr. sc. Davor Tomas

SADRŽAJ

POPIS OZNAKA I KRATICA

SAŽETAK.....	I
SUMMARY.....	II
1. UVOD.....	1
2. EPIDEMIOLOGIJA.....	2
3. KLINIČKA SLIKA.....	4
4. DIJAGNOZA.....	5
4.1. PATOHISTOLOŠKA DIJAGNOSTIKA.....	6
4.1.1. DIFERENCIJALNA DIJAGNOSTIKA.....	12
5. RADIOLOŠKA DIJAGNOSTIKA.....	13
6. LIJEČENJE.....	15
6.1.KIRURŠKO LIJEČENJE.....	15
6.2.MEDIKAMENTOZNO LIJEČENJE.....	17
7. PROGNOZA.....	20
8. ZAKLJUČAK.....	21
9. ZAHVALE.....	22
10. LITERATURA.....	23
11. ŽIVOTOPIS.....	25

POPIS OZNAKA I KRATICA

GIST- gastrointestinalni stromalni tumor

PDGFRA- alfa receptor faktora rasta trombocita (*od engl. platelet derived growth factor receptor alpha*)

MSCT- dinamička spiralna kompjuterizirana tomografija (*od eng. dynamic spiral computerized tomography*)

EUZ- endoskopski ultrazvuk

MRI- magnetska rezonanca (*od eng. magnetic resonance imaging*)

NF 1- Neurofibromatoza tip I

SEER- registar (*od engl. Surveillance, Epidemiology and End Results*)

CT- kompjuterizirana tomografija (*od eng. computerized tomography*)

SAŽETAK

Gastrointestinalni stromalni tumori

Ozren Veselić

Termin gastrointestinalni stromalni tumor prvi puta je upotrebljen 1983. godine kao naziv za gastrointestinalne tumore ne-epitelnog porijekla koji su bili imunohistokemijski negativni na markere za Schwannove stanice. Gastrointestinalni stromalni tumori (GIST) čine većinu mezenhimalnih tumora probavnog trakta. Njihova pojava najčešće je vezana uz mutaciju u c-KIT genu te manjim djelom uz mutaciju u platelet derived growth factor receptor alpha (PDGFRA) genu. Tumori nastaju iz intersticijalnih tzv. Cajalovih stanica. Javljaju se između 50.-70. godine života, nešto više u muškaraca (55%) nego u žena. Velik dio njih su mali tumori te se pronalaze slučajno dok oni veći uzrokuju razne simptome. Najčešći simptomi su pritisak i bol u abdomenu, krvarenje iz GI trakta, mučnina, te kod velikih tumora perforacija. Većina tumora, oko 60%, nastaje u želucu, oko 30% u tankom crijevu, a samo oko 5% se javlja u jednjaku i debelom crijevu. Dijagnoza se postavlja endoskopskim i radiološkim metodama, a potvrđuje patohistološkim pregledom uzorka tumora te imunohistokemijskom analizom pomoću markera CD117, CD34, dezmina i DOG1. Liječenje je operativno i medikamentozno. Mali tumori se uspješno operiraju, a veliki mogu biti samo djelomično operabilni te su skloni recidivima. Veliki tumori stvaraju i udaljene metastaze. Medikamentozno liječenje temelji se na inhibitorima mutacije c-kit tirozin kinaze (Imatinib-Glivec) te PDGFRA mutacije (Sunitinib). Prognoza ovisi o veličini tumora, atipiji stanica i broju mitozna, dubini invazije te prisutnosti metastaza.

Ključne riječi: GIST, c-kit mutacija, Cajalove stanice, patohistološka analiza, Glivec

SUMMARY

Gastrointestinal stromal tumor

Ozren Veselić

The term gastrointestinal stromal tumor was first used in 1983 as a name for gastrointestinal tumors of non-epithelial origin who were negative for immunohistochemical markers for Schwann cells. Gastrointestinal stromal tumors (GIST) are the majority of mesenchymal tumors of the gastrointestinal tract. Their appearance is usually associated with a mutation in the c-KIT gene and in smaller part with a mutation in the platelet derived growth factor receptor alpha (PDGFRA) gene. Tumors are formed from the so-called interstitial Cajal's cells. They occur between 50 and 70 years of age, both in men and women. Much of them are small tumors and are found accidentally while the bigger ones cause various symptoms. The most common symptoms are pressure and pain in the abdomen, bleeding from the GI tract, nausea and in large tumors perforation. Most of the tumors, about 60%, occurs in the stomach, about 30% in the small intestine and only about 5% occurs in the esophagus and colon. Diagnosis is made by endoscopy and radiological methods confirmed by pathohistological examination of the tumor sample and by immunohistochemical analysis using CD117. Treatment is surgery and medication. Small tumors can successfully be operated, but large tumors can only be partially operable and are prone to recurrences. Large tumors can produce distant metastases. Medical treatment is based on inhibitors of c-kit mutation of tyrosine kinase (Imatinib Glivec), and PDGFRA mutations (Sunitinib). Prognosis depends on the size of the tumor, cell atypia, number of mitosis, the depth of invasion and the presence of metastasis.

Key words: GIST, c-kit mutation, Cajal's cells, pathohistological analysis, Glivec

1. UVOD

Gastrointestinalni stromalni tumori najčešći su tumori probavnog trakta mezenhimalnog porijekla. Javljaju se između 50-70. godine života, prosjek je 63 godine, nešto su učestaliji u muškaraca (55%) nego u žena (1,2).

Nastaju iz intersticijskih Cajalovih stanica koje je prvi puta opisao španjolski neuroanatom Santiago Ramon y Cajal 1889. godine. Pronašao ih je u tkivu probavnog trakta sisavaca i nazvao ih intersticijski gangliji. (3) Cajalove stanice nalaze se u stijenci probavne cijevi, a imaju ulogu tzv. „pacemaker“ stanica, odnosno utječu na motilitet probavne cijevi. Studije su pokazale da potječu od mezenhimalnih stanica koje pokazuju ekspresiju c-kit-a (receptora tirozin kinaze) Karakterizira ih izduženo tijelo i citoplazma bogata mitohondrijima. (3)

GIST najčešće nastaje u želucu te tankom crijevu. Većinom se radi o malim tumorima koji se otkrivaju slučajno, tijekom operativnog zahvata zbog drugog razloga ili endoskopskom pretragom, dok veliki tumori uzrokuju simptome poput krvarenja te pritiska i boli, a mogu i metastazirati. U trenutku postavljanja dijagnoze 10-25% pacijenata ima metastaze.(2)

Oko 80% GIST-ova pokazuje c-kit gensku mutaciju na lokaciji eksona 11, a rjeđe na eksonima 9, 13 ili 17. (1,2,4) Dijagnosticiraju se najčešće endoskopskim i radiološkim metodama, a definitivno potvrđuju biopsijom te patohistološkom i imunohistokemijskom analizom pomoću različitih imunohistokemijskih markera, npr. c- kit-a/CD117, CD34, desmin i DOG1. Kompletno kirurško odstranjenje je metoda izbora za ne-metastatske tumore. Kod tumora koji su već stvorili metastaze te onih koji se nisu mogli u potpunosti kirurški odstraniti, provodi se medikamentozna terapija Imatinibom (Glivec) i Sunitinibom, inhibitorima c-kit tirozin kinaza i PDGFRA mutacije. Radioterapija uglavnom nije učinkovita jer su tumori većinom radiorezistentni. Preživljenje uz terapiju Glivecom iznosilo je 92% kod pacijenata koji su lijek uzimali tijekom tri godine. Petogodišnje preživljenje iznosi oko 56%. (1,4) Liječenje se provodi trajno jer prekid terapije dovodi do brze progresije bolesti u svim slučajevima.

2. EPIDEMIOLOGIJA

Epidemiologija GIST-a je nepoznata, a studije pokazuju da se prosječno javljaju u 10-20 pacijenata na milijun stanovnika, bazirano na studijama provedenim u sjevernoj Europi. Najčešće se javljaju između 50-70.-te godine života, nešto su učestaliji u muškaraca (55%) nego u žena. (1,2) Kod crnaca se tumori javljaju tri puta češće, a crkinje su zahvaćene šest puta češće od bjelkinja. (5) Kod benignih i malignih oblika GIST-ova nalaze se mutacije na 14. i 22. kromosomu. Kod malignih oblika nalazi se mutacija u domeni jukstamembranskog regulatora c-kit gena koja dovodi do aktivacije autofosforilacije tirozin kinaze i posljedične fosforilacijske kaskade koja vodi u mitogenu aktivaciju. (6) Podrijetlo tumora utvrđeno je 1998. godine kada je dokazana povezanost GIST sa Cajalovim stanicama pomoću imunohistokemije. (3) Antigen CD117 dio je KIT transmembranskog receptora tirozin kinaze koji je produkt c-kit protoonkogen. U više od 80% GIST-ova postoji mutacija KIT gena, u 15% mutacija se ne nalazi (tzv. wild type). U 5-8% KIT negativnih GIST-ova nalazi se mutacija PDGFRA receptora. (1,2,4,7) Prema podacima iz SEER registra u razdoblju od 2001-2011, incidencija GIST-ova je porasla sa 0,55/100 000 na 0,78 /100 000 što je objašnjeno naknadno provedenim reklasifikacijama tumora koji su prethodno bili dijagnosticirani kao glatkomišićni tumori, kao i porastom broja endoskopskih pretraga i biopsija. (1,2,8-12) Japansko istraživanje dokazalo je postojanje mikro-GIST-ova (manjih od 5 mm) u 35% od 100 susljednih uzoraka uzetih pri gastrektomiji. (13) Prethodna istraživanja također su dokazala i postojanje GIST-ova manjih od 10 mm u 25% uzoraka uzetih pri obdukcijama osoba starijih od 50 godina. (6)

Oko 5% GIST-ova javlja se u tri skupine rijetkih sindroma: neurofibromatoze tipa I, Carney-vog trijasa i rijetkog pedijatrijskog GIST-a. Kod osoba koji boluju od neurofibromatoze tipa I tumori su češće multipli i locirani u crijevu te imaju dobru prognozu. Obično nemaju KIT i PDGFRA mutaciju ali ponekad se u njima nalazi NF1 mutacija. Kod osoba sa sindromom Carney-ov trijasa, koji najčešće pogađa mlade žene, GIST-ovi su najčešće smješteni u želucu, histološki epiteloidnog tipa i nemaju KIT i PDGFRA mutaciju. Kod pacijenata s pedijatrijskim GIST-om koji se

češće javlja u djevojčica, tumori su pretežno smješteni u želucu, histološki su epiteloidnog tipa i nemaju mutaciju KIT i PDGFRA gena ili je mutacija prisutna, ali je neuobičajena. Ovi slučajevi imaju loš klinički tijek. (1,4,6)

U trenutku otkrivanja bolesti 10-25% bolesnika ima prisutne metastaze koje su najvećim djelom intraabdominalne te nastaju širenjem „per continuitatem“ dok su ekstraabdominalne metastaze rijetke. Prema procjenama u ukupnoj populaciji osoba oboljelih od GIST-a 44% je visokog rizika, 23,6% srednjeg, a 32,4% niskog ili vrlo niskog rizika. (1,4,6)

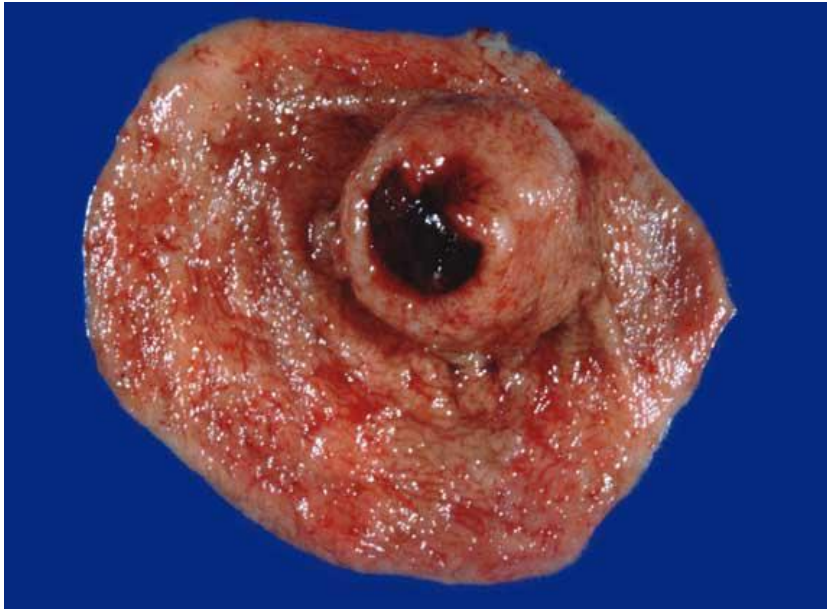3. KLINIČKA SLIKA

Na temelju kliničkih simptoma otkrije se 69% GIST-ova, oko 21% slučajno se otkrije prilikom operacija iz drugih razloga, a 10% nađe se na obdukcijama. (1,2,4) Većina GIST-ova, više od 95% nastaje u probavnom traktu. Od toga, 60% javlja se u želucu, oko 30% u tankom crijevu, a samo oko 5% u jednjaku i debelom crijevu. Veličina tumora može iznositi od nekoliko milimetara do 35 cm, a prosječno mjere od 5-8 cm. Mali tumori ne stvaraju nikakve tegobe te se otkrivaju slučajno. Veći tumori mogu biti palpabilni, a manifestiraju se abdominalnom boli, krvarenjem i posljedičnom teškom anemijom, nalik simptomima ulkusa. Također može doći do opstrukcije crijeva ili rupture tumora sa nastankom hematoperitoneuma što zahtjeva hitnu kiruršku intervenciju. Tumori su obično dobro ograničeni i imaju pseudokapsulu te su najčešće kirurški resektabilni. Ukoliko nastupi ruptura tumora, povećava se rizik od pojave peritonealnih implanta. Regionalni limfni čvorovi se mogu odstraniti, ali s obzirom da manje od 10% GIST-ova metastazira u limfne čvorove, ekstenzivna limfadenektomija se ne preporučuje. GIST-ovi tankog crijeva veći su i u prosjeku češće metastaziraju od onih nastalih u želucu. (4) Kod tumora koji su metastazirali, a kojih je između 10-25%, pojavljuju se simptomi od strane metastaza. U trenutku postavljanja dijagnoze 10-25% ima metastaze. (2,7-9)

Zloćudna priroda i sklonost stvaranju metastaza karakteristični su za tumore veće od 5 cm, sa područjima nekroze i krvarenja, koji u histološkoj slici pokazuju jaku celularnost, nuklearne atipije i mitotsku aktivnost. Smatra se da je oko 30%-50% GIST-ova klinički maligno. (1,2,6) Za maligne GIST-ove karakteristično je intraabdominalno širenje (per continuitatem-peritoneum, omentum, mezenterij) dok su udaljene metastaze najčešće su u jetru, peritoneum te kosti od kojih je pretežno zahvaćena kralježnica (6). Ekstraabdominalno sjelo metastaza iznimno je rijetko, a metastaze se mogu pojaviti i 30 godina nakon odstranjenja primarnog tumora. Oko 44% GIST-ova koji su stvarali simptome spadaju u one visokog rizika ili očito maligne, a smrtnost u toj grupi pacijenata kreće se od 63-83%. U skupini tumora sa vrlo niskim, niskim ili umjerenim rizikom smrtnost se kreće oko 1,2%. (2,11)

4. DIJAGNOZA

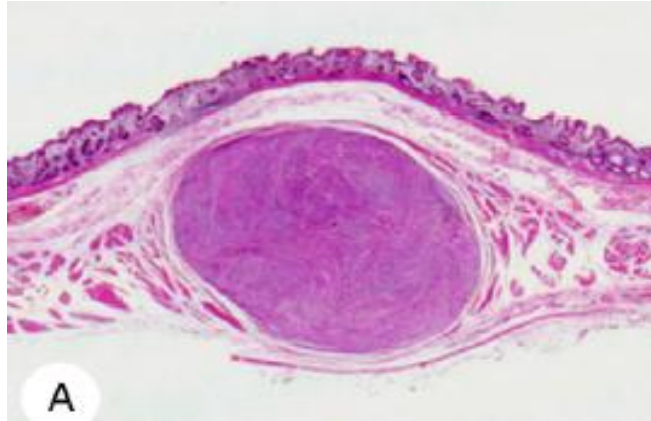
Tumori koji ne stvaraju simptome se najčešće nalaze slučajno, endoskopskim i radiološkim metodama ili kirurškim zahvatom zbog drugog razloga. Oko 10% tumora slučajno se nalazi prilikom obdukcije u pokojnika starijih od 50 godina. Definitivna potvrda dijagnoze slijedi nakon patohistološke te imunohistokemijske analize. Endoskopski se mali tumori nalaze slučajno, jer su mali želučani GIST-ovi najčešće submukozno ili intramuralno smješteni čvorići. Tumori mogu protrudirati u lumen ili prema serozi na površinu želuca, tankog ili debelog crijeva. (1,2)



Slika 1: Tumor koji se izbočuje u lumen želuca. Preuzeto sa

<http://emedicine.medscape.com/intestinalstromaltumors>

Oko 60% tumora smješteno je submukozno, 30% nalazi se subserozno, a oko 10% je intramuralno. (4)



Slika 2. Intramuralno smješten GIST. (Preuzeto iz: Kawanowa K, Sakuma Y, Sakurai S, i sur. High incidence of microscopic gastrointestinal stromal tumor of the stomach. Human Pathol. 2000;37:1527-35)

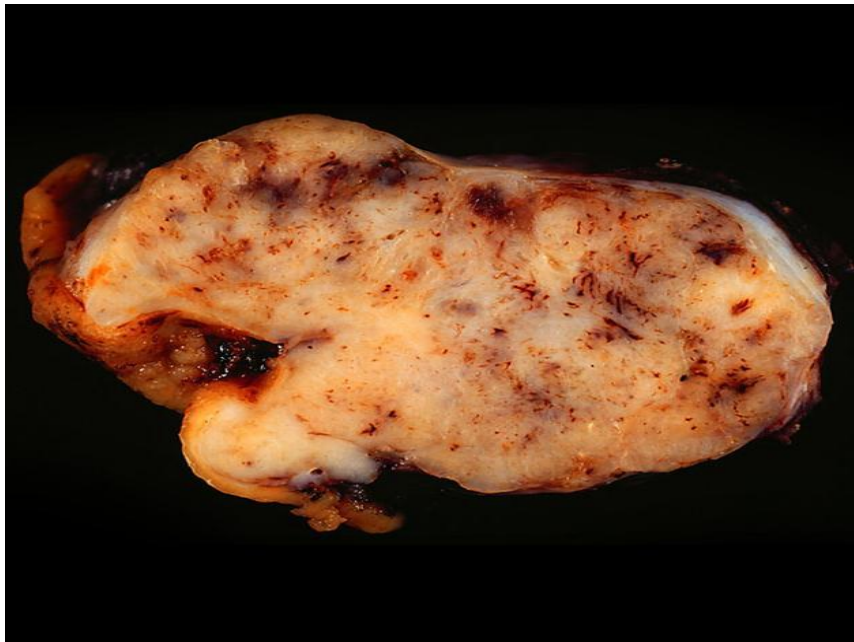GIST-ovi vezani uz neurofibromatozu tipa I, najčešće su smješteni u tankom crijevu. Metode kojima se najčešće postavlja dijagnoza su endoskopske; na primjer ezofagogastroduodenoskopija te endoskopski ultrazvuk (EUZ) te radiološke; na primjer dinamička spiralna kompjuterizirana tomografija i magnetska rezonancija. Ako se tim metodama postavi sumnja na GIST, slijedeći korak je biopsija koja se može učiniti tijekom endoskopske pretrage ili tijekom kirurškog zahvata, a u nekim slučajevima moguća je i aspiracija tankom iglom. (1,2,4-8)

4.1. PATOHISTOLOŠKA DIJAGNOZA

GIST-ovi i makroskopskim izgledom, kao i histološki podsjećaju na tumore vretenastih stanica zbog čega su u prošlosti bili klasificirani kao leiomiomi, leiomiosarkomi i leiomioblastomi. Veličine su od nekoliko milimetara pa do 35 cm, a prosječno mjere između 5 i 8 cm. Dobro su ograničeni i okruženi pseudokapsulom, mogu imati središnju ulceraciju iz koje često krvare. Najčešće su mekane konzistencije često sa zonama krvarenja, mogu stvarati fistule ili rupturirati u trbušnu šupljinu spontano te prilikom kirurškog zahvata. Oni smješteni u želucu makroskopski

pokazuju najviše varijanti. Mogu biti intraluminalni, intramuralni, izbočeni na peteljci i sa cističnim područjima. U gornjem djelu želuca mogu se naći i multipli sporadični GIST-ovi, tzv. GIST tumorleti. Neki GIST-ovi imaju skleroziranu pozadinu što može upućivati na spontanu regresiju. (6-8)

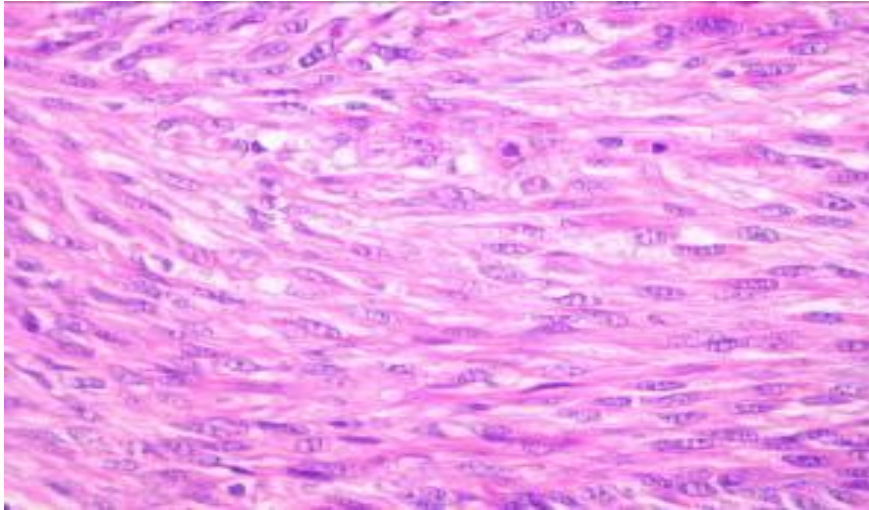
Tumori smješteni u tankom crijevu ponakad mogu imati izgled zvonaste mase koja ima vanjsku i unutarnju komponentu. (6)



Slika 3. Prerez kroz GIST.

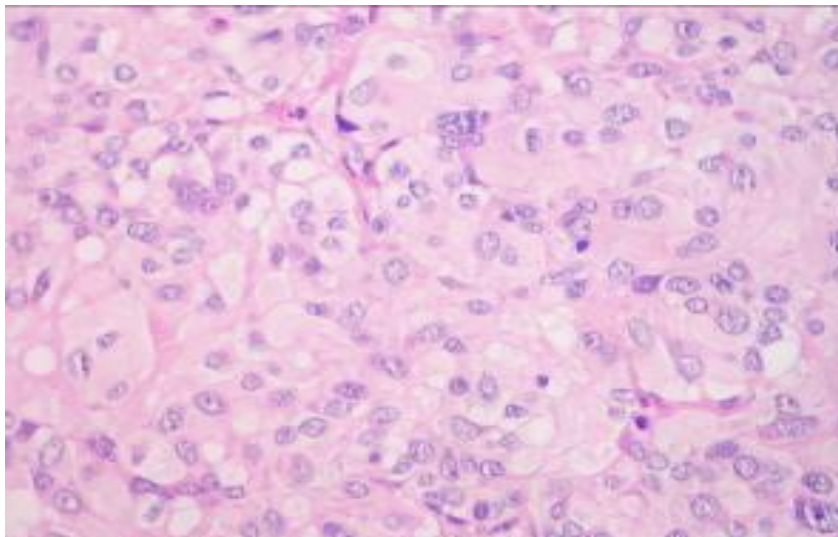
Preuzeto sa [http://radiopaedia.org/articles/gastrointestinal stromal tumour](http://radiopaedia.org/articles/gastrointestinal-stromal-tumour)

GIST-ovi mogu biti i multipli i to najčešće u sklopu neurofibromatoze tipa I, Carneyevog sindroma te nekih familjarnih sindroma. Prema histološkom izgledu stanica GIST-ovi se dijele na tumore građene od vretenastih stanica koji su i najčešći (70%), tumore građene od epiteloidnih stanica (20%) te tumore s pleomorfnom slikom kojih ima oko 10%. Tumori građeni od vretenastih stanica doimaju se kao da su neurogenog porijekla. Stanice rastu u snopićima te formiraju palisade i vrtloge, a ekstracelularno nalaze se depoziti abnormalnog kolagena, tipa IV koji se još nazivaju i „skeinoidna vlakna“. U citoplazmama vretenastih stanica nalazi se izražena perinuklearna vakuolizacija.(4,6).



Slika 4: Tumor građen od vretenastih stanica (Ljubaznošću Dr. E. Wardelmann, Medicinski centar Sveučilišta u Bonnu)

Epiteloidna slika javlja se u oko trećine gastričnih GIST-ova i ti su tumori prije bili proglašavani leiomioblastomima. Stanice imaju okrugao epiteloidni izgled, centralno smještene jezgre, svjetle citoplazme i dobro definirane membrane. (4,6)



Slika 5: Tumor građen od epiteloidnih stanica (Ljubaznošću Dr. E. Wardelmann, Medicinski centar Sveučilišta u Bonnu)

U tumorima s pleomorfnom slikom nalaze se obje vrste stanice. Oni čine oko 10% svih GIST-ova.

U histološkoj slici mogu se vidjeti razni stupnjevi celularnosti, velike stanice s bizarnim, hiperkromatskim jezgrama, difuzna vaskularizacija te nuklearno palisadiranje, ali te karakteristike nisu od pomoći kod određivanja linije diferencijacije. Izraženi miksoidni matriks obično se nalazi kod tumora sa PDGFRA mutacijom. Kod tumora smještenih u tankom crijevu mogu se vidjeti ekstracelularne kolagene globule. (6,7)

U histološkom nalazu bitno je navesti veličinu tumora, smještaj i dubinu prodora (prodor prema sluznici te ev. nekroza epitela, prodor prema serozi i ev. ruptura), prisutnost nekroze te prevladavajući tip stanica. Mitoze se broje na 50 vidnih polja i navode u nalazu kao apsolutni broj. (2)

U upotrebi su tri prihvaćene klasifikacije na osnovi smještaja i veličine tumora te broja mitoz: Klasifikacija stadija i određivanja rizika po Miettineniu, klasifikacija po Joensuuu, te klasifikacija po Fletcheru (2). Svrha tih klasifikacija je procjena rizika od recidiva bolesti, što je naročito važno za primjenu odgovarajuće terapije. Također se koristi i molekularna klasifikacija GIST-ova kojom se određuje c-kit mutacija na eksonima 9,11,13 i 17 te PDGFRA mutacija na eksonima 12, 18 i „wild type“. Ta je klasifikacija važna za procjenu terapijskog učinka i ocjenu pojave progresije bolesti. (2,10)

Kombinacijom parametara mitotske aktivnosti i veličine, tumori su podijeljeni u slijedeće skupine:

1) tumori vrlo niskog rizika: mitotska aktivost manja od 5 mitoz/50 VVP, a veličina tumora je 2 cm ili manje

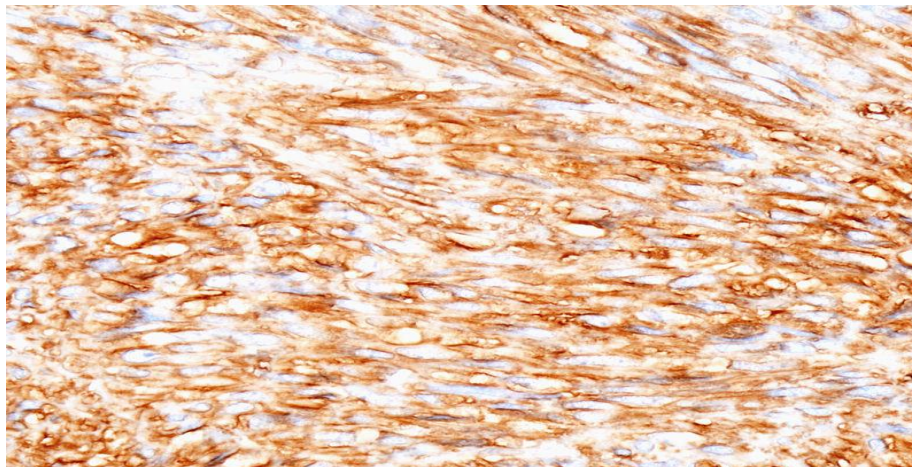
2) tumori niskog rizika: mitotska aktivost manja od 5 mitoz/50 VVP, a veličina tumora je između 2,1-5 cm

3) tumori srednjeg rizika: mitoz je više od 5 /50 VVP, a tumor je veličine od 2,1-5 cm/ mitoz ima od 6-10/50 VVP, a tumor je manji od 5 cm / mitoz ima manje od 5/50 VVP, a tumor je veličine 5,1-10,1 cm

4) tumori visokog rizika: mitozu je više od 5/50 VVP, a tumor je bilo koje veličine/
mitozu je bilo koji broj i tumor je bilo koje veličine ali došlo je do ruptur tumora/
tumor je veći od 10 cm, a mitozu je bilo koji broj (2,6,7)

Imunohistokemijska analiza omogućila je otkrivanje pravog podrijetla tumora (Hirota i sur.) pomoću koje se GIST-ove povezalo sa Cajalovim stanicama čime se razjasnilo zašto su ti tumori imunohistokemijski negativni na glatko-mišićne i neurogene imunohistokemijske markere. (1,2)

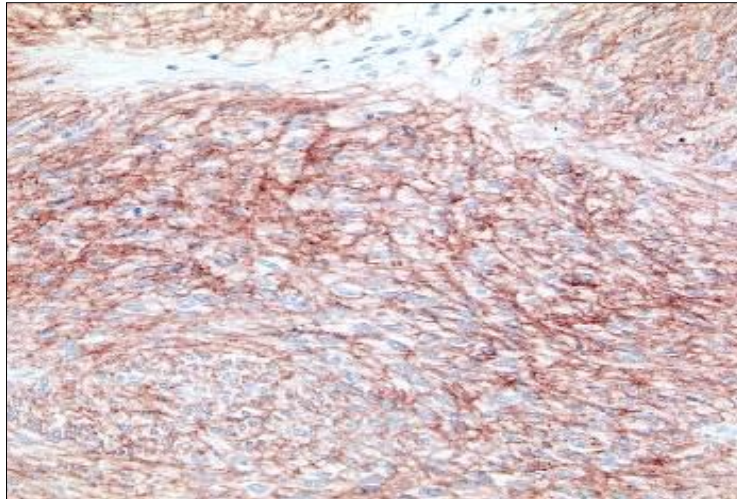
Većina, oko 95% GIST-ova pozitivna je na imunohistokemijsko bojanje pomoću KIT proteina. Obojenje u preparatima može biti difuzno, fokalno ili miješano. Pozitivna KIT ekspresija, zajedno sa drugim imunohistokemijskim analizama te histološkom slikom tumora od velike su pomoći pri razlikovanju GIST-ova od drugih mezenhimalnih tumora. Velik broj GIST-ova, oko 70%, pokazuje pozitivitet na CD34, transmembranski protein koji se također nalazi u hematopoetskim progenitornim stanicama te endotelnim stanicama.



Slika 6: GIST (želudac)-imunohistokemijsko bojanje sa CD34

Preuzeto sa: <http://pathologyoutlines.com>

Pozitivitet na DOG 1 obično je prisutan kod GIST-ova epiteloidne i miješane morfologije, dok su tumori s vretenastom slikom češće pozitivni na CD117. (2,6,7)



Slika 7: c-kit- imunohistokemijsko bojanje (Ljubaznošću
Dr. Eve Wardelmann, Medicinski centar Sveučilišta u Bonnu)

DOG1 pozitivan je u više od 95% KIT pozitivnih i 35% KIT negativnih GIST-ova.

GIST-ovi su u više od 95% slučajeva negativni na desmin, S-100, a u 30-40% pokazuju pozitivitet na SMA. (4-8)

Također se imunohistokemijski uvijek određuje proliferacijski indeks pomoću Ki-67. Sva učinjena imunohistokemijska analiza mora se navesti u patohistološkom nalazu.

Metodama molekularne analize u tumorskim stanicama oko 65% GIST-ova nalazi se mutacija KIT-a na jukstamembranskom exonu 11, a u oko 10% GIST-ova mutacija exonu 9. Oko 5% GIST-ova pokazuje mutaciju u PDGFRA genu koji je vezan uz tirozin kinazu. U oko 10-15% GIST-ova ne nalazi se mutacije KIT ni PDGFRA gena i to su tzv. „divlji“ tipovi. U jednoj od provedenih studija na benignim GIST-ovima, veličine do 1 cm, nađena je KIT mutacija u 85% što znači da je KIT mutacija prisutna rano u razvoju tumora. (2,4-8)

U upotrebi je i molekularna klasifikacija GIST-ova kojom se određuje c-kit mutacija na eksonima 9,11,13 i 17 te PDGFRA mutacija na eksonima 12, 18 i „wild type“. Ta je klasifikacija važna za procjenu terapijskog učinka i ocjenu pojave progresije bolesti.

4.1.1. DIFERENCIJALNA DIJAGNOSTIKA

Zbog širokog spektra morfoloških slika GIST-a diferencijalna dijagnoza obuhvaća velik broj tumora. Najčešće se s GIST-om mogu zamijeniti glatkomišićni tumori (leiomiom, leiomiosarkom), neuralni tumori (schwannom, neurofibrom), intraabdominalna fibromatoza, dediferencirani liposarkom, solitarni fibrozni tumor/hemangiopericitom, tumor perivaskularnih epiteloidnih stanica i glomus tumor. Presudna za razlikovanje je imunohistokemijska analiza. (4-6)

U prošlosti su GIST-ovi većinom dijagnosticirani kao tumori glatke muskulature radi izgleda stanica, poglavito GIST-ovi vretenastog tipa. GIST-ovi građeni od stanica epiteloidnog izgleda proglašavani su leiomioblastomima.

Imunohistokemijski glatkomišićni tumori pokazuju pozitivnu reakciju na dezmin/h-kaldezmon, ali su CD117 negativni, a u djelu njih prisutan je i smoothelin, citoskeletalni protein kojeg nema u GIST-ovima. (4)

Neuralni tumori pokazuju pozitivet na S-100, na koji su GIST-ovi negativni. Neuralni tumori također su pozitivni na SOX10.

Intra-abdominalna fibromatoza (dezmoidni tumor) lako se može zamijeniti za GIST jer ekstenzivno infiltrira zid gastrointestinalnog trakta i imunohistokemijski je pozitivna na CD117. Međutim, ti su tumori β -katenin pozitivni, što se manifestira kao pozitivno obojenje jezgre, dok je reakcija na β -katenin u GIST-u negativna.

Dediferencirani liposarkom od GIST-a se može razlikovati molekularnom metodom, odnosno prisutnost MDM2 amplifikacije koja se dokazuje FISH-om.

Solitarni fibrozni tumor / hemangiopericitom imunohistokemijski su kao i GIST-ovi CD34 pozitivni, ali su negativni na CD117. Ovi tumori pokazuju još pozitivitet na CD99 i bcl2.(4)

Tumor perivaskularnih epiteloidnih stanica pozitivan je na HMB45/MiTF1 te miogene markere dok je negativan na CD117 i CD34.

Glomus tumor pokazuje pozitivitet na SMA i često na CD34, a negativan je na CD117.

5. RADIOLOŠKA DIJAGNOSTIKA

Radiološke metode koje se najčešće koriste za postavljanje dijagnoze GIST-a su dinamička spiralna kompjuterizirana tomografija (MSCT), MR (magnetska rezonanca), ezofagogastroduodenoskopija (EGD) te endoskopski ultrazvuk (EUZ). (2) MSCT je metoda koja je dostupna u većini ustanova a pomoću peroralnog i intravenskog kontrasta sa velikom točnošću otkriva tumore smještene u području crijeva. Pouzdana je i kod utvrđivanja prisustva metastaza. Tipična slika jest solidna masa smještena unutar ili izvan lumena crijeva. Velika je važnost ove metode i praćenje učinka liječenja kod terapije Imatinibom (Glivec). EGD daje korisne informacije o morfologiji tumora. Obično se radi o submukoznim tvorbama iznad kojih sluznica može biti glatka ili ulcerirana. Standardne biopsije endoskopskim kliještima najčešće nisu dovoljne jer su tumori smješteni u dubljem djelu, odnosno submukozno. EUZ je najpouzdanija metoda za razlikovanje leiomioma od GIST-a zbog mogućnosti razlikovanja slojeva unutar stijenke GI trakta. Naime, leiomiomi potječu iz IV hipohogenog sloja, a GIST-ovi iz III. Benigne su tvorbe jasno ograničene, promjera do 3 cm i homogene strukture. Maligne tvorbe nejasnih su granica, u njima su česte zone nekroze, a tumori su u pravilu veći od 3 cm. EUZ elastografija je također korisna za utvrđivanje maligniteta jer su maligne tvorbe čvrste i nekompresibilne za razliku od benignih, što se registrira i određuje „elasto score-om“. GIST se elastografski prezentira kao „hard tissue“ sa visokim „strain ratio“. Pomoću EUZ-a submukozne tvorbe mogu se sigurno biopsirati tzv. „trucut“ biopsijom ili tankoiglenom aspiracijskom biopsijom. (2)

Mali tumori u području kardije najčešće se radiološkim metodama prikazuju kao submukozni ili intramuralni čvorovi, dobro prokrvljeni i oštro ograničeni od okoline koji protrudiraju intraluminalno. Tumori na stražnjem zidu želuca obično su smješteni subserozno i slučajano se nalaze na kompjuteriziranoj tomografiji (CT). Kod snimanja sa barijevom kašom GIST-ovi se najčešće prikazuju sa glatkim konturama, a površina je intaktna osim kod većih tumora gdje je u 50% slučajeva ulcerirana te se barijev kontrast nakuplja u ulceraciji. Metoda snimanja s barijevim kontrastom korisna

je samo u slučajevima kad se tumor izbočuje u lumen probavnog organa, dok nema koristi za tumore koji se izbočuju u okolinu. Veliki tumori prikazuju kao heterogene mase sa područjima krvarenja, cističnih razmekšanja i nekroze. Oni se obično egzofitično izbočuju u lumen crijeva ili sa seroze u okolinu. Nakon što se postavi sumnja na GIST metodom snimanja s barijevim kontrastom mora se učiniti dodatna obrada pomoću CT-a i MR. Snimanjem pomoću CT-a mali tumori izgledaju poput glatkih, oštro ograničenih intramuralnih struktura homogenog izgleda. Veliki tumori su heterogene mase građene od solidnih područja unutar kojih se nalaze žarišta cističnih razmekšanja, nekroze i krvarenja. Metodom magnetske rezonance dobije se najbolji kontrast unutar tkiva te se najlakše uočavaju tumori unutar GI trakta i najlakše je odrediti njihovu lokalizaciju. Žarišta krvarenja i nekroze vide se kao intenzivni signali, a područja krvarenja različitog su intenziteta signala s obzirom na to koliko je krvarenje staro. Kada se endoskopskim i radiološkim metodama postavi sumnja na GIST, slijedeći korak je biopsija koja se može učiniti tijekom endoskopske pretrage ili kirurškim putem, a u nekim slučajevima moguća je i aspiracija tankom iglom, npr. pomoću EUZ-a. (2,6)

6. LIJEČENJE

Liječenje GIST-a prvenstveno se provodi kirurškom resekcijom. Standardna terapija jest kompletno kirurško odstranjenje sa negativnim resekcijskim rubovima, odnosno R0 ekscizija. Ako je izvršena R1 ekscizija, tj. ako se tumor nalazi na resekcijskom rubu, svakako se preporuča reekscizija ako je moguća. Ukoliko to nije izvedivo provodi se kemoterapija te se nakon 6-12 mjeseci ponovno pristupa kirurškom zahvatu. (2)

Radioterapija se nije pokazala učinkovitom, odnosno na nju djelomično reagira manje od 10% GIST-ova. Radioterapija se kod GIST-ova pokazala učinkovitom kod tretiranja metastaza te u palijativne svrhe. (1,2)

Uobičajeni medikamentozni kemoterapeutici nisu se pokazali učinkoviti te se danas kemoterapija provodi lijekovima imatinib, sunitinib i regorafenib. Navedeni lijekovi su selektivni inhibitori c-kit tirozin kinaza mutacije, Bcr-abl mutacije te PDGFRA mutacije što se pokazalo učinkovitim u terapiji GIST-a.

U Hrvatskoj odobren je samo imatinib i to za inoperabilni i /ili metastatski KIT (CD117) pozitivni GIST. (2)

Kod manje od 5% pacijenata GIST-ovi su reagirali i na konvencionalnu kemoterapiju za karcinome, ali je taj učinak bio kratkotrajan. (1)

6.1. KIRURŠKO LIJEČENJE

Kirurško liječenje GIST-a ima svoje specifičnosti jer se oni iz više razloga ne ponašaju kao ostali karcinomi. Cilj kirurškog liječenja je postizanje kompletne makroskopske resekcije tumora s negativnim histološki rubovima. U trenutku postavljanja dijagnoze 50-65% tumora je lokalizirano, a u 75% pacijenata moguće je postići kompletno odstranjenje tumora ukoliko se radi o nemetastatskoj bolesti.

Kirurško odstranjenje tumora je metoda izbora. Kod malih tumora može se pacijenta samo češće kontrolirati bez provođenja operativnog zahvata. Kod velikih tumora kirurški zahvat se najčešće poduzima zbog krvarenja ili perforacije. Tumori su obično dobro ograničeni i imaju pseudokapsulu te su najčešće kirurški resektabilni. Ukoliko nastupi ruptura tumora, povećava se rizik od pojave peritonealnih implanta. Odluka o obliku i proširenosti operacije donosi se nakon procjene veličine tumora, njegove lokalizacije i načina rasta. Jednostavna enukleacija tumora nije preporučljiva. (4)

Kod GIST-ova nastalih u jednjaku preporučuje se lokalna resekcija za tumore manje od 2 cm, dok se za veće tumore i one koji su u blizini gastroezofagealnog spoja kirurzi odlučuju na ezofagektomiju. (2,14-16)

Kod želučanih GIST-ova preporučena udaljenost od ruba tumora kod resekcije je 1-2 cm. GIST-ovi želuca rijetko razvijaju lokalni recidiv što omogućuje ograničenu resekciju s negativnim rubovima. Svakako se mora paziti da ne nastupi ruptura tumora što je ekvivalent inkompletnoj resekciji. Veličina tumora je iznimno važna jer se prema njoj odlučuje hoće li se operacija raditi laparoskopski ili otvorenim pristupom. Ako je tumor veći od 10 cm kirurzi se u pravilu odlučuju za otvoreni pristup. Ako je tumor manji od 2 cm laparoskopska, klinasta resekcija obično je dovoljna i onkološki adekvatna. (2,6,16-21)

GIST-ovi nastali u duodenumu ako su manji od 1 cm također se klinasto resekiraju, adok kod onih većih od 3 cm radi se segmentalna duodenektomija. Ako se tumor nalazi u području ampule ili je velik, pankreatikoduodenektomija je metoda izbora.(2)

U tankom crijevu GIST-ovi se segmentalno resekiraju a limfadenektomija se ne provodi. Ako je GIST smješten u debelom crijevu pristupa se segmentalnoj kolektomiji bez limfadenektomije bez obzira na lokalizaciju tumora. (2)

Tumori smješteni u rektumu su najkompliciraniji za resekciju te bez obzira na operativni pristup, kod 40% pacijenata ne može se postići kompletna resekcija. (2)

Kod žena GIST smještena na prednjoj stijenci rektuma može se ukloniti transvaginalnim pristupom. (2)

Kod metastatskog GIST-a kirurško liječenje nije metoda izbora jer su rezultati bili razočaravajući. Kirurška terapija rezidualne bolesti može pridonijeti boljem odgovoru na medikamentoznu terapiju. (2,6)

Regionalni limfni čvorovi se mogu odstraniti, ali s obzirom da manje od 10% GIST-ova metastazira u limfne čvorove, ekstenzivna limfadenektomija se ne preporučuje.

Kod tumora koji su metastazirali, a kojih je između 10-25%, pojavljuju se simptomi od strane metastaza. Nakon kirurškog liječenja preporučuje se adjuvantna medikamentozna terapija. (2,6,10,15)

6.2. MEDIKAMENTOZNO LIJEČENJE

Istraživanja su pokazala da GIST-ovi ne reagiraju na većinu kemoterapeutika. Utvrđeno je da su tri lijeka učinkovita u liječenju GIST-a, i to: imatinib, sunitinib i regorafenib. Imatinib (Glivec) lijek je koji se prvotno koristio za liječenje kronične mijeloične leukemije, a učinak se bazirao na inhibiciji Bcr-abl mutacije. Utvrđeno je da lijek također inhibira c-kit tirozin kinaza mutaciju te PDGFRA mutaciju te da se može iskoristiti i kao terapija za GIST. Glivec je uveden kao adjuvantna terapija kod pacijenata sa višim rizikom recidiva bolesti, odnosno kod pacijenata sa velikim tumorima koji pokazuju i visok mitotski indeks. Odgovor na terapiju imatinibom kolerira s tipom mutacije tumora. Tumori koji imaju mutaciju na eksonu 11 imaju najbolji odgovor na liječenje, oko 85%. Kod tumora s mutacijom na eksonu 9 odgovor na terapiju postiže se u 25-48% pacijenata. Terapijski odgovor je još slabiji kod pacijenata sa mutacijama na 13 i 17 eksonu te kod „wild type“-a. Uobičajena doza imatiniba je 400 mg/dan, a u bolesnika koji imaju mutacije sa slabijim odgovorom, npr. na eksonu 9 liječenje počinje s dozom od 800 mg/dan. ta se doza daje i kod pacijenata u slučajevima jasne progresije bolesti te kod metastatskog tumora. Lijek se uzima trajno jer prekid liječenja dovodi do brze progresije bolesti. Više doze lijeka imaju i veću toksičnost te nuspojave. (2,6,7)

Najčešće nuspojave su periorbitalni anemija i leukopenija, periorbitalni edemi, proljevi i mučnina. Doza lijeka može se individualno smanjiti ovisno o jačini nuspojava.

Procjena odgovora na terapiju uključuje promjenu veličine, odnosno promjera tumora te promjenu karakteristika gustoće tumora. Naime, pojava karakterističnog gustog „čvora“ unutar lezije upućuje na pojavu rezistencije na Imatinib radi sekundarne KIT mutacije.

Za bolesnike niskog rizika MSCT preporučuje se svih 6 mjeseci tijekom 5 godina, a kod onih visokog rizika MSCT se tijekom prve tri godine provodi svakih 3-4 mjeseca, a nakon toga svakih 6 mjeseci do isteka 5 godina. (2)

U Hrvatskoj odobren je samo imatinib i to za inoperabilni i /ili metastatski c-kit (CD117) pozitivni GIST. (2)

Pacijenti sa mutacijom KIT-a na eksonu 9 te sa tzv. „divljim tipom“ slabo su reagirali na Imatinib. Kod tih tumora terapija izbora je Sunitinib koji se inače daje i kod pacijenata koji su razvili rezistenciju ili su imali jake nuspojave na Imatinib. Sunitinib odobren je u SAD-u i Europskoj uniji ali u Hrvatskoj nije te, prema tome, kod nas ne postoji druga linija terapije.

Tumori koji su c-kit i PDGFRA negativni te slabije reagiraju na terapiju Imatinibom, ali ipak oko 39% pokazuje određeni odgovor. (1,2)

Produžena terapija Glivecom poboljšava stopu preživljenja kod bolesnika kod kojih je tumor kirurški odstranjen te kod onih kod kojih postoji veći rizik recidiva. (2,10,15)

Regoratinib (Stivarga) uveden je u terapiju 2013. godine kod pacijenata kod kojih se tumor nije u potpunosti mogao kirurški odstraniti, a nisu reagirali na terapiju imatinibom i sunitinibom. (6,10)

Adjuvantna terapija uvodi se kod pacijenata sa visokim rizikom povrata bolesti, na primjer kod pacijenata kod kojih je došlo do rupure tumora ili kod pojave metastaza.(2,10,16-20)

Kod tih je pacijenata, sa srednjim te visokim rizikom, preporučena terapija imatinibom u dozi od 400 mg/dan tijekom 12 mjeseci.

Kod pacijenata sa niskim i vrlo niskom rizikom adjuvantna terapija se ne provodi.

U Hrvatskoj adjuvantna terapija se ne provodi ni za jednu skupinu bolesnika. Prema četiri provedena klinička ispitivanja uz adjuvantnu terapiju imatinibom ukupno preživljenje bilo je 97%, a rizik recidiva smanjen je za 89%. (2)

7. PROGNOZA

GIST-ovi želuca imaju znatno bolju prognozu od onih nastalih u tankom crijevu ili rektumu. Smještaj unutar organa također ima ulogu u ponašanju tumora, na primjer tumori sa epiteloidnom slikom ako se nalaze na proksimalnom prednjem zidu želuca pokazuju agresivnije ponašanje.

U ukupnoj populaciji oboljelih od GIST-a, oko 44% je visokog rizika, 23,6% srednjeg rizika te oko 32,4% niskog ili vrlo niskog rizika. Rizik, a time i prognoza ovisni su o veličini tumora te broju mitoza. (2)

U doba prije terapije imatinibom 5-godišnje preživljenje iznosilo je 56%, dok danas preživljenje iznosi 85-90% kod pacijenata sa KIT mutacijom na eksonu 11. Oni s mutacijom na eksonu 9 imaju nešto lošije preživljenje, a još je lošija prognoza za pacijente sa tumorima čija je KIT mutacija na eksonima 13 i 17 te kod „divljeg tipa“. (1,6,10-18)

Prisustvo PDGFRA mutacije obično se nalazi kod tumora niskog rizika i govori u prilog dobroj prognozi. (4) Proliferacijski indeks mjeren imunohistokemijski s Ki67 pokazuje dobru korelaciju sa prognozom bolesti. (2)

GIST-ovi kod djece su u trenutku dijagnoze često klinički maligni i imaju lošu prognozu. (1,4,6)

8. ZAKLJUČAK

Gastrointestinalni stromalni tumori u 95% slučajeva nastaju u probavnoj cijevi i najčešće su slučajan nalaz kod pretraga ili operacija zbog drugih razloga.

U slučajevima kad je tumor velik, sam stvara simptome, obično zbog krvarenja, osjećaja pritiska ili rupture. Tumori se uglavnom javljaju u srednjoj i starijoj životnoj dobi a vezani su uz c-kit tirozin kinaza i PDGFRA mutaciju, osim malog broja tumora kod kojih te mutacije nisu prisutne, a koji su vezani uz nasljedne bolesti, npr. neurofibromatozu tip I te Carneyev trijas.

Histološka slika je vrlo varijabilna i diferencijalno-dijagnostički u obzir mogu doći razne vrste tumora kao npr. leiomiomi, leiomiosarkomi, švanomi, intraabdominalna fibromatoza, itd.

Stoga se mora provesti imunohistokemijska analiza pomoću markera CD117, CD34 i DOG1 na koje su GIST-ovi pozitivni te desmina, S-100, CK; HMB-45 i beta-katenin na koje su negativni.

S obzirom na veličinu tumora i broj mitozu dijele se u skupine sa vrlo niskim, niskim, srednjim i visokim rizikom.

Terapija izbora je kirurško odstranjenje, a opseg operacije ovisi o veličini tumora i njegovoj lokalizaciji. Limfadenektomija se rutinski ne izvodi jer GIST-ovi vrlo rijetko metastaziraju u limfne čvorove. Metastaze se također ne liječe operativno jer su rezultati bili loši.

Kod tumora koji su bili veći, kod kojih je došlo do rupture ili histološki pokazuju visok mitotski indeks nakon kirurškog liječenja uvodi se medikamentozna terapija Imatinibom (Glivec) te u slučajevima rezistencije na Imatinib ili kao druga linija liječenja provodi se terapija Sunitinibom. Terapiju Glivec treba provoditi stalno jer prekid liječenja dovodi do povrata bolesti. Uz navedenu terapiju petogodišnje preživljenje pacijenata je oko 82%. GIST-ovi samo u vrlo malom postotku i kratkotrajno reagiraju na radioterapiju i uobičajenu kemoterapiju te se one u pravilu ne provode.

9. ZAHVALE

Za uloženi trud i preneseno znanje te korisne naputke oko izrade ovog rada, zahvaljujem se svom mentoru doc. dr. sc. Davoru Tomasu koji mi je uvijek izlazio u susret.

Također zahvaljujem svojim roditeljima koji su mi uvijek pružali podršku, bili uz mene i bodrili me do kraja mog fakultetskog obrazovanja.

10. LITERATURA

1. Joensuu H. Gastrointestinal stromal tumor. *Ann of Oncol.* 2006;17:280-6.
2. Rustemović N, Jakić-Razumović J, Belev B. i sur. Prijedlog postupnika za dijagnostiku, liječenje i praćenje oboljelih od gastrointestinalnih stromalnih tumora. *Lijec Vjesn.* 2011;133:170-6.
3. Pasternak A, Szura M, Gil K, Matyja A. Interstitial cells of Cajal (ICC) - systematic review. *Folia Morphol (Warsz).* 2016. doi: 10.5603/FM.a2016.0002
4. Rosai Juan : Rosai and Ackerman's Surgical Pathology, 10th edition, Mosby Elsevier, St Louis, USA, 2011.
5. Stanley R. Hamilton, Lauri A. Aaltonen Pathology and genetics of tumors of the digestive system, IARC Press, Lyon, France, 2000.
6. Miettinen M, Lasota J. Gastrointestinal stromal tumors. *Gastroenterol Clin North Am.* 2013;42:399-415.
7. Miettinen M, Lasota J, Gastrointestinal stromal tumors: pathology and prognosis at different sites. *Semin Diagn Pathol.* 2006;23:70-83.
8. Miettinen M, Lasota J, Gastrointestinal stromal tumors: review on morphology, molecular pathology, prognosis, and differential diagnosis. *Arch Pathol Lab Med.* 2006;130:1466-78.
9. Nilsson B, Bümming P, Meis-Kindblom JM i sur. Gastrointestinal stromal tumors: the incidence, prevalence, clinical course, and prognostication in the preimatinib mesylate era--a population-based study in western Sweden. *Cancer.* 2005;103:821-9.

10. Jakhetiya A, Garg PK, Prakash G, Sharma J, Pandey R, Pandey D. Targeted therapy of gastrointestinal stromal tumours. *World J Gastrointest Surg.* 2016;8:345-52.
11. Fletcher CD, Berman JJ, Corless C, et al. Diagnosis of gastrointestinal stromal tumors: A consensus approach. *Hum Pathol.* 2002;33:459-65.
12. Lin A, Hsing AW, Ravdin PM. Epidemiology of GIST in the era of histology codes-Letter. *Cancer Epidemiol Biomarkers Prev.* 2015;24:998.
13. Agaimy A, Pelz AF, Corless CL, et al. Epithelioid gastric stromal tumours of the antrum in young females with the Carney triad: A report of three new cases with mutational analysis and comparative genomic hybridization. *Am J Surg Pathol.* 2007;31:113-120.
14. Kawanowa K, Sakuma Y, Sakurai S, et al. High incidence of microscopic gastrointestinal stromal tumor of the stomach. *Human Pathol.* 2000;37:1527-35.
15. Ko WJ, Chos JY. Current techniques for treating gastrointestinal stromal tumors in the upper gastrointestinal tract. *Clin Endosc.* 2016;49:226-8.
16. Kocakova I, Kocak I, Spelda S, et al. Long term experience of patients with unresectable or metastatic KIT positive gastrointestinal stromal tumours. *Bratisl Lek Listy.* 2015;116:218-21.
17. Joensuu H, Eriksson M, Sundby Hall K, et al. One vs three years of adjuvant imatinib for operable gastrointestinal stromal tumor randomized trial. *JAMA.* 2012;307:1265-72.

18. Patil DT, Rubin BP. Gastrointestinal stromal tumor: advances in diagnosis and management. *Arch Pathol Lab Med.* 2011;135:1298-310.
19. Li J, Zhang H, Chen Z, Su K. Clinico-pathological characteristics and prognostic factors of gastrointestinal stromal tumors among a Chinese population. *Int J Clin Exp Pathol.* 2015;8:15969-76.
20. Klieser E, Pichelstorfer M, Weyland D, et al. Back to the start: Evaluation of prognostic markers in gastrointestinal stromal tumors. *Mol Clin Oncol.* 2016;4:763-73.
21. Park JJ. Long-Term Outcomes after Endoscopic treatment of gastric gastrointestinal stromal tumor. *Clin Endosc.* 2016 ;49:232-4.

11. ŽIVOTOPIS

OSOBNI PODACI

Ime i prezime: Ozren Veselić

Datum i mjesto rođenja: 06.08.1986., Varaždin

OBRAZOVANJE

2005.- 2016. Medicinski fakultet Sveučilišta u Zagrebu

2001.- 2005. Prva gimnazija Varaždin

1993.- 2001. II. Osnovna škola Varaždin

POSEBNA ZNANJA I VJEŠTINE

Strani jezici: aktivno služenje engleskim u govoru i pismu, poznavanje njemačkog jezika

Rad na računalu: Internet