

# Postoperativne ventralne hernije nakon operacije aneurizme abdominalne aorte

---

**Marinović, Arijan Matej**

**Master's thesis / Diplomski rad**

**2016**

*Degree Grantor / Ustanova koja je dodijelila akademski / stručni stupanj:* **University of Zagreb, School of Medicine / Sveučilište u Zagrebu, Medicinski fakultet**

*Permanent link / Trajna poveznica:* <https://um.nsk.hr/um:nbn:hr:105:323515>

*Rights / Prava:* [In copyright](#)/[Zaštićeno autorskim pravom.](#)

*Download date / Datum preuzimanja:* **2025-03-21**



*Repository / Repozitorij:*

[Dr Med - University of Zagreb School of Medicine Digital Repository](#)



SVEUČILIŠTE U ZAGREBU  
MEDICINSKI FAKULTET

Arijan Matej Marinović

Postoperativne ventralne hernije nakon operacije  
aneurizme abdominalne aorte

DIPLOMSKI RAD



Zagreb, 2016.

SVEUČILIŠTE U ZAGREBU  
MEDICINSKI FAKULTET

Arijan Matej Marinović

Postoperativne ventralne hernije nakon operacije  
aneurizme abdominalne aorte

DIPLOMSKI RAD

Zagreb, 2016

Ovaj diplomski rad izrađen je u Kliničkom bolničkom centru „Sestre milosrdnice“ na odjelu vaskularne kirurgije, pod vodstvom prof.dr.sc. Ive Lovričevića i predan je na ocjenu u akademskoj godini 2016.

## **Popis kratica:**

AAA - aneurizma abdominalne aorte

CT - kompjuterizirana tomografija

EVAR - endovaskularna kirurgija aneurizmi aorte

ePTFE - prošireni polifluortetraetilen

IMA - inferiorna mezenterična arterija

KOPB - kronična opstruktivna plućna bolest

MASS - The Multicentre Aneurysm Screening Study

MMP - matriks metaloproteinaza

MIDAS - minimalno invazivna direktna kirurgija aorte

MR - magnetska rezonanca

MRA - magnetska rezonantna arteriografija

PTFE - polytetrafluoroethylen

SAD - Sjedinjene Američke Države

SIRS - sindrom sistemskog inflamatornog odgovora

SMA - superiorna mezenterična arterija

UZV - ultrazvuk

VA - Veterans Administration

VH – Ventralna hernija

# SADRŽAJ:

SAŽETAK

SUMMARY

1. UVOD.....	1
1.1. Hernije.....	1
1.1.1. Podjela hernija.....	1
1.1.2. Epidemiologija hernija.....	1
1.1.3. Anatomija hernije.....	1
1.1.4. Komplikacije.....	2
1.1.5. Postoperativne ventralne hernije.....	3
1.1.5.1. Incidencija i etiologija.....	3
1.1.5.2. Faktori rizika za razvoj ventralne hernije.....	4
1.1.5.3. Vrste reza i šivanje kao čimbenici u nastanku.....	4
1.1.5.4. Biološki faktori.....	5
1.1.5.5. Klinička manifestacija.....	7
1.1.5.6. Liječenje.....	7
1.1.5.6.1. Herniorafija.....	8
1.1.5.6.2. Hernioplastika.....	8
1.1.5.6.3. Laparoskopska metoda.....	10
1.1.5.7. Komplikacije.....	11
1.2. Aneurizme.....	12
1.2.1. Klasifikacija aneurizme.....	12
1.2.2. Lokalizacija aneurizmi.....	14
1.2.3. Klinička slika.....	14
1.3. Aneurizma abdominalne aorte.....	14
1.3.1. Patogeneza.....	14
1.3.2. Epidemiologija.....	15
1.3.3. Dijagnostika.....	16
1.3.4. Rizik od rupture.....	17
1.3.5. Terapija i kontrola.....	18
1.4. Kirurško liječenje AAA.....	20
1.4.1. Anatomija i metoda transperitonealnog pristupa u operaciji AAA.....	20
1.4.2. Komplikacije kirurškog liječenja.....	23
1.4.3. Kasne komplikacije.....	29
2 HIPOTEZA.....	30
3 CILJEVI RADA.....	30
4 MATERIJALI I METODE.....	31
5 REZULTATI.....	31
6 RASPRAVA.....	32
7 ZAKLJUČAK.....	33
8 ZAHVALE.....	34
9 LITERATURA.....	35
10 ŽIVOTOPIS.....	42

# SAŽETAK

Postoperativne ventralne hernije nakon operacije aneurizme abdominalne aorte

Arijan Matej Marinović

Postoperativne ventralne hernije su česta komplikacija nakon medijalne laparotomije. Nakon operacije AAA je dobro dokumentirana veća učestalost ventralnih hernija u odnosu na ostale operacije u abdomenu koje dijele sličan kirurški pristup. Predloženo je više zajedničkih faktora koji mogu biti u podlozi ovog procesa. Ti faktori mogu biti biološki, vezani uz pacijenta u kraćem postoperativnom periodu ili se prikazuju kroz duži period nakon operacije. Faktori poput; operacijske tehnike, načina šivanja i perioperativnih komplikacija su također izrazito važni u kasnijoj prognozi i mogućnosti razvoja hernije. Od faktora vezanih uz pacijenta literatura i klinička zapažanja govore u prilog važnosti postojećih bolesti vezivnoga tkiva, poremećaja sinteze kolagena, kroničnim bolestima, pušenju i genetskoj podlozi kao važnima u zajedničkoj etiopatogenezi. U kirurškom pristupu treba definitivno uzeti u obzir medijalnu laparotomiju kao faktor koji po nekim studijama povećava rizik za razvoj hernije gotovo 3 puta, vrstu šavova koji se koriste te produženo krvarenje za vrijeme operacije ili infekciju te brojne druge. Cilj ovoga rada je bio utvrditi postoji li povećana učestalost razvoja ventralnih hernija nakon operacije aneurizme abdominalne aorte i pronaći zajedničke faktore rizika koji povezuju ova dva klinička entiteta. Analizirane su povijesti bolesti 82 pacijenta s operacijom AAA, 227 pacijenta sa operacijom ventralne hernije i 47 pacijenata s operacijom rupturirane AAA od 2011 do 2015 godine. U 6 (7.3%) pacijenata koji su podvrgnuti operaciji AAA je nađena postoperativna ventralna hernija. Svi pacijenti s AAA koji su poslije razvili ventralnu herniju su operirani medijalnom laparotomijom a sanacija hernije je obavljena hernioplastikom s *meshom*. Od ostalih faktora rizika, dio pacijenata je imao dijabetes mellitus tip 2, dio je na terapiji ACE inhibitorima zbog dugogodišnje hipertenzije, jedan u povijesti bolesti ima operaciju poplitealne arterije a jedan je imao i ingvinalnu herniju. Učestalost postoperativne ventralne hernije kod pacijenata s operacijom AAA i zajedničke faktore rizika koje ti pacijenti imaju bi trebalo dodatno istražiti kako bi se dobio statistički značajniji uzorak. Tada bi se moglo bolje razumjeti nastanak i mogućnosti u sprječavanju ove komplikacije.

Ključne riječi: Postoperativna ventralna hernija, aneurizma abdominalne aorte, AAA, komplikacija, faktori rizika.

## SUMMARY

Postoperative ventral hernias after aortic abdominal aneurysm operation

Arijan Matej Marinović

Postoperative ventral hernias are a common complication after medial laparotomy. A higher incidence of postoperative ventral hernias has been well documented after AAA surgery compared to other abdominal operations with similar surgical approaches. Several risk factors have been proposed as a base of this process. These factors can be biological, patient related, in a shorter post-operative period or can manifest in a longer time after the surgery. Factors like; surgical technique, stitching methods and perioperative complications are highly important in long term prognosis and hernia creation possibility. Studies and clinical observations regarding patient related factors emphasise relevance of connective tissue related disease, collagen synthesis disorders, chronic disease, smoking and genetic foundations as common ethiopathogenical processes. Medial laparotomy is a definitive factor in surgical approach that, according to some studies increase risk of postoperative ventral hernias up to 3 fold. Other surgical factors like types of stitches used, prolonged operative bleeding or infection and many others are also considered to be related with higher incidence. Aim of this study was to determine if there was a higher incidence of postoperative ventral hernias in patients that underwent abdominal aortic aneurysm repair and to find common risk factors that bind these two clinical entities. I have analysed medical records of 82 patients that underwent AAA repair, 227 patients with ventral hernia operations and 47 patients surgically treated with rupture of AAA in a time period from 2011 to 2015. I have found 6 (7.3%) patients that have developed postoperative ventral hernia after AAA repair. All of the patients that underwent AAA repair and have developed ventral hernia have been operated on by medial laparotomy approach, and hernia repair has been done with mesh hernioplasty procedure. Other risk factors that analysed patients had, were; a portion of patients had diabetes mellitus type 2, a portion had ACE inhibitors therapy for long term hypertension, one patient's medical records revealed popliteal artery operation and another had inguinal hernia. Incidence and related risk factors for postoperative ventral hernias after AAA should be examined further in order to obtain a more statistically relevant sample. In that case we could better understand its genesis and our ability to stop this complication.

Keywords: Postoperative ventral hernia, aortic abdominal aneurysm, AAA, complication, risk factors.



# 1.UVOD

## 1.1 Hernija

### 1.1.1 Podjela hernija

Hernije mogu biti vanjske i unutrašnje, vanjske su kada sadržaj prodire pod kožu, a unutarnje nastaju u abdominalnoj šupljini u peritonealnim otvorima i recessusima. Hernije mogu biti prirodene ili stečene, prirodene nastaju zbog nezrelih anatomskih struktura, a uzroci stečenih mogu biti slabost mišićnog ili vezivnog tkiva raznih etiologija, postoperativni nastanak, naglo povećanje intrabdominalnoga tlaka kao što su kihanje, kašljanje, fizički napor, trudnoća ili patološko zbivanje u abdomenu.

Uz prije navedene čimbenike postoje i predilekcijska mjesta na trbušnoj stijenci koja su zbog svoje anatomske građe manje otporna zbog prolaska krvnih žila ili su to mjesta s malo mišića ili čak bez njih. Hernije po svojoj lokaciji mogu biti femoralne, ingvinalne, pupčane, epigastrične, hernije u ožiljku (hernia ventralis postoperativa), lumbalna, opturacijska, ishijadična ili perinealna. Od unutrašnjih su najčešće hernia bursae omentalis (Winslowi), hernia u intersigmoidnom recessusu te u ileocekalnom recessusu. Od prirodnih je poznata hernija u Petitovu trokutu koja je sprijeda ograničena vanjskim kosim mišićem, straga širokim leđnim mišićem, a prema dolje vrhom crijevne kosti. (Šoša et al. 2007)

### 1.1.2 Epidemiologija hernija

Stečene hernije se javljaju u oko 2 do 3 % slučajeva populacije. Češće su kod muškaraca u omjeru 4:1, i to najčešće ingvinalne kile dok se kod žena češće javljaju femoralne i pupčane kile. (Šoša et al. 2007)

### 1.1.3 Anatomija hernije

Kod anatomije hernija treba razlikovati kilni otvor, kilnu vreću i kilni sadržaj. Kilni otvor ili prsten je otvor na trbušnoj stijenci kroz koji prolazi kilna vreća u kojoj se nalazi kilni sadržaj. Kilnu vreću najčešće čini parijetalni peritoneum, a oblik te vreće je definiran sadržajem i okolnim strukturama tako da može biti okrugla, kobasičasta ili kruškolika. Sadržaj kile su najčešće tanka crijeva, mobilni dijelovi kolona, omentum ili jajnik. Klizna hernija je posebna vrsta hernije koja nastaje kada kroz kilni otvor prodire intraabdominalni organi koji su samo djelomično prekriveni parijetalnom potrbušnicom, a ostali dio je fiksiran izvan peritoneuma.

U njenom stvaranju najčešće sudjeluju sigmoidni kolon, cekum i mokraćni mjehur. (Šoša et al. 2007)

#### 1.1.4 Komplikacije

Kada stijenka kilne vreće reagira na podražaje trenja i pritiska seroznom ili fibroznom upalom nastaju priraslice između vreće i kilnoga sadržaja te tako nastaje hernija akreta. Kile mogu biti reponibilne ili ireponibilne s obzirom na to može li se kilni sadržaj vratiti u trbušnu šupljinu. Reponibilna se lako reponira laganim pritiskom pri čemu se može čuti kloktanje ako je njen sadržaj crijevo. Kod takvih kila je kilni otvor takav da se one lako vrate nakon reponiranja u svoje početno stanje. Sraštena kila (hernia accreta) nastaje kada priraslice onemogućavaju reponiranje sadržaja bezbolno i bezopasno.

Uklještena kila (hernia incarcerata) nastaje kada se kilni sadržaj zajedno sa kilnom vrećom uklješti u kilnome otvoru i nemoguće ga je reponirati. Nastaje kada se kilni otvor naglo proširi (zbog naglog povišenja abdominalnog tlaka) te kroz njega prođe sadržaj koji se više ne može vratiti nazad jer se nakon sniženja tlaka kilni otvor vratio na svoju početnu manju veličinu. Tu nastaje strangulacijska brazda na sadržaju koji ostaje uklješten, ona je posljedica ishemije ili kasnije nekroze. Za razliku od ovoga načina nastanka uklještene kile koji se naziva elastično uklještenje, postoji i sterkoravno uklještenje. Ono nastaje kada u kilnoj vreći crijevni sadržaj polagano i otežano prolazi kroz crijevo a ponekad i dođe do potpune opstrukcije. Isprva dolazi do hiperperistaltike koja dovodi još više sadržaja u kilnu vreću što još više pritišće odvodnu vijugu te tako pogoršava stanje. Sterkoravno uklještenje je ipak blaži oblik od elastičnog uklještenja jer je kilni otvor širi i nema opasnosti od strangulacije, ali postoji opasnost od perforacije crijeva.

Simptomi kile mogu biti opći i lokalni. Opći mogu ukazivati na opstrukciju pasaže, oralno s crijevnim kolikama te distenzijom. To stanje je mehanički ileus. Pacijenti mogu imati osjećaj mučnine, pa čak može doći do povraćanja crijevnoga sadržaja. Trbuh je više ili manje distendiran, ovisno o visini zapreke, napet i bolan. Zbog dehidracije pacijentovo lice je upalo, isušeno, oči su halonirane, a turgor je slab ili ga nema. (Šoša et al. 2007)

Uklještenje kile je apsolutna indikacija za operaciju, a može se pokušati i manualna repozicija ako pacijent nema znakove peritonitisa. (Šoša et al. 2007) Kile se jedino mogu izliječiti kirurškim putem, načelo je da se crijevni sadržaj, ako nije nastupila kompromitacija cirkulacije, vraća u trbušnu šupljinu. Nakon toga se prikazu svi slojevi trbušne stjenke i pojedinačno zašiju.

Kile u poslijeoperacijskom ožiljku nastaju kao komplikacija ranije abdominalne operacije; uzroci su mnogi, od loše kirurške tehnike, povremenoga ili stalnoga napinjanja bolesnika, hematoma, infekcije i lošega cijeljenja rane. Koža iznad kile ostaje zatvorena, potkožni slojevi rane se razilaze.

Veličina otvora ovisi o tome je li dehiscencija mišića i ovojnica trbušne stjenke zahvatila samo dio ožiljka ili cijelu dužinu ožiljka. Nerijetko u području jednog ožiljka nastaje više otvora, može doći i do razdora u parijetalnom peritoneumu te tada to više nije prava hernija već prolaps trbušnih organa. Ovisno o širini otvora postoji veća ili manja mogućnost uklještenja i strangulacije. (Šoša et al. 2007)

### 1.1.5 Postoperativne ventralne hernije

Postoperativna ventralna hernija nastaje kao defekt cijeljenja i zatvaranja otvora na vezivnom tkivu nakon laparotomije. Takve hernije mogu nastati nakon bilo kojega reza u području abdomena iako se najviša incidencija opaža u laparotomije sa središnjim ili transverzalnim rezom. (Bucknall TE et Cox PJ 1982) Kako se susjedno vezivno tkivo razdvaja uz djelovanje sila uz defekt, tako kroz otvor prolaze tanko crijevo i omentum prekriveni peritoneumom. Ovakve hernije se mogu povećati do enormnih razmjera te sadržavati velik dio tankoga ili debelog crijeva. Ekstremni oblik ove hernije je gigantska ventralna hernija koja sadrži većinu intraabdominalnih organa koji se više ne mogu vratiti na njihovo anatomske mjesto.

#### 1.1.5.1 Incidencija i etiologija

U današnje vrijeme se incidencija ventralnih hernija procjenjuje od 2% do 11% (Mudge M et Hughes LE 1985) iako je u prošlosti išla i do 20% pacijenata podloženih laparotomiji. U SAD-u se procjenjuje kako se godišnje operira oko 100.000 ventralnih hernija.

Čini se kako je incidencija manja u lateralnom pristupu i korelira s manjim rezom za razliku od medijalnoga većega reza. Prijašnja saznanja kako se većina hernija manifestira do 12 mjeseci nakon laparotomije su danas revidirana s analizama dugoročnog postoperativnoga praćenja te se smatra kako se barem jedna trećina ventralnih hernija javlja u periodu od čak 5 do 10 godina postoperativno od čega 90% hernija nastaje u periodu od 3 godine postoperativno. (Mugge M, et Hughes L, 1985)

#### 1.1.5.2 Faktori rizika za razvoj ventralne hernije

Višestruki faktori rizika su povezani s razvojem ventralne hernije. Neki od rizika se mogu kontrolirati za vrijeme prvotne operacije dok su mnogi ostali specifični za svakoga pacijenta ili su vezani uz postoperativne komplikacije. Rizici specifični za pacijente su starija dob, prisutnost ascitesa, kronična bolest, pothranjenost, uporaba kortikosteroida, diabetes mellitus, pušenje te pretilost. (Makela JT et al. 1995) Urgentni operativni zahvat povećava rizik od nastanka ventralne hernije. Infekcija rana je jedan od najznačajnijih prognostičkih faktora za naknadni razvoj ventralne hernije. (Gys T et Hubens A, 1989) Također je pronađena i povezanost postoperativne sepse i nastanka ovih hernija.

Tehnički aspekti zatvaranja rane također doprinose nastanku ventralne hernije, tako su rane zatvorene pod povećanom tenzijom sklonije razvoju kasnijih disrupcija i nastanku hernije, U svrhu sprječavanja ovakvih ishoda preporuča se ranu šivati kontinuirano kako bi se raspršila napetost uz sami rez. Tako se uzimaju „zagrizi“ fascije od 1 cm na obje strane reza sa svakim prijelazom šava i šivanje napreduje po 1 cm uz dužinu reza. Operacije gdje postoji mogućnost kontaminacije kao što je resekcija crijeva ili upalni peritonitis, operacija malignoma, AAA, zatvaranje stome te operacije s postoperativnim tretiranjem abdominalnog prostora negativnim tlakom što dovodi do zakašnjeloga cijeljenja rane su također pod većim rizikom kasnijeg razvoja ventralne hernije. (Brandl A et al. 2013)

#### 1.1.5.3 Vrste reza i šivanje kao čimbenici u nastanku

Medijalni abdominalni rez ima veći rizik razvoja postoperativne ventralne hernije u odnosu na transverzalni ili kosi i to 11% naprema 4,7% i 0,7%. (Le Huu Nho R et al. 2012) Tehnika šivanja abdominalne fascije je važan faktor u razvoju ventralne hernije (Hesselink VJ et al. 1993) Ponovna laparotomija također. (Sørensen LT et al. 2005) Faktori vezani za iskustvo kirurga, produljenu operaciju i povećani gubitak krvi su također rizični faktori. (Murry BW et al. 2011) Infekcija rane i dehiscencija su važni faktori rizika. 10-godišnji kumulativni rizik za razvoj ventralne hernije nakon dehiscencije rane je 78% bez obzira na vrstu šava ili konca koji je upotrijebljen. (Lamont PM et Ellis H, 1988)

Neki autori izvještavaju kako incidencija raste 1.9 puta nakon infekcije rane dok operacija na prvotno inficiranom ili relativno avaskularnom ožiljkastom tkivu također povećava incidenciju. (Houck JP et al. 1989) Incidencija kod kompliciranih rana je između 10 i 20%. Kontinuirano šivanje sa sporo resorptivnim koncem ili neresorptivnim monofilamentnim

koncem smanjuje incidenciju ventralnih hernija, pa tako i kod herniorafije na kilnom otvoru većem od 4 cm se ovom metodom bilježi manja incidencija. (Ismat M Mutwali, 2014)

Tablica 1, materijal i tehnika šivanja korišteni u prevenciji ventralne hernije, prema: Ismat M Mutwali, App. Med. Sci., 2014; 2(4E): 1491-1497

Tehnika i šav	Rezultati	Autor i godina
Kontinuirani šav medijalnoga reza sintetičkim materijalom	Smanjena incidencija VH	Trimbos, 1992
Povećanje omjera dužine šava i širine rane iznad 4	Smanjena incidencija VH	Israelsson, 1998
Povećanje omjera dužine šava i širine rane iznad 4 kontinuiranom tehnikom šivanja i monofilamentnim sporo resorptivnim šavom	Smanjena incidencija VH i rekurencija	Jargon, 2008
Kontinuirano šivanje metodom „madrac“ i povećanje omjera iznad 4	Superiorno neprekinutim pojedinačnim šavovima	Hoer, 2002
Mali šav s neresorptivnim koncem	Manje postoperativnih komplikacija i VH	Capella, 2007
Kontinuirani šav sporo resorptivnim koncem	Optimalna metoda za šivanje abdominalnih rezova	Van't, 2002
Uporaba „proline“ za šivanje medijalnog reza u pacijenata s visokim rizikom	Efikasno, lako i smanjuje incidenciju VH	Murtaza, 2010
Uporaba malih kontinuiranih šavova i povećanje omjera iznad 4	Smanjena incidencija VH	Millabourn et Israelsson, 2012
Kontinuirano šivanje monofilamentnim sporo resorptivnim koncem	Smanjena incidencija VH	Albertstmeier et Diener, 2012
Mali kontinuirani šavovi	Bolji rezultati u prevenciji VH	Millabourn, 2003
Dugi šavovi prema malim šavovima	Veći „zagriz“ ima veću incidenciju VH (18% u odnosu na 5.6%)	Justinger 2012
Konac s antibakterijskim svojstvima (sporo ili brzo resorptivni)	Ne povećava incidenciju VH	

#### 1.1.5.4 Biološki faktori

Biološki faktori rizika su sve više u prvom planu jer relativno nepromijenjena incidencija postoperativnih ventralnih hernija vjerojatno ima svoju podlogu u njima. Tim faktorima se

smatra: sinteza različitih tipova kolagena, defekti enzima, pušenje i malnutricija. (Bellon JM et Duran HJ, 2008) Defektni metabolizam kolagena i sinteza su jedan od glavnijih čimbenika u razvoju ventralne hernije. Pacijenti s ventralnim hernijama imaju smanjen odnos kolagena tip 1 prema kolagenu tip 3, kao i smanjen omjer matriks-metaloproteinaze-1 prema MMP 2. Kako je kolagen glavni strukturalni protein fascije abdominalnoga zida na koji otpada 80% suhe mase vezivnog tkiva u tom području, lako je pretpostaviti njegovu važnost u nastanku postoperativne ventralne hernije.

Osobe s latirizmom, koji u svojoj podlozi ima poremećaj unakrsnog povezivanja kolagena, su podložnije nastanku hernija općenito. U životinjskih modela je pokazano kako nakon 3 dana od laparotomije dolazi do mehaničkoga raspada matriksa u tkivu ožiljka. Biološki elementi u tragovima, kao što su cink i bakar, važni su za integritet kolagena zbog njihove uloge u sintezi enzima lazil-oksidge koji doprinosi integritetu molekula kolagena. (Ozdemir S et al. 2011)

Prisutnost ostalih bioloških faktora kao što je inhibitor aktivatora plazimogena ili urokinaze u ožiljkastom tkivu također mogu doprinijeti razvoju hernije. U postoperativnom periodu treba oko 7 dana kako bi se postigle vršne koncentracije fibroproliferativnih faktora kao što je TGF-beta koji sudjeluju u cijeljenju rane. (Cromack DT et al. 1987)

Pušenje je dobro poznato kao faktor rizika, smatra se kako periferna hipoksija kod pušača povećava rizik od infekcije te smanjuje potencijal neutrofila da oksidativnim mehanizamom ubiju uzročnike infekcije. Pušači imaju 4 puta veći rizik od razvoja postoperativne ventralne hernije. (Aboian E et al. 2006) Pokazalo se kako prestanak pušenja prije operacije smanjuje rizik od infekcije rane, ali nema dugoročni učinak na razvoj hernije direktno. (Sorensen LL 2012) Pušenje također smanjuje sintezu kolagena i omjer kolagena 1 naprema kolagenu 3. Uz pušenje je također povezana degradacija vezivnoga tkiva kroz povećanu aktivnost proteinaza i smanjenu aktivnost inhibitora proteinaza.

Cijeljenje tkiva je anabolički proces koji zahtijeva energiju i adekvatne hranjive sastojke iz prehrane. Pacijenti koji su pothranjeni ili imaju sindrom sistemskog inflamatornog odgovora (SIRS) koji je obilježen snažnom kataboličkom reakcijom organizma su podložni produženome cijeljenju rane. Američka organizacija Veterans Administration (VA) je identificirala u jednoj od studija nisku koncentraciju albumina kao predisponirajući faktor za nastanak postoperativne ventralne hernije. (Best WR et al. 2002) Nedostatak vitamina B1, B2, C, A i B6 pogoduje promijenjenom cijeljenju rane i slabijoj izdržljivosti ožiljka.

Tablica 2. Faktori rizika za ventralne hernije. Prema: Ismat M Mutwali, App. Med. Sci., 2014; 2(4E): 1491-1497

Faktori rizika vezani uz pacijenta	Dob iznad 69 godina Muški spol Pretilost; BMI iznad 25 Komorbiditeti: Diabetes mellitus, KOPB, opstruktivna žutica, imunosupresija kod pacijenata s transplantiranim organom, kemoterapija i terapija kortikosteroidima
Faktori rizika vezani uz operaciju	Urgentna operacija, operacija crijeva, AAA, stoma, ponovna laparotomija, peritonitis Tehnika šivanja i vrsta konca Infekcija rane, dugo trajanje operacije, povećani gubitak krvi, iskustvo kirurga
Biološki faktori	Sinteza kolagena i metaloproteinaza Pušenje Pothranjenost

#### 1.1.5.5 Klinička manifestacija

Pacijent se može žaliti na nabreklinu u abdominalnom zidu koja potiče iz dubine reznoga ožiljka. Takva tvorba može pacijentu zadavati teškoće, ali i može biti samo kozmetički defekt. Simptomi se uglavnom pojačavaju kašljanjem ili naprezanjem, kada sadržaj kile protrudira potaknut povećanim intraabdominalnim tlakom. Kod velikih hernija koža može pokazivati znakove ishemije ili nekroze uzrokovane pritiskom koja može progredirati do nastanka ulceracija. Pri pregledu je herniju uglavnom lako za prepoznati vizualno, a njene rubove utvrditi palpacijom. Poželjno je pregledati čitav abdominalni zid uz rez i pažljivo palpirati jer nije rijetkost da se nađu multiple hernije. (Michael J. Zinner, Stanley W. Ashley, Maingot's abdominal operations, 12th ed. 2013.)

#### 1.1.6 Liječenje

Liječenje ventralne hernije je operativno. Koriste se tri kirurška pristupa u liječenju ventralnih hernija: šivanje hernije (herniorafija), otvorena laparotomija s prostetičkim *meshom* (hernioplastika) i laparoskopski pristup. Glavna problematika vezana uz operativno zbrinjavanje ventralnih hernija je visoka rekurencija hernije.

Danas je dobro poznato kako je umetanje *mesha* smanjilo incidenciju rekurirajućih hernija. Generalno gledano, herniorafija se koristi kod kila manjih od 4 cm s dobro očuvanim okolnim

tkivom. Za veće kile ili one s popratnim multiplim manjim defektima se preporuča zbrinjavanje s *meshom*, iako neke studije, kao što je (Luijendijk RW et al. 2000) navode kako je i ovakav pristup popraćen visokom trogodišnjom kumulativnom incidencijom rekurirajuće hernije, i to 24% kod operacije primarne hernije i 20% kod rekurentne za razliku od 43% i 58% kod operacije već rekurentne hernije. (Michael J. Zinner, Stanley W. Ashley, Maingot's abdominal operations, 12th ed. 2013.)

#### 1.1.6.1 Herniorafija

Ovakva operacija se provodi pod generaliziranom anestezijom zbog dobrog opuštanja muskulature abdominalnoga zida. Koža se otvara na mjestu prijašnjeg reza i pristupa se disekciji kroz subkutana tkiva. Identificira se kilna vreća te se oslobađa od priraslica za okolno tkivo elektrokauterizacijom. Tako se kilna vreća oslobađa od anteriornih veza s abdominalnim zidom što omogućava povratak njenoga sadržaja u abdominalnu šupljinu. Fascija se oslobađa od mekih česti u širini od najmanje 3 cm što omogućava približavanje zdravog tkiva medijalno u liniju šava. Fascija se zatim šiva isprekidanim slojem neresorptivnoga konca. Koža nad defektom se zatvara intradermalnim šavom ili metalnim kopčama. U slučaju pojave tenzije pri pokušaju zatvaranja abdominalnoga zida provodi se odvajanje komponenti istoga kako bi se mobilizirala fascija i omogućilo njeno medijalno približavanje. Prvo se mobilizira koža i meke česti od podložeće fascije, zatim se vanjski kosi mišić disekcijom oslobađa od unutrašnjeg kosog mišića te od ravnoga mišića. Ovakva tehnika omogućava dobru pokretljivost abdominalnog zida i može se upotrijebiti u slučaju komplicirane rane. (Ramirez OM et al. 1990)

#### 1.1.6.2 Hernioplastika

Hernioplastika ili *mesh* operativno zbrinjavanje hernije je postupak pri kojemu se uz pomoć „zakrpe“ od neresorptivnog prostetičkog materijala koji se stavlja preko defekta zatvara ventralna hernija. Postupak je povezan s niskom incidencijom komplikacija perioperativno i postoperativno u donosu na otvoreni pristup herniorafije. Mrežica se ušiva u fasciju ili duboko prema peritoneumu ili između peritoneuma i abdominalnoga zida. Operacija je slična pristupom herniorafiji što se tiče reza, pristupa defektu i disekciji fascije od priležećega mekoga tkiva. Oslobađanje same kilne vreće može biti komplicirano i zahtjevno zbog opsežnih priraslica nastalih u vrijeme primarne operacije. Mrežica se postavlja ili anteriorno u odnosu na fasciju ili inferiorno iz same trbušne šupljine. Ponekad je nemoguće ostati ekstraperitonealno i mora se pristupiti intraperitonealnoj disekciji. Kod takvoga pristupa se



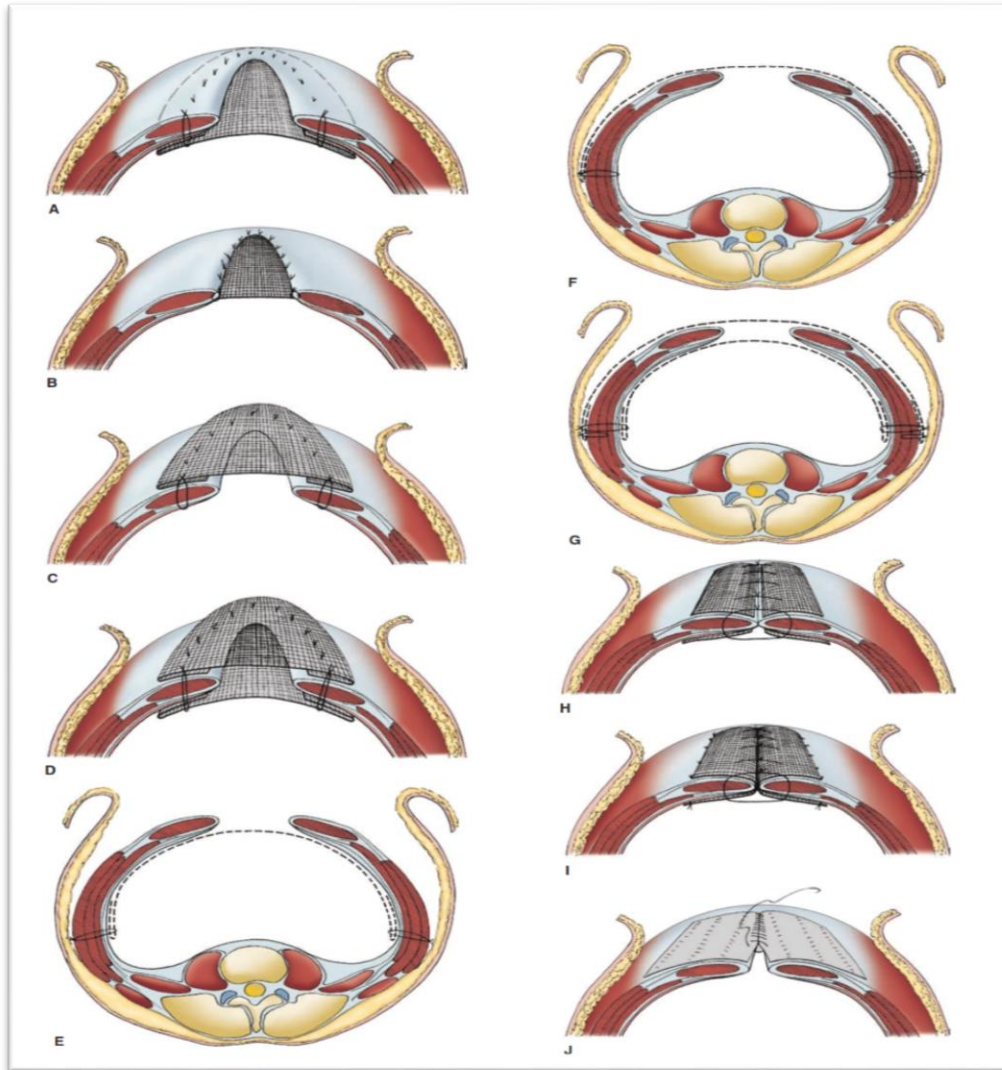
treba paziti da ne dođe do izravnoga dodira crijeva i i *mesh* zakrpe, da bi se to spriječilo često se dio omentuma uvlači između njih. (Michael J. Zinner, Stanley W. Ashley, Maingot's abdominal operations, 12th ed. 2013.)

Mrežica se ušiva isprekidano na više mjesta kroz cijelu cirkumferenciju zakrpe kako bi se osiguralo raspršenje tenzije preko čitave površine s velikim neresorptivnim koncem. Trenutno je dostupno više varijanti *mesha* za ventralne hernije. Oni se mogu grupirati u one sastavljene od sintetskoga materijala i one sastavljene od biološkoga. Sintetski koriste polipropilen ili polifluortetraetilen (ePTFE) u kombinaciji s materijalom koji služi kao barijera koja sprječava adheziju na crijeva. Iako se oba materijala koriste u liječenju ventralnih hernija, oni imaju poprilično različita svojstva.

Mrežice od polipropilena su mikroporozne i dopuštaju urastanje tkiva što dovodi do organizacije u strukturu sličnu normalnome tkivu. ePTFE mrežice su više mikroporozne te ne promoviraju toliko urastanje tkiva što dovodi do stvaranja manje adhezija, ali i zahtijeva bolju fiksaciju kako bi se spriječila disrupcija. Biološke mrežice su građene od acelularnog dermalnoga matriksa od čovjeka, svinje ili fetalnih kravljih uzoraka. Iako su dugoročni učinci biološkog *mesha* još uvijek u istraživanju, pokazalo se kako su više otporni na infekciju od njihovih sintetskih analoga te su adekvatniji za korištenje u inficiranom ili kontaminiranom polju. (Bachman S, Ramshaw, B 2008) U tu se svrhu i koriste.

Poznato je kako herniorafija ili uklanjanje prostetskoga *mesha* dovode do visoke učestalosti ponovnog povratka hernije i taj dio operacija sada sve više dobiva na važnosti s biološkim *meshom* kao prvim izborom kako bi se smanjila mogućnost infekcije, poboljšao oporavak i premostio period do čiste rane.

Biološki graftovi imaju različita svojstva ovisno o tkivu iz kojega proizlaze. Ako su bazirani na dermisu, bilo ljudskome ili svinjskome, pripremljeni su na takav način da je kolagen i elastin ostao intaktan unutar matriksa. Njihova je prednost dobra otpornost na infekciju, ali s vremenom degradiraju i slabe zbog raspada elastina što može dovesti do eventracije ili rekurencije hernije. U svrhu povećanja otpornosti grafta koriste se glutaraldehid i heksametilen diizocijanat koji omogućavaju unakrsno povezivanje unutar mrežice te ju čine rezistentnijom na enzimsku razgradnju. Nedostatak ovakvoga „pojačavanja“ *mesha* je u tome što se sprječava tkivna inkorporacija u nativno tkivo. (Michael J. Zinner, Stanley W. Ashley, Maingot's abdominal operations, 12th ed. 2013.)



Slika 1. Varijacije postavljanja *mesha* kod operacije ventralne hernije. Prema: Michael J. Zinner, Stanley W. Ashley, Maingot's abdominal operations, 12th ed. 2013. str. 153.

### 1.1.6.3 Laparoscopska metoda

Ovom metodom se defektu prilazi s posteriorne strane te ne zahtijeva disekciju unutar ožiljkastoga tkiva. Ova metoda također omogućava identifikaciju dodatnih multiplih manjih defekata za vrijeme same operacije. Pristup se omogućava insuflacijom kroz gornji lijevi kvadrant uz anteriornu aksilarnu liniju kako bi se izbjeglo oštećenje više lateralno postavljene slezene. Kada se završi s insuflacijom i postave se instrumenti, pristupa se često potrebnoj laparoscopskoj adheziolizi kako bi se pristupilo čitavom defektu. I ovdje je cilj osloboditi cirkumferentno područje od 3 do 4 cm kako bi se *mesh* mogao postaviti preko čitavoga defekta. Nakon toga se kilna vreća retraktira i ekscidira iznutra. Nakon određivanja veličine potrebnog

*mesha*, on se reže na adekvatne proporcije kako bi dovoljno pokrio defekt i ravnomjerno rasporedio tenziju nakon ušivanja. *Mesh* se savija i uvodi u abdominalnu šupljinu te se zatim adekvatno ušije u slojeve fascije, a ako je potrebno može se i laparoskopski postaviti i metalne kopče.

Tablica 3. Neke od procedura korištene u prevenciji ventralnih hernija. Prema: Ismat M Mutwali, App. Med. Sci., 2014; 2(4E): 1491-1497

Procedura ili intervencija	Rezultati	Autor
Polygalactin <i>mesh</i> za visokorizične pacijente	Ne povišuje incidenciju VH	Pans, 1995
Incizije <i>m. rektusa</i> za smanjivanje napetosti	Sigurno, smanjuje stopu dehiscencije rane i VH	Marwah, 2005
Uporaba bioresorptivnog „čepa“ za prevenciju VH na mjestu insercije troakara	Jednostavno za izvedbu i efikasno	Moreno, 2008
Subfascijalni neresorptivni <i>mesh</i> kod medijalnog reza u visokorizičnih pacijenata	Sigurno, efikasno i pojačava otpornost rane	El-Khadrawy, 2009
Uporaba biološkoga <i>mesha</i> kod visokorizičnih pacijenata	Sigurno, efikasno, smanjuje incidenciju sa 17.7% na 2.3%	Liaguna, 2011
Preperitonealni „Proline“ <i>mesh</i> kod visokorizičnih pacijenata	Sigurno i efikasno u sprječavanju VH	Hidalgo, 2011
Postavljanje „Proline“ <i>mesha</i> preperitonealno u visokorizičnih pacijenata	Efikasno u smanjivanju stope VH	Aborayia, 2013

### 1.1.7 Komplikacije

Najvažnija komplikacija otvorene herniorafije je rekurentna hernija. U nekim slučajevima ona može dostizati 30 do 50%, posebno ako se ova metoda koristi na kilnim otvorima većima od 4 cm. Otvorena hernioplastika s *meshom* također ima 10% pojavnost rekurentne hernije. Stvaranje hematoma ili seroma su također komplikacije koje zahtijevaju postavljanje zatvorenoga sukcijskoga drena koji u blizini prostetičkoga *mesha* može biti ulazna vrata infekciji. Infekcija rane u otvorenoj herniorafiji je oko 5%. Komplikacije vezane uz laparoskopsku operaciju su hernijacija na mjestu uvođenja *porta*, ozljeda vaskularnih struktura postavljanjem troakara te ozljeda crijeva tokom adheziolize. Incidencija infekcije *mesha* je manja nego u otvorenoj

operaciji, ali je treba imati na umu. Incidencija povratka hernije se kreće između 1 i 10%. (Thoman DS, Phillips ES, 2002) Laparoskopski pristup je praćen s manje postoperativnih komplikacija, nižom stopom infekcije rane i zakrpe, nižom stopom rekurirajućih hernija i kraćim boravkom u bolnici. (Muhammad SS et al. 2009)

## 1.2 Aneurizme

Aneurizma kao klinički entitet naziv dobiva iz grčkoga aneurysma što znači proširenje. Prema trenutnim standardima aneurizmu definiramo kao trajno lokalizirano proširenje koje predstavlja 50% veći promjer arterije od očekivanoga. Ovisno o arteriji i njejoj lokalizaciji za vrijednost proširenja uzimamo najbliži nepromijenjeni promjer iste arterije ili, ako nedostaje normalni segment arterije, mjerenje se vrši na osnovi procjene raspona normalne veličine pojedinih arterija. Aneurizme se klasificiraju prema lokalizaciji, veličini, obliku i etiologiji. Aneurizma je proširenje svih slojeva arterijske stijenke (aneurysma vera) za razliku od „lažne“ aneurizme ili pseudoaneurizme koja ne sadrži nikakve elemente arterijskoga zida već predstavlja hematoma koji nastaje iz lokalizirane arterijske disrupcije sa perzistentnim kanalom prema arteriji koji je obuzdan okolnim vezivnim tkivom. Nakon dužeg perioda takav hematoma zbog fibrozne reakcije može se organizirati te sličiti pravoj aneurizmi čak i za vrijeme operacije. (Rutherford LP et al. 2005)

### 1.2.1 Klasifikacija aneurizme

Aneurizme se klasificiraju prema svojoj lokaciji, obliku, veličini i etiologiji. Prema obliku aneurizme se dijele na vrećaste (sakularne) i vretenaste (fuziformne). Pri toj podjeli treba imati na umu kako je to više kontinuum istoga nego dvaju odvojenih entiteta. Generalno uzeto u obzir sakularne aneurizme imaju veću tendenciju rupturi zbog više razloga od kojih je njihov ekscentrični oblik i krvno-tlačna dinamika jedan od važnijih. Etiološka podjela aneurizmi je klinički jedna od važnijih jer se odnosi na prirodu nastanka iste, ali isto tako i na terapijski postupak te se prema tome svrstavaju u 8 skupina. (Rutherford LP et al. 2005)

Jednom dijelu aneurizmi je etiologija poznata, kao na primjer nastanak aneurizmi u osoba s poremećajima vezivnoga tkiva kao što je Marfanovim sindrom, Ehlers-Danlosov sindrom ili cistična medijalna nekroza. Također, uzrok kongenitalnim aneurizmama može biti Turnerov sindrom ili Menkesov sindrom. Infektivne aneurizme nastaju djelovanjem bakterija, gljivica ili

među poznatijima i u prošlosti češćim, uzročnikom izdvojio bih sifilis. U etiologiji aneurizmi važna je također i trauma, na primjer: nakon disekcije. Ipak unatoč poznatim uzrocima nekih aneurizmi najveći dio se klasificira u aterosklerotske jer se najviše povezuju sa aterosklerotskim promjenama koje se nalaze u arterijama, posebno kod starijih pacijenata koji i pokazuju veću pojavnost istih. No aterosklerotske se aneurizme danas kao naziv pokušavaju izbjegavati zbog spoznaje kako je njihova etiologija mnogo kompleksnija nego što taj naziv obuhvaća tako da je prigodniji termin degenerativna ili nespecifična aneurizma. Po učestalosti nakon degenerativnih aneurizmi najčešće su infektivne. (Šoša et al. 2007)

Tablica 4. Vrste aneurizmi. Prema: Šoša i suradnici, Kirurgija 2007, str. 694.

<i>Vrste aneurizmi</i>	
Vrsta	Primjer
kongenitalne	idiopatske tuberozna skleroza Turnerov sindrom Menksov sindrom
bolesti vezivnog tkiva	Marfanov sindrom Ehlers – Danlosov sindrom cistična nekroza medije bobičaste (mozak)
degenerativne	nespecifične – aterosklerotske fibromuskularna displazija
infektivne (mikotičke)	bakterijske gljivične sifilitične
upalne etiologije (vaskulitis)	Takayasuova bolest Behçetova bolest Kawaskaeiva bolest poliarteritis nodosa sistemski lupus eritematosus
postdisekcijske	idiopatske cistična medijalna nekroza traumatske
poststenotičke	sindrom gornje torakalne aperture koarktacija
pseudoaneurizme	traumatske disrupcije anastomoze
miješane	upalna bolest abdominalne arterije združene s trudnoćom

### 1.2.2 Lokalizacija aneurizmi

Najčešće zahvaćeni arterijski segment aneurizmom je infrarenalni dio aorte (65%), torakoabdominalni dio u 19%, a torakalni u 2% slučajeva. Izolirane aneurizme ilijačnih arterija se javljaju u 1% bolesnika. Od aneurizama perifernih arterija najčešće su poplitealne koje su 70%, zatim aneurizme karotida s 4% ,dok su visceralne i renalne arterijske aneurizme rijetkost. (Šoša et al. 2007)

### 1.2.3 Klinička slika

Klinička prezentacija aneurizme ovisi o njoj lokaciji, veličini, vrsti i drugim faktorima kao što su poremećaji vezivnoga tkiva pacijenta, hipertenzija ili korištenje lijekova ili nekontroliranih farmakoloških supstanci. Aneurizme mogu biti simptomatske ili asimptomatske te često biti slučajan nalaz u dijagnostici raznim metodama određenih struktura.

Ako su simptomatske jedna od prvih manifestacija može biti ruptura, kompresija susjednih struktura, tromboza ili čak sepsa. Pacijenti također mogu imati pulzacije u području arterije, nalaz ovakve pulsirajuće tvorbe ovisi o položaju same aneurizme, pacijentovom debljinom i konstitucijom. Ako naglo nastane tromboza, praćena je distalnom ishemijom. Degenerativne aneurizme aorte, ilijačnih arterija ili visceralnih arterija su sklonije rupturi dok su femoralne ili renalne aneurizme sklonije trombozi i embolizaciji. (Rutherford et al. 2005)

## 1.3 Aneurizma abdominalne aorte

### 1.3.1 Patogeneza

AAA predstavlja degenerativni proces koji se ne može objasniti samo aterosklerotskim promjenama već mnogim čimbenicima koji doprinose u većoj ili manjoj mjeri razvoju same aneurizme. Zid aorte se ne sastoji samo od glatkih mišića već i od važnih proteina matriksa kolagena i elastina koji su organizirani u koncentrične slojeve kako bi podnijeli arterijski tlak. Normalna aorta ima postepenu redukciju broja elastinskih slojeva u mediji kako se spušta prema svome distalnome dijelu a uz to se prati zadebljanje intime.

Halloran i kolege navode kako uz takvu strukturalnu promjenu ide i redukcija kolagenskog i elastinskoga sadržaja u aorti. Histološke opservacije zida aneurizmi govore u prilog kako

smanjeni udio elastina i njegova fragmentacija omogućava stvaranje predilekcijskoga mjesta za nastanak aneurizme. Uzevši u obzir kako se elastin ne stvara u aorti odrasle osobe i ima poluvijek od 40 do 70 godina (Shah PK 1997) i njegovu važnost kao nosača tereta arterijskoga tlaka, a kolagensku ulogu sigurnosne mreže koja prevenira rupturu nakon nastanka aneurizme (Dobrin PB et Mrkvicka R 1994) nameće se kao jedan od važnih elemenata biološke dinamike razvoja bolesti kod starijih pacijenata. Nepostojanje vasa vasorum u infrarenalnom dijelu aorte se pripisuje manjku nutrijenata koji dovode do moguće degeneracije.

Porast proteoličkih enzima u odnosu na njihove inhibitore također ukazuje na njihovu ulogu u degeneraciji aortne medije, posebno tkivnog inhibitora metaloproteinaze 1. ( Craig SR 1993) Porast udjela matriks metaloproteinaza, posebno MMP 9 (Mcmillan WD 1997) povezan je s povećanim promjerom aneurizme i ubrzanim povećanjem istoga. Reaktivni kisikov peroksid ili još jači kisikov superoksid je također pronađen u većim količinama u AAA. (Miller FJ Jr 2002)

Histološke studije AAA pokazuju kako ne samo fragmentacija i smanjenje elastina već i kronični adventicijski i medijalni inflamatorni infiltrat koji se razlikuje od aortne okluzivne bolesti doprinosi razvoju AAA. (van der Bliet JA et Bolli AP 2003) Uz AAA se također povezuje *Chlamydia pneumoniae* kao mogući stimulus koji uključuje autoimunu podlogu (Willis A et al. 1996) dok su Tilson i suradnici identificirali protein matriksa koji su nazvali aortic aneurysm antigenic protein (AAAP-40) koji je imunoreaktivan sa IgG-om izoliranim iz zida aorte. (Xia S et al. 1996) Taj protein je autoantigen koji je sličan kolagenskom mikrofibrilu a mikrofibrili su poznati kao važni u sprječavanju aneurizmi kao što je vidljivo kod defekta fibrila u Marfanovom sindromu. (Dietz et al. 1991)

Molekularna mimikrija se smatra povezana s degenerativnim promjenama koje su primijećene kod infekcije *Treponemom pallidum* i citomegalovirusom i njihovom povezanošću s AAA. (Ozsvath KJ et al.1996) Također je primijećeno familijarno grupiranje AAA kod pacijenata koji prolaze operaciju s 15 do 25% učestalosti. (Webster MW et al. 1991) Iako genetska podloga i dalje nije dovoljno objašnjena čini se kako ima obilježja multifaktorske kombinacije genetskih i okolišnih faktora. (Kuivaniemi H et al. 2003)

### 1.3.2 Epidemiologija AAA

AAA je velikim djelom bolest starije populacije i to češće muškaraca. Učestalost postupno raste nakon pedeset godina starosti. Kod muškaraca je 2 do 6 puta učestalija nego kod žena. (Katz DJ et al. 1994) Incidencija se kreće oko 3 do 117 po 100000 osoba-godina. Ultrazvučni

skrining programi i obdukcije govore u prilog prevalencije AAA koja je veća od 3 cm od 3% do 10% u zemljama zapadnoga svijeta. (Wilmink AB, Quick CR 1998) Dok je prevalencija AAA iznad 4 cm od 1% do 5% u muškaraca starijih od 60 godina i 2% do 3% kod žena starijih od 65 godina. U Republici Hrvatskoj ima oko 1800 do 2000 zabilježenih slučajeva AAA iako bi po nekim europskim i svjetskim istraživanjima trebalo biti oko 7000 slučajeva. U SAD-U studija Veterans Administration (VA) na više od 73000 pacijenata od 50 do 79 godina kao najviše povezani čimbenik rizika s AAA povezuje pušenje. S 5 puta većim rizikom. Od ostalih visoko povezanih navode muški spol, dob, pripadnost bijeloj rasi i pozitivnu obiteljsku anamnezu s rizicima od 5.6,1.7,2,2. (Rutherford LP et al. 2005)

### 1.3.3 Dijagnostika

Oko 50 do 75 % AAA nema nikakvih simptoma ,otkrivaju se slučajno kao palpabilni pulsirajući tumor ili na rendgenogramu a također se mogu zamijetiti u malog broja bolesnika kao fini vaskularni šum nad bifurkacijom ilijačne arterije ili femoralno.

Od simptoma koji mogu navesti na dijagnostičku pretragu mogu biti retroperitonealna bol, lumbago zbog kompresije na lumbosakralne kralješke, bolnost na palpaciju, osjećaj težine u trbuhu, akutne ishemije ilijačne arterije, distalna embolizacija arterija stopala, mučnine ili ulkusi zbog kompresije na duodenum, subileus zbog priraslica na crijeva i još neke. Konačna dijagnoza se postavlja na temelju kontrastne kompjuterizirane tomografije ,spiralnog CT-a i spiralnog višestrukog CT-a. Nalazi dobiveni s MR i MRA se mogu uspoređivati s nalazima CT-a , ali su rjeđe korišteni u praksi zbog povećanoga troška, dok im je prednost neizlaganje pacijenta kontrastnom sredstvu i zračenju.

Spiralni CT omogućava točno utvrđivanje veličine aneurizme, njen odnos s ostalim strukturama poput visceralnih i renalnih arterija, omogućuje otkrivanje venoznih anomalija poput retroaortne renalne vene i duplikatne vene kave ili identifikaciji potkovastog ili bubrega s pelvičnim smještajem čije postojanje mjenja kirurški pristup. Važnost CT-a je i u prikazu suspektnih inflamatornih aneurizmi kao i u otkrivanju prikrivene bolesti u abdomenu. Vrijednost takvog prikaza je posebno važna u u jukstarenalnim ili suprarenalnim aneurizmama gdje se nakon slikovnog prikaza može definirati mjesto *clampinga* uzevši u obzir izlazišta ostalih visceralnih arterija. CT također omogućava lako prepoznavanje kalcifikata u arteriji. Skrining iako nije prihvaćen kao standardna metoda u većini država je u par studija kao što je MASS (The Multicentre Aneurysm Screening Study) pokazuju kako se ultrazvučnim



skriningom može smanjiti mortalitet povezan uz AAA, posebno kod muškaraca iznad 60 godina ili osoba s drugim rizičnim faktorima.

#### 1.3.4 Rizik od rupture

S hemodinamskog stajališta ruptura AAA nastaje kada sile unutar AAA pređu snagu zida aorte. Laplaceov zakon govori kako je tenzija zida idealnog cilindra direktno proporcionalna njegovom polumjeru i intraluminarnom tlaku te obrnuto proporcionalna debljini zida. Iako prave AAA nikada nisu idealni cilindri i imaju zid varijabilne debljine i snage teoretski se može reći kako AAA većeg promjera i hipertenzija povećavaju rizik od rupture. Trenutačni podatci govore kako AAA ispod 4 cm praktički nemaju rizik od rupture, AAA od 4 do 5 cm imaju 0.5 do 5% rizik od rupture godišnje, od 5 do 6 cm, 3 do 15% rizik od rupture godišnje, 6 do 7 cm imaju 10 do 20% rizik od rupture godišnje, 7 do 8 cm, 20 do 40% i one iznad 8 cm rizik od 30 do 50% godišnje. U ovome dijelu je također važno naglasiti i brzinu povećanja aneurizme koja ulazi u obzir jer približava pacijenta višim vrijednostima rizika od rupture prije. Procjena očekivanog povećanja AAA predviđa dostizanje veličine aneurizme kojom pacijent postaje kandidat za elektivnu operaciju. Studije pokazuju kako aneurizme rastu brže što su veće. (Limet R et al. 1991)

Brzina rasta se najbolje prikazuje eksponencijalnom funkcijom početne veličine AAA. Za jednogodišnji interval ta funkcija predviđa porast aneurizme za 11% u odnosu na originalnu veličinu. Pregled literature i analiza Hallina i suradnika 14 govori o 0.33 cm godišnjem porastu za AAA od 3 do 3.9cm, 0.41cm po godini za AAA od 4 do 5 cm i 0.51cm po godini za AAA veće od 5 cm. Iako se ovakva predviđanja mogu uzeti u obzir za populacijski i generalno gledano, mora se uzeti u obzir individualne varijacije gdje neki pacijenti pokazuju neočekivane skokovite poraste koji se izmjenjuju s periodima relativnog mirovanja. Takve periodične ili ubrzane promjene se povezuju s pušenjem, dobi, teškom srčanom bolešću i moždanim udarom kao i s još mnogim drugim faktorima. (Chang JB et al. 1997) Pokušaji medikamentozne terapije sprječavanja povećanja AAA se za sada nisu pokazali učinkovitima, beta blokatori za koje se pretpostavilo da će imati djelovanje i koji su se pokazali određeni učinak na životinjskim modelima su se pokazali neučinkovitim u ispitivanjima na ljudima. (Wilmink AB et al. 2000) Doksiciklin se pokazao učinkovitim u usporavanju rasta AAA u manjem istraživanju (Mosorin M et al. 2001) s vjerojatnim djelovanjem na *C. pneumoniae* i na supresiju MMP 9 kao jednim od faktora u etiopatogenezi. (Curci JA et al. 1998)

### 1.3.5 Terapija i kontrola

Pacijenti sa niskim rizikom rupture bez dodatnih faktora rizika se prate i definitivno trebaju prestati pušiti i treba se kod njih agresivno kontrolirati hipertenzija . Kod praćenja takvih pacijenata se preporuča kontrola CT-om a ne ultrazvukom zbog konstantnog dokazanog ultrazvučnog podcjenjivanja veličine aneurizme za oko 2 do 4 mm u odnosu na mjere dobivene CT-om. (Shuman WP et al. 1988) Kirurški tretman je definitivno i jedino realno liječenje AAA , posebno kod većih aneurizmi koje se ubrzano povećavaju i imaju veću sklonost rupturi.

### 1.3.6 Indikacije i kontraindikacije za kirurško liječenje

Indikacije za operaciju aneurizme aorte se dijele na vitalne, apsolutne i relativne. Svakoga se pacijenta treba detaljno pregledati, uzeti detaljnu povijest bolesti, nalaze potkrijepiti dijagnostičkim slikovnim metodama o kojima je prije bilo riječi, te osnovnim laboratorijskim nalazima. Podaci dobiveni tim pretragama su ključni u određivanju perioperativnoga rizika te životnog vijeka pacijenta. Faktori dobiveni tim pretragama ne samo da utječu na odluku o elektivnoj operaciji već i na fokus perioperativnog tretmana kako bi se smanjili rizici koji se mogu modificirati. Arterijska bolest srca je najvažniji i najčešći uzrok ranog i kasnog mortaliteta nakon operacije AAA. (Roger VL et al. 1989)

KOPB je također neovisni čimbenik rizika koji se uzima u obzir u odluku o operaciji zajedno sa razinom serumskoga kreatinina. Kod arterijske bolesti srca pacijente se klasificira u nisko, srednje i visoko rizične .Visoko rizični pacijenti, poput onih s nestabilnom anginom zahtijevaju dodatnu detaljniju dijagnostiku u procjeni rizika a oni s niskim rizikom se mogu podvrgnuti elektivnoj operaciji bez daljnjih pretraga. Steyerberg i suradnici u metaanalizi su identificirali 7 prognostičkih čimbenika koji su neovisno prediktivni za operativni mortalitet nakon elektivne operacije AAA. (Steyerberg EW et al. 1995) Očekivani životni vijek je također jedan od odlučujućih čimbenika u odluci o operaciji .

Pacijenti koji prođu elektivnu operaciju AAA imaju sniženi očekivani životni vijek sa dobno i spolno usklađenom populacijskom skupinom. Odluka o operaciji se donosi uzevši u obzir sve ove čimbenike i njihovom pažljivom evaluacijom kako bi se postigao najbolji mogući ishod za pacijenta. Kontraindikacije za kirurško liječenje postoje u 0.2% pacijenata planiranih za elektivni zahvat.

Tablica 5. Rizik od ruptуре AAA prema veličini u 12 mjesecom periodu. Prema: Crononwett & Johnston, Rutherford's vascular surgery, 8<sup>th</sup> ed. (2014), str. 2007.

Range of Potential Rupture Rates for a Given Size of Abdominal Aortic Aneurysm	
AAA Diameter (cm)	12-Month Rupture Risk (%)
3.0-3.9	0.3
4.0-4.9	0.5-1.5
5.0-5.9	1-11
6.0-6.9	11-22
>7	>30

Tablica 6. Indikacije i kontraindikacije za operaciju AAA. Prema: Šoša i suradnici, Kirurgija, (2007), str. 702.

Vitalna indikacija	Apsolutna indikacija	Relativna indikacija	Kontraindikacije za operaciju
<ul style="list-style-type: none"> <li>- ruptura aneurizme aorte</li> <li>- zadržana ruptura</li> <li>- simptomatska aneurizma aorte (predznaci rupture)</li> </ul>	<ul style="list-style-type: none"> <li>- promjer AAA &gt;5 cm i TAA &gt;6 cm</li> <li>- raslojavanje stijenke ili tromba AA</li> <li>- asimetrija AA i nepravilna raspodjela intraluminalnoga tlaka krvi na stijenku (shear stress)</li> <li>- rast AA &gt;0,5 cm u 6 mjeseci (CT)</li> <li>- lokalizirano izbočenje stijenke aneurizme</li> <li>- stijenke AA s trnovima kralježnice</li> <li>- aneurizma bez intraluminalnoga tromba</li> <li>- obiteljska anamneza rupture AA</li> </ul>	<ul style="list-style-type: none"> <li>- asimptomatska aneurizma (aAA) i pridružene bolesti koje značajno povećavaju rizik operacije</li> <li>- aAAA promjera &lt; 5 cm ili aTAA &lt; 6 cm</li> </ul>	<ul style="list-style-type: none"> <li>- umirući bolesnik</li> <li>- bolesnik s nepopravljivim neurološkim deficitom</li> <li>- bolesnik sa sepsom koji ne reagira na liječenje</li> <li>- anatomski nemoguć pristup na AA</li> <li>- bolesnik koji ne pristaje na zahvat</li> </ul>

## 1.4 Kirurško liječenje AAA

Kirurško liječenje AAA se može provesti raznim tehnikama i metodama od kojih je najučestalija otvorena rekonstrukcija s anteriornim transperitonealnim pristupom ili retroperitonealnim pristupom. Minimalno invazivna direktna kirurgija aorte (MIDAS) obuhvaća dvije podgrupe operacijskih postupaka; laparoskopsku kirurgiju AAA i „*hand assisted*“ MIDAS. Endovaskularna kirurgija aneurizmi aorte (EVAR) je uvedena 1991 g. Bolesnicima s kontraindikacijama za operativni zahvat daju se antihipertenzivi skupine bata blokatora i prati se njihovo stanje svakih 6 mjeseci te se pokušava ukloniti čimbenike rizika.

Transperitonealni medijalni pristup je pogodan zbog mogućnosti brzoga izvođenja i širokog pristupa abdomenu što nalazi svoju primjenu u slučaju rupture aneurizme, potrebom za pregledom većega dijela abdomena, nesigurne dijagnoze, lijevostrane vene kave, velikih bilateralnih ilijačnih aneurizmi i pristup objema renalnim arterijama. Medijalni pristup je češće povezan s pulmonarnim komplikacijama za razliku od transverzalnoga te je također povezan s češćim kasnijim postoperativnim hernijama. Novija istraživanja i poput onoga Cambria i suradnika ne pokazuju zamjetne razlike između transperitonealnoga i retroperitonealnoga pristupa što se tiče pulmonarnih komplikacija, potrebe za tekućinama i krvlju ili ostalih postoperativnih komplikacija osim kasnijeg povratka oralnom uzimanju tekućine. (Cambria RP et al. 1990) Retroperitonealni pristup ovisno o strani na kojoj se izbodi također ima svojih nedostataka i prednosti. Općenito ako se izvodi ima dobru mogućnost prikazivanja suprarenalnih i infrarenalnih dijelova aorte ali vrlo lošu mogućnost pristupa i prikaza kontralateralne renalne arterije i ilijačnih arterija. Nedostatak ovoga pristupa je nemogućnost pregleda intraabdominalnih organa osim ako se peritoneum namjerno ne otvori. Kod takvog pristupa se preferira rez s lijeve strane koji ide od lateralne margine rektusa do 10og ili 11og interkostalnog prostora. Preferira se zbog lakše mobilizacije i retrakcije slezene u odnosu na jetru kod desnog pristupa. Desni pristup se koristi kada postoji specifična abdominalna patologija ili okolnost kao što je stoma.

### 1.4.1 Anatomija i metoda transperitonealnog pristupa u operaciji AAA

Nakon ulaska u abdominalnu šupljinu kroz transperitonealni pristup, abdomen se detaljno pregleda kako bi se isključila bilo kakva druga patologija i kako bi se procijenila veličina i proširenost aneurizme. Transverzalni kolon se retraktira superiorno, a Tretzov ligament se

podjeli kako bi se omogućila retrakcija tankoga crijeva desno. Lijevo od mezenterija tankoga crijeva se radi longitudinalni rez u peritoneumu kako bi se predočila aneurizma.

Taj rez se proteže od inferiorne granice pankreasa do razine nepromjenjenih ilijačnih arterija distalno. Pri tome se pazi kako se ne bi oštetili ureteri posebno ako se prikazuje ilijačna bifurkacija. Također se pazi na autonomne živce pelvisa koji prolaze preko i anteriorno od proksimalne lijeve zajedničke ilijačne arterije te ih se treba reaktivirati s pridruženim retroperitonealnim tkivom kako se ne bi prerezali. Treba se identificirati lijeva renalna vena i reaktivirati superiorno ako je potrebno kako bi se u potpunosti prikazao vrat aneurizme. Također se treba paziti kako ne bi došlo do avulzije pratećih renalnih vena, posebno descedentne lumbarne vene koja se često nalazi lijevo od aorte, koja se mora odvojiti prije nego se mobilizira lijeva renalna vena. Nakon adekvatnoga prikazivanja aorte i ilijačnih arterija se pristupa disekciji kako bi se proksimalno i distalno od aneurizme postavile vaskularne hvataljke. Bez obzira na proksimalnu proširenost infrarenalne aneurizme poželjno je učiniti proksimalnu aortalnu anastomozu blizu renalnih arterija kako bi se izbjegla degeneracija ostatne infrarenalne aorte.

Kada se AAA približava ili uključuje renalne arterije sigurnije je aplicirati vaskularnu hvataljku proksimalnije celijačnoj arteriji nego između renalnih arterija i superiorne mezenterične arterije (SMA). Takva metoda smanjuje operativni mortalitet i renalno zatajenje koje zahtjeva dijalizu najvjerojatnije zbog manje učestalosti mobilizacije aterosklerotskih ostataka u supracelijačnom djelu aorte u odnosu na pararenalni dio aorte. (Chervu A et al. 1995) Zdravi proksimalni dio aorte i ilijačnih arterija se treba identificirati kako bi se vaskularna hvataljka stavila i kako bi se umanjila mogućnost ozljede ili embolizacije arterijskog debrisa. Kada su ilijačne arterije tako jako promijenjene kalcifikatima nemoguće je postaviti hvataljke bez ozljede, tada se radi interna okluzija kateterskim balonom ili ekstenzija grafta do femoralnih arterija. U većini slučajeva moguće je hvataljke postaviti u anetriorno-posteriornom smjeru kako bi se posteriorni zid aorte ostavio ne diseciran, što također smanjuje mogućnost ozljede lumbalnih i ilijačnih vena. U slučaju posteriornoga arterijskoga plaka hvataljka se postavlja transverzalno što zahtjeva opreznu i minucioznu disekciju.

Popravak AAA se može u 40 do 50% slučajeva postići sa ravnim tubus graftom bez ekstenzije u ilijačne arterije. (Johnston KW et al. 1988) U ostalih 50 do 60% pacijenata je potrebna ekstenzija grafta s bifurkacijom do ilijačnih arterija zbog proširenosti aneurizme ili ekstenzivne kalcifikacije u području bifurkacije. Produženje grafta do femoralne razine je jedino indicirano

kada se nailazi na tešku okluzivnu bolest ili zbog osobitih tehničkih poteškoća povezanih sa dubokim pelvičnim anastamozama. Ilijačne anastamozе se preferiraju zbog smanjene učestalosti komplikacija poput pseudoaneurizmi i infekcija. Prostetički graftovi koji su dostupni za AAA su najčešće Dakron, Dakron impregniran sa kolagenom ili želatinom kako bi se smanjila poroznost i polytetrafluoroethylen (PTFE).

Trenutno ne postoji konsenzus oko prednosti bilo kojega od navedenih u ishodima. Razmatra se kako bi PTFE mogao imati veću incidenciju ranog otkazivanja grafta i sepse vezane uz graft. Kao antikoagulans se za vrijeme operacije uglavnom koristi heparin kako bi se spriječile trombotske komplikacije donjih udova i to u dozama od 50 do 150 IU/kg ovisno o osobnom iskustvu i preferencijama operatera i statusu pacijenta. Aneurizma se otvara longitudinalno uz njenu anteriornu površinu dalje od inferiorne mezenterične arterije (IMA) u slučaju da ista zahtjeva naknadnu reimplantaciju. Proksimalna aorta se zareže horizontalno na razini na kojoj će biti proksimalna anastamozа. Intraluminarni trombotski materijal i aterosklerotski debis se izljušti i ekstraktira iz aneurizme što uglavnom razotkriva nekoliko stražnje krvarećih otvora lumbarnih arterija koji zahtjevaju ligaciju šivanjem.

Ako je IMA bez opstrukcije na nju se stavlja manja vaskularna hvataljka. Nakon postignute hemostaze unutar otvorene aneurizmatske vreće prelazi se na rad s proksimalnom anastamozom. Često se nalazi izražen prsten oko vrata aneurizme koji određuje adekvatnu razinu anastomozе. Uglavnom se koristi polypropylenski šav koji inkorporira duplu debljinu zida aorte za dodatnu snagu. Nakon što se završi proksimalna anastomozа graft se podveže hvataljkom te se proksimalna hvataljka otpusti kako bi se provjerilo ima li krvarenja na mjestu šava. Ako se aneurizma ne širi na ilijačne arterije isti se šav koristi odmah iznad bifurkacije obuhvaćajući obje ilijačne arterije. Ako postoji aneurizma na ilijačnim arterijama one se anteriorno zarezuju kako bi se omogućilo ušivanje udova bifurkacijskog dijela grafta i u njih.

Ovakva situacija često zahtjeva produženje grafta do zajedničke ilijačne bifurkacije te uključuje otvore vanjske i unutrašnje arterije ilijake na distalnom dijelu grafta. Prije završetka ušivanja distalnih krakova grafta arterijske hvataljke se pažljivo otpuštaju kako bi se omogućilo ispiranje bilo kakvog tromba ili drugih ostataka.

Nakon završetka distalne anastomozе aortne ili ilijačne, polako se otpušta hvataljka kako bi se vratio krvotok u ekstremitet ili ekstermitete. To se radi polako kako bi se izbjegla „*declamping*“ hipotenzija ili čak šok. Hipotenzija koja bi nastala naglim puštanjem protoka nastaje zbog dilatiranih distalnih vena te nakupljenih vazoaktivnih produkata u ishemičnim udovima. Ipak

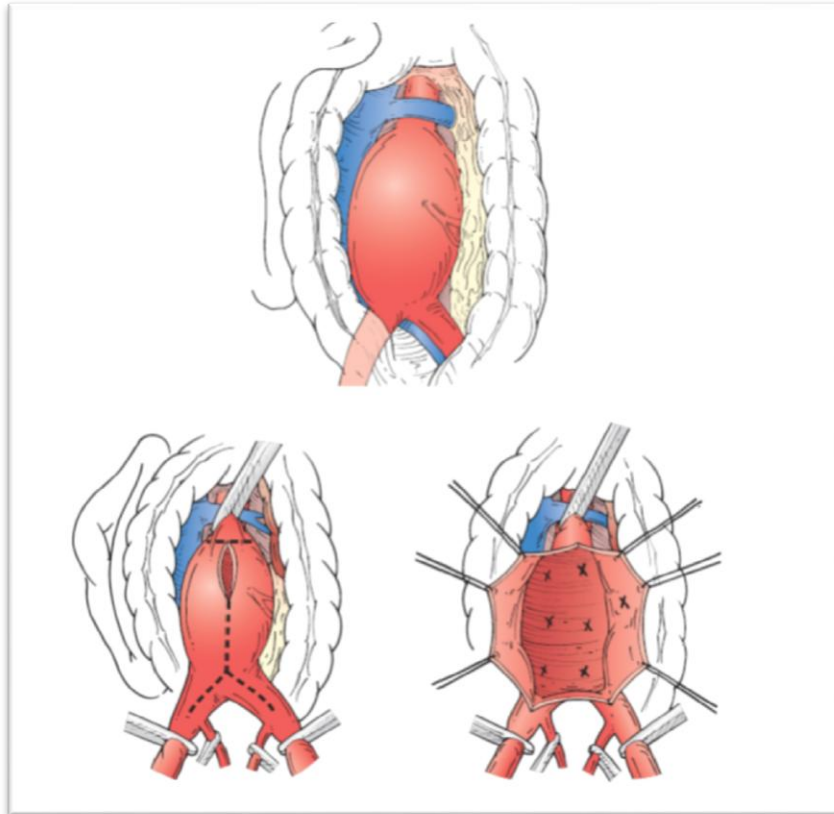
nastanak blage hipotenzije nije problematičan u suradnji s anesteziološkim timom ,polaganim otpuštanjem hvataljke te adekvatnom nadoknadom volumena. Nakon ponovne uspostave krvotoka pregledava se IMA i sigmoidni kolon. Nakon toga provjerava se krvotok u donjim ekstremitetima vizualnom inspekcijom stopala, palpacijom distalnih pulseva ili Dopplerom.

Ako se primijeti smanjeni krvotok može se uraditi intraoperativna arteriografija koja može diferencirati između tromboze i embolije od periferne vazokonstrukcije. Periferna vazokonstrukcija nastaje zbog prolongiranog hlađenja pacijenta i korigira se grijanjem i nadoknadom volumena dok tromboza ili embolija zahtjeva promptnu kiruršku intervenciju. Nakon što se uvjerimo u adekvatnu cirkulaciju u crijevima i donjim ekstremitetima prelazi se na reverziju heparinizacije protamin sulfatom ako je to potrebno te se uspostavlja hemostaza. Zid aneurizme i retroperitoneum se zatvaraju preko grafta kako bi se stvorila tkivna barijera između proteze i intestinalnih organa. Ako je potrebno pedikul velikoga omentuma se stavlja između aorte i duodenuma kako bi se osiguralo da se ne dodiruju. Tanko crijevo se treba detaljno pregledati i vratiti na svoj prirodni položaj prije zatvaranja abdomena.

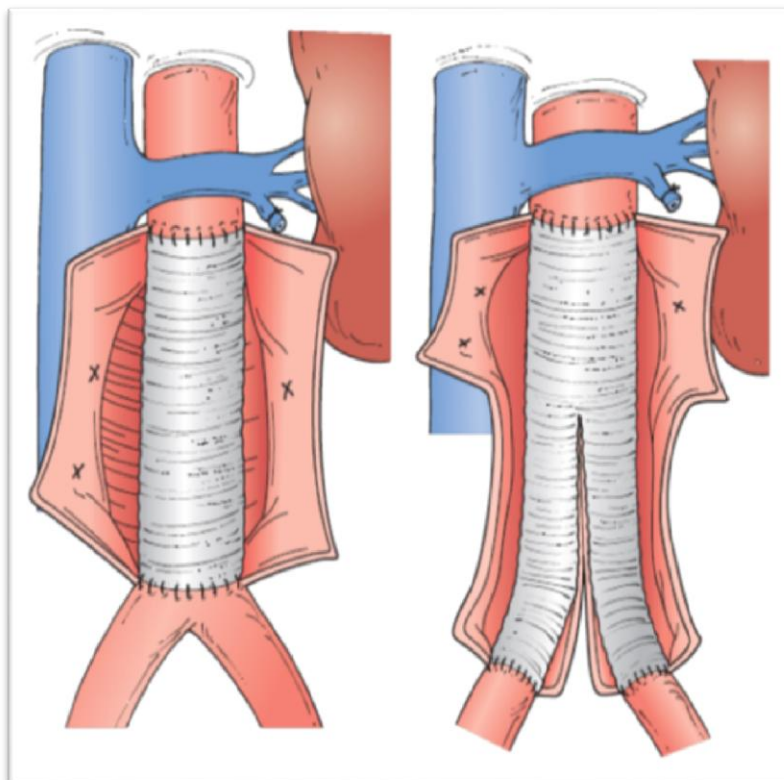
#### 1.4.2 Komplikacije kirurškog liječenja

Komplikacije nakon operacije AAA se mogu podijeliti na perioperativne ili rane te kasne (nakon 30 dana od operacije ).

Srčane komplikacije su najčešće a infarkt miokarda je glavna komplikacija koja zahvaća jedan organ a uzrokuje povećanje ranog i kasnoga mortaliteta nakon operacije. Većina srčanih ishemičnih događaja se zbiva unutar 2 dana nakon operacije te se preporuča intenzivan monitoring srčane funkcije za pacijente s visokim rizikom. Pacijenti sa srčanom disfunkcijom imaju veći rizik od infarkta miokarda kada im je hematokrit ispod 28% iako zdrave osobe to bez problema toleriraju. Postoperativna epiduralna analgezija uz pružanje odlične kontrole boli smanjuje i kateholaminski stresni odgovor te srčane komplikacije. (Yeager MP 1987) Osiguravanje optimalne srčane funkcije se postiže adekvatnim srčanim „preload-om“, kontrolom srčanog ritma i krvnog tlaka te dovoljnom oksigenacijom se osigurava dovoljna razina kisika u miokardu.



Slika 2. Resekcija aneurizme T rezom. Prema: Cronenwett & Johnston, Rutherford's vascular surgery, 8<sup>th</sup> ed. (2014), str. 2031.



Slika 3. Postavljeni tubus graft i graft s bifurkacijom Prema: Cronenwett & Johnston, Rutherford's vascular surgery, 8<sup>th</sup> ed. (2014), str. 2032.



Krvarenje najčešće nastaje iz poteškoća vezanih sa proksimalnom aortnom anastomozom ili ijatrogenim oštećenjem vena. Krvarenje iz proksimalne šavne linije ,posebno ako je posteriorno može biti teško za kontrolirati ,još više ako je jukstarenalna anastomoza. U tom slučaju privremena kompresija na supracelijačni dio aorte pomaže smanjenju krvnog gubitka. Vensko krvarenje uglavnom nastaje ozljedom ilijačne ili lijeve renalne vene za vrijeme prvotnog prikazivanja. Difuzno krvarenje postoperativno nastaje nakon velikog gubitka krvi za vrijeme operacije i iscrpljenjem koagulacijskih faktora u kombinaciji s hipotermijom. Ta komplikacija se pokušava kontrolirati agresivnim zagrijavanjem tijela i nadoknadom trombocita i koagulacijskih čimbenika.

Hemodinamske komplikacije su najčešće nakon supracelijačnoga aortalnog podvezivanja što rezultira povećanim srčanim „*afterload-om*“ što je vidljivo hipertenzijom koja posljedično nastaje koja može biti percipitirajući čimbenik u infarktu miokarda. Za razliku od postavljanja vaskularnih hvataljki ,uklanjanje istih rezultira hipotenzijom koja je kombinacija smanjenog srčanog „*afterload-a*“ ,ispiranja nakupljenih kiselih metabolita, kalija, faktora koji su depresivnog djelovanja na srčanu funkciju i još drugih. Takav efekt je još pojačan perifernom vazodilatacijom u ishemičnim udovima. Postepeno otpuštanje ili stavljanje hvataljki smanjuje ovakve komplikacije dok se intenzivnim monitoringom za vrijeme čitave operacije mogu takve promjene umanjiti i preduhitriti njihovo negativno djelovanje.

Ozljeda uretera je rijetka za vrijeme elektivne operacije osim ako je ureter dislociran velikom AAA, fibrozom ili upalom. Ako dođe do ozljede treba je odmah sanirati . Postavlja se dupli J-stent kako bi premostio moguće oštećenje od renalnog pelvisa do mokraćnog mjehura. Ureter se šiva finim resorptivnim koncem. Može se mobilizirati omentum na vaskularnom ogranku i omotati oko mjesta ozljede. Postoperativno je dobro učiniti CT kako bi se isključio nastanak urinoma. Ako dođe do nastanka urinoma postavlja se perkutana zatvorena drenaža pod navođenjem ultrazvuka ili CT-a. Slezena se može ozlijediti i uzrokovati krvarenje koje zahtjeva splenektomiju.

Otkazivanje bubrega je danas relativno rijetka komplikacija koja se sprječava održavanjem adekvatne srčane eejkcije i protoka krvi kroz bubrege. Preporučljivo je odgoditi operaciju AAA nakon CT-a s kontrastom zbog moguće toksičnosti za bubrege. Vjerojatniji uzrok bubrežnog zakazivanja je embolizacija ateromatoznih ostataka u renalne arterije nakon postavljanja vaskularne hvataljke. To se može izbjeći preoperativnim CT-om gdje se vide ateromatozni

plakovi ili trombe se za vrijeme operacije može riješiti tako da se hvataljka postavi supracelijačno dok je infrarenalna aorta otvorena. Tada se može ukloniti sadržaj te se hvataljka može premjestiti na svoju normalnu infrarenalnu poziciju. Za vrijeme takve manipulacije renalne arterije bi trebale biti pritisnute hvataljkama i ušća detaljno isprana prije uspostave ponovnog krvotoka. Perioperativna bubrežna insuficijencija je dobar prediktor kasnijeg postoperativnog bubrežnog zatajenja. Postoje dokazi kako se kod takvih pacijenata pokazalo korisno dati manitol u dozi od 25g. (Rutherford RB et al. 2005) Furosemid se nije pokazao korisnim u ovome slučaju i otežava procjenu balansa tekućine forsirajući ekskreciju urina. Otkazivanje bubrega je vjerojatnije u pacijenata koji su podvrgnuti prolongiranom suprarenalnom „clampingu“. (Johnston KW 1989)

Gastrointestinalne komplikacije u određenoj mjeri su uvijek prisutne nakon bilo kakve veće operacije u abdomenu. Paralitički ileus koji slijedi nakon evisceracije i disekcije na bazi mezenterija za vrijeme transperitonealnog pristupa operaciji AAA češće traje duže nego u drugim postupcima. Zbog toga se savjetuje oprez u ponovnoj uspostavi oalnog hranjenja postoperativno. Anoreksija, periodična konstipacija ili proljev su česti u prvih par tjedana nakon operacije AAA.

Ishemija kolona nije uobičajena komplikacija ali je često smrtonosna a nastaje ometanjem protoka krvi kroz sigmoidni kolon. Krvna opskrba potječe iz mreže kolaterala iz SMA, IMA, interne ilijačne arterije i arterije profunde femoralis. Meandrirajuća mesenterična arterija je najvažnija veza između SMA i IMA, povezujući lijevi ogranak srednje arterije colis sa lijevom količinom arterijom ili IMA. Drummondova arterija je manje važna za hemodinamiku ali može pružiti važnu kolateralu ako meandrirajuća arterija nedostaje ili je ozlijeđena. Sigmoidni kolon također može primiti važnu kolateralnu cirkulaciju iz interne ilijačne arterije preko superiorne rektalne arterije i čak od cirkumfleksnih femoralnih ogranaka iz arterije profunde femoralis. Operacija AAA može ugroziti opskrbu sigmoida ako dođe do ligacije prohodne IMA ili interne ilijačne arterije, ako dođe do embolizacije istih arterija, produžene hipotenzije, ili ozljedom retraktorom važnih kolateralnih ogranaka. Bogata kolateralna opskrba crijeva krvlju čini ovu komplikaciju rijetkom ali komplicirana operacija uz rupturu aorte nosi i veću učestalost ovakve komplikacije. Incidencija klinički aparentne ishemije kolona je između 1 i 2% nakon elektivne operacije AAA, 3 do 30% nakon operacije na rupturiranoj AAA s mortalitetom od 40 do 100%. (Lindholt JS et al. 2000) Manje značajna ishemija kolona se javlja češće, takve promjene se utvrđuju na kolonoskopskom pregledu i kreću se oko 4,5% nakon elektivne operacije do 17,6% nakon operacije na rupturiranoj AAA.

(Bast TJ et al. 1990) Prepoznavanje ishemije kolona nakon operacije može biti problematično, klasična prezentacija sa krvavim proljevom rano nakon operacije je vidljiva u samo jedne trećine pacijenata kod kojih je dokumentirana ishemija. (Bjorck M et al. 1996) Dijareja najčešće nastupa između 24 i 48 sati nakon operacije ali može biti odgođena i uvijek kada nastupi se uvijek mora provesti pretraga kolona fleksibilnom sigmoidoskopijom. Ostali znakovi poput abdominalnih bolova, vrućice, distenzije, oligurije, trombocitopenije i leukocitoze su manje specifični znakovi koji inače mogu pratiti oporavak nakon operacije, posebno one izvođene na rupturiranoj AAA. (Welborn MB 2001)

Fleksibilna sigmoidoskopija je osjetljiva i specifična pretraga zbog lokalizacije nekroze koja je najčešća u rektosigmoidnom kolonu i to u gotovo 95% slučajeva. Težina simptoma i klinički ishod ovise o patološkoj opsežnosti promjena u kolonu. Tako pacijenti s blagom nekrozom (unutar mukoze) i srednjom (promjenama i u muskularnom sloju ali ne transmuralnom zahvaćenošću) se mogu tretirati neoperativno, prvenstveno antibioticima i restrikcijom hrane sa vrlo dobrim rezultatima iako postoji opasnost od nastanka striktura nakon rezolucije srednje teške ishemije. Transmuralni kolitis stvara duboke ulceracije i pseudomembrane koje su vidljive na kolonoskopiji te zahtjeva resekciju kolona a praćen je smrtnošću od 40 do 100%. (Longo WE et al. 1996)

Uzevši u obzir visoki mortalitet ako nastupi postoperativna ishemija kolona vrlo je važno predvidjeti i prevenirati takvu komplikaciju kad god je to moguće. U tu svrhu treba razmotriti mogućnost nedostatnog kolateralnog optoka ako je došlo do ligacije IMA a postoji mogućnost da pacijent ima prilježću bolest celijačnog trunkusa, SMA ili je već pacijent bio podvrgnut opsežnoj operaciji koja je mogla ugroziti kolaterale, također su rizični pacijenti s pelvičnom okluzivnom bolešću i oni koji su prije zračeni u tom području te osobe s dužim hipotenzivnim periodom za vrijeme operacije.

U slučaju bolesti celijačnog trunkusa ili SMA može se preoperativno zamijetiti na nekoj od slikovnih pretraga ili intraoperativno prepoznati po velikoj IMA koja opskrbljuje veliku meandrirajuću mezenteričnu arteriju. U tom slučaju potrebno je provesti revaskularizaciju IMA. Od ostalih čimbenika koji doprinose razvoju ishemije kod operacije rupturirane AAA su nizak pH, niska srčana ejectiveska frakcija, niska temperatura pacijenta, povećana potreba za tekućinom i transfuzijama te korištenje alfa adrenergičnih vazokonstriktora. U elektivnim operacijama faktori koji povećavaju rizik su starija životna dob, duži period u kojemu su bile postavljene vaskularne hvataljke, ligacija jedne ili obje ilijačne arterije i ligacija IMA. (Levison

JA et al. 1999) Procjena kolateralnog optoka se uglavnom vrši intraoperativno privremenim podvezivanjem IMA za vrijeme popravka aneurizme i procjenom povratnog krvarenja kroz IMA nakon obnovljenog krvnog optoka kroz aortu. To se kombinira sa vizualnom inspekcijom sigmoidnog kolona što omogućava sigurnu ligaciju IMA. Postoje i sofisticiranije metode poput mjerenja tlaka na korijenu IMA koji uz održan omjer između tlaka u IMA i sistoličkog tlaka iznad 0.4 pokazuje kako se ishemični kolitis u tom slučaju ne pojavljuje. (Ernst CB et al. 1978)

Manji embolusi (mikroembolusi) koji nastaju u toku operacije mogu rezultirati tranzitornim krpastim područjima na koži ili plavim nožnim prstima, takve komplikacije mogu dovesti do nekroze područja kože, perzistentnom bolnošću ili čak potrebom za amputacijom. Povremeneo može doći do nastanka većih embolusa ili distalnih reznjeva intime, posebno u bolesnim ilijačnim arterijama, oni za razliku od mikroembolusa su dostupni operacijskoj intervenciji. Zbog ovih komplikacija noge se moraju detaljno pregledati u potrazi za znakovima ishemije intraoperativno dok je pristup arterijama još uvijek lako dostupan ako je to potrebno.

Paraplegija nastaje zbog ishemije kralježnične moždine kada se prekine važan kolateralni protok kroz internu ilijačnu arteriju ili abnormalno nisko smješteno polazište akcesorne spinalne arterije (arteria magna radicularis ili Adamkiewicz-ova arterija) embolusom ili ozljedom. U svrhu izbjegavanja ovakve komplikacije može se pokušati očuvati normalna perfuzija kroz internu ilijačnu arteriju koja opskrbljuje kolateralne spinalne arterije. (Picone AL et al. 1986) Veća učestalost paraplegije uz rupturiranu AAA se pripisuje hipotenziji i već prisutnoj okluzijskoj bolesti spinalnih arterija. U nekim slučajevima kao prezentacija infrarenalne AAA nastaje paraplegija naglašavajući važnost spinalnih kolaterala koje izlaze iz distalne aorte u kojoj u aneurizmi nastaje muralna tromboza ili prava aneurizmatička tromboza. (Magher AP et al. 1991)

Impotencija ili retrogradna ejakulacija mogu nastati nakon presijecanja autonomnih živaca za vrijeme paraaortalne disekcije. Pažljivim čuvanjem živčanih vlakana, posebno na njihovom putu uz lijevu stranu infrarenalne aorte, toka oko IMA i dok prelaze preko proksimalne lijeve zajedničke arterije ilijake se pokazalo kao dobra strategija u smanjivanju ove komplikacije. Koja se može naći i do u 25% pacijenata. Od ostalih mogućih uzroka se mogu razmotriti redukcija pelvičnog krvnog protoka zbog okluzije ili embolizacije interne arterije ilijake. (Flanigan DP et al. 1982)

Plućna embolija i duboka venska tromboza su rjeđe u operacijama AAA nego u drugim abdominalnim operacijama, vjerojatno zbog intraoperativne antikoagulacije. Ne prepoznata

duboka venska tromboza se može javiti u oko 18% neliječanih pacijenata. (Olin JW et al. 1993) Zbog toga se preporuča perioperativna profilaksa s intermitentnim pneumatskim čarapama ili supkutanim heparinom.

#### 1.4.3 Kasne komplikacije

Kasne komplikacije nakon uspješne operacije AAA nisu česte. U populacijskoj studiji, samo 7% pacijenata ima takve komplikacije unutar 5 godina nakon popravka AAA. (Hallett JW et al. 1997) Pseudoaneurizma nastaje iz disrupcije anastomoze najčešće nakon degeneracije arterije, u studijama se pokazalo kako nakon 3 godine samo 0.2% pacijenata s aortalnom anastomozom, 1.2% s ilijakalnom i 3% s femoralnom anastomozom ima ovakve komplikacije. (Szilagy DE et al. 1975) Čini se kako se pseudoaneurizme češće razvijaju nakon dužeg perioda, kao kod mlađih pacijenata koji su dugo živi nakon operacije AAA. Tako da se javljaju u čak 10% pacijenata nakon 10 godina po nekim istraživanjima. Infekcija grafta je rijetka komplikacija i kreće se oko 0.5% u periodu od 4 do 5 godina poslije operacije s aortoilijakalnim graftom.

Rana prezentacija je moguća i češća nakon femoralne anastomoze. Aortoenterična fistula je također rijetka komplikacija, oko 0.9% iako je mnogo češća od primarne fistule povezane s AAA. (Bunt TJ 1983) Uglavnom se razvijaju oko 5 godina nakon operacije, gotovo uvijek zahvaćaju duodenum kod proksimalnog reza i prezentiraju se gastroenteralnim krvarenjem. Rjeđe se fistule mogu stvoriti oko centralnog dijela grafta te dovesti do infekcije, te se čini kako je zajednička vjerojatnost takvog razvoja događaja oko 5% nakon 10 godina. Infekcija i fistula kao komplikacija su povezane s visokim mortalitetom i potrebom za resekcijom i bypassom. Tromboza je rijetka komplikacija osim ako postoji ekstenzivna aorto okluzivna bolest ilijačne arterije. Smatra se kako je vjerojatnost oko 3% kroz period od 10 godina. Od kasnih komplikacija valja napomenuti i nove aneurizme, u proksimalnom (torakalnom) dijelu u 14% i distalnije (ilijačnih) arterija u 15% pacijenata nakon 8 do 9 godina promatranja, kao što su utvrdili Kalman i suradnici. (Kalman PG et al. 1999)

## **2.HIPOTEZA**

Pacijenti koji imaju AAA su podložniji razvoju postoperativne ventralne hernije nakon operacije AAA.

## **3.CILJEVI RADA**

Ciljevi su ovoga rada bili prikazati:

- 1) učestalost postoperativnih ventralnih hernija kod pacijenata koji su operirali aneurizmu abdominalne aorte
- 2) utvrditi postoji li povezanost između povećane učestalosti razvoja postoperativne ventralne hernije kod pacijenata s AAA kao što to literatura sugerira

## 4.MATERIJALI I METODE

U analizu su uključeni pacijenti koji su podvrgnuti operaciji ventralne hernije a u povijesti bolesti imaju operaciju aneurizme abdominalne aorte u periodu od 2011. do 2015. godine u KBC „Sestre milosrdnice“ na odjelu vaskularne kirurgije. Podaci su dobiveni pregledom povijesti bolesti ležećih pacijenata u arhivi bolnice.

Analizirao sam 227 operacija ventralnih postoperativnih hernija, 82 operacije aneurizme abdominalne aorte te 47 operacija rupturirane aneurizme abdominalne aorte. Povijesti bolesti jednog djela pacijenata nisam mogao pronaći i analizirati, zbog ponovnih prijama ili premještanja na druge odjele.

Parametri koji su analizirani su spol i dob pacijenata, vrsta operacije, vrijeme od operacije AAA i operacije ventralne postoperativne hernije, BMI indeks pacijenata i prateći komorbiditeti.

Dobiveni podaci su uneseni u Microsoft Excel, radi njihove lakše analize i obrade.

## 5.REZULTATI

Pronašao sam 6 pacijenata koji su podvrgnuti operaciji postoperativne ventralne hernije nakon operacije aneurizme abdominalne aorte. Svi su muškarci. Prosječne su životne dobi od oko 71 g u vrijeme operacije ventralne hernije. Ovaj broj predstavlja 7,3% pacijenata s AAA koji su kasnije razvili i operirali ventralne hernije. Prosječno vrijeme do operacije hernije je bilo 16,4 mjeseci, s obzirom da je najduži period do operacije hernije bio 26 mjeseci a najkraći 6 mjeseci. Pet pacijenta ima dugogodišnju hipertenziju. Jedan pacijent je uz ventralnu herniju imao i ingvinalnu, dok je drugi u povijesti bolesti imao i operaciju poplitealne aneurizme. Dva pacijenta u povijesti bolesti imaju diabetes mellitus tip 2. Jedan pacijent je imao multilokularnu herniju u istome rezu. Svi pacijenti su operirani medijalnom laparotomijom za AAA a prilikom operacije ventralne hernije su svi podvrgnuti hernioplastici s *meshom*. Prosječni BMI indeks analiziranih pacijenata je 27.8 s najvišom vrijednosti od 33 i najnižom od 24.

## 6.RASPRAVA

Aneurizme abdominalne aorte i postoperativne ventralne hernije su u nekim zemljama značajan socijalni i financijski teret na zdravstvo i kiruršku službu. Klinička korelacija između aneurizmi i hernija je dobro dokumentirana te je sve više dokaza kako su pacijenti s AAA podložniji postoperativnim ventralnim hernijama. (Takagi H et al. 2007) Oba klinička entiteta imaju multifaktorijalnu i kompleksnu patogenezu. Trenutni koncepti se slažu oko činjenice kako bi poremećaj u regulaciji metabolizma vezivnog tkiva mogao biti zaslužan za kliničku manifestaciju aneurizmi i hernija.

Kod pacijenata koji su prošli operaciju AAA incidencija hernija se kreće između 10 i 37%. Nađeno je kako pacijenti s medijalnim rezom imaju 2.9 puta veći rizik za razvoj ventralne hernije. (Antonίου GA et al. 2011) U okviru ovakvih saznanja neki autori predlažu profilaktičko ugrađivanje *mesha* kako bi smanjili rizik od nastanka ventralnih hernija. (Rogers M et al. 2003) Randomizirano kliničko ispitivanje je pokazalo kako rutinsko postavljanje mrežice (*mesha*) rezultira manjom pojavnosti ventralne hernije. (Bevis PM et al. 2010)

Ventralne hernije i AAA su karakterizirane povećanom proteolitičkom aktivnošću i poremećenom dinamikom i ravnotežom između inhibitornih i promotivnih antiproteinaza i proteinaza. Takvo stanje dovodi do abnormalnog procesa remodeliranja vezivnoga tkiva s dezorganiziranom sintezom kolagena i pojačanom razgradnjom istoga. Smatra se kako je upalni proces jedan od važnih faktora u obje bolesti.

Postoje dokazi kako je defekt vezivnoga tkiva u oba procesa systemske prirode. Ovo podržava nalaz povišene proteolitičke aktivnosti kod pušača s direktnom ingvinalnom hernijom i slične neravnoteže kod pušača s AAA. (Cannon DJ et al. 1984) Nađene su i povišene koncentracije MMP-ova kod pacijenata s obama stanjima. To odražava dinamičnu i raznoliku narav metabolizma izvanstaničnoga matriksa. Genetski utjecaj u razvoju AAA je zasigurno važan kao što i pokazuju neke studije gdje je nađena prevalencija AAA među braćom i sestrama oboljelih od AAA od 19% za razliku od 8% u kontrole. (Baird PA et al. 1995) Novije studije su pokazale kako je za nastanak ventralne hernije jedan od najvažnijih faktora obiteljska komponenta. (Lau H et al. 2007) Marfanov i Ehlers-Danlosov sindrom oboje imaju u svojoj kliničkoj slici aneurizme abdominalne aorte i ventralne hernije iako se za sada nije uspjelo naći zajednički gen u oba stanja. (Liem MS et al. 1997)



Uzevši u obzir saznanja iz radova, posebno (Takagi H et al. 2007) i (Antoniou GA et al. 2011) pokušao sam provesti manju studiju o učestalosti ventralnih hernija nakon operacije AAA i ustanoviti javljaju li se slični rizični faktori i kod pacijenata koje sam analizirao.

Rezultati moga rada su slični po učestalosti iako niži od donje vrijednosti koju ti radovi spominju, 7.3% naprema 10%. Iz analize pacijenata koje sam našao vidljivo je kako većina hernija nastaje u periodu ispod 3 godine od operacije kao što se i navodi u literaturi.

Četiri pacijenta su na terapiji ACE inhibitorima koji mogu potaknuti kašalj koji povećava opasnost od razvoja hernije. Četiri od šest pacijenata imaju BMI koji odgovara prekomjernoj tjelesnoj masi a jedan ima BMI koji govori da je riječ o pretilom pacijentu. BMI se u literaturi navodi kao važan faktor u razvoju hernije i može govoriti u prilog metaboličkoga sindroma kod dva pacijenta s diabetesom mellitusom tip 2.

Moj rad je na statistički malom uzorku i dio pacijenata nisam uspio pronaći i popratiti kroz duži period te bi se trebala provesti prava prospektivna studija koja bi dala dokaze veće učestalosti razvoja hernija te baciti bolje svjetlo na zajedničke faktore koji ih potpomažu te zasigurno, istražiti detaljnije, pojedinačne čimbenike koji stvaraju mozaik ova dva multifaktorijalna klinička entiteta koji dijele za sad zajedničku nerazjašnjenu etiologiju.

## **7.ZAKLJUČAK**

U ovome radu je pronađena učestalost postoperativnih ventralnih hernija nakon operacije AAA od 7.3%. Ta vrijednost je niža od vrijednosti u literaturi i studijama koje povezuju ova dva klinička entiteta ali odgovara općoj učestalosti postoperativnih ventralnih hernija nakon medijalne laparotomije. Svi pacijenti koje sam analizirao imaju barem jedan ili više od prije spomenutih faktora rizika za razvoj ventralne hernije nakon operacije AAA, što sugerira u smjeru zaključaka prijašnjih studija o barem djelomičnoj zajedničkoj etiologiji ali zbog malog broja analiziranih pacijenata taj se zaključak iz ovoga rada ne može definitivno tvrditi. Ovo područje treba dodatno istražiti kako bi se moglo bolje pomoći pacijentima, posebno onima sa visokim rizikom kojima bi se moglo profilaktički ugraditi *mesh* i smanjiti mogućnost razvoja ventralne hernije kao komplikacije te smanjiti potrebu za ponovnom hospitalizacijom, dodatnim operativnim zahvatom i na posljetku poboljšati kvalitetu života.

## **8. ZAHVALE**

Prvo se zahvaljujem roditeljima i obitelji koji su mi omogućili školovanje, koji su mi uvijek bili oslonac i potpora u svakom trenutku u životu,

Zahvaljujem se mentoru prof. dr. sc. Ivi Lovričeviću na pomoći oko pisanja ovoga diplomskoga rada, bez čijeg vodstva, znanja, savjeta i usmjeravanja ovaj rad ne bi bio moguć.

Također se zahvaljujem dr. Dušku Dobroti na svakom savjetu i ohrabrenju za vrijeme studija.

## 9. LITERATURA

1. Aboian E, Winter DC, Metcalf DR, Wolff BG; Perineal hernia after proctectomy: prevalence, risks and management. *Dis Colon Rectum*, 2006; 49(10): 1564-1568
2. Antoniou GA, Georgiadis GS, Antoniou SA, Grandrath FA, Abdominal aortic aneurysm and abdominal wall hernia as manifestations of a connective tissue disorder, *J Vasc Surg* 2011;54:1175-81.
3. Bachman S, Ramshaw, B. Prosthetic material in ventral hernia repair: how do I choose? *Surg Clin N Am*. 2008;88:101.
4. Baird PA, Sadovnick AD, Yee IM, Cole CW, Cole L. Sibling risks of abdominal aortic aneurysm. *Lancet* 1995;346:601-4.
5. Baskerville PA, Blakeney CG, Young AE, Browse NL: The diagnosis and treatment of peri-aortic fibrosis ( „inflammatory“ aneurysms ). *Br J Surg* 70:381, 1983.
6. Bast TJ, van der Biezen JJ, Scherpenisse J, Eikelboom BC: Ischaemic disease of the colon and rectum after surgery for abdominal aortic aneurysm: A prospective study of the incidence and risk factors. *Eur J Vasc Surg* 4:253, 1990.
7. Bauer S, Perlmutter A, Retik A: Anomalies of the upper urinary tract. In Walsh PC, Retik AB, Stamey TA (eds): *Campbell's Urology*, 6th ed. Philadelphia, WB Saunders, 1992, p 1357
8. Bellon JM, Bajo A, Ga-Honduvilla N, et al. Fibroblasts from the transversalis fascia of young patients with direct inguinal hernias show constitutive MMP-2 overexpression. *Annals of Surgery* February; 2001 233(2):287–91. [PubMed: 11176137]
9. Bellon JM, Duran HJ; Biological factors involved in the genesis of incisional hernia. *Cir Esp.*, 2008; 83(1): 3-7.
10. Best WR, Khuri SF, Phelan. Identifying patient preoperative risk factors and postoperative adverse events in administrative databases: results from the department of veterans affairs national surgical quality improvement program. *Journal of the American College of Surgeons* 2002;194(3):257–66.[PubMed: 11893128]
11. Bevis PM, Windhaber RA, Lear PA, Poskitt KR, Earnshaw JJ, Mitchell DC, et al. Randomized clinical trial of mesh versus sutured wound closure after open abdominal aortic aneurysm surgery. *Br J Surg* 2010;97:1497-502.

12. Bjorck M, Bergqvist D, Troeng T: Incidence and clinical presentation of bowel ischaemia after aortoiliac surgery – 2930 operations from population – based registry in Sweden. *Eur J Vasc Endovasc Surg* 12:139, 1996.
13. Brandl A, Laimer E, Perathoner A, Zitt M, Pratschke J, Kafka-Ritsch R; Incisional hernia rate after open abdomen treatment with negative pressure and delayed primary fascial closure. *Hernia*, 2013, 2.
14. Brewster DC, Cambria RP, Moncure AC, et al: Aortocaval and iliac arteriovenous fistulas: Recognition and treatment. *J Vasc Surg* 13:253, 1991.
15. Bucknall TE, Cox PJ, Ellis H. Burst abdomen and incisional hernia: a
16. Bunt TJ: Synthetic vascular graft infections: II. Graft – entericerosions and graft – enteric fistulas. *Surgery* 94:1, 1993.
17. Cambria RP, Brewster DC, Abbott WM, et al: Transperitoneal versus retroperitoneal approach for aortic reconstruction: A randomized prospective study. *J Vasc Surg* 11:314, 1990.
18. Cannon DJ, Casteel L, Read RC. Abdominal aortic aneurysm, Leriche’s syndrome, inguinal herniation, and smoking. *Arch Surg* 1984;119:387-9.
19. Chang JB, Stein TA, Liu JP, et al: Risk factors associated with rapid growth of small abdominal aortic aneurysms. *Surgery* 121:117, 1997.
20. Chervu A, Clagett GP, Valentine RJ, et al: Role of physical examination in detection of abdominal aortic aneurysms. *Surgery* 117:454, 1995.
21. Craig SR, Wilson RG, Walker AJ, et al: Abdominal aortic aneurysm: Still missing the message. *Br J Surg* 90:450, 1993
22. Cromack DT, Sporn MB, Roberts AB, Merino MJ, Dart LL, Norton JA. Transforming growth factor beta levels in rat wound chambers. *J Surg Res* 1987;42:622–8. [PubMed: 3473269]
23. Curci JA, Petrinc D, Liao S, et al: Pharmacologic suppression of experimental abdominal aortic aneurysms: A comparison of doxycycline and four chemically modified tetracyclines. *J Vasc Surg* 28:1082, 1998.
24. Dietz HC, Cutting GR, Pyeritz RE, et al: Marfan syndrome caused by recurrent de novo missense mutation in fibrillin gene. *Nature* 352:337, 1991.
25. Dobrin PB, Mrkvicka R: Failure of elastin or collagen as possible critical connective tissue alterations underlying aneurysmal dilatation, *Cardiovasc Surg* 2:484, 1994

26. Ernst CB, Hagihara PF, Daugherty ME, Griffen WO Jr : Inferior mesenteric artery stump pressure: A reliable index for safe IMA ligation during abdominal aortic aneurysmectomy. *Ann Surg* 187:641, 1978.
27. Farkas JC, Fichelle JM, Laurian C, et al: Long - term follow – up of positive cultures in 500 abdominal aortic aneurysms. *Arch Surg* 128:284, 1993.
28. Flanigan DP, Schuler JJ, Keifer T, et al: Elimination of iatrogenic impotence and improvement of sexual function after aortoiliac revascularization. *Arch Surg* 117:422, 1982.
29. Franz, M. G. (2008). The Biology of Hernia Formation. *The Surgical Clinics of North America*, 88(1), 1–vii. <http://doi.org/10.1016/j.suc.2007.10.007>
30. Ghilardi G, Scorza R, Bortolani E, et al: Rupture of abdominal aortic aneurysms into the major abdominal veins. *J Cardiovasc Surg ) Torino )* 24:39,1993.
31. Giordano JM, Trout HH 3rd: Anomalies of the inferior vena cava. *J Vasc Surg* 3:924, 1986.
32. Gys T, Hubens A. A prospective comparative clinical study between mono\_lament absorbable and non-absorbable sutures for abdominal wall closure. *Acta Chir Belg.* 1989;89:265.
33. Gys T, Hubens A. A prospective comparative clinical study between monolament absorbable and non-absorbable sutures for abdominal wall closure. *Acta Chir Belg.* 1989;89:265.
34. Hallett JW Jr, Maarshall DM, Petterson TM, et al: Graft – related complications after abdominal aortic aneurysm repair: Reassurance from a 36-year population – based experience. *J Vasc Surg* 25:277, 1997.
35. Halloran BG, Davis VA, McManus BM, et al: Localisation of aortic disease is associated with intrinsic differences in aortic structure. *J Surg Res* 59:17, 1995
36. Hertzner NR: Fatal myocardial infarction following abdominal aortic aneurysm resection: Three hundred forty-three patients followed 6-11 years postoperatively. *Ann Surg* 192:667, 1980.
37. Hesselink VJ, Luijendijk RW, de Wilt JH, Heide R, Jeekel J; An evaluation of risk factors in incisional hernia recurrence. *Surg Gynecol Obstet.*, 1993; 176(3): 228-234
38. Holler LH, Plate G, O'Brien PC, et: Late survival after abdominal aortic aneurysm repair: Influence of coronary artery disease. *J Vasc Surg* 1:290, 1984.

39. Houben PF, Bollen EC, Nuyens CM: „Asymptomatic“ ruptured aneurysms: A report of two cases of aortocaval fistula presenting with cardiac failure. *Eur J Vasc Surg* 7:352, 1993.
40. Houck JP, Rypins EB, Sarfeh IJ, Juler GL, Shimoda KJ; Repair of incisional hernia. *Surg Gynecol Obstet.*, 1989; 169(5): 397-400.
41. Ismat M Mutwali, Sch. J. *App. Med. Sci.*, 2014; 2(4E):1491-1497
42. Johnson KW: Multicenter prospective study of nonruptured abdominal aortic aneurysm: Part II. Variables predicting morbidity and mortality. *J Vasc Surg* 9:437, 1989.
43. Johnston KW, Scobie TK: Multicenter prospective study of nonruptured abdominal aortic aneurysms: I. Population and operative management. *J Vasc Surg* 7:69, 1988.
44. Jorgensen LN, Kellehave F, Karlsmark T, Gottrup F. Reduced collagen accumulation after major surgery. *Brit J Surg* 1996;83:1591–4. [PubMed: 9014683]
45. Kalman PG, Rappaport DC, Merchant N, et al: The value of late computed tomographic scanning in identification of vascular abnormalities after abdominal aortic aneurysm repair. *J Vasc Surg* 29:442, 1999.
46. Katz DA, Littenberg B, Cronenwett JL: Management of small abdominal aortic aneurysms: Early surgery vs watchfull waiting. *JAMA* 268:2678, 1992.
47. Katz DJ, Stanley JC, Zelenock GB: Operative mortality rates for intact and ruptured abdominal aortic aneurysms in Michigan: An eleven-year statewide experience. *J Vasc Surg* 19:804, 1994.
48. Kosakas F, Kieffer E: Long – term survival after elective repair of infrarenal abdominal aortic aneurysm: Results of a prospective multicentric study. *Association for Academic Research in Vascular Surgery ( AURC )*. *Ann Vasc Surg* 11:473, 1997.
49. Kuivaniemi H, Shibamura H, Arthur C, et al: Familial abdominal aortic aneurysms: Collection of 233 multiplex families. *J Vasc Surg* 37:340, 2003.
50. Lamont PM, Ellis H; Incisional hernia in reopened abdominal incisions ; an over looked risk factor. *Br J Surg.*, 1988; 75(4): 374-376.
51. Lau H, Fang C, Yuen WK, Patil NG. Risk factors for inguinal hernia in adult males: a case-control study. *Surgery* 2007;141:262-6.
52. Le Huu Nho R, Mege D, Ouaiissi M, Sielezneff I, Sastre B; Incidence and prevention of ventral incisional hernia. *J Visc Surg.*, 2012; 149(5 suppl): e3-e14.
53. Levison JA, Halpern VJ, Kline RG, et al: Perioperative predictors of colonic ischemia after ruptured abdominal aortic aneurysm. *J Vasc Surg* 29:40, 1990.

54. Liem MS, van der Graaf Y, Beemer FA, van Vroonhoven TJ. Increased risk for inguinal hernia in patients with Ehlers–Danlos syndrome. *Surgery* 1997;122:114-5.
55. Limet R, Sakalihassan N, Albert A: Determination of expansion rate and incidence of rupture of abdominal aortic aneurysms. *J Vasc Surg* 14:540, 1990.
56. Lindholt JS, Vammen S, Fasting H, Henneberg EW: Psychological consequences of screening for abdominal aortic aneurysm and conservative treatment of small abdominal aortic aneurysms. *Eur J Vasc Surg* 20:79, 2000.
57. Longo WE, Lee TC, Barnett MG, et al: Ischemic colitis complicating abdominal aortic aneurysm surgery in the U.S Veteran. *J Surg Res* 60:351, 1996.
58. Luijendijk RW, Hop WC, van den Tol MP, et al. A comparison of suture repair with mesh repair for incisional hernia. *N Engl J Med*. 2000;343:292.
59. Makela JT, Kiviniemi H, Juvonen T, et al. Factors influencing wound dehiscence after midline laparotomy. *Am J Surg*. 1995;170:387.
60. McMillan WD, Tamarin NA, Cipollone M, et al: Size matters: The relationship between MMP-9 expression and aortic diameter. *Circulation* 96:2228, 1997
61. Michael J. Zinner, Stanley W. Ashley, Maingot's abdominal operations, 12th ed. 2013.
62. Miller FJ Jr, Sharp WJ, Fang X, et al: Oxidative stress in human abdominal aortic aneurysms: A potential mediator of aneurysmal remodeling. *Arterioscler Thromb Vasc Biol* 22:560, 2002
63. Mosorin M, Juvonen J, Biancari F, et al: Use of doxycycline to decrease the growth rate of abdominal aortic aneurysms: A randomized, double blind, placebo - controlled pilot study. *J Vasc Surg* 34:606, 2001.
64. Mudge M, Hughes LE. Incisional hernia: a 10 year prospective study of incidence and attitudes. *Br J Surg*. 1985;72:70.
65. Mugge M, Hughes L; Incisional hernia: A 10-year prospective study of incidence and attitudes. *Br J Surg* 1985;72:70
66. Muhammad SS, Bokhari SA, Mallick AS, et al. Laparoscopic versus open repair of incisional/ventral hernia: a meta-analysis. *Am Jour Surg*. 2009;197:64
67. Murry BW, Cipher DJ, Pham T, Anthony T; The impact of surgical site infection on the development of incisional hernia and small bowel obstruction in colo-rectal surgery. *Am J Surg.*, 2011; 202(5): 558-560.
68. Nora JD, Pairolero PC, Nivatvongs S, et al: Concomitant abdominal aortic aneurysm and colorectal carcinoma: Priority of resection. *J Vasc Surg* 9:630, 1989.

69. Norman PE, Semmens JB, Lawrence-BroenMM, Holman CD: Long term relative survival after surgery for abdominal aortic aneurysm in western Australia: Population based study. *BMJ* 317:852, 1998.
70. Nypaver TJ, Shepard AD, Reddy DJ, et al: Repair of pararenal abdominal aortic aneurysms: An analysis of operative management. *Arch Surg* 128:803, 1993.
71. Olin JW, Graor RA, O'Hara P, Young JR: The incidence of deep venous thrombosis in patients undergoing abdominal aortic aneurysm resection. *J Vasc Surg* 18:1037, 1993.
72. Ozdemir S, Ozis ES, Gulpinar K, Aydin SM, Eren AA, Demirtas S et al.; The value of copper and zinc levels in hernia formation. *Eur J Clin Invest.*, 2011; 41(3): 285-290.
73. Ozsvath KJ, Hirose H, Xia S, Tilson MD: Molecular mimicry in human aortic aneurysms, *Ann N Y Acad Sci* 800:288, 1996.
74. Picone AL, Green RM, Ricotta JR, et al: pinal cord ischemia folloeing operations on the abdominal aorta. *J Vasc Surg* 3:94, 1986. Meagher AP, Lord RS, Gragam AR, Hill DA: Acute aortic occlusion presenting with lower limb paralysis. *J Cardiovasc Surg ( Torino )* 32:643, 1991.
75. Ramirez OM, Ruas E, Dellon AL. "Components separation" method for closure of abdominal-wall defects: an anatomic and clinical study. *Plast Reconstr Surg.* 1990;86:519.
76. Read RC, Yoder G. Recent trends in the management of incisional herniation. *Arch Surg.* 1989;124:485.
77. Roger VL, Ballard DJ, Hallett JW Jr, et al: Influence of coronary artery disease on morbidity and mortality after abdominal aortic aneurysmectomy: A population - based study, 1971 – 1987. *J Am Coll Cardiol* 14:1245, 1989.
78. Rogers M, McCarthy R, Earnshaw JJ. Prevention of incisional hernia after aortic aneurysm repair. *Eur J Vasc Endovasc Surg* 2003;26:519-22.
79. Salo JA, Verkkala KA, ALA-Kulju KV, et al: Hematuria is an indication of rupture of an abdominal aortic aneurysm into the vena cava. *J Vasc Surg* 12:41, 1990.
80. Shah PK: Inflammation, metalloproteinases, and increased proteolysis: An emerging pathophysiological paradigm in aortic aneurysm. *Circulation* 96:2115, 1997
81. Shuman WP, Hastrup WJ, Kohler TR, et al: Suspected leaking abdominal aortic aneurysms: Use of sonography in the emergency room. *Radiology* 168:117, 1988.
82. Sorensen LL; Wound healing and infection in surgery. The clinical impact of smoking and smoking cessation: A systematic review and meta analysis. *Arch Surg.*, 2012; 147(4): 373383.



83. Sørensen LT, Hemmingsen UB, Kirkeby LT, Kallehave F, Jørgensen LN; Smoking is a risk factor for incisional hernia. *Arch Surg.*, 2005;140(2): 119-123.
84. Steyeberg EW, Kievit J, Alexander de Mol Van Otterloo JC, et al: Perioperative mortality of elective abdominal aortic aneurysm surgery: A clinical prediction rule based on literature and individual patient data. *Arch Intern Med* 155:1998, 1995.
85. Szilagy DE, Smith RF, Elliott JP, et al: Anastomotic aneurysms after vascular reconstruction: Problems of incidence, etiology, and treatment. *Surgery* 78:800, 1975.
86. Takagi H, Sugimoto M, Kato T, Matsuno Y, Umemoto T. Postoperative incision hernia in patients with abdominal aortic aneurysm and aortoiliac occlusive disease: a systematic review. *Eur J Vasc Endovasc Surg* 2007;33:177-81.
87. Thoman DS, Phillips ES. Current status of laparoscopic ventral hernia repair. *Surg Endosc.* 2002;16:939.
88. Tilson MD, Ozsvath KJ, Hirose H, Xia S: A genetic basis for autoimmune manifestations in the abdominal aortic aneurysm resides in the MHC class II locus DR-beta-1. *Ann N Y Acad Sci* 800:208, 1996.
89. Webster MW, Ferrell RE, St Jean PL, et al: Ultrasound screening of first-degree relatives of patients with abdominal aortic aneurysm. *J Vasc Surg* 13:9, 1991.
90. Welborn MB 3rd, Seeger JM: Prevention and management of sigmoid and pelvic ischemia associated with aortic surgery. *Semin Vasc Surg* 14:255, 2001.
91. Wheeler WE, Hanks J, Raman VK: Primary aortoenteric fistulas. *Am Surg* 58:53, 1992.
92. Wills A, Thompson MM, Crowther M, et al: Pathogenesis of abdominal aortic aneurysms – cellular and biochemical mechanisms. *Eur J Vasc Surg* 12:391, 1996.
93. Wilmink AB, Hubbard CS, Day NE, Quick CR: Effect of propranolol on the expansion of abdominal aortic aneurysms: A randomized study. *Br J Surg* 87:499, 2000.
94. Wilmink AB, Quick CE: Epidemiology and potential for prevention of abdominal aortic aneurysm. *Br J Surg* 85:155, 1998.
95. Xia S, Ozsvath K, Hirose H, Tilson MD: Partial amino acid sequence of novel 40-kDa human aortic protein, with vitronectin-like, fibronectin-like, and calcium binding domains: Aortic aneurysm associated protein-40 (AAA-40) (human MAGP-3, proposed), *Biochem Biophys Res Commun* 219:36, 1996
96. Yeager MP, Glass DD, Neff RK, Brinck-Johnsen T: Epidural anesthesia and analgesia in high – risk surgical patients. *Anesthesiology* 66:729, 1987.

## **10. ŽIVOTOPIS**

Rođen sam 13. srpnja 1990. godine. Pohađao sam OŠ Petra Berislavića i SŠ Ivana Lucića u Trogiru. Član sam ortopedske i pedijatrijske studentske sekcije Medicinskoga fakulteta u Zagrebu. Sudjelovao sam na dva CROSS-a kao član organizacije i član sam CroMSIC-a. Aktivno govorim engleski i njemački jezik.