

# Neepidermoidni tumori grkljana

---

Gugić, Ika

Master's thesis / Diplomski rad

2016

Degree Grantor / Ustanova koja je dodijelila akademski / stručni stupanj: **University of Zagreb, School of Medicine / Sveučilište u Zagrebu, Medicinski fakultet**

Permanent link / Trajna poveznica: <https://um.nsk.hr/um:nbn:hr:105:766046>

Rights / Prava: [In copyright](#)/[Zaštićeno autorskim pravom.](#)

Download date / Datum preuzimanja: **2025-04-03**



Repository / Repozitorij:

[Dr Med - University of Zagreb School of Medicine Digital Repository](#)



**SVEUČILIŠTE U ZAGREBU  
MEDICINSKI FAKULTET**

**Ika Gugić**

# **Neepidermoidni tumori grkljana**

**DIPLOMSKI RAD**



**Zagreb, 2016**

Diplomski rad izrađen je na Klinici za bolesti uha, nosa i grla i kirurgiju glave i vrata pod vodstvom prof.dr.sc.Drage Prgometa i predan je na ocjenu u akademskoj godini 2015/2016.

Mentor rada: prof.dr.sc.Drago Prgomet

## SADRŽAJ

<b>SAŽETAK .....</b>	<b>.....</b>
<b>SUMMARY .....</b>	<b>.....</b>
<b>1. UVOD .....</b>	<b>1</b>
1.1. ANATOMIJA GRKLJANA .....	1
1.2. FIZIOLOGIJA GRKLJANA.....	4
1.3. PATOLOGIJA GRKLJANA .....	6
1.3.1. <i>NEEPIDERMOIDNI TUMORI GRKLJANA</i> .....	9
1.3.1.1. BENIGNI NEEPIDERMOIDNI TUMORI GRKLJANA.....	11
1.3.1.2. MALIGNI NEEPIDERMOIDNI TUMORI GRKLJANA.....	15
<b>2. ZAHVALA.....</b>	<b>22</b>
<b>3. LITERATURA.....</b>	<b>23</b>
<b>4. ŽIVOTOPIS.....</b>	<b>25</b>



# SAŽETAK

**Naslov rada: Neepidermoidni tumori grkljana**

**Autor: Ika Gugić**

**Ključne riječi: neepidermoidni tumori grkljana-dijagnoza, patohistološke značajke, liječenje**

Većina benignih i malignih tumora grkljana je epitelnog porijekla, oni nastaju promjenama u respiratornom epitelu koji prekriva najveći dio površine grkljana. Među benignim tumorima najčešći je papilom, građen od zrelog pločastog epitela koji oblaže fibrovaskularnu stromu. Nastaje kao posljedica infekcije humanim papilomavirusom. Planocelularni karcinom najčešći je maligni tumor grkljana. Najčešće se javlja u pušača. Mali dio tumora ove regije nije epitelnog porijekla, njih zovemo neepidermoidni tumori grkljana. Dijelimo ih na temelju njihova staničnog porijekla na tumore sekretornog porijekla, tumore porijekla vezivnog tkiva, limforetikularnog, melanocitnog ili metastatskog porijekla. Ove rijetke neoplazme čine skupinu bolesti koje se klinički prezentiraju nespecifičnim znakovima i simptomima poput promuklosti, stridora ili disfagije, koji se ujedno javljaju i u bolesnika s planocelularnim karcinomima grkljana. Karakteristični nalaz u oboljelih pacijenata su polipoidne ili submukozne mase koje su ujedno i najčešći razlog kasnog otkrivanja ovih tumora u usporedbi s ulcerativnim lezijama karakterističnim za planocelularni karcinom. Pravodobna dijagnoza ovih tumora iznimno je važna zbog vrlo različitog pristupa u liječenju te različitih prognoza ishoda.

## **SUMMARY**

**Title: Non-epidermoid tumors of larynx**

**Author: Ika Gugić**

**Key words: non-epidermoid tumors of larynx-diagnosis, pathology, treatment**

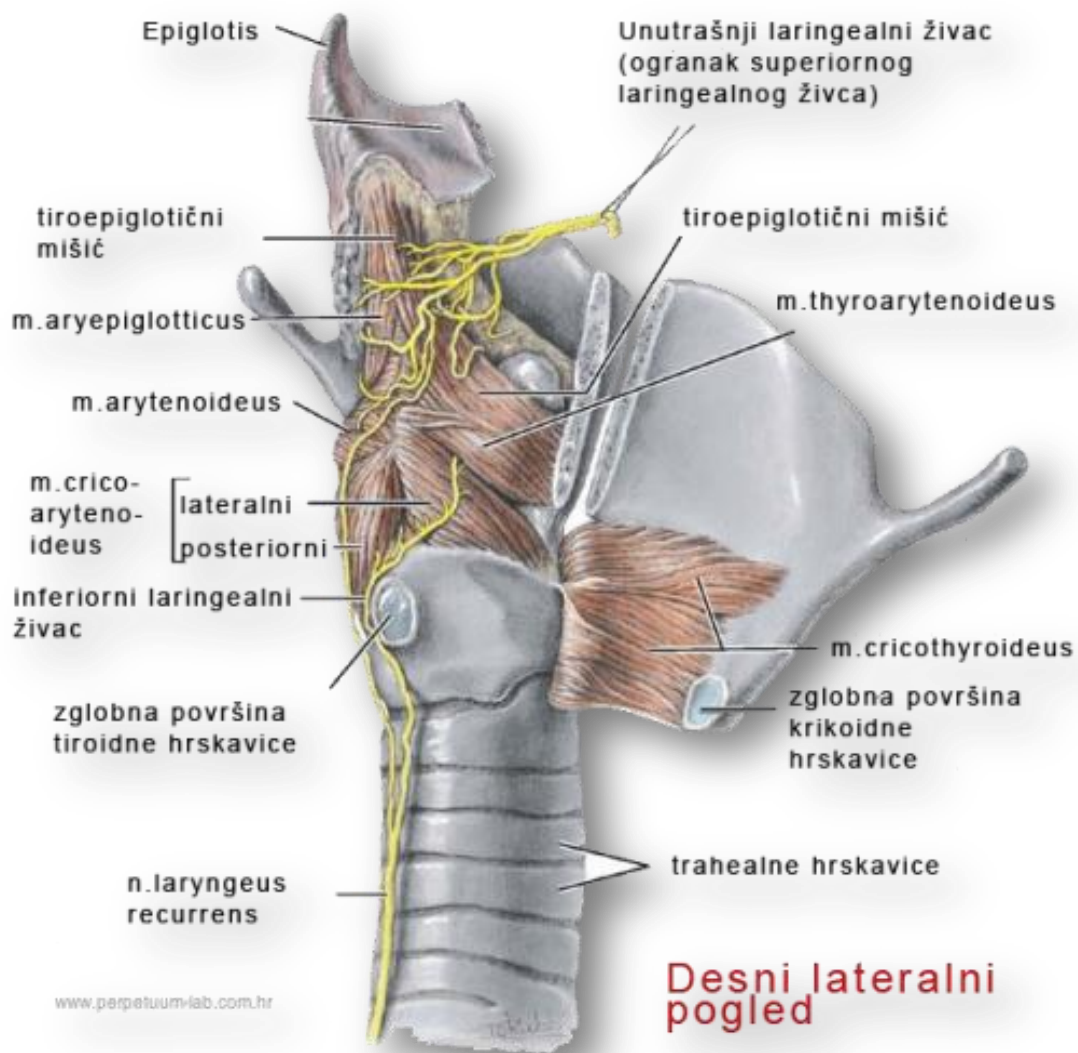
Most of the benign and malignant tumors of the larynx are epithelial, they occur as the result of changes in the respiratory epithelium that covers almost the entire larynx. The most common benign tumor is papilloma, composed of mature squamous epithelium that covers the fibrovascular stroma. It occurs as a result of Human papillomavirus infection. Squamous cell carcinoma is the most common malignant tumor of the larynx. Squamous cell carcinoma is most common in smokers. A small part of the tumor in this region is not epithelial and they are called non-epidermoid tumors of the larynx. According to cell origin, non-epidermoid tumors are classified into secretory, connective tissue, lymphoreticular, melanoma, or metastatic carcinoma. These rare neoplasms are a group of diseases that present with nonspecific clinical signs and symptoms, such as hoarseness, stridor, or dysphagia. Those symptoms also present in patients with squamous cell carcinoma of the larynx. Polypoid and submucosal lesions of the larynx are characteristic findings in these tumors, and probably the reason for late diagnosis in comparison to ulcerative lesions of squamous cell carcinoma. Timely recognition of these tumors is extremely important due to different approaches in the treatment and prognosis.

# 1. UVOD

## 1.1. ANATOMIJA GRKLJANA

Grkljan ili larynx pripada srednjem predjelu vrata (reg. colli media). Kod odraslih osoba seže od 4. do 6. vratnog kralješka, dok je kod žena i djece položen više kranijalno. Nalazi se ispred donjeg odsječka ždrijela. Sprijeda u sredini nalazi se ispod jezične kosti, s kojom je vezan sindezmotički i pomoću mišića. Ispred njega su infrahioidni mišići, lateralno se nalazi odgovarajući režanj štitne žlijezde i a. carotis communis, a iza grkljana nalazi se hipofarinks. Grkljan je organ koji ima zadaću ne samo da kao dio respiratornog kanala provodi zrak kod disanja nego služi i u proizvodnji glasa. On je dakle respiratorni i fonatorni organ. Položaj mijenja najčešće na način da prati kretanje jezične kosti. Pri gutanju, govoru i posebno pri pjevanju, pomiče se prema gore i dolje, a također i prema naprijed odnosno natrag. Osim razlika u položaju postoje izvjesne razlike i u građi grkljana. Glasnice su kod muškaraca dugačke oko 3 cm, a kod žena 2 cm. Otuda razlika u visini glasa. U grkljanu se nalazi desetak hrskavica. Za shvaćanje funkcije ovog organa dovoljno je točnije poznavati četiri, i to štitnu, prstenastu, vokalnu i epiglотиčnu. Vokalna hrskavica je parna, ostale tri su neparne.



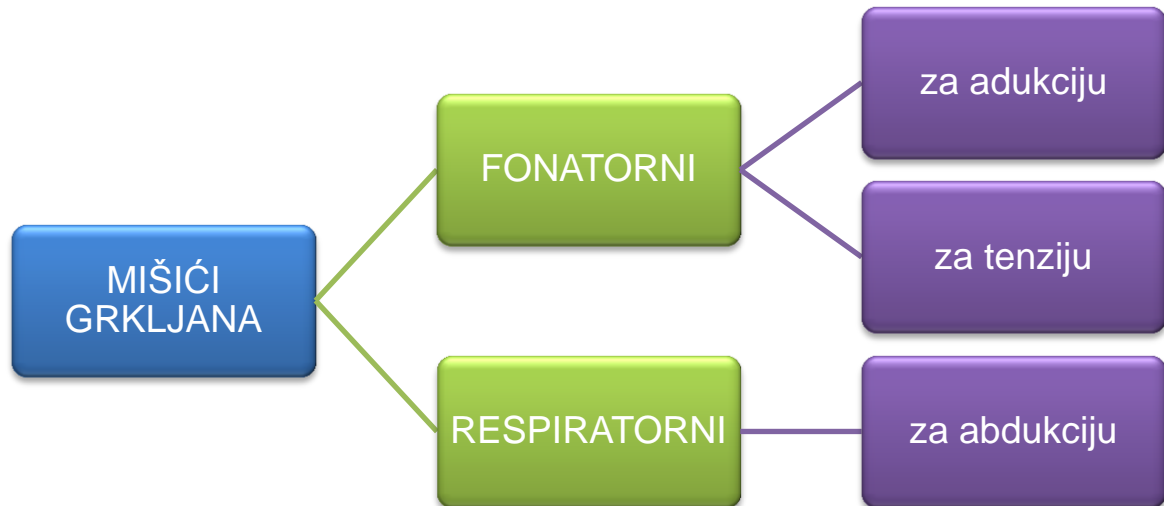


Slika 1, Anatomija grkljana<sup>1</sup>

Spojevi skeletnih elemenata u grkljanu jesu sindezmoze i zglobovi. Opća je značajka tih spojeva da sadrže mnoštvo elastičnih vlakana. Značajnu ulogu u funkciji ovoga organa imaju mišići. Opisano ih je desetak i pretežno su parni. S obzirom na dvojak funkciju grkljana, dijele se na respiratorne i fonatorne.

<sup>1</sup> Preuzeto: [http://perpetuum-lab.com.hr/wiki/plab\\_wiki/anatomija-covjeka-enciklopedija/grkljan-r243/](http://perpetuum-lab.com.hr/wiki/plab_wiki/anatomija-covjeka-enciklopedija/grkljan-r243/) datuma 25.03.2016.

Tablica 1, Mišići grkljana<sup>2</sup>



Abduktor je m.cricoaerytaenoideus posterior, aduktori su m.cricoaerytenoideus lateralis i m.arytaenoideus transversus. Mišići za tenziju su m.cricothyreoideus i m.vocalis.

Šupljinu grkljana(cavum laryngis) dijelimo na tri dijela:

- Gornji (vestibulum laryngis) koji komunicira sa ždrijelom kroz otvor zvan aditus laryngis
- Srednji koji leži između ventikularnih i vokalnih nabora
- Donji koji sa srednjim komunicira preko rime glotidis (procijep između glasnica)

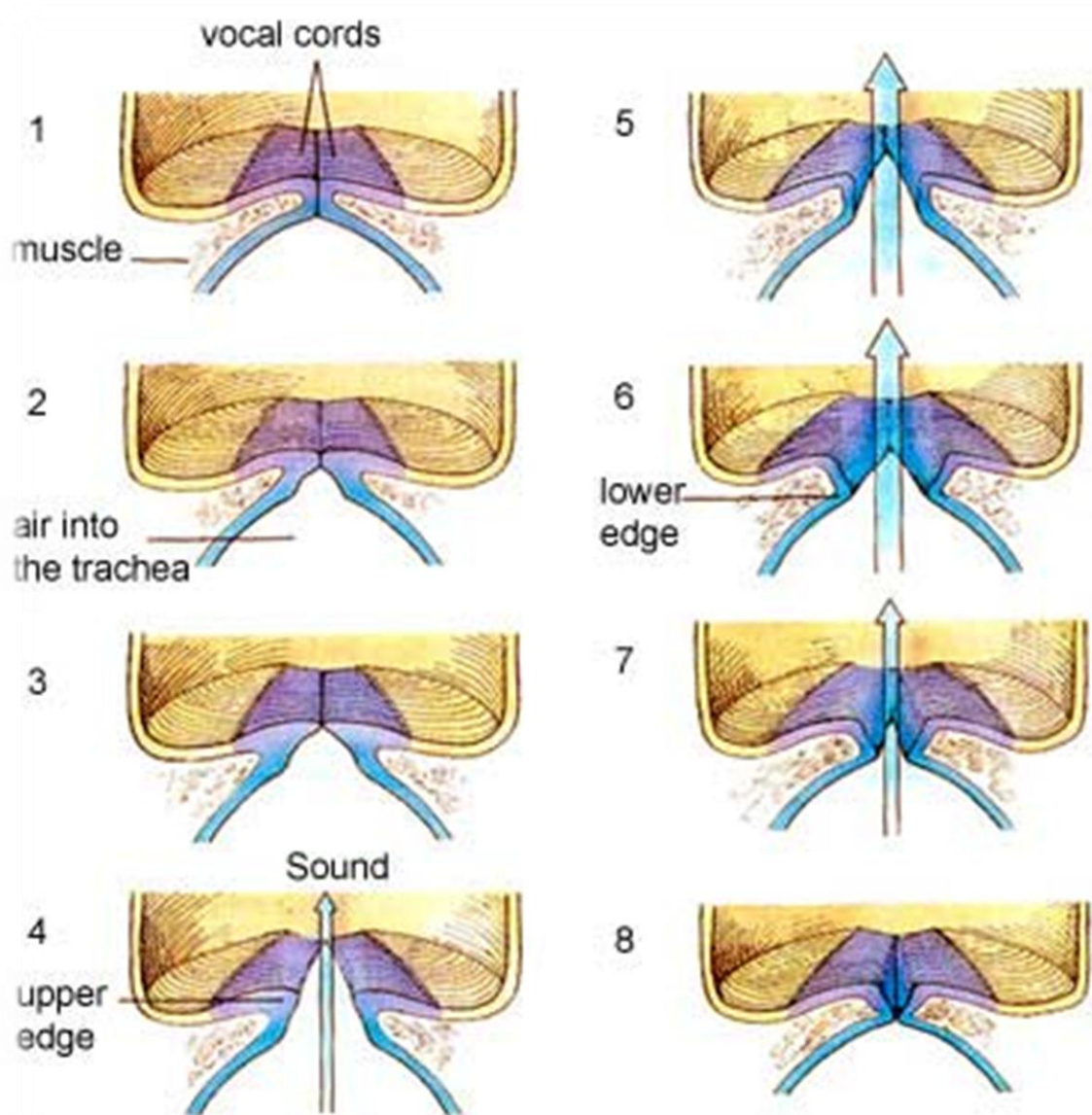
<sup>2</sup> Autor tablice Ika Gugić na datum 20.11.2015.

Cavum laryngis ima oblik pješčanog sata. Najuže mjesto je rima glottidis od koje se šupljina širi kranijalno i kaudalno.

## **1.2. FIZIOLOGIJA GRKLJANA**

### Fonacija

Kao odsječak respiratornog kanala grkljan provodi zrak pri disanju, respiratorna uloga ovog organa je primarna. Uz to on je i fonatorni organ. Njegova funkcija proizvodnje glasa filogenetski je mnogo mlađa. Fonacija uključuje pjevanje i govor, koji predstavlja najsavršenije sredstvo sporazumijevanja svojstveno samo čovjeku. Osim grkljana, fonatornom organu pripadaju i gornji dijelovi probavnog i dišnog sustava. Ždrijelna i usna šupljina, a rjeđe i nosna, imaju ulogu rezonatora. Tijekom fonacije glasnice titraju i pri prolasku izdahnutog zraka nastaju glasovi. Frekvencija nastalog zvuka ovisi o stupnju napetosti glasnica što određuje jačinu i visinu glasa. Glas se oblikuje u usnoj šupljini položajem jezika, nepca, zuba i usnica pa nastaje govor pod utjecajem središta u kori velikog mozga.



Slika 2, Nastajanje glasa<sup>3</sup>

<sup>3</sup> Preuzeto: <http://www.singintune.org/voice-production.html> datuma 10.05.2016

### 1.3. BOLESTI GRKLJANA

Najvažnije bolesti grkljana su upale i novotvorine. Akutne upale najčešće su uzrokovane virusima i bakterijama, dok su kronične uglavnom posljedica pušenja i prekomjernog napora glasnica. Najvažniji kliničkopatološki entiteti kad je upala u pitanju su:

1. **Akutni laringitis**-najčešće uzrokovan virusima koji izazivaju upale gornjeg dišnog puta, poput virusa influence, parainfluence, adenovirusa itd.
2. **Krup**-pojavljuje se u male djece, a tipično je uzrokovan virusima koji se iz nosa i nazofarinksa prošire u grkljan. Klinički se očituje kašljem, inspiracijskim stridorom i promuklošću
3. **Epiglottitis**- upala epiglotičnog dijela grkljana. U narodu poznata kao hripavac ili magareći kašalj, uzročnik je *Haemophilus influenzae*. Klinički se očituje inspiracijskim stridorom i gušenjem, a manjak kisika može se očitovati cijanozom
4. **Kronični laringitis**- najčešće kod pušača ili kao profesionalna bolest u ljudi koji prekomjerno koriste glas, npr.u pjevača, svećenika ili učitelja. Na glasnicama se može vidjeti zadebljanje epitela, keratinizacija ili mali čvorići (engl.singers nodule, lat.nodulus cantatorius)

Novotvorine grkljana načešće su benigni papilomi ili maligni tumori epitelnog podrijetla, tj. karcinomi. Mali broj tumora grkljana nije epitelnog podrijetla, njih zovemo neepidermoidni tumori grkljana (engl. nonsquamous or non-epidermoid tumors).

1. **Papilomi**-benigni tumori egzofitičnog izgleda, građeni od zrelog pločastog epitela koji oblaže fibrovaskularnu stromu. Najčešće su uzrokovani infekcijom humanim papilomavirusom
2. **Hemangiomi**- benigni tumori načinjeni od krvnih žila
3. **Neurofibromi**-rijetki benigni tumori građeni od vezivnog i živčanog tkiva
4. **Onkocitomi**- građeni od velikih eozinofilnih stanica bogatih mitohondrijima
5. **Fibromi**- dobroćudni tumor građen od vezivnog tkiva
6. **Karcinom grkljana**- nastaje malignom alteracijom stanica pločastog epitela, najčešće se javlja u pušača. Klinički se dijeli u četiri skupine:
  - ✓ *Glotički karcinom*- čini 60% svih karcinoma grkljana, a zahvaća jednu ili obje glasnice. Zbog svog položaja rano uzrokuje promuklost pa se zahvaljujući tome rano dijagnosticira te ima najbolju prognozu
  - ✓ *Supraglotični karcinom*- čini 30% svih karcinoma grkljana. Zahvaća epiglotis, lažne glasnice ili ventrikul, ali se ne proteže na glasnice. Zahvaljujući tome ne izaziva rano nastajanje simptoma zbog čega se kasnije otkriva i ima lošiju prognozu
  - ✓ *Transglotični karcinom*- zahvaća prave i lažne glasnice, ima lošu prognozu, ali na svu sreću rijedak je
  - ✓ *Subglotični karcinom*- zahvaća grkljan ispod glasnica, iako može zahvatiti i glasnice. Ovi tumori su rijetkost, ali imaju lošu prognozu.

7. **Neepidermoidni tumori grkljana**-nisu epitelnog porijekla, a na temelju staničnog porijekla dijelimo ih na tumore sekretornog, vezivnog tkiva, limforetikularnog i melanocitnog porijekla. Mogu biti i metastatski. Ovi tumori čine skupinu bolesti s vrlo različitim pristupom u liječenju i s različitiom prognozom.

### 1.3.1. NEEPIDERMIDNI TUMORI GRKLJANA

Ovi tumori predstavljaju heterogenu skupinu tumora koji nastaju iz preostalog tkiva grkljana. Mogu biti benigni i maligni. S obzirom na stanično porijeklo dijelimo ih na:

- ✓ tumore sekretornog porijekla
- ✓ tumore porijekla vezivnog tkiva
- ✓ Limforetikularnog
- ✓ melanocitnog
- ✓ metastatskog porijekla

Ovi tumori uzrokuju simptome poput disfagije, kašlja i promuklosti koji su uobičajeni i kod planocelularnog karcinoma. Tipične lezije za ove neoplazme su polipoidna ili submukozna lezija, što može biti i uzrok kasnijem otkrivanju ovih tumora, za razliku od karcinoma grkljana koji se uobičajeno prezentira ulcerativnim lezijama. Karakteristika neepidermoidnih tumora je i vrlo različit pristup u liječenju te različita prognoza. Neepidermoidni tumori su iznimno rijetka pojava u laringealnoj regiji. Tumori žlijezda slinovnica čine važnu skupinu među neplanocelularnim karcinomima larinksa. Među njima najčešći su mukoepidermoidni, adenoidnocistični i adenokarcinom. Među neepidermoidne tumore ubrajamo i one porijekla vezivnog tkiva, u ovu skupinu ubrajamo sarkom te hondrosarkom. Sarkomi su zloćudni tumori koji potječu iz mezenhima njegovih derivata (pa tu ubrajamo i liposarkom, fibrosarkom, leiomiosarkom te rabdomiosarkom). Limfomi te primarni melanomi ove regije su vrlo rijetki. Skupini neepidermoidnih tumora grkljana pripadaju i neuroendokrini tumori

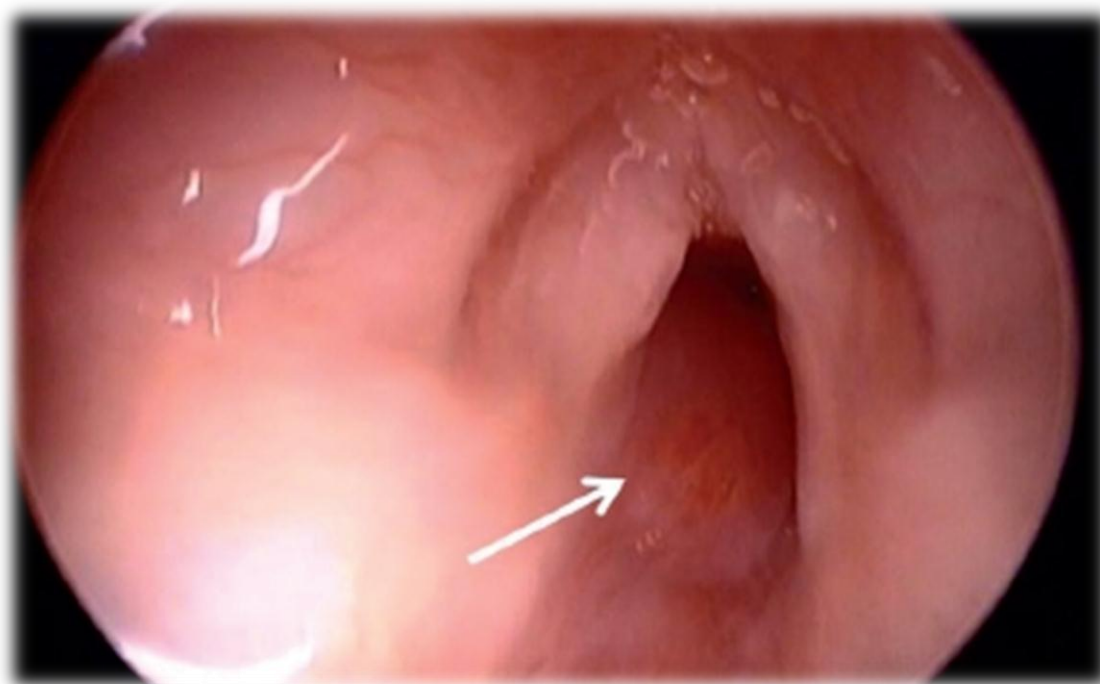


grkljana, koji su izuzetno rijetki, a u njih ubrajamo karcinoid, atipični karcinoid te karcinom malih stanica. S obzirom na veliku heterogenost ove skupine tumora s obzirom na porijeklo, kliničku prezentaciju, odabir metode liječenja te prognoze u daljnjem tekstu biti će prikazani pojedinačno.

### 1.3.1.1. BENIGNI NEPIDERMOIDNI TUMORI GRKLJANA

Najčešći benigni tumor grkljana je papilom, on je epitelnog porijekla i čini 85% svih benignih tumora grkljana. Simptomi koje uzrokuju uvjetovani su prije svega njihovom lokalizacijom i veličinom. Dijagnoza se postavlja uz pomoć endoskopskog pregleda, no uvijek mora biti potvrđena biopsijom. Terapija izbora za ove tumore je kirurška ekscizija. Neki od ovih dobroćudnih tumora javljaju se i u zloćudnoj varijanti (npr. 3% glomus tumora je maligno).

1. **Mioblastom**-je tumor mišićnog porijekla, neuobičajen je za grkljan, obično se javlja u četvrtom desetljeću života. Uzrokuje nespecifične simptome poput promuklosti, kašlja, disfagije i boli. Terapija najčešće podrazumjeva endoskopsko uklanjanje tumora.
2. **Hemangiom**-tumorska tvorba sačinjena od krvnih žila. Predstavljaju kongenitalnu malformaciju koja je posljedica pogrešnog razvoja krvnih žila koje opskrbljuju grkljan. Najčešće je lokaliziran subglotično te čini 2% svih urođenih malformacija grkljana. U pravilu se manifestira u periodu između drugog mjeseca i prve godine života. Glavni simptomi su inspiratorni i ekspiratorni stridor, kašalj, dispneja te progredacija simptoma usljed respiratornog infekta. Dijagnoza se postavlja endoskopskim pregledom. Ovisno o veličini tumora terapija može podrazumjevati praćenje, uporabu lasera, krioterapiju, sklerozaciju itd.



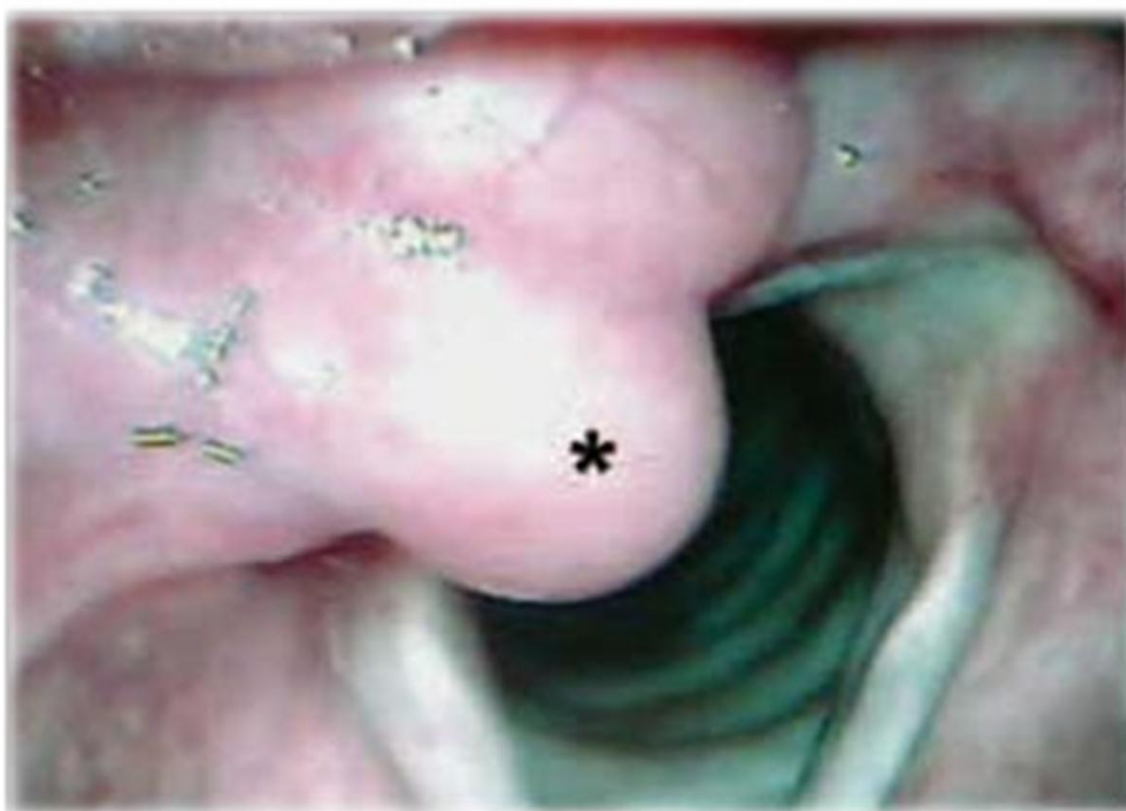Slika 3, Hemangiom grkljana<sup>4</sup>

3. **Limfangiom**-tumorska tvorba sačinjena od limfnih žila. Predstavlja rijetku kongenitalnu malformaciju. Manifestira se isto kao i hemangiom ovog područja. Klinički manifestne limfangiome liječimo kirurški.
4. **Paragangliom ili Glomus tumor**-najčešće benignan, bogato vaskulariziran tumor neuralnog tkiva. Rijetki su u laringealnoj regiji te također rijetko endokrinološki aktivni. Najčešće lokalizacije ovih tumora su timpanički pleksus (glomus tympanicum), zid jugularnog bulbosa (glomus jugulare) i uzduž ganglija n. vagusa (glomus vagale). Opisani su tumori povezani s ličnim živcem unutar temporalne kosti. Na vratu je najčešći tumor karotidnog tjelešca. Kirurško liječenje omogućuje potpuno izlječenje tumora. Vrlo mali broj ovih tumora je malignan (oko 3%).

---

<sup>4</sup> Preuzeto: [www.scielo.cl](http://www.scielo.cl) na datum 24.03.2016

5. **Lipom**-tumor porijekla iz masnog tkiva, najčešći tumor mekih tkiva uopće, češći kod žena. Do smetnji dovode kada dosegnu veličinu koja onemogućuje normalno disanje ili fonaciju. Tada se očituju smetnjama govora, promuklošću, kašljem, disfagijom itd. Tumor se očituje kao submukozna lezija žućkaste boje. Dijagnoza se postavlja endoskopskim pregledom, a uklanja ih se kirurškim putem (totalna ekscizija). Iako se može naći tvrdnja kako mogu imati sklonost malignoj alteraciji u liposarkom, takve tvrdnje nemaju kliničko uporište.



Slika 4. Lipom grkljana<sup>5</sup>

---

<sup>5</sup> (preuzeto:[http://www.internationalarchivesent.org/additional/acervo\\_eng.asp?id=496](http://www.internationalarchivesent.org/additional/acervo_eng.asp?id=496), 12.05.2016)

6. **Hondrom**-tumori koji potječu od stanica hijaline hrskavice. U laringealnoj regiji su neuobičajeni ali ne možemo reći da su rijetki. Vjeruje se da ključnu ulogu u njihovoj etiologiji ima kronična upala. Javljaju se znatno češće kod muškaraca(80%), obično u srednjim godinama života. Klinički se očituju promuklošću, disfagijom i dispnejom. Dijagnoza se postavlja direktnom laringoskopijom i biopsijom. Terapija tumora ovisi o lokalizaciji i veličini. Za male i lako dostupne tumore koristi se endoskopska kirurgija, a za veće ili pak nedostupne tumore radi se resekcija.
7. **Pleomorfni adenom (engl.benign mixed tumors)**-tumori koji potječu od stanica žlijezda slinovnica. Mogu se naći na brojnim lokalizacijama uključujući i grkljan.
8. **Nodular fasciitis**- naziva se i pseudosarkomatoza, ovi benigni tumori najčešće se javljaju na šakama, fibroblastnog su porijekla, a karakterizira ih brzi rast. Nerijetko se klinički i histološki mogu zamijeniti s malignim tumorima
9. **Fibromatoza**-difuzno povećanje submukoznog tkiva grkljana, iako predstavlja histološki benignu promjenu može se ponašati agresivno.
10. **Rabdomiom**-rijetka benigna tvorba građena od zrelih poprečnoprugastih mišićnih vlakana. Rijetko se javlja, poglavito izvan srca. Prezentira se najčešće disfagijom i progresivnom promuklošću. Terapija je kirurška.

### 1.3.1.2. MALIGNI NEPIIDERMIDNI TUMORI GRKLJANA

Najčešći maligni tumor grkljana je već spomenuti planocelularni karcinom, on nastaje iz epitela koji oblaže grkljan. Čini 95 % svi zloćudnih tumora grkljana. Više od 90% oboljelih čine pušači. Mnogo rjeđi su tumori neepitelnog porijekla. S obzirom na veliku histološku, kliničku, terapijsku te prognostičku različitost tih tumora bit će prikazani pojedinačno.

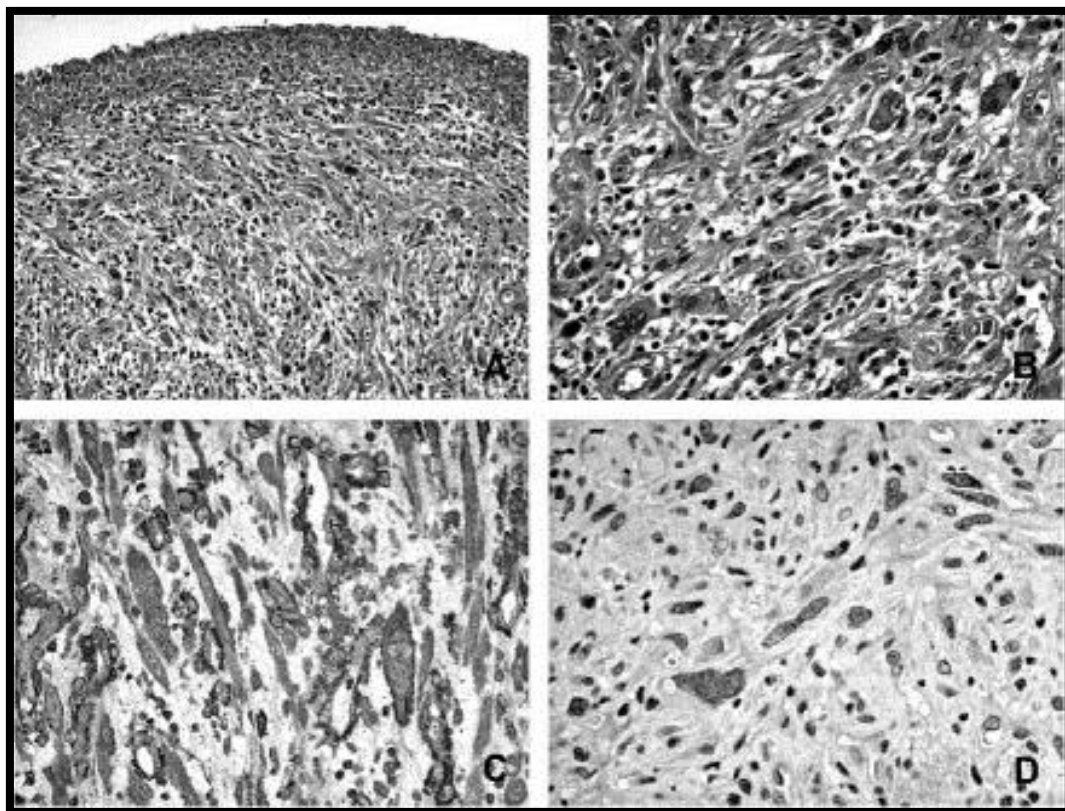
#### **1. Rbdomiosarkom grkljana**

Rbdomiosarkom je maligni mezenhimalni tumor koji se rijetko pojavljuje u laringealnoj regiji. Prvi slučaj opisan je 1944., a od tada opisano je svega tridesetak slučajeva ove neoplazme u laringealnoj regiji. Rbdomiosarkome grkljana dijelimo na:

- ✓ Pleomorfne
- ✓ Alveolarne i
- ✓ Embrionalne

Potonji su najčešći oblik uopće i najčešći oblik u djece te najbolje reagiraju na terapiju. Embrionalni rbdomiosarkom histološki nalikuje fetalnom mišićnom tkivu starosti 7-10 tjedana. Alveolarni rbdomiosarkom je dobio naziv prema histološkoj slici koja ima pseudoglandularni izgled, a mnogi ga smatraju podtipom embrionalnog rbdomiosarkoma. Pleomorfni rbdomiosarkom pak pokazuje potpuno drugačiju histološku sliku sačinjenu od tkiva nalik na adultno mišićno tkivo. Rbdomiosarkomi su treći najčešći sarkomi mekog tkiva u svih dobnih skupina. Kod djece oni su najčešći oblik sarkoma. Kod odraslih

su najrjeđi oblik sarkoma u regiji glave i vrata, dok kod djece ta regija predstavlja najčešće sjelo rabdomiosarkoma. U regiji glave i vrata najčešće sjelo je orbita. Pojavnost ove neoplazme neovisna je o dobi, opisani su slučajevi kod djece mlađe od godinu dana te pacijenta starijih od sedamdeset godina. Ipak, najveću incidenciju nalazimo u prva dva desetljeća života. Prema spolu veću pojavnost bilježi kod muškog spola. S obzirom na različitost histološke slike pojedinih podtipova postavljanje točne dijagnoze predstavlja stanovit izazov. U odabiru adekvatnog liječenja stručnjaci su podijeljeni, jedni zagovaraju monoterapiju dok drugi preferiraju korištenje kombinirane terapije. Monoterapija podrazumijeva radioterapiju ili kirurgiju dok kombinirana terapija može podrazumijevati kombinaciju kirurgije i radioterapije, kirurgije i kemoterapije ili pak radioterapije i kemoterapije.



Slika 5, Pleomorfni rabdomyosarkom grkljana<sup>6</sup>

## 2. *Melanom grkljana*

Melanom grkljana je vrlo rijetka neoplazma, do veljače 2001. opisano je svega 53 slučaja u svjetskoj medicinskoj literaturi. Veliki izazov svakako predstavlja potvrđivanje dijagnoze ovih tumora kao i odabir adekvatne terapije, budući da nepostoje usuglašene smjernice koje bi vodile liječnike kroz ta dva procesa. Načelno dijagnoza se postavlja kombinacijom patohistološke analize uzetog tkiva te imunohistokemijskim metodama. Za sada klinički pregled i endoskopske metode pregleda imaju mali značaj u postavljanju dijagnoze. Glavni princip liječenja mukoznog primarnog melanoma glave i vrata je kirurško

<sup>6</sup> preuzeto : <http://www.ncbi.nlm.nih.gov/pmc/articles/MC2881606/figure/F1/>, 12.05.2016

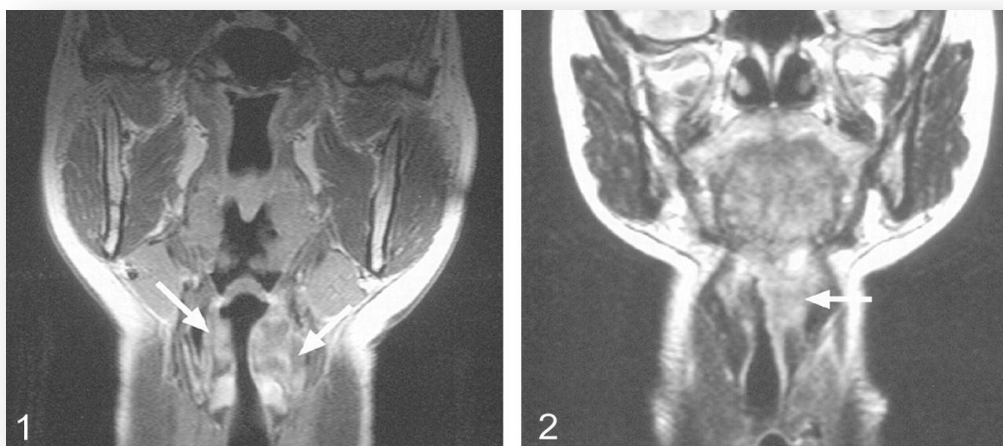


liječenje, odnosno potpuna ekscizija. Zbog niske učestalosti metastaziranja u regionalne limfne čvorove elektivna disekcija vrata nije rutinski postupak. Kirurško liječenje može se nadopuniti postoperativnom radioterapijom, dok primjena kemoterapije nije pokazala dovoljnu djelotvornost. Smatra se da bi napredak u liječenju mogla osigurati primjena pasivne ili aktivne imunoterapije kao dodatak kirurgiji, ali njezina primjena je još u povojima.

### **3. *Non-Hodgkinov limfom larinksa***

Non-Hodgkinov limfom (NHL) se često pojavljuje u različitim dijelovima tijela, no u laringealnoj regiji je vrlo rijedak tumor. Prvi opisani slučaj NHL u ovoj regiji opisan je 1934. Prema pisanju Hornyja i Kaiserlinga omjer zahvaćenosti spolova iznosi 1.3:1 u korist muškog spola. Pojavnost je neovisna o dobi, opisani su slučajevi NHL grkljana u rasponu godina od četiri do devedeset, no ipak medijan je 58 godina. Glavna simptomatologija je praćena disfagijom i promuklošću, a od pojave prvih simptoma do postavljanja konačne dijagnoze uglavnom prođe oko 6 mjeseci. Najveći broj tumora u vrijeme postavljanja dijagnoze mjeri 1-3 cm u promjeru. Dvije trećine svih NHL grkljana locirano je na lijevoj strani, a najčešće sjelo je supraglotična regija. Dijagnoza se postavlja patohistološkom analizom uzetog tkiva koja se nadopunjava imunofenotipizacijom u svrhu određivanja staničnog porijekla limfocita. Odabir liječenja NHL može biti monoterapijom ili kombiniranom terapijom. U liječenju se može koristiti kirurgija, kemoterapija ili

radioterapija. Kirurgija obično ima veću ulogu u postavljanju dijagnoze, odnosno osiguravanju tkiva za PHD, a manju u samom liječenju. Radioterapija je metoda izbora u liječenju NHL ograničenih na grkljan bez proširene bolesti, a u slučajevima proširene bolesti odabire se uglavnom kombinirano liječenje.



Slika 6. MR prikaz NHL submukozno u području supraglotične regije<sup>7</sup>

#### **4. *Leiomyosarkom grkljana***

Leiomyosarkom grkljana je vrlo rijedak zloćudni tumor građen od glatkih mišićnih stanica. Karakteristika ovih tumora je širok raspon stupnja diferencijacije te različitost histološke slike. Postavljanje dijagnoze je izrazito teško i nerijetko zahtjeva da se patohistološka analiza tkiva upotpuni elektronskom mikroskopijom. Ne postoje usuglašene smjernice u liječenju ovih neoplazmi, u Kleinsasserovom i Glanzovom članku spominje se mogućnost liječenja monoterapijom u obliku radioterapije.

<sup>7</sup> (preuzeto: <http://www.ajnr.org/content/25/1/12/F1.expansion.html>, 13.05.2016)

Odabir metode liječenja uvelike će ovisiti o stupnju diferenciranosti tumora te o proširenosti bolesti.

## **5. Neuroendokrine neoplazme grkljana**

Neuroendokrine neoplazme dijelimo u dvije osnovne skupine:

- ✓ *Neuralni tip*(neuroblastom, pleokromocitom i paragangliom)
- ✓ *Epitelni tip*(karcinoid, atipični karcinoid i karcinom malih stanica ili sitnostanični karcinom ( eng. small cell carcinoma))

Neuroendokrine neoplazme grkljana čine skupinu rijetkih tumora. Ova skupina tumora svojevrsan je izazov za dijagnostiku i liječenje, a njihovo ponašanje najčešće agresivno s tendencijom lokalnog i udaljenog širenja. Njihovo ime sugerira njihovo porijeklo, a porijeklo može biti neuralni greben, ektoderm ili endoderm. Najčešće su endodermalnog porijekla. Obzirom na rijetku pojavnost ovih neoplazmi te njihovu nedovoljnu proučenost još uvijek do kraja ne razumijemo ove tumore niti poznajemo njihovu točnu histološku klasifikaciju. Određeni napredak u tom smjeru mogle bi osigurati imunocitokemija i elektronska mikroskopija. Spomenuti karcinom malih stanica poznat je po ektopičnom lučenju hormona. Kod nekih pacijenata jave se hormon vezani simptomi koji skupno mogu dovesti do paraneoplastičnog sindroma. Među sindromima prouzročenim neprimjerenom sekrecijom hormona najznačajniji je Sindrom neprimjerenog lučenja antidiuretskog hormona(SIADH) koji se javlja kod oko 10 posto ljudi koji boluju od sitnostaničnog karcinoma pluća. U regiji glave i vrata ektopična sekrecija

hormona od strane sitnostaničnog karcinoma grkljana puno je rjeđa nego u slučaju istog tumora u plućima.

## **2. ZAHVALA**

Zahvaljujem se svojoj obitelji na iznimnoj potpori, razumijevanju i savjetima koje su mi pružili tijekom cijelog školovanja. Zahvaljujem se svim profesorima koji su dali doprinos mom znanju i vještinama te posebno svom mentoru, prof.dr.sc. Dragi Prgometu, na suradnji, strpljivosti i volji u pisanju mog diplomskog rada.

### 3. LITERATURA

1. Akyol M.U, Sözeri B, Küçükali T(1998) Laryngeal pleomorphic rhabdomyosarcoma, Eur Arch Otorhinolaryngol 255:307-310
  2. Amin H.M, Petruzzeli G.J, Husain A.N, Nickoloff B.J(2001)Primary Malignant Melanoma of the Larynx, Arch pathol Lab Med 125:271-273
  3. Bilić M, Prgomet D, Kovač L, Topić I, Katić V(2009) Neepidermoidni tumori larinksa-15-godišnje iskustvo u našoj ustanovi, Liječ Vjesn, 131:196-198.
  4. Damjanov I, Jukić S, Nola M(2011)Patologija, Zagreb, Medicinska naklada.
  5. Doddo J.M, Wieneke K.F, Rosman P.M(1987)Laryngeal Rhabdomyosarcoma, Cancer 59:1012-1018.
  6. Hyams V.J, Harris A.E(1984)Rhabdomyosarcoma of the larynx, Laryngoscope 94:201-205.
  7. Križan Zdenko (1999) Pregled građe glave, vrata i leđa, Zagreb, školska knjiga.
  8. Luna M.A, Batsakis J.G, El-Naggar A.K(1992) Nonsquamous carcinomas of the larynx, Ann Otol Rhinol Laryngol 101:1024-1026
  9. Ohta N, Suzuki H, Fukase S, Ksajima N, Aoyagi M(2001) Primary non-Hodgkins lymphoma of the larynx(Stage IE) diagnosed by gene rearrangement, The Journal of Laryngology and Otology
-

---

115:596-599

10. Rowe-Jones J, Solomons N.B, Ratcliffe N.A(1994)  
Leiomyosarcoma of the larynx, The Journal of Laryngology and  
Otology 108:359-362
11. Thomas R.L(1979) Non-epithelial tumors of the larynx, The  
Journal of Laryngology and Otology 93:1131-1141
-

## 4. ŽIVOTOPIS

Rođena sam 24.06.1991. u Zagrebu. Pohađala sam Osnovnu školu dr. Ante Starčevića nakon koje sam upisala opću gimnaziju. Medicinski fakultet upisala sam 2010. godine. U slobodno vrijeme volim učiti strane jezike, čitati knjige te provoditi vrijeme sa psom u prirodi.