

# Optička koherentna tomografija

---

**Novak, Fran**

**Master's thesis / Diplomski rad**

**2016**

*Degree Grantor / Ustanova koja je dodijelila akademski / stručni stupanj:* **University of Zagreb, School of Medicine / Sveučilište u Zagrebu, Medicinski fakultet**

*Permanent link / Trajna poveznica:* <https://um.nsk.hr/um:nbn:hr:105:258945>

*Rights / Prava:* [In copyright](#)/[Zaštićeno autorskim pravom.](#)

*Download date / Datum preuzimanja:* **2025-02-24**



*Repository / Repozitorij:*

[Dr Med - University of Zagreb School of Medicine Digital Repository](#)



**SVEUČILIŠTE U ZAGREBU  
MEDICINSKI FAKULTET**

**Fran Novak**

# **Optička koherentna tomografija**

**DIPLOMSKI RAD**



**Zagreb, 2016.**

Ovaj diplomski rad izrađen je na Katedri za fiziku i biofiziku Medicinskog fakulteta Sveučilišta u Zagrebu pod vodstvom doc.dr.sc. Maje Balarin i predan je na ocjenu u akademskoj godini 2015/2016.

## **POPIS KRATICA:**

**OCT** - Optička koherentna tomografija

**RNFL** - sloj živčanih vlakana mrežnice (prema engl. *retinal nerve fiber layer*)

**IVUS** - intravaskularni ultrazvuk (prema engl. *intravascular ultrasound*)

## SADRŽAJ:

1. SAŽETAK.....	
2. SUMMARY.....	
3. UVOD.....	1
4. BOLESTI I DIJAGNOSTIKA OKA.....	3
4.1. Oko.....	3
4.2. Vid.....	6
4.3. Bolesti mrežnice i dijagnostika.....	9
5. OPTIČKA KOHERENTNA TOMOGRAFIJA.....	11
5.1. OCT u oftalmologiji.....	11
5.2. Michelsonov interferometar.....	12
5.3. OCT uređaj.....	17
5.4. Primjena OCT uređaja u drugim specijalističkim granama medicine.....	23
6. ZAKLJUČAK.....	25
7. ZAHVALE.....	26
8. LITERATURA.....	27
9. ŽIVOTOPIS.....	31

## 1. SAŽETAK

### Optička koherentna tomografija

**Fran Novak**

Optička koherentna tomografija ili OCT uređaj je i dijagnostička metoda oslikavanja koja je začetke svoje primjene u medicini imala u oftalmologiji. To je relativno nova metoda koja je svoje mjesto u kliničkoj i dijagnostičkoj medicini pronašla u posljednjih petnaestak godina. Prva istraživanja OCT-a predstavljena su 1991. godine. OCT je beskontaktna i neinvazivna dijagnostička metoda oslikavanja. Osnova funkcioniranja optičke koherentne tomografije zasniva se na sustavu koji je američki fizičar i dobitnik Nobelove nagrade Albert Abraham Michelson osmislio krajem 19. stoljeća, a to je Michelsonov interferometar. Prvotna verzija Michelsonovog interferometra bila je prilično jednostavan sustav fiksnih i pomičnih zrcala, polupropusnih zrcala, svjetlosnog izvora i detektora. Današnji principi Michelsonovog interferometra značajno su unaprijeđeni uporabom komponenata s optičkim vlaknima koje su zamijenile jednostavna zrcala, ali time i nemjerljivo ubrzale, pojednostavile i povećale preciznost cijelog sustava. Budući da se cijeli sustav temelji na uporabi snopova svjetlosti infracrvenog spektra, OCT pruža visoku rezoluciju snimaka, precizno snimanje iznimno sitnih struktura i puno veću dijagnostičku kvalitetu od one dobivene uporabom ultrazvučnih ili radio valova. Primjena OCT-a se iz oftalmologije, u kojoj je napravio dijagnostičku, preventivnu i terapijsku revoluciju, proširila i na druge grane medicine i radi svojih sve zapaženijih kvaliteta postaje novi dijagnostički standard koji sve više zamjenjuje stare, dugotrajne i komplicirane dijagnostičke postupke.

Ključne riječi: optička koherentna tomografija, OCT, Michelsonov interferometar

## **2. SUMMARY**

### **Optical coherence tomography**

**Fran Novak**

Optical coherence tomography also known as OCT is an instrument and a diagnostic imaging technique which had its primary medical usage in the field of ophthalmology. It is a relatively new technique that has found its place in the clinical and diagnostic medicine only in the last fifteen years. The first scientific reports about usage of OCT were introduced in 1991. OCT is completely modern, non-contact and non-invasive diagnostic technique. The basic part of the OCT is the Michelson interferometer, which was constructed by American physicist and Nobel Prize winner Albert Abraham Michelson in the late 19<sup>th</sup> century. The first version of the Michelson interferometer was pretty simple considering that it was constructed using few mirrors, beamsplitter, a light source and a simple detector. The construction of today's modern Michelson interferometer is radically modernised by replacing the simple mirrors and the beamsplitter with modern fiberoptic components, which has dramatically increased the speed, quality and precision of the whole system. As its light source is from the infra-red spectrum, the OCT offers high resolution of the image taken, very precise scanning of extremely small structures and also a greater diagnostic quality compared to the ultrasound and radio waves diagnostic methods. The usage of the OCT, which made a revolution in clinical ophthalmology, is not limited to that field anymore. Its usage is now spread throughout many medical fields and it is becoming a new diagnostic standard. In few years, many of older diagnostic methods might become obsolete because of the OCT.

Keywords: optical coherence tomography, OCT, Michelson interferometer

### 3. UVOD

U današnje smo doba upoznati s nemalim brojem bolesti oka koje mogu uzrokovati ozbiljan gubitak vida pa čak i sljepoću, a povezane su s promjenama debljine sloja živčanih vlakana mrežnice (RNFL) oka. Stoga su visokorezolucijske tomografske i topografske snimke struktura mrežnice od sve veće važnosti za što raniju dijagnozu, praćenje i terapijsku kontrolu bolesti oka. Nekoliko metoda za snimanje mrežnice i mjerenje debljine i strukture živčanog sloja mrežnice oka do danas je već prošlo kroz kliničku upotrebu, no niti jedna od njih nije omogućila osjetljivost i reproducibilnost pri direktnom mjerenju kao što je to svojom pojavom omogućio OCT.

U ovom preglednom radu prikazat će se fizikalne osnove funkcioniranja optičke koherentne tomografije, fizikalna svojstva Michelsonova interferometra kao osnovnog dijela OCT-a i uporaba OCT-a kao dijagnostičke metode u suvremenom kliničkom radu.

OCT je beskontaktna, neinvazivna tehnika koja se rabi kako bi se dobile visokorezolucijske slike poprečnih presjeka bioloških tkiva, ali i ostalih različitih materijala (Huang et al, 1991). Srž i osnova funkcioniranja optičke koherentne tomografije jest Michelsonov interferometar koji se bazira na interferenciji svjetlosti. Interferencija je valna pojava karakteristična za sve valove, a odnosi se na pojave koje nastaju kada dva ili više valnih paketa istodobno dođu u jednu točku prostora gdje dolazi do superpozicije tih valova. Michelsonov interferometar je uređaj koji razdvaja zrake svjetlosti u dva dijela koji imaju odvojene optičke puteve te se ponovno sastaju na detektoru, a koristi se za određivanje malog pomaka, mjerenje indeksa loma, a također i za podešavanje drugih optičkih uređaja. Kao izvori koriste se svjetlosti niske koherentnosti čiji je izvor u OCT uređaju superluminiscentna dioda, koja daje infracrvenu svjetlost (Fowles, 1975.). Jedan snop svjetlosti je referentan, a drugi je testni za mjerenje puta. Na detektoru nastaje



konstruktivna interferencija kada se putevi jednog i drugog snopa razlikuju za cjelobrojnu valnu duljinu. Brojeći promjene u interferencijskoj slici koje se dogode za vrijeme pomicanja zrcala možemo odrediti za koliko se valnih duljina zrcalo pomaklo, odnosno duljinu. U OCT uređaju promatrani uzorak postavlja se u jednu mjernu granu interferometra gdje se potom refleksije snopa svjetlosti od uzorka kombiniraju s refleksijama snopa svjetlosti od referentnog zrcala. Amplitude i pomaci u fazi pri refleksiji od promatranog uzorka mjere se pretraživanjem amplitude reflektiranog snopa od referentnog zrcala i paralelno snimajući amplitude interferometrijskog signala. (Bouma, Tearney, 2002).

OCT je razvijen kako bi bio primjenjivan u različite svrhe uključujući i mjerenja kvalitete optičkih vlakana i izrade komponenti za pohranu velike količine podataka. Prije svega, OCT je razvijen za medicinsku i biološku primjenu gdje posebno možemo istaknuti važnost primjene OCT-a pri mjerenjima i snimanjima oka i očnih segmenata. Što se OCT tehnologija, kao i sama medicina, sve više i dalje razvijaju, to OCT pronalazi sve veću kliničku primjenu u raznim specijalističkim granama medicine pa tako više nije dio isključivo oftalmološke prakse, na što ću se osvrnuti kasnije u ovome preglednom radu (Bouma, Tearney, 2002).

U ostatku rada biti će opisana anatomija ljudskog oka sa naglaskom na one dijelove oka koji sudjeluju u formiranju slike, kao i najčešće bolesti koje zahvaćaju iste.

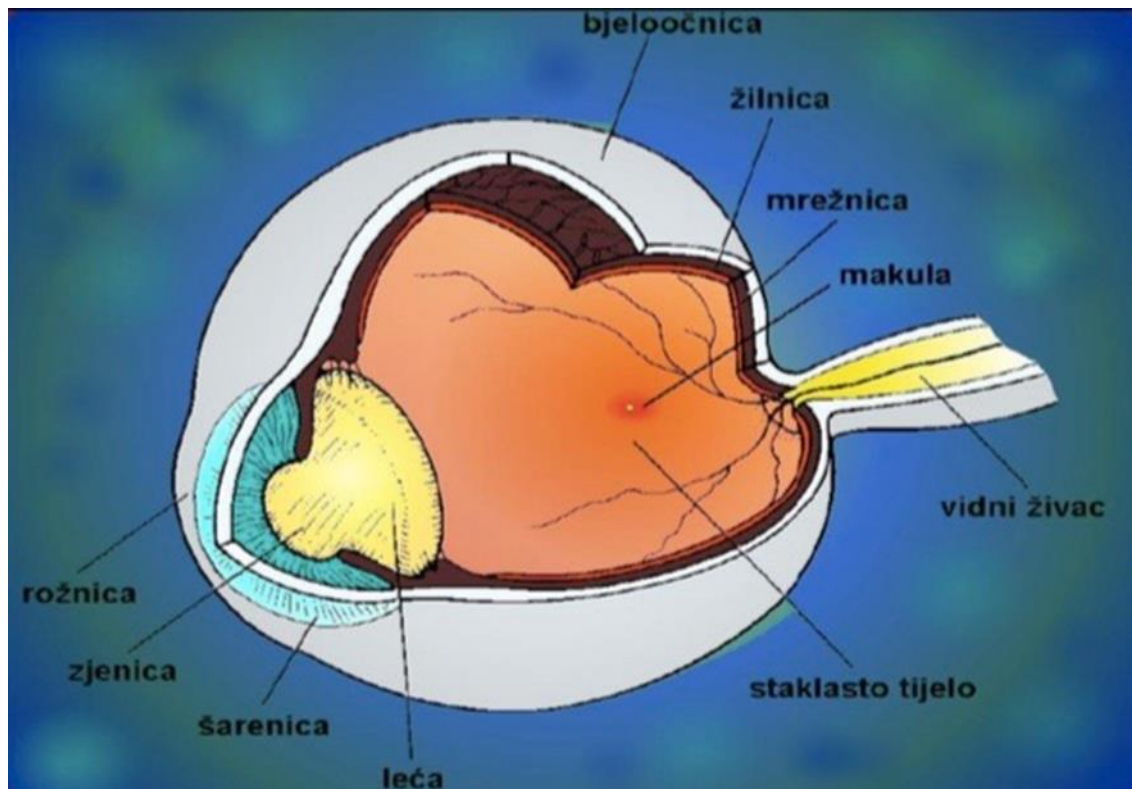
## 4. BOLESTI I DIJAGNOSTIKA OKA

### 4.1. Oko

Osjet vida kompleksna je funkcija dva oka i njihove centralne povezanosti, koji ujedinjuju osjet svjetla, osjet oblika, kontrastnu osjetljivost i osjet boje. Mozak sadrži više stanica i spojeva potrebnih za vid nego za bilo koji drugi osjet ili motoričku funkciju (Cerovski i sur, 2015).

Ljudsko oko (*bulbus oculi*) (Slika 1.) može se zamisliti kao biološku kameru u kojoj se uz pomoć sustava bioloških leća stvara slika na mrežnici, koju možemo shvatiti kao fotografski film. Kako svaka kamera ima svoje kućište, tako i ljudsko oko ima svoje u obliku bjeloočnice. Bjeloočnica ili sklera (*sclera*) debela je, na tlak otporna vezivna čahura koju pretežno tvore kolagena vlakna i malo elastičnih vlakana. Ona zajedničkim djelovanjem s intraokularnim tlakom održava napetom očnu jabučicu. Svjetlo u oko ulazi kroz prozirni prednji sloj koji nazivamo rožnicom (*cornea*), a koja je najvažniji dio fokusirajućeg sustava oka i koja gledane objekte stavlja u fokus na mrežnici. Iza rožnice, anatomski pojednostavljeno, nalazimo obojeni dio oka koji nazivamo šarenica (*iris*). Šarenica tvori neku vrstu zaslona ispred leće, a osnovni dio šarenice potreban za kvalitetan vid je zjenica (*pupilla*) koja pomoću svojeg mišićnog sustava kontrolira količinu svjetla koja upada u oko i na leću koja se nalazi iza sustava šarenica-zjenica. Očna leća (*lens crystallina*) prozirna je bikonveksna struktura koja u suradnji sa rožnicom radi na fokusiranju slike gledanih objekata na mrežnicu. Osim toga, sama očna leća je k tome i fleksibilna za prilagodbu na blizinu odnosno daljinu promatranog objekta kako bi promjenom svojeg oblika pomogla da se zrake svjetlosti u svakom trenutku lome tako da im je fokus uvijek na mrežnici. Ljudsko je oko, iza do sada navedenih struktura, ispunjeno staklovinom (*corpus vitreum*) koja je po svojem sastavu zapravo transparentni gel propustan za zrake svjetlosti i ispunjava očni

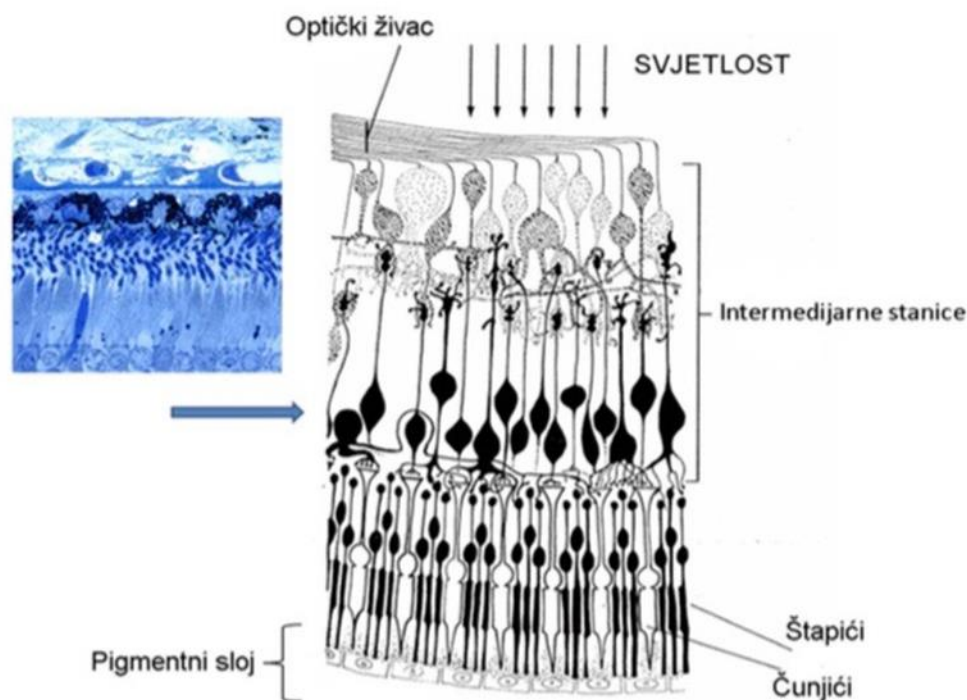
prostor sve do mrežnice na koju priliježe. Također, staklovina sudjeluje u održavanju oblika ljudskog oka.



Slika 1. Građa oka (preuzeto iz: Lončarek: Bilješke za udžbenik oftalmologije za stomatologe, 2008.)

Mrežnica (*retina*) ima ulogu fotografskog filma u obliku tankog prozirnog sloja živčanih, ganglijskih, pigmentnih i potpornih stanica koji oblaže unutarnju stjenku oka. U mrežnici nalazimo dvije najvažnije vrste živčanih stanica, fotoreceptore odgovorne za osjet vida, a to su štapići i čunjići (Slika 2.). Štapićima se pripisuje visok stupanj osjetljivosti na svjetlo i gledanje u tami (crno-bijelo gledanje u sumraku), a čunjićima osjetljivost za boje (gledanje po danu). Štapići i čunjići reagiraju na svjetlost nizom kemijskih reakcija koje šalju živčane impulse putem optičkog živca u moždane centre za vid gdje se formira slika.

Mrežnica u čovjeka sadrži oko 120 milijuna štapića i 6 milijuna čunjića, a njihova je razdioba različita, ovisno o području. Nazivi štapići i čunjići (engl. *rodes* i *cones*) ove su stanice dobile radi svojeg izgleda.



Slika 2. Histološki presjek mrežnice (lijevo: slika mrežnice dobivena svjetlosnim mikroskopom; desno: shematski prikaz mrežnice)

Žuta pjega (*macula lutea*) i njezina fovea centralis maleno je mjesto oko središta mrežnice koje je specijalizirano kao točka najjasnijeg vida. Za razliku od ostatka mrežnice, u žutoj pjegi nema štapića i tu se nalaze samo čunjići.

Kao i svako drugo tkivo u ljudskom organizmu i mrežnica kao i ostali dijelovi oka moraju za svoje normalno funkcioniranje imati osiguran dotok hranjivih tvari i kisika, a to osigurava krvožilni splet koji nazivamo žilnica (*choroidea*). Žilnica je sloj krvnih žila koji se

nalazi između mrežnice i sklere i koji osim što opskrbljuje mrežnicu i bulbus kisikom i hranjivim tvarima, služi i za održavanje intraokularnog tlaka i napetosti očne jabučice (Kahle, 2006).

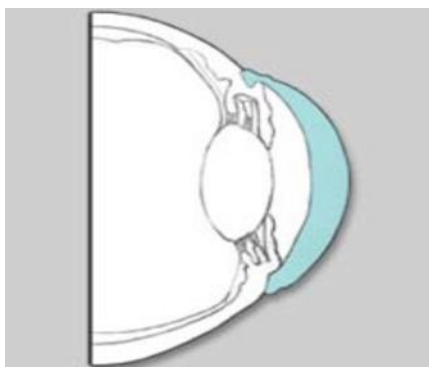
## **4.2. Vid**

Samo određeno područje spektra elektromagnetskih valova, između 400 i 800 nm, može stimulirati mrežnicu i dovesti do osjeta vida. Svjetlosne zrake koje ulaze u naše oko predstavljaju skup informacija koji se procesuiraju kroz tri koraka. Prvi korak predstavlja put svjetlosnih zraka od ulaska u oko do mrežnice. Drugi je korak pretvaranje svjetlosne energije u bioelektrične promjene membrane fotoreceptora i osjetnih neurona mrežnice (fototransdukcija). Treći, a ujedno i zadnji korak, predstavlja vođenje "vidnih" akcijskih potencijala duž aksona vidnog živca do vidnih područja talamusa i moždane kore.

Rožnica je na površini bulbusa izbočena poput satnog stakla pa svojom naglašenom zakrivljenošću djeluje kao sabirna (konvergentna) leća (Slika 3.). Ona je najvažniji refrakcijski dio ljudskog oka. Nepravilno je okrugla i lagano spljoštena u okomitom meridijanu, tako da oblikom podsjeća na globus. Također, rožnica ima i različitu zakrivljenost unutarnje odnosno vanjske plohe. Fiziološko stanje rožnice prvi je uvjet sposobnosti vida i svaka patološka promjena može uzrokovati pad vidne oštine sve do sljepoće.

Neke od standardnih metoda mjerenja zakrivljenosti rožnice, a važnih kod ordiniranja kontaktnih leća, za procjenu i pripremu oka kod refrakcijske kirurgije, korekciju izraženog astigmatizma i za izračun intraokularnih leća pri operacijama mrežnice, jesu keratometrija i fotokeratometrija. Obje metode rabe principe geometrijske optike, ponajviše refleksiju svjetlosti sa površine rožnice. Najjednostavniji instrument za kvalitativni pregled rožnice trenutno je Placidov keratoskop, dok za kvantitativnu procjenu stanja rožnice

koristimo keratometre od kojih su najpoznatiji Javalov, Schiötzov i Helmholtzov. U današnjoj suvremenoj oftalmologiji, a posebice u refrakcijskoj kirurgiji, za kvantitativnu procjenu stanja rožnice najčešće se rabe računalni topografi. Rezultat računalne topografije prikazuje se kao mapa u boji, gdje određena boja prezentira zakrivljenost rožnice izraženu u dioptrijama (Cerovski i sur, 2015).

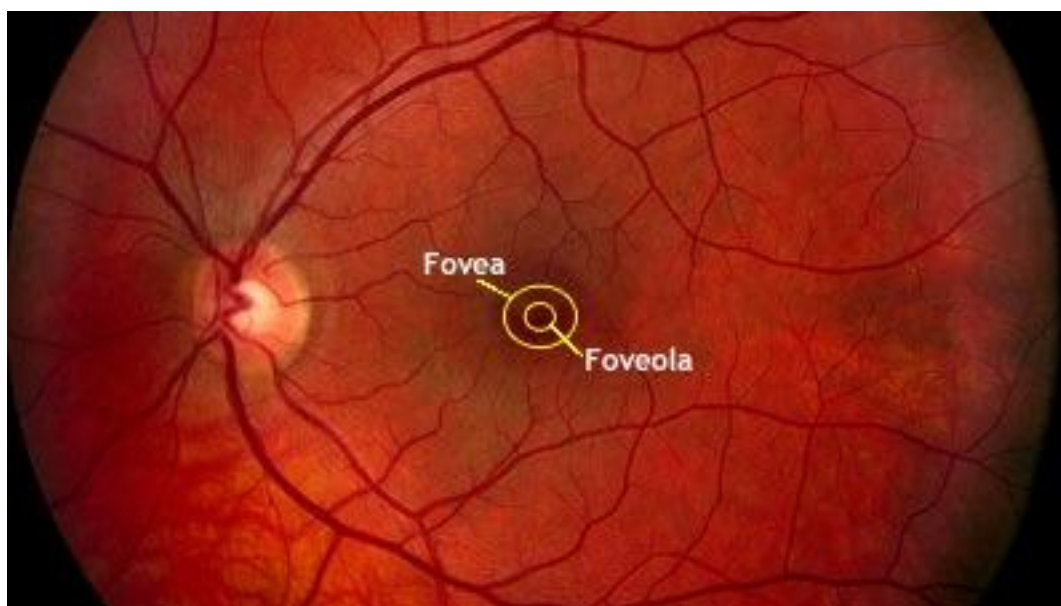


Slika 3. Poprečni prikaz rožnice (shematski prikaz; slika preuzeta s interneta, izvor: <https://www.visionweb.com/vwweb/images/content/consumers/illustrations/conditionsanddiseases/keratoc.jpeg>)

Mrežnica je vitalni tanki sloj tkiva koji pokriva dvije trećine unutarnje stjenke oka. Građena je od milijuna vidnih i potpornih stanica raspoređenih u 10 slojeva, a glavna im je uloga upadni svjetlosni podražaj konvertirati u živčani impuls (fototransdukcija). Stanice koje imaju ulogu fotoreceptora, kao što je već prije rečeno, su štapići i čunjići, ali stanice koje su zadužene za prijenos signala u vidne centre moždane kore su zapravo ganglijske stanice. Aksoni ganglijskih stanica formiraju optički živac (*nervus opticus*), koji predstavlja jedini anatomski put kojim primljene informacije napuštaju oko.

Žuta pjega (*macula lutea*) (Slika 4.), definira središte mrežnice, dok njezina središnje smještena *fovea centralis* predstavlja mjesto najoštrijeg vida. Za razliku od

fotografije na kojoj je cijela viđena slika u fokusu, ljudsko oko može fokusirati samo objekt koji direktno gleda, a to je ona slika koja pada direktno na makulu i foveu centralis. Ostatak mrežnice služi za periferni vid. Aksoni ganglijskih stanica svi napuštaju oko na jednom mjestu formirajući točku također vidljivu na očnoj pozadini, a koju nazivamo optički disk (*discus opticus*). Na mjestu optičkog diska sve su fotoreceptorske stanice pogurane u stranu kako bi svi aksoni mogli neometano proći kroz žilnicu i skleru. To je mjesto koje stvara rupu u našem vidu pa ga nazivamo i slijepa pjega ili fiziološki skotom, a odgovara projekciji optičkog diska. Normalno, svako oko kompenzira za skotom onog suprotnog, a vidni centri u moždanoj kori popune nedostajuću informaciju sa vidnim obrascem koji okružuje slijepu točku (Judaš, Kostović, 2001).



Slika 4. Očna pozadina sa naznačenom *foveom centralis* i *foveolom* (žuto područje koje prosijava i iz kojega izlaze krvne žile predstavlja glavu optičkog živca - *discus opticus* odnosno tzv. *slijepu pjegu*; slika preuzeta s interneta, izvor: <http://www.medicine.uiowa.edu/uploadedImages/Departments/Ophthalmology/Content/Education/fovea-foveola.jpg?n=8958>)

### **4.3. Bolesti mrežnice i dijagnostika**

Bolesti mrežnice jedan su od najčešćih uzroka gubitka vida, prije svega kod starijih ljudi. Dijabetička retinopatija, komplikacija dijabetesa koja se nakon dvadeset godina trajanja dijabetesa razvija u 80% bolesnika, vodeći je uzrok sljepoće u razvijenim zemljama, a nastaje radi promjena u krvnim žilama žilnice koja opskrbljuje mrežnicu. Senilna makularna degeneracija vodeći je uzrok sljepoće u starijim dobnim skupinama (iznad 65 godina starosti). Bolesnici ne oslijepe u potpunosti od senilne makularne degeneracije, ali znatno izgube oštrinu i kvalitetu vida.

Jedan od najčešćih uzročnika sljepoće zasigurno je i glaukom. Glaukom u širem smislu riječi predstavlja spektar kliničkih entiteta koji je vezan uz mnoge očne bolesti. U svakom se obliku glaukoma radi o karakterističnim progresivnim strukturnim promjenama vidnog živca koje rezultiraju propadanjem vidnog polja i gubitkom vidne funkcije. Prijašnja definicija glaukoma kao bolesti povišenog očnog tlaka je napuštena i danas držimo da je povišeni očni tlak glavni čimbenik rizika za razvoj glaukoma (Bušić, Kuzmanović Elabjer, Bosnar, 2011.).

U dijagnostici dijabetičke retinopatije kao i senilne makularne degeneracije u prošlosti najviše se koristila fluoresceinska angiografija, invazivna kontrastna metoda u kojoj se kemijska tvar fluorescein natrij, tekućina žuto-crvene boje, injicira u vene oka. Nakon injiciranja dijagnostička se slika radila specijalnom kamerom, a danas je usavršena zahvaljujući tehnološkom napretku digitalnog prikaza i kompjutorske analize. Osim fluoresceinske angiografije, danas se sve više upotrebljavaju i ultrazvuk i OCT. Rana dijagnoza glaukoma i rana detekcija glaukomske progresije dva su glavna zadatka sa kojima se suočava svaki oftalmolog. Kroz prošlost primjenjivane su razne dijagnostičke metode kao analiza mrežnice i optičkog živca raznim instrumentima i stereofundusnom fotografijom, no svim je metodama nedostajalo osjetljivosti i reproducibilnosti. Ove metode



nisu pružale mogućnost mjerenja debljine RNFL-a osim indirektnim mjerenjima kontura i nekih strukturnih parametara glave optičkog živca. Također, klinički pregled i fotografija RNFL-a teški su za izvođenje kod velikog broja, naročito starijih pacijenata, kod pacijenata koji imaju smanjenje zjenice kao i kod pacijenata čiji su očni mediji zamućeni. Kao dodatan problem kod fotografiranja glave optičkog živca i RNFL-a javlja se i to što fotografiranje zahtijeva vrijeme, ovisno je o stručnosti operatera koji fotografira, limitirane je osjetljivosti i specifičnosti i uz sve to zahtijeva veliku količinu memorije za pohranu (Salz, Witkin, 2015).

Razvojem tehnologije došlo je do velikog napretka u dijagnostičkoj medicini pa se tako kao glavna metoda pravovremene dijagnostike glaukoma s vremenom ustalila već spomenuta optička koherentna tomografija, OCT, koja je i fokus ovog rada.

Optička koherentna tomografija relativno je nova, u potpunosti neinvazivna i nekontaktna dijagnostička metoda koja *in vivo* daje sliku mikrostrukture tkiva ispod površine i koristi se u brojnim granama medicine. U oftalmologiji najkorisnija je metoda dijagnostike kod bolesti žute pjege, a daje bitne podatke kod različitih bolesti vidnog živca, otkriva strukturne promjene optičkog diska i točno mjeri debljinu sloja živčanih niti u glaukomskih bolesnika (Cerovski i sur, 2015).

## 5. OPTIČKA KOHERENTNA TOMOGRAFIJA

### 5.1. OCT u oftalmologiji

Za razliku od ostalih poznatih tehnologija za snimanje slika poprečnih presjeka mrežnice koji do izračuna debljine mrežnice dolaze indirektnim metodama, prednost je OCT-a što ova tehnika u sebi sadrži automatizirane kompjutorske algoritme koji matematičkim putem prema dobivenim rezultatima snimanja kvantificiraju debljinu mrežnice i RNFL-a. Rezultati su najčešće podijeljeni u one dobivene prema kvadrantima snimljene očne pozadine, prema vremenskom području i prema cijeloj snimljenoj pozadini. U prošlosti je reproducibilnost snimaka napravljenih OCT-om kada je tek došao u upotrebu bila kvalitetom usporediva s do tada već postojećim metodama snimanja, da bi ih s vremenom i razvojem kompletno zasjenila i prometnula se u glavni i prioritetni instrument dijagnostike (Schuman et al, 1996).

U oftalmologiji se najviše rabe OCT uređaj vremenskog područja i OCT uređaj frekventnog područja. Razvojem OCT uređaja frekventnog područja omogućena je puno veća rezolucija te trodimenzionalna slika skeniranog dijela oka dobivena neinvazivnom metodom. Novijom tehnologijom kao što je „full field OCT” omogućava se vrlo visoka transverzalna rezolucija koja praktično omogućava uvid u *in vivo* histološku sliku organa.

Studije na pacijentima s različitim makularnim bolestima i glaukomom pokazale su uspjeh OCT-a u pronalaženju i stupnjevanju makularnih rupa i ocjenjivanju vitroretinalnih granica kod kojih postoji rizik za razvoj do tada još nepostojećih makularnih rupa (Hee et al, 1995). Također, OCT se pokazao uspješnim u određivanju debljine mrežnice u očima koje već imaju izraženi makularni edem, u praćenju prekomjernog nakupljanja subretinalne tekućine kod pacijenata sa centralnom seroznom korioretionopatijom (Hee et al, 1995) i u mjerenju debljine RNFL-a kod glaukoma (Schuman et al, 1995.). U pilot studiji pacijenata s

makularnom degeneracijom povezanom sa starošću, OCT je pokazao da je u stanju razlikovati morfologije snimaka poprečnih presjeka različitih makularnih lezija, a isto tako pokazalo se da su tomografske snimke napravljene OCT-om korisne u ocjenjivanju potencijalnog subfoveolarnog (*foveola - stožasta udubina unutar fovee centralis*) nakupljanja tekućine u tomogramima gdje je foveolarna depresija bila odmah vidljiva (Hee et al, 1996).

OCT je uspješno prikazao prorjeđivanje i stanjivanje RNFL-a što se više povećavala udaljenost od glave optičkog živca. RNFL je pokazivao izrazito stanjenu i prorijeđenu strukturu u regijama mrežnice koje su odgovarale mjestima gdje su se pojavljivale rupe u vidnom polju (Schuman et al, 1995). Također, pokazalo se da je prema OCT snimkama bilo moguće razlikovati glaukomatozne od normalnih očiju prema debljini RNFL-a. OCT je pokazao visoku osjetljivost za uspješno snimanje sitnih detalja očne pozadine poput tek malih odvajanja neurosenzorne mrežnice, a tu mogućnost ima zbog svoje visoke rezolucije kod snimaka longitudinalnih presjeka i jasne razlike u optičkoj refleksiji između tkiva mrežnice i serozne tekućine (Hee et al, 1995).

## **5.2. Michelsonov interferometar**

Ključan dio svakog OCT uređaja je Michelsonov interferometar, uređaj koji je konstruirao Albert Abraham Michelson 1880. godine i jedan je od najkorisnijih mjernih uređaja u optici i oftalmologiji.

Albert Abraham Michelson (1852.-1931.) bio je američki fizičar poznat po svojem radu i istraživanjima na mjerenju brzine svjetlosti te po izvedbi eksperimenta kasnije prozvanom Michelson-Morley eksperiment. 1907. godine dobio je Nobelovu nagradu za svoja postignuća na području fizike, a time je postao i prvi Amerikanac koji je dobio Nobelovu nagradu na području znanosti. Zahvaljujući postignućima Alberta Michelsona

danas postoje uređaji poput OCT-a kao i mnoga druga znanstvena saznanja kojima je ostavio dubok trag u znanosti i njezinom napretku (Wikipedia, 2016).

Slika 5 prikazuje shematski prikaz osnovnih komponenata Michelsonovog interferometra. Vidljivo je kako se glavni optički putevi sastoje od dva jako ispolirana ravna zrcala  $Z_1$  i  $Z_2$  i od dvije ravne planparalelne staklene ploče. Stražnja strana ploče B (koju na hrvatskom jeziku nazivamo *razdjelnik snopa ili polupropusno zrcalo*, a na engleskom *beamsplitter*) lagano je posrebrana tako da se snop svjetlosti koji na nju pada iz izvora I podijeli. U idealnoj situaciji 50% posto upadnog snopa je propušteno (transmisija), a 50% se reflektira. Reflektirani i transmitirani snopovi putuju prema ravnim zrcalima  $Z_1$  i  $Z_2$ . Budući da reflektirani snop svjetlosti od zrcala  $Z_1$  prolazi kroz razdjelnik snopa tri puta prije nego što stigne do detektora D, a snop svjetlosti reflektiran od zrcala  $Z_2$  samo jednom, na optički put snopa svjetlosti postavljena je dodatna ravna staklena ploča C. Uloga ove ploče, koja se naziva i kompenzacijskom pločom, jest da učini puteve obiju zraka svjetlosti unutar sustava jednakima (Jenkins, White, 1957).

Dvije zrake koje dolaze do detektora će interferirati stvarajući pruge interferencije u slučaju da su određeni zahtjevi ispunjeni. Prije svega, zrake reflektirane od zrcala  $Z_1$  i  $Z_2$  moraju se spojiti u razdjelniku snopa B, nadalje, svjetlosni izvor mora biti monokromatski ili barem približno monokromatski i na kraju razlika u duljinama optičkih puteva dviju grana interferometra mora biti unutar duljine koherencije izvora. Zrcalo  $Z_1$  pomiče se sporo i precizno, tako da se promjena u duljinama optičkih puteva između dviju grana interferometra mjeri brojanjem nastalih pruga interferencije koje prolaze kroz jednu fiksnu točku interferentne slike.

Kada je zrcalo  $Z_1$  u poziciji  $d_1$ , uvjet za nastajanje svijetle pruge (konstruktivna interferencija) reda  $m_1$ , u nekoj fiksnoj točki, može se prikazati jednadžbom:

$$2d_1 = m_1\lambda \quad (1)$$

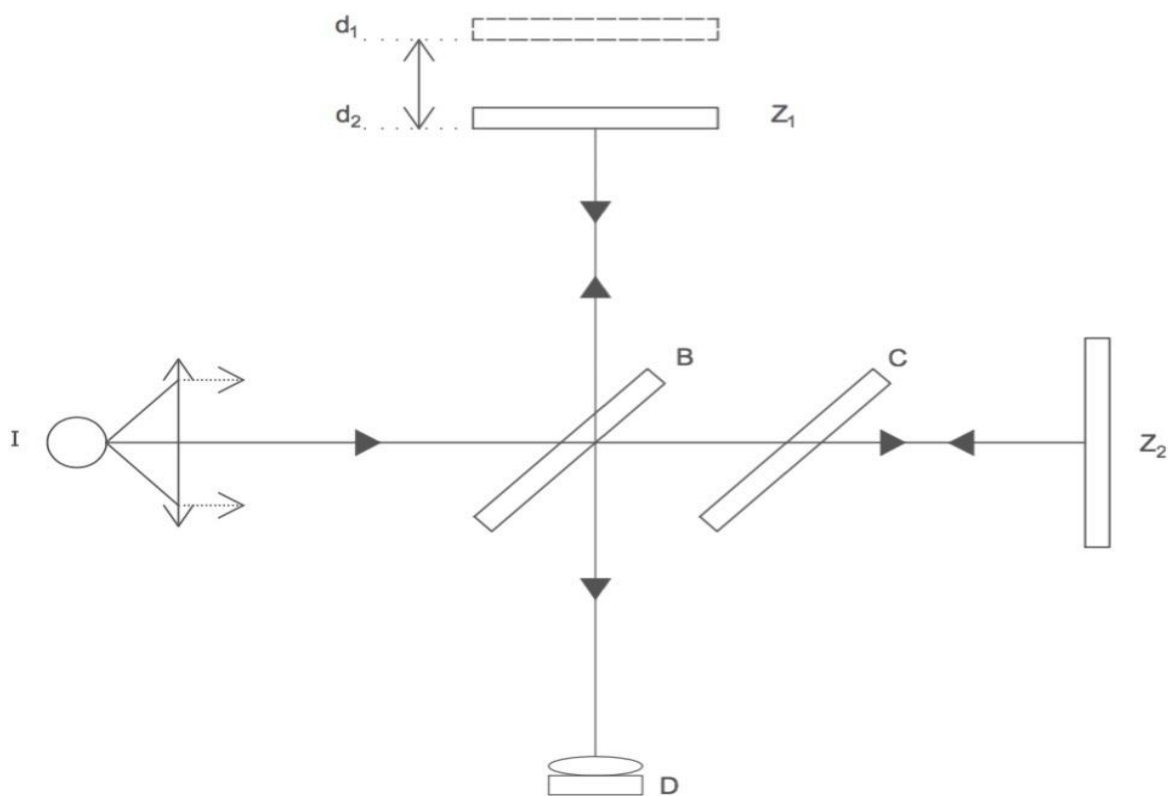
a ako se zrcalo  $Z_1$  nalazi u poziciji  $d_2$ , tada će nastati svijetla pruga reda  $m_2$  u istoj fiksnoj točki, ako su zadovoljeni uvjeti iz jednadžbe:

$$2d_2 = m_2\lambda \quad (2)$$

Oduzimanjem ovih dviju jednadžbi dolazimo do jednadžbe:

$$d_1 - d_2 = (m_1 - m_2) \lambda/2 \quad (3)$$

Iz dobivene jednadžbe možemo zaključiti kako je udaljenost za koju je pomaknuto zrcalo  $Z_1$  iz pozicije  $d_1$  do pozicije  $d_2$  jednaka broju nastalih svijetlih pruga, pomnoženih sa polovicom valne duljine svjetlosti ( $\lambda$ ) (Jenkins, White, 1957).



Slika 5. Shematski prikaz Michelsonovog interferometra

Ovo je klasični jednostavni oblik interferometra koji može biti konstruiran upotrebom zrcala i razdjelnika snopa, ali je radi jednostavnosti ipak praktičnije i bolje koristiti Michelsonov interferometar s optičkim vlaknima, koji predstavlja osnovu funkcioniranja svih današnjih modernih OCT uređaja. Kod ovog oblika interferometra dva optička vlakna sparena su određenim djelom svojih duljina na način da su im jezgre međusobno jako približene (na duljinu promjera jezgre). Dio optičke energije izmjenjuje se u sparivaču optičkih vlakana (*fiber coupler*) između dviju jezgara putem kratkotrajnog energetskog polja. Količina energije koja se izmjenjuje između dvaju optičkih vlakana oscilira između 0% i 100%, ovisno o razdvojenosti vlakana u tom trenutku i ovisno o duljini površine između vlakana koja sudjeluje u interakciji, a može biti podešena tako da izmjena bude 50/50. Zrake svjetlosti koje izlaze iz grana interferometra kolimirane su i usmjerene prema

zrcalima. Zraka svjetlosti reflektirana od jednog nepomičnog zrcala kombinira se u sparivaču optičkih vlakana sa zrakom svjetlosti reflektiranom od drugog pomičnog zrcala. Ono čemu se teži jest nastanak interferencije na detektoru, a ona će nastati pod uvjetom da se valna duljina jedne zrake podudara s valnom duljinom druge zrake unutar duljine koherencije (Fercher et al, 1996).

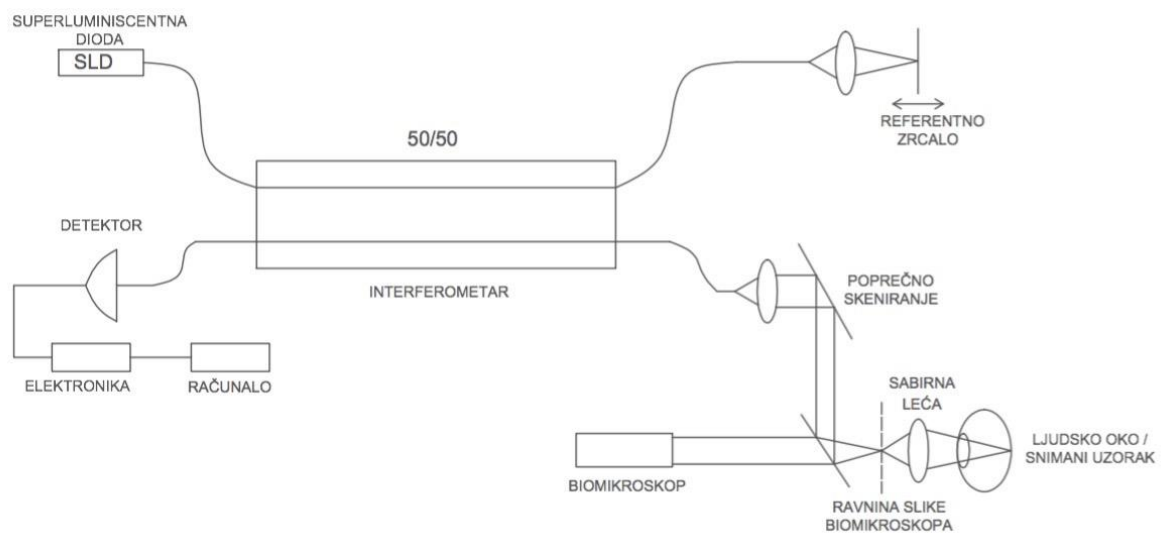
### **5.3. OCT uređaj**

OCT uređaj bio je konstruiran i razvijen kroz suradnju i zajednički trud New England Eye Center-a, Tufts Univeristy School of Medicine, odjela elektroničkog inženjerstva i računalnih znanosti na Massachusetts Institute of Technology (MIT) i Lincoln Laboratory na MIT-u (Huang et al, 1991). Prvi puta je prezentiran u javnosti 1991. godine, a prije dvadesetak godina za potrebe istraživanja bio je dostupan OCT uređaj tvrtke Humphreys Instruments - Division of Carl Zeiss, San Leonardo, CA. U današnje vrijeme na tržištu je dostupan velik broj OCT uređaja koji proizvode različite tvrtke od kojih su neki od poznatijih CIRRUS™ HD-OCT 5000 with FastTrac™ - The Clinical Powerhouse ZEISS, zatim SPECTRALIS® FA+OCT with MultiColor™, Heidelberg Engineering, Inc. ili pak 3D OCT-2000 Spectral Domain OCTTopcon Medical Systems. Naravno, osim navedenih postoji još velik broj drugih uređaja i varijacija pa čak i OCT uređaji specijalizirani za snimanje prednjih segmenata oka.

Osnova funkcioniranja OCT uređaja jest Michelsonov interferometar u kojemu je pomično zrcalo ( $Z_2$ ) zamijenjeno ljudskim okom. Na slici 6 možemo vidjeti shematski prikaz uređaja. Kao izvor koristi se svjetlost niske koherentnosti iz superluminiscentne diode (SLD) (Kowalewicz, 2002). Preporučena valna duljina ( $\lambda = 843 \text{ nm}$ ) pripada infracrvenom spektru s obzirom da takva svjetlost najbolje prodire u tkivo, a nevidljiva je ljudskom oku. Upadni snop svjetlosti podijeljen je 50/50 pomoću razdjelnika snopa napravljenog od optičkih vlakana, na dva optička puta, referentni put i put mjerenog uzorka (testni snop). Testni snop svjetlosti (snop objekta) putuje do mrežnice kroz jaku sabirnu leću (+60D ili +78D) i kroz par računalno upravljanih zrcala za pretraživanje (Swanson et al, 1993). Snop svjetlosti optičke koherentne tomografije podudaran je s promatranim smjerom biomikroskopa tako da je poziciju i dio skeniranog uzorka očne pozadine moguće direktno vizualizirati pomoću video kamere osjetljive na infracrveni dio spektra. S obzirom



na to da je sabirna leća postavljena na biomikroskop ispred snimanog ljudskog oka, snimanje različitih regija mrežnice omogućeno je ili pomicanjem fokusa koji pacijent pokušava pogledom fiksirati ili pomicanjem smjera testnog snopa svjetlosti na retini (Izatt et al, 1993).



Slika 6. Shematski prikaz OCT skenera sa Michelsonovim interferometrom

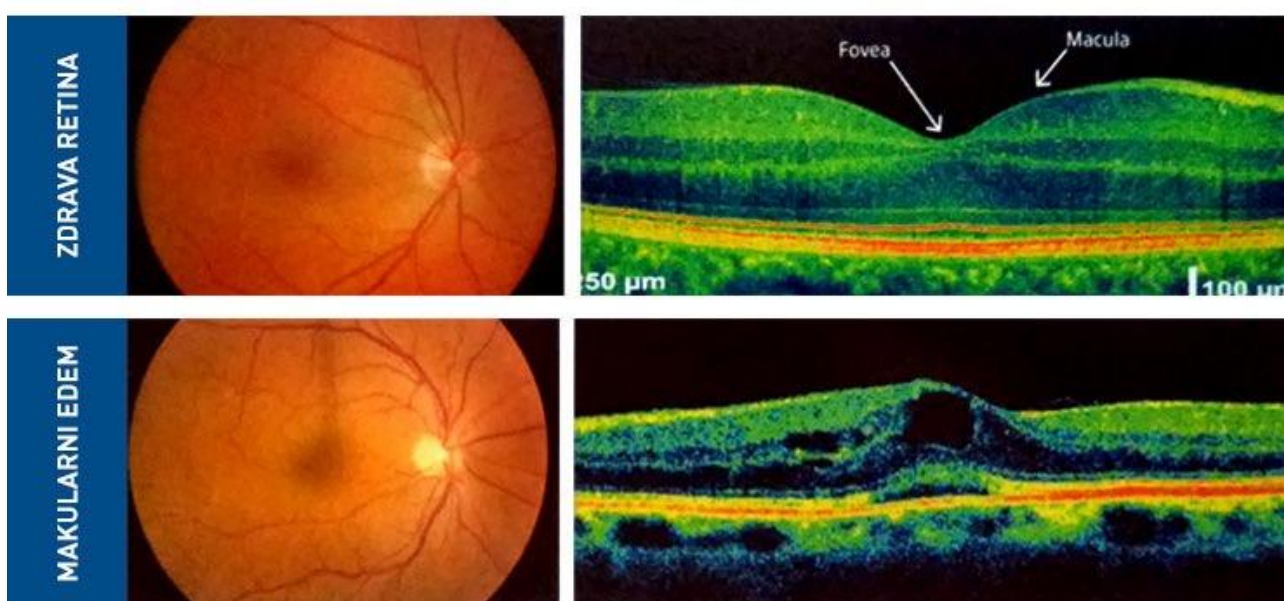
Svjetlost retroreflektirana od referentnog zrcala rekombinira se u razdjelniku snopa napravljenom od optičkih vlakana s povratnim snopom svjetlosti iz pacijentova oka. Koherentna interferencija između referentnog i promatranog snopa svjetlosti detektira se pomoću silicijske fotodiode vezane na računalo s elektronikom koji obrađuju primljeni signal. Signal koherentne interferencije može biti snimljen na detektoru samo onda kada se optička duljina puta referentnog snopa podudara s optičkom duljinom puta promatranog snopa reflektiranog iz oka, unutar duljine koherencije izvora, uobičajeno 10 – 20  $\mu\text{m}$ . Jedan jednodimenzionalni profil ovisnosti optičke reflektivnosti o dubini unutar mrežnice nastaje mjerenjem iznosa intenziteta interferencijskog signala na detektoru za vrijeme brzog pomicanja referentnog zrcala. Na kraju, dvodimenzionalne snimke mrežnice

dobivaju se poprečnim prolaženjem testnim snopom svjetlosti duž cijele mrežnice (Izatt et al, 1993).

Nastale snimke (Slika 7.) ispravljaju se od artefakata, do kojih dolazi zbog nenamjernog pomicanja pacijenta ili njegovog oka za vrijeme snimanja, pomoću danas sve razvijenijih računalnih programskih paketa. Razvijeni su računalni algoritmi koji primljeni signal precizno preračunavaju u podatke o debljini mrežnice kao i o debljini RNFL-a, pretvarajući dobivene podatke u digitaliziranu histološku sliku promatranog uzorka. Također, primjenjuju se i digitalni filtri koji čiste dobivene tomografske snimke od zaostalih artefakata i uklanjaju „granulirane/pjegaste” nekvalitete sa slike (Schuman et al, 1995).

Debljina mrežnice izmjerena je za svaki longitudinalni sken kao udaljenost između prve refleksije na vitroretinalnoj granici i refleksije s prvog prednjeg sloja retinalnog pigmenta i crvenog koriokapilarisa. Debljina RNFL-a također je izračunata pomoću računala, a smatra se da je direktno povezana sa razinom crvenog, visokoreflektirajućeg sloja na koriokapilarnoj površini. Debljina ovako izmjerenog i izračunatog sloja odgovara debljinama RNFL-a histološki izmjerenih u prethodnim studijama. Granice su određene traženjem točaka na svakom skenu gdje refleksije svjetlosnog snopa prelaze određeni poznati prag. Svi su ti pragovi određeni računalnim putem, za svaki sken koji sudjeluje u stvaranju slike, kao lokalni maksimumi ovisni o malim varijacijama snimane površine. Razmak, odnosno razlike između tih pragova u stvaranju slike radile bi pukotine unutar slike (jedna pukotina između dva praga), tako da se tome doskočilo linearnim interpoliranjem (na taj način odstranjuju se pragovi/granice refleksije nastali radi zasjenjenja koja uzrokuju krvne žile). Debljine i gustoće snimljenog tkiva mrežnice određuju se ili individualno za svaki A-scan, kao prosjeci za svaki kvadrant (superiorni, inferiorni, temporalni i nazalni) ili kao prosjeci za cijeli cilindrični odsječak.

Osjetljivost za slabo reflektiranu svjetlost ovisi jedino o propusnosti detektorskih filtara i dostupnoj optičkoj snazi OCT uređaja koji se upotrebljava, a kada se uklone i ta ograničenja, sve to na kraju može biti limitirano pragovima uzrokovanim oštećenjima snimanog tkiva. Rezolucija longitudinalno (uzdužno) učinjenog snimka određena je duljinom koherencije upotrijebljenog izvora. Rezolucija transverzalno (poprečno) napravljenih snimaka ovisi o promjeru testnog snopa unutar testiranog uzorka, a također ovisi i o optici koja je zadužena za stvaranje slike i o kvaliteti tkiva koje se testira.



Slika 7. Primjer OCT snimaka zdravog oka i oka koje je zahvatio makularni edem (slika preuzeta s interneta, dostupno na:

<http://dr-ritz.com/oftalmologija/wp-content/uploads/2015/08/OCT-snimka.jpg>)

Jedan od najbitnijih faktora za kvalitetu napravljenih snimaka jest brzina, v kojom se snimak može napraviti kako bi se umanjili artefakti nastali pomicanjem oka. Ukupno vrijeme snimanja slike dano je s:

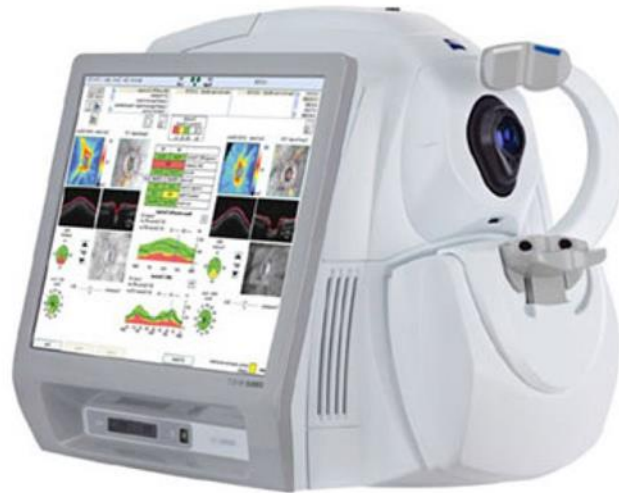$$T = \frac{L n}{g v} \quad (4)$$

gdje  $L$  predstavlja longitudinalnu duljinu snimke,  $n$  predstavlja broj transverzalnih piksela u svakom tomogramu, a  $g$  predstavlja duljinu trajanja radnog ciklusa referentnog zrcala. Prvi Humphry OCT uređaj imao je longitudinalnu rezoluciju od 10 - 20  $\mu\text{m}$  dok mu je transverzalna rezolucija iznosila 20  $\mu\text{m}$ . S tadašnjom optičkom snagom od  $< 1$  mW snimak je mogao biti napravljen unutar 1 sekunde (Jones et al, 2001).

Današnji najmoderniji OCT (Slika 8.) uređaji pružaju mogućnosti snimanja o kakvima se u počecima razvoja OCT uređaja moglo tek maštati. Prije svega, značajan je napredak postignut na području rezolucije (longitudinalne) i brzine stvaranja snimaka. Novi OCT uređaji dostupni na tržištu pružaju longitudinalnu rezoluciju snimaka od 5 do 6  $\mu\text{m}$ , dok je transverzalna rezolucija zadržana na  $< 20$   $\mu\text{m}$ , ali ona uglavnom ovisi o širini snopa kojim pretražujemo mrežnicu (Topcon – 3D OCT-2000, Zeiss – CIRRUS HD-OCT). Što se brzine snimanja tiče, današnji OCT uređaji imaju mogućnost snimanja čak i do 68000 A-scanova u sekundi, što trajanje cijelog snimanja u visokoj rezoluciji svodi na 1 do 3 sekunde, ovisno o modelu upotrijebljenog uređaja, kao i o suradljivosti pacijenta (zeiss.com) (topcon-medical.eu).

Takvim OCT uređajima možemo snimati i trodimenzionalne snimke očne pozadine i mrežnice u izuzetno visokoj rezoluciji. Što se medicinske primjene tiče, još treba navesti i mogućnost snimanja OCT 3D angiografije (trodimenzionalna mikrovaskularna angiografija za pregled krvnih žila očne pozadine). Također, razvijeni su i novi programski paketi koji gotovo u potpunosti odstranjuju nastale artefakte iz snimke. Jedan od njih je i danas aktualni programski paket FastTrac™ (Zeiss Cirrus HD-OCT) koji reducira artefakte nastale pomicanjem oka koristeći 20 Hz LSO kameru visoke brzine snimanja, a time omogućivši snimanje u jednom prolazu testnog snopa kroz tkivo. Jednostavnost snimanja

novim generacijama OCT uređaja sugerira da bi u skorijoj budućnosti OCT uređaji mogli u potpunosti zamijeniti fluoresceinsku angiografiju i indocijanin-zelenu angiografiju kod dijagnostike nekih žilničnih vaskularnih bolesti (Bandello, Souied, Querques G, 2016).



Slika 8. Suvremeni OCT uređaj (slika preuzeta s interneta, dostupna na: <http://www.opthalmologyweb.com/5458-Optical-Coherence-Tomography-OCT-Imaging-Systems/3248261-CIRRUS-HD-OCT-500-The-Essential-OCT/> D, Swanson EA, Lin CP, et al. Optical Coherence Tomography. Science (New York, NY). 1991;254(5035):1178-1181.)

OCT ne služi više isključivo za snimanje mrežnice. Njegova je primjena sve šira pa čak ide toliko daleko da je OCT našao svoje mjesto uporabe i izvan medicine, kao na primjer u građevinskoj i strojarskoj industriji gdje služi za analizu različitih materijala, a najčešće se koristi u svrhu nedestruktivnih testiranja (testovi gdje se testira kvaliteta materijala bez da se istomu nanosi šteta).

## **5.4. Primjena OCT uređaja u drugim specijalističkim granama**

### **medicine**

Optička koherentna tomografija, svojom je modernizacijom izašla iz domene isključivo oftalmološke upotrebe i pronašla je svoju ulogu u širokom spektru djelatnosti, a naročito u raznim specijalističkim granama medicine.

Jedan od primjera je dermatologija. OCT je radi svoje neinvazivnosti omogućio pregled i snimanje površinskih slojeva kože *in vivo* i u realnom vremenu. Infracrveni valovi omogućavaju pregledavanje arhitekture kože i promjene do dubine od 1 do 2 mm s rezolucijom između 1,5 i 3  $\mu\text{m}$ , ovisno o vrsti korištenog uređaja. Na taj način OCT-om moguće je pregledati kožne lezije, posebice nemelanomske karcinome kože i upalne bolesti kože pa čak i vizualizirati parazitske kožne infestacije (Sattler, Kästler, Welzel, 2013).

Također, sve je intenzivnija primjena OCT-a u kardiologiji. OCT se u kardiologiji primjenjuje kao optički analog intravaskularnog ultrazvuka (IVUS) koji se može upotrebljavati za pregled koronarnih arterija, a ima 10 puta veću rezoluciju od intravaskularnog ultrazvuka. Ovisno o polarizacijskim karakteristikama pregledavanog tkiva, OCT je u stanju razlikovati različite oblike fibroateroma (fibrozni, kalcificirani ili bogati lipidima). Ono što je važno naglasiti jest da je za vrijeme pretrage koronarnih krvnih žila OCT-om potrebno iz krvne žile privremeno ukloniti krv zbog prigušenja svjetlosti krvlju, koja bi onemogućila izvođenje pretrage. Pa ipak, u posljednje vrijeme, znanstvenici koji rade na daljnjem unaprjeđenju OCT tehnologije, uspjeli su razviti OCT uređaje za čiju uporabu niti zaustavljanje krvotoka više nije potrebno. Pri izvođenju perkutane koronarne intervencije OCT se koristi za dobivanje detaljnih informacija o potencijalnoj disekciji,

prolapsu tkiva, trombu ili nepravilno postavljenom stentu (Terashima, Kaneda, Suzuki, 2012).

Na sličan način OCT je našao svoju primjenu i u drugim internističkim granama poput gastroenterologije, nefrologije, ginekologije, pulmologije, kirurgije pa čak i stomatologije.

## 6. ZAKLJUČAK

Prije otprilike 130 godina američki je znanstvenik Albert Michelson konstruirao interferometar kasnije nazvan Michelsonov interferometar. Cilj mu je bio primjena u fizici. Tijekom dvadesetog stoljeća znanstvenici su spoznali mogućnost korištenja Michelsonovog interferometra i u drugim granama znanosti, pa tako i u medicini.

Na temelju osnovnih načela rada interferometra osmišljena je posebna tehnologija korištenja istog u području oftalmologije gdje se danas uspješno koristi optička koherentna tomografija (OCT). U samom početku razvoja te tehnologije postojali su različiti pristupi iz kojih su proizašle različite hipoteze o načinima unaprjeđenja iste s ciljem pojednostavljenja i ubrzanja procesa dobivanja snimaka u odnosu na do tada postojeće sustave. Ipak, sustav Michelsonovog interferometra s optičkim vlaknima je prevladao i kontinuirano se upotrebljava u današnjim OCT uređajima te paralelno unaprjeđuje, ali ostaje otvorena mogućnost za razvoj novih sustava.

U zadnjih dvadeset godina od kada je OCT tehnologija razvijena do mjere da može biti primijenjena u kliničkoj praksi, pomogla je u dijagnosticiranju, razumijevanju, monitoriranju progresije i praćenju terapijskog odgovora raznovrsnih terapijskih modaliteta primijenjenih u liječenju korioretinalnih bolesti. Osim toga, OCT je omogućio i prevenciju razvoja brojnih očnih bolesti jer uspješno snima i najmanje promjene očne pozadine pa je tako postao osnovni dijagnostički princip za rano otkrivanje patoloških pojava. Zbog svega navedenog, otkriće OCT-a donijelo je revoluciju u oftalmološku praksu. Očekuje se da će buduća unaprjeđenja u „hardverskom“ i „softverskom“ smislu dovesti do novih postignuća u oftalmološkoj dijagnostici i terapiji, ali i drugim specijalističkim granama medicine gdje OCT već ima svoju primjenu.



## **7. ZAHVALE**

Zahvaljujem svojoj mentorici, doc.dr.sc. Maji Balarin, na velikom razumijevanju, susretljivosti i iznimnoj pomoći prilikom izrade ovog diplomskog rada.

## 8. LITERATURA:

1. Andrew M. Kowalewicz, Tony Ko, Ingmar Hartl, James G. Fujimoto, Markus Pollnau, and René P. Salathé, "Ultrahigh resolution optical coherence tomography using a superluminescent light source," *Opt. Express* 10, 349-353 (2002)
2. Bandello F, Souied EH, Querques G (eds): *OCT Angiography in Retinal and Macular Diseases*. Dev Ophthalmol. Basel, Karger, 2016, vol 56, pp 18-29
3. Bouma BE, Tearney GJ. *Handbook of Optical Coherence Tomography*. New York: Marcel Dekker, Inc; 2002. Str. 385-738.
4. Bouma BE, Tearney GJ. *Optical Coherence Tomography: Theory*. U Hee, ur., *Handbook of Optical Coherence Tomography*. New York: Marcel Dekker, Inc; 2002. Str. 41-66.
5. Bušić M, Kuzmanović Elabjer B, Bosnar D. *Seminaria ophtalmologica: udžbenik oftalmologije*. Osijek: Cerovski, 2011.
6. Cerovski B, Barišić Kutija M, Jukić T, Juratovac Z, Juri Mandić J, Kalauz M i sur., Cerovski B ur., *Oftalmologija i optometrija: Sveučilišni udžbenik*, Zagreb: Stega tisak d.o.o.; 2015.
7. E. A. Swanson, J. A. Izatt, C. P. Lin, J. G. Fujimoto, J. S. Schuman, M. R. Hee, D. Huang, and C. A. Puliafito, "In vivo retinal imaging by optical coherence tomography," *Opt. Lett.* 18, 1864-1866 (1993)
8. Elke Sattler; Raphaela Kästle and Julia Welzel "Optical coherence tomography in dermatology", *J. Biomed. Opt.* 18(6), 061224 (Jan 11, 2013)

9. Fercher AF, Hitzinger CK, and Drexler W. Ocular partial-coherence interferometry  
CIS Selected Papers: Coherence Domain Methods in Biomedical Optics. International  
Society for Optics and Photonics, 1996.
10. Fowles GR, Coherence and Interference. Introduction to Modern Optics. New York:  
Dover publications; 1975. Str. 63-68.
11. Hee MR, Baumal CR, Puliafito CA, Duker JS, Reichel E, Wilkins JR, Coker JG,  
Schuman JS, Swanson EA, Fujimoto JG Optical coherence tomography of age-related  
macular degeneration and choroidal neovascularization Ophthalmology. 1996  
Aug;103(8):1260-70.
12. Hee MR, Puliafito CA, Wong C, Duker JS, Reichel E, Schuman JS, Swanson EA,  
Fujimoto JG Optical coherence tomography of macular holes Ophthalmology. 1995  
May;102(5):748-56
13. Hee MR, Puliafito CA, Wong C, Reichel E, Duker JS, Schuman JS, Swanson EA,  
Fujimoto JG Optical coherence tomography of central serous chorioretinopathy Am J  
Ophthalmol. 1995 Jul;120(1):65-74.
14. <http://www.topcon-medical.eu/eu/products/32-3d-oct-2000-optical-coherence-tomography.html#specifications>
15. [http://www.zeiss.com/meditec/en\\_us/products---solutions/ophthalmology-optometry/glaucoma/diagnostics/optical-coherence-thomography/oct-optical-coherence-tomography/cirrus-hd-oct.html#specifications](http://www.zeiss.com/meditec/en_us/products---solutions/ophthalmology-optometry/glaucoma/diagnostics/optical-coherence-thomography/oct-optical-coherence-tomography/cirrus-hd-oct.html#specifications)
16. Huang D, Swanson EA, Lin CP, et al. Optical Coherence Tomography. Science (New  
York, NY). 1991;254(5035):1178-1181.

17. Jenkins FA, White HE. Fundamentals of optics. University of California, Berkeley: McGraw-Hill Primis Custom Publishing; 1957.
18. Jones A, Sheen N, North R, Morgan J. The Humphrey optical coherence tomography scanner: quantitative analysis and reproducibility study of the normal human retinal nerve fibre layer. *The British Journal of Ophthalmology*. 2001;85(6):673-677. doi:10.1136/bjo.85.6.673.
19. Joseph A. Izatt ; Michael R. Hee ; David Huang ; James G. Fujimoto ; Eric A. Swanson, et al. "Ophthalmic diagnostics using optical coherence tomography", *Proc. SPIE 1877, Ophthalmic Technologies III*, 136 (June 24, 1993)
20. Judaš M, Kostović I (2001) Temelji neuroznanosti, 1. online izdanje. MF Zagreb – HIIM web stranica (<http://www.hiim.hr>)
21. Kahle W, Priručni anatomski atlas u tri sveska: Treći svezak; Živčani sustav i osjetila, 8. prepravljeno izdanje, Zagreb: Medicinska naklada; 2006.
22. Salz DA, Witkin AJ. Imaging in Diabetic Retinopathy. *Middle East African Journal of Ophthalmology*. 2015;22(2):145-150. doi:10.4103/0974-9233.151887.
23. Schuman JS, Hee MR, Puliafito CA, Wong C, Pedut-Kloizman T, Lin CP, Hertzmark E, Izatt JA, Swanson EA, Fujimoto JG Quantification of nerve fiber layer thickness in normal and glaucomatous eyes using optical coherence tomography *Arch Ophthalmol*. 1995 May;113(5):586-96.
24. Schuman JS, Pedut-Kloizman T, Hertzmark E, et al. Reproducibility of Nerve Fiber Layer Thickness Measurements Using Optical Coherence Tomography. *Ophthalmology*. 1996;103(11):1889-1898.

25. Terashima M, Kaneda H, Suzuki T. The Role of Optical Coherence Tomography in Coronary Intervention. *The Korean Journal of Internal Medicine*. 2012;27(1):1-12. doi:10.3904/kjim.2012.27.1.1
26. Wikipedia: the free encyclopedia [internet]. St. Petersburg (FL): Wikimedia foundation, Inc. 2001 - Albert Abraham Michelson; [ažurirano 25.06.2016.]. Dostupno na: [https://en.wikipedia.org/wiki/Albert\\_A.\\_Michelson](https://en.wikipedia.org/wiki/Albert_A._Michelson)

## 9. ŽIVOTOPIS

Rođen sam 27. studenog 1990. godine u Zagrebu, gdje sam 2009. godine završio II. gimnaziju i iste godine upisao Medicinski fakultet Sveučilišta u Zagrebu.

Student sam šeste godine. Na fakultetu sam uključen u razne izvannastavne aktivnosti; od 2012. godine radim u Središnjoj medicinskoj knjižnici, a od 2013. član sam Studentskog zbora te član Fakultetskog vijeća Medicinskog fakulteta Sveučilišta u Zagrebu.

Tijekom studija bio sam član organizacijskih odbora studentskih priredbi Dana druženja i sporta, atletskih utrka „162 stube“, sudjelovao u organizaciji Dana otvorenih vrata Medicinskog fakulteta, pohađao znanstvene kongrese ZIMS-a (Zagreb International Medical Summit) te predstavljao Medicinski fakultet natječući se u Sveučilišnoj odbojkaškoj ligi.

Od 2012. godine član sam Organizacijskog odbora te član Predsjedništva organizacijskog odbora (2014.) CROSS-a (CROatian Student Summit), međunarodnog znanstvenog kongresa studenata i mladih znanstvenika biomedicinskih fakulteta koji svake godine organiziraju studenti Medicinskog fakulteta Sveučilišta u Zagrebu.

Za uspješno organiziranje CROSS-a 2012. godine na temu „Kirurgija“ dobio sam posebnu Dekanovu nagradu.

Od 2014. godine radim kao transplantacijski koordinator pri Zavodu za transplantaciju i biomedicinu Ministarstva zdravlja koji koordinira alokacije i transport doniranih organa sa središnjim uredom Eurotransplanta u Leidenu, Nizozemska.