

# Hernije trbušnog zida

---

**Kolak, Juraj**

**Master's thesis / Diplomski rad**

**2017**

*Degree Grantor / Ustanova koja je dodijelila akademski / stručni stupanj:* **University of Zagreb, School of Medicine / Sveučilište u Zagrebu, Medicinski fakultet**

*Permanent link / Trajna poveznica:* <https://um.nsk.hr/um:nbn:hr:105:346674>

*Rights / Prava:* [In copyright](#)/[Zaštićeno autorskim pravom.](#)

*Download date / Datum preuzimanja:* **2025-03-07**



*Repository / Repozitorij:*

[Dr Med - University of Zagreb School of Medicine Digital Repository](#)



**SVEUČILIŠTE U ZAGREBU  
MEDICINSKI FAKULTET**

Juraj Kolak

# **Hernije trbušnog zida**

**DIPLOMSKI RAD**



**Zagreb, 2017.**

Ovaj diplomski rad izrađen je u Kliničkoj bolnici Sveti Duh, Klinika za kirurgiju, pod vodstvom dr.sc. Marka Severa, dr.med. i predan je na ocjenu u akademskoj godini 2016./2017.

Mentor rada: dr. sc. Marko Sever, dr.med.

## Popis i objašnjenje korištenih kratica

eng. engleski

lat. latinski

g. godina

dr. doktor (medicine)

a. arterija

lig. ligament

m. musculus

n. nervus

CT od engl. computed tomography; kompjuterizirana tomografija

RTG rentgenogram

tj. to jest

sl. slično

st. stoljeće

<b>SAŽETAK</b>	<b>5</b>
<b>SUMMARY</b>	<b>6</b>
<b>UVOD</b>	<b>7</b>
<b>POVIJESNI RAZVOJ</b>	<b>7</b>
<b>ANATOMIJA TRBUŠNE STIJENKE</b>	<b>9</b>
<b>DEFINICIJA HERNIJA</b>	<b>15</b>
Anatomija kile	16
<b>PREPONSKA KILA</b>	<b>18</b>
<b>INGVINALNE HERNIJE</b>	<b>20</b>
Kongenitalne ingvinalne kile	20
Ingvinalna hernija u odraslih	21
Klinička slika i dijagnostika	22
Liječenje	23
Komplikacije	27
<b>BEDRENA KILA</b>	<b>28</b>
<b>UMBILIKALNA HERNIJA</b>	<b>29</b>
<b>EPIGASTRIČNA KILA</b>	<b>30</b>
<b>SPIEGELOVA HERNIJA</b>	<b>31</b>
<b>KILE U POSLIJEOPERACIJSKOM OŽILJKU</b>	<b>32</b>
<b>LUMBALNA KILA</b>	<b>33</b>
<b>KILE U PODRUČJU MALE ZDJELICE</b>	<b>34</b>
Opturacijska kila	34
Perinealna kila	35
<b>LITERATURA</b>	<b>37</b>

## Sažetak

Hernije ili kile, dominantno ingvinalne kile, odlikuje visoka incidencija i prevalencija no unatoč tomu, one danas ne predstavljaju velik zdravstveni i kirurški problem, a metode operativnog liječenja su vrlo sofisticirane i pokazuju fantastične rezultate, uz vrlo nisku stopu recidiva, čemu u prilog ide činjenica da je kirurško zbrinjavanje hernija najizvođeniji zahvat opće i abdominalne kirurgije. Najčešće se radi o elektivnim zahvatima, što dugujemo razvoju dijagnostike, kirurgije, medicine općenito, brizi populacije za svoje zdravlje i dostupnosti zdravstvenih usluga.

Problematika hernija prati cijelu povijest čovječanstva, a pisani tragovi o kirurškom zbrinjavanju hernija datiraju u duboku povijest, u vrijeme drevnog Egipta i Antičke Grčke. Kroz cijelu povijest, shvaćajući veličinu ove problematike, liječnici usavršavaju kirurške tehnike i kiruršku opremu, kako bi se osigurali uvijeti i stekla znanja za adekvatno zbrinjavanje hernija.

Danas je metoda izbora, odnosno, zlatni standard za zbrinjavanje velike većine preponskih hernija metoda po Lichtensteinu, metoda bez napetosti koju je u kirurgiju uveo dr. Irving Lichtenstein sredinom 20. stoljeća i pri tome napravio revoluciju kirurškog zbrinjavanja hernija, jer je svojom metodom premošćenja tkivnog defekta sintetskim materijalom-mrežicom postigao puno bolje rezultate liječenja, puno nižu stopu recidiva i znatno brži oporavak pacijenata i njihov povratak svakodnevnim aktivnostima. Danas je moguće, osim klasičnog otvorenog kirurškog zbrinjavanja hernija, izvršiti laparoskopsku hernioplastiku, ali do sada ni jedan znanstveni rad nije dao čvrste dokaze prednosti laparoskopskog pristupa u odnosu na klasični, koji je mnogo zastupljeniji.

**KLJUČNE RIJEČI:** kila, hernija, hernioplastika, metoda bez napetosti

# Summary

Hernias, dominantly inguinal hernias, have a high incidence and prevalence, but despite that they are not a major health and surgical issue today. Surgical treatment methods are highly sophisticated and show fantastic results with a very low recurrence rate and surgical hernia repair is the most common procedure of general and abdominal surgery.

The most common is elective surgery, which we owe to the development of diagnostics, surgery, medicine in general, care for the population for their health and the availability of health services.

Hernia problems follow the whole history of mankind, and written traces of surgical hernias repairs date back to the deep history of ancient Egypt and ancient Greece. Throughout history, realizing the magnitude of this problem, doctors improve the surgical techniques and surgical equipment to ensure conditions and gained knowledge for proper care of the hernia.

Nowadays the most common hernia repair surgery, the gold standard, is Lichtenstein's tension-free method introduced by Dr. Irving Lichtenstein in the mid-20th century. Using synthetic material mesh surgeons have achieved much better treatment results, a much lower recurrence rate and significantly faster recovery of patients and their return to everyday activities.

Today, it is possible to perform laparoscopic hernioplasty but no scientific paper has given any solid evidence of the benefits of laparoscopic approach to classic open surgical approach, which is much more prominent.

KEY WORDS: hernia, hernioplasty, tension-free method

# Uvod

Hernije ili kile su vrlo učestalo zdravstveno stanje i njihova kirurška sanacija je najizvođeniji zahvat opće i abdominalne kirurgije. Većina oboljelih osoba su muškarci, koji su zbog specifičnog embrionalnog razvoja i specifične anatomije podložniji za nastanak hernija. Povijesno gledano, kroz više tisućljeća proučavanja hernija i pokušaja njihova liječenja, dostigli smo visok stupanj poznavanja anatomije trbuha i kirurškog zbrinjavanja istih, te razvoja brojnih uspješnih kirurških tehnika, o kojima će se detaljnije pisati u nastavku ovog teksta.

Iako su incidencija i prevalencija hernija (dominantno ingvinalne hernije) u općoj populaciji vrlo velike, hernije danas ne smatramo velikim kirurškim problemom, što dugujemo unaprijeđenju dijagnostike, kirurških tehnika i medicine općenito.

## Povijesni razvoj

Možemo sa sigurnošću tvrditi kako je problematika hernija stara koliko i samo čovječanstvo, a o tome nam svjedoče brojni pisani dokazi koji datiraju duboko u povijest. Prvi zapisi potječu iz Antičke Grčke i Egipta. Tako su stari Egipćani još 1500.g. pr. Kr. u djelu Ebers papirus opisali simptomatologiju i predložili liječenje hernija. (1)

Daljnji napredak u poznavanju ove problematike razvija se usporedno s razvojem antičke grčke medicine, dominantno za života Galena (130-200 g.), koji je prvi precizirao anatomiju i patološku osnovu hernija, naglasivši da je nastanak hernije posljedica rupture peritoneuma i rastezanja priležećih fascija i mišića. Predložio je i liječenje u vidu ligature kilne vreće zajedno sa sjemenskim snopom i resekcije podležećeg testisa, a ova je kirurška tehnika zbrinjavanja hernija postala zlatni standard toga doba i koristila se stoljećima.

Sljedeći veliki iskorak u zbrinjavanju hernija događa se procvatom Bizanta i stupanja na scenu čuvenog liječnika Paulusa Aeginetaa (625-690 g.), koji u potpunosti napušta



Galenovu metodu i predlaže zbrinjavanje hernija u vidu otvaranja kilne vreće i reponiranja kilnog sadržaja u trbušnu šupljinu.

Cijeli srednji vijek, znan kao mračno doba, prati stagnacija znanosti pa tako i medicine, pa je stoga sljedeći veliki iskorak shvaćanja problematike i zbrinjavanja hernija nastupio procvatom renesanse u 16. stoljeću. Dolazi do novih, vrlo preciznih anatomskih spoznaja, a tadašnji kirurzi počinju izrađivati vrlo sofisticirane instrumente, korištene isključivo u kirurške svrhe. Ipak, nepoznavanje rada u aseptičnim uvjetima dovelo je do visoke smrtnosti, a stopa je recidiva kod preživjelih bila vrlo visoka.

19. stoljeće obilježeno je razvojem anestezije i antiseptičkih postupaka, što je direktno utjecalo na veliki napredak kirurgije i kirurškog zbrinjavanja hernija. Tako krajem 19. i početkom 20. stoljeća na scenu stupa veliki talijanski kirurg Eduardo Bassini (1844-1924 g.), koji uvodi revolucionarnu kiruršku tehniku zbrinjavanja ingvinalnih hernija u vidu pojačanja stražnje stijenke ingvinalnog kanala šivanjem mišićnog tkiva u tri sloja. S obzirom na dokazanu uspješnost Bassinijeve tehnike, brojni su kirurzi sljedećih desetljeća uspješno primjenjivali i modificirali ovu tehniku. Tako je kanadski kirurg Earl Shouldice (1891-1965 g.) 40-ih godina 20. stoljeća, modificirajući Bassinijevu tehniku, u kirurgiju uveo metodu četveroslojnog zatvaranja stražnje stijenke uporabom produžnog šava, uz primjenu lokalne anestezije, što postaje zlatni standard zbrinjavanja ingvinalne hernije a rezultiralo je visokom stopom preživljenja i relativno niskom stopom recidiva.

Iako su Bassini i Shouldice svojim tehnikama reducirali stopu recidiva, navedene kirurške metode još nisu u potpunosti zadovoljile, jer su dovele do nastanka velike napetosti među tkivima, koja je predisponirala daljnji nastanak recidiva. Tek dolaskom na scenu Irvinga Lichtensteina (1920-2000 g.), napuštaju se dotad razvijene tehnike i u zbrinjavanju hernija počinje se koristiti kirurška metoda bez napetosti (eng. *Tension-free*), koja donosi revoluciju jer se umjesto vlastitog tkiva, u premoštavanju defekta, počinje koristiti sinteski materijal. Ova metoda ostaje zlatni standard hernioplastike do današnjih dana.

Osim Lichteinsteinove metode, danas se sve češće upotrebljavaju i minimalno invazivne laparoskopske metode zbrinjavanja hernija, dominantno transabdominalni preperitonealni pristup (TAPP) i totalni ekstraperitonealni pristup (TEP). (1-3)

## Anatomija trbušne stijenke

Trbuh, abdomen, na površini se tijela proteže od rebrenog luka kranijalno do prepone, odnosno ingvinalne sveze kaudalno. Trbušnu šupljinu, *cavitas abdominis*, ispunjavaja:

1. probavna cijev sačinjena od trbušnog dijela jednjaka, želudca, tankog, debelog, zavijenog i ravnog crijeva
2. jetra i žučni sustav
3. gušterača
4. nadbubrežne žlijezde
5. bubrezi i gornji dio mokraćovoda
6. krvne i limfne žile i živci

Trbušna je stijenka, koja obavlja i štiti trbušnu šupljinu, gledano s površine prema dubini, višeslojne strukture. Ispod kože najpovršinski sloj naziva se *tela subcutanea* (prije znana kao *fascia abdominalis superficialis*), koju čine *panniculus adiposus abdominis*- Camperova fascija, koja ovisno o uhranjenosti osobe, može biti debljine 10 i više centimetara i *stratum membranosum abdominis*- Scarpina fascija koja, kao dio fascije tijela pokriva trbušne mišiće, ovojnici ravnog mišića, kranijalno prelazi u fasciju *pectoralis*, a kaudalno s druge strane preponskog ligamenta u fasciju bedra. Važno je naglasiti da se krvne žile i živci prednje trbušne stijenke protežu između Camperove i Scarpine fascije. Profundalno se nalazi duboka trbušna fascija prednje trbušne stijenke, odnosno trbušnog zida. Riječ je o vrlo tankoj i čvrstoj vezivnoj ovojnici koja se nalazi iznad trbušnih mišića i od njih nije lako odvojiva. Trbušni mišići, *lat. mm. abdominis*, sastoje se od 3 plosnata mišića koji leže jedan preko drugoga. Dva mišića, vanjski kosi - *m. obliquii externus* (najsupercijalnije smješten) i unutarnji kosi- *m. obliquii internus* protežu se koso, dok se *m. transversus abdominis* (najprofundalnije smješten) proteže poprečno. Cjelinu trbušnog mišićja upotpunjava ravni trbušni mišić- *m. rectus abdominis*, glavni okomiti mišić trbušne stijenke. Proksimalno je plosnat i širok a pružajući se prema hvatištu postaje uzak i debeo. Na prednjoj se strani rektusa nalaze 3 do 4 poprečne tetivne pruge- *intersectiones tendineae*, koje prekidaju mišićne niti. Lijevi i desni rektus razdvaja *linea alba*, koja se proteže od ksifoidnog nastavka do pubične simfize i dijeli trbušnu stijenku na lijevu i desnu polovicu. Ispod trbušnog mišićja nalazi se *fascia transversalis*, unutarnja trbušna fascija,

koja pokriva *musculus transversus abdominis* i stražnji list ovojnice rektusa. Ispod nje je ekstraperitonealno masno tkivo, koje naliježe na parijetalni peritonej.

Lateralno od pubične simfize nalazi se pubična kvržica, *tuberculum pubicum*, na koju se hvata ingvinalna sveza, ligament prepone odnosno *ligamentum inguinale*, koji svoje polazište ima sa gornje ilijačne kvržice - *spina iliaca anterior superior*.

Kako bismo potpuno razradili temu ovog diplomskog rada moramo se upoznati s anatomijom ingvinalnog kanala i cijele ingvinalne odnosno preponske regije.

*Regio inguinalis* tj. preponska regija zauzima lateralne dijelove hipogastrija, najnižeg dijela prednje trbušne stijenke. Preponski predio oblikom podsjeća na pravokutni trokut s vodoravno i okomito položenim katetama, dok hipotenuza naliježe na ingvinalnu svezu. Predio je prema kranijalno ograničen lateralnim odsječkom interspinalne linije, medijalno medioklavikularnom linijom, koja se pruža duž lateralnog ruba *m. recti abdominis*, kaktakda se tu nalazi žlijeb *sulcus lateralis*, a kaudalno ingvinalnom svezom. Koža ovog područja je čvrsta, tanka i elastična. Lako je pomična prema podlozi, osim u području ingvinalne sveze, gdje oblikuje nabor, *plica inguinalis*. *Lig. inguinale* napinje se dužinom od 10 do 12 cm između *tuberculum pubicum* i *spine iliace anterior superior*, s nagibom oko 40 stupnjeva prema horizontalnoj razini. To nije ligament kao takav, nego ga čini kaudalni dio aponeuroze eksternusa u koji ulaze vlakna *fascie transversalis* i *fascie iliace*.

Za daljnju razradu ove tematike najvažnije anatomske obilježje ove regije je preponski kanal- *canalis inguinalis*. Riječ je o koso položenom otvoru tj. prolazu kroz donji dio prednje trbušne stijenke, dužine oko 4 cm kod odrasla čovjeka. Inferomedijalnog je usmjerenja, tj. od lateralno i gore prema medijalno i dolje, odmah iznad i usporedno s medijalnim dijelom preponske sveze. Preponski kanal ima prednju i stražnju stijenkicu, krov, dno i dva ulaza.

Prednju stijenkicu kanala tvori aponeuroza oblikusa eksternusa. Lateralno je pojačana mišićnim nitima unutarnjeg kosog trbušnog mišića, a katkada i nitima transversusa. Medijalnu stranu prednje stijenke pojačava *lig. fleksorum*, kojeg tvore niti aponeuroze vanjskog oblikusa koje prelaze na drugu stranu i hvataju se na kontralateralni preponski greben.

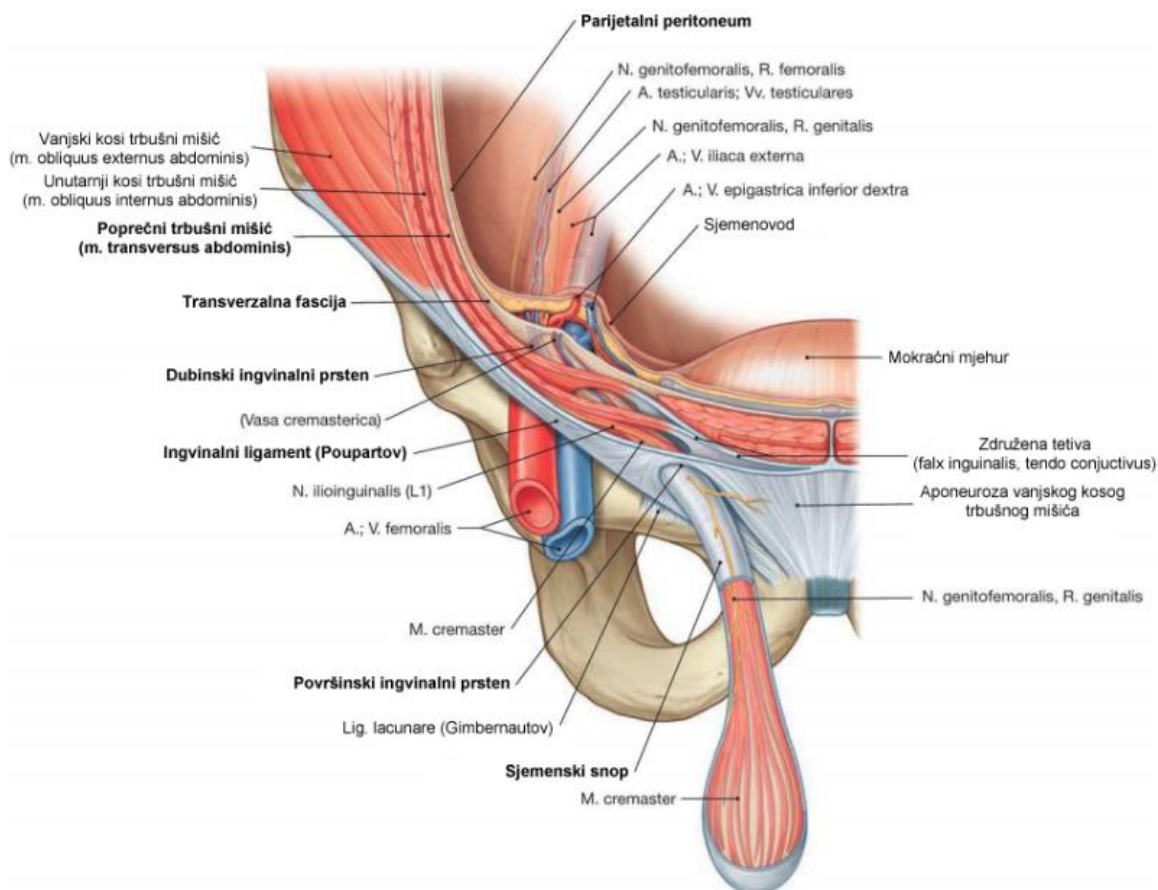
Stražnju stijenku tvori *fascia transversalis*, u medijalnom dijelu kanala pojačana s *falx inguinalis (tendo conjunctivus)*, kojeg tvore zajedničke aponeurotske niti oblikus internusa i muskulusa transversusa. Lateralni dio stražnje stijenke pojačava *plica umbilicalis lateralis*, u kojoj se nalaze donje epigastrične krvne žile i *lig. interfoveolare*, zadebljanje fascije transversalis. Leži između medijalne i lateralne ingvinalne udubine, a hvata se na preponsku svezu. Oba su ruba sveze u sredini konkavna, što je čini užom u sredini, a širom prema gornjem i donjem kraju. Ispred sveze silaze niti transverzusa oblikujući *m. interfoveolaris*. Najtanji dio stražnje stijenke nalazi se između interfoveolarne sveze i lateralnog ruba *falcis inguinalis*, a sačinjava ga samo parijetalni peritonej iznad kojeg je *fascia transversalis*. To je najslabije mjesto ingvinalnog kanala (*locus minoris resistentiae*), a odgovara ingvinalnom trokutu, *trigonum inguinale*. Dakle, ingvinalni trokut obuhvaća područje između epigastričnog nabora, lateralnog ruba rektusa i pubične kosti pokriveno pektinealnom svezom.

Krov preponskog kanala u lateralnom dijelu izgrađuje donji rub oblikusa internusa i transversusa abdominis, sve dok ne prijeđe u združenu tetivu. Gornja se stijenka kanala u medijalnom dijelu ne opisuje. Dno preponskog kanala u donjem dijelu tvori ranije opisani *lig. inguinale*. Unutarnji ili dubinski prsten preponskog kanala, *annulus inguinalis profundus*, otvor je na transverzalnoj fasciji lateralno od donje epigastrične arterije i interfoveolarne sveze, koja tvori medijalni rub otvora. Anatomski se nalazi točno iznad sredine preponske sveze, medijalno od mjesta polaska rektusa s nje.

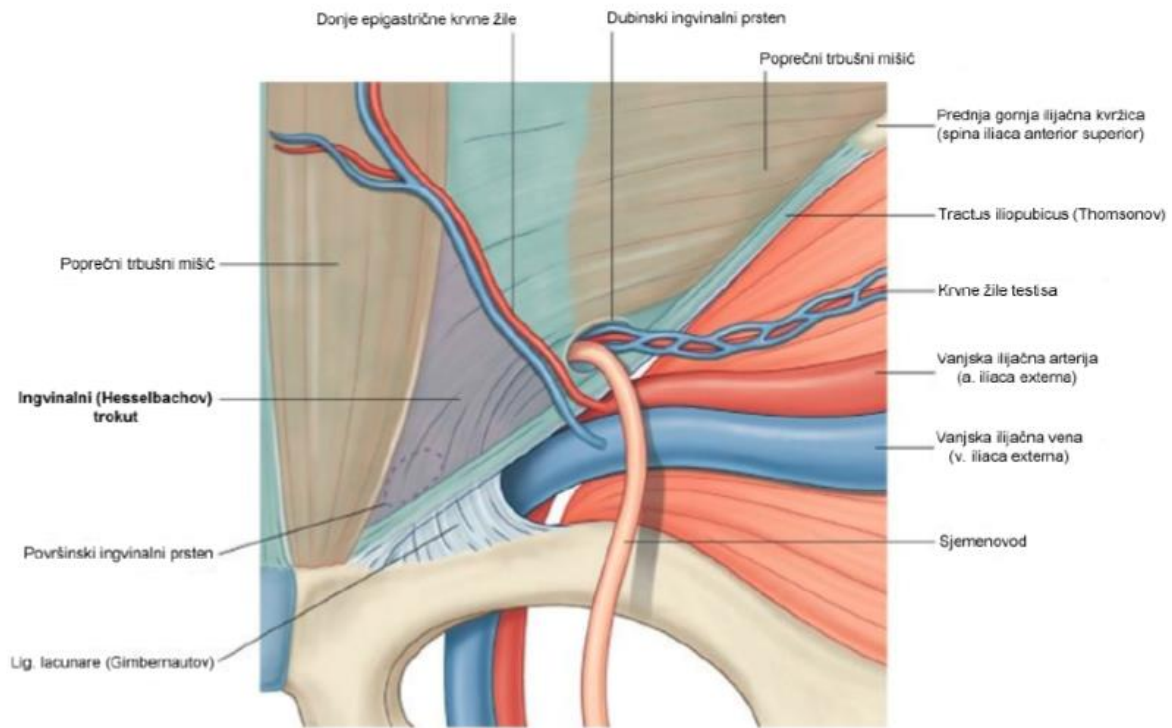
Površinski prsten preponskog kanala ili *annulus inguinalis superficialis* je zapravo trokutasti otvor aponeuroze vanjskog oblikusa. Bazu trokuta tvori preponska kost, a vrh je usmjeren gore i lateralno. Stranice trokuta tvore medijalni i lateralni krak mišićne aponeuroze, *crus mediale et laterale*, a povezani su vezivnim snopićem, *fibrae intercrurales*, koje sprječavaju razdvajanje krakova. *Crus laterale* tvore niti aponeuroze, koje se hvataju na pubičnu kvržicu preko preponske sveze, a *crus mediale* niti koje idu na pubičnu kost medijalno od pubične kvržice. Ukoliko je prsten proširen prstom se može ući u preponski kanal bez izazivanja velike boli i nelagode, što je dijagnostički vrlo značajno.

Zbog koso postavljenog preponskog kanala površinski i dubinski otvor se ne preklapaju, a kako ne bi došlo do hernijacija postoji funkcionalni sfinkterski mehanizam. Povećanje intraabdominalnog tlaka nastoji progurati trbušni sadržaj kroz unutarnji otvor preponskog kanala, ali to je spriječeno stezanjem mišićnih lukova unutarnjeg kosog i ravnog trbušnog

mišića. Površinski prsten pojačavaju združena tetiva, *tendo conjunctivus*, i ravni trbušni mišić. Porastom intraabdominalnog tlaka steže se ravni trbušni mišić i gura aponeurozu vanjskog kosog mišića prema združenoj tetivi, koja se onda upire u ravni trbušni mišić čime se učvršćuje stražnji dio površinskog preponskog prstena.



Slika 1. Anatomske strukture ingvinalnog kanala. *Prema: Paulsen & Waschke (2011). Sobotta atlas of human anatomy, 15th edition. Vol. 2, p 122*



Slika 2. Anatomske strukture ingvinalnog kanala. *Prema: Paulsen & Waschke (2011). Sobotta atlas of human anatomy, 15th edition. Vol. 2, p 122*

Kroz preponski kanal kod žena prolazi *lig. teres uteri*, a kod muškaraca prolazi spermatični snop, *funiculus spermaticus*, koji objedinjuje *ductus deferens* i krvne žile i živci na svome putu prema i od testisa. U prednjem dijelu snopa nalazi se prednji sloj pampiniformnog venskog spleta, *a. testicularis*, limfožilje i autonomni živčani splet, dok se u stražnjem dijelu nalaze *ductus deferens*, *a. ductus deferentis* i stražnji sloj pampiniformnog spleta. Sjemenski je splet obavijen istim ovojnicama koje obavijaju testis, što je uvjetovano fetalnim spuštanjem testisa iz abdomena u skrotum kroz ingvinalni kanal. Prolazeći kroz trbušnu stijenk, testis za sobom povlači sve slojeve stijenke koje će poslije postati sjemenske ovojnice. To su: *fascia spermatica externa*- izbočenje ovojnice oblikusa eksternusa, *m. cremaster* koji potječe od oblikusa internusa, proteže se duž sjemenskog snopića i svojom kontrakcijom podiže testis prema površinskom preponskom otvoru. Sljedeća ovojnica je *fascia spermatica interna*, izdanak fascije transversalis. Ispod nje nalazi se prava ovojnica testisa, *tunica vaginalis testis* sa svojim parijetalnim i visceralnim listom. Kako bi razumijeli nastanak ingvinalnih hernija, koje ćemo detaljnije razraditi u nastavku teksta, neobično je važno, uz samu anatomiju, poznavati mehanizam spuštanja testisa, *descensus testis*, tijekom fetalnog razvoja. Razvoj testisa počinje u lumbalnom području između peritoneja i transverzalne fascije. Neposredno prije rođenja ili u prvoj godini života, spuštaju se u skrotum. Ukoliko se to ne dogodi, za osiguravanje plodnosti i

zdravlja muškarca spuštanje se testisa mora izvesti kirurški. Prilikom fiziološkog spuštanja testisa prema skrotumu, mjesto budućeg ingvinalnog kanala fetusa označava gubernaculum, sveza koja se od testisa duž prednje trbušne stijenke pruža prema mošnjama. Naknadno se stvara izbočina (diverticulum) potrbušnice, *processus vaginalis*, koji prati gubernaculum i prolazi kroz prednju trbušnu stijenku tvoreći preponski kanal. Vaginalni izdanak ispred sebe gura slojeve prednje trbušne stijenke, koji naknadno postaju ovojnice spermatičnoga snopa.

U oba spola od otvora koji napravi vaginalni izdanak na trbušnoj stijenci tj. aponeurozi vanjskog oblikusa, nastaje površinski preponski prsten. Vaginalni izdanak nakon porođaja fiziološki obliterira.

Kod ženske djece, po obliteraciji vaginalnog izdanka, gubernaculum se hvata na uterus gdje se dijeli na *lig. ovarii proprium* i *lig. teres uteri*, koji u daljnjem razvoju prolazi kroz preponski kanal i veže se za unutarnju stranu velikih usana.

Govoreći o anatomskim strukturama, neophodnim za shvaćanje hernija prednjeg trbušnog zida, moram spomenuti femoralni prsten, neophodan za daljnje razumijevanje problema hernija, osobito bedrene hernije. Počnimo s anatomskim opisom femoralnog trokuta, *trigonum femorale*, koje je smješten na prednjoj strani bedra. Osnovica je trokuta preponska sveza, laterarnu stranicu tvori medijalni rub mišića *m. sartorius*, a medijalna stranica medijalni rub mišića *m. adductor longus*. Vrh trokuta odgovara ulasku u aduktorni kanal. Krov tvori *fascia lata*, a dno, od medijalno prema lateralno, *m. adductor longus*, *m. pectineus* i *m. iliopsoas*. Ispod preponske sveze ponire izdanak ilijačne fascije, *arcus iliopectineus*, koji prostor ispod preponske sveze dijeli na dva dijela, *lacuna vasorum et musculorum*. Kroz lakunu musculorum prolazi *m. iliopsoas* i *nervus femoralis*, dok je glavna odrednica lakune vasorum femoralni kanal, *canalis femoralis* u kojem se nalaze *a. i v. femoralis* okružene izdancima fascija, koje oblažu unutarnju stijenku prednje trbušne stijenke, *fascia transversalis* i *fascia iliaca*. U kanalu se još nalazi limfožilje, katkada i limfni čvor, rahlo vezivo i mast. Kanal je najširi na svojem abdominalnom otvoru koji se naziva femoralni prsten, *anulus femoralis*, a distalno se pruža do proksimalnog kraja safenskog otvora. Anulus femoralis omeđen je s 4 strane. Lateralno je vezivna ovojnica oko femoralne vene, medijalno *lig. lacunare*, straga *lig. pectineum* i sprijeda *lig. inguinale*. Prsten zatvara vezivna ovojnica, septum femorale, kroz koju prolaze limfne žile. (3-8)

## Definicija hernija

Hernija (kila, bruh) je izbočenje peritoneuma kroz kongenitalni ili stečeni otvor, koje trajno ili prolazno sadržava dijelove trbušnih organa. Ukoliko je izbočenje trbušnog sadržaja pod kožom, govorimo o vanjskoj herniji. Kada do hernijacije dolazi u unutrašnjosti trbušne šupljine, u peritonealnim otvorima i reesusima, radi se o unutarnjoj herniji.

Podjelu hernija vršimo, s obzirom na vrijeme nastanka hernijacije, na prirodene i stečene. Oko 1% novorođenčadi je rođeno s nekom vrstom prirodene hernije, a najčešće se radi o preponskoj herniji, koja je 10 puta češća kod muške no ženske novorođenčadi. Stečene karakterizira stopa incidencije od 2 do 3% na razini opće populacije, s vrhom pojavnosti između dvadesete i pedesete godine života, a omjer muškaraca i žena je 4:1. (9)

75% svih hernija prednjeg trbušnog zida javlja se u preponi. Najveći postotak preponskih kila, 95% su ingvinalne kile, koje su 9 puta češće kod muškaraca nego kod žena. Iako je činjenica da bedrene kile nalazimo dominantno kod žena, ipak najveći broj dijagnostificiranih hernija kod žena otpada na ingvinalne kile. Povećana stopa komplikacija hernija (inkarceracija, strangulacija, perforacija crijeva) zabilježena je u rubnim dobnim skupinama. (7)

Dok prirodene nastaju zbog nezrelih anatomskih struktura, uzroci stečenih su brojniji i kompleksniji, dominantno uslijed slabosti mišićnog i vezivnog sloja trbušne stijenke i trenutnog ili trajnog povećanja intraabdominalnog tlaka uslijed, primjerice kašljanja, kihanja i sportskih aktivnosti ili uslijed određenih patoloških stanja poput ileusa, ascitesa, intraabdominalnih tumora i sl. Postoje određena mjesta trbušne stijenke koja svojom anatomijom predisponiraju nastanak hernija kao što su mjesta prolaska krvnih žila (vasa femoralis), umbilikus i ingvinalni kanal. Osim toga, postoje mjesta s malo mišićja ili potpuno nepokrivena mišićjem kao što su linea alba, fovea inguinalis medialis ili Petitov trokut. Upravo kroz te prirodne ili stečene otvore trbušne stijenke, uz slabost potpornih struktura stijenke, povećanjem intraabdominalnog tlaka dolazi do hernijacija. Najčešće protrudiraju vijuge tankog i debelog vrijeva, omentum i jajnik. (9)



## Anatomija kile

Anatomski je nužno razlikovati kilni otvor, kilnu vreću i kilni sadržaj. Kilni otvor ili prsten je otvor na prednjoj trbušnoj stijenci, kroz koji prolazi kilna vreća ispunjena kilnim sadržajem. Ukoliko se tijekom nastanka hernije stvori kilni kanal, kao što je slučaj kod ingvinalne hernije, razlikujemo vanjski i unutarnji kilni prsten. Kilnu vreću tvori parijetalni peritoneum koji se izbočuje kroz kilni prsten, a njezin oblik određuje kilni sadržaj koji je ispunjava. S obzirom na mogućnost repozicije kilnoga sadržaja u trbušnu šupljinu, hernije mogu biti reponibilne i ireponibilne. Odlika reponibilnih hernija je lako vraćanje kilnog sadržaja u trbušnu šupljinu, ali isto tako i njegov brzi povratak. Nastanak ireponibilne kile predisponira nastanak adhezija kilnog sadržaja s kilnom vrećom, nakupljanje fekalnih masa u crijevu koje je protruziralo ili pak uklještenje kile, a ireponibilne kile dijelimo na uklještene i sraštene.

Stijeka kilne vreće uslijed trenja i različitih mehaničkih podražaja može reagirati razvojem serozne ili fibrozne upale, što može rezultirati stvaranjem priraslica između stijenke i kilnog sadržaja. Tada nastaje hernija akreta odnosno sraštena hernija (*hernia accreta*), koju nije moguće reponirati, ali za razliku od uklještene kile vaskularna opskrba organa koji ispunjava kilnu vreću nije ugrožena.

Uklještena hernija (*hernia incarcerata*) nastaje kada se kilna vreća ispunjena kilnim sadržajem, najčešće crijevo ili omentum, uklješti u kilnom otvoru. Najčešći mehanizam nastanka inkarceracije je kada se uslijed naglog povećanja intraabdominalnog tlaka, kilni otvor naglo proširi i kroz njega prolazila kilna vreća ispunjena kilnim sadržajem, a po smanjenju tlaka otvor se ponovno suzi, pri čemu organi koji ispunjavaju kilnu vreću ostaju uklješteni i strangulirani uskim kilnim prstenom. Na kilnom sadržaju primjetit će se strangulacijska brazda koja je posljedica ishemije ili nekroze stijenke, ovisno o trajanju inkarceracije. Opisani oblik uklještenja klasični je primjer elastičnog uklještenja koje je akutno, dok sterkorralno uklještenje nastaje stupnjevito, kroz duži vremenski period, nakon inicijalno usporenog pa potpuno prekinutog prolaska crijevnog sadržaja kroz crijevne vijuge u kilnoj vreći. To će proksimalno od uklještenja uzrokovati hiperperistaltiku koja će u dovodnu vijugu koja ispunjava kilnu vreću dovoditi sve više crijevnog sadržaja i tako je proširiti. Posljedično se vrši pritisak na odvodnu vijugu, čime se još više onemogućuje prolaz crijevnog sadržaja. Dakle, sterkorralno je uklještenje lakši oblik uklještenja od elastičnog i nastaje postupno, ali i u slučaju ove vrste uklještenja operacija je neminovna

jer visok tlak u vijugama crijeva može dovesti do perforacije. Simptomi uklještenja mogu biti opći i lokalni. Opći simptomi ukazuju na opstrukciju crijevne pasaže sa izraženom kliničkom slikom mehaničkog ileusa. Ako je kila uklještena, a općih znakova i simptoma nema, najčešće se radi o izoliranom uklještenju omentuma ili o Richterovoj herniji.

Richterova ili po nekim autorima Littreova kila je poseban oblik uklještenja, koji nastaje ako je kilni prsten vrlo uzak, a u kilnu se vreću utisne samo dio crijevne stijenke, a ne cijela vijuga pa pasaža nije onemogućena. Iako ne dolazi do potpune opstrukcije pasaže, strangulacija može biti toliko jaka da izazove nekrozu stijneke i perforaciju crijeva u kilnome otvoru. Važno je naglasiti da svaku uklještenu kilu smatramo vrlo ozbiljnim kirurškim stanjem i već kod pregleda pacijenta indicirana je manualna repozicija- taksis, uz napomenu da je manualna repozicija kontraindicirana ukoliko pacijent već pri prvom pregledu ima simptome peritonitisa. Ukoliko manualna repozicija nije uspješna, bolesnika je nužno što skorije operirati, kako bismo prevenirali po život opasne komplikacije u vidu perforacije crijeva i nastanka kliničke slike peritonitisa.

Govoreći o anatomiji i patologiji hernija moramo spomenuti kliznu i gigantsku herniju.

Klizna je hernija posebna vrsta hernije koja nastaje kada kroz kilni otvor prodru intraabdominalni organi, koji su samo djelomično pokriveni parijetalnim peritonejem, a ostali je dio fiksiran izvan potrbušnice. Najčešće se radi o cekumu, sigmoidnom kolonu i mokraćnom mjehuru.

Gigantske su hernije ogromne hernije, nastale u operacijskom ožiljku ili kao posljedica neliječene omfalokele. S obzirom da se u njihovoj kilnoj vreći nalazi većina trbušnih organa, nazivamo ih i eventracijskim kilama. Obično postoje dugi niz godina, a komplikacije najčešće nastaju uslijed i nakon operacije takvih kila, kada se protrudirani abdominalni organi pokušaju smjestiti u trbušnu šupljinu koja je u međuvremenu postala mala i uska, što može dovesti do smetnji disanja i smetnji cirkulacije uslijed kompresije vitalnih organa. (7, 9, 10)

Za daljnu precizniju razradu patologija svake pojedine hernije trbušnog zida, moramo ih podijeliti s obzirom na anatomske lokalizacije na prednjoj trbušnoj stijenci:

1. ingvinalna
2. bedrena
3. umbilikalna
4. epigastrična
5. Spiegelova hernija
6. kila u postoperativnom ožiljku (8, 9, 11)

Osim navedenih hernija koje anatomske odgovaraju prednjoj trbušnoj stijenci, radi sveobuhvatnosti ovog diplomskog rada, važno je spomenuti i neke vrlo rijetke hernije, koje su anatomske vrlo bliske navedenim hernijama i mogu biti diferencijalno dijagnostički značajne, jer ih nalazimo u regiji abdomena i male zdjelice. To su lumbalna kila u Petitovom trokutu, obturatorna i perinealna kila.

## **Preponska kila**

Kao što je ranije rečeno, u opisu opće epidemiologije hernija, 75% svih hernija prednjeg trbušnog zida javlja se u preponi, od čega 95% otpada na ingvinalne, a svega 5% na bedrene kile. Dakle, preponske kile dijelimo na ingvinalne i bedrene, uz napomenu da se nerijetko u svakodnevnoj terminologiji preponska i ingvinalna kila poistovjećuju, a ingvinalne se kile u svakodnevnoj kirurškoj praksi dijele, između ostalih, na direktne i indirektne. (7)

Valjana i jasna podjela preponskih hernija neophodna je za odabir kirurške tehnike hernioplastike, ali i za evaluaciju učinjenog i lakšu usporedbu rezultata različitih kirurških pristupa istom problemu. Danas postoji nekoliko desetaka klasifikacija, a kao ubikvitarna i općeprihvaćena se nametnula klasifikacija po Nyhusu. (12)

Tablica 1. Podjela preponskih kila prema Nyhusu. Prema: Nyhus (1993).

Tip	Opis
I	Indirektna, normalan unutrašnji prsten Kilna vreća u kanalu
II	Indirektna, prošireni unutrašnji prsten Kilna vreća ne ulazi u skrotum
III	A: Direktna B: Indirektna hernija s proširenim unutrašnjim prstenom i defektom stražnjeg zida C: Femoralna
IV	A: Direktna rekurentna B: Indirektna rekurentna C: Femoralna rekurentna D: Kombinacija A, B i C

Uz klasifikaciju po Nyhusu, od 2004. godine, po preporuci Europskog društva herniologa (EHS) uvedena je lakopamtljiva i za uporabu jednostavna EHS klasifikacija TABLICA 2 koja definira lokalizaciju kile sa: L- lateralna (indirektna), M- medijalna (direktna) i F- femoralna. Veličina kile označava se sa 1:  $\leq$  jednoga prsta, 2: jedan-dva prsta i 3:  $\geq$  tri prsta. Ako pacijent istovremeno ima oba tipa hernija, nužno je ispuniti pripadajuća polja: pod slovom P za primarnu, a pod slovom R za rekurentnu herniju. (13)

Tablica 2. EHS klasifikacija preponskih kila. Prema: Miserez et al. (2007).

EHS klasifikacija preponskih kila	Primarna		Rekurentna		
	0	1	2	3	x
L					
M					
F					

Ingvinalna hernija (hernia inguinalis) najčešća je hernija u ljudi, a ingvinalna hernioplastika je najizvođeniji zahvat opće kirurgije s preko 80 000 zahvata u Engleskoj i preko 800 000 u SAD-u. (14-16)

Na visoku učestalost ingvinalnih hernija u općoj populaciji ukazuje činjenica da 71% svih operiranih hernija otpada upravo na ingvinalne, a 9 puta su učestalije kod muškaraca nego kod žena.(7) Povećanu incidenciju kod muškaraca vežemo uz specifične etiološke faktore, kao što su neobliterirani processus vaginalis kojeg nalazimo kod sve djece s indirektnim hernijama i stanja koja uzrokuju povećanje intraabdominalnog tlaka, kao što je primjerice hiperplazija prostate. (17)

Prevalencija ingvinalnih hernija, dominantno u muškaraca, pokazuje bimodalnu distribuciju. Prvi vrhunac pojavnosti je između dojenačke dobi i 5. godine života, a drugi u starosti između 75. i 80. godine. (18)

Ingvinalna regija je posebno slabo područje prednje trbušne stijanke, a determinira je slabost anatomskih struktura ingvinalnog kanala, čiju smo anatomiju taksativno i grafički detaljno opisali ranije. Osim slabosti anatomskih struktura, ključan moment za nastanak hernijacije je trenutačno ili prolongirano povećanje intraabdominalnog tlaka.

## **Ingvinalne hernije**

Ingvinalne hernije dijelimo na kongenitalne i stečene, direktne i indirektno (prema nekim autorima na medijalne i lateralne), a prema postanku mogu biti primarne i rekurentne. (19)

### **Kongenitalne ingvinalne kile**

U oko 1% dojenčadi i predškolske djece nalazi se kongenitalna ingvinalna hernija, a 10 puta je češća u muške djece. Sve su indirektnog tipa s obzirom da je nastanak indirektno hernije izravno povezan sa spuštanjem testisa prema skrotumu. U diferencijalu dijagnozu hernije dječje dobi moramo uvrstiti hidrokolu. Hidrokola (hydrocele) je nakupina transudata

iz abdominalne šupljine unutar nepotpuno obliteriranog vaginalnog izdanka peritoneuma u ingvinalnom kanalu i oko testisa. Komunikacija hidrocele i peritonealne šupljine može biti različite širine, ali je uvijek dovoljno uska da nijedan trbušni organ ne može ući u nju, jer bi se tada radilo o herniji.

U ženske djece glavna masa kile nalazi se u ingvinalnom kanalu i u velikim usnama, lateralno od pubičnih kostiju, a kao kilni sadržaj nerijetko nalazimo jajnik.

## **Ingvinalna hernija u odraslih**

Indirektna, kosa ili lateralna kila nastaje uslijed slabosti mišića i potpornih struktura ingvinalnog kanala uz povišenje intraabdominalnog tlaka. Prolazi tokom cijelog ingvinalnog kanala kroz široki unutrašnji i vanjski ingvinalni prsten i spušta se prema skrotumu. Kilna vreća nalazi se unutar funikulusa spermaticusa, koji je obavijen mišićnim nitima kremastera. Za ovaj se tip hernija pretpostavlja da imaju izraženu prirođenu komponentu jer nastanak ovakve hernijacije zahtijeva kilnu vreću, koja se formira od nepotpuno obliteriranog procesusa vaginalisa nakon što se testis spustio u skrotum.(20) Dakle, indirektna hernija može biti prirođena ili stečena, a češće se viđaju u muškaraca, u oko 30% slučajeva bilateralno.(10)

Ukoliko trbušni organi čine dio ili cijelu stražnju stijenku kilne vreće radi se o kliznoj herniji. Desnostrano se obično radi o cekumu s apendiksom, a lijevostrano dolazi do hernijacije mezosigme s pripadajućim kolonom. (9)

Kod žena, herniju nalazimo unutar okruglog ligamenta maternice, a klinički se očituje kao oteklina velike usne stidnice.(19)

Direktna, ravna ili medijalna kila je uvijek stečena hernija i većinom se nalazi kod muškaraca srednje i starije životne dobi, a u 55% slučajeva je obostrana. Do hernijacije dolazi kroz dno ingvinalnog kanala u Hasselbachovu trokutu medijalno od donjih epigastričnih krvnih žila. Ovo je mjesto slabijeg otpora (locus minoris resistentiae) jer dno ingvinalnog kanala Hasselbachova trokuta čini transverzalna fascija ojačana aponeurozom istog mišića, koja je često vrlo slaba i nepotpuna. Dakle, direktne hernije se ne nalaze u sjemenskom snopu i obično protrudiraju prema naprijed, iako se mogu protezati cijelom

dužinom ingvinalnog kanala do skrotuma i prileći uz sjemenski snop. Zbog toga je jedini siguran način razlikovanja direktnih od indirektnih ingvinalnih hernija njihov položaj u odnosu na donje epigastrične krvne žile.(19)

## Klinička slika i dijagnostika

Ingvinalne kile mogu dugo biti asimptomatske, a bolesnici se obično liječniku jave zbog vidljive otekline u preponi. Ukoliko se pacijent žali na određene tegobe, u pravilu se radi o slabim bolovima i osjećaju nelagode, te o osjećaju trnjenja udova kao posljedica kompresije živaca preponske regije. Diferencijalno dijagnostički kao uzrok otekline u preponi treba razmotriti upalna stanja, lipom, hematom, limfom, ingvinalnu limfadenopatiju te aneurizmatско proširenje femoralne arterije. (21)

Pacijente s ingvinalnom kilom pregledavamo u ležećem i stojećem položaju, prvo u mirovanju, a potom i pri povišenju intraabdominalnog tlaka, primjerice, pri forsiranom kašljanju. Ukoliko je hernijacija prisutna ,vidljivo je izbočenje pod kožom ili prema skrotumu. Nakon toga se antrira ingvinalni kanal, na način da liječnik vrhom drugog prsta prolazi kroz vanjski ingvinalni presten prateći smijer ingvinalnog kanala, pri čemu utvrđuje njegovu širinu, duljinu i mogući sadržaj. Ukoliko je unutarnji ingvinalni prsten širok osjeća se udaranje inraabdominalnog sadržaja u vršak prsta i tada govorimo o početnoj kili (*hernia incipiens*). Ukoliko u ingvinalnom kanalu prstom osjećamo kilni sadržaj riječ je o nekompletnoj herniji (*hernia incompleta*), a ako je hernija i njen sadržaj vidljiv i opipljiv pod kožom govorimo o kompletnoj herniji (*hernia completa*). Ukoliko se hernija po izlasku iz ingvinalnog kanala spustila u skrotum, radi se o skrotalnoj herniji (*hernia scrotalis*), koja može biti različite veličine, sve do veličine dječje glave (*hernia scrotalis permagna*). Fizikalni nalaz nekomplicirane herije ovisi o organu koji čini kilni sadržaj. Ako se radi o crijevu, palpatorno dobijemo nalaz meke konzistencije i čuje se pretakanje. Jajnik se pipa kao glatka čvrsta tvorba, a omentum kao mekana i elastična ali vrlo bolna tvorba. Kliničko razlikovanje direktne od indirektna hernije ima samo akademski karakter, jer je kirurški pristup rješavanju problema isti. Nasuprot tome, neobično je važno prepoznati inkarceriranu herniju koja će se manifestirati kao bolna i otečena masa različite veličine i sadržaja. Pokušaj taksisa ne uspijeva, a pacijent ima kliničke i radološke znakove mehaničkog ileusa. Sklonost inkarceraciji pokazuju indirektna hernije, dok se uklještene

direktne kile vrlo rijetko nalaze jer nemaju uzak vrat i ne prolaze kroz unutarnji ingvinalni prsten.(9, 11, 22)

## Liječenje

Sve hernije treba operativno zbrinuti, osim ako za to ne postoje jasno definirane kontraindikacije, jer jedino operativno liječenje hernija dovodi do izlječenja. Ova pretpostavka temeljena je na činjenici da je rizik za nastanak komplikacija u vidu strangulacije, inkarcereacije i opstrukcije veći od rizika kirurškog zahvata.(19)

U liječenju kile, načelno govoreći, postoje 3 pristupa:

1. ekspetativni
2. konzervativni
3. kirurški

Ekspetativni se pristup temelji na iščekivanju eventualnog spontanog izlječenja, npr. kod početne preponske hernije. Konzervativni pristup primjenjujemo u nekomplikiranim preponskim kilama, ukoliko je opće stanje bolesnika loše ili ako su prisutni komorbiditeti koji onemogućavaju operativni zahvat. U takvim se slučajevima propisuje korištenje različitih pomagala, primjerice pojas ili korzet, koja bi trebala zadržavati prolabirajući kilni sadržaj.

Kod pacijenata koji nemaju jasno definiranu kontraindikaciju i s izraženim simptomima uzrokovanim kilom, pristupamo elektivnom kirurškom zahvatu, kojim ćemo anulirati eventualne kasne komplikacije u vidu inkarceracije i strangulacije, te dovesti do izlječenja. S druge strane, klinička slika koja sugerira da je nastupila strangulacija apsolutna je indikacija za hitni kirurški zahvat.(12)

Svaka se operacija hernije, pa tako i ingvinalne hernije, sastoji od zbrinjavanja kilne vreće i kilnog sadržaja te od reparacije oštećenja stijenke kroz koji je hernijacija nastala, pri čemu koristimo otvoreni ili laparoskopski pristup.

S obzirom na način rekonstrukcije stražnje stijenke ingvinalnog kanala razlikujemo 2 osnovne metode:

1. Tkivne metode (eng. Tissue repair)
2. Metode bez napetosti (eng. Tension- free repair)



Tkivne metode karakterizira korištenje samo tkiva pacijenta, koje se dovodi u apoziciju šavovima prilikom zatvaranja defekta dna ingvinalnog kanala (herniorafija), pri čemu nužno nastaje stanoviti stupanj napetosti među tkivima. Zbog toga ih još nazivamo i metodama sa napetošću, odnosno tenzijskim metodama. Otac ovakvog pristupa zbrinjavanja hernija je Eduardo Bassini, koji je u drugoj polovici 19. stoljeća svojom kirurškom tehnikom šivanja stražnje stijenke ingvinalnog kanala u 3 sloja napravio revoluciju, a njegov se kirurški pristup održao kao zlatni standard kroz cijelo 20. stoljeće i doživio brojne modifikacije, dominantno metodom po Shouldiceu. Pristup zbrinjavanja hernija metodom po Shouldiceu sugerira rekonstrukciju stražnje stijenke ingvinalnog kanala u 4 sloja uporabom produžnog neresorptivnog šava. U današnje vrijeme koristimo sintetički monofilamentni neresorptivni konac. Tehnika šivanja produžnim šavom u više slojeva dovodi do boljeg raspoređivanja napetosti po pojedinim slojevima i do sprječavanja eventualnih hernijacija između pojedinih šavova. (8)

Druga metoda, koja je danas zlatni standard liječenja hernija, je metoda bez napetosti koju u modernu kirurgiju uvodi Lichtenstein, a temelji se na premoštenju tkivnog defekta protetskim materijalom- mrežicom (eng. Mesh) koja omogućuje reparaciju defekta bez direktnog postavljanja šavova (hernioplastika), što sugerira izostanak međutkivne napetosti. Ovakav kirurški pristup praćen je nižom stopom recidiva, a oporavak i povratak svakodnevnim aktivnostima su brži.

Osim otvorenim pristupom, u današnje doba, ovakav se tip zbrinjavanja hernija izvodi laparoskopski. Danas su najkorišteniji postupci transabdominalni preperitonealni (TAPP) i totalni ekstraperitonealni (TEP). Zahvati se izvode u općoj anesteziji. Iako moderna kirurgija danas naginje laparoskopiji u odnosu na tradicionalni otvoreni pristup, još ne postoji studija koja sugerira prednosti laparoskopske hernioplastike u odnosu na klasičnu otvorenu metodu po Lichtensteinu.(9)

Kao što je u poglavlju o dijagnostici ingvinalne kile ranije rečeno, postavljanje dijagnoze direktne ili indirektno kile prije kirurškog zahvata je od akademskog značaja.

Inicijalno se izvodi rez kože i potkožja usporedno s medijalnim rubom ingvinalnog ligamenta, od prednjeg gornjeg grebena crijevne kosti do vanjskog otvora ingvinalnog kanala. Tako dolazimo na aponeurozu oblikusa eksternusa koja čini krov kanala, a nakon otvaranja aponeuroze ulazi se u ingvinalni kanal u kojem se nalazi sjemeni snop ovijen

nitima kremastera kod muškaraca, dok kod žena kroz ingvinalni kanal prolazi okrugli ligament maternice. S obzirom da je ingvinalna hernija puno učestalija kod muškaraca nego kod žena, dalje će biti opisan pristup kirurškog liječenja ingvinalne hernije muškaraca.

Odvajanjem niti kremastera od ingvinalnog ligamenta oslobađa se i funikulus u ingvinalnom kanalu i tek tada možemo sa sigurnošću tvrditi radi li se o direktnoj ili indirektnoj herniji. Ako je hernija direktna, dolazi iz područja Hasselbachova trokuta i prislanja se na funikulus sa strane, a ako je indirektna nalazi se u funikulusu i ulazi u ingvinalni kanal kroz unutarnji ingvinalni prsten te se izbočuje pod kožu kroz vanjski ingvinalni prsten.

Zbrinjavanje kilne vreće direktnih i indirektnih hernija se uvelike razlikuje.

U indirektnih hernija kilna se vreća odvaja od funikulusa i kremastera, a zatim presiječe kako bi se odvojila od peritonealne šupljine, pri čemu se otvor na peritoneumu zatvara šavom. Distalno od mjesta presjecanja dio kilne vreće ne odstranjujemo, osobito ako se ona proteže do skrotuma. Dapače, to je kontraindicirano ako se radi o kompletnoj indirektnoj ingvinalnoj herniji kod koje je kilna vreća srasla sa strukturama testisa i funikulusa i njezino bi odvajanje moglo dovesti do postoperacijskog hematoma ili ishemijskog orhitisa.

S druge strane, kod direktne hernije kilna vreća ima široku bazu i nije je potrebno otvarati, nego samo osloboditi od niti poprečnog mišića i jednostavno potisnuti u trbušnu šupljinu.

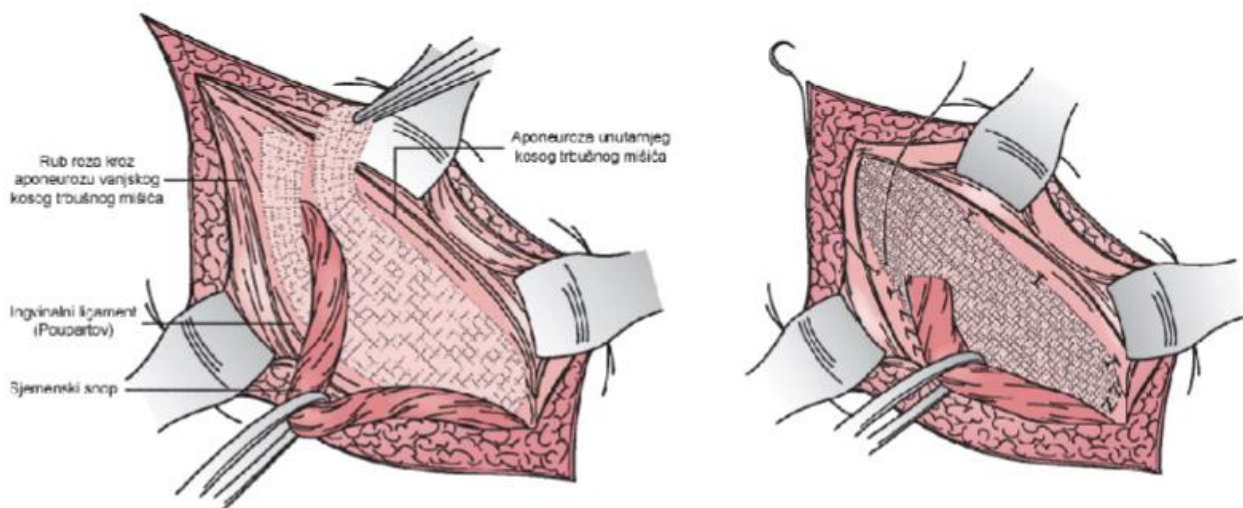
Kod sraštene hernije kilnu je vreću nužno otvoriti kako bismo odstranili unutarnje adhezije među organima, koji su tvorili kilni sadržaj, kako bismo ih mogli reponirati, a na kraju kilnu vreću zatvaramo.

Ukoliko se radi o kliznoj herniji nužno je u trbušnu šupljinu vratiti organe koji čine dio stijenke kilne vreće nakon čega se višak vreće ekscidira i zatvori iznad kliznih organa.

Nakon uspješno odrađene reparacije ingvinalnog kanala i povrata kilnog sadržaja u trbušnu šupljinu nužno je zatvoriti dno ingvinalnog kanala metodama herniorafije ili hernioplastike, što se ostavlja na izbor svakom pojedinom kirurgu, s akcentom na

hernioplastiku koja je danas apsolutno dominantna i predstavlja zlatni standard liječenja hernija. (7, 9)

Metoda hernioplastike po Lichtensteinu sugerira postavljanje protetske polipropilenske mrežice pravokutnog oblika kako bi se pružila potpora dna ingvinalnog kanala. Mrežica je dimenzija 15 x 11 centimetara sa zaobljenim medijalnim krajem koji odgovara medijalnom kutu ingvinalnog kanala, a na suprotnom je kraju mrežica razdvojena kako bi obuhvatila sjemenski snop. Zaobljeni se rub mrežice šavom pričvrsti za prednji rub rektusa 2 centimetra medijalno od pubične kvržice, osiguravajući dovoljno preklapanje medijalno kako bi se onemogućili recidivi. Dalje se produžni šav nastavlja oko pubične kvržice čime mrežicu učvršćujemo na mjestu. Vrlo je važno da se šavovi ne postavljaju direktno na periost pubične kvržice što bi moglo dovesti do dugotrajne postoperativne boli. Nakon toga donji rub mrežice pripojimo na rub ingvinalnog ligamenta, a šav dalje produžimo lateralno prema unutarnjem kilnom prstenu. Rasporak je na lateralnom rubu mrežice katkada neophodno proširiti kako bi mogao pravilno obuhvatiti sjemenski snop i spriječiti strangulaciju sjemenskog snopa. Gornji i donji dio mrežice postavljaju se oko baze snopa lateralno od unutarnjeg kilnog prstena i u blizini prednje gornje ilijačne kvržice te se zajedno sašiju pojedinačnim šavom. Gornji rub mrežice zatim šavovima fiksiramo za stražnji dio aponeuroze oblikusa internusa i ovojniju rektusa. Na taj smo način ojačali unutarnji prsten i onemogućili daljnji nastanak rekurentnih indirektnih hernija. (8, 19)



Slika 3. Metoda po Lichtensteineu. Smještaj mrežnice. Prema: Mulholland (2010). Greenfield's surgery: Scientific principles and practice, 5th edition. p 1181

## Komplikacije

Većina hernioplastika su jednostavne rutinske operacije s vrlo malo komplikacija, a najčešće se radi o infekciji rane koju nalazimo u oko 1% slučajeva. U najvećem broju slučajeva radi se o površinski lokaliziranoj infekciji, koja se vrlo rijetko širi u profudalnija tkiva. Površinske infekcije liječimo otvaranjem i toaletom rane i cijeljenjem *per secundam*. Stoga danas u elektivnoj hernioplastici profilaktična primjena antibiotika nije potrebna. (23)

Pacijenti sa izraženim komorbiditetima preoperativno primaju 1-2 grama cefazolina intravenski jednokratno, a u slučaju preosjetljivosti na penicilin preporuča se jednokratna doza od 600 mg klindamicina intravenski.

Pri hernioplastici moguće su ozljede pojedinih organa, osobito onih koji tvore kilni sadržaj, a najčešće se radi o crijevu. Također, pri rekonstrukciji ingvinalnog kanala, zbog anatomskih odrednica, moguće je ozlijediti i mokraćni mjehur. Ukoliko je mokraćni mjehur probijen nužno ga je sašiti i drenirati Foleyjevim kateterom. Shodno tomu, zbog uskih anatomskih odnosa moguće je oštetiti donju epigastričnu arteriju i venu uzduž vanjskog ruba Hasselbachova trokuta, što ne predstavlja veliki problem ukoliko se na vrijeme prepozna jer je sanacija problema vrlo jednostavna. Krvne žile treba podvezati ne bojeći se posljedica.

Izvođeci hernioplastiku vrlo je važno obratiti pažnju na ductus deferens koji je tijesno povezan s indirektnom kilnom vrećom i od nje ga moramo oprezno odvojiti. Ukoliko se deferens kojim slučajem presijeće, nužno ga je zašiti nježnim pojedinačnim resorbirajućim šavovima. (9)

Ishemijski orhitis je još jedna na sreću vrlo rijetka komplikacija, a nastaje zbog tromboze malih vena pampiniformnog spleta što rezultira venskom kongestijom testisa koji postaje otečen i bolan 2 do 5 dana nakon zahvata. Stanje može potrajati i do 12 tjedana i uzrokovati atrofiju testisa.

Ozljede živaca su rijetke komplikacije otvorene hernioplastike, a najugroženiji su ilioingvinalni, genitalna grana genitofemoralnog i iliohipogastrični živac. Najčešće je ozlijeđen ilioingvinalni živac jer leži na prednjoj strani ingvinalnog kanala, a ukoliko je živac ozlijeđen gubi se refleks kremastera i stvara se zona hipestezije prema kaudalno i

medijalno od rane. Puno ozbiljniji problem nastaje ako živac ostane uklješten šavovima. Tada se pacijent žali na jake bolove tipa pečenja i rezanja, koji se povećavaju kretanjem. Ukoliko su bolovi trajni i intenzivni i ukoliko ih ne uspijemo kontrolirati konzervativnim metodama, resekcija živca je neophodna.

Nakon uspješno izvedene hernioplastike pacijentu se savjetuje mirovanje i poštuda od fizičkih napora u trajanju od 4 do 6 tjedana jer je u tom periodu, uslijed nepotpunog procesa cijeljenja, primjećena najveća stopa recidiva. Ukoliko dođe do nastanka recidiva kirurški je zahvat nužno ponoviti. Ipak, danas ima kirurga koji u postoperativnom toku od svojih pacijenata ne traže izričitu poštedu tj. dopuštaju sve fizičke aktivnosti dok se god pacijent dobro osjeća i nema bolova.

## Bedrena kila

Bedrena je kila po učestalosti odmah nakon ingvinalne. Mnogo je češća kod žena nego muškaraca, osobito u starijoj životnoj dobi. Oko 75% svih hernija koje se javljaju kod žena su bedrene, a nalazimo ih i u oko 1% ženske djece. Anatomija bedrene regije detaljno je razrađena u poglavlju o anatomiji prednjeg trbušnog zida. Nužno je naglasiti da bedrene hernije najčešće nastaju kroz lacunu vasorum medijalnije od femoralnih krvnih žila u femoralnom kanalu, iako do hernijacije može doći i kroz lacunu musculorum.

Bedrena kila se očituje kao izbočnja u preponi, ali ispod ingvinalnog ligamenta, a lateralno od nje pipa se puls arterije femoralis. Kila je obično malena jer ima uzak vrat, što je čini vrlo podložnom hernijaciji i vrlo ju je teško reponirati, jer joj je sadržaj često prirastao za kilnu vreću (*hernia accreta*). Važno je naglasiti da se gotovo 40% bedrenih hernija prezentira kao hitno stanje zbog inkarceracije ili strangulacije.

Kod operacije bedrene kile postoje 2 pristupa: ingvinalni i femoralni, uz napomenu da većina kirurga danas koristi ingvinalni pristup pri čemu se otvara ingvinalni kanal i zatim odmiče funikulus ili ligament maternice, ovisno o spolu. Ispod transverzalne fascije, uz pubični tuberkulum, pipa se kilna vreća ispunjena kilnim sadržajem. S obzirom da uvijek postoji opasnost od strangulacije inkarceriranog crijeva, sadržaj se ne smije reponirati u trbuh prije nego što se kilna vreća otvori i detaljno pregleda. Nakon što se kilna vreća

oslobodi od okolnog tkiva u femoralnom trokutu, a kilni sadržaj vrati u trbušnu šupljinu, kilna se vreća prebacuju iznad preponske sveze pri čemu od femoralne nastaje ingvinalna hernija koju je lakše i sigurnije zbrinuti. S obzirom da je femoralni prsten uzak, to nije uvijek moguće učiniti bez presijecanja preponske sveze. Nakon toga se kilna vreća resecira i zatvara na vratu. Najefikasniji način sprječavanja recidiva je šivanje ovojnice poprečnog i unutarnjeg kosog mišića za Cooperovu svezu, odnosno za periost stidne kosti. Opisana operacija poznata je kao Mc Vayova herniorafija.

Rezultati operacije su vrlo dobri, a stopa recidiva čak i rjeđa nego kod operacija ingvinalnih hernija. Jedna od mogućih komplikacija femoralne hernioplastike je sužavanje lumena kroz koji prolaze krvne žile. Jasno je da je komplikacija, od koje pri svakom kirurškom zahvatu najviše strepimo, teško i neprepoznato krvarenje. Ono je nerijetko kod operacije bedrene kile ukoliko anatomske odnose nisu jasno definirani. Nije rijetkost prilikom izvođenja rekonstrukcije stražnjeg zida (transverzalne fascije) naići na aberantnu komunikaciju a. obturatoriae i epigastricae interne, koja izgledom podsjeća na krug. Ozljedom te arterije dolazi do krvarenja koje je teško uočiti jer se izliva prema unutra, a vrlo često je letalno. Zato se ovaj krug naziva corona mortis ili vijenac smrti. (7, 9, 10)

## **Umbilikalna hernija**

Za vrijeme embrionalnog razvoja, do navršenog desetog tjedna, dio trbušnog sadržaja izlazi kroz pupčani otvor u ekstraembrionalnu celomsku šupljinu. Okončanjem desetog tjedna embrionalnog razvoja organi ploda se stupnjevito vraćaju na svoju anatomske predviđenu poziciju i završava se proces crijevne rotacije. Po porođaju, nakon podvezivanja pupčane vrpce, bataljak pupka cijeli uz stvaranje granulacija i epitelizaciju rubova. Trbušna je stijenka u pupčanom dijelu sačinjena od kože, jednoslojne ovojnice i potrbušnice. Ukoliko proces fealnog zatvaranja slojva prednje trbušne stijenke pupčanog područja nije potpun, dijete će biti rođeno s pupčanom kilom, što se događa i do 50% slučajeva. U oko 60% slučajeva otvor je malen i zatvorit će se spontano, tako da djecu s dijagnostičiranom umbilikalnom kilom valja pratiti i ne nužno odmah kirurški intervenirati. Iznimku čine vrlo velike kile koje je indicirano operirati u najranijoj dobi. Najčešće se izvodi Spitzijev zahvat, pri čemu se u pupčanoj brazdi s donje strane učini polukružna incizija

kože i potkožja, kilna se vreća odvoji, podveže i odstrani, a kilni se otvor zatvori spajanjem rubova rektusa.

Ukoliko se umilikalna kila klinički manifestira i otkrije u odrasloj dobi najčešće se radi o pretilim ženama srednje životne dobi. Ovakav tip hernije nastaje zbog jakog povećanja volumena trbušne šupljine, odnosno svim patološkim stanjima u kojima je intraabdominalni tlak povišen. Takve hernije mogu biti vrlo velike, pa i doseći obujam dječje glave, a u kilnoj se vreći nalazi većina mobilnih intraperitonealnih organa. U tako velikim kilama često nalazimo džepove nalik divertikulima, koji povećavaju mogućnost uklještenja. Kod pupčanih kila, u usporedbi s drugim vrstama kila, povećana je stopa smrtnosti kod uklještenja. Potencijalno smrtonosne komplikacije posljedica su promjena unutar samih kila u vidu perforacije, kožne infekcije, sepse i sl. ili nastaju postoperativno kada se obilni kilni sadržaj vrati u unutrašnjost trbuha, na svoje anatomsko mjesto u kojem je, uvijetno rečeno, izgubio pravo boravka. Tada, uslijed povećanja intraabdominalnog tlaka i potiskivanja ošita, nastaju problemi disanja i cirkulacije uslijed kompresije velikih krvnih žila, te smetnje diureze zbog pritiska na mokraćni sustav. Ovo je stanje osobito fatalno za pacijente s pridruženim komorbiditetima, osobito kardiovaskularne prirode. (9, 10)

Ukoliko ne postoje kontraindikacije u vidu kronične bolesti srca i pluća, izuzetno velikih hernija, prekomjerne tjelesne težine i sl., liječenje je dominantno kirurško (danas je tendencija operacije malih hernija izvesti u lokalnoj anesteziji). Ako su kontraindikacije prisutne, jedini je način liječenja, u slučaju da je kila reponibilna, nošenje pravilno skrojenih pojasa i steznika. (7)

## **Epigastrična kila**

Epigastrične, supraumbilikalne ili kile u srednjoj trbušnoj liniji (medijana linija) nalaze se između pupka i skifoidnog nastavka prsne kosti. Defekt trbušne stijenke dominantan je duž bijele pruge (lineae albe), koju čine vezivne niti ovojnica rektusa koje se međusobno isprepliću. Među nitima fiziološki postoje mali otvori za prolaz krvnih žila. Uslijed povećanja intraabdominalnog tlaka ti se otvori šire i međusobno spajaju u veće otvore širine do 2

centimetra. U početku kroz njih prolazi masno tkivo, a daljnjim širenjem i parijetalni peritonej, koji će tvoriti kilnu vreću.

Epigastrične kile najčešće nalazimo u fizički aktivnih muškaraca mlađe i srednje životne dobi. U oko 60% slučajeva prolazi masno tkivo što nazivamo liparokela, koju je potrebno klinički razgraničiti od lipoma. Sukladno tomu, prava kilna vreća postoji u oko 40% slučajeva i u pravilu se manifestiraju kao izbičina u srednjoj trbušnoj liniji. Bolesnici navode jaku bol koja se intenzivira u naporu, a smanjuje pri mirovanju o ležanju. Liječenje je konzervativno ili kirurški, pri čemu se masno tkivo ili kilna vreća reponiraju, a defekt zatvori izravnim šavovima ili mrežicom. Operacija je gotovo uvijek elektivna, s obzirom da ovaj tip hernije vrlo rijetko inkarcerira.

Vrlo sličnu kliničku sliku i mehanizam hernijacije pokazuje i diastaza rektusa, zbog čega je neki smatraju podvrstom epigastrične kile. Riječ je o razdvajanju mišićnih niti rektusa i prolapanju trbušnog sadržaja kroz novonastali otvor.

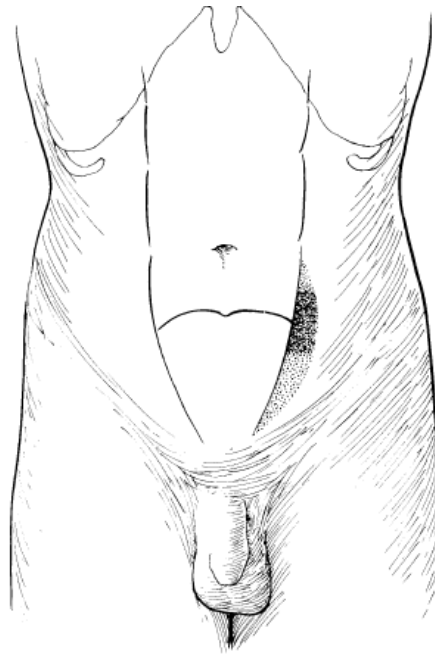
Liječenje je kirurško, u vidu izravnog približavanja niti rektusa šavovima ili premoštavanje defekta sintetskim materijalom. (7, 9, 10)

## Spiegelova hernija

Spiegelova kila ili lateralna ventralna kila je hernija koja prolazi Spiegelovu fasciju, odnosno aponeurotični sloj smješten između rektusa abdominis, medijalno i liniae semilunaris, lateralno. Ovaj se tip kile nalazi ispod *lineae arcuatae*, jer tu anatomski ne postoji zadnja lamina fascije *m. rectus abdominis*.

Radi se o vrlo rijetkom tipu kile, ali je sama kila vrlo dobro istražena i u literaturi postoji preko 1000 vrlo precizno opisanih kila, a obično se nalaze kod osoba srednje životne dobi.





*Slika 4. Anatomija Spiegelove hernije i mjesta njene najčešće pojavnosti. Prema: Zinner (2007). Maignot's Abdominal operations, 11th edition.*

Hernije su obično vrlo male i nalaze se unutar trbušne stijenke, tako da su na površini tijela teško uočljive. Ako je oteklina vidljiva, prikazat će se u srednjem ili donjem abdomenu, odmah lateralno uz lateralni rub rektusa. S obzirom da 20 % ovakvih hernija inkarcerira, pacijentu se sugerira, ukoliko se hernija na vrijeme otkrije, učiniti elektivni kirurški zahvat. U dijagnostici su od velikog značenja radiološke metode, osobito UZV i CT. (7)

## **Kile u poslijeoperacijskom ožiljku**

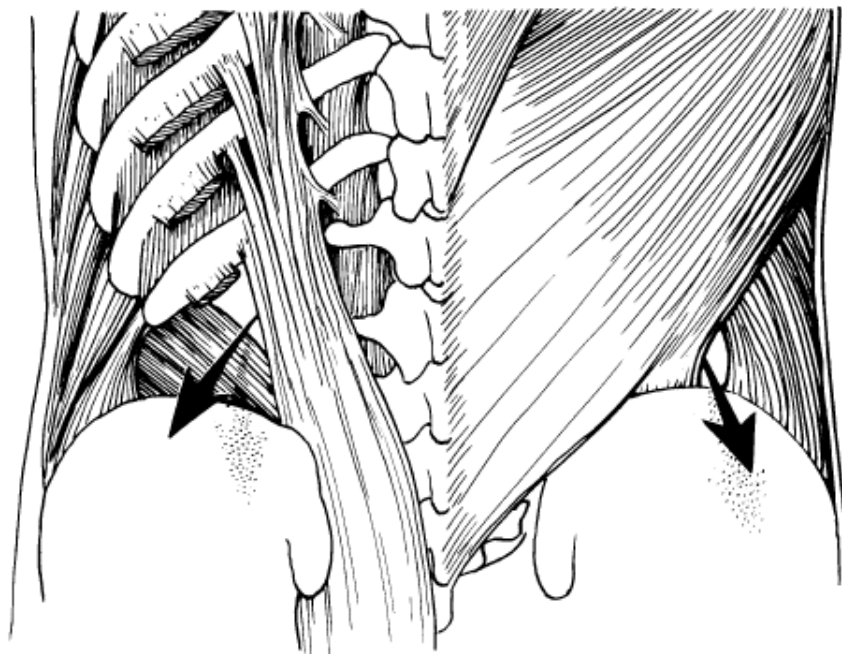
Ovaj tip hernije je nužno posljedica ranije abdominalne operacije i smatramo je jednom od komplikacija. Razlozi nastanka kile u postoperativnom ožiljku su brojni i najčešće se isprepliću. Radi se o lošoj kirurškoj tehnici, korištenja nekvalitetnih materijala, povećanja intraabdominalnog tlaka, komorbiditeta bolesnika i nepridržavanja pacijenta uputama liječnika. Najčešće dolazi do dehiscencije svih slojeva potkožja, dok sama koža ostaje zatvorena.

Ako razdor tkiva zahvaća i parijetalni peritonej, tada nema kilne vreće, pa to i ne možemo smatrati pravom kilom, nego prolapsom intraabdominalnih organa pod kožu. Prolabirani se organi pod nježnom i atrofičnom kožom vrlo dobro pipaju.

Ukoliko je kilna vreća prisutna, često sadržava brojne džepove u koje se lako uvlače crijevne vijuge, što povećava mogućnost uklještenja. Simptomi su vrlo slični simptomima koje daje pupčana kila. Liječenje je dominantno kirurško, ako ne postoje kontraindikacije. U tom se slučaju pristupa konzervativno, u vidu nošenja steznika i pojaseva. Danas se koriste jedna od 3 ubikvitarne tehnike sanacije hernija. Kirurgu se pruža mogućnost postavljanja direktnih šavova na rubove defekta ili pak postavljanje mrežice otvorenim ili laparoskopskim pristupom. (7)

## Lumbalna kila

Lumbalne hernije su hernije postranične stijenke trbušne šupljine. U ovom je području moguće naći dva kilna otvora, prvi u Petitovu trokutu ( lat. trigonum lumbale Petit), a drugi u kostolumboabdominalnome trokutu. Lumbalne hernije u najvećem broju slučajeva vidimo kao hernijaciju, koja se probija prema potkožju u području Petitova trokuta, čiju granicu prema kaudalno tvori greben crijevne kosti, sa strane unutarnji kosi trbušni mišić, te leđni mišić prema središnjici tijela. U normalnim anatomskim odnosima otvor Petitova trokuta prekriven je ishodnom tetivom poprečnog trbušnog mišića, a uvijet nastanka kile u ovom području je manji prirođeni ili stečeni defekt tkiva spomenutih mišića ili aponeuroza. Kilni sadržaj lijevostranih lumbalnih hernija može biti silazni kolon, a ako je hernija otkrivena na desnoj strani tijela kilni sadržaj čini uzlazni kolon, slijepo crijevo ili tanko crijevo. Pacijenti se obično žale na nelagodu i bol lokaliziranu u ovoj regiji, a sumnju na kilu potvrđuje UZV ili CT nalaz. Liječenje je kirurško. Male kilne otvore je dovoljno prešiti, a za veće se češće koriste sintetski materijali, primjerice neresorptivne mrežice. (7, 9)



Slika 5. Anatomija lumbalne hernije s vidljivim superiornim i inferiornim lumbalnim trokutovima. Prema: Zinner (2007). Maignot's Abdominal operations, 11th edition

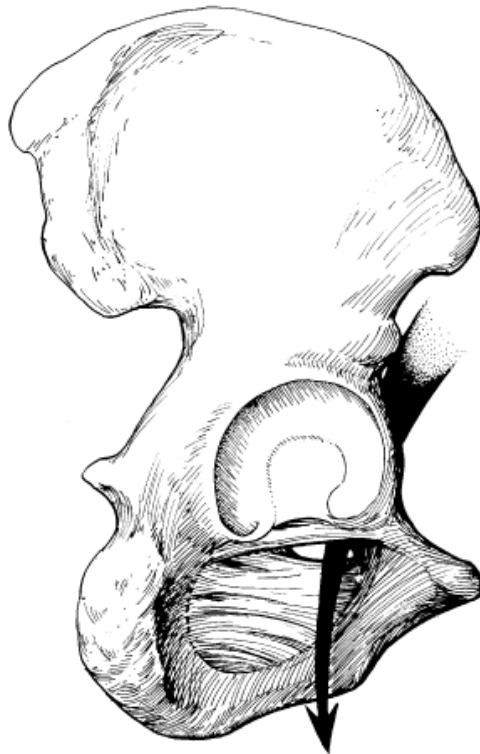## Kile u području male zdjelice

Mala zdjelica je prostor omeđen sakrumom, trtičnom, stidnim i sjednim kostima, obiljem mišićja i brojnim vezivnim sponama između njih. Ispunjava je rektum, mokraćna cijev i rodnica kod žena, te brojno krvožilje i živci. Zbog specifičnosti anatomskih odnosa ovog prostora, postoji mogućnost nastanka hernija, iako je ona u stvarnoj kliničkoj praksi neznatna, a postotak hernija lokaliziranih u maloj zdjelici je gotovo nemjerljiv u usporedbi s hernijama drugih lokalizacija. Najznačajnije su opturacijska i perinealna kila.

### Opturacijska kila

Opturacijska kila (hernia obturatoria) prolazi kroz opturacijski kanal prateći opturacijski živac i krvožilje iz unutrašnjosti male zdjelice, ispod horizontalne grane stidne kosti u njezino vanjsko područje pod m. ileopsoas. Najčešće se nalazi kod starijih žena sa splanhnoptozom i nerijetko je obostrana. S obzirom da je kila malena i anatomski sakrivena pod mišićem, vrlo je teško uočljiva i opipljiva. Palpiramo je digitorektalno ili kod žena vaginalnim pregledom, pri čemu u području opturacijskog otvora pipamo napetu

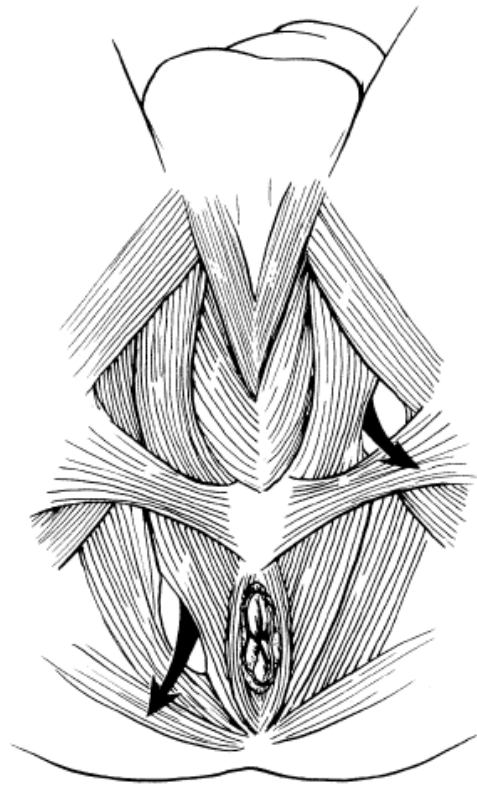
tkivnu tvorbu, vrlo bolnu na dodir. Na kilu najčešće upućuje subingvinalna bol, najjače izražena ispod gornje grane stidne kosti, a tegobe se pogoršavaju pri pokretima u kuku. Važni dijagnostički znakovi, uz bol, su i parestezije ili čak kljenut u inervacijskom području opturacijskog živca. S obzirom na uski kilni otvor inkarceracija nije rijetkost. Liječenje je isključivo kirurško, a na kilu pristupamo kroz trbušnu šupljinu ili rjeđe ispod ingvinalnog ligamenta. (7, 9)



*Slika 6. Smjer opturatorne hernije kroz opturatori kanal. Prema: Zinner (2007). Maignot's Abdominal operations, 11th edition.*

## **Perinealna kila**

Perinealna kila (hernia perinealis) je vrlo rijedak tip hernije, a nalazimo ih samostalno ili su usputan nalaz pri prolapsu debelog crijeva ili rodnice. Do hernijacije dolazi kroz postranični otvor u analnome levatoru ili u medijalnoj liniji kroz dno zdjelice. U muškaraca se vide pod kožom uz anus, a kod žena su još vidljive i u stražnjem dijelu velikih stidnih usana (hernia pudendalis), uz napomenu da se katkada izbočuju i u rodnicu (hernia vaginalis). Uklještenja nisu dokumentirana, a veličina im vrlo varira. Liječenje je kirurško, pri čemu se reponiraju prolabirana crijeva i zatvori mišićni sloj dna male zdjelice. (7, 9)



*Slika 7. Anatomija perinealne hernije koja prikazuje smještaj i anteriornog i posteriornog defekta.  
Prema: Zinner (2007). Maignot's Abdominal operations, 11th edition.*

## Literatura

1. Basile F, Biondi A, Donati M. Surgical approach to abdominal wall defects: history and new trends. *Int J Surg*. 2013;11 Suppl 1:S20-3.
2. Van Hee R. History of inguinal hernia repair. *Jurnalul de Chirurgie*. 2011;7(3):301-19.
3. Skandalakis JE, Colborn GL. Skandalakis' Surgical anatomy : the embryologic and anatomic basis of modern surgery. Athens, Greece: PMP; 2004.
4. Krmpotić-Nemanić J, Marušić A. Anatomija čovjeka. Zagreb: Medicinska naklada; 2007.
5. Waldeyer A. Waldeyerova anatomija čovjeka. 1 ed. Zagreb: Golden marketing - Tehnička knjiga; 2009.
6. Jalšovec D. Sustavna i topografska anatomija čovjeka. Zagreb: Školska knjiga; 2005.
7. Zinner M. Maingot's Abdominal Operations. 11 ed: McGraw-Hill Professional; 2006. 1488 p.
8. Schwartz SI, Brunicki FC. Schwartz's principles of surgery. New York, N.Y.: McGraw-Hill Education LLC; 2015. Available from: <http://accessmedicine.mhmedical.com/book.aspx?bookid=980>.
9. Šoša T, Sutlić Ž, Stanec Z, Tonković I. Kirurgija. Zagreb: Naklada Ljevak; 2007.
10. Prpić I. Kirurgija za medicinare. Zagreb: Školska knjiga; 2002. 681 p.
11. Brooks D, Rosen M, Chen W. Overview of abdominal wall hernias in adults. UpToDate. Waltham, MA: Wolters Kluwer; 2017.
12. Simons MP, Aufenacker T, Bay-Nielsen M, Bouillot JL, Campanelli G, Conze J, et al. European Hernia Society guidelines on the treatment of inguinal hernia in adult patients. *Hernia*. 2009;13(4):343-403.
13. Miserez M, Alexandre JH, Campanelli G, Corcione F, Cuccurullo D, Pascual MH, et al. The European hernia society groin hernia classification: simple and easy to remember. *Hernia*. 2007;11(2):113-6.
14. Cheek CM, Black NA, Devlin HB, Kingsnorth AN, Taylor RS, Watkin DF. Groin hernia surgery: a systematic review. *Ann R Coll Surg Engl*. 1998;80 Suppl 1:S1-80.
15. Paajanen H, Varjo R. Ten-year audit of Lichtenstein hernioplasty under local anaesthesia performed by surgical residents. *BMC Surg*. 2010;10:24.

16. Bay-Nielsen M, Kehlet H, Strand L, Malmstrøm J, Andersen FH, Wara P, et al. Quality assessment of 26 304 herniorrhaphies in Denmark: a prospective nationwide study. *The Lancet*. 2001;358(9288):1124-8.
17. Primates P, Goldacre MJ. Inguinal hernia repair: incidence of elective and emergency surgery, readmission and mortality. *Int J Epidemiol*. 1996;25(4):835-9.
18. Burcharth J, Pedersen M, Bisgaard T, Pedersen C, Rosenberg J. Nationwide prevalence of groin hernia repair. *PLoS One*. 2013;8(1):e54367.
19. Greenfield LJ, Mulholland MW. *Greenfield's surgery : scientific principles and practice*. 5th ed. Philadelphia: Wolters Kluwer Health/Lippincott Williams & Wilkins; 2011. xxvi, 2074, 160 p. p.
20. Bax T, Sheppard BC, Crass RA. Surgical Options in the Management of Groin Hernias. *Am Fam Physician*. 1999;1(59):143-56.
21. Townsend CM, Beauchamp RD, Evers BM, Mattox KL. *Sabiston textbook of surgery : the biological basis of modern surgical practice*. 20th edition. ed. Philadelphia, PA: Elsevier/Saunders; 2017. xxv, 2146 pages p.
22. Brooks D, Rosen M, Chen W. Incisional Hernia. *UpToDate*. Waltham, MA: Wolters Kluwer; 2017.
23. Collaboration EUHT. Repair of groin hernia with synthetic mesh: meta-analysis of randomized controlled trials. *Ann Surg*. 2002;235(3):322-32.