

Fraktura distalne epifize tibije

Perko, Marija

Master's thesis / Diplomski rad

2017

Degree Grantor / Ustanova koja je dodijelila akademski / stručni stupanj: **University of Zagreb, School of Medicine / Sveučilište u Zagrebu, Medicinski fakultet**

Permanent link / Trajna poveznica: <https://um.nsk.hr/um:nbn:hr:105:994964>

Rights / Prava: [In copyright](#)/[Zaštićeno autorskim pravom.](#)

Download date / Datum preuzimanja: **2024-08-10**



Repository / Repozitorij:

[Dr Med - University of Zagreb School of Medicine Digital Repository](#)



SVEUČILIŠTE U ZAGREBU
MEDICINSKI FAKULTET

Marija Perko

Fraktura distalne epifize tibije

Diplomski rad



Zagreb, 2017.

Ovaj diplomski rad izrađen je u Kliničkom bolničkom centru Zagreb na Zavodu za dječju kirurgiju pod vodstvom prof. dr. sc. Anka Antabaka i predan je na ocjenu u akademskoj godini 2016./2017.

POPIS I OBJAŠNJENJE KRATICA KORIŠTENIH U RADU

GH – hormon rasta (*eng. growth hormone*)

IGF 1 – Inzulinu sličan hormon rasta 1 (*eng. Insulin-like growth factor 1*)

ER α – alfa estrogenski receptor

VEGF – vaskularni endotelni faktor rasta (*eng. Vascular endothelial growth factor*)

SH – Salter-Harris tip frakture

AP – pomak ulomka u antero – posteriornom smjeru

LL – pomak ulomka u latero – lateralnom smjeru

LRAR – klinički algoritam procjene potrebe RTG obrade pacijenta s ozljedom gležnja (*eng. Low Risk Ankle Rule*)

OAR – klinički algoritam procjene potrebe RTG obrade pacijenta s ozljedom gležnja (*eng. Ottawa Ankle Rule*)

Sadržaj

1. SAŽETAK	5
2. SUMMARY	6
3. UVOD	1
3.1. EPIFIZA I ANATOMIJA EPIFIZNE PLOČE	2
3.1.1. TIPOVI EPIFIZA.....	2
3.1.2. HISTOLOŠKA GRAĐA EPIFIZNE PLOČE	3
3.1.3. ZATVARANJE EPIFIZNIH PLOČA	5
3.1.4. NEUROVASKULARNA OPSKRBA.....	6
3.2. SALTER-HARRIS KLASIFIKACIJA.....	8
3.2.1. SALTER-HARRIS TIP 1.....	8
3.2.2. SALTER-HARRIS TIP 2.....	9
3.2.3. SALTER HARRIS TIP 3.....	9
3.2.4. SALTER-HARRIS TIP 4.....	10
3.2.5. SALTER-HARRIS TIP 5.....	11
3.2.6. NEDOSTATCI SALTER-HARRIS KLASIFIKACIJE.....	12
3.2.7. DRUGE KLASIFIKACIJE	12
3.3. ANATOMSKI ODNOSI I MEHANIZMI OZLJEDE	13
3.4. DIJAGNOZA	15
3.4.1. KLINIČKI PREGLED I PROCJENA.....	15
3.4.2. SLIKOVNE METODE I USPOREDBE.....	16
3.5. PRIJEM, EVALUACIJA I OPCIJE TERAPIJSKOG PRISTUPA	19
3.5.1. PRIJEM I EVALUACIJA PACIJENTA.....	19
3.5.2. TERAPIJSKE OPCIJE	19
4. CILJ RADA	22
5. BOLESNICI I METODE	23
6. REZULTATI	24
6.1. DOB I SPOL	24
6.2. SALTER-HARRIS KLASIFIKACIJA	25
6.3. NAJČEŠĆI UZROCI	26
6.4. UČESTALOST POMAKA I TERAPIJA.....	29
6.5. PRIDRUŽENE OZLJEDE	30
6.6. IMOBILIZACIJA I USPJEŠNOST TERAPIJSKOG POSTUPKA	30
7. RASPRAVA	31
8. ZAKLJUČAK	34
9. LITERATURA	35
10. ŽIVOTOPIS	38

1. SAŽETAK

Fraktura distalne epifize tibije

Fraktura epifizne ploče rasta distalne tibije važna je vrsta frakture jer gotovo u pravilu ometa rast potkoljenice u dužinu. Od svih ozljeda epifizne ploče rasta, ove frakture zauzimaju drugo mjesto odmah iza frakture epifizne ploče distalnog radijusa. Unatoč pravovremenoj dijagnostici i odabiru odgovarajuće metode liječenja, nakon ove ozljede moguće su teške komplikacije (progresivna deformacija i trajni invaliditet). Stoga je nužno promišljati o prevenciji ovih ozljeda. Ipak, prevencija je moguća tek spoznajom mjesta i načina nastanka ozljeda za svaku specifičnu aktivnost i životnu dob djece unutar socijalne zajednice. Analizirano je 197 zagrebačke djece, koja su u periodu 1.1. 2010. - 1.1.2017. liječeni zbog ozljede distalne epifize tibije. Radi nepotpunih podataka iz studije je isključeno 80 djece. Ukupno je analizirano 117 zagrebačke djece. Njih 37 liječeno je u Kliničkom bolničkom centru Zagreb, a 80 u Klinici za dječje bolesti Zagreb. U ispitanoj skupini djece bio je 81 (69,2%) dječak i 36 (30,8%) djevojčica. Srednja životna dob je 12,3 godina, pri čemu su dječaci u prosjeku 17 mjeseci stariji od djevojčica. Samo je 10 djece (8,5 %) iz naše skupine bilo mlađe od 10 godina. Najčešće su djeca bila u dobnoj skupini 10-14.,njih 91(77,8%), a najrjeđe 1-4. godine života. Od 117 fraktura prema Salter-Harris (SH) klasifikaciji, bilo je SH-2 njih 89(76,1%), SH-3 15(12,8%), SH-4 10(8,5%), SH-1 3(2,6%) djece, i niti jedan SH-5 tip. Prema mehanizmima ozljede većinom se radilo o padovima, 90 (76,9%). Najčešća mjesta su sportske površine, 36 slučajeva (30,8%) te kod kuće u njih 27 (23,1%). Od aktivnosti, najčešće se radi o onima u slobodno vrijeme, u 52 slučaja (44,4%) te športskim aktivnostima 47(40,2%). Daleko najčešća aktivnost kod koje je nastala ova ozljeda je nogomet i to kod igre u slobodno vrijeme na neuređenim sportskim terenima. Prvenstveno, mjere prevencije treba usmjeriti na sportske aktivnosti djece u dobnoj skupini 10-18. godine života.

Ključne riječi: fraktura, tibija, epifiza, uzrok, prevencija, dijete

2. SUMMARY

Distal tibial epiphyseal fracture

Distal tibial epiphyseal fractures are important fractures because they often cause disturbances of tibial growth. Distal tibial epiphyseal fractures are the second most common fractures of epiphyseal plate, after the epiphysis of distal radius. Despite prompt diagnostics and accurate therapy methods, serious complications such as progressive deformation and permanent disability are possible. Therefore, it is necessary to prevent these injuries. Prevention is possible only by knowing the place and mechanism of fracture for each specific activity within the social community.

In total, 197 children treated for distal tibial epiphyseal fracture in the period from 1.1.2010 to 1.1.2017 were analyzed. Due to insufficient data, 80 of them were excluded from the study. Thirty seven children were treated in Clinical Hospital Center Zagreb and eighty in the Clinic for Children's Diseases Zagreb. In the studied group of children, 81(69.2%) were boys and 36 (30.8%) were girls. The average age of injury was 12.3 years, with boys averaging 17 months older than girls. In order to simplify the data, the MKB 10 classification was used. The most common mechanism of injury were falls, in 90 cases (76.9%). Sport areas stand out as most common places, with 36 (30.8%) cases, while the household is on the second place with 27 (23.1%) cases. The most common activities during which injuries occurred are leisure activities in 52 (44.4 %) patients, and while practicing sports in 47 (40.2%) of them. The most common activity during which this injury occurs is football and leisure time activities on inadequately arranged sports areas. Prevention measures should mainly focus on the sports activities of children aged 10 - 18.

Keywords:fracture, tibia, epiphysis, cause, prevention, child

3. UVOD

Goljenična kost (tibija) druga je najveća kost ljudskoga skeleta odmah iza bedrene kosti (femura). Ona čini osnovicu prijenosa težine cijeloga tijela do stopala. Specifičan stav, hod, kretnje i aktivnosti donjih udova rezultiraju i specifičnim mehanizmima ozljeda. Frakture dječje dobi posebne su po mnogim karakteristikama; građi kosti i periosta, osteogenog potencijala dječje kosti, ligamentnog aparata, anatomske lokacije i mehanizama nastanka ozljede. Za razliku od tibije, druga kost potkoljenice, lisna kost (fibula) nježne je građe, nije u kontaktu s femurom te nije pod opterećenjem tjelesne težine. Važna je kao hvatište brojnih mišića i ligamenata koji služe kao stabilizatori gibanja u susjednim zglobovima. Distalno se tibija produžuje prema medijalno tvoreći medijalni maleol, dok se lateralni maleol fibule spušta nešto niže. Oba maleola tvore konkavno zglobno tijelo za prihvat gležanjske kosti ili talusa, čineći tako gornji zglob stopala – talokruralni zglob. Proksimalno su tibija i fibula uzglobljene nepomičnim zglobom, a čitavom ih duljinom povezuje sindesmotički spoj (lat. *membrana interossacruris*). Distalni je spoj tibije i fibule osim trima tibiofibularnim ligamentima (anteriorni, posteriorni, transverzalni) osiguran i sindesmotičkim spojem. Ovakva anatomska građa osigurava stabilnost zgloba. (1) Obje kosti potkoljenice okoštavaju po principu dugih kostiju. Perihondralno okoštavanje dijafize tibije vidi se tjedan, dva ranije nego lisne kosti (oko sedmog tjedna embrionalnog života). Enhondralno okoštavanje počinje ranije na epifizama goljenične kosti gdje se proksimalna jezgra okoštavanja pojavljuje mjesec, dva prije rođenja, a distalna u prvoj godini života. Jezgra okoštavanja fibule ranije se vidi distalno, otprilike u drugoj godini života, dok se proksimalna vidi u glavici lisne kosti tek tijekom četvrte godine života. (2) Distalna epifiza tibije najčešće okoštava između 17. i 19. godine, dok proksimalna sraste kasnije, najčešće do 20. godine života. (2) Epifizne pukotine fibule srastaju u pravilu godinu, dvije ranije. Potpunim okoštavanjem epifizne ploče i postizanjem koštane zrelosti završava i period nastanka fraktura epifiznih ploča s mogućim komplikacijama zastoja u rastu i/ili deformiteta uda. Među svim ozljedama epifizne ploče rasta distalna tibija sa 17,8 % zauzima drugo mjesto, iza ozljede epifizne ploče rasta distalnog radijusa (29,6 %). (3)

3.1. EPIFIZA I ANATOMIJA EPIFIZNE PLOČE

Frakture u području gležnja u osoba koje su dosegle potpunu koštanu zrelost najčešće završavaju oporavkom bez konkretnijih kasnijih posljedica. Specifičnost dječjih fraktura u području gležnja leži u anatomske građi, mehanizmu okoštavanja dugih kostiju i anatomske odnosima. Duge kosti djece čine tijelo kosti ili dijafiza, metafiza koja čini prijelazno područje prema kraju kosti – epifizi, između kojih je položena epifizna hrskavična ploča rasta.(4) Okoštavanje krajeva kosti – epifiza, odvija se iz sekundarnih centara okoštavanja, postupnom kalcifikacijom hondrocita epifizne ploče. Ovaj način osifikacije nazivamo enhondralnom osifikacijom. Za nju je specifično formiranje epifizne hrskavične ploče, nužne za fetalno formiranje dugih kostiju i njihov kasniji rast u duljinu.(5) Rast djece u visinu uvjetovan je rastom dugih kostiju na svoja oba kraja, enhondralnom osifikacijom epifiznih ploča. Rast epifizne ploče distalne tibije iznosi prosječno 3-4 mm godišnje u vrijeme pubertetskog zamaha rasta (6) i sudjeluje u 45% ukupnog longitudinalnog rasta tibije. (7) Potpuna osifikacija hrskavične ploče rasta označava prestanak rasta te kosti u toj metafizi. Ne zastaju s rastom sve epifizne jezgre u istom trenu. Načelno krajem puberteta rast se značajno uspori te postupno dolazi do pune osifikacije svih ploča rasta. U djevojčica pubertet nastaje i završava ranije, tako se i epifizne ploče zatvaraju dvije do tri godine ranije nego li u dječaka. To rezultira prosječno nižom visinom žena u odnosu na muškarce. (4)

3.1.1. TIPOVI EPIFIZA

Još su Salter i Harris polovicom 20. stoljeća opisali dva različita tipa epifiza, dijeleći ih s obzirom na njihovu nosivost na tlačne ili nosive (*eng. pressure*) i vlačne ili trakcijske (*eng. traction*) epifize. Trakcijske epifize zaslužne su za apozicijski rast kosti. Tlačne su smještene na krajevima dugih kostiju i odgovorne za njihov rast u duljinu.(8) Pored ove dvije postoje još dvije vrste epifiza (tablica 1) no u ovom radu riječ epifiza odnosi se prvenstveno na tlačnu epifizu dugih kostiju.

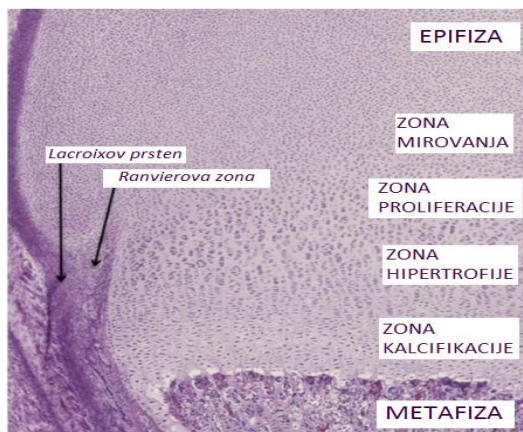
Tablica 1. Prikaz vrsta epifiza. Izrađeno prema Singh: *General Anatomy (2012) Elsevier, Indija (4)*

VRTSE EPIFIZA I NJIHOVE KARAKTERSTIKE

NOSIVA (eng. <i>pressure</i>)	Prekrivena je artikularnom hrskavicom, služi za rast duge kosti u duljinu. Prijenosu težine. <i>Primjerice: distalna epifiza tibije.</i>
TRAKCIJSKA (eng. <i>traction</i>)	Smještena ekstraartikularno na hvatištima mišića, omogućava apozicijski rast, ne sudjeluje u prijenosu težine. <i>Primjerice: trohanteri femura.</i>
ATAVISTIČKA (eng. <i>atavistic</i>)	Evolucijski primitivni zaostatak. <i>Primjerice: korakoidni procesus skapule.</i>
ABERANTNA (eng. <i>aberrant</i>)	Ova vrsta epifize predstavlja devijaciju i nije uvijek nužno prisutna. <i>Primjerice: epifiza na razini glavice prve metakarpalne kosti (za razliku od uobičajenog nalaz epifize na bazi prve metakarpalne kosti).</i>

3.1.2. HISTOLOŠKA GRAĐA EPIFIZNE PLOČE

Dvije bitne značajke ozljede epifiznih ploča rasta su važnost i učestalost (neovisno o kosti na kojoj se dogodila). Važnost se ogleda u neželjenim mogućim posljedicama (potpuni zastoja rasta ili progresivna deformacija, nastaje kod nejednakog rasta kosti u duljinu). Ozljeda distalne epifizne ploče tibije jako je važna jer može ometati vrlo značajnu funkcija ljudskog lokomotornog sustava – hod. Iako će većina fraktura epifizne ploče zacijeliti bez vidljivih deformiteta i oštećenja funkcije talokruralnog zgloba, prema nekim istraživanjima kod trećine njih dolazi do ometanja rasta.(9) Što se tiče učestalosti, čak 35% svih fraktura u djece čine ozljede epifiznih ploča rasta. (10) Ovako velika pojavnost, ali i važnost za rast i razvoj djece, postaje razvidna kada se analizira histološka građa epifizne ploče rasta.



Slika 2. Mikroskopski prikaz histološke građe epifizne ploče rasta. (Preuzeto iz Cepela et al., (2016) *Classifications In Brief: Salter-Harris Classification of Pediatric Physeal Fractures*, *Clinical Orthopaedics Relat Res.*, NY, USA)

Gledano od epifize, prva od četiri zone epifizne ploče je zona mirovanja (slika 1). Čine ju prekursori – hondroblasta, metabolički slabo aktivnih hondrocita i ekstracelularnog matriksa. On služi kao kompenzacija mehaničkom stresu te se prijelomi rijetko vide isključivo u ovoj zoni. (10) Zona mirovanja svojevrsna je rezerva stanica koje će daljnjom aktivacijom i diferencijacijom proći kroz iduće zone sve do završne kalcifikacije u pravu kost. Zona proliferacije sačinjena je od nešto organiziranijih stupaca aktivnih hondrocita koji luče proteine ekstracelularnog matriksa. (11) Treću zonu, zonu hipertrofije, Salter i Harris podijelili su na tri subzone: zonu sazrijevanja (*eng. zone of maturation*), zonu degeneracije (*eng. zone of degeneration*) te zonu privremene kalcifikacije (*eng. zone of provisional calcification*). Među te dvije je prostoru kojem se najčešće događa fraktura epifizne ploče. (8) Hondrociti se unutar zone transformacije terminalno diferenciraju. Njihova se proliferacija uvelike smanjuje prvenstveno na račun povećanja njihove metaboličke aktivnosti i sinteze raznih sastavnica ekstracelularnog matriksa. Četvrta je zona kalcifikacije smještena uz zonu primarne spongioze, a kako se u njoj događa konačna mineralizacija ekstracelularnog matriksa te kalcifikacija dolazi do uklanjanja terminalno diferenciranih hondrocita procesima vrlo sličnim fiziološkom procesu apoptoze. Zaključno, većina rasta kosti u duljinu odvija se zbog procesa hipertrofije hondrocita (60%), dok je proliferacija odgovorna tek za 10% ukupnog produženja. Ostatak rasta kosti u duljinu postiže se na račun sinteze ekstracelularnog matriksa. (11)

3.1.3. ZATVARANJE EPIFIZNIH PLOČA

Razdoblje puberteta razdoblje je velikih promjena. Dvije su najvidljivije pojava sekundarnih spolnih karakteristika te ubrzan rast u visinu. Sve dok se u epifiznim pločama odvija proliferacija hondrocita, izlučivanje ekstracelularnog matriksa i ulazak osteoblasta trajati će i proces elongacije kosti. Zatvaranje distalne epifizne ploče rasta tibije odvija se kroz period od 18 mjeseci. Proces započinje od medijalnoga kraja ploče prema centralnom i stražnjem kraju. Anterolateralni dio zatvara se posljednji te je tako najdulje podložan kasnije spomenutim prijelaznim tipovima ovih fraktura. (12) Konkretni mehanizam zatvaranja epifizne ploče za sada nije u potpunosti jasan. Na njega utječu neki faktori poput kapaciteta proliferacije i diferencijacije hondrocita epifizne ploče. Ovaj kapacitet određuju čimbenici rasta i lokalni regulatorni mehanizmi, GH – IGF 1 osovina te djelovanje estrogena. Estrogenski su receptori (ER α) nađeni u mirujućoj, proliferativnoj i zoni hipertrofije epifizne ploče. U ranijem pubertetu niske doze estrogena djeluju stimulatивно na GH-IGF1 os što u kombinaciji dovodi do pubertetskog zamaha rasta. Estrogenski receptori nužni su iza djelovanje visokih koncentracija estrogena kasnije u pubertetu kao glavni mehanizam zatvaranja epifizne ploče. (13)

Konkretnu važnost djelovanja estrogena na epifiznu ploču rasta opisao je Smith još 1994. prikazom muškoga pacijenta s mutiranim inaktivnim ER α . U ovoga pacijenta nikada nije došlo do pubertetskog zamaha rasta, a nastavio je rasti i u mlađoj odrasloj dobi do konačnih 210cm visine. (14) Osim navedenih vanjskih faktora važno je spomenuti i postojanje intrinzičnih svojstava epifiznih ploča. Pojam starenja epifizne ploče relativno je nov, a označava promjene u građi ploče i metaboličkoj aktivnosti hondrocita. Prva zona (zona mirovanja) svake epifizne ploče rasta unaprijed je određenoga kapaciteta proliferacije i diferencijacije hondrocita. Iscrpljivanjem ovih limita doći će do konačne fuzije epifize. Do ovih se saznanja došlo pokusima transplantacije epifizne ploče kunića pri čemu je daljnja brzina rasta i starenje ploče ovisilo isključivo o starosti donora. (15)

Četiri su predložene teorije o mehanizmima kojim se proces fuzije epifize odvija prikazana u tablici 2. Najšire je prihvaćena teorija o apoptozi, podržana nalazom ekspresije kaspaza u zonama epifizne ploče. (14)

Tablica 2. Sažetak teorija mehanizama fuzije epifize. Izrađeno prema Emons et al. 2011. (14)

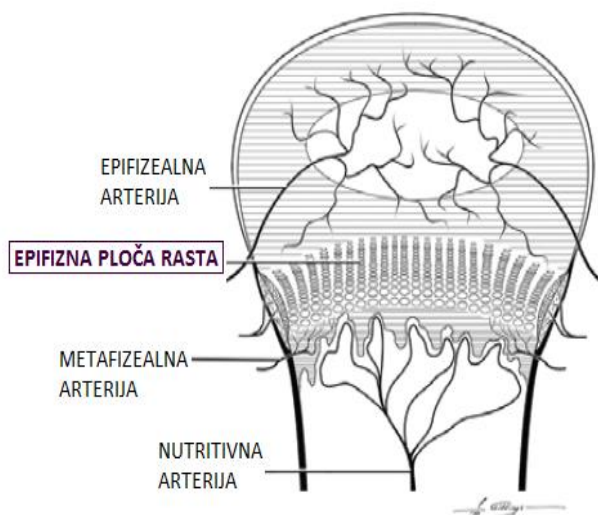
TEORIJE MEHANIZMA FUZIJE EPIFIZE	
APOPTOZA	Terminalno diferencirani hondrociti podliježu apoptozi. Nađena je ekspresija kaspaza u zonama ploča rasta, kao i tipična morfološka obilježja apoptoze poput fragmentacije DNA, nalaz apoptičkih tjelešaca i odsustva upalnog odgovora
AUTOFAGIJA	2004. Roach i Clarke prema svojim istraživanjima epifizne ploče zeca definiraju pojam hondroptoze kao procesa uklanjanja dotrajalih terminalno diferenciranih hondrocita autofagosomima.
HIPOKSIJA	Prema nalazu gustoga ruba debele kosti na mjestu dotadašnjeg postojanja epifizne ploče zaključuje se o mogućoj fizičkoj barijeri dotoku kisika i hranjivih tvari te posljedičnoj smrti stanica.
TRANSDIFERENCIJACIJA	Jedna je od starijih teorija pretvorbe terminalno diferenciranih hondroblasti u osteoblaste, a nastala na istraživanjima staničnih i modela organa – najslabije je prihvaćena zbog nepostojanja konkretnih dokaza.

3.1.4. NEUROVASKULARNA OPSKRBA

Krvna opskrba epifizne ploče rasta duge kosti specifična je. Osim dotoka kisika i hranjivih tvari te uklanjanja štetnih, specifična je i važnost vaskularizacije u procesu fuzije epifize. Putovi su krvne opskrbe dugih kostiju glavna nutritivna arterija, metafizealno-epifizealne arterije te periostalna vaskularna mreža. Samu bismo ploču mogli shvatiti avaskularnom strukturom s čije se obje strane nalaze razgranate vaskularne mreže (slika 2). Ogranci epifizealnih arterija prodiru do zone proliferacije, ali ne dosežu zonu hipertrofije ostavljajući ju tako avaskularnom. (16) S metafizne se strane nalazi razgranata vaskularna mreža, a glavninu čijih ogranaka daje nutritivna arterija. Od ukupne količine krvi koja doseže razinu epifizne ploče 80% dolazi ogranacima nutritivne arterije. (17) Terminalne grane metafizealnih krvnih žila i ogranaka nutritivne arterije ne prelaze još otvorenu epifiznu ploču već završavaju slijepo sitnim vaskularnim petljama. Iako bogato opskrbljena s obje svoje strane

epifizna ploča u svom je nivou zone hipertrofije avaskularna. Prema dosadašnjim saznanjima na modelu ljudske ploče rasta epifizealna vaskularna mreža nužna je za opskrbu zone mirovanja (germinativne zone). Metafizealne su arterije odgovorne za većinski dio krvne opskrbe ploče rasta te normalan tok enhondralne osifikacije. (17)

Rizik kasnijih komplikacija nose frakture čije frakturalne linije zahvaćajući zone mirovanja te zone proliferacije mogu dovesti do devaskularizacije. Salter i Harris izdvajaju tako frakture tipa 3 i 4 kao potencijalno opasne upravo jer odvajaju dio zone proliferacije od opskrbe krvne mreže. (8) Ukoliko nije došlo do oštećenja vaskularizacije zone mirovanja, cijeljenje će potrajati kraće, a rizik komplikacija biti će minimalan. Tada se potpuni oporavak epifizne ploče rasta očekuje kroz 3-4 tjedna. (10) Za odvijanje je fiziološkog procesa enhondralne osifikacije bitno naglasiti važnost krvožilne mreže metafizne strane. Osim izmjene tvari ovdje se odvija i zamjena hondrocita osteoblastima. Navedena funkcija estrogena u procesu zatvaranja ploče dodatno je pojačana jer estrogen pojačava lučenje VEGF-a i angiogenezu. Nastankom novih krvnih žilica ubrzava se izmjena hondrocita osteoblastima te zatvaranje epifizne ploče. (14)

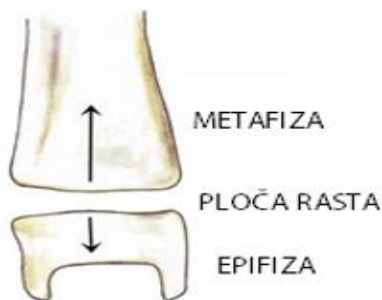


Slika 2. Prikaz vaskularne opskrbe epifizne ploče rasta. (Preuzeto iz VonPfeil D., DeCamp C. (2009), str. 5 – The Epiphyseal Plate: Physiology, Anatomy, and Trauma; Compendium (VOL 31, NO 8)

3.2. SALTER-HARRIS KLASIFIKACIJA

Poanta je svake klasifikacije u medicini grupiranje prema određenim svojstvima i karakteristikama u svrhu: bržeg i lakšeg prepoznavanja, definiranja točne dijagnoze i vjerojatne prognoze. Klasifikacije fraktura često su komplicirane i detaljne, a dodatno ih se komplicira istovremenim postojanjem dvaju ili više sustava klasificiranja. Kao specifična vrsta frakture, ozljede epifizne ploče rasta zahtijevale su i specifičan sustav klasificiranja. On je također morao biti jednostavan, za brzu i raširenu uporabu u svim pedijatrijskim ustanovama. Prve detaljne opise fraktura koje uključuju i epifiznu ploču rasta dao je Foucher već 1863. Stotinu godina kasnije dva su ortopeda iz Kanade stvorila i danas najrašireniju klasifikaciju ove vrste fraktura. (8)

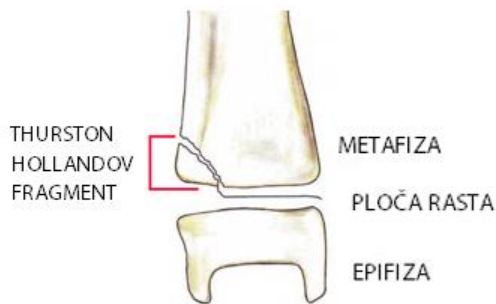
3.2.1. SALTER-HARRIS TIP 1



Slika 3.SH-1 tip frakture. Preuzeto iz Moore et al. (2017), *Salter-Harris Fracture Imaging*; Medscape, preuzeto 25.07.2017.

Fraktura Salter-Harris tip 1, prolazi poprečno, kroz epifiznu ploču rasta (najčešće kroz hipertrofičnu zonu). Odvajaju se ploča rasta od same metafize. Dislokacija je ulomaka u ovom tipu frakture rijetka što omogućuje brzo i potpuno cijeljenje u kratkom roku samo uz imobilizaciju. Kako najčešće nema dislokacije ulomaka uglavnom se ne vide na rendgenogramu te se dijagnoza ove frakture postavlja klinički. (9) Prognoza je ove frakture dobra, kako kod nedislociranih tako i kod rijetkih dislociranih fraktura uz pravovremenu repoziciju ulomaka. Ovakav tip prijeloma nastaje rijetko, a većinom se vidi u djece mlađih od 5 godina (oni imaju deblju epifiznu ploču). (10)

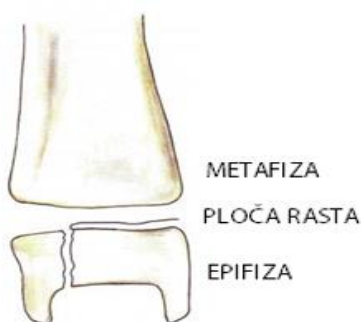
3.2.2. SALTER-HARRIS TIP 2



Slika 4. SH-2 tip frakture. Preuzeto iz Moore et al. (2017), *Salter-Harris Fracture Imaging; Medscape*, preuzeto 25.07.2017.

Tip 2 frakture specifičan je po ulazu fakturane linije u ravnini epifizne ploče, a koja zatim skreće prema metafizi. Ovim nastaje i odlomljeni fragment kosti (Thurston-Hollandov fragment). Ovo je najčešći tip, čini 74% svih fraktura epifiznih ploča rasta. (8) Nastaje djelovanjem sila velikih energija. Dijagnoza prema kliničkoj slici i rendgenogramu jednostavna je zbog trokutastog koštanog fragmenta (*eng.cornersign*). Terapija se sastoji od zatvorene repozicije u općoj anesteziji te imobilizaciji potkoljeničnim gipsom na 4 – 6 tjedana. Potpuni se oporavak i normalno obavljanje aktivnosti očekuje 12. Tjedna nakon ozljede. Kontrolni pregledi obavezni su nakon 6. i 12. mjeseci, a po potrebi i za 2 godine. (18) Kod pravovremeno prepoznatih i saniranih prijeloma pojavnost trajnih komplikacija je niska.

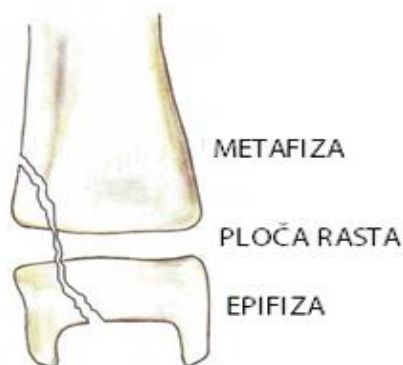
3.2.3. SALTER HARRIS TIP 3



Slika 5. SH-3 tip frakture. Preuzeto iz Moore et al. (2017), *Salter-Harris Fracture Imaging; Medscape*, preuzeto 25.07.2017.

Prijelom tip 3, karakterizira intraartikularno položena frakturna linija (ulazi u ravnini ploče rasta, a izlazi kroz epifizu). To je nestabilni prijelom, a ulomci su često značajno pomaknuti u neprimjeren položaj. Zbog odvajanja zone mirovanja ("germinativne" zone) od glavnog izvora vaskularne opskrbe, veći je rizik kasnijih komplikacija. Posebna vrsta frakture koja prema klasifikaciji spada pod SH tip 3 je juvenilna Tillaux fraktura. Nju ćemo naći u adolescenata čije su epifizne pukotine distalne tibije 12 mjeseci ili manje do potpunoga zatvaranje ploče. Kako se epifizna ploča rasta kreće zatvarati prema medijalno, njen anterolateralni dio najdulje ostaje otvoren te izložen ozljedi. Glavni mehanizam nastanka ove frakture je inverzija stopala u kombinaciji s vanjskom rotacijom. Time dolazi do odvajanja anterolateralnog dijela ploče. (6) Terapija ovih fraktura ovisi o položaju ulomaka. Rendgenogramu nekim slučajevima nije dostatan, treba ga nadopuniti i CT snimcima. Ukoliko on iznosi više od 2 mm opravdano je odmah raditi otvorenu repoziciju i unutarnju fiksaciju. U suprotnome je opravdano pokušati zatvorenu repoziciju te imobilizaciju na ukupno do 8 tjedana. (18)

3.2.4. SALTER-HARRIS TIP 4

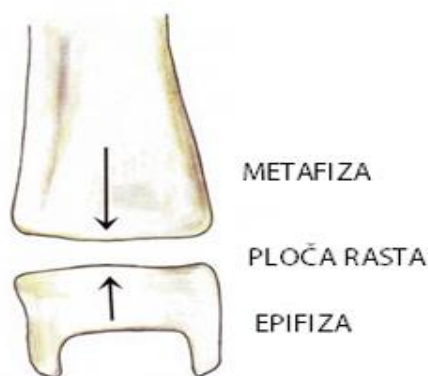


Slika 6. SH-4 tip frakture. Preuzeto iz Moore et al. (2017), Salter-Harris Fracture Imaging; Medscape, preuzeto 25.07.2017.

Frakturna linija u ovom se tipu proteže s obje strane epifizne ploče, izlazeći jednim dijelom kroz metafizu, a drugim kroz epifizu. Tip 4 je intraartikularna fraktura s elementom longitudinalne nestabilnosti. Proces zatvaranja epifizne ploče rasta nije brz te se u prosjeku radi o periodu od 18 mjeseci. Kao i Tilleaux fraktura tada se pojavljuje još jedna fraktura karakteristična za ovo razdoblje tranzicije – triplanarna fraktura. Nju prema SH klasifikaciji stavljamo pod tip 4. Kako joj i samo ime govori ovdje se frakturna linija proteže u tri ravnine – sagitalnu, poprečnu i koronalnu. Mehanizam nastanka također je kombinacija inverzije i vanjske rotacije, ali će za

razliku od SH 3 iza sebe ostaviti dva do četiri koštana ulomka. (6) Dijagnostika je triplanarnog tipa frakture većinom nejasna te je uz klasičan rendgenogram nužan i CT. CT daje trodimenzionalan prikaz te precizno određuje udaljenosti dislociranih koštanih fragmenata. Kao i u slučaju SH-3 zatvorena se repozicija može probati, ali ukoliko udaljenost fragmenta prelazi 2 mm sigurnije je odmah učiniti otvorenu repoziciju. Komplikacije u vidu devaskularizacije, zastoja u rastu i deformiteta češće su kod SH-3 i SH-4 tipova frakture nego prva dva tipa. Ipak neki znanstvenici naglašavaju kako je degenerativni artritis opasnija komplikacija ovih tipova prijeloma. On nastaje kao posljedica zaostale inkongruencije zglobnih tijela kod krivo zbrinutih fraktura. (6)

3.2.5. SALTER-HARRIS TIP 5



Slika 7. SH-5 tip frakture. Preuzeto iz Moore et al. (2017), Salter-Harris Fracture Imaging; Medscape, preuzeto 25.07.2017.

SH-5 tip frakture toliko je rijedak da su neki znanstvenici (Peterson i Burkhart, 1981.) (3) propitivali njegovo postojanje. Danas ipak prihvaćamo kako se radi o opsežnom oštećenju epifizne ploče nastale njenim drobljenjem. Mehanizam djelovanja aksijalno je usmjerena kompresivna sila, primjerice ona kakva na epifizu distalne tibije djeluje u doskoku s više razine na nižu. Osim što su rijetke ove je frakture razmjerno teško dijagnosticirati. Moguće je da prvi "dokaz" bude tek nastanak nove kosti nekoliko mjeseci nakon ozljede. Iako rijetke kada do njih dođe nisu bezazlene – one drobe germinativnu zonu (zona mirovanja) te prekidaju vaskularnu opskrbu. U kombinaciji sa teškom inicijalnom dijagnostikom često ih se prepozna kada je komplikacija već nastala. (18)

3.2.6. NEDOSTATCI SALTER-HARRIS KLASIFIKACIJE

Salter-Harris sustav klasifikacije baziran je na tri temeljne odrednice – anatomiji, obliku frakture te prognozi. Kao i svaka klasifikacija tako i ona uz svoje prednosti ima i nekoliko nedostataka. Za početak broj istraživanja i radova kojima se potvrdilo valjanost ove klasifikacije je malen. Neke studije dolaze do zaključka kako su za točnu prognozu vrlo bitni mehanizam nastanka ozljede te početna udaljenost koštanog fragmenta, a koji nisu prikazani SH tipom frakture. (8)

3.2.7. DRUGE KLASIFIKACIJE

Jedan od glavnih nedostataka Salter-Harris klasifikacije svakako je nedovoljno detaljna informiranost o npr. postojanju pomaka ulomaka, ozljedi okolnih struktura, točna rasprostranjenost frakturne linije i sl. Ovo je 1982. primijetio Ogden te razvio detaljniji sustav klasificiranja koji je preciznije predviđao daljnju prognozu. Primjerice, dok SH-2 sugerira na vrlo vjerojatno povoljnu prognozu, Ogden 2D naglasiti će opasnost od mogućeg trajnog zastoja rasta ploče (tablica 3). Peterson predlaže nešto manje opsežnu izmjenu, točnije nadopunu Salter-Harris klasifikacije. Uvodi dva nova tipa; Peterson tip 1 kao fraktura prvenstveno metafize koja se širi u epifizu. Također uvodi i Peterson tip 6 koji je u svojoj biti SH-4, ali je fragment epifizne ploče izgubljen. (19)

Unatoč brojnim pokušajima promjene i nadopune Salter-Harris sustava te činjenici kako on ima svoja ograničenja, Salter-Harris i dalje ostaje vodeći. Iako nije toliko opširan poput Ogdenova on je dostatan za brzu "trijažnu" procjenu stanja te prvu ideju o vjerojatnom mehanizmu nastanka i mogućim komplikacijama. Ta sažetost u ovom slučaju znači više – brzo dobivanje predodžbe o frakturi, njenim obilježjima, terapiji i mogućim komplikacijama. Potvrda ili opovrgavanje prvotne ideje dobiva se redovitim praćenjem ozljede kroz 6, 12 pa čak i 24 mjeseca od ozljede.

Tablica 3. Usporedba Salter-Harris i Ogdenove klasifikacije. *Izrađeno prema Mathison i Agrawal (2017) (9)*

SALTER- HARRIS	OGDEN
SH-1	1A = SH-1
	1B + DISLOKACIJA ULOMKA
	1C + OZLJEDA ZONE MIROVANJA
SH-2	2A = SH-2
	2B + DISLOKACIJA ULOMKA
	2C = SH1 + DISLOKACIJA TANKOG SLOJA METAFIZE
	2D = KOMPRESIJA PLOČE SEGMENTOM METAFIZE
SH-3	3A = SH-3
	3B + DISLOKACIJA ULOMKA
	3C = ZAHVAĆA EPIFIZNU PLOČU SAMO EKSTRARTIKULARNO
	3D + OZLJEDA ZONE MIROVANJA
SH-4	4A = SH-4
	4B + POSTOJANJE DODATNIH KOŠTANIH FRAGMENTATA EPIFIZE
	4C + OŠTEĆENA PRILEŽEĆA HRŠKAVICA
SH-5	5 = SH-5
	6 = OŠTEĆENJE OKOLNIH STRUKTURA; NPRRANVIEROVE ZONE
	7 = FRAKTURNA LINIJA U CIJELOSTI SMJEŠTENA INTRAEPIFIZEALNO

3.3. ANATOMSKI ODNOSI I MEHANIZMI OZLJEDE

Mehanizmi ozljede koji će u djeteta dovesti do loma epifizne ploče rasta u odraslih osoba izaziva uganuća gležnja. Za mehanizam nastanka ozljede bitne su dvije odrednice – vrsta i smjer djelovanja izvanjske sile na ekstremitet te trenutni položaj ekstremiteta u odnosu na podlogu. (20) Različiti oblik i ishod ovise i o dobi djeteta, njegovoj koštanoj (ne)zrelosti, obliku i konkretnom anatomskom smještaju epifizne ploče. Ozljede se epifizne ploče u mlađe djece sreću nešto rjeđe. Uzrok su toga velik volumen ekstracelularnog matriksa i još uvijek pretežito hrskavična osnovica. Oni na izvanjsku silu djeluju amortizirajuće (*eng. shockabsorber*). Za ovaj su vremenski period (do otprilike treće godine života) karakteristične nešto drugačije vrste fraktura. Najčešće su to spiralne i kose frakture distalnoga dijela tibije (*eng. toddler's fracture*). Ovdje se frakturalne linije uglavnom jasno raspoznaju na rendgenskim snimkama i nije ih teško dijagnosticirati. Fraktura kosti nastat će u trenutku u kome djelovanje vanjske sile premašuje čvrstoću kosti. Kost je najmanje otporna na djelovanje smicajnih sila, zatim sila vlaka, a najotpornija je na vanjsko djelovanje sila tlaka. U

tablici 3 prikazani su mehanizmi ozljede s obzirom na vrstu vanjske sile. Lomovi epifizne ploče distalne tibije rjeđi su nego u fibule. Najčešći mehanizam nastanka ove ozljede nagli su pokreti inverzije stopala tijekom igre, sportskih aktivnosti ili nezgodnoga stajanja na nogu. (18) Ozljeda distalne epifizne ploče tibije popraćena je u 30% slučajeva i frakturom fibule. (1) Anatomski gledano obje kosti potkoljenice, tibija i fibula, stabilno su učvršćene u talokruralni zglob preko petne kosti (talusa). Dodatna stabilnost zgloba osigurana je medijalno smještenim deltoidnim ligamentom te lateralno smještenim talofibularnim i kalkaneofibularnim ligamentom. Ovi se ligamenti odupiru prejakim pokretima inverzije i everzije. Ukoliko do njih ipak dođe prvenstveno će uzrokovati ozljedu kosti (tibije i fibule prije nego li talusa). Posljedica je to čiji uzrok leži upravo u navedenim anatomskim odnosima te nezreloj epifiznoj ploči kao mjestu najslabije rezistencije djelovanju izvanjskih sila. Velika je važnost i u specifičnom dječjem periostu koji je deblji i jači, a ima i veći osteogeni potencijal. Razlog je to zbog čega su frakture u djece stabilnije, rijetko dolazi do otvorenih fraktura, a cijeljenje je brže i potpunije. (9)

Tablica 3. Prikaz odnosa vanjske sile i pripadajućeg mehanizma ozljede

DJELUJUĆA VANJSKA SILA	MEHANIZAM OZLJEDE
SMICAJNE SILE	Primjer djelovanja sile smika na kost direktan je udarac kopačkom suigrača u sportskim aktivnostima. Također jedan od čestih mehanizama jest nagla rotacija potkoljenice uz istovremenu fiksaciju stopala za podlogu.
SILE VLAKA	Izolirano djelovanje sile vlaka u slučaju distalne tibije rijetko ćemo susresti, primjerice trzajno vlačno opterećenje zapinjanjem jedne noge među granama pri padu sa stabla.
SILE TLAKA	Najjednostavniji primjer djelovanja sile tlaka onaj je u slučaju skoka s više razine na nižu. Ovim mehanizmom nastaju rijetke frakture tipa SH-5 (kompresija ploče rasta).
KOMBINACIJE VIŠE SILA	Većina mehanizama ozljede podrazumijevati će najčešće djelovanje dvije ili više vanjskih sila. Primjer je najčešći mehanizam ozljede gležnja – uganuće, pri čemu dolazi do inverzije stopala i kombiniranog djelovanja sile tlaka i vlaka.

3.4. DIJAGNOZA

Postavljanje dijagnoze koštane ozljede temelji se na sigurnim i nesigurnim znakovima prijeloma. Prema kliničkim znakovima, mehanizmu nastanka ozljede te vlastitoj procjeni, kliničar pacijenta šalje na radiološku obradu dolazi do pitanja – koja tehnika slikanja najviše odgovara frakturi na koju se dosadašnjom obradom pacijenta posumnjalo?

3.4.1. KLINIČKI PREGLED I PROCJENA

Pri primitku pacijenta s otvorenom ranom i potencijalnom frakturom na prvu jasna je nužnost hitnog prijema i obrade pacijenta. Međutim, kada se radi o zatvorenom tipu ozljede početni su simptomi poput oteknuća i boli česti i dijagnostički nedovoljno specifični. Kao siguran znak koštane frakture uzet ćemo pojavu deformiteta i patološke pokretljivosti. Kada se radi o ozljedama s minimalnom dislokacijom, bez dislokacije ulomka ili posebno opasnim kompresijskim ozljedama poput SH-5 tipa frakture, klinička je procjena nedovoljna. Kod diferencijalne dijagnoze običnog uganuća gležnja i prave frakture uzet ćemo u obzir i podatak može li se dijete na ozlijeđenu nogu osloniti punom težinom ili ju u potpunosti štediti. Trijas simptoma koji uključuje bol, otok te nemogućnost nošenja težine na ozlijeđenom ekstremitetu uputit će nas na vrlo vjerojatnu dijagnozu frakture. (21) Tijekom vremena razvijeno je nekoliko različitih algoritama vezanih uz donošenje odluke o potrebi izlaganja pacijenta zračenju u svrhu dijagnoze ozljede gležnja. Bilo kakva naznaka nestabilnih i opsežnih fraktura ili pak sumnja na frakturu visokog rizika komplikacija zahtijevat će opsežnu obradu (rendgen, CT). Ukoliko se dijete prezentira simptomima frakture niskog rizika (npr. osjetljivost i otok izolirano nad područjem distalne fibule), a bez vidljivih deformiteta, neki kliničari preporučaju primjenu algoritama za evaluaciju potrebe RTG snimki. (22) Prema novijim studijama LRAR (Low Risk Ankle Rule) smatra se prilagođenijim za ovaj tip evaluacije nego drugi poznati algoritmi. Konkretno, LRAR se pokazao korisnim smanjujući broj zračenju nepotrebno izložene djece za 22% u usporedbi sa standardnom kliničkom praksom. (18) LRAR klinički algoritam za evaluaciju fraktura isključiti će one s niskim rizikom poput SH-1 i SH-2 tipa bez dislokacije, a za koje je dovoljna imobilizacija bez prethodne rendgenološke obrade.

Prema LRAR algoritmu isključiti ćemo potrebu za slikovnim tehnikama ukoliko su ispunjeni sljedeći kriteriji:

- Akutna ozljeda (stara do 72h)
- Nepostojanje rizika patoloških fraktura (*npr. Osteogenesis imperfecta*)
- Nepostojanje kongenitalnih malformacija stopala i gležnja
- Dijete jasno izražava simptome bolnosti i osjetljivosti u području gležnja
- Kliničkim pregledom utvrdi se osjetljivost i otok u području distalnog kraja lisne kosti i/ili priležećih lateralnih ligamenata
- Nepostojanje izraženog deformiteta, neurovaskularnih komplikacija ili drugih ozbiljni i potencijalno ugrožavajućih znakova ozljede

Korištenjem LRAR prema kanadskim je studijama na 2151 djece uspješnost detekcije klinički značajnih fraktura iznosila 98%. (22) Prihvaćanje liječnika u provedbi ovoga algoritma u svrhu studije bilo je visoko – 94% njih.(23) Za razliku od konkretnih studija vezanih uz primjenu LRAR, postoje i neki drugi algoritmi čija se primjena u pedijatrijskih pacijenata ne preporuča. OAR (Ottawa Ankle Rule) ima odlične rezultate kod promjene u odrasli pacijenata. U djece mlađe od 16 smanjenje broja nepotrebno zračenih pacijenata iznosilo je primjenom OAR algoritma tek 10%, u usporedbi s 22% dobivenih korištenjem LRAR algoritma. (23) Za preostale algoritme ne postoje konkretne studije koje bi ih evaluirale i dale podatke o mogućnosti njihove primjene. (18)Kod rasprava o ovim algoritmima bitno je imati na umu i sudskomedicinski aspekt kliničkog pregleda djeteta, a koji mogućnost njihove provedbe stavlja pod upitnik.

3.4.2. SLIKOVNE METODE I USPOREDBE

Iako se u praksi najčešće odmah pristupa rendgenološkoj obradi u svrhu točne dijagnostike, prema nekim kanadskim studijama u 80 do čak 95% slučajeva (22), sve se više naglašava važnost primjene LRAR i/ili sličnih algoritama kliničke evaluacije gležnja. Imajući na umu kako je efektivna doza zračenja djeteta pri rendgenološkoj obradi gležnja 0,01 – 0,05 mSv (24) uporabu ovakvih algoritama svakako treba uzeti u obzir. Za određene frakture poput SH-1 i SH-2 bez dislokacije ulomka tako ova tehnika neće dati značajnije informacije, ali za druge pak neće biti dostatna. Za kompliciranije i multifragmentarne je frakture nužno učiniti i CT. Doza je zračenja tada i do 2,7 mSv te je nužna opravdane uporaba kao dijagnostičke metode. (24)

Nakon kliničkoga pregleda i (hetero)anamneze u nastavku dijagnostičke obrade prvi korak je rendgenogram gležnja. Izvodi ga se u tri projekcije – anteroposteriorna, lateralna te pozicija specifična ozljedama gležnja – anteroposteriorna uz unutarnju rotaciju noge za 20°. Time se osigurava jasniji prikaz maleola i kupole talusa. (18)

U zadnje vrijeme raste broj studija koje se bave usporedbom RTG-a i CT-a te pitanjem važnosti dodatnoga CT-a. Kod tipa SH-1 i SH-2 RTG snimke biti će dostatne, međutim njihova točnost opada kod diferenciranja SH-3 i SH-4 (tablica 4). RTG također nije dovoljan kod fraktura koje uključuju metafizu, dehiscijenciju između zglobnih površina veću od 3mm te subluksaciju. Njihova randomizirana slijepa studija uključila je 33 pedijatrijska pacijenta, ukazavši na slabu mogućnost RTG-a kod intraartikularnih fraktura. (25)

Tablica 4. Prikaz vidljivosti pojedinih tipova fraktura na RTG i CT. *Izrađeno prema Lemburg i Lilienthal, 2010.*(25)

Odnos prikaza RTG i CT snimki	RTG	CT
SH-1	3%	3%
SH-2	15%	15%
SH-3	42%	24%
SH-4	36%	52%
SH-5	0%	0%

CT se pokazao superiornim kod određivanja broja i udaljenosti fragmenata, što je važno u odabiru terapijskog pristupa.(25) Kod dislokacije veće od 2 mm nužna je repozicija za sve tipove fraktura. O tipu frakture i dobivenim slikama ovisi hoće li se raditi o zatvorenoj ili otvorenoj repoziciji. Nešto detaljniji prikaz učinili su svojom studijom Nenopoulos i suradnici (2015.).(26) Naglasak su stavili na primjenu CT-a kao dodatne dijagnostičke metode u tzv. prijelaznih fraktura adolescentske dobi. U svoju su slijepu studiju uključili 64 pedijatrijskih pacijenata. CT smatraju nužnim za točnije dijagnosticiranje i diferenciranje pojedinih tipova intraartikularnih fraktura. CT se također pokazao superiornim u broju i udaljenosti ulomaka. RTG snimke u sve tri standardne ravnine u 6 od 9 pacijenata nisu prikazale postojanje dislokacije ulomaka veće od 2 mm. Prema njima svaki bi SH-3 i SH-4 s većim pomakom ulomaka, kao i pacijenti s prijelaznim intraartikularnim frakturama trebali proći i kroz CT evaluaciju. (26)

Tablica 5. Prikaz vidljivosti *prijelaznih* tipova fraktura na RTG i CT. *Izrađeno prema Nenopouloset al. 2015. (26)*

Odnos prikaza RTG i CT snimki	RTG	CT
SH-3	48,4%	31,3%
SH-4	12,5%	18,1%
Tillaux fraktura	14,1%	14,1%
Triplanarna fraktura	25%	35,9%

Kako je već navedeno srastanja epifizne ploče traje postupno, oko 18 mjeseci, tijekom adolescentskog uzrasta. U pacijenta tog uzrasta, a s mehanizmom ozljede vanjskom rotacijom trebali bismo dakle uzeti u obzir i dodatnu CT obradu, zbog mogućih prijelaznih fraktura.

Konkretna uloga MR u dijagnostici i prognoziranju fraktura gležnja za sada nije utvrđena niti je o njoj rađeno dovoljno studija. Bitna je mogućnost prikaza ozljede susjednih ligamenata te eventualno kompresijskih ozljeda epifizne ploče tipa SH-5. (9)

3.5. PRIJEM, EVALUACIJA I OPCIJE TERAPIJSKOG PRISTUPA

Pedijatrijskog pacijenta sa simptomima uganuća i potencijalne frakture gležnja pažljivo ćemo pregledati uz detaljno uzimanje (hetero)anamnestičkih podataka. U trenutku preuzimanja djeteta na terenu nužno je procijeniti stanje djeteta, postojanje eventualne životne ugroženosti te postaviti transportnu imobilizaciju. Na ovaj ćemo način spriječiti dodatna oštećenja prilikom transporta. Već postojanje sumnje na prijelom kosti indikacija je za transportnu imobilizaciju. Kod zglobnih se prijeloma ud imobilizira u položaju u kojem je zatečen. (27)

3.5.1. PRIJEM I EVALUACIJA PACIJENTA

Hitan slučaj obrade biti će nužan u slučaju kompliciranih, otvorenih, pridruženih ozljeda neurovaskularnih struktura i sl. Kod određenih je mehanizama nastanka nužno misliti i na mogućnost pridružene kranocerebralne ozljede. U prometnim nesrećama pomislit ćemo na mogućnost ozljede unutarnjih organa, a kod padova s visine na potencijalne pridružene ozljede kralježnice. Inspekcijom ćemo najčešće uočiti otok i potencijalan deformitet uda. Kod kliničkoga pregleda bitno je zaključiti može li se pacijent svom težinom osloniti o ozlijeđenu nogu, u svrhu razlikovanja uganuća i frakture. Radi bolje suradljivosti djeteta može se dati analgeziju; ibuprofen u dozi 10 mg/kg do maksimalne doze od 800 mg za blagu do umjerenu bol. Kod jakog bola može se razmotriti intravenoznu primjenu morfija u dozi 0,1 do 0,15 mg/kg do maksimalne jednokratne doze od 10 mg. (18)

Kod kliničkoga pregleda osim palpacije same koštane osnove potkoljenice, nužna je točna procjena stanja okružujućeg mekog tkiva. Mogućnost nastanka sindroma odjeljka provjerit ćemo pasivnom dorzifleksijom i plantarnom fleksijom. Nužno je palpirati periferni puls distalno od mjesta ozljede, te provjeriti motoričku i senzornu komponentu neurološkoga pregleda. (28) Nekada se već palpacijom gležnja može zaključiti o kakvoj se frakturi vjerojatno radi. Tako ćemo kod izražene boli i osjetljivosti lateralno i medijalno posumnjati na nestabilnu bimalleolarnu frakturu. Kod specifične se Tillaux frakture može naći bolnost i osjetljivost nad distalnim okrajkom fibule uz izostanak simptoma medijalno. (18)

3.5.2. TERAPIJSKE OPCIJE

Važnost je točne kliničke procjene te odabira slikovne metode u odluci o daljnjem liječenju frakture. Većina će se fraktura prikazati lokalnim simptomima boli i

osjetljivosti bez vidljivog deformiteta. Tada se najčešće i radi o frakturama bez ili s minimalnim pomakom. U tim je slučajevima najčešće dostatna imobilizacija od 3 do 4 tjedna. Zatvorena se repozicija uz imobilizaciju 4 tjedna bez oslanjanja na ozlijeđenu nogu preporuča kod većine SH-2 te nekih SH-1 tipova. Otvorenu se repoziciju radi kod ekstraartikularnih fraktura s pomakom ulomaka 3 mm i više te intraartikularnih s pomakom ulomaka od 2 mm ili više. (12) U slučajevima kada i nakon zatvorene repozicije razmak između ulomaka iznosi više od 2 mm radi se otvorena repozicija i unutarnja fiksacija. (29)

Otvorena repozicija i unutarnja fiksacija kosti nužne su dakle kod većih pomaka fragmenata. Cilj je postići trajni, anatomske položaj ulomaka. Osteosinteza može biti stabilna (rigidna) i nestabilna. Kod kirurškoga saniranja frakture epifizne ploče interfragmentarna kompresija, nije poželjna. U svrhu minimalnog daljnjeg oštećenja ploče pristupa se nestabilnoj osteosintezi – frakturalne se ulomke samo približava i u tom položaju načini fiksacija (Kirschner žicama). Njih se uvodi kroz hrskavičnu ploču što više pod pravim kutom. Na ovaj se način put kroz hrskavicu minimalizira. Vijke se zbog dodatnoga oštećenja hrskavice ne koristi. (30)

Usporedbu su konzervativnoga i kirurškoga terapijskog pristupa te učestalost preranog zatvaranja ploče opisali Cai i Wang (2014.). Prema studiji provedenoj na 286 djece ova se komplikacija našla u 14,7%, s tim da je 5,6% od njih razvilo i valgus/varus deformaciju. (29) Prema Atkienu dva su osnovna mehanizma nastanka kasnijeg preranog zatvaranja ploče rasta. Prvi od njih djelovanje je vanjskih sila na zonu mirovanja i proliferacijsku zonu u trenutku ozljede. Na ovaj mehanizam kasnijim terapijskim metodama ne može se utjecati. Drugi je nastala dislokacija ulomaka koji zahvaćaju proliferacijsku zonu te je zbog toga nužna pravovremena repozicija. Prvi je mehanizam vjerojatno uzrok povremene pojave preranog zatvaranja ploče u frakturama tipa SH-1 i SH-2. Kod tipova SH-3 i SH-4 s dislokacijom većom od 2 mm ide se na otvorenu repoziciju ne bi li se uspostavio pravilan anatomske odnos fragmenata i proliferacijske zone ploče. (29)

U modernoj kirurgiji sve se više naglašava atraumatski pristup u zbrinjavanju frakture. Strukture gležnja okružene su malom količinom okolnog mekog tkiva, a vaskularizacija je osjetljiva. Zbog navedenoga danas postoje jasne indikacije otvorenog kirurškog pristupa – vanjski prijelomi, neurovaskularna kompromitiranost,

intraartikularna fraktura s dislokacijom ulomaka 2 mm i više, ekstraartikularna fraktura s dslokacijom 3 mm ili više. (12,29,31)

U liječenju fraktura epifizne ploče distalne tibije nužno je osigurati anatomske odnose, a time i osigurati funkciju talokruralnog zgloba. Svako operativno liječenje nosi rane i kasne kirurške komplikacije. Kada se radi o epifiznoj ploči rasta dodatna je komplikacija i kirurška manipulacija pločom te nepovoljan utjecaj na već oštećenu germinativnu zonu. Stoga se u fraktura epifizne ploče kirurški pristup koristi samo kod navedenih jasnih indikacija.

4. CILJ RADA

Cilj diplomskoga rada je epidemiološkom studijom načiniti deskriptivnu statistiku pojavnosti ozljeda epifizne ploče rasta u zagrebačke djece. Posebna pozornost istraživanja je usmjerena na mehanizme i načine stradavanja djece, prema životnoj dobi i aktivnostima koja su prethodili ozljedi. Kako su komplikacije ovih fraktura teške, pažnju treba usmjeriti na pravovremenu prevenciju.

5. BOLESNICI I METODE

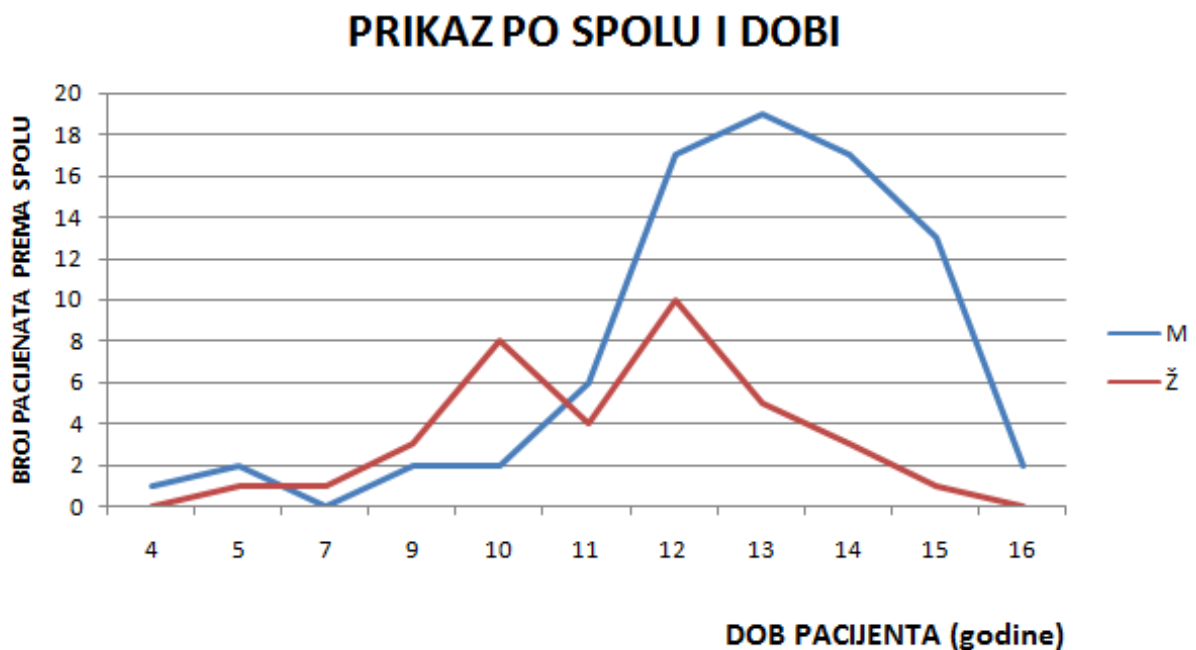
Retrospektivno je analizirano 197 zagrebačke djece liječenih u vremenu 1.1. 2010 - 1.1.2017. zbog frakture distalne epifize tibije. Radi nepotpunih podataka (izostanak podataka u medicinskoj dokumentaciji) iz studije je isključeno 80 djece. Od ukupno 117 djece, 37 ih je liječeno u Kliničkom bolničkom centru Zagreb, a 80 na Klinici za dječje bolesti Zagreb. Uvidom u individualnu arhiviranu medicinsku dokumentaciju (bolnički informacijski sustav) izvađeni su te u obliku tablice priređeni slijedeći podatci: dob i spol pacijenta, vrijeme nastanka ozljede i vrijeme prijema pacijenta, šifra uputne dijagnoze, postojanje pridruženih ozljeda, strana frakture, postojanje i vrsta pomaka (LL/AP), uzrok ozljede, Salter-Harris klasifikacija, postupak liječenja te vrijeme trajanja imobilizacije u danima. Uzroci ozljede šifrirani su prema MKB 10 klasifikaciji, a prema kojoj su također radi lakše grupacije i obrade podataka određene i šifre mjesta te šifre aktivnosti. Statistička obrada i prikaz dobivenih podataka učinjeni su pomoću funkcija računalnog programa Microsoft Office Excel 2013.

6. REZULTATI

6.1. DOB I SPOL

Od ukupno 117 djece njih 81 (69,2%) činili su dječaci, a 36 (30,8%) djevojčice. Frakturu lijeve noge imalo je 65 (55,6%), a desne 52 (43,4 %) djece. Niti jedno dijete nije imalo obostrane frakture. Prosječna dob je 12,3 godina, dječaka 12,7 a djevojčica 11,2 godina. Pojavnost fraktura prema spolu i životnoj dobi prikazan je na grafikonu 1. Najmlađi pacijent bio je četiri godine star dječak, dok je najstarijemu bilo 16. Najmlađa djevojčica imala je pet, a najstarija 15 godina.

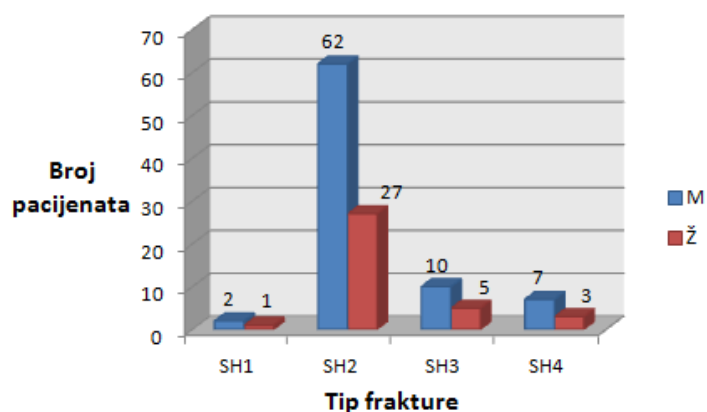
U ukupnom je uzorku 65 (55,6%)fraktura lijeve noge, a 52 (44,4%) desne. Dječaci su lijevu nogu lomili u 42 slučaja, desnu u 39. Kod djevojčica se o lijevoj strani radilo u 23 (63,8%) slučaja, a o desnoj u 13 (36,2 %).



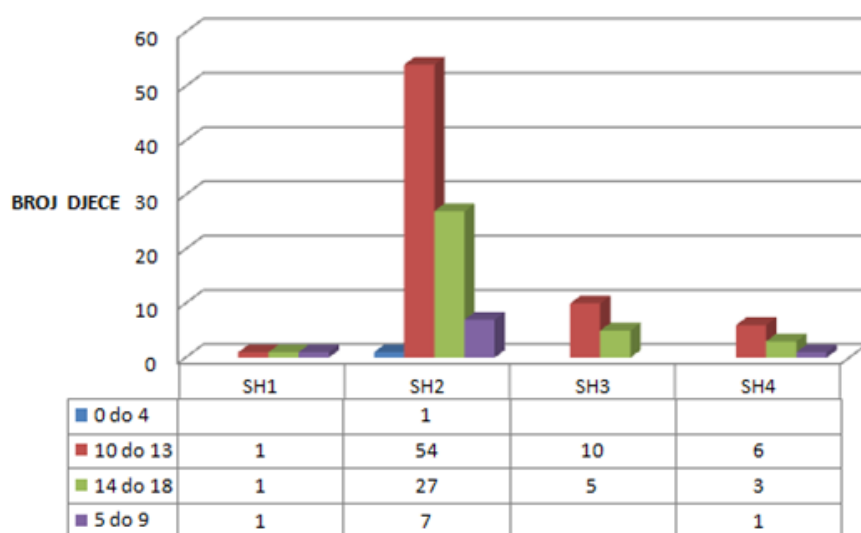
Grafikon 1. Prikaz učestalosti fraktura prema dobi i spolu djeteta (M=dječaci, Ž=djevojčice)

6.2. SALTER-HARRIS KLASIFIKACIJA

Od 117 fraktura, SH-2 je imalo 89 (76,1%), SH-3 15 (12,8%), SH-4 10 (8,5%), SH-1 troje djece te niti jedan SH-5 tip. Učestalost je pojedinih SH tipova fraktura podjednakoga obrasca u oba spola, što je prikazano grafikonom 2. U adolescenata (12 i 15 godine života) je zabilježilo 12 (80%) od ukupno 15 SH-3 tipa frakture, te 8 (80%) od ukupnih 10 SH-4 tipa frakture.



Grafikon 2. Pojavnost SH tipova frakture prema spolu (M=dječaci, Ž=djevojčice)



Grafikon 3. Pojavnost SH tipova frakture prema dobnim skupinama

Djecu smo po životnoj dobi podijelili u četiri skupine. Učestalost je fraktura prema dobnim skupinama prikazana grafikonom 3. Od ukupnog broja djece njih 95 (80,3%) primljeno je u prvih pet sati od ozljede. Razdoblje dolaska i prijema podijelili smo u četiri grupe, a detaljan je prikaz dan u tablici 6.

Tablica 6. *Grupe prema vremenu dolaska od trenutka ozljeđivanja*

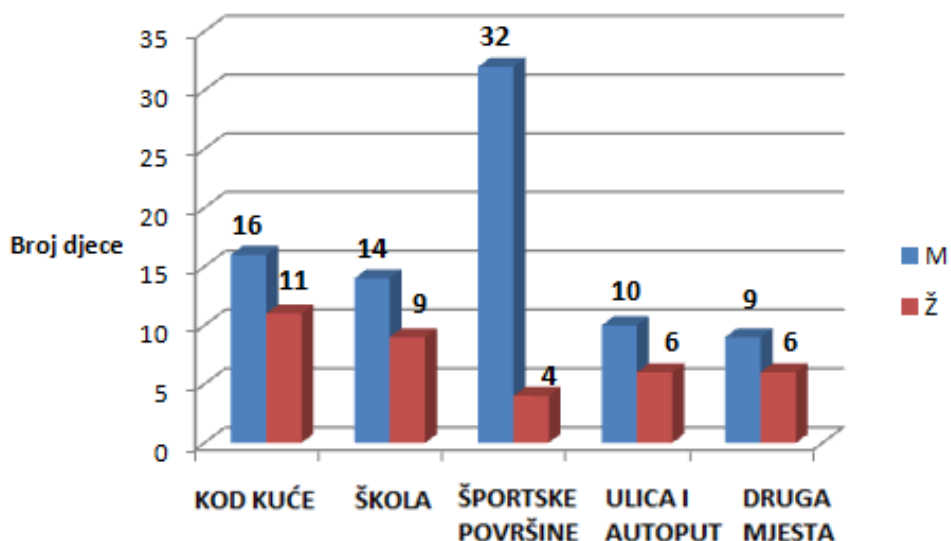
Vrijeme od ozljede do prijema	< 1h	1-5h	6-24	> 24h
Broj prijema	21	74	4	7
(%)	17,9	62,4	12%	7,7

6.3. NAJČEŠĆI UZROCI

Tablica 7. *Prikaz učestalosti mehanizma nastanka ozljede prema MKB 10 i spolu*

Šifra prema MKB 10	Dječaci	Djevojčice	Ukupno
W01 Pad na istoj razini prilikom okliznuća, spoticanja ili posrtanja	39	19	58
W02 Pad prilikom klizanja, skijanja, koturaljkanja ili „daskanja“ (skateboarding)	6	6	12
W51 Udaranje ili nalijetanje na drugu osobu	10	0	10
W31 Ozljeđivanje drugim i nespecificiranim strojevima	4	4	8
W03 Drugi pad na istoj razini prilikom sudaranja ili guranja s drugom osobom	4	2	6
V18 Vozač vozila na pedale ozlijeđen u nezgodi bez sudara tijekom prijevoza	5	0	5
W00 Pad na istoj razini na ledu ili snijegu	1	2	3
W10 Pad na stubištu ili sa stubišta ili stuba	2	1	3
V03 Pješak ozlijeđen u sudaru s automobilom, vozilom za dostavu ili kombijem	0	2	2
W13 Pad sa zgrade, iz ili kroz zgradu ili konstrukciju	1	1	2
W17 Drugi pad s jedne razine na drugu	2	0	2
V23 Vozač motocikla ozlijeđen u sudaru s automobilom, vozilom za dostavu ili kombijem	1	0	1
V43 Osoba u automobilu ozlijeđena u sudaru s automobilom, vozilom za dostavu ili kombijem	1	0	1
W14 Pad sa stabla	1	0	1
W18 Drugi pad na istoj razini	1	0	1
W20 Pogođenost bačenim, ispaljenim ili padajućim predmetom	0	1	1
W21 Sudaranje s predmetom iz športske opreme ili udaranje njime	1	0	1
Ukupno	81	36	117

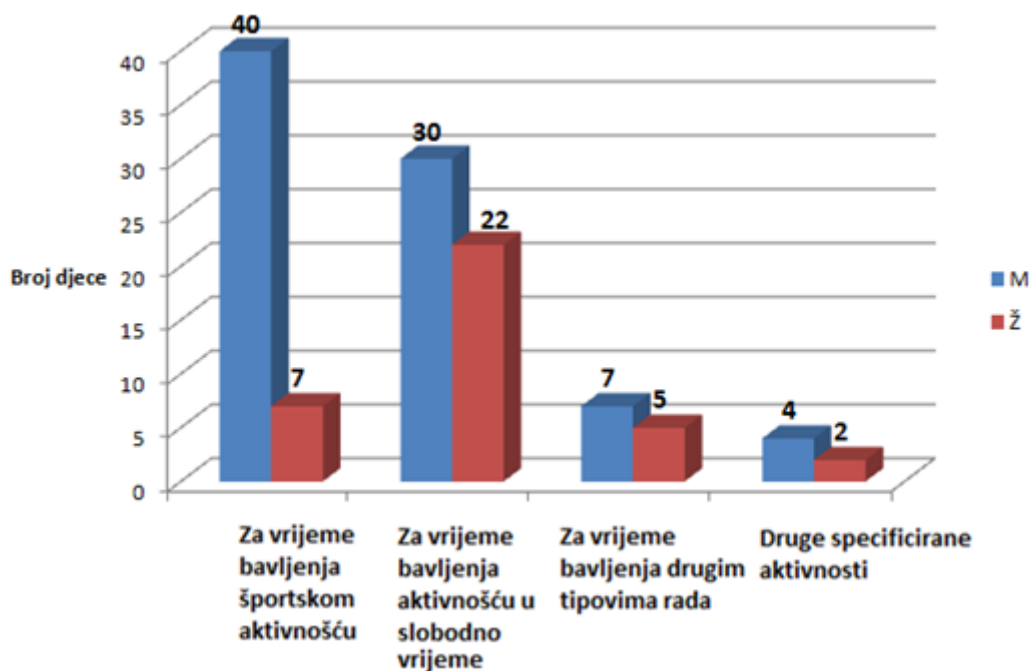
Prema mehanizmima ozljede u 86 (73,5 %) djece ozljeda je uzrokovana padovima Udaranje ili nalijetanje na drugu osobu bilo je uzrokom u devet slučajeva (7,7%), a ozljeđivanje drugim napravama u osam (6,8 %), od čega trampolinom u njih četiri (3,4 %). Detaljan prikaz svih mehanizama prikazan je u tablici 7.



Grafikon 4. Učestalost mjesta (MKB 10) prema spolu (M=dječaci, Ž=djevojčice)

Od svih ozljeda koje su zadobili dječaci, njih 32 (39,5%) nastale su na športskim površinama, a kod kuće njih 16(19,8%). Od ukupnih su ozljeda djevojčice kod kuće zadobile njih 11 (30,6%) te u školi 9 (25%). Podaci o učestalosti mjesta nastanka fraktura prikazani su u grafikonu 4.

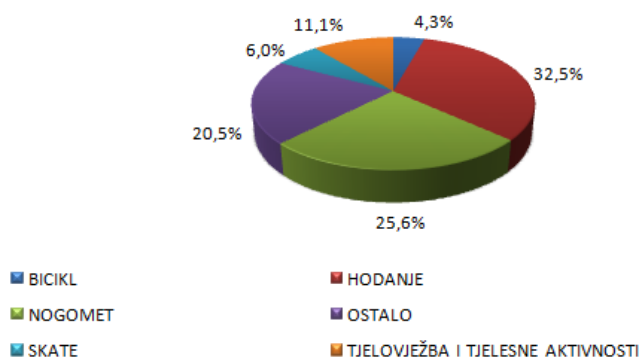
Među ukupno 36 športskih površina u 29 (80,6%) slučajeva radilo se o nogometnom igralištu.



Grafikon 5. Učestalost aktivnosti (MKB 10) prema spolu (M=dječaci, Ž=djevojčice)

Od ukupnog broja ozljeda 52(44,4%) su nastale su za vrijeme bavljenja aktivnošću u slobodno vrijeme, a 47(40,2%) za vrijeme sportskih aktivnosti.

NAJČEŠĆE AKTIVNOSTI ZA VRIJEME NASTANKA OZLJEDE



Grafikon 6. Raspodjela najčešćih aktivnosti za vrijeme nastanka ozljeda

U 38 (32,5%) slučajeva ozljeda se dogodila tijekom hodanja u vidu uganuća, poskliznuća, spoticanja ili krivoga stajanja na stopalo, a u 30(25,6%) za vrijeme nogometne utakmice. Od 30 ozljeda nastalih za vrijeme nogometne utakmice, njih se

26 (86,7%) dogodilo za vrijeme izvanškolskih športskih aktivnosti, a samo 4(13,3%) u školi (tzk).

Od svih ozljeda nastalih aktivnostima tjelovježbe i rekreacije bilo je 13(7,3%), skateboardanjem u 7(6%), a nezgoda s biciklom bilo je 5(4,3%) (grafikon 6).

Od 30 ozljeda nastalih tijekom nogometnih utakmica padova na istoj razini bilo je 17 (56,7%), udaranja ili nalijetanja na suigrača 9(30%) i padova prilikom sudaranja ili guranja s drugom osobom kojih je 4(13,3%).

6.4. UČESTALOST POMAKA I TERAPIJA

Pomak ulomaka zabilježen je u 62,4% slučajeva. O LL pomaku radilo se u 59 (80,8%) slučajeva, a o AP u njih 14 (19,2%).

Tablica 8. *Pojavnost pomaka prema Salter-Harris tipovima frakture*

Tip frakture	Sa pomakom	Bez pomaka	Ukupno
SH-1	2	1	3
SH-2	53	36	89
SH-3	8	7	15
SH-4	10	0	10
SH-5	0	0	0
Ukupno	73	44	117

Zatvorena je repozicija uz imobilizaciju (provedena u općoj anesteziji) učinjena u 55 slučajeva (46,2%), samo imobilizacija u 43 (37,6%), a otvorena repozicija i osteosinteza u 19 (16,2%) slučajeva. Otvorenu se repoziciju učinilo u osam SH-2 tipova frakture, sedam SH-4 i u četiri SH-3 tipa. Nije zabilježen niti jedan SH-1 tip frakture s potrebom otvorene repozicije.

6.5. PRIDRUŽENE OZLJEDE

Izolirana se fraktura tibije bez pridruženih ozljeda nalazi u 69 (59%) slučajeva. Fraktura istostrane fibule nađena je u 44 slučaja (37,6%). Niti u jednoga pacijenta nije nađena fraktura fibule obostrano niti fraktura fibule druge strane. U dva se slučaja radilo o pacijentu s politraumom, u jednoga s minimalnom avulzijom ruba navikularne kosti te u jednoga s frakturom 2. i 3. metatarzalne kosti. U izoliranih fraktura tibije radilo se samo imobilizaciju u 35(50,8%) slučajeva, zatvorenu repoziciju i imobilizaciju u 27(39,1%), a otvorenu repoziciju u njih 7(10,1%). Kod pridruženih istostranih fraktura fibule 36(81,8%) ih je bilo s pomakom, a 8(18,2%) bez pomaka.

Frakture tibije sa pridruženom istostranom frakturom fibule sanirane su u 27(61,4%) slučajeva zatvorenom repozicijom i imobilizacijom, u 10 (22,8%) otvorenom repozicijom, a u 7(15,8%) samo imobilizacijom.

6.6. IMOBILIZACIJA I USPJEŠNOST TERAPIJSKOG POSTUPKA

Prosječno trajanje imobilizacije iznosilo je 36,2 dana, u djevojčica 36,1 dan, a u dječaka 36,4. U 69 (59%) slučajeva imobilizacija je uklonjena između 31. i 40. dana. U 30 (25,7%) slučajeva imobilizacija je uklonjena nakon 41. dana od nastanka ozljede. Prosjek trajanja imobilizacije prema svakom od tipova SH klasifikacije dan je u tablici 9.

Tablica 9. *Prosjek trajanja imobilizacije prema SH klasifikaciji*

Tip frakture prema Salter-Harrisu	SH-1	SH-2	SH-3	SH-4
Prosjek trajanja imobilizacije (dani)	37,3	36,3	35,5	36,2

Od 117 djeteta njih 114 zbrinuto je u prvom aktu, a u troje je bio potreban i drugi akt liječenja.

7. RASPRAVA

Prema analizi skupine od 117 djece, dječaci su ozljeđivani 2,3 puta češće od djevojčica. Najveća pojavnost prijeloma je u dječaka 11. do 15. godine života (prosječna dob 12,7 godina). U djevojčica se pak može vidjeti bimodalna raspodjela. Najveća je učestalost u 10 i 12 godini života, a prosječna je dob 11,2 (grafikon 1). S obzirom na ranije sazrijevanje i zatvaranje epifiznih ploča u djevojčica, ovakav obrazac raspodjele prema spolu i dobi za očekivati je. Djevojčice s ovim frakturama u prosjeku su 1,5 godinu mlađe, a identičan podatak u svojoj studiji na 2.650 djece o frakturama epifiznih ploča dobili su i Man i sur. (1990.). (32) U ukupnom su uzorku nešto češće frakture lijeve noge (55,6%). Dječaci podjednako ozljeđuju lijevu i desnu nogu, dok djevojčice znatno češće lijevu (63,8%). Prema učestalosti dominira SH-2 tip frakture (76,1%) koji se u dječaka i u djevojčica pojavljuje šesterostruko češće nego li slijedeći po učestalosti SH-3 tip frakture. Sličnu raspodjelu učestalosti SH fraktura nalaze i Schurz i sur. u studiji fraktura distalne epifizne ploče tibije na 376 djece. Najčešći tip frakture također je SH-2 (67,2%), slijedi SH-3 (15,5%) te SH-4 (3,5%) koji je dvostruko češći u našem uzorku djece. Također na svom uzorku nisu zabilježili niti jednu SH-5 frakturu. (33)

Kako je zabilježeno samo troje djece sa SH-1 tipom frakture, o učestalosti ovoga tipa frakture ne možemo dobiti statistički značajne zaključke (grafikon 2). Čak 80% svih SH-3 i SH-4 fraktura zabilježeno je u adolescenata između 12 i 15 godina, za koje i jesu karakteristični ovi prijelazni tipovi fraktura. Podijeljeno prema dobnim skupinama, najmanje je fraktura u dobi do četiri godine, gdje je zabilježen samo jedan pacijent. Ovaj podatak korelira sa činjenicom kako je periost mlađe djece deblji i otporniji na frakture epifize. Njih većina, 71 (60,1%) u skupini je između 10 i 13 godina. Iza 14. godine dvostruko je manje ovih fraktura (grafikon 3).

Većina je pacijenata zaprimljena na odjel u roku 5 sati od ozljeđivanja, točnije njih 80,3% (tablica V). Ovako visok postotak poželjan je, imajući na umu dulju vremensku razliku kao čimbenik rizika kasnijih komplikacija. Također govori u prilog pravovremenog reagiranja roditelja/skrbnika te dobro organiziranog djelovanja Zavoda za hitnu medicinu Zagrebačke županije.

Prema mehanizmu nastanka padovi čine čak 73,5% svih uzroka. Među svim padovima onaj na istoj razini prilikom okliznuća, spoticanja ili posrtanja daleko je najčešći (67,4%), dok se na drugom mjestu nalaze padovi prilikom klizanja, skijanja ili vožnje skateboard-a (13,9%). Dječaci se značajno češće ozljeđuju za vrijeme sportskih aktivnosti, čak dvostruko češće nego kod kuće. Trećina svih ozljeda u dječaka dogodila se za vrijeme nogometne utakmice. Kao uzroci za vrijeme nogometne utakmice padovi su trostruko češći nego udaranja i nalijetanje na suigrača. Nogomet kao mehanizam ozljede u dječaka dogodio se u većini slučajeva na prostorima športskih i atletskih površina, dok samo u manjem broju slučajeva u okviru školske nastave. Djevojčice se podjednako ozljeđuju kod kuće i u školi, a čak pet puta više nego li na športskim površinama (grafikon 5). Za razliku od dječaka kod kojih se polovina ozljeda događa za vrijeme bavljenja športskim aktivnostima u vidu treninga, dvije trećine ozljeda u djevojčica događaju se tijekom aktivnosti u slobodno vrijeme, najčešće hodanja i igre.

Pojednostavljenim prikazom najčešćih aktivnosti za vrijeme ozljeđivanja, njih se trećina događa tijekom hodanja u vidu uganuća, okliznuća, spoticanja ili krivoga stajanja na stopalo, a druga trećina za vrijeme nogometnih utakmica. Iako se kao mehanizam ozlijede u stranoj literaturi često navodi skateboard, o ovim se nezgodama radilo samo u sedam slučajeva. Najčešći mehanizmi nastanka ovih fraktura uvelike se razlikuju od mehanizama navedenih u stranih autora, posebice područja SAD-a. Prema Barmada i sur. (2003.) Dječjeg Bolničkog Centra u San Diegu u većine se djece radilo o nespecificiranim padovima (25%). (34) Na drugom je mjestu aktivnost skateboard-anja sa visokih 16,3%. Nogomet je iznosio 12%, a američki nogomet (eng. soccerball) 7,6%, što čini veliku razliku prema nogometu kao uzroku trećine ovih fraktura u naše djece. Među čestim su uzrocima i nesreće motornim vozilima (12%), dok je u našem uzorku zabilježen samo jedan ozlijeđeni vozač motocikla. Ove razlike među mehanizmima nastanka ozljede može se objasniti socio-kulturološkim razlikama i navikama djece područja Zagreba i okolice i San Diega, Kalifornije.

Pomak ulomaka zabilježen je u većini slučajeva (62,4%) pri čemu se uglavnom radilo o LL pomaku (80%). Kod SH1 tipa frakture radilo se u svega dva slučaja pomaku. Najčešći tip terapijskoga pristupa bila je zatvorena repozicija uz imobilizaciju (provedena u općoj anesteziji) i to u 46,2% slučajeva, zatim imobilizacija u 37,6% te

otvorena repozicija i osteosinteza u 16,2% slučajeva. Mizuta i sur. u svojoj su studiji zabilježili drugačiji odnos terapijskih metoda kod frakture distalne epifize tibije. Kao najčešću metodu navode imobilizaciju (66,7%), zatim zatvorenu repoziciju (21,2%) te najrjeđe otvorenu repoziciju osteosintezom (12,1%).(35) Promatrajući potrebu za otvorenom repozicijom, u podjednakom se broju slučajeva radilo o SH-2 i SH-4 tipu frakture (svaki ~ 40%), a dva puta rjeđe o SH-3 tipu frakture. Nije zabilježen niti jedan SH-1 tip frakture s potrebom otvorene repozicije.

U većini fraktura distalne epifize tibije nije se nalazilo pridružene ozljede (59%). Najčešća pridružena ozljeda svakako je fraktura istostrane fibule (37,6%). U dva slučaja radilo se o politraumi gdje se išlo na otvorenu repoziciju. Kod izoliranih fraktura tibije najčešće je bila dostatna imobilizacija, dok se kod pridružene frakture istostrane fibule češće radilo o frakturi s pomakom (81,9%) koja je zahtijevala repoziciju ulomaka. Frakture tibije sa pridruženom istostranom frakturom fibule sanirane su u većini slučajeva repozicijom i imobilizacijom (64,1%), od čega gotovo petina otvorenom repozicijom.

Prosječno trajanje imobilizacije iznosilo je 36,2 dana, bez veće razlike u odnosu na spol. Svakom skidanju imobilizacije te ponovnom opterećenju noge prethodio je klinički pregled kirurga uz kontrolni rendgen. Imobilizacija se najčešće skidala između 31. i 40. dana od nastanka ozljede, a gotovo trostruko rjeđe nakon tog perioda. Raščlambom pacijenata prema SH tipu frakture dobiveni su podatci prema kojima se nešto kraće razdoblje imobilizacije vidi kod SH-3 (-0,7 dan), a nešto dulje kod SH-1 tipa frakture (+1,1 dan). Kratkoročno gledano od 117 pacijenata terapijske su opcije bile uspješne u prvom aktu liječenja u 114 pacijenata. U troje pacijenata sa SH-2 tipom frakture bilo je potrebno ponoviti postupak ili promijeniti način liječenja. Za dugoročniju procjenu, uspješnost srastanja frakture i eventualne posljedice na rast ekstremiteta potrebno je kroz period od nekoliko godina napraviti novo istraživanje na analiziranom uzorku djece.

8. ZAKLJUČAK

Na sedmogodišnjem uzorku od 117 zagrebačke djece s prijelomom distalne epifize tibije, vidimo kako su dječaci 2,3 puta ugroženiji za nastanak ove ozljede nego djevojčice. Pretežito nastaju za vrijeme športskih aktivnosti, posebice nogometa. Golemom većinom radi se o padovima (73,5%). U djevojčica se češće radilo o ozljedama zadobivenim za vrijeme aktivnosti slobodnoga vremena, najčešće kod kuće i u školi, većinom nastalih padovima u istoj razini. Padovi prilikom rolanja i skateboard-a podjednako često uzrokuju prijelome i u dječaka i djevojčica. Padovi na ledu nešto su češći u djevojčica, a udaranje ili nalijetanje na drugu osobu isključivo je mehanizam u ozlijeđenih dječaka. Daleko najčešće u zagrebačke djece nastaju SH-2 tip prijeloma (76,1%), dok se nešto rjeđe vide SH-3 i SH-4 te najrjeđe SH-1 tip. Niti u jednoga od ukupno 117 djece nije zabilježena fraktura tipa SH-5. Većina je SH-3 i SH-4 tipova fraktura zabilježena između 12. i 15. godine starosti. Kod sportova čija oprema fiksira zglob gležnja poput primjerice skijanja i rolanja frakture su distalne epifizne ploče tibije vrlo rijetke (2,6%), za razliku od nogometa (25,6%) i skateboard-a (6%). Većina fraktura distalne epifizne ploče tibije bila je izolirana (59%), dok se kao najčešća pridružena ozljeda pojavljivala fraktura istostrane fibule (37,6%).

Gledano po životnoj dobi, ozljede nastaju prvenstveno u školske djece i adolescenta, a u predškolskoj dobi sporadično. Iako u svjetskoj literaturi ponekada spominjana i kao *skateboard ozljeda* u uzorku od 117 djece iz Zagreba i okolice fraktura se distalne epifize tibije prije može prozvati nogometnom ozljedom ili pak ozljedom nepažljivog hodanja. Mogućnost bolje prevencije mogla bi se postići osiguravanjem odgovarajuće obuće i sportske opreme koja bi eventualno smanjila rizik najčešćih mehanizama povreda. S obzirom na najveću učestalost nogometnih ozljeda izvan okvira školske nastave, preventive aktivnosti treba usmjeriti na osmišljavanje mjera stručnog nadzora dječjih sportskih rekreacijskih aktivnosti.

9. LITERATURA

1. Chapman J, Cohen J. Overview of tibial fractures in children. UpToDate; 2016. - [ažurirano 11.08.2016.; pristupljeno 20.03.2017]. Dostupno na: <https://www.uptodate.com/contents/overview-of-tibial-fractures-in-children>
2. Platzner W. Priručni anatomske atlas. Prvi svezak: Sustav za pokretanje. 10.izd. Zagreb: Medicinska naklada; 2011. str.202.
3. Peterson C, Peterson H. Analysis of the incidence of injuries to the epiphyseal growth plate. J Trauma. 1972;12(4):275-81.
4. Singh V. General Anatomy. 2. izd.Indija: Elsevier; 2015. str. 77-81.
5. Gilbert SF. Developmental Biology. 6. izd. Massachusetts: Sinauer Associates, Inc.;2000. str. 403-8.
6. Rosenbaum AJ, DiPrea JA, Uhl RL. Review of distal tibial epiphyseal transitional fractures. Orthopedics. 2012;35(12):1046-9.
7. vonLaer L. Pediatric Fractures and Dislocations. 4. izd. Stuttgart-New York: Thieme; 2010. str. 389-405.
8. Cepela DJ, Tartaglione JP, Dooley TP, Patel PN. Classification in brief: Salter-Harris classification of pediatric physeal fractures. Clin Orthop Relat Res. 2016;474:2531-7.
9. Mathison DJ, Agrawal D. General principles of fracture management: Fracture patterns and description in children. UpToDate; 2017. – [ažurirano 17.07.2017.; pristupljeno 24.07.2017.] Dostupno na: <http://www.uptodate.com/contents/general-principles-of-fracture-management-fracture-patterns-and-description-in-children>
10. Martino F, Defilippi C, Caudana R. Imaging of pediatric bone and joint trauma. 1. izd. Italija: Springer-Verlag; 2009. str. 15-24.
11. Burdan F, Szumilo J, Korobowicz A et al. Morphology and physiology of the epiphyseal growth plate. Folia Histochem Cytobiol. 2009;47(1):5-16.
12. Rammelt S, Godoy-Santos AL, Schneiders W, Fitze G, Zwipp H. Foot and ankle fractures during childhood: review of the literature and scientific evidence for appropriate treatment. Rev Bras Ortop. 2016;51(6):630-9.
13. Shim KS. Pubertal growth and epiphyseal fusion. Ann Pediatr Endocrinol Metab. 2015;20(1):8-12.
14. Emons J, Chagin AS, Savendahl L, Wit JM. Mechanisms of growth plate maturation and epiphyseal fusion. Horm Res Paediatr. 2011;75(6):383-91.
15. Stevens DG, Boyer MI, Bowen CV. Transplantation of epiphyseal plate allografts between animals of different ages. J Pediatr Orthop. 1999;19(3):398-403.
16. vonPfeil D, DeCamp CE. The epiphyseal plate: physiology, anatomy and trauma. Compend Contin Educ Vet. 2009;31(8):1-11.

17. Wirth T, Syed MM, Rauer C, Suss D, Griss P, Syed S. The Blood Supply of the Growth Plate and the Epiphysis: A Comparative Scanning Electron Microscopy and Histological Experimental Study in Growing Sheep. *Calcif Tissue Int.* 2002;70:312-9.
18. Boutis K. Ankle fractures in children. UpToDate; 2016. – [ažurirano 06.07.2016.; pristupljeno 25. 04.2017.] Dostupno na: <https://www.uptodate.com/contents/ankle-fractures-in-children>
19. Sferopoulos NK. Classification of Distal Radius Physeal Fractures Not Included in the Salter-Harris System. *Open Orthop J.* 2014;8:219-24.
20. Dias LS, Tachdjian MO. Physeal Injuries of the Ankle in Children: Classification. *Clin Orthop Relat Res.* 1978;136:230-33.
21. American Academy of Orthopaedic Surgeons. Ankle fractures in children. OrthoInfo; 20. – [ažurirano 01.03.2012.; pristupljeno 15.05.2017.] Dostupno na: <http://orthoinfo.aaos.org/topic.cfm?topic=A00632>
22. Boutis K, Grootendorst P, Willan A et al. Effect of the Low Risk Ankle Rule on the frequency of radiography in children with ankle injuries. *CMAJ.* 2013;185(15):731–8.
23. Boutis K, vonKeyserlingk C, Willan A et al. Cost Consequence Analysis of Implementing the Low Risk Ankle Rule in Emergency Departments. *Ann Emerg Med.* 2015;66(5):455-63.
24. Henckel J, Richards J, Lozhkin K et al. Very low-dose computed tomography for planning and outcome measurement in knee replacement. The imperial knee protocol. *J Bone Joint Surg.* 2006;88(11):1513-18.
25. Lemburg SP, Lienthal E, Heyer CM. Growth plate fractures of distal tibia: is CT imaging necessary?. *Arch Orthop Trauma Surg.* 2010;130(11):1411-17.
26. Nenopoulos A, Beslikas T, Gigis I, Sayegh F, Christoforidis I, Hatzokos I. The role of CT in diagnosis and treatment of distal tibial fractures with intra-articular involvement in children. *Injury.* 2015;46(11):2177-80.
27. Nastavni Zavod za Hitnu Medicinu Grada Zagreba. Imobilizacija. 2016. – [ažurirano 07.05.2012.; pristupljeno 07.09.2017.] Dostupno na: <http://www.hitnazg.hr/prva-pomoc/imobilizacija>
28. Herring JA. Tachdjian's Pediatric Orthopaedics: From the Texas Scottish Rite Hospital for Children. 5. izd. Dallas, Texas: Elsevier Inc.; 2014. str. 1457. – 1475.
29. Cai H, Wang Z, Cai H. Surgical indications for distal tibial epiphyseal fractures in children. *Orthopedics.* 2015;38(3):189-95.
30. Bukvić N, Lovrić Z, Trninić Z. Traumatologija. Rijeka: E-knjiga; 2016. str. 642.-647. [ažurirano 01.12.2016.; pristupljeno 01.09.2017.] Dostupno na: https://bib.irb.hr/datoteka/848253.Trauma_final-1.pdf

- 31.** Gupta P, Tiwari A, Thora A, Gandhi JK, Jog VP. Minimally Invasive Plate Osteosynthesis (MIPO) for Proximal and Distal Fractures of The Tibia: A Biological Approach. *Malays Orthop J.* 2016;10(1):29-37.
- 32.** Mann DC, Rajmaira S. Distribution of physeal and nonphyseal fractures in 2,650 long-bone fractures in children aged 0-16 years. *J Pediatr Orthop.* 1990;10(6):713-6.
- 33.** Schurz M, Binder H, Platzer P, Schulz M, Hajdu S, Vecsei V. Physeal injuries of the distal tibia: long-term results in 376 patients. *Int Orthop.* 2010;34(4):547-52.
- 34.** Barmada A, Gaynor T, Mubarak SJ. Premature physeal closure following distal tibia physeal fractures: a new radiographic predictor. *J Pediatr Orthop.* 2003;23(6):733-9.
- 35.** Mizuta T, Benson WM, Foster BK, Paterson DC, Morris LL. Statistical analysis of the incidence of physeal injuries. *J Pediatr Orthop.* 1987;7(5):518-23.

10. ŽIVOTOPIS

Rođena sam 06. kolovoza 1992. u Požegi gdje sam završila OŠ Dobriše Cesarića te potom Opću gimnaziju u Požegi. U periodu 2011. – 2017. pohađam Medicinski fakultet Sveučilišta u Zagrebu. Tijekom studija bila sam demonstrator na katedri za Patofiziologiju te aktivno sudjelovala kao autor u pisanju članaka za Medicinar. Tečno govorim engleski, a služim se njemačkim jezikom.