

# Spontana ruptura jetre u trudnoći

---

Hadžić, Matija

Master's thesis / Diplomski rad

2017

Degree Grantor / Ustanova koja je dodijelila akademski / stručni stupanj: **University of Zagreb, School of Medicine / Sveučilište u Zagrebu, Medicinski fakultet**

Permanent link / Trajna poveznica: <https://um.nsk.hr/um:nbn:hr:105:047563>

Rights / Prava: [In copyright](#)/[Zaštićeno autorskim pravom.](#)

Download date / Datum preuzimanja: **2024-11-09**



Repository / Repozitorij:

[Dr Med - University of Zagreb School of Medicine Digital Repository](#)



**SVEUČILIŠTE U ZAGREBU  
MEDICINSKI FAKULTET**

**Matija Hadžić**

**Spontana ruptura jetre u trudnoći**

**DIPLOMSKI RAD**



**Zagreb, 2017**

**SVEUČILIŠTE U ZAGREBU  
MEDICINSKI FAKULTET**

**Matija Hadžić**

**Spontana ruptura jetre u trudnoći**

**DIPLOMSKI RAD**

Zagreb, 2017

Ovaj diplomski rad izrađen je na Zavodu za gastrointestinalnu kirurgiju, Klinike za kirurgiju, KBC-a Zagreb pod mentorstvom doc. dr. sc. Gorana Augustina, dr. med. i predan je na ocjenu u akademskoj godini 2016/2017.

Mentor rada: doc. dr. sc. Goran Augustin

## **Popis i objašnjenje kratica**

ALT- alanin aminotransferaza

APTV- aktivirano parcijalno tromboplastinsko vrijeme

AST- aspartat aminotransferaza

CTG- kardiokografija

HU- Hounsfieldova jedinica (Hounsfield unit)

LDH- laktat dehidrogenaza

MSCT- višeslojna kompjutorizirana tomografija (MultiSlice CT)

MR- magnetska rezonancija

PV- protrombinsko vrijeme

UZV- ultrazvuk

1.UVOD .....	1
2.INCIDENCIJA .....	3
3.ETIOLOGIJA.....	4
3.1 Preeklampsija .....	4
3.2 Eklampsija.....	5
3.3 HELLP sindrom .....	6
4. PATOGENEZA .....	8
5.KLINIČKA SLIKA.....	10
6.DIFERENCIJALNA DIJAGNOZA.....	12
7.DIJAGNOZA .....	15
7.1 Transabdominalni ultrazvuk:.....	16
7.2 Kompjutorizirana tomografija.....	18
7.3. Magnetska rezonancija.....	21
8.TERAPIJA .....	22
8.2. Angiografske metode .....	24
8.3 Kirurško liječenje .....	26
8.3.1 Inicijalna kontrola krvarenja .....	27
8.3.2 Packing jetre.....	28
8.3.3 Mesh wrapping.....	32
8.3.4 Hemostaza šavovima.....	33
8.3.4 Omentoplastika.....	34
8.3.6 Argonski koagulator .....	34
8.3.7 Resekcija jetre .....	35
8.3.8 Transplantacija jetre .....	35
9.PROGNOZA .....	37
10. ZAHVALE .....	38
11. LITERATURA.....	39
12. ŽIVOTOPIS .....	47

## **Sažetak**

Matija Hadžić

### **Spontana ruptura jetre u trudnoći**

Spontana rupturi jetre u trudnoći rijedak je klinički entitet. Predstavlja po život opasno stanje koje se najčešće javlja kao komplikacija preeklampsije, eklampsije odnosno HELLP sindroma. Većinom se ruptura jetre javlja kod višerodilja starijih od 30 godina, u trećem trimestru trudnoće ili unutar prvih 24 sata postpartalno. U 75% slučajeva riječ je o izoliranoj ozljedi desnog jetrenog režnja. Lijevo jetreno režanj zahvaćen je u 11% slučajeva dok je bilateralna ozljeda prisutna u 14% slučajeva rupturi jetre. Postoji široki spektar simptoma i znakova kojima se rupturi jetre u trudnoći može prezentirati. Kod određenih bolesnica prisutni su blaži simptomi poput bolova u epigastriju, mučnine, povraćanja, u usporedbi sa naglo nastalom hipotenzijom i hemoraškim šokom kod bolesnica u akutnoj fazi bolesti. Jedan od prvih opstetričkih postupaka kod rupturi jetre je hitno dovršenje trudnoće carskim rezom. Klasični Pfannenstiel rez nije prikladan jer ne omogućuje dobru vizualizaciju gornjeg abdomena. Za pristup u trbušnu šupljinu stoga se preporuča medijana laparotomija. Većina bolesnica s rupturom jetre u trudnoći zahtijeva kirurško liječenje. Najčešće primjenjivani postupci u liječenju trudnica s rupturom jetre su: 'packing' jetre, hemostaza šavovima, embolizacija jetrene arterije i transplantacija jetre. Zbog niske incidencije te visoke stope mortaliteta ovakvo stanje izazov je za svakog kliničara te zahtijeva preciznu i brzu dijagnostiku u kombinaciji s odgovarajućim modalitetima liječenja kako bi se osigurao najpovoljniji ishod za majku i fetus.

**KLJUČNE RIJEČI : jetra, ruptura, preeklampsija, carski rez, laparotomija, 'packing' jetre**

## Summary

Matija Hadžić

### Spontaneous liver rupture in pregnancy

Spontaneous hepatic rupture is a rare but life threatening condition of pregnancy that is mostly associated with preeclampsia, eclampsia, or a HELLP syndrome. In most cases, a liver rupture occurs in the third trimester of pregnancy or within the first 24 h postpartum. It occurs more often in the multiparous women above the age of 30. In 75 % of the cases, it develops as a solitary injury of the right liver lobe, in 11 % of the left liver lobe, and a bilateral injury in 14 %. There is a wide variation in the clinical presentation and severity of the symptoms and signs of hepatic hemorrhage/rupture. Some patients present with very mild symptoms such as epigastric pain, nausea and vomiting prior to sudden and massive circulatory collapse. If a rupture occurs during pregnancy, delivery of the fetus by caesarean section is one of the first steps. A classical Pfannenstiel incision is, however, not suitable because the entire abdominal cavity cannot be explored unless a second upper abdominal incision is made. A median laparotomy is therefore the recommended approach because it has the advantage of visualizing the entire abdominal cavity, speed of execution, and less blood loss. Surgical treatment includes liver packing, hepatorrhaphy, hepatic artery embolisation and liver transplantation. Due to the low incidence and high mortality rates worldwide, this condition requires clinical suspicion, diagnostic accuracy, precise timing and efficacy in therapeutic resource utilization to reduce its high mortality and to offer satisfactory results to both mother and newborn.

**KEY WORDS : liver, rupture, preeclampsia, caesarean section, laparotomy, liver packing**



# 1. UVOD

Ruptura jetre, kao posljedica beznačajne ili nikakve traume (spontana ruptura), spominje se u literaturi više od 100 godina. Prvi slučaj spontane rupture jetre opisao je Vesalius, ali ne postoji dobro dokumentirani zapis u arhivi, zbog čega godina publikacije ostaje nepoznata [1]. 1829. godine Andral je prikazao dva slučaja rupture jetre kao komplikaciju jetrenih novotvorina. Također, postoje nagađanja da je u ranije objavljenim radovima krvarenje iz želuca, nastalo kao posljedica jetrenih bolesti, pogrešno dijagnosticirano, te da je pozadina fatalnog ishoda u stvari ruptura jetre [1]. Prvi slučaj rupture jetre u trudnoći objavio je Abercrombie 1844. godine [2]. U svom detaljnom opisu prikazao je trudnicu u dobi od 35 godina koja je unatoč tada dostupnoj terapiji preminula 26 sati nakon vaginalnog poroda zdravog novorođenčeta. Uzrok smrti utvrđen je obdukcijom, gdje su nađene dvije laceracije jetrenog parenhima. Kao mogući uzrok rupture Abercrombie je predložio mehanizam u kojem intenzivne kontrakcije mišića trbušne stijenke za vrijeme trudova vrše kompresiju na već patološki promjenjenu jetru. Weingold i Thompson navode 21 slučaj rupture jetre u trudnoći u razdoblju od 1844. do 1958. godine. U sljedećih 6 godina opisano je u literaturi još 12 slučaja rupture jetre u trudnoći, od čega 5 u Sjedinjenim Američkim Državama, 2 u Francuskoj, te po jedan u Filipinima, Nizozemskoj, Čileu, Kolumbiji i Engleskoj što govori o ukupno 33 publicirana slučaja u razdoblju između 1844-1964 godine [3]. Devic i Beriel 1906., a kasnije Mazel 1914. godine predstavili su teoriju o patogenezi spontane jetrene rupture u trudnoći [4,5]. Novije spoznaje objavio je Rademaker [6]. Predložio je da se patogeneza rupture jetre prezentira kroz 4 stadija koji uključuju ishemiju, remodelaciju jetrenog parenhima, supkapsularni hematom i rupturu čahure. Također, utvrdio je da postoje brojni rizični čimbenici za nastanak rupture jetre, a ne samo trauma. U objavljenim radovima kao pozadina rupture jetre u trudnoći predlagana je arterijska hipertenzija, ali nemoguće je bilo prikupiti dovoljan uzorak koji bi tu tvrdnju odbacio ili prihvatio.

Prvi opširniji pregledni rad na temu rupture jetre u trudnoći objavili su Rinehart i sur [7]. U svom radu pretražili su literaturu u razdoblju 1960-1997. godine te prikupili 141 slučaj ruptore jetre u trudnoći. Uz rijetke iznimke, ruptura jetre javljala se kao komplikacija hipertenzije u trudnoći, prvenstveno preeklampsije (98 %), dok je u ostalim slučajevima uzrok ostao nepoznat. Vodeći simptomi kojima se ruptura jetre prezentirala u njihovom istraživanju bili su: bol u gornjem abdomenu, hipertenzija, te hemoraški šok. Novije rezultate dali su Vigil de Garcia i Ortega-Paz [8]. Sa 180 prikupljenih slučajeva potvrdili su Rademakerove rezultate o hipertenziji u trudnoći kao glavnom rizičnom čimbeniku za nastanak ruptore. Također, uočili su značajno smanjenje u pobolu u odnosu na radove objavljene prije 90-ih godina 20. stoljeća.

## 2. INCIDENCIJA

Većina opstetričara nije se susrela s ovakvom komplikacijom u trudnoći zbog izrazito niske incidencije. Do sada je u literaturi opisano svega tristotinjak slučajeva spontane rupture jetre u trudnoći, a dovode se u vezu s hipertenzivnim poremećajima, od kojih su najznačajniji preeklampsija, eklampsija i HELLP sindrom. Prema dostupnoj literaturi incidencija formiranog supkapsularnog hematoma jetre sa ili bez kapsularne rupture varira između 1/45,000-1/250,000 trudnoća [9]. Ruptura jetre nastaje u 1-2% svih trudnica s preeklampsijom, dok se kod razvijenog HELLP sindroma javlja se s učestalošću od 0-8-1.4% [10,11]. S druge strane, ruptura jetre u nekomplikiranoj trudnoći izrazito je rijetka. Turgut i sur. u svom retrospektivnom pregledu navode 8 slučajeva spontane ruptore jetre na 53,127 porođaja što govori o incidenciji od 1/6.640 trudnoća [12]. Većina tih pacijentica su višerodilje, s izraženom kliničkom slikom preeklampsije i eklampsije. Kao razlog tako značajno više incidencije u odnosu na dostupnu literaturu, oni navode činjenicu da je njihova klinika najveći tercijarni centar u regiji istočne i sjeveroistočne Turske, pa stoga se sve visokorizične trudnice na tom geografskom području ondje upućuju.

### **3. ETIOLOGIJA**

Bolesti jetre rijetke su u trudnoći. Dijele se na: a) bolesti uzrokovane trudnoćom i b) bolesti koje se pojavljuju simultano s trudnoćom, ali patofiziologija im nije povezana. Prvu skupinu čine bolesti vezane za hipertenziju u trudnoći: intrahepatička kolestaza u trudnoći, akutna masna jetra u trudnoći, preeklampsija/eklampsija i HELLP sindrom. U drugu skupinu jetrenih bolesti koje se javljaju simultano s trudnoćom uključujemo razne oblike žarišnih bolesti jetre, prvenstveno neoplazme. Iako izrazito rijetko, neke od najčešćih neoplazmi koje se mogu prezentirati kao ruptura jetre su: hemangiom, hepatocelularni adenom te hepatocelularni karcinom. U literaturi su opisani i slučajevi u kojima je ruptura jetre nastupila kao posljedica prekomjerne konzumacije kokaina za vrijeme trudnoće [13].

Budući da je arterijska hipertenzija najčešća bolest suvremenog društva, tako i hipertenzivni poremećaji u trudnoći značajno doprinose morbiditetu i mortalitetu majke i fetusa. Hipertenzivni poremećaji odgovorni su za više od 90% slučajeva rupture jetre u trudnoći [8], zbog čega će biti opisani u daljnjem tekstu.

#### **3.1 Preeklampsija**

Preeklampsija je multiorganski poremećaj specifičan za trudnoću. Javlja se u 3-10% trudnoća, te je vodeći uzrok majčina/fetalnog morbiditeta i mortaliteta u svijetu [14]. Među nosiocima povećanog rizika za nastanak preeklampsije na prvom su mjestu primigravide. U oko 2/3 slučajeva bolest nastaje u primigravida [15].

Osnovni klinički znak preeklampsije jest povišenje sistoličkog krvnog tlaka za 30 mmHg (3,9 kPa) i/ili dijastoličkog za 15 mmHg (1,9 kPa), u odnosu na normalne vrijednosti krvnog tlaka prije trudnoće ili u ranoj trudnoći. Sljedeći važan znak jest proteinurija od 300 mg/24 sata. Povišenom krvnom tlaku katkad prethode edemi. Retencija tekućine može se manifestirati kao brzi porast tjelesne mase, a porast koji je veći od 800 g/7 dana dana može upućivati na razvoj preeklampsije [15].

Dijagnostički su najvažniji edemi ruku i lica, za razliku od pretibijalnih edema koji nastaju kao posljedica hidrostatičkih mehanizama i česta su pojava u nekomplikiranoj trudnoći. Od ostalih kliničkih znakova i simptoma svakako treba spomenuti ascites i hidrotoraks, te uvećanje jetre. Kod trudnica s prisutnim edemima može se javiti napetost u rukama i nogama, te parestezije zbog retencije tekućine. Glavobolja, smetenost i hiperrefleksija ukazuju na slabiju cerebralnu perfuziju i mogući su pokazatelj konvulzija.

Tri su osnovne hemodinamičke promjene koje se pojavljuju istodobno s kliničkim znakovima preeklampsije. Hipertenzija, kao glavni simptom preeklampsije, primarno nastaje zbog povišenja perifernog vaskularnog otpora koji je rezultat arterijske i venske vazokonstrikcije. Drugo hemodinamičko obilježje smanjen je minutni volumen u usporedbi s normotenzivnom trudnoćom. I treće, u preeklampsiji se nalazi smanjeni ukupni volumen plazme kao posljedica povećane propusnosti endotela i transudacije plazme u intersticij [15]. Osim hemodinamičkih promjena u majke, jedno od glavnih obilježja preeklampsije je i utjecaj na fetus u vidu insuficijencije uteroplacentarnog krvotoka, te posljedični intrauterini zastoj u rastu.

### **3.2 Eklampsija**

Eklampsija označuje pojavu konvulzija u trudnica sa znakovima preeklampsije, a u odsutnosti drugih neuroloških simptoma. Eklamptični napadaj sastoji se od eklamptične konvulzije epileptiformnog tipa. Razlikuju se dvije faze. Prva je tonička faza generalizirane mišićne kontrakcije za vrijeme koje žena gubi svijest i postaje cijanotična. U toj fazi može biti prisutan opistotonus zbog snažne kontrakcije paravertebralne muskulature. Nakon prve toničke faze koja obično traje tridesetak sekundi, slijedi klonička faza koja je karakterizirana naizmjeničnim trzajevima mišića, a koja može trajati i do nekoliko minuta. Tijekom napadaja može doći do aspiracije želučanog sadržaja, ugriza za jezik ili do drugih ozljeda.

### 3.3 HELLP sindrom

HELLP sindrom pojavljuje se najčešće kao komplikacija preeklampsije, iako može biti i zaseban klinički entitet. Akronim je na engleskom jeziku, te označuje: H-haemolysis/hemolizu, EL-elevated liver enzymes/povišeni jetreni enzimi, LP-low platelet/ trombocitopenija. HELLP sindrom javlja se u 0,2-0,6% svih trudnoća, te u 4-12% trudnica s preeklampsijom [15].

Hemoliza koja se pojavljuje kod HELLP sindroma zapravo je mikroangiopatska hemolitička anemija, do koje dolazi zbog sekvestracije i destrukcije eritrocita pri prolasku kroz kapilare obstruirane fibrinskim čepovima. Povišene vrijednosti jetrenih enzima rezultat su opstrukcije jetrenog krvotoka na razini sinusoidnih kapilara. Takva opstrukcija u blažim slučajevima uzrokuje periportalnu nekrozu, dok u težim slučajevima mogu nastati intrahepatično krvarenje, supkapsularni hematoma ili čak ruptura jetre. Od rizičnih čimbenika važnih za nastanak HELLP sindroma svakako treba spomenuti multiparitet, dob višu od 25 godina, bijelu rasu, te loš perinatalni ishod u prethodnim trudnoćama [15].

HELLP sindrom obično nastaje tijekom trećeg trimestra trudnoće, iako u oko 10% trudnica može nastati prije 27. tjedna trudnoće. Antepartalnu prezentaciju obično ima 70% trudnica, dok se postpartalno HELLP sindrom pojavljuje u 30% trudnica, kada je početak simptoma tipično unutar prvih 48 sati postpartalno [15]. Načestći simptomi koji se javljaju su osjećaj opće slabosti, bol ili nelagoda u epigastriju, mučnina, povraćanje te glavobolja [16]. Od laboratorijskih nalaza trombocitopenija je najkonstantniji znak HELLP sindroma, pa takav nalaz treba pobuditi sumnju u svake pacijentice tijekom trudnoće. Serumske transaminaze mogu biti vrlo visoke, do 4000 U/L, ali blaža su povećanja tipičniji nalaz. Najbolji pokazatelj hemolize jest vrijednost serumskog haptoglobina, osobito ako je nalaz hematokrita unutar referentnih vrijednosti.

Koagulacijski testovi (pV, APTV, vrijednosti fibrinogena) obično su normalni, s time da pad fibrinogena ispod 3 g/L treba pobuditi sumnju na mogući nastanak diseminirane intravaskularne koagulopatije [15].

Danas se primjenjuju dvije klasifikacije HELLP sindroma. *Tennessee klasifikacija* temelji se prisutstvu abnormalnosti [15] :

- AST > 70 U/I
- LDH > 600 U/I
- broj trombocita < 100 000mm<sup>3</sup>

Prema Tennessee klasifikaciji razlikujemo *parcijalni HELLP sindrom* (prisutne jedna ili dvije abnormalnosti), te *kompletni HELLP sindrom* pri kojem su prisutne sve tri abnormalnosti. Kod bolesnica s kompletnim HELLP sindromom postoji povećani rizik za nastanak komplikacija, pa su stoga kandidati za hitan porođaj unutar 48 sati od početka simptoma.

*Mississippi-3* je druga klasifikacija HELLP sindroma, a temelji se na broju trombocita. Razlikujemo 3 stupnja [15]:

- *1.stupanj* - broj trombocita < 50x10<sup>9</sup> stanica/L
- *2.stupanj* - broj trombocita između 50-100x10<sup>9</sup> stanica/L
- *3.stupanj* - broj trombocita između 100-150x10<sup>9</sup> stanica /L

Vigil de Garcia i Ortega Paz prikazali su rezultate 180 bolesnica s rupturom jetre u trudnoći. HELLP sindrom, kao pozadina rupture jetre, prisutan je kod 147/180 trudnica. Prema njihovim rezultatima, drugi i prvi stupanj HELLP sindroma najčešće su zastupljeni. Kod 74/147 (50,34 %) trudnica, kao podloga rupture jetre u trudnoći, drugi je stupanj HELLP sindroma, a kod 60/147 (40,81%) trudnica prvi stupanj. Treći stupanj HELLP sindroma prisutan je kod 13/147 (8,84%) trudnica s rupturom jetre [8].

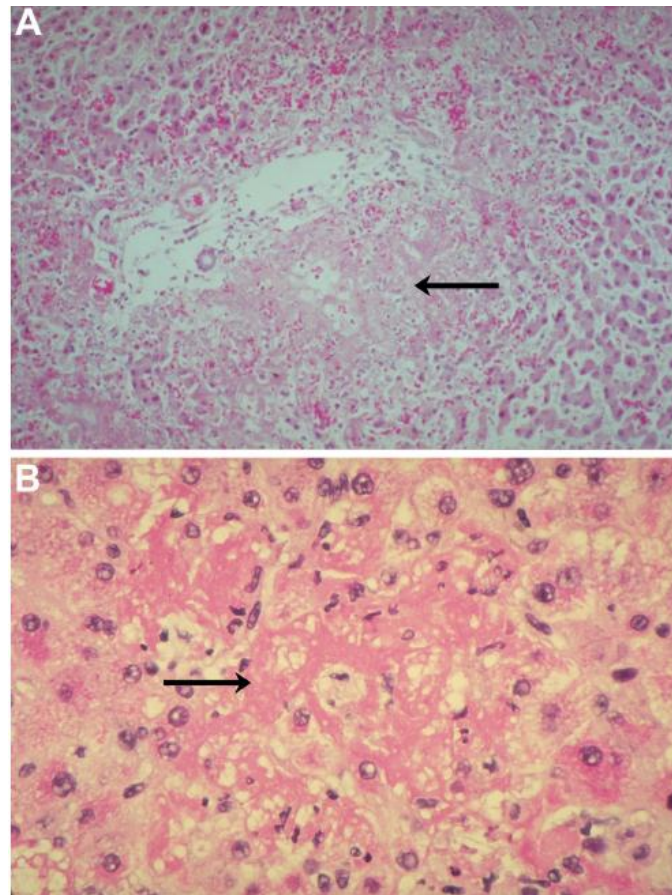
## 4. PATOGENEZA

Krvarenje unutar jetrenog parenhima ili ispod Glissonove čahure uzrok je ruptуре jetre u trudnoći. Patofiziološki slijed događaja koji dovodi do takvog ishoda uključuje ishemiju, perifernu hipervaskularizaciju (u sklopu remodelacije parenhima), rupturu novostvorenih krvnih žila, intraparenhimalni/supkapsularni hematoma i rupturu Glissonove čahure [6].

- Ishemija - povezuje se s prethodno prisutnom preeklampsijom ili eklampsijom koja dovodi do infarkcije jetrenog parenhima. Ishemija nastaje zbog depozita fibrina unutar sinusoidnih kapilara i periportalne nekroze (slika 1). Opstrukcija protoka kroz jetrene sinusoidne kapilare dovodi do distenzije jetrenog parenhima.
- Cikatrijska faza - nadovezuje se na ishemičnu fazu, a karakterizira je remodelacija jetrenog parenhima, te hipervaskularizacija. Zbog slabog kapaciteta tkiva za cijeljenje, koji nastaje kao posljedica dugotrajne intrahepatalne hipertenzije, proces cijeljenja nije u potpunosti moguć zbog čega dolazi do stvaranja supkapsularnog hematoma.
- Supkapsularni hematoma – karakterizira ga nakupljanje krvi ispod Glissonove čahure.
- Ruptura Glissonove čahure - označava 4. fazu, te dovodi do hemoragijskog šoka. Rupturu može potaknuti manja trauma, naglo postpartalno smanjenje intraabdominalnog tlaka, ponavljajuće hipertenzivne epizode ili pak pretjerana ekspanzija već formiranog supkapsularnog hematoma.



Drugi autori pak predlažu da do hepatocelularne nekroze, endotelne disfunkcije te intraparenhimalnog krvarenja dolazi zbog vazospazma, koji nastaje kao posljedica pojačane osjetljivosti sinusoidalnih kapilara na endogene i egzogene vazopresore u sklopu preeklampsije [17].

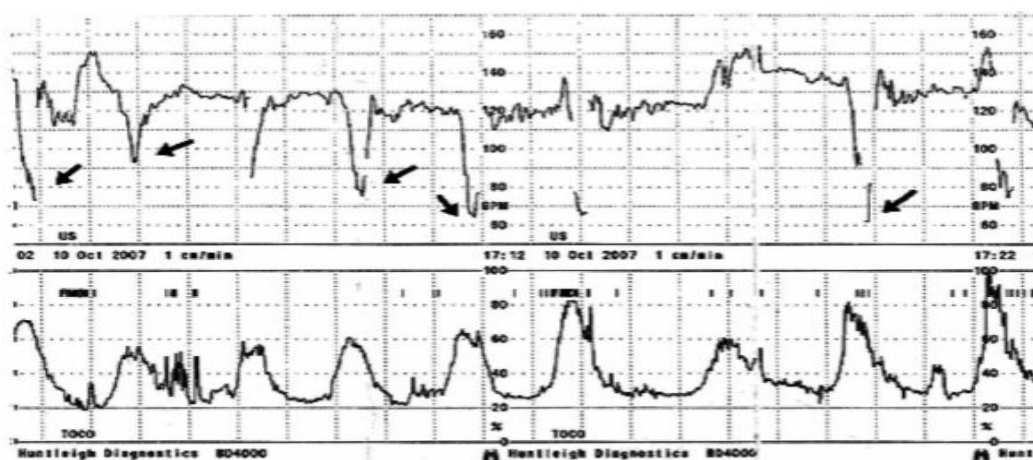


**Slika 1.** Histološka slika jetre kod HELLP sindroma [18]. (A) periportalno krvarenje i nekroza (B) depoziti fibrina unutar sinusoidnih kapilara

Postoje brojne teorije koje pokušavaju objasniti predispoziciju višerodilja za nastanak rupture jetre, prvenstveno iz razloga što se hipertenzivni poremećaji u trudnoći, od kojih su najvažniji preeklampsija, eklampsija i HELLP sindrom, uglavnom javljaju u prvorodilja. Neke od teorija govore o desenzibilizaciji retikuloendotelnog sustava jetre u prethodnim trudnoćama, što dovodi do pojačanog depozita fibrina unutar sinusoidnih kapilara, njihove opstrukcije, nekroze hepatocita te u konačnici jetrene ruptare [19,20].

## 5. KLINIČKA SLIKA

U većini slučajeva ruptura jetre javlja se u trećem trimestru trudnoće ili unutar prva 24 sata postpartalno. Javlja se češće u višerodilja iznad 30-te godine života [21]. U 75 % slučajeva riječ je o solitarnoj ozljedi desnog jetrenog režnja. Lijevi jetreni režanj zahvaćen je u 11% slučajeva, dok je bilateralna ozljeda prisutna u 14% slučajeva [22]. Presentacija bolesti ovisi o tome je li u podlozi prijeteća ruptura ili ruptura s hemoraškim šokom. Henny et al. opisali su simptomatologiju rupture jetre u trudnoći kroz dvije faze. [22]. Prva faza bolesti zapravo je **prodromalni stadij** koji može trajati i do mjesec dana, a u kojem dolazi do nakupljanja krvi ispod Glissonove čahure. Za vrijeme prodromalne faze često se javljaju nespecifični simptomi poput bolova u gornjem abdomenu, mučnine, povraćanja, glavobolje te lošeg općeg stanja. U sklopu prodromalnog perioda također mogu biti prisutni i znakovi preeklampsije. Nakon prodromalnog stadija slijedi **akutna faza** bolesti kada zapravo i dolazi do rupture. Za vrijeme akutne faze bolesti u vrlo kratkom vremenu dolazi do hipotenzije i hemoraškog šoka. Ukoliko takvo stanje ostane neprepoznato dolazi do gubitka svijesti te vrlo često i smrtnog ishoda. Klinički se u akutnoj fazi bolesti može naći distenzija abdomena, znakovi nadražaja peritoneuma i Kehrov znak, odnosno bol u vrhu ramena. Na CTG zapisu kucajevi čedinjeg srca pokazuju nagle deceleracije, a mogu i posve izostati (slika 2).



**Slika 2.** CTG zapis pokazuje fetalnu bradikardiju kao posljedica novonastale jetrene ruptore u pacijentice sa preeklampsijom [23]. Normalne vrijednosti 110-160 otkucaja.

Rinehart i sur. u svom radu dokumentirali su simptome i znakove koji se javljaju s najvećom učestalošću kod pacijentica sa rupturom jetre u trudnoći [24].

- Bol u gornjem abdomenu 69.5%
- Hipertenzija 65.6%
- Hipovolemijski šok 56%
- Mučnina povraćanje 24.8%
- Kehrov znak 20.5%
- Glavobolja 10.6%

Mnogi autori pak govore o trijasu simptoma karakterističnih za rupturu jetre u trudnoći: preeklampsija (hipertenzija, proteinurija, edemi), bolovi u gornjem abdomenu te naglo nastala hipotenzija i hemoraški šok [25]. Ovakav trijas simptoma, uz distenziju abdomena i pad vrijednosti hematokrita, predstavlja apsolutnu indikaciju za hitan kirurški zahvat.

## 6. DIFERENCIJALNA DIJAGNOZA

Budući da postoji mnoštvo patoloških stanja i bolesti koje se mogu prezentirati slikom akutnog abdomena za vrijeme trudnoće, a jednako tako postoji i razlika u terapijskom pristupu za svaki entitet, ovdje će biti prikazane sistematizirane tablice prema dostupnoj literaturi bazirane na najčešćim simptomima kojima se ruptura jetre u trudnoći prezentira. Prema Rademakerovu istraživanju najčešći simptom rupture jetre je bol u gornjem abdomenu [6]. Diferencijalna dijagnoza boli u gornjem abdomenu kod trudnica prikazana je u tablici 1.

**Tablica 1.** Diferencijalna dijagnoza boli u gornjem abdomenu kod trudnica [26].

<b>Ginekološki i opstetrički</b>	<ul style="list-style-type: none"><li>• Ruptura uterusa</li><li>• Ektopična trudnoća</li><li>• Torzija adneksa</li><li>• Ruptura adneksalne ciste</li></ul>
<b>Gastrointestinalni</b>	<ul style="list-style-type: none"><li>• Kolelitijaza, kolecistitis, kolangitis</li><li>• Hepatitis</li><li>• Pankreatitis</li><li>• Gastritis</li><li>• Želučani ulkus</li><li>• Crohnova bolest</li></ul>
<b>Kardiovaskularni</b>	<ul style="list-style-type: none"><li>• Inferiorni infarkt miokarda</li><li>• Perikarditis</li></ul>
<b>Genitourinarni</b>	<ul style="list-style-type: none"><li>• Pijelonefritis</li><li>• Nefrolitijaza</li></ul>
<b>Pulmonalni</b>	<ul style="list-style-type: none"><li>• Plućna embolija</li><li>• Pneumonija</li></ul>

Hemoraški šok i hipotenzija, uz bol u gornjem abdomenu, među najvažnijim su simptomima rupture jetre, naročito u akutnoj fazi bolesti. Kao posljedica rupture jetre u trudnoći može se javiti i hematoperitoneum (krv u trbušnoj šupljini). Međutim, zbog male incidencije istog, uključene su i diferencijalne dijagnoze hematoperitoneuma za opću populaciju jer uvijek postoji mogućnost da se dogodi novi slučaj, odnosno otkrije novi uzrok hematoperitoneuma u trudnoći koji do sada nije opisan u literaturi (tablica 2).

**Tablica 2.** Diferencijalna dijagnoza hematoperitoneuma u općoj populaciji [27].

<p><b>1. Bolesti jetre</b></p> <ul style="list-style-type: none"> <li>• Rupturirani adenom jetre, hemangiom, FNH</li> <li>• Rupturirani hepatocelularni karcinom, primarni angiosarkom</li> <li>• Ruptura metastatskih lezija</li> <li>• Benigne infiltrativne bolesti jetre, Amiloidoza</li> <li>• Ciroza jetre/portalna hipertenzija-ruptura intraperitonealnih varikoziteta</li> <li>• Spontani bakterijski peritonitis kao uzrok hematoperitoneuma</li> </ul>	<p><b>2. Ginekološke bolesti</b></p> <ul style="list-style-type: none"> <li>• Ruptura ciste jajnika</li> <li>• Ruptura ektopične trudnoće</li> <li>• Retrogradna menstruacija</li> <li>• Endometrioza</li> <li>• Ruptura uterinih krvnih žila</li> <li>• HELLP sindrom</li> <li>• Ruptura leiomioma uterusa</li> </ul>
<p><b>3. Bolesti slezene</b></p> <ul style="list-style-type: none"> <li>• Posttraumatska odgođena ruptura slezene</li> <li>• Infektivna mononukleoza, CMV infekcija, AIDS, malarija</li> <li>• Splenomegalija uzrokovana hematološkim bolestima (leukemija, limfom)</li> <li>• Ruptura tumora slezene (hemangiopericitom, primarni/sekundarni angiosarkom)</li> <li>• Cista/apscas slezene</li> <li>• Torzija slezene</li> <li>• Splenomegalija kao posljedica portalne hipertenzije</li> <li>• Infiltrativne bolesti (amiloidoza, Gaucherova bolest)</li> </ul>	<p><b>4. Vaskularne bolesti</b></p> <p><b>Arterijske</b></p> <ul style="list-style-type: none"> <li>• Ruptura aneurizme abdominalne aorte</li> <li>• Ruptura aneurizmi splanhičnih/mezenterijalnih/ retroperitonealnih arterija</li> <li>• Erozija arterija zbog infiltracije tumora</li> </ul> <p><b>Venske</b></p> <ul style="list-style-type: none"> <li>• Ruptura intraperitonealnih varikozitetnih vena</li> <li>• Ruptura uterinih vena</li> <li>• Ruptura hematoma m.rectus abdominis</li> </ul> <p><b>A-V malformacije</b></p>

---

### 5. Bubežne bolesi

- Angiomiolipom
- Karcinom bubrege
- Vaskulitis

### 6. Hematološke bolesi

- Hemofilija
- Idiopatska trombocitopenična purpura
- Antikoagulantna terapija varfarinom/heparinom
- Mijeloproliferativne bolesi
- Diseminirana intravaskularna koagulopatija
- Kongenitalni deficit faktora X zgrušavanja
- Deficit vitamina K

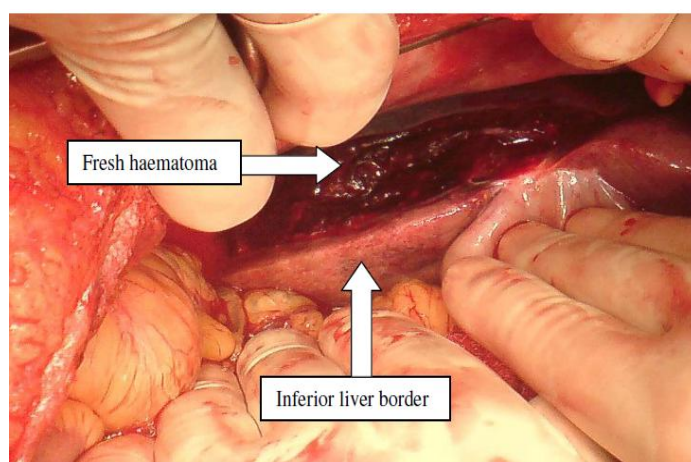
### 7. Gastrointestinalne bolesi

- Perforirani divertikl
- Perforacija crijeva
- Angiodisplazija, A-V malformacije crijeva

### 8. Idiopatski

## 7. DIJAGNOZA

Ključni čimbenik za uspješno liječenje rupture jetre u trudnoći je postavljena klinička sumnja, u kombinaciji s primjenom dostupnih i pouzdanih dijagnostičkih pretraga. Vrstu dijagnostičkih pretraga koje se koriste za postavljanje dijagnoze određuje hemodinamski status trudnice. Kod hemodinamski nestabilnih trudnica sa sumnjom na rupturu jetre često nema vremena za raznim dijagnostičkim pretragama, već se dijagnoza postavlja u operacijskoj sali (slika 3). Postoje opisani slučajevi u kojima je dijagnoza postavljena slučajno, za vrijeme carskog reza koji je bio indiciran zbog novonastalih deceleracija na CTG zapisu, a kod kojih nije ni postojala sumnja na rupturu jetre [23]. Vigil-De Garcia i Ortega-Paz u svom radu analizirali su podatke od ukupno 180 prikupljenih slučajeva, te ističu kako se upravo za vrijeme operativnog zahvata dijagnoza postavlja najčešće, s učestalošću od 31.7%. To je značajno više u odnosu na postavljanje dijagnoze transabdominalnim ultrazvukom (20.6%) ili kompjutoriziranom tomografijom (14.4%) [8].



**Slika 3.** Supkapsularni hematom/ruptura čahure. Intraoperativni nalaz [28].

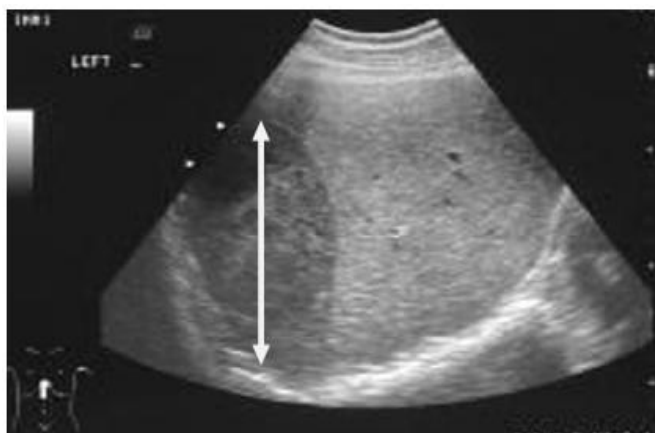
Kod postavljanja dijagnoze pomažu nam razne slikovne pretrage, ukoliko to hemodinamski status dozvoljava. Najčešće primjenjivane slikovne pretrage su:

- Transabdominalni ultrazvuk
- Kompjutorizirana tomografija (MSCT) abdomena i zdjelice
- Magnetska rezonancija (MR) abdomena i zdjelice

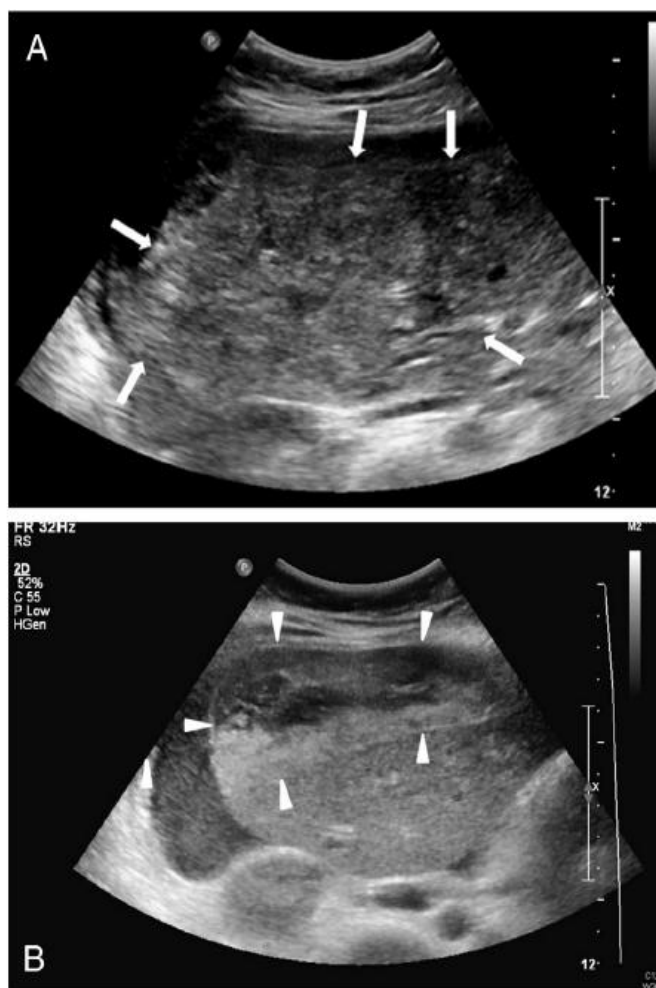
## 7.1 Transabdominalni ultrazvuk

Transabdominalni ultrazvuk jednostavna je i pouzdana pretraga za potvrdu rupture jetre. Iskustvo opstetričara s korištenjem ultrazvuka, kao i dostupnost pretrage čine ga prvom pretragom izbora kod postavljanja dijagnoze. Prednosti ultrazvuka u odnosu na druge slikovne pretrage poput MSCT-a ili MR-a su dostupnost, jednostavnost korištenja, izvođenje pretrage uz krevet bolesnice, brže postavljanje dijagnoze te niža cijena pretrage u odnosu na MSCT i MR. Ultrazvuk ima određene nedostatke. Jedan od najvećih nedostataka jest subjektivnost interpretacije nalaza (operator dependent). Hematom se u ranoj fazi obično prikazuje kao anehogena zona smještena ispod Glissonove čahure (slika 4). Postupnom organizacijom hematom postaje sve ehogeniji. Bitan je i nalaz slobodne tekućine u abdomenu koji ukazuje na aktivno krvarenje (slika 5). Godlin i sur. u svom radu ističu kako ultrazvuk u određenim situacijama ne može detektirati supkapsularni hematom jetre. Navode da ga je teško uočiti sve dok nije došlo do likvefakcije krvnog ugruška koji okružuje jetru ili dok hematom nije veći od 2cm [29]. Manas i sur. ističu svoje rezultate u kojima su ultrazvučni pregledi bili nepouzdana. U njihovom radu 2/7 pacijentica sa slikom jetrene ruptore imale su normalan nalaz ultrazvuka za razliku od MSCT-a koji je prikazao abnormalnosti. Došli su do zaključka da je ultrazvučni prikaz jetrenog hematoma vrlo specifičan te da s velikom vjerojatnošću potvrđuje dijagnozu. Međutim negativna prediktivna vrijednost pretrage nešto je lošija u odnosu na MSCT pa stoga ne možemo sa sigurnošću tvrditi da nema patologije ukoliko je nalaz negativan [30].





**Slika 4.** Transabdominalni UZV prikazuje oštro ograničenu anehogenu zonu koja odgovara supkapsularnom hematomu [28].



**Slika 5.** Desni jetreni režanj i medijalni segment lijevog režnja na ultrazvučnom prikazu. Parenhim se prikazuje kao heteroehogeno područje (A), hipoehogeno područje (B) oko jetre ukazuje na perihepatično krvarenje [31].

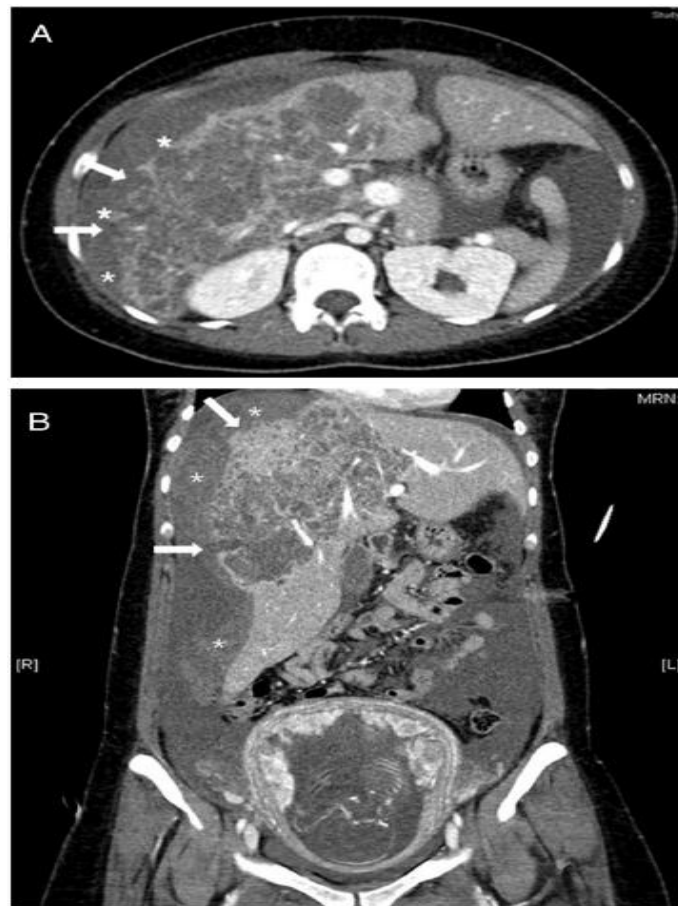
## 7.2 Kompjutorizirana tomografija

Kod hemodinamski stabilnih trudnica, MSCT abdomena s intravenskim kontrastom pretraga je izbora kod postavljanja dijagnoze. Visoko je specifična i osjetljiva pretraga u usporedbi s transabdominalnim UZV. Omogućuje veću preciznost prilikom postavljanja dijagnoze, adekvatnu procjenu opsega jetrene ozljede, a također je bitan faktor prilikom odluke o budućim dijagnostičkim i terapijskim postupcima. U kombinaciji s primjenom kontrastnog sredstva već se i najmanje intraparenhimalno krvarenje može prikazati ovom pretragom. Nekoliko radova govori o prikazu jetrenog krvarenja u sklopu HELLP sindroma pomoću MSCT-a [32,33]. Pri tome se supkapsularni hematoma jetre prikazuje kao oštro ograničena hipodenzna lezija uz očuvan kontinuitet Glissonove čahure (slika 7). Veličina supkapsularnog hematoma varira ovisno o opsegu krvarenja. Hematom može biti ograničen samo na jedan jetreni segment, dok u težim slučajevima može obuhvaćati i čitav jetreni režanj. Ukoliko dođe do rupture uočava se diskontinuitet čahure kao i slobodna tekućina u abdomenu. Tipične apsorpcijske vrijednosti slobodne tekućine prikazane CT-om iznose 30-40 HU, za razliku od već formiranog krvnog ugruška koji pokazuje apsorpcijske koeficijente 50-60 HU. Male količine hemato-peritoneuma vidljive su kraj mjesta kapsularne ruptуре, a ukoliko krvarenje potraje krv se slijeva parakoličnim putevima sve do najniže točke u maloj zdjelici tj. Douglasova prostora.

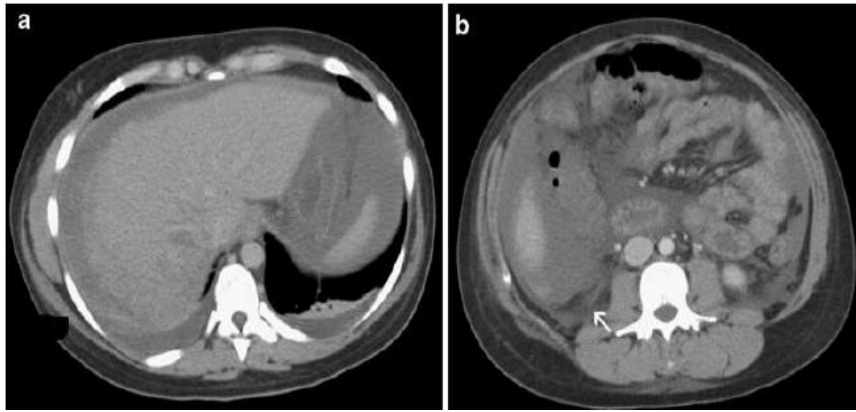
Opsežnost hemato-peritoneuma može se procijeniti na temelju MSCT-a ovisno o broju zahvaćenih odjeljaka [34].

- Blagi - krv se nakuplja u jednom odjeljku, najčeće uz mjesto krvarenja. Procijenjeni gubitak krvi iznosi 100-200 ml.
- Umjereni - slobodna tekućina u dva odjeljka. Procijenjeni gubitak krvi između 200-500 ml.
- Teški – slobodna tekućina u 2 ili više odjeljaka. Procijenjeni gubitak krvi veći od 500 ml.

Osim prikaza supkapsularnog hematoma i slobodne tekućine u abdomenu, važan je i nalaz aktivnog krvarenja koje često označuje apsolutnu indicaciju za kirurški zahvat. Aktivno krvarenje prikazuje se kao područje ekstravazacije kontrastnog sredstva, a na MSCT-u je ono definirano kao područje visokog koeficijenta apsorpcije od 85-350 HU (slika 6) [35].



**Slika 6.** MSCT abdomena sa kontrastom. Aksijalni (A) i koronarni (B) presjek ukazuju na diskontinuitet Glissonove ovojnice (*strelica*) i nakupljanje kontrastnog sredstva (*zvezdica*) perihepatično sugerirajući perihepatično krvarenje kao posljedica kapsularne rupture [31].



**Slika 7.** (A) supkapsularni hematom jetre prikazan kao oštro ograničena hipodenzna lezija u odnosu na ostatak jetrenog parenhima. (B) vidljiv diskontinuitet Glissonove ovojnice (*strelica*) [36].

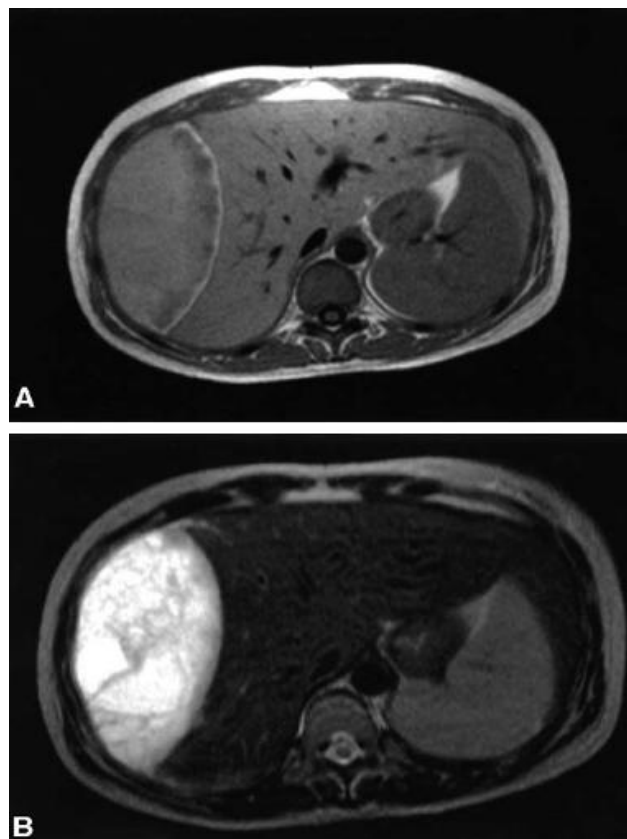
U upotrebi je i model prikazivanja, Moore klasifikacija, koja služi kako bi se klasificirao opseg jetrenih ozljeda pomoću MSCT snimki abdomena te intraoperativnog nalaza. Iako je ovaj sustav razvijen prvenstveno kako bi se klasificirale traumatske rupture jetre, postoje sličnosti između prikaza spontane i traumatske rupture pa će stoga biti prikazan (tablica 3).

**Tablica 3.** Moore klasifikacija opsega jetrenih ozljeda [37].

Gradus	Opseg ozljede
<b>I</b>	<ul style="list-style-type: none"> <li>• Supkapsularni hematom &lt; 10% površine</li> <li>• Laceracija &lt;1 cm u dubinu parenhima</li> </ul>
<b>II</b>	<ul style="list-style-type: none"> <li>• Supkapsularni hematom koji obuhvaća 10-50% površine jetre ili intraparenhimalni hematom &lt;10cm u promjeru</li> <li>• Laceracija 1-3 cm u dubinu parenhima ili dužine &lt;10 cm</li> </ul>
<b>III</b>	<ul style="list-style-type: none"> <li>• Supkapsularni hematom &gt;od 50% površine s/bez aktivnog krvarenja, intraparenhimalni hematom &gt;10cm</li> <li>• Laceracija &gt;3 cm u dubinu parenhima</li> </ul>
<b>IV</b>	<ul style="list-style-type: none"> <li>• Rupturirani intraparenhimalni hematom &gt;10 cm uz aktivno krvarenje</li> <li>• Disrupcija parenhima 25-75% jetrenog režnja ili 1-3 segmenta unutar istog jetrenog režnja</li> </ul>
<b>V</b>	<ul style="list-style-type: none"> <li>• Ruptura jetrenog parenhima &gt;75% jetrenog režnja , &gt; 3 segmenta unutar režnja</li> </ul>

### 7.3 Magnetska rezonancija

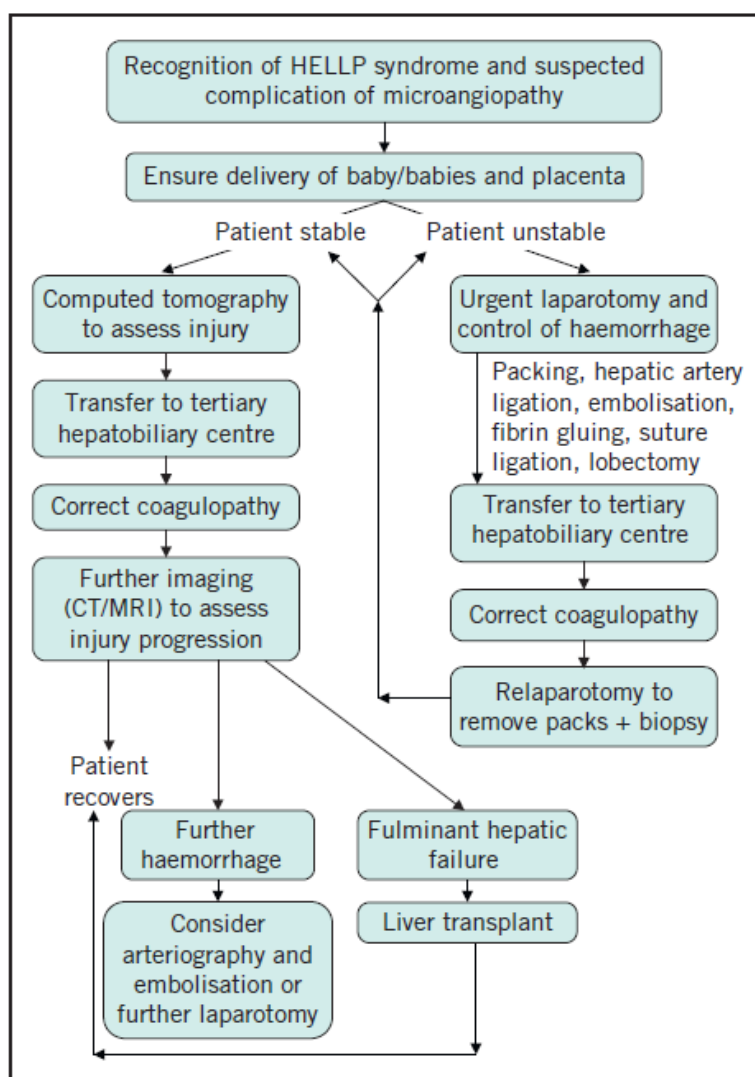
MR bolje prikazuje meka tkiva u odnosu na transabdominalni UZV ili MSCT, omogućuje precizniju procjenu opsega ozljede te ne dovodi do ionizirajućeg zračenja. Ova metoda unatoč prednostima nije toliko rasprostranjena prilikom postavljanja dijagnoze jetrene rupture. Glavni razlog je vrijeme potrebno za izvođenje pretrage u situacijama kada je nužna hitna liječnička intervencija, a i činjenica da MR nije dostupan u svim bolnicama, pogotovo u hitnoj službi. Cijena pretrage puno je viša u odnosu na ostale slikovne pretrage, što je također veliki nedostatak. Ipak, kod praćenja takvih bolesnika MR može biti od koristi (slika 8).



**Slika 8.** MR niskog polja (0.2-T) ukazuje na supkapsularni hematom kao izointenzivno područje u T2 mjerenoj slici (A), kao hiperintenzivno područje u T1 mjerenoj slici (B) Tipične intralezijske promjene kod organiziranog hematoma [9].

## 8. TERAPIJA

Liječenje bolesnica s rupturom jetre u trudnoći izazov je za svakog kliničara. Takvo stanje traži multidisciplinarnan pristup perinatologa, kirurga, opstetričara i liječnika intenzivne medicine, a sve kako bi se osigurao najpovoljniji ishod za majku i fetus. Terapijski algoritam kod bolesnica s rupturom jetre prikazan je na slici 9.



**Slika 9.** Terapijski algoritam kod bolesnica s rupturom jetre [38].

## 8.1 Opstetrički postupci

Ako je dijagnoza hematoma/rupture dijagnosticirana antepartalno hitno dovršenje trudnoće carskim rezom jedan je od prvih opstetričkih postupaka. Vitalitet fetusa tada nije prioritet jer svako odgađanje intervencije može završiti fatalno po trudnicu. Klasični Pfannenstiel rez ne omogućuje adekvatnu vizualizaciju gornjeg abdomena, stoga je optimalan pristup kod takvih bolesnica medijana laparotomija od ksifoidnog nastavka sternuma do zdjelične simfize. U terapiji predležee preeklampsije posebnu važnost pridajemo hemodinamskoj stabilizaciji trudnice te kontroli krvnog tlaka. Ukoliko postoji sumnja na jetreni hematom/rupturu jetre u preeklamptičnih trudnica s visokim vrijednostima krvnog tlaka, agresivna kontrola hipertenzije može spriječiti daljnju progresiju krvarenja. Većina stručnjaka predlaže primjenu antihipertenzivne terapija u trudnica kod kojih je sistolički tlak  $>140-170\text{mmHg}$ , odnosno dijastolički  $>90-110\text{mmHg}$ . Antihipertenzivna terapija izrazito je važna kod hipertenzivnih kriza, kada su vrijednosti krvnog tlaka  $>170/110\text{ mmHg}$ . Ciljna vrijednost srednjeg arterijskog tlaka kod preeklamptičnih trudnica je  $<125\text{ mmHg}$  [39]. Najčešće primjenjivani antihipertenzivni lijekovi u terapiji preeklampsije su: urapidil (i.v 10-50 mg), hidralazin ( i.v 5-10 mg), labetalol ( p.o 10mg) i nifedipin (p.o 10-30 mg). Ipak, kod trudnica koje se prezentiraju hemoraškim šokom i hipotenzijom, antihipertenzivna terapija je kontraindicirana. Nadoknada tekućine važan je dio terapije preeklampsije i prijeteće eklampsije. Kod trudnica s preeklampsijom postoji znatan nerazmjer između intravaskularnog i ekstravaskularnog volumena. Intravaskularni volumen značajno je smanjen, dok je ekstravaskularni prostor uvećan na račun intravaskularnog. U upotrebi su razne kristaloidne i koloidne otopine, kao i krvni pripravci. Treba biti oprezan pri nadoknadi tekućine kako se prevelikom infuzijom ne bi prouzročio edem mozga ili pluća. Kao profilaktična antikonvulzivna terapija primjenjuju se magnezijev sulfat ( bolus 4-6 mg u obliku 20% otopine, a kasnije uz dozu održavanja od 2 mg na sat), diazepam(10 mg i.v/2min) i fenitoin. Velika pozornost pridaje se korekciji koagulopatije u preeklamptičnih trudnica. Koagulacijski poremećaji korigiraju se transfuzijama svježije smrznute plazme u dozi od 10-15mL/kg tjelesne težine [40] i/ili trombocita kada je broj trombocita  $<50 \times 10^9$  stanica/L uz aktivno krvarenje[15].

O'Brien i sur. u svom radu ističu važnost primjene visokih doza kortikosteroida u terapiji predležućeg HELLP sindroma. Kod bolesnica koje su primile visoke doze kortikosteroida ( $>24\text{mg/dan}$ ), u odnosu na bolesnice tretirane standardnim dozama ( $<24\text{mg/dan}$ ), te one bez kortikosteroidne terapije uočena je tendencija bržeg oporavka broja trombocita i vrijednosti jetrenih proba [41]. Terapija kortikosteroidima započinje se kada je broj trombocita  $<100 \times 10^9 /\text{L}$ , a provodi se dok se ne utvrdi kontinuirani pad LDH, porast broja trombocita iznad  $100 \times 10^9 /\text{L}$ , diureza od  $100\text{ml}/24\text{h}$  bez terapije infuzijom i diureticima, a pacijentica je klinički stabilna.

U postpartalnom razdoblju terapija izbora ovisi o hemodinamskom statusu bolesnice i opsegu jetrene ozljede. Hemodinamski stabilne pacijentice s verificiranim supkapsularnim hematoma jetre možemo tretirati konzervativno. Takve pacijentice treba premjestiti u jedinicu intenzivnog liječenja radi praćenja hemodinamskog statusa te ostalih vitalnih parametara. Kontrolne snimke MSCT-om ili transabdominalnim UZV-om trebaju se učiniti kako bi se pratila eventualna progresija ili ruptura supkapsularnog hematoma. Kod hemodinamski nestabilnih pacijentica postoje dvije opcije: a) endovaskularno liječenje, b) kirurška eksploracija [1].

## **8.2 Angiografske metode**

Okluzija jetrene arterije spominje se kao metoda izbora prilikom zaustavljanja krvarenja kod raznih stanja koja uključuju: traumatsku rupturu jetre, rupturu jetrenih neoplazmi te spontanu rupturu jetre [42-45]. Okluzija se može postići kirurškim podvezivanjem jetrenih arterija ili perkutanom angiografskom embolizacijom (slika 10). Desna ili lijeva jetrena arterija mogu se okludirati svaka zasebno, dok u određenim slučajevima koristimo okluziju obje jetrene arterije. Embolizacijska tehnika omogućuje nam preciznu detekciju mjesta krvarenja, te je visoko učinkovita u kontroli krvarenja kod rupture jetre. Ostale prednosti perkutanih radioloških intervencija u odnosu na klasičan kirurški zahvat su manja invazivnost, kraće trajanje postupka, brži oporavak te kraće trajanje hospitalizacije. Embolizacija jetrene arterije pokazala se kao adekvatna metoda zaustavljanja krvarenja kod rupture jetre [42,43]. Stain i sur. preferiraju okluziju jetrenih arterija u odnosu na ostale metode kontrole krvarenja [46]. Prema njihovim rezultatima 3/8 bolesnica s rupturom jetre kod kojih je inicijalni postupak bila embolizacija u potpunosti su se oporavile.

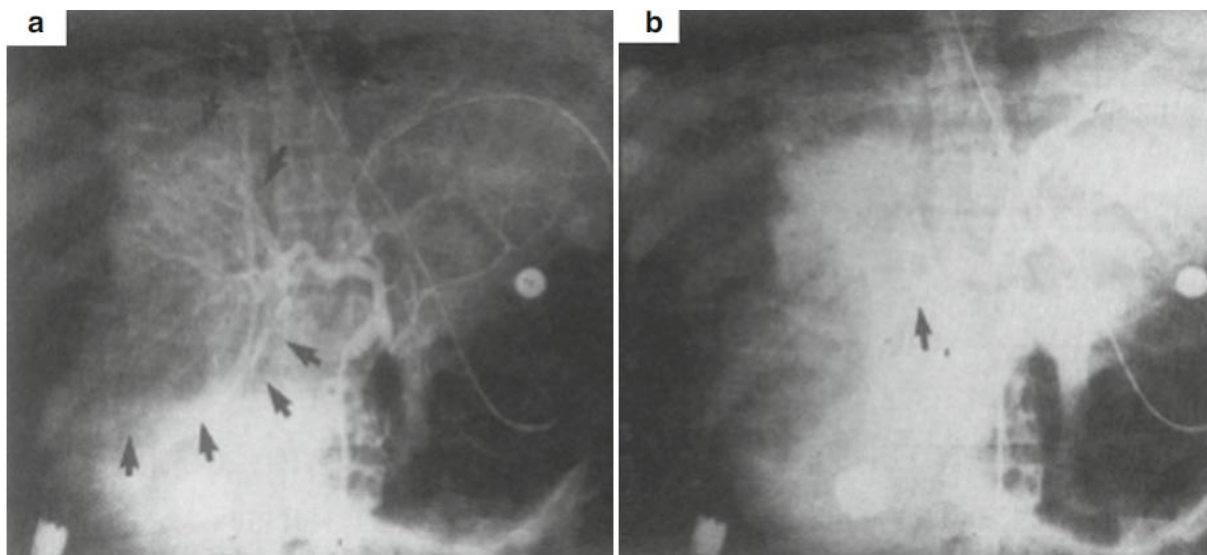


Od tri bolesnice kod kojih je kirurški podvezana jetrena arterija, dvije su se u potpunosti oporavile dok je jedna bolesnica preminula. Dvije bolesnice kod kojih je packing jetre korišten kao inicijalni postupak preminule su.

Kada je dijagnoza postavljena antepartalno, odnosno za vrijeme carskog reza, te kada je krvarenje kontrolirano Pringleovim manevrom, Stain i sur. kao postupak predlažu selektivno podvezivanje desne/lijeve jetrene arterije [46]. Međutim, ako takvi postupci ne dovode do adekvatne hemostaze predlažu packing jetre kao privremenu metodu, sve dok se bolesnica ne transportira u operacijsku salu gdje se se može izvesti embolizacija jetrenih arterija kao definitivni terapijski postupak. Ako je dijagnoza rupture jetre postavljena postpartalno, kao inicijalni postupak hemostaze predlažu embolizaciju jetrenih arterija. Terasaki i sur. prikazali su četiri slučaja postpartalno nastale rupture jetre. Kao terapiju koristili su embolizaciju jetrenih arterija, a sve bolesnice u potpunosti su se oporavile [47].

Nakon embolizacije jetrenih arterija, prolazne elevacije jetrenih enzima, poput AST, ALT, LDH, mogu biti prisutne. Kod patološki promjenjene jetre kao posljedica prekida arterijskog krvotoka može doći do pogoršanja jetrene insuficijencije. Ako okluziju jetrenih arterija izvršimo proksimalnije od polazišta cistične arterije kao komplikacija može se javiti ishemijski kolecistitis [46]. Također, mogu se javiti područja segmetalne nekroze jetre sa ili bez sekundarne infekcije. Važna je agresivna resuscitacija tekućinom i krvnim pripravcima kako bismo izbjegli hipotenziju te maksimalizirali arterijski protok kroz jetru.

Kod ruptur jetre u trudnoći svi se terapijski postupci, pa tako i embolizacija jetrenih arterija, vrše sa zadržkom, odnosno nakon što se trudnoća dovrši carskim rezom. Iz tog razloga ne postoje dokumentirani radovi koji govore o zadržanoj trudnoći nakon embolizacijskog zahvata, te o mogućim posljedicama ishemije jetre nakon embolizacije na plod. Reperfuzija jetre putem arterijskih kolaterala nastaje već nakon 10 sati od okluzije jetrenih arterija [48], a gelfoam kao embolizacijsko sredstvo resorbira se kroz nekoliko tjedana. Također, djelomična rekanalizacija okludiranih krvnih žila nastaje već nakon 10-14 dana zbog čega su utjecaji ishemije jetre na fetus tek spekulativni [49].



**Slika 10.** Angiogram pacijentice sa spontanom rupturom jetre. Strelice ukazuju na multiple pseudoaneurizme sa aktivnim krvarenjem. B) Arteriogram nakon embolizacije desne jetrene arterije (*strelica*) [44].

### 8.3 Kirurško liječenje

Unatoč dosadašnjem trendu konzervativnog ili pak minimalno invazivnog pristupa liječenju, većina bolesnica s rupturom jetre zahtijeva brzu kiruršku intervenciju. U jednom retrospektivnom istraživanju konzervativno liječenje pacijenata s rupturom jetre rezultiralo je mortalitetom od čak 96% u usporedbi sa 33% kod pacijenata liječenih hitnim kirurškim zahvatom [50].

Indikacije za kirurški zahvat su: [51]

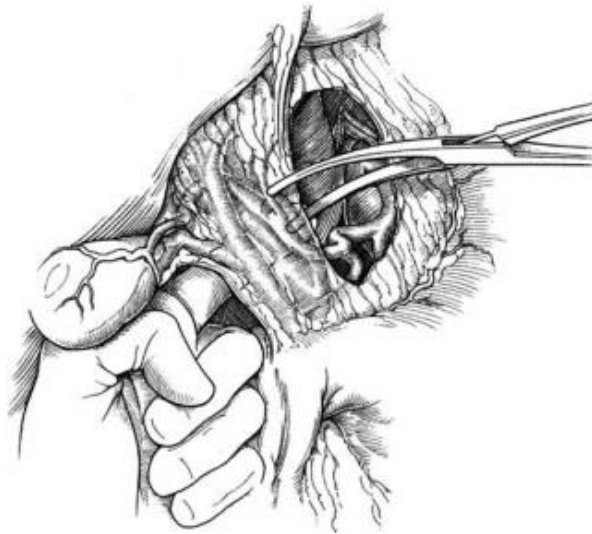- Hemodinamska nestabilnost
- Kontinuirano krvarenje
- Intenzivna bol ili nadražaj peritoneuma
- Progresija hematoma
- Sekundarna infekcija hematoma

### 8.3.1 Inicijalna kontrola krvarenja

Prije eksploracije abdomena nužna je opsežna preparacija kože antiseptičkim sredstvima u slučaju potrebe za ekstenzijom incizije zbog prikaza teško dostupnih područja. Kada je dijagnoza postavljena carskim rezom, ekstenzija incizije jedna je od ključnih odluka, jer klasični Pfannenstiel rez ne omogućuje adekvatnu vizualizaciju gornjeg abdomena. U slučaju velikog opsega jetrene ozljede i masivnog krvarenja, inicijalna kontrola krvarenja može se postići privremenom tamponadom gornjeg abdomena, okluzijom hepatoduodenalnog ligamenta (Pringleov manevar), bimanualnom kompresijom jetre ili čak kompresijom (postavljanje kleme) abdominalne aorte proksimalno od izlazišta celijačnog trunkusa.

Jedan od najčešće primjenjivanih postupaka u inicijalnoj kontroli krvarenja jetre je Pringleov manevar (slika 11). Otkako ga je prvio put opisao J Hogarth Pringle 1908. godine pokazao se kao vrijedan dodatak kirurškoj tehnici kod zbrinjavanja jetrenih ozljeda [52]. Označuje kompresiju hepatoduodenalnog ligamenta pomoću atraumatske stezaljke. Prije postavljanja stezaljke preporuča se digitalna kompresija hepatoduodenalnog ligamenta kako bi operater mogao procijeniti učinkovitost takvog postupka. Pringleov manevar učinkovit je u kontroli krvarenja iz intrahepatalnih ogranka jetrene arterije i portalne vene. Jetreni krvotok reduciran je na svega 10% normalnih vrijednosti, ali kontrola krvarenja iz jetrenih vena ovim postupkom nije moguća [53]. Također, bitno je posvetiti pažnju okludiranju krvnih žila hepatoduodenalnog ligamenta, a da se pritom ne ošteti zajednički žučni vod.

Brojne rasprave vode se o vremenu koliko dugo jetra može tolerirati ovakav postupak. Iako neki autori smatraju da se okluzija Pringleovim manevrom do 1 sat dobro podnosi te da ne postoje štetni učinci na jetrenu funkciju, većina stručnjaka predlaže da se takav postupak primjenjuje u vremenskim intervalima od 15-20 minuta, između kojih se stezaljka popusti. Takva „topla ishemija“ značajno smanjuje vrijeme prekida cirkulacije kroz jetru te umanjuje rizik od nastanka ishemijskih komplikacija [54-56]. Okluzija hepatoduodenalnog ligamenta ne preporuča se za vrijeme manualne kompresije jetrenog tkiva. Produljeno vrijeme reduciranog jetrenog krvotoka može rezultirati povećanim mortalitetom bolesnika [57].



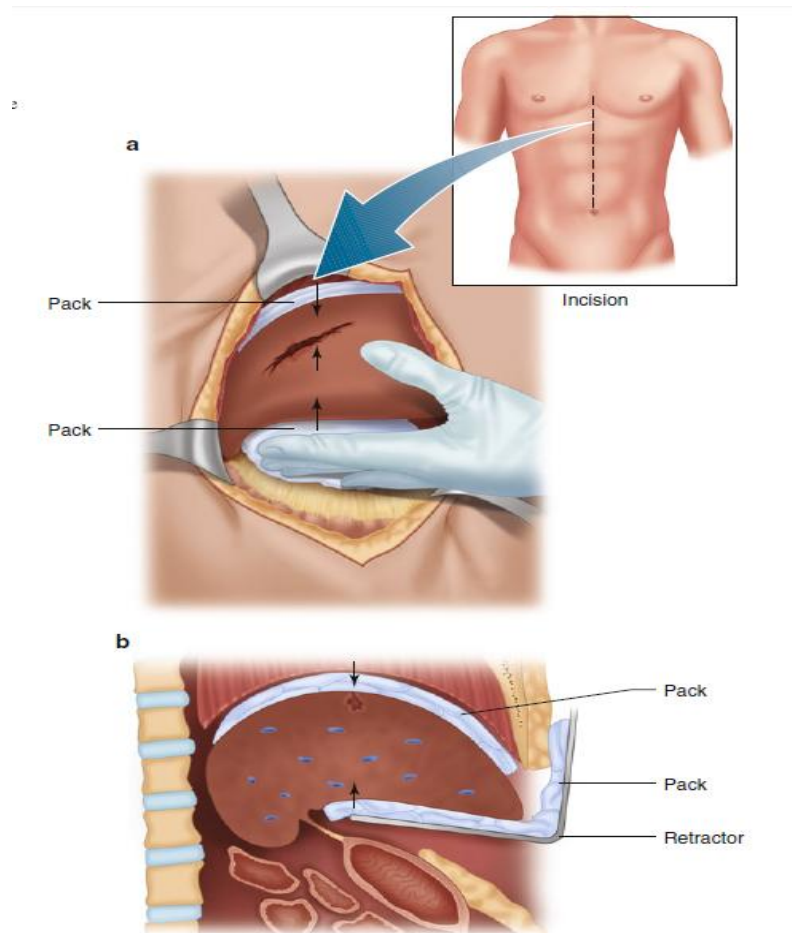
**Slika 11.** Pringleov manevar [58].

Nakon inicijalne kontrole krvarenja daljnji postupci trebaju se vršiti sa zadržkom sve dok se bolesnica hemodinamski ne stabilizira. Pokušaji evaluacije jetrenih ozljeda prije adekvatne resuscitacije mogu završiti daljnjim krvarenjem i refrakternom hipotenzijom. Kad je bolesnica hemodinamski stabilna i krvarenje je pod kontrolom, pristupa se adekvatnoj mobilizaciji jetre u svrhu temeljite inspekcije i procjene opsega jetrene ozljede. Jetra se mobilizira presjecanjem falciformnog, triangularnog i koronarnog ligamenta, te postavljanjem sterilnih kompresa posteriorno kako bi jetra ostala u položaju za daljnju manipulaciju. Ovakav postupak omogućuje kirurgu da odredi prirodu i opseg jetrene ozljede te je bitan čimbenik koji određuje sljedeći kirurški postupak. Potreban je oprez kako se prilikom mobilizacije jetre ne bi prekinuo venski krvotok u desno srce kompresijom donje šuplje vene [59].

### **8.3.2 'Packing' jetre**

'Packing' jetre izvrsna je metoda za neiskusne kirurge u svrhu zaustavljanja krvarenja za vrijeme transporta takvih pacijentica u specijalizirane hepatobilijarne centre gdje se vrše definitivni zahvati, odmah ili unutar 48-72 sata [60]. Često je i prva metoda kontrole krvarenja, posebice kod većih disrupcija jetrenog parenhima. Označuje direktan pritisak na jetru pomoću sterilnih kompresa.

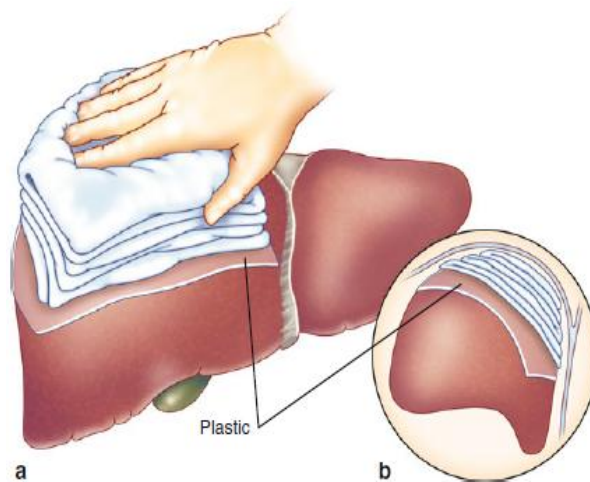
U postupku je bitna manualna adaptacija rubova rupture nakon čega slijedi postavljenje kompresa inferiorno, anteriorno i superiorno u odnosu na jetru. U tom položaju komprese se mogu zadržati pomoću retraktora koji se povlače prema kranijalno kako bi se jetra komprimirala između retraktora i ošita (slika 12).



**Slika 12.** 'Packing' jetre kao privremena metoda kontrole krvarenja. (A) nakon manualne adaptacije rubova komprese se postavljaju superiorno i inferiorno u odnosu na jetru. (B) upotrebom retraktora jetra se dodatno komprimira uz dijafragmu [60].

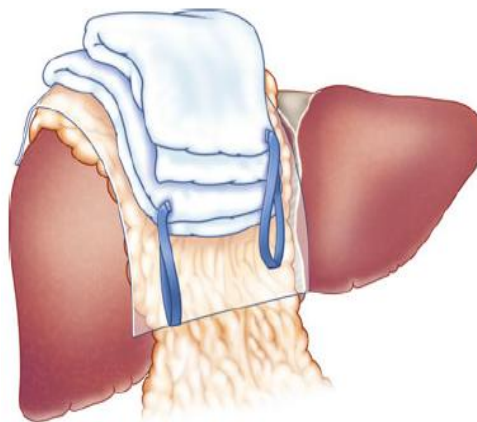
Kao komprese se koriste razni oblici sterilnih kirurških gaza i spužvi, a u nedostatku sredstava kao privremeno rješenje može se koristiti i sterilni prezervativ ispunjen fiziološkom otopinom. Postavljanje tamponade u samo mjesto rupture danas je opsolentno jer postoji mogućnost ijatrogenog pogoršanja ozljede i opsežnijeg krvarenja. 'Packing' jetre metoda je rezervirana za slučajeve u kojima je dijagnoza rupture jetre postavljena za vrijeme carskog reza, ali i kada Pringleov manevar i ostali postupci nisu dovoljni za adekvatnu hemostazu. Nekontrolirana koagulopatija apsolutna je indikacija za 'packing' jetre [62]. Ostale indikacije uključuju: bilobarnu ozljedu jetre, avulziju Glissonove čahure, te opsežni supkapsularni hematoma [59].

U hemodinamski nestabilnih bolesnika kod kojih se komprese ne uklanjaju po završetku zahvata preporuča se upotreba sterilnih folija od sintetskih materijala koji se postavljaju između jetre i kompresa kako bi se spriječilo krvarenje prilikom uklanjanja tamponade (slika 13). Naime, kod apliciranih kompresa direktno na mjesto ruptore uočena je tendencija da se komprese osuše prilikom agresivne kontrole krvarenja. Iz tog razloga dolazi do adherencije kompresa uz jetru te mogućeg krvarenja prilikom uklanjanja istih [61].



**Slika 13.** Aplikacija sintetske folije između jetre i kompresa smanjuje rizik od krvarenja prilikom uklanjanja tamponade [60].

McHenry et al predstavili su tehniku zbrinjavanja ozljeda jetre koja kombinira 'packing' jetre sa omentoplastikom (slika 14) [63]. Nakon što se selektivno podvežu veće intrahepatalne krvne žile te segmentalni žučni vodovi, održiva peteljka velikog omentuma postavlja se u mjesto rupture. Sterilni neprijanjanjući listovi od sintetskog materijala postavljaju se preko površine jetre i omentuma, nakon čega slijedi postavljanje kompresa anteriorno i posteriorno u odnosu na jetru. Za vrijeme reoperacije perihepatična tamponada uklanja se zajedno sa sintetskom folijom, za razliku od velikog omentuma koji se ostavlja na mjestu defekta bez šivanja.



**Slika 14.** 'Packing' jetre u kombinaciji s omentoplastikom [60].

Glavni nedostatak ovih metoda kontrole krvarenja potreba je za relaparotomijama u svrhu uklanjanja kompresa, a ponekad i za postavljanje novih kad krvarenje ne možemo kontrolirati. Potreba za relaparotomijom označuje ponovni ulazak u operacijsku salu, opetovano izlaganje općoj anesteziji i njenim komplikacijama, a isto tako i daljnju manipulaciju s već ozlijeđenom jetrom zbog čega može nastati novo krvarenje.

Poznato je da 'packing' jetre dovodi do povećanja intrabdominalnog tlaka te može prouzročiti sindrom abdominalnog kompartmenta [64]. Također, prema nekim autorima, 'packing' jetre dovodi se u vezu s većom incidencijom septičkih komplikacija od 20-30% [65]. Ipak, čini se da se smanjenje incidencije postoperativnih komplikacija može postići ranim uklanjanjem tamponade uz evakuaciju krvi i koaguluma iz abdomena te debridmentom nekrotičnog tkiva.

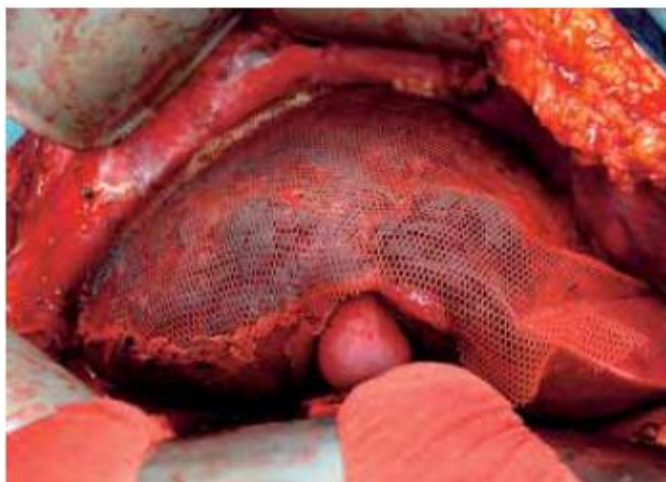Uklanjanje tamponade preporučuje se kada je bolesnica hemodinamski stabilizirana, te kad su koagulopatija, hipotermija i acidoza pod kontrolom. Najčešće se komprese vade nakon 12-36 sati [66]. Caruso i sur. usporedili su ishode 39 bolesnika kod kojih su komprese uklonjene unutar 36 sati od postavljanja, s ishodima 29 bolesnika kod kojih su komprese uklonjene u vremenskom razmaku od 36-72sata [67]. Novo krvarenje kao posljedica uklanjanja kompresa s većom učestalošću (21% prema 4%) javilo se u bolesnika kod kojih su komprese uklonjene unutar 36 sati. Međutim, nije postojala značajna statistička razlika učestalosti ostalih jetrenih komplikacija i mortaliteta između te dvije skupine .

### **8.3.3 'Mesh wrapping'**

Korištenje ove relativno nove tehnike preferira se kod većih disrupcija parenhima jetre, laceracija gradusa III-IV, za tamponadu opsežnih intrahepatičnih hematoma, a sve kako bi se smanjio rizik od odgođene rupture [59,65]. Postoji nekoliko tehnika za 'mesh wrapping' opisanih u literaturi. Dva lista sintetičke resorbirajuće mrežice povezuju se šavovima na dva susjedna kraja ili longitudinalno, kako bi se rupturirana jetra mogla omotati (slika 15) . Kako ne bi došlo do odvajanja, postavljena mrežica fiksira se anteriorno i posteriorno. Kolecistektomija se izvodi kada se mrežica postavlja na desni jetreni režanj da bi se izbjegla nekroza stijenke žučnog mjehura [66]. Relaparotomije u svrhu otklanjanja stranog materijala kod ove metode nisu potrebne. Također, čini se da 'mesh wrapping' ne utječe na respiratornu ili bubrežnu funkciju i ne povećava intrabdominalni tlak, kao što je to slučaj kod tamponade jetre. Unatoč brojnim prednostima ovakvog postupka, postoji zabrinutost oko vremena potrebnog za aplikaciju sintetske mrežice kod hemodinamski nestabilnih bolesnica zbog čega određeni autori ipak preporučuju 'packing' jetre kao bolji terapijski postupak [68].

Brojne eksperimentalne studije na životinjama sugeriraju kako 'mesh wrapping' u pravoj indikaciji značajno smanjuje krvarenje sa mjesta rupture te ima pozitivni utjecaj na preživljenje [69,70]. Do danas postoji skromno kliničko iskustvo korištenja ove metode. Iako su dosadašnji rezultati ohrabrujući su sa ukupnom stopom mortaliteta ispod 20%, nužna je daljnja evaluacija ove tehnike kako bi se mogla uvrstiti u svakodnevnu kliničku praksu [65].





**Slika 15.** 'Mesh wrapping'. Intraoperativni prikaz [71].

### **8.3.4 Hemostaza šavovima**

Hemostaza šavovima jedna je od najstarijih tehnika zbrinjavanja jetrenih ozljeda. Prvi put se u literaturi spominje 1897. godine [72]. Najjednostavnija je, a i ponekad najučinkovitija metoda kontrole krvarenja iz jetre [73,74]. Koristi se prvenstveno kod manjih laceracija, 1-3 cm u dubinu parenhima, gradusa I-II. Postavlja se resorptivni horizontalni madrac šav veće tenzijske snage, korištenjem atraumatske igle, u svrhu adekvatne adaptacije rubova i kompresije mjesta krvarenja. Prije postavljanja šavova izrazito je važna temeljita inspekcija rupturiranog tkiva kako bi se podvezale krvareće krvne žile te intrahepatalni žučni vodovi. Selektivno podvezivanje tih struktura često je otežano u bolesnika kod kojih se razvila koagulopatija te kod većih laceracija. Stoga se predlaže postavljanje šavova s većim odmakom od slobodnog ruba laceracije te u dubinu parenhima, kako bi se krvarenje iz intrahepatalnih krvnih žila pokušalo zaustaviti kompresijom između rubova laceracije. Kliničko iskustvo šivanja jetre pod napetošću ukazuje na činjenicu da jako stegnuti šavovi mogu rezultirati nekrozom parenhima u postoperativnom periodu [73,74]. Zato, kad god je to moguće pristupamo podvezivanju krvnih žila nakon čega se rubovi laceracije aproksimiraju manjom snagom. Hemostaza šavovima često je otežana i zbog meke konzistencije jetrenog parenhima koja nastaje kao posljedica krvarenja i hepatocitne nekroze. U takvim slučajevima određeni autori preporučuju korištenje fibrinskog ljepila kao alternativnu metodu [75].

### **8.3.4 Omentoplastika**

Stone i Lamb prvi su opisali korištenje velikog omentuma u svrhu adekvatne hemostaze kod opsežnijih ozljeda jetre [76]. Nakon inicijalne kontrole krvarenja, održiva peteljka velikog omentuma može se umetnuti u mjesto ruptуре kako bi se spriječilo profuzno krvarenje iz jetrenog parenhima. Veliki omentum fiksira se resorptivnim šavovima koji adaptiraju rubove laceracije. Umetanje velikog omentuma u rupturirani parenhim ispunjava defekt i onemogućuje stvaranje apscesa, prvenstveno zbog dobre vaskularizacije velikog omentuma. Naime, dolazi do mobilizacije peritonealnih makrofaga u potencijalno žarište infekcije. Retrospektivne studije pokazuju da je apsces jetre nastao u 8 i 8.6 % bolesnika kod kojih je učinjena omentoplastika [77,78]. Također, veliki omentum izvor je stromalnih stanica koje imaju bitnu ulogu u efikasnijem i bržem cijeljenju rane. Iako do danas ova metoda nije u širokoj upotrebi, potencijalne prednosti omentoplastike leže u činjenici da bolesnice ne zahtijevaju relaparotomiju jer se radi o autogenom tkivu. Postoje naznake da korištenje omentoplastike u terapiji jetrenih ozljeda, za razliku od drugih metoda, smanjuje rizik od sustavnih postoperativnih infekcija [59,79].

### **8.3.6 Argonski koagulator**

Argonski koagulator koristi visokofrekventnu izmjeničnu struju za koagulaciju tkiva. Može se koristiti kao zasebna metoda ili pak u kombinaciji sa tamponadom jetre, kako bi se smanjio intenzitet krvarenja. Ionizirani argon, teško je zapaljiv i kemijski inertan zbog čega se koristi kao medij za koagulaciju. Energija stvorena argonskim koagulatorom iznosi 40-150W što je tek neznatno više u odnosu na monopolarnu elektrokoagulaciju (10-120 W) [80]. Raspršeni ionizirani argon u usmjerenom snopu djeluje kao aktivna elektroda (za razliku od metalne elektrode primjenjene kod elektrokoagulatora). Kada snop argona poveže ručni dio elektrode i tkivo, električna struja prolazi plinom u tkivo te izaziva koagulaciju. Energija stvorena na taj način može se koristiti kod većih krvarećih površina, posebice na površini jetre.

### **8.3.7 Resekcija jetre**

Anatomska resekcija jetre kod zbrinjavanja jetrenih ozljeda treba izbjegavati zbog visoke stope mortaliteta. Smith i sur. prikazali su rezultate u kojima je preživljenje kod bolesnica liječenih resekcijom iznosilo svega 25 %, što je značajno manje u odnosu na bolesnice kod kojih je 'packing' jetre bila metoda izbora (82%) [50]. Razlog tako visokoj stopi mortaliteta kod bolesnica tretiranih resekcijom treba tražiti u većem opsegu jetrenih ozljeda, prisutnom hemoragijskom šoku, trombocitopeniji te diseminiranoj intravaskularnoj koagulopatiji. Resekcija se preporuča u bolesnica s jetrenom rupturom kod kojih ostale metode ne postižu adekvatnu kontrolu krvarenja.

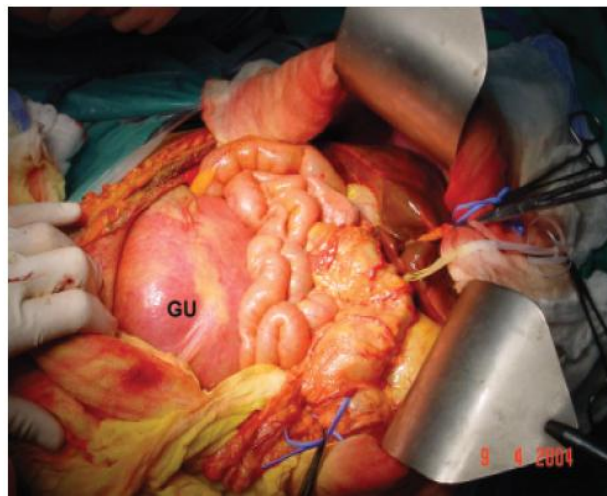
### **8.3.8 Transplantacija jetre**

Kada su iskorištene sve terapijske opcije, transplantacija jetre spominje se kao posljednji pokušaj zbrinjavanja vitalno ugroženih bolesnica s rupturom jetre u trudnoći [81,82]. Ostali uzroci akutne jetrene insuficijencije u trudnoći, a koji mogu zahtijevati transplantaciju su: [83]

- Preeklampsija/HELLP sindrom
- Akutna masna jetra u trudnoći
- Virusni hepatitis
- Budd-Chiari sindrom
- Toksini/narkotici

Postupak nakon eksplantacije bolesne jetre uključuje stvaranje portokavalnog šanta, te se bolesnice u ahepatičnoj fazi smještaju na jedinicu intenzivnog liječenja dok se ne pronade prikladni organ. U literaturi ne postoje dobro dokumentirani radovi o vremenskom periodu u kojem je moguće održavati pacijenta na životu bez jetre. Smatra se da je riječ o svega nekoliko dana [78]. Prilikom implantacije jetre najprije se šiva anastomoza donje šuplje vene. Osim donje šuplje vene potrebno je rekonstruirati strukture hepatobilijarnog ligamenta: portalnu venu, hepatičnu arteriju i bilijarne strukture. Stopa preživljenja transplantiranih bolesnica zbog rupture jetre vrlo je visoka (76.9%- 88%) [84,85].

U literaturi su opisani slučajevi transplantacije jetre bez dovršetka trudnoće (slika 16). Jarufe i sur. te Maddukuri i sur. prikazali su dvije bolesnice sa kliničkom slikom akutnog zatajenja jetre, zbog virusnog hepatitisa u ranoj trudnoći (11.tjedan / 22. tjedan gestacije) [86,87]. Nakon učinjene transplantacije, uz imunosupresiju, trudnoća je uspješno zadržana do 30. , odnosno 27. tjedna gestacije uz povoljan ishod za majke i fetusa. Iz tog razloga, unatoč logističkim i etičkim dilemama, postoji teorijska vjerojatnost da se transplantacija jetre može učiniti i kod bolesnica s rupturom, a da se trudnoća pritom ne dovrši.



**Slika 16.** Transplantacija jetre u 22.tjednu gestacije. Prikazani gravidni uterus( GU) i nekrotična jetra [86].

## 9. PROGNOZA

Ishod majke i fetusa značajno se promjenio unazad nekoliko desetljeća. Bis i Waxman su 1976. godine izvjestili o mortalitetu majke 59% i fetusa 62% [88]. Većinu fatalnih ishoda majke pripisali su komplikacijama hemoraškog šoka i koagulopatije, dok su fetalni smrti ishodi bili posljedica hemodinamske nestabilnosti majke, abrupcije placente te nedonošenosti. Vigil de Garcia i Ortega Paz dali su novije rezultate te uočili značajni pad ukupnog mortaliteta majke i fetusa [8]. U njihovom instraživanju između 1990.-2010.godine mortalitet majke iznosio je 22,2%, a mortalitet fetusa 30.7%. Razlog tome oni navode napredak u svim modalitetima liječenja takvih bolesnica, posebice u visoko razvijenim zemljama. Nekoliko radova govori o ishodima narednih trudnoća u bolesnica koje su u anamnezi imale podatak o rupturi jetre. Dok određeni autori pišu o nekompliranim kasnijim trudnoćama u takvih bolesnica [88-91], Greenstein je prikazao slučaj trudnice kod koje je i sljedeća trudnoća komplicirana rupturom jetre [92]. Zbog niske incidencije, većina spoznaja o rupturi jetre u trudnoći temelji se na pojedinačnim prikazima slučaja opisanim u literaturi. Također, ne postoji značajan broj preglednih radova koji govore o riziku, odnosno vjerojatnosti, recidiva rupture jetre u kasnijoj trudnoći. Moguće je pretpostaviti nastanak rupture jetre kod trudnica čije kasnije trudnoće budu komplicirane hipertenzivnim poremećajima. Studije o dugoročnoj prognozi trudnica s HELLP sindromom izvješćuju o vjerojatnosti recidiva HELLP sindroma u sljedećoj trudnoći od 2-27% [93,94]. Rizik od nastanka preeklampsije/eklampsije u sljedećoj trudnoći, procjenjuje se na 43% [93].

## **10. ZAHVALE**

Prije svega iskreno zahvaljujem mom mentoru doc. dr. sc. Goranu Augustinu, dr. med. na motivaciji, uputama i konstruktivnim kritikama koje su mi bile od velike pomoći tijekom izrade ovog diplomskog rada. Obitelji i prijateljima jedno veliko hvala na podršci tijekom studiranja, bez njih ništa ne bi bilo moguće.

## 11. LITERATURA

1. Augustin G. Spontaneous liver rupture. In *Acute abdomen during pregnancy*. Springer. 2014; str. 411-417.
2. Abercrombie J. Hemorrhage of the liver. *London Medical Gazzete*. 1844; 34:792-794.
3. Yip RL, Pine DK. Spontaneous rupture of the liver: a rare complication of toxemia of pregnancy. Report of a case. *Obstet Gynecol*. 1966; 28(1):70-2.
4. Devic E, Beriel L. L'apoplexie hépatique dans la syphilis: considérations sur les ruptures spontanées du foie. *Ann de dermat et syph*. 1906; 7:642-65.
5. Mazel M. Aupropos des ruptures spontanees de foie. *Rev de Med Legale*. 1914; 20:238.
6. Rademaker L. Spontaneous rupture of the liver complicating pregnancy. *Annals of Surgery*. 1943; 118(3):396-401.
7. Rinehart B, Terrone D, Magann E, Martin RW, May WL and Martin JN Jr. Pre-eclampsia associated hepatic haemorrhage and rupture: mode of management related to maternal and perinatal outcome. *Obstetrics and Gynecological Survey*. 1999; 54:196-202.
8. Vigil-De Gracia P, Ortega-Paz L. Pre-eclampsia/eclampsia and hepatic rupture. *Int J Gynaecol Obstet*. 2012; 118(3):186-9.
9. Wicke C, Pereira PL, Neeser E, Flesh I, Rodegerdts EA, Becker HD. Subcapsular liver hematoma in HELLP syndrome: Evaluation of diagnostic and therapeutic options. A unicenter study. *Am J Obstet Gynecol*. 2004; 190(1):106-112.
10. Sibai B. The HELLP syndrome (hemolysis, elevated liver enzymes, and low platelets): much ado about nothing? *Am J Obs Gynecol*. 1990; 162:311-6.
11. Martin JN Jr, Rinehart BK, May W et al. The spectrum of severe preeclampsia: comparative analysis by HELLP (hemolysis, elevated liver enzyme levels, and low platelet count) syndrome classification. *Am J Obs Gynecol*. 1999; 180:1373-84.
12. Turgut Abdulkadir et al. A rare and catastrophic finding of HELLP syndrome: subcapsular hematoma and/or hepatic rupture. *Perinatal Journal* 2014; 22(2):93-98.

13. Moen MD, Caliendo MJ, Marshall W, Uhler ML. Hepatic rupture in pregnancy associated with cocaine use. *Obstet Gynecol.* 1993; 82(4 Pt 2 Suppl):687-9.
14. Sibai B, Ramadan M, Usta I, et al. Maternal morbidity and mortality in 442 pregnancies with hemolysis, elevated liver enzymes, and low platelets (HELLP syndrome). *Am J Obstet Gynecol.* 1993; 169:1000-6.
15. Đelmiš J, Orešković S i sur. *Fetalna medicina i Opstetricija.* Medicinska Naklada, Zagreb 2014; str.417-429.
16. Mihiu D, Costin N, Mihiu CM, Seicean A, Ciordea R. HELLP syndrome - a multisystemic disorder. *J Gastrointest Liver Dis.* 2007; 16(4):419-24.
17. Rolfes DB, Ishak KM. Liver disease in toxemia of pregnancy. *AmJ Gastroenterol.* 1986; 81:1138-1144.
18. Hammoud GM, Ibdah JA. Preeclampsia-induced Liver Dysfunction, HELLP syndrome, and acute fatty liver of pregnancy. *Clinical Liver Disease.* 2014; 4:69–73.
19. Westergaard L. Spontaneous rupture of the liver in pregnancy. *Acta Obstet Gynecol Scand.* 1980; 59:559-561.
20. Mokotoff R, Weiss IS, Branson LH, et al. Liver rupture complicating toxemia of pregnancy. *Arch Intern Med.* 1967; 119:375-380.
21. Poo JL, Gongora J. Hepatic hematoma and hepatic rupture in pregnancy. *Ann Hepatol.* 2006; 5:224–6.
22. Henny CP, Lim AE, Brummelkamp WH, et al. A review of the importance of acute multidisciplinary treatment following spontaneous rupture of the liver capsule during pregnancy. *Surg Gynecol Obstet.* 1982; 156:593–8.
23. Peitsidou A, Peitsidis P, Contis J. Spontaneous Hepatic Rupture During Third Trimester of Pregnancy, *Acta Chirurgica Belgica.* 2008; 108(4):464-467.
24. Rinehart B, Terrone D, Magann E, Martin RW, May WL, Martin JN Jr. Pre-eclampsia associated hepatic haemorrhage and rupture: mode of management related to maternal and perinatal outcome. *Obstetrics and Gynecological Survey.* 1999; 54:196–202.



25. Stalter KD, Sterling WA. Hepatic subcapsular hemorrhage associated with pregnancy. *Surgery*. 1985; 98:112-114.
26. Ralston SJ, Schwaitzberg SD. Liver hematoma and rupture in pregnancy. *Semin Perinatol*. 1998; 22(2):141-8.
27. Parmar NM, Patel MD, Negi SS, Savani CM, Desai LM, Patel AP. Spontaneous hemoperitoneum. *Gujarat Med Jr*. 2015; 70(2): 19-26.
28. Kelly J, Ryan Dj, O'Brien N, Kirwan W. Second trimester hepatic rupture in a 35 year old nulliparous woman with HELLP syndrome: a case report. *World J Emerg Surg*. 2009; 15(4):23.
29. Goodlin RC, Anderson JC, Hodgson PE: Conservative treatment of liver hematoma in the postpartum period. *J Repro Med*. 1985; 30:368-370.
30. Manas KJ, Welsh JD, Rankin RA, et al. Hepatic hemorrhage without rupture in preeclampsia. *N Engl J Med*. 1985; 312:424-426.
31. You JS et al. Spontaneous hepatic rupture caused by hemolysis, elevated liver enzymes, and low platelet count syndrome. *Am J Emerg Med*. 2014; 32:686.e3-4.
32. Krueger KJ, Hoffman BJ, Lee WM. Hepatic infarction associated with preeclampsia. *Am J Gastroenterol*. 1990; 85:588–592.
33. Kronthal AJ, Fishman EK, Kuhlman JE, et al. Hepatic infarction in preeclampsia. *Radiology*. 1990; 177:726–728.
34. Federle MP, Jeffrey Jr RB. Hemoperitoneum studied by computed tomography. *Radiology*. 1983; 148:187-92.
35. Shanmuganathan K, Mirvis S, Sover E. Value of contrast-enhanced CT in detecting active hemorrhage in patients with blunt abdominal or pelvic trauma. *American Journal of Roentgenology*. 1993; 161(1):65-69.
36. Miguelote RF, Costa V, Vivas J, Gonzaga L, Menezes CA. Postpartum spontaneous rupture of a liver hematoma associated with preeclampsia and HELLP syndrome. *Arch Gynecol Obstet*. 2009; 279(6):923-6.
37. Moore EE, Cogbill TH, Jurkovich GJ, Shackford SR, Malangoni MA, Champion HR. Organ injury scaling: spleen and liver (1994 revision). *J Trauma*. 1995; 38(3):323-4.

38. Wilson SG, White AD, Young AL, Davies MH, Pollard SG. The management of the surgical complications of HELLP syndrome. *Ann R Coll Surg Engl.* 2014; 96:512–516.
39. James PR, Nelson-Piercy C. Management of hypertension before, during, and after pregnancy. *Heart.* 2004; 90(12):1499-1504.
40. British Committee for Standards in Haematology Guidelines for the use of fresh-frozen plasma, cryoprecipitate and cryosupernatant. *Br J Haematol.* 2004; 126:11–28.
41. O'Brien JM, Milligan DA, Barton JR. Impact of high-dose corticosteroid therapy for patients with HELLP (hemolysis, elevated liver enzymes, and low platelet count) syndrome. *Am J Obstet Gynecol.* 2000; 183(4):921-4.
42. Loevinger EH, Vujic I, Lee WM, Anderson ME. Hepatic rupture associated with pregnancy: treatment with transcatheter embolotherapy. *Obstet Gynecol.* 1985; 65:281–4.
43. Wagner WH, Lundell CJ, Donovan AJ. Percutaneous angiographic embolization for hepatic arterial hemorrhage. *Arch Surg.* 1985; 120:1241–9.
44. Mays ET, Conti S, Fallahzadeh H, Rosenblatt M. Hepatic artery ligation. *Surgery.* 1979; 86:536–41.
45. Flint LM, Polk HE. Selective hepatic artery ligation: limitations and failures. *J Trauma.* 1979; 19:319–21.
46. Stain SC, Woodburn DA, Stephens AL, Katz M, Wagner WH, Donovan AJ. Spontaneous hepatic hemorrhage associated with pregnancy. Treatment by hepatic arterial interruption. *Annals of Surgery.* 1996; 224(1):72-78.
47. Terasaki KK, Quinn MF, Lundell CJ, Finck EJ, Pentecost MJ. Spontaneous hepatic hemorrhage in preeclampsia: treatment with hepatic arterial embolization. *Radiology.* 1990; 174(3 Pt 2):1039-41.
48. Mays ET, Wheeler CS. Demonstration of collateral arterial flow after interruption of hepatic arteries in man. *N Engl J Med.* 1974; 290:993–6.
49. Jander HP, Laws HL, Kogutt MS et al. Emergency embolisation in blunt hepatic trauma. *Am J Roentgenol.* 1997; 129:249–252.

50. Smith LG, Moise KJ, Dildy GA, Carpenter RJ. Spontaneous rupture of liver during pregnancy. *Current therapy Obstet Gynecol.* 1991 ;77:171-5.
51. Wilson RH, Marshall BM. Postpartum rupture of a subcapsular hematoma of the liver, *Acta Obstetricia et Gynecologica Scandinavica.*1992; 71(5):394-397.
52. Pringle JH. Notes on the arrest of hemorrhage due to trauma. *Ann Surg.* 1908; 48:546–66.
53. Kim YI, Ishii T, Aramaki M, et al: The Pringle maneuver induces only partial ischemia of the liver. *Hepatogastroenterology.* 1995; 42:169-171.
54. Pachter HL, Spencer FC, Hofstetter SR, Liang HG, Coppa GF. Significant trends in the treatment of hepatic trauma. Experience with 411 injuries. *Ann Surg.* 1992; 215:492–500.
55. Pachter HL, Spencer FC, Hofstetter SR, Liang HG, Coppa GF. The management of juxtahepatic venous injuries without an atriocaval shunt: preliminary clinical observations. *Surgery.* 1986; 99:569–75.
56. Patel S, Pachter HL, Yee H, Schwartz JD. Topical hypothermia attenuates pulmonary injury after hepatic ischemia reperfusion. *J Am Coll Surg.* 2000; 191:650–6.
57. Tatsuma T, Kim YI, Kai T, et al: Importance of hepatovenous back-perfusion for maintenance of liver viability during the Pringle manoeuvre. *BrJ Surg.* 1995; 82:1071-1075.
58. Cothren CC, Moore EE. Hepatic Trauma. *Eur J Trauma Emerg Surg.* 2008; 4:339-354.
59. Ochsner MG, Jaffin JH, Golocovsky M, Jones RC. Major hepatic trauma. *Surg Clin North Am.* 1993; 73(2):337-52.
60. Majerović M, Augustin G. Akutni abdomen kod trudnica i babinjača. *Acta chirurgica Croatica.* 2012; 9(1): 13-17.
61. Ivatury RR. *Operative Techniques for Severe Liver Injury.* Springer New York Heidelberg Dordrecht London; 2015. Dostupno na: <http://www.springer.com/us/book/9781493911998>.
62. Cué JI, Cryer HG, Miller FB, Richardson JD, Polk HC Jr. Packing and planned reexploration for hepatic and retroperitoneal hemorrhage: critical refinements of a useful technique. *J Trauma.* 1990; 30(8):1007-11.
63. McHenry CR, Federle GM, Malangoni MA. A refinement in the technique of perihepatic packing. *Am J Surg.* 1994; 168:280–2.

64. Feliciano DV, Mattox KL, Burch JM, Bitondo CG, Jordan Jr GL. Packing for control of hepatic hemorrhage. *J Trauma*. 1986; 26:738–43.
65. Reed RL, Merrell RC, Meyers WC, Fischer RP. Continuing evolution in the approach to severe liver trauma. *Annals of Surgery*. 1992; 216(5):524-538.
66. Parks RW, Chrysos E, Diamond T. Management of liver trauma. *Br J Surg*. 1999; 86(9):1121-35.
67. Caruso DM, Battistella FD, Owings JT, Lee SL, Samaco RC. Perihepatic packing of major liver injuries. Complications and mortality. *Arch Surg*. 1999; 134:958–63.
68. Shuman WP. CT of blunt abdominal trauma in adults. *Radiology*. 1997; 205(2): 297-306.
69. Stevens SL, Maull KI, Enderson BL, Meadors JN, Elkins LW Jr, Hopkins FM. Total mesh wrapping for parenchymal liver injuries: a combined experimental and clinical study. *J Trauma* 1991; 31:1103-9.
70. Bakker FC, Wille F, Patka P, Haarman HJ. Surgical treatment of liver injury with an absorbable mesh: an experimental study. *J Trauma*. 1995; 38(6):891-4.
71. Van de Minkelis JL, Steenvoorde P, Baranski AG. Liver Rupture in a Patient with HELLP Syndrome Successfully Treated with Extensive Surgery Combined with Recombinant Factor VIIa. *Acta Chirurgica Belgica*. 2006; 106(5):602-604.
72. Kousnetzoff M, Pensky J. Sur la resection partielle du foie chez l'homme et chez les animaux. *Rev Chir*. 1897; 17:319-31.
73. Lucas CE, Ledgerwood AM. Treatment of the injured liver. In: Nyhus LM, Baker RJ, editors. *Mastery of surgery*. 2nd ed. Boston/Toronto/London: Little, Brown & Co; 1992. p. 850.
74. Leppaniemi AK, Mentula PJ, Streng MH, et al. Severe hepatic trauma: nonoperative management, definitive repair or damage control surgery. *World J Surg*. 2011; 35:2643.
75. Uranus S, Mischinger HJ, Pfeifer J, et al: Hemostatic methods for the management of spleen and liver injuries. *World J Surg*. 1996; 20:1107-1111.
76. Stone HH, Lamb JM. Use of pedicled omentum as an autogenous pack for control of hemorrhage in major injuries of the liver. *Surg Gynecol Obstet*. 1975; 141(1):92-4.

77. Fabian TC, Croce MA, Stanford GG, et al. Factors affecting morbidity following hepatic trauma: a prospective analysis of 482 liver injuries. *Ann Surg.*1991; 213:540–7.
78. Pachter HL, Spencer FC, Hofstetter SR, Liang HG, Coppa GF. Significant trends in the treatment of hepatic trauma. Experience with 411 injuries. *Ann Surg.*1992; 215:492–500.
79. Fabian TC, Stone HH. Arrest of severe liver hemorrhage by an omental pack. *South Med J.* 1980; 73(11):1487-9.
80. Go, PM; Goodman, GR; Bruhn, EW; Hunter J. The argon beam coagulator provides rapid hemostasis of experimental hepatic and splenic hemorrhage in anticoagulated dogs. *J Trauma.* 1991; 31:1294–300.
81. Erhard, J; Lange, R; Niebel W et al. Acute liver necrosis in the HELLP syndrome: successful outcome after orthotopic liver transplantation: a case report. *Transpl Int.* 1993; 6:179–81.
82. Hunter, SK; Martin, M; Benda, JA; Zlatnik F. Liver transplant after massive spontaneous hepatic rupture in pregnancy complicated by preeclampsia. *Obs Gynecol.* 1995; 85:819–22.
83. Pandey CK, Karna ST, Pandey VK, Tandon M. Acute liver failure in pregnancy: Challenges and management. *Indian J Anaesth* 2015; 59:144-9.
84. Peiro LZ, Salas R, Dolera Moreno C, Molla C. Spontaneous liver rupture in HELLP syndrome. *Med Intensiva.* 2009; 33:56–7.
85. Zarrinpar A, Farmer DG, Ghobrial RM, Lipshutz GS, Gu Y, Hiatt JR, Busuttill RW. Liver transplantation for HELLP syndrome. *Am Surg.* 2007; 73(10):1013-6.
86. Jarufe N, Soza A, Pérez-Ayuso RM et al. Successful liver transplantation and delivery in a woman with fulminant hepatic failure occurring during the second trimester of pregnancy. *Liver Int.* 2006; 26(4):494-7.
87. Maddukuri VC, Stephenson CD, Eskin L, Ahrens WA, Purdum P, Russo MW. Liver Transplantation for Acute Liver Failure at 11-Week Gestation with Successful Maternal and Fetal Outcome. *Case reports in transplantation.* 2012;2012:484080. doi:10.1155/2012/484080.
88. Bis KA, Waxman B. Rupture of the liver associated with pregnancy: a review of the literature and a review of two cases. *Obstetrics and Gynaecological Survey.* 1976; 31:763–773.

89. Alleman JS, Delarue MW, Hasaart TH: Successful delivery after hepatic rupture in previous pre-eclamptic pregnancy. *EuJ Obstet Gynecol.* 1992; 47:76-79.
90. Portnuff J, Ballon S: Hepatic rupture in pregnancy. *Am J Obstet Gynecol.* 1972; 114:1102.
91. Sakala EP, Moore WD: Successful term delivery after previous pregnancy with ruptured liver. *Obstet Gynecol.* 1986; 68:124.
92. Greenstein D, Henderson LM, Boyer TD: Liver hemorrhage: Recurrent episodes during pregnancy" complicated by preeclampsia. *Gastroent.* 1994; 106:1668-1671.
93. Sullivan CA, Magann EF, Perry KG, Roberts WE, Blake PG, Martin JN. The recurrence risk of the syndrome of hemolysis, elevated liver enzymes, and low platelets (HELLP) in subsequent gestations. *Am J Obstet Gynecol.* 1994; 171:940– 943.
94. Van Pampus MG, Wolf H, Mayruhu G, Treffers PE, Bleker OP. Long-term follow-up in patients with a history of (H)HELLP syndrome. *Hypertens Pregnancy.* 2001; 20:15–23.

## **12. ŽIVOTOPIS**

Rođen sam 21.1.1992. u Zagrebu. Pohađao sam Osnovnu školu Markuševac, nakon čega sam upisao III. gimnaziju u Zagrebu koju sam završio s odličnim uspjehom. Medicinski fakultet upisao sam ak.god. 2010/2011. Demonstrator sam na Katedri za kirurgiju, te član Studentske sekcije za kirurgiju u sklopu koje sam prisustvovao brojnim predavanjima i tečajevima iz područja opće kirurgije. Aktivno se služim engleskim jezikom.