

Stome probavnog trakta u dječjoj kirurgiji

Tica, Josip

Master's thesis / Diplomski rad

2017

Degree Grantor / Ustanova koja je dodijelila akademski / stručni stupanj: **University of Zagreb, School of Medicine / Sveučilište u Zagrebu, Medicinski fakultet**

Permanent link / Trajna poveznica: <https://um.nsk.hr/um:nbn:hr:105:563298>

Rights / Prava: [In copyright](#)/[Zaštićeno autorskim pravom.](#)

Download date / Datum preuzimanja: **2025-03-21**



Repository / Repozitorij:

[Dr Med - University of Zagreb School of Medicine Digital Repository](#)



**SVEUČILIŠTE U ZAGREBU
MEDICINSKI FAKULTET**

Josip Tica

**Stome probavnog trakta u dječjoj
kirurgiji**

DIPLOMSKI RAD



Zagreb, 2017.

**SVEUČILIŠTE U ZAGREBU
MEDICINSKI FAKULTET**

Josip Tica

**Stome probavnog trakta u dječjoj
kirurgiji**

DIPLOMSKI RAD

Zagreb, 2017.

Ovaj diplomski rad izrađen je na Zavodu za abdominalnu kirurgiju Klinike za dječju kirurgiju Klinike za dječje bolesti Zagreb pod vodstvom doc.dr.sc. Stjepana Višnjica i predan je na ocjenu u akademskoj godini 2016./2017.

SADRŽAJ

SAŽETAK.....	I
SUMMARY	II
1. UVOD	1
2. STOME.....	3
2.1. Gastrostoma.....	3
2.2. Stome tankog crijeva – jejunostoma i ileostoma.....	6
2.3. Kolostoma	10
3. INDIKACIJE ZA KREIRANJE STOME KOD DJECE	12
3.1. Neonatalni nekrotizirajući enterokolitis	12
3.2. Hirschprungova bolest	14
3.3. Mekonijski ileus	18
3.4. Atrezije probavne cijevi.....	20
3.4.1. Atrezija jednjaka.....	20
3.4.2. Atrezija dvanaesnika	22
3.4.3. Atrezija tankog crijeva	24
3.4.4. Anorektalne malformacije	26
3.5. Ulcerozni kolitis	28
3.6. Obiteljska adenomatozna polipoza	30
4. ZAKLJUČAK.....	32
ZAHVALE.....	33
POPIS SLIKA	34
LITERATURA	36
ŽIVOTOPIS.....	39

SAŽETAK

STOME PROBAVNOG TRAKTA U DJEČJOJ KIRURGIJI

Josip Tica

Stoma kao medicinski pojam označava umjetni otvor na šupljem organu, a osobito se to odnosi na otvor na koži koji je spojen s lumenom dušnika ili probavne cijevi. Gastrostomija pripada među najstarije abdominalne operativne zahvate koji su još uvijek u kontinuiranoj upotrebi i njezina je povijest u bliskoj vezi s razvojem moderne kirurgije. Operacije kreiranja gastrointestinalnih stoma izvode se zbog nekoliko razloga: zbog hranjenja, dekompresije, primjene lijekova i izvođenja dijagnostičkih i terapijskih zahvata u odabranom segmentu probavne cijevi. Također, stome se dijele na privremene i trajne. U dječjoj kirurgiji većinu kreiranih stoma čine stome privremenog karaktera. Nekoliko je uobičajenih tehnika kreiranja stome u probavnom traktu. Operacija kreiranja stome zahtijeva vrlo visoku razinu vještine, znanja i, u mnogim slučajevima, kreativnosti. Tehničke pretpostavke za operaciju moraju biti zadovoljene. Neonatalni nekrotizirajući enterokolitis (NEK) i gastrointestinalne atrezije predstavljaju uobičajene indikacije za kreiranje stome. Ostale su Hirschprungova bolest i mekonijski ileus, te ulcerozni kolitis i obiteljska adenomatozna polipoza kod starije djece. Operacija kreiranja stome je veliki zahvat koji značajno utječe na kvalitetu života pacijenta. Stoga postojanje indikacije za izvođenje iste mora biti pažljivo razmotreno.

Ključne riječi: stoma, enterostoma, gastrostoma, kirurgija

SUMMARY

GASTROINTESTINAL STOMAS IN PAEDIATRIC SURGERY

Josip Tica

A stoma is a medical term that stands for an artificial opening made into a hollow organ, especially one on the surface of the body leading to the bowel or trachea. Gastrostomy is one of the oldest abdominal operations in continuous use and its history is closely associated with the evolution of modern surgery. Gastrointestinal ostomy surgeries are performed for several reasons, for feeding, decompression, administration of medications and performance of diagnostic and therapeutic procedures within the specific segment of gastrointestinal tract. Stomas are also divided into temporary and permanent ones. In paediatric surgery, most ostomy surgeries are performed to create temporary stoma. Several techniques are commonly used for gastrointestinal stoma creation. Ostomy surgery requires high level of skill, knowledge and, in many cases, creativity. Technical requirements for the surgery have to be satisfied. Neonatal necrotising enterocolitis (NEC) and gastrointestinal atresias are the most common indications for ostomy surgery within the paediatric population. Other ones include Hirschprung's disease, meconium ileus, ulcerative colitis and hereditary familial polyposis (in elder children). Ostomy surgery is a major operation that significantly affects a patient's quality of life. Considering that, the decision for performing one has to be carefully considered.

Key words: stoma, enterostomy, gastrostomy, surgery

1. UVOD

U kirurškoj praksi često se javlja problem nemogućnosti evakuacije fekalnog sadržaja. Također je, ponekad, kada problem evakuacije ne postoji, potrebno dio probavne cijevi koji je zbog određenog razloga oštećen (ishemijom, upalom, traumom ili operacijom) sačuvati od iritacije fekalnim sadržajem. I u jednom i u drugom slučaju se često kao jedino rješenje nameće kreiranje stome, otvaranja crijevnog otvora na prednju trbušnu stijenu.

Stoma je pojam koji ne obuhvaća samo gastrointestinalni sustav i otvaranje na prednju trbušnu stijenu. Stome se mogu kreirati i na respiratornom i na genitourinarnom traktu. Međutim, ovaj rad se bavi gastrointestinalnim stomama i u daljnjem tekstu rada se pod pojmom stoma misli na gastrostomu, ileostomu i kolostomu.

Gastrostomija pripada među najstarije abdominalne zahvate koji su još uvijek u kontinuiranoj upotrebi. Osim dekompresije i izbjegavanja iritacije bolesnog crijeva, kod gastrostomije se javlja i hranjenje kao indikacija. Također, koristi se i za bužiranje jednjaka, gastrokopiju i primjenu lijekova.

Potreba za ileostomijom se javlja kod sumnje u eventualni neuspjeh anastomoze nakon resekcije bolesnog crijeva zbog nekrotizirajućeg enterokolitisa, mekonijskog ileusa, kompleksne atrezije crijeva ili volvulusa s nekrozom.

Još od kraja osamnaestog stoljeća kolostomija je poznata kao metoda liječenja intestinalne opstrukcije kod djece rođene s anorektalnom malformacijom. Zbog brojnih komplikacija i neusavršenosti medicine i kirurgije tog vremena, uspjesi su bili samo sporadični. Međutim, razvojem kirurške tehnike, neonatalne anestezije i intenzivne skrbi, preživljavanje malformacijama zahvaćene djece postaje sasvim izvjesno, raste potreba za izvođenjem stoma kod djece i na taj način operativna procedura kreacije stome postaje dio rutinske prakse dječjeg kirurga.

U dječjoj kirurgiji većina stoma ima privremeni karakter te se nakon izvjesnog vremena zatvaraju. Tek u rijetkim slučajevima neispravljive malformacije dovode do potrebe kreiranja trajne stome, a razvojem kirurške tehnike i postoperativne skrbi udio malformacija koje se smatraju neispravljivima još više pada.

Svaki dio procesa kreiranja stome, bilo konstrukcija, bilo zatvaranje, predstavlja veliki zahvat i ističe se važnost pravilno postavljene indikacije, pravilne lokalizacije izvođenja i strogo pridržavanje svih kirurško-tehničkih postavki za kreaciju stome. Zadovoljavajući rezultati neće biti postignuti ako se svega navedenog ne pridržava.

Kvaliteta života bolesnika sa stomom ovisi o kvaliteti izvedene stome. Zato se ovaj rad bavi stanjima i bolestima kod kojih je stoma indicirana i tehničkim detaljima samog izvođenja operacije kreiranja stome.

2. STOME

Riječ stoma je izvedena iz grčke riječi *stomat* koja označava usta. Stoma probavnog trakta je umjetna veza dijela probavne cijevi i kože. Kolostoma je lokalizacija, oblik stome koji se koristio ranije od ostalih, još u osamnaestom stoljeću, s ciljem rješavanja opstrukcije. Početci stoma tankog crijeva (ileostoma, jejunostoma) vezani su uz dvadeseto stoljeće i rješavanje upalnih bolesti crijeva, pedijatrijskih i hepatobilijarnih bolesti.(1,2)

Kreiranje stome pripada među najčešće izvođene operacije u dječjoj kirurgiji. Veći dio tehnika koje se primjenjuju je s odraslih pacijenata prilagođen pedijatrijskoj populaciji, ali postoje i postupci koji su originalno dio dječje kirurgije radi nepostojanja istovjetne indikacije u odraslih.(1)



Slika 1. Kolostoma. Prema Fazio i sur. (2012.), str. 134.

2.1. Gastrostoma

Izbor stome je ovisan o indikaciji zbog koje je potrebno njeno izvođenje. Ako je potrebna stoma za dugoročno hranjenje, izbor pada na gastrostomu. Također, gastrostoma je pogodna za primjenu lijekova, hidraciju, endoskopske dijagnostičke i intervencijske metode i dekompresiju. Nasuprot gastrostomi kod odraslih, koja se obično povezuje s terminalnim stadijem bolesti i krajem života te je kao takva trajna,

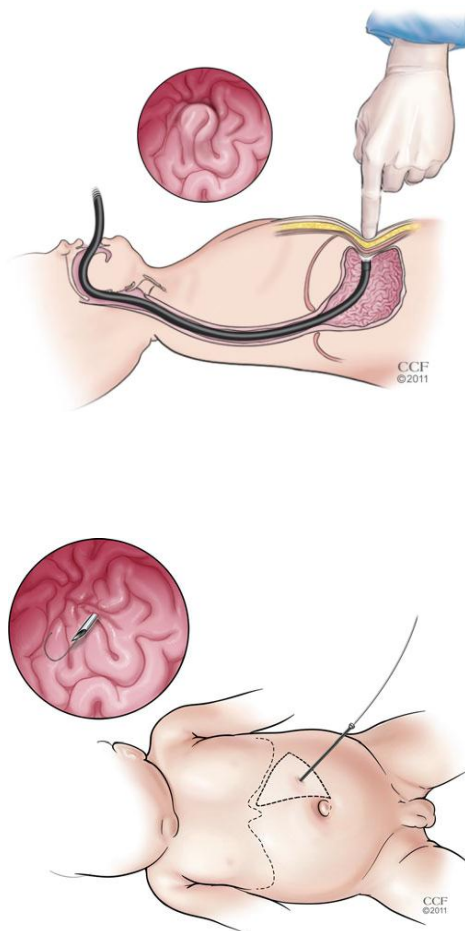
kod djece je ona obično privremena i koristi se u vremenu od par mjeseci ili godina.(1)

Tri su osnovne metode kreiranja gastrostome: formiranje seroznog kanala oko katetera od prednjeg zida želudca do površine kože (Stammova i Witzelova tehnika), formiranje cijevi od pune debljine želučanog zida (Janeway) i perkutane tehnike (Gauderer). Prehrambena indikacija za gastrostomu kao nužne uvjete ima funkcionalnost gornjeg dijela probavne cijevi i potrebu za hranjenjem koja nije kraća od 3-6 mjeseci. Radi se kod djece koja ne mogu gutati i koja nisu sposobna konzumirati nutrijente peroralno. Gastrostoma za administraciju lijekova je opravdana ako u potpunosti obećava dobar *compliance* za primjenu lijekova. Dekompresijska gastrostoma je opravdan odabir kod pacijenata s intestinalnom opstrukcijom zbog neresektabilnog tumora ili u spoju s nekom drugom intraabdominalnom operacijom (rješavanje duodenalne atrezije). Gastrostomija formiranjem cijevi nije pogodan odabir za osiguravanje dekompresije. Novija literatura daje primat perkutanim tehnikama. Kao velika inovacija u izvođenju i održavanju gastrostome navodi se silikonski gumb koji se sidri unutarnjim balonom i tako bolje osigurava pozicioniranje.(1,3)

U tehnici po Stammu želudcu se pristupa kratkim, poprečnim, supraumbilikalnim rezom. Mjesto izlaska katetera je kraj gornje trećine linije koja spaja pupak sa središnjim dijelom lijeve strane dna koštanog dijela prsnog koša. Zatim se postavljaju šavovi oko predmnijevanog mjesta otvora koje treba biti udaljeno od velike krivine, od fundusa i antruma radi ostavljanja mjesta i materijala za eventualne buduće zahvate i radi prevencije curenja i opstrukcije pilorusa vrhom katetera. Postavljeni šavovi se povlače, učini se gastrotomija i postavi se de Pezzer kateter, 12-20Fr. Zatim se želudac fiksira uz prednji trbušni zid kontinuirano sintetičkim resorbirajućim monofilamentom (želučana seroza se fiksira na parijetalni peritoneum). Trbušni zid se zatim šiva u slojevima i osigura se položaj katetera polipropilenskim šavovima. Stammova tehnika je procvala u 1980-im godinama i prenešena je s odraslih pacijenata na pedijatrijsku populaciju, ali je dolaskom perkutanih tehnika smanjena njezina upotreba.(1,3)

Tehnika formiranjem cijevi od želučanog zida ne zahtijeva kateter i služi trajnom hranjenju, ali se kod djece ne koristi.(3)

Perkutana endoskopska gastrostomija (PEG) se kod odraslih i starije djece može raditi pod sedacijom u lokalnoj anesteziji, a kod mlađe djece se izvodi u općoj endotrahealnoj anesteziji. Endoskopom se insuflira predmnijevano mjesto gastrostome, uz uvjete lokalizacije kao i kod Stammove tehnike. Insuflacija je mjera prevencije slučajnog perforiranja poprečnog debelog crijeva. Prstom se pritišće mjesto najjače transiluminacije – odabrano mjesto gastrostome. Na tom se mjestu načini incizija dužine 8-10mm. Endoskopičar omčom za polipektomiju obuhvaća mjesto udubljenja kroz koje se probija kanila oko koje se omča nepotpuno čvrsto ovija. Igla se miče iz kanile i kroz kanilu se provlači presavijena čelična žica oko koje se steže omča za polipektomiju. Endoskop se tada, povlačeći žicu sa sobom, vadi i na taj način je uspostavljena vodilica za kateter. Kateter se postavlja na oralni kraj žičane omče i abdominalni kraj se povlači sve dok stijenka želudca ne bude u labavom kontaktu s trbušnim zidom, Postavlja se imobilizacijski prsten i na kateter se postavlja adaptor za hranjenje. Kateter se ne pričvršćuje šavovima.



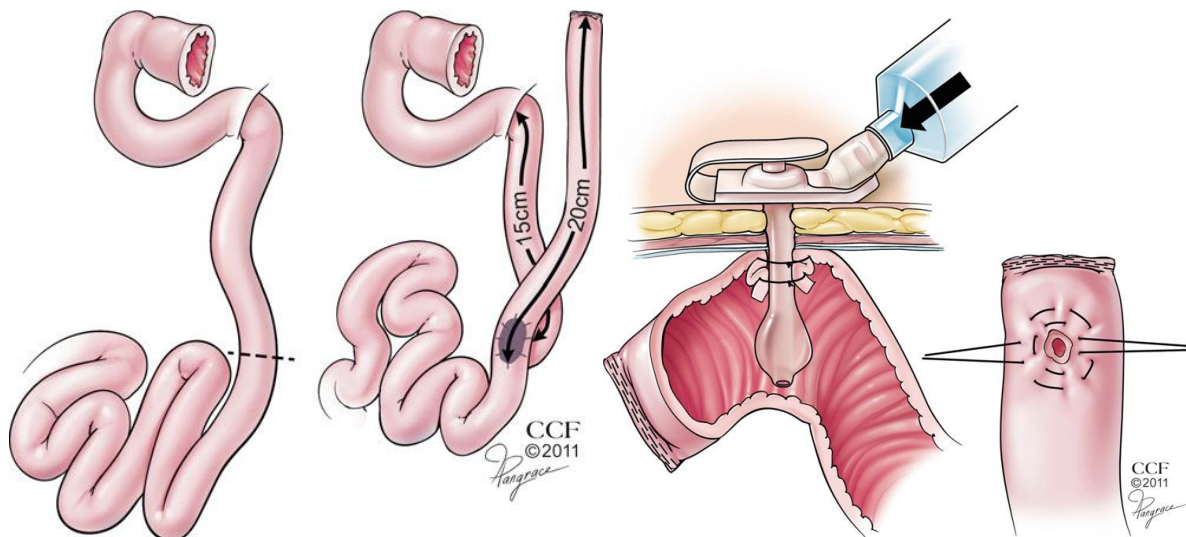
Slika 2. Određivanje lokalizacije stome insuflacijom putem endoskopa i postavljanje igle i vodilice. Prema Fazio i sur. (2012.), str. 194.

Komplikacije gastrostomije se javljaju zbog grešaka u tehnici, njezi i odabiru katetera. Ozbiljan problem predstavlja odvajanje želuca od trbušne stijenke koje vodi peritonitisu, krvarenju, razdvajanju rane i infekciji. Komplikacije vezane uz tehniku su i ozljeda stražnje stijenke želuca i neadekvatno pozicioniranje katetera. Dugoročan problem je opsežnije curenje stome koje može dovesti do reoperacije i potrebe za kreiranjem nove stome.(1,3)

2.2. Stome tankog crijeva – jejunostoma i ileostoma

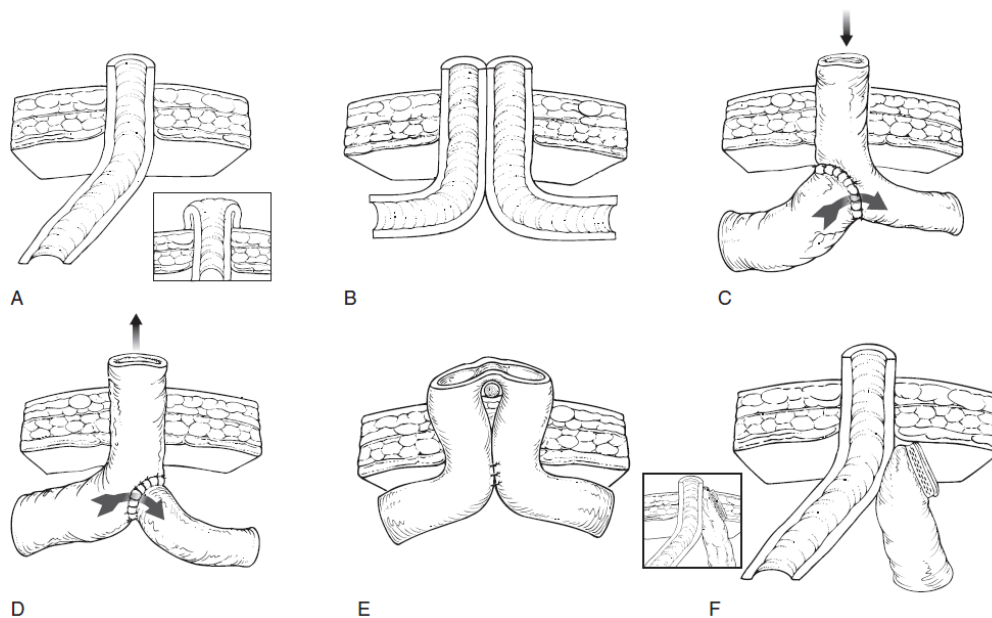
Kao razlog i svrhu izvođenja stome tankog crijeva u djece (a i u odraslih) obično se navodi odvod fekalija, dekompresija dilatiranog i opstruiranog crijeva i pristup crijevu za ispiranje i evakuaciju stolice ili mekonija. (4)

Tek iznimno jejunostomija može biti provedena radi osiguravanja dugotrajnog hranjenja, i to samo u slučajevima kad gastrostomija nije izvediva ili nije preporučljiva zbog teške gastropareze, zbog neuspjele operacije gastroezofagealnog refluksa, zbog prijašnje resekcije želuca, neadekvatnog položaja tijela (spastična kvadriplegija) i urođene mikrogastrije. U takvim slučajevima preferira se Roux-Y jejunostomija s gumbom. Gumb u razini kože, kao i u gastrostomiji, ima definitivnu prednost. Roux-Y brzo odvodi enteralni pripravak s mjesta jejunostomije reducirajući na taj način lokalnu iritaciju. Također, kod ovog tipa jejunostomije, za razliku od obične jejunostomije tipa crijevne petlje, nije potreban balon za sidrenje koji može opstruirati tok djetetovog crijeva. U ovoj se tehnici, bilo otvoreno, bilo laparoskopski, jejunum reže i šiva 15cm aboralno od Treitzova ligamenta staplerom u veće djece, a ručno u dojenčadi. 20cm od terminalnog kraja kraka načini se *end-to.side* anastomoza. Uz terminalni kraj Rouxova kraka, na antimezenteričnoj strani, postave se šavovi za povlačenje. Ubodna incizija se učini u lijevom gornjem kvadrantu i između šavova za povlačenje se učini mala enterotomija. Kroz novi otvor se provuče gumb za gastrostomu od 12 Fr. Jejunostoma se izvlači u lijevom gornjem kvadrantu, malo iznad pupka, ne previsoko kako ne bi interferirala eventualnom gastrostomom ili mjestom izvođenja fundoplikacije.(1,4,5)



Slika 3. Roux-Y jejunostomija s gumbom. Prema Fazio i sur. (2012.), str. 197.

Ileostomija nema hranjenje kao indikaciju. Ona služi dekompresiji, odvođenju fekalija i evakuaciji sadržaja crijeva. Tipovi enterostoma su prikazani na slici 3. Za dekompresiju su namijenjene terminalne stome, stoma u obliku dvostruke cijevi i stoma u obliku crijevne petlje. Stome namijenjene evakuaciji stolice i mekonija više spadaju u domenu kolostoma.(5)

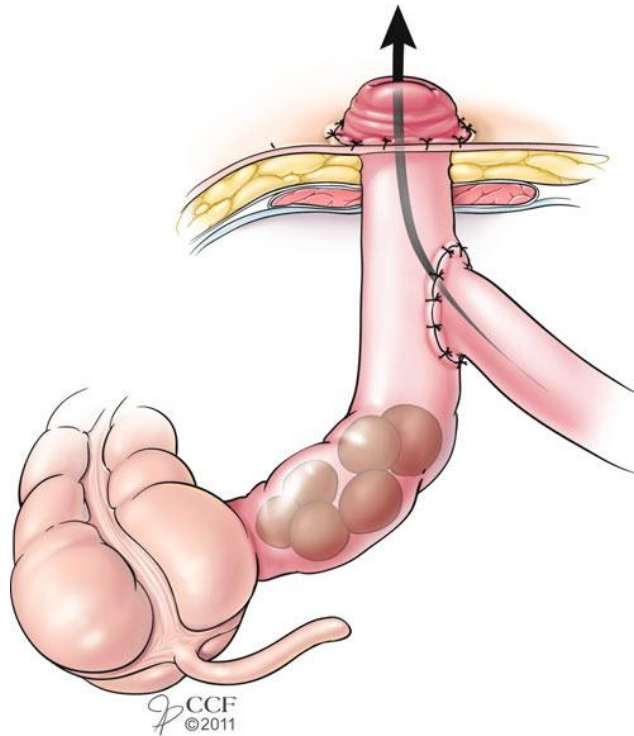


Slika 4. Primjeri stoma. A – terminalna stoma, B – dvostruka cijev, C – *end-to-side* anastomoza, D – *side-to-end* anastomoza, E – crijevna petlja, F – terminalna stoma sa zatvorenim distalnim krajem subfascijalno. Prema Coran i sur. (2012.), str. 1237.

U novorođenčadi i dojenčadi ileostomija postaje metoda izbora u slučajevima procijenjene sumnje u sigurnost anastomoze tijekom operativnog zbrinjavanja nekrotizirajućeg enterokolitisa, mekonijskog ileusa, kompleksne intestinalne atrezije. Najčešće su kreirane terminalne ileostome zajedno s mukoznom fistulom. Mogu biti kreirane unutar primarnog reza, ali uz veći rizik komplikacija rane i infekcija. Zato se radi zasebni otvor. Distalni kraj se, radi lakšeg ostvarivanja anastomoze kasnije često prikači proksimalnom kraju ili pripadajućoj fasciji Dekompresijske ileostome su uglavnom smještene u donjem desnom kvadrantu. Općenito, dobro je označiti predmnijevano mjesto enterostome dan prije operacije ako je to moguće. Mjesto treba biti locirano na središnjem dijelu ravnog trbušnog mišića, daleko od primarnog reza, pupka, koštanih uzdignuća i kožnih nabora. Na kožne nabore je potrebno osobito paziti kod pretila djece.(4,5)

Izvedeni otvor bi trebao biti upravo toliki da dopušta ugodnu i prihvatljivu pasažu bez kompromitacije krvožilja. Prezervacija cirkulacije treba biti osigurana i umjerenim, ne prejakim zatezanjem šavova. Ileostoma bi trebala protrudirati dva centimetra i više prema van radi omogućavanja adekvatne fiksacije vrećice. Eksteriorizirani kraj stome se prišiva na kožu s četiri resorptivna šava. Kod dojenčadi sluznica rapidno buja preko eksteriorizirane serozne površine. Duboki i debeli šavovi se trebaju izbjegavati jer mogu uzrokovati nastajanje fistule iz lumena u peristomalno tkivo što će utjecati na adherenciju vrećice.

Iako je za zbrinjavanje atrezije crijeva (opisano u daljem tekstu) preferirana operacija kreiranja primarne anastomoze, u teškim slučajevima mekonijskog peritonitisa i kod atrezije s volvulusom i upitnim vsakularnim integritetom crijeva pristupa se kreiranju enterostome. Posebne korištene tehnike su enterostomija po Mikuliczu (opisano dalje), Bishop-Koopova operacija (u principu slična Roux-Y jejunostomiji, *distalna stoma*, slika 4.) i Santullijev zahvat (obrnut Bishop-Koopovom, *proksimalna stoma*). Santullijeva metoda se navodi kao ona s najmanje prednosti. Zamjera joj se izvlačenje većeg, proksimalnog segmenta koji se pokazao kao težak za adekvatno održavanje i više sklon propalpsu nakon spontane redukcije veličine.(1,4,5)



Slika 5. Bishop-Koopova stoma. Prema Fazio i sur. (2012.), str. 200.

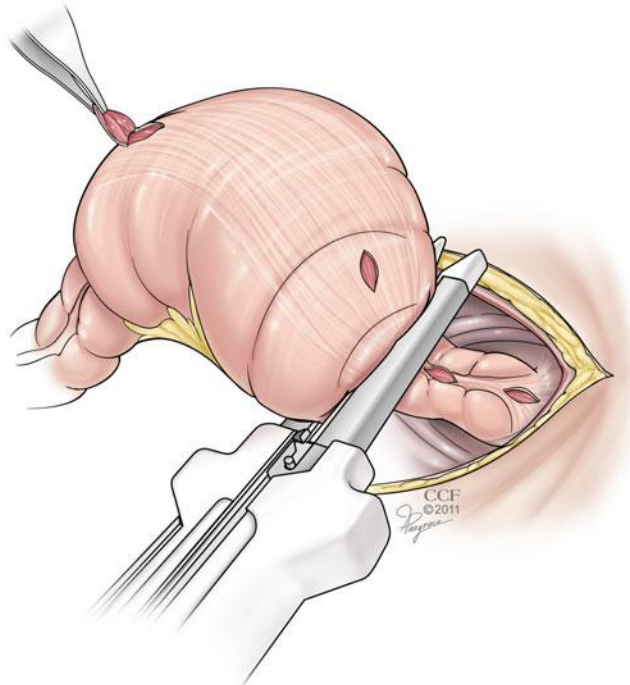
Zatvaranje stome i anastomoza se kod dojenčadi i manje djece radi ručno i u jednom sloju radi male veličine crijeva. Primjenjuje se fini poliglikolni konac u jednom sloju kako bi se izbjeglo sužavanje anastomoze koje se javlja kod dvoslojnog šivanja. Kod veće djece se, kao i kod odraslih, može primijeniti dvoslojno šivanje. Kod stome oblika crijevne petlje zatvaranje ne zahtijeva veću laparotomiju.(1,2,4,5)

Komplikacije vezane uz stomu nisu rijetke i potrebna je kvalitetna i opširna edukacija roditelja ili njegovatelja koji skrbi o djetetu. Najvažnije i najozbiljnije komplikacije su velika aktivnost otvora stome s posljedično poremećenom ravnotežom vode i elektrolita, prolaps i stenoza stome. Stomu smatramo pretjerano aktivnom ako izbacuje više od 30-40ml/kg/dan i takvo stanje najčešće vidamo kod visoke jejunostome. Kod novorođenčadi su ti gubitci izraženiji zbog fiziološke sklonosti većem gubitku vode. Loperamid i kolestiramin mogu biti od koristi za smanjenje izbačaja iz stome i ublažavanje i otklanjanje elektrolitno-fluidnog poremećaja. Ostale teže komplikacije su prolaps, stenoza, retrakcija i parastomalna hernija i većinom su povezane s permanentnim stomama koje su u dječjoj kirurgiji rijetke. Ako se neka od njih i dogodi, rješava se uvlačenjem privremene stome i anastomozom. Rjeđe takav pristup nije moguć te je potrebna revizija i premještanje stome. Druge moguće komplikacije su kandidijaza, ishemija, perforacija crijeva i druge.(2,4,5)

Tri neovisne studije o perioperativnim komplikacijama i ishodu enterostomije općenito kod djece vrlo niske porođajne mase nisu ustanovile značajno veću učestalost komplikacija niti povećanje mortaliteta ni kod djece mase manje od 2500 grama, ni kod one čija je masa manja od 1500 grama. Komplikacije, koje su se javile, su bile uspješno liječene. (6–8)

2.3. Kolostoma

Kolostomija se obavlja u liječenju NEK-a, volvulusa i perforacije kod novorođenčadi po istovjetnim tehničkim pretpostavkama izvođenja. U Hirschprungovoj bolesti i imperforiranom anusu situacija nije takva. Kolostomija trenutno nije najpopularnija metoda liječenja rektosigmoidnog oblika Hirschprungove bolesti i zasjenjena je primjenom transanalnih *pull-through* procedura. Kad je kolostomija metoda izvora, ona se izvodi s niveliranjem sa serijskim biopsijama proksimalno od zone prijelaza. Radi se u obliku crijevne petlje ili kao terminalna kolostomija s mukoznom fistulom.(1,4)



Slika 6. Niveliranje i serijska biopsija kod kolostomije zbog Hirschprungove bolesti. Prema Fazio i sur. (2012.), str. 202.

Kod djece s visokim imperforiranim anusom metoda izbora je podijeljena silazna kolostomija. Ima prednost dekompresije opstruiranog crijeva i manje izraženih urinarnih infekcija. Potrebno je, kao i kod Hirschprungove bolesti, veliku pažnju posvetiti lokalizaciji koja ne smije biti predistalno.(4)

Pravila koja moraju biti ispoštovana prilikom kreiranja kolostome uključuju: crijevo treba biti provučeno kroz abdominalni zid bez tenzije; smještaj stome mora biti takav da pacijentu omogući lako mijenjanje vrećice; crijevo je potrebno porvući kroz ravni trbušni mišić kako bi se smanjio rizik od hernijacije kraj crijeva mora biti primarno prišiven za kožu kako bi se izbjegla striktura; kraj crijeva mora biti prohodan.(1)

U užu kategoriju kolostome pripadaju desna transverzna, lijeva transverzna i sigmoidna. Njihova je prednost u tvrdem fekalnom sadržaju u odnosu na ileum koji manje iritira mjesto stome, manja tendencija ka prolapsu i manja kontaminaciju urinarnog trakta u muške djece s rektovezikalnom fistulom. Sigmoidna kolostomu se koristi za evakuaciju mekonija, ali se velikom pažnjom zbog moguće kompromitacije krvotoka i budućeg *pull-through* zahvata. Takav problem ne postoji u transverznom kolonu, ali tamo je stolica ipak mekša i sklonija iritaciji mjesta stome. Preporuča se odvajanje kolostoma, iako se crijevena petlja još uvijek koristi.(4,5)

U kolostomije pripadaju i apendikostomija te cekostomija i sigmoidostomija sa cijevi. One služe anterogradnom klistiranju crijeva.(1)

3. INDIKACIJE ZA KREIRANJE STOME KOD DJECE

Kreiranje stome probavnog trakta kod djece indicirano je kod širokog spektra bolesti i poremećaja koji su ipak u mnogočemu slični. Tu pripadaju, i u daljem su tekstu opisani, neonatalni nekrotizirajući enterokolitis (NEK), Hirschprungova aganglioza anorektuma, mekonijski ileus, atrezije dužinom cijele probavne cijevi, anorektalne malformacije, upalne bolesti crijeva (ulcerozni kolitis) i nasljedna adenomatozna polipoza crijeva.(5) Navodi se i volvulus kolona kao indikacija za izvođenje stome.(9) Tri četvrtine obavljenih operacija kreiranja stome izvodi se na novorođenčadi i dojenčadi.(4)

3.1. Neonatalni nekrotizirajući enterokolitis

Nekrotični enterokolitis (NEK) je teška, akutna, potencijalno smrtonosna bolest novorođenčeta koja je obilježena brzim razvojem nekroze stijenke crijeva s perforacijom i sekundarnim peritonitisom. najčešće je zahvaćen dio ileuma i proksimalni dio kolona, ali i drugi dijelovi crijeva mogu biti zahvaćeni.(10)

Među faktorima rizika za razvoj javljaju se nedonešenost i intrauterina hipotrofija, a to osobito vrijedi za djecu liječenu u jedinicama intenzivnog liječenja. Gotovo nazobilazan faktor u patogenezi je hipoksija ili ishemija crijeva u tijeku asfiksije ili kardiopulmonalnog šoka bilo kojeg uzroka. Također, umjetno hranjena nedonošćad su pod većim rizikom za razvoj nekrotizirajućeg enterokolitisa.(10,11) U radovima se često navodi i carski rez kao faktor rizika, a nedovoljno su istraženi primjena blokatora H₂-receptora i primjena visokoosmolarnih enteralnih pripravaka, iako su nedonošćad vrlo često izložena i jednom i drugom u značajnoj količini.(12)

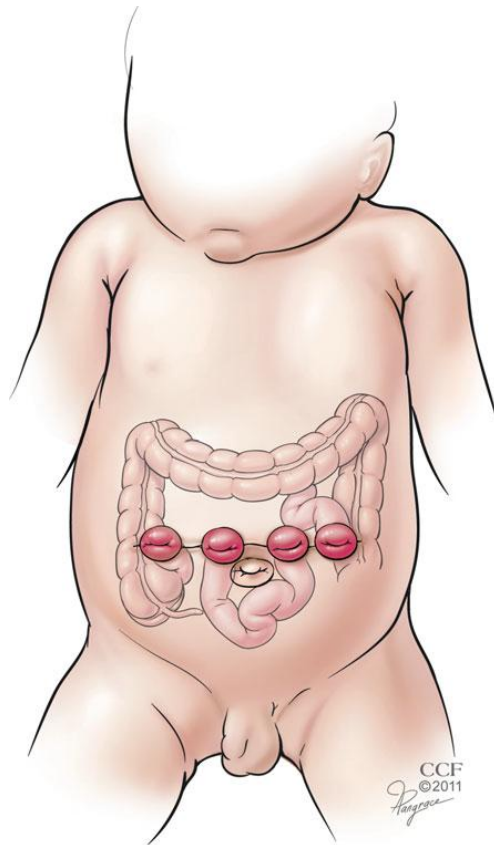
Klinički se bolest očituje između prvog i desetog dana života, rani je simptom nepodnošenje hrane te napuhnut trbuh, zastoj prolaska kroz probavnu cijev s povraćanjem ili retencijom crijevnog sadržaja u želudac. Brzo se razvija gangrena, transmuralna ili fokalna nekroza stijenke crijeva, te perforacija uz posljedični peritonitis. Dolazi i do spazma mezenterične arterije i posljedične translokacije bakterija u crijevnu stijenku. Te bakterije proizvode plinove i posljedično dolazi do

pneumatoze stijenke crijeva. Slijedi sukrvavi proljev i naglo pogoršanje općeg stanja djeteta uz acidozu i poremećaje svijesti te kliničku sliku sepse.(10,11,13)

U rendgenogramu, koji može biti dijagnostički, ali ne mora, može se primijetiti intestinalna pneumatoza uz sliku paralitičkog ileusa – aerolikvidne razine. Ponekad se primijeti i zrak u hepatoportalnom slivu, a u poodmaklim oblicima i znakovi perforacije – srp zraka subdijafragmalno.(10,11)

Liječenje započinje nadoknadom volumena uz intravensku antibiotsku terapiju. Prekida se peroralno hranjenje i postavlja se nazogastrična sonda. Ako se na rendgenogramu pokaže slobodan zrak u truhu i znakovi difuznog peritonitisa, indicirana je operacija. Indikacija za operaciju postavlja se i kod djece koja imaju pH vrijednost manju od 7.20, kao i kod one djece koja imaju plin u hepatoportalnom sustavu, a ne reagiraju na konzervativne oblike liječenja.(11,13)

Kirurškim putem se mora ukloniti gangrenozni dio crijeva. U slučajevima kad je mali dio crijeva zahvaćen, taj se dio reseca i uspostavi se anastomoza. Problem nastaje u slučajevima kad je zahvaćen veliki dio crijeva. Tada se i vrlo kratki prohodni dijelovi crijeva pokušavaju očuvati kako bi se izbjegao sindrom kratkog crijeva. U takvim se slučajevima izbjegava primarna anastomoza i često se pristupa kreiranju multiplih stoma (slika 7.). Zbog kratkoće mezenterija, stome se izvlače izravno kroz rez putem kojega se crijevima pristupilo (transverzalni supraumbilikalni rez), na krajevima reza i između. Rade se ponekad i primarne resekcije izrazito gangrenoznih dijelova te nakon 24 sata tzv. *second look* eksploracija. Dva tjedna nakon operacije prehrana je potpuno parenteralna. Ileostome se zatvaraju kad masa djeteta dosegne 2000-2500 grama. Komplikacije su stenoze, strikture i sindrom kratkog crijeva.(1,10,11)



Slika 7. Multiple stome kod dojenčeta s nekrotizirajućim enterokolitisom.
Prema Fazio i sur. (2012.), str. 198.

3.2. Hirschprungova bolest

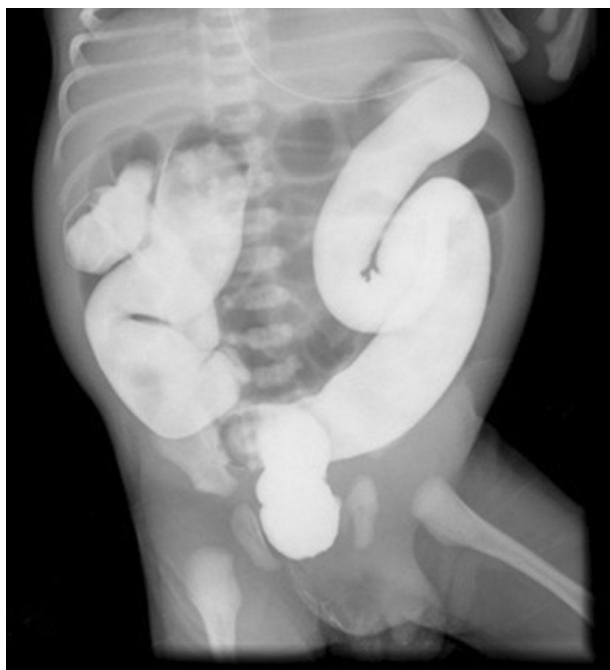Hirschprungova bolest (kongenitalni aganglionarni megakolon) obilježena je naizmjeničnim pojavama opstipacije i proljeva od rođenja, distenzijom trbuha i, u težim slučajevima, tjelesnim zaostajanjem. Češće se javlja u pojedinim obiteljima, ali ima i sporadičnih slučajeva, a četiri je puta češća kod muške djece.(10)

Nastaje zbog poremećaja u kaudalnoj migraciji fetalnih stanica iz neuralnog grebena. Te stanice, koje su određene da postanu intramuralni plexus kolona, zaostanu u nekoj točki prije nego što dosegnu anus i dio crijeva na taj način ostane bez Meissnerova i Auerbachova spleta.(13)

Utrkratki segment aganglioze (anorektalna ahalazija) je patološko stanje manifestirano kroničnom višegodišnjom opstipacijom. Aganglioza je smještena nisko i rutinskim uzimanjem bioptičkog uzorka često bude zaobiđena. Dijete u ovakvom slučaju, za razliku od drugih tipova aganglioze, prlja gaćice i simptomatski ovakva aganglioza može biti teško razlučiva od enkopreze. Nasuprot tome, totalna aganglioza (3-12% slučajeva) se na irigografskom prikazivanju pokazuje kao umjereno dilatiran cijeli kolon sa zaobljenim presvinućima lijenalne i hepatične fleksure. Izostaje evakuacija mekonija, a komplikacije su teške i mnogobrojne. Parenteralna nutricija uz enterostomiju učinit će nositeljima ove teške malformacije život snošljivim. Mortalitet se kreće od 0 do 44%.⁽¹⁴⁾

U kliničkoj slici vidimo opstipaciju od prvog dana nakon rođjenja. Odgođena evakuacija mekonija je uobičajeni prvi znak u terminske novorođenčadi s Hirschprungovom bolesti. Drugi znakovi su kronična opstipacija, abdominalna distenzija i zaostajanje u rastu i razvoju. Najteža je komplikacija novorođenački enterokolitis. Rizik za razvoj enterokolitisa raste proporcionalno s duljinom aganglionarnog segmenta. Opstipacija je višednevna i izmjenjuje se s povremenom spontanom evakuacijom crijeva i s periodičnim proljevima. Na digitorektalnom pregledu može doći do eksplozivne evakuacije stolice u mlazu.⁽¹⁴⁾

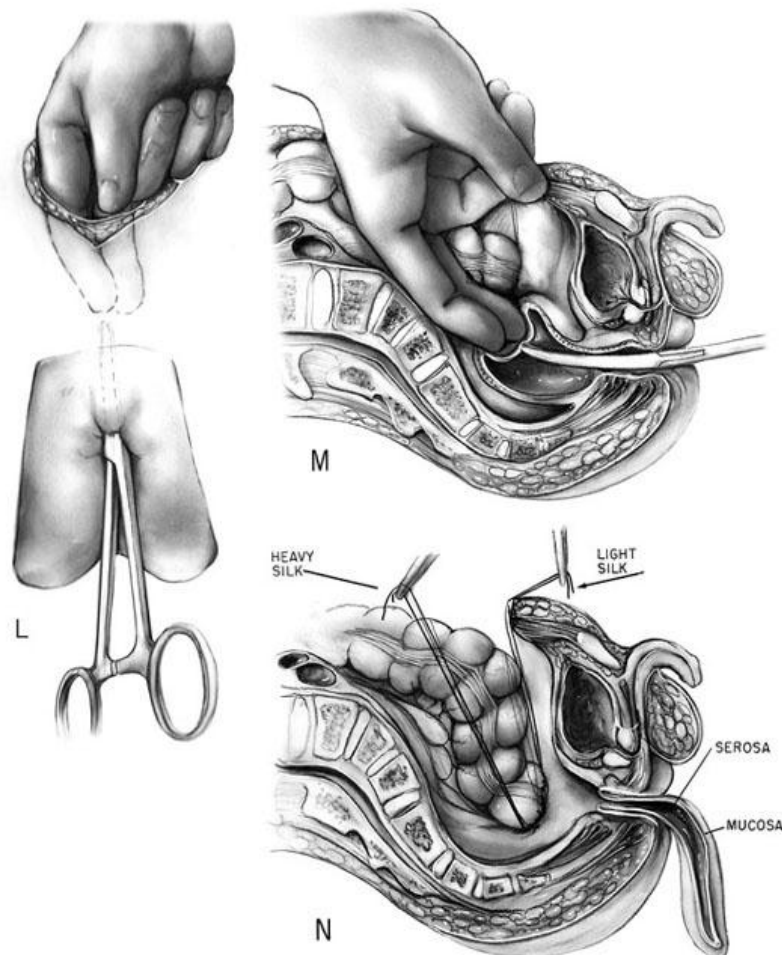
U dijagnostici se koriste rendgenske pretrage (abdomen nativno, slika s kontrastom i irigografija s malo kontrasta i nepripremljenim kolonom) na kojima se vidi tipičan nalaz kontrahiranog rektuma koji u obliku lijevka prelazi u velik i širok kolon (Slika 1.). Zlatni standard za dijagnozu je biopsija. U bioptičkom nalazu nalazimo zadebljana preganglionarna živčana vlakna koja pojačano izlučuju acetilkolinesterazu koja je imunohistokemijski dokaziva. Ne nalazimo ganglijske stanice Meissnerova i Auerbachova spleta. Primat nad sukcijskom biopsijom ima kirurška biopsija jer sukcijska dubinski zahvaća samo submukozni sloj.⁽¹⁰⁾



Slika 8. Rendgenski nalaz djeteta s Hirschprungovom bolesti, primjena barijeve kaše kao kontrastnog sredstva. Prema Mardešić i sur. (2016.), str. 855.

Konačno liječenje svakog bolesnika s agangliozom je kirurško. Kod ultrakratkog aganglionarnog segmenta i zadovoljavajuće kondicije djeteta koriste se konzervativne tehnike. U suprotnom slučaju, s dugim segmentom i nestabilnim novorođenčetom, hitno je indicirana primarna kolostomija. Kod djece zadovoljavajuće kondicije indiciran je primarni *pull-through* zahvat. U starije djece s kroničnom opstipacijom, anemijom i pothranjenosti, te jakom dilatacijom kolona indicirana je kolostomija kao primarni akt s ciljem postizanja regresije dilatacije i lakše i svrhovitije izvedbe *pull-through* zahvata. Izbor između metoda je prepušten kirurgu, a na sam izbor utječu opće stanje djeteta i lokalni nalaz kolona. U nas je najzastupljenija Swensonova metoda (slika 1.) operacije urođene aganglioze. Ona se primjenjuje u djece različite starosti pod uvjetom da dilatacija kolona nije jako izražena i da nisu izraženi znakovi enterokolitisa. Temeljitiije otklanjanje rektalnog zida i rjeđe postoperativne strikture navode se kao prednost Swensonove tehnike. U slučaju jake dilatacije i enterokolitisa radi se kolostomija kao primarni zahvat te *pull-through* u drugom aktu. Više od 90% bolesnika operiranih ovom metodom postigne uredno pražnjenje crijeva. Postoperativne komplikacije su dehiscencija anastomoze (indicirana *ad hoc* kolostomija), striktura na mjestu anastomoze (dilatacija ili incizija i rektalna mijektomija u slučaju neuspjele dilatacije) te recidivni enterokolitisi.

Višetjedna inkontinencija je teret bolesniku i obitelji, ali obično spontano nestane, bez posebnog liječenja. (14)(15) U Europi je vrlo raširena i transanalna Soaveova tehnika rješavanja aganglioze.(16)



Slika 9. Swensonova *pull-through* procedura saniranja aganglijskog megakolona (Hirschprungova bolest). Prema White (1965.) (dostupno na <http://www.jbiocommunication.org/issues/34-1/assets/showcase/05.html> , 10.05.2017.)

Multicentrična nordijska studija na dvjesto pacijenata napominje kako značajan broj pacijenata ipak ima crijevne smetnje godinama nakon *pull-through* zahvata. Fekalna kontrola je bolja u starijih pacijenata, ali neki i u odrasloj dobi imaju probleme povezane s pražnjenjem crijeva. U raspravi ove studije napominje se kako se značajnije smetnje pronalaze kod sindromske djece i odraslih te kako je u 7% pacijenata enterokolitis bio inicijalni simptom Hirschprungove bolesti.(17)

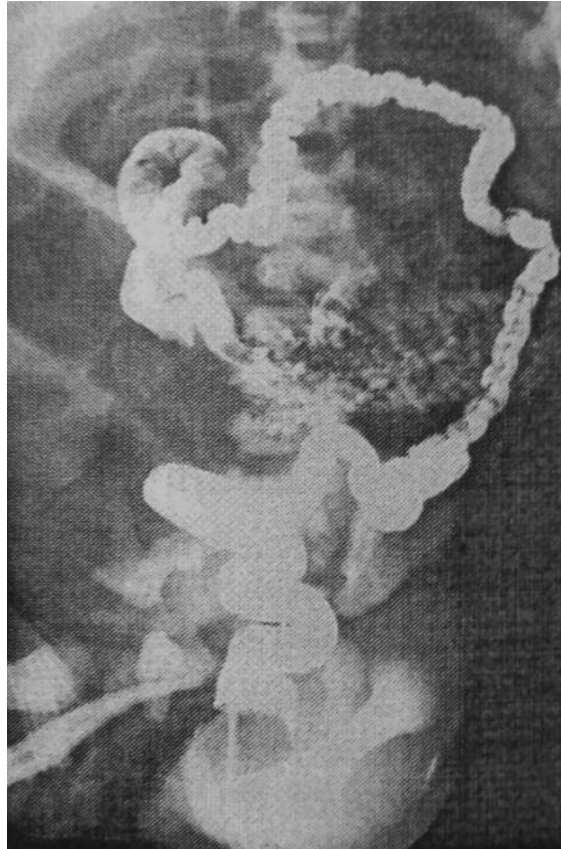
3.3. Mekonijski ileus

Naziv *ileus* potječe od grčke riječi *eileos* koja označava zapletaj. Stoga se u hrvatskom jeziku ileus ovo stanje naziva zapletaj crijeva. Možemo ga podijeliti na opstruktivski, strangulacijski i funkcionalni. Opstrukcija crijeva može biti ekstraluminalna, intramuralna i intraluminalna.(11)

Mekonijski ileus smještamo u kategoriju opstruktivskih ileusa intraluminalnog uzroka. Takav ileus u 75% slučajeva pripada među manifestacije cistične fibroze koja se javlja prvog dana života.(18) Mekonij u novorođenčadi s cističnom fibrozom nije mekan i žitke konzistencije kao što bi trebao biti. Zgusnut je, žilav i ljepljiv pa se zalijepi na stijenku crijeva i na taj način ga začepi. Sve je to posljedica loše digestije uzrokovane insuficijencijom gušterače i abnormalnom sekrecijom mukoznih žlijezda. Srednji ileum je upadljivo proširen i ispunjen mekonijem, proksimalni je sužen, a kolon je malen i nerazvijen – tzv. mikrokolon.(18)(10)

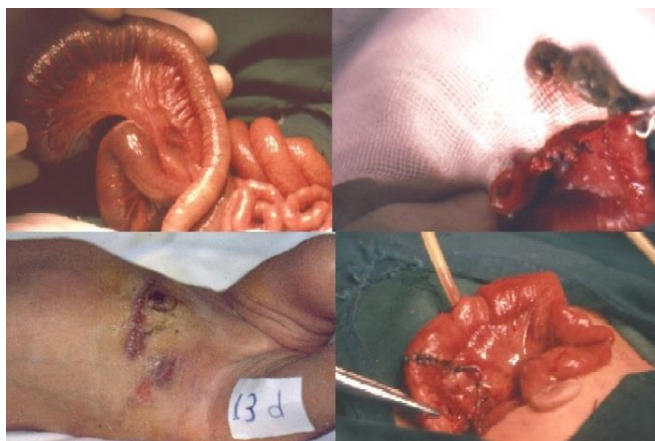U kliničkoj slici nalazi se povraćanje tamnozeleno-tekućine od prvog dana života. Trbuh je distendiran, a kod rupture crijeva distenzija može biti jako izražena. Većina djece ne izbacuje mekonij. Digitorektalno se otkriva prazan i neobično malen anus i rektum, a palpabilna tjestasta masa u distendiranim vijugama i kuglaste tvorbe poput brabonjaka u desnoj ilijačnoj jami su vrlo sugestivan nalaz. Obiteljska anamneza je također vrlo značajan faktor za postavljanje ove radne dijagnoze. Kako crijevne komplikacije u vidu mekonijskog ileusa nisu primarna manifestacija ove bolesti, važno je naglasiti da su plućni poremećaji glavni terapijski problem. Tu pripadaju kronični kašalj, opstruktivna plućna bolest, plućna bolest srca i dugotrajne plućne infekcije koje su uzrok 80-90% smrti pacijenata sa cističnom fibrozom. (10)(13) U oko jedne petine pacijenata mekonijski ileus se javlja kao prva manifestacija cistične fibroze u novorođenog djeteta.(18)

Dijagnoza cistične fibroze temelji se na kliničkim simptomima i biokemijskim poremećajima znoja (majka primjećuje pretjeranu slanoću znoja djeteta). Kod mekonijskog ileusa rendgenski se vide multiple dilatirane crijevne vijuge čija veličina varira i u kojima se ne primjećuju aerolikvidni nivoi. Irigografski se prikazuje mikrokolon.(10,13) Prikazano je na slici 9.



Slika 10. Rendgenska slika (irigografija) mekonijskog ileusa. Prema Mardešić i sur. (2016.), str. 828.

U liječenju mekonijskog ileusa u blažem obliku može se pokušati klizmama s gastrografinom ili acetilcisteinom omekšati i eliminirati mekonijski čep. Ako to ne uspije, indicirana je laparotomija i resekcija crijeva.(10) Enterostomija je tradicionalno metoda izbora zbrinjavanja djeteta s mekonijskim ileusom. U takve djece se na proksimalno dilatiranoj crijevnoj vijugi učini enterotomija radi evakuacije mekonija. Nakon toga se u isto mjesto uloži T-cijev s jednim krajem proksimalno, a drugim distalno.(19) Postupak je prikazan na slici 10.



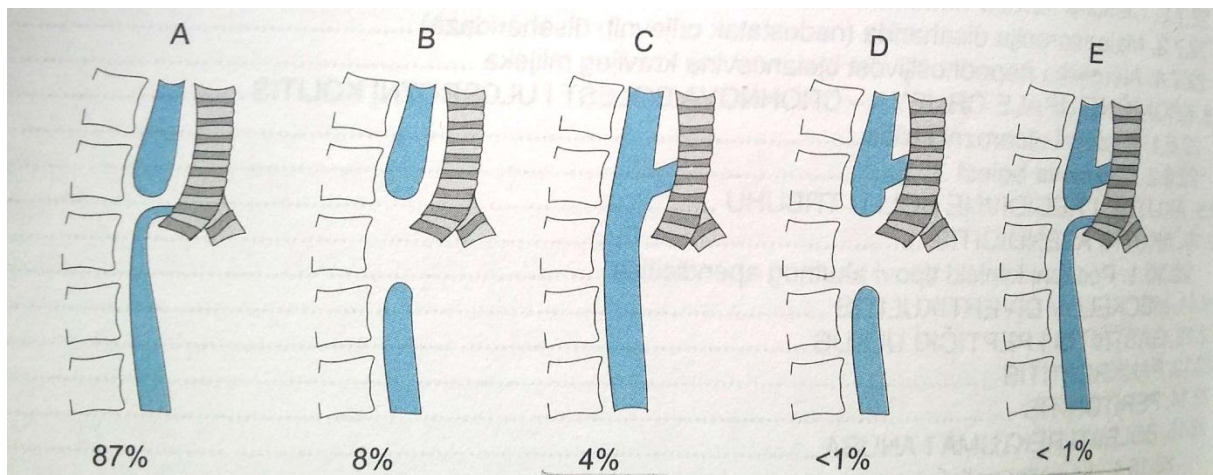
Slika 11. Tehnika enterostomije s T-cijevi u slučaju mekonijskog ileusa. Prema Al-zaiem (2016.). (dostupno na: <http://www.jneonatalurg.com/ojs/index.php/jns/article/view/456>, 11.05.2017.)

3.4. Atrezije probavne cijevi

Atrezija (grč. *a* – bez i *tresis* – otvor) se definira kao nepostojanje lumena u cjevastim organima. Uglavnom je posljedica izostajanja programirane stanične smrti u embrionalnim tračcima koji kasnije postaju cjevasti organi. Duž probavne cijevi javlja se niz različitih oblika ove teške malformacije.(13)

3.4.1. Atrezija jednjaka

U probavnom traktu atrezije mogu nastati od jednjaka pa sve do kraja probavne cijevi. Za razliku od ostatka probavne cijevi, prihvaćeno je tumačenje da ni jednjak ni dušnik nisu tijekom embrionalnog razvitka činili tračak. Obilno slinjenje, jak kašalj pri hranjenju i nemogućnost gutanja su indikativni znakovi za ovaj poremećaj. Postoje različiti tipovi, komunicirajući i nekomunicirajući s dušnikom (slika 1.) Dijagnoza se naslućuje prenatalno (polihidramnij) i postnatalno (nemogućnost postavljanja nazogastrične sonde), a postavlja se rendgenskom slikom u uspravnom položaju djeteta s vodotopivim kontrastom.(10,11,14)



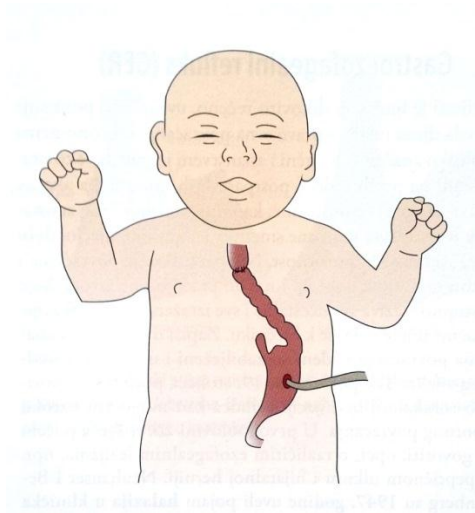
Slika 12. Najčešći tipovi atrezije jednjaka i traheozofagealne fistule. Prema Mardešić i sur. (2016.), str. 829.

Atreziju jednjaka i traheozofagealnu fistulu često slijede popratne anomalije drugih organskih sustava, s incidencijom 50-70%. U trećini slučajeva su to kardiovaskularne anomalije, zatim genitourinarne, gastrointestinalne, neurološke, skeletne i anomalije u sklopu VACTERL asocijacije.(14)

Pristupi koje dječji kirurzi koriste pri rješavanju ove anomalije su ekstrapleuralni i transpleuralni pristup, a i jedan i drugi imaju svoje prednosti i nedostatke. Najčešće je prisutna fistularna komunikacija distalnog bataljka jednjaka s trahejom uz slijepi proksimalni bataljak. U takvim slučajevima, najprije se prikaže i ligira traheozofagealna fistula. Zatim se šavovima podržava distalni hipoplastični bataljak nakon što ga se pokuša približiti i dovesti u bliski odnos s dilatiranim, slijepim proksimalnim bataljkom. Slijedi oslobađanje i prepariranje distalnog dijela do dijafragme i pažljivo odvajanje od sveza dijafragme s ciljem maksimalnog približavanja bataljaka. Kada je to moguće, obavi se spajanje postavljanjem uobičajenih šavova (seroza, tunika muskularis i mukoza). Kada nije moguće direktno spajanje, na red dolaze različiti drukčiji pristupi kao što su instalacija magnetnih elektroda u bataljke po Hendrenu i Haleu, nadomještanje jednjaka segmentima dijelova probavnog trakta, cirkularna miotomija proksimalnog bataljka s ciljem produživanja mukoznog segmenta radi anastomoziranja s distalnim bataljkom i drugi kreativni i inventivni postupci.(11,14,20)

Preferirani kirurški pristup kod izolirane atrezije jednjaka bez traheozofagealne fistule je odgođena primarna anastomoza s formacijom privremene nutritivne

gastrostome. Zatim se čeka skraćivanje udaljenosti između bataljaka. Ovisno o tome kojim dijelom probavne cijevi se jednjak nadomješta, čekanje traje između dva mjeseca i godinu dana, ponegdje i do dvije godine. Danas se preferira nadomještanje jednjaka segmentom želuca (slika 2.). Drugi pristupi kod izolirane atrezije jednjaka su iznad već spomenuti, ekspektativniji pristupi.(21)

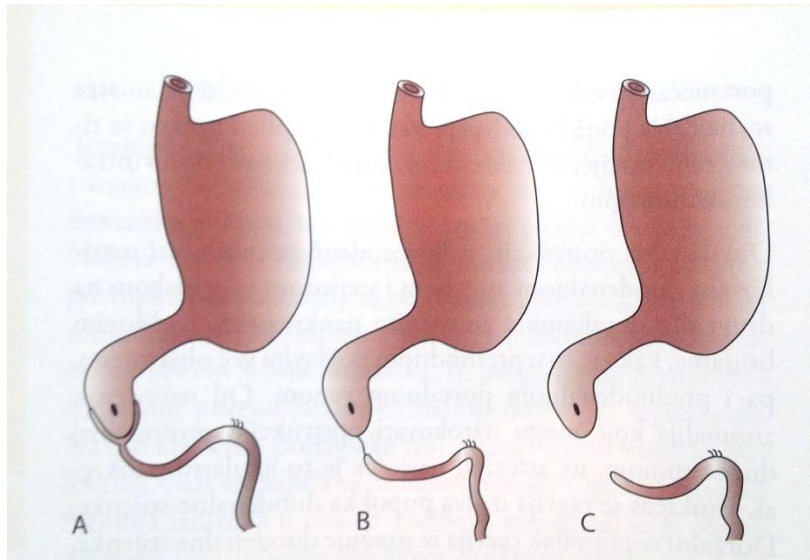


Slika 13. Zamjena jednjaka tubulom velike krivine želuca. Prema Kvesić i sur. (2016.), str. 21.

3.4.2. Atrezija dvanaesnika

Opstrukcija dvanaesnika pripada među uzroke visokog novorođenačkog ileusa. Kod duodenalne atrezije je ona potpuna, a kod duodenalne stenoze, duodenalne membrane, prstenaste gušterače i malrotacije je nepotpuna.(11)

Kad je riječ o duodenalnoj atreziji, važno je napomenuti da se u oko trećine slučajeva javlja u sklopu trisomije 21 (Downov sindrom). Javlja se u 1:6.000-10.000 novorođene djece. Ona je najčešći uzrok duodenalne opstrukcije, a drugi po redu je anularni pankreas (prstenasta gušterača). Tri su tipa: tip A kao atrezija uzrokovana membranom građenom od dvaju mukoznih slojeva spojenih s nešto submukoznog veziva, ali bez mišićnice; tip B čine dva atretična kraja spojena fibroznom kordom; i u tipu C su dva atretična kraja potpuno odvojena (slika 3.).(14)



Slika 14. Prikaz tipova duodenalne atrezije. Prema Kvesić i sur. (2016.), str. 46.

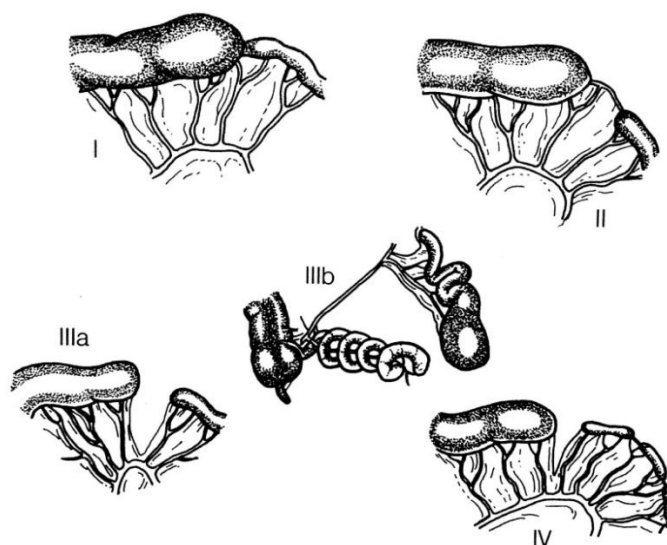
Polihidramnij se i ovdje, kao kod atrezije jednjaka, napominje kao indikativan antenatalni znak. Kako je velika većina duodenalnih opstrukcija distalno od papile Vateri (85%), bolesno dijete će povraćati sadržaj s primjesama žuči. Povraćanje se javlja unutar prvih 10 do 14 danas. Kako je opstrukcija visoka, distenzije trbuha obično nema. Rendgenološki se pronađe tzv. *double-bubble* znak. Diferencijalnodijagnostički u obzir dolaze i volvulus mezenterija, anteriorna portalna vena, bilijarna atrezija i ciste koledokusa..(10,11) Mada rijetko, u obzir dolazi i duplikacijska cista dvanaesnika.(22)

Velika je inkongruentnost između oralnog, dilatiranog segmenta s debelom stijenkom i aboralnog, izrazito hipoplastičnog segmenta duodenuma čija je stijenka izrazito tanka. Kad je u pitanju membrana, pazi se da se mjestom ekscizije ne obuhvati Vaterova papila. Dva su kirurška pristupa u primjeni: duodenoduodenostomija i duodenojejunostomija. Prednost se daje duodenoduodenostomiji jer je bliža fiziološkom, manje traumatizirajuća i manje opterećena postoperativnim komplikacijama. Ranije se upotrebljavala i gastrostomija, ali se danas navodi kao suvišan zahvat koji ima značajne komplikacije, osobito gastroezofagealni refluks.(14) Međutim, drugi autor navodi kako je kreacija gastrostome ipak opravdana, ali samo ako obećava značajno olakšavanje perioperativne i dugoročne skrbi djeteta.(3) Kod malrotacije crijeva režu se Laddove priraslice koje pritišću dvanaesnik, a prstenasta gušterača se nikad ne presijeca.(11)

3.4.3. Atrezija tankog crijeva

Kako u duodenumu, tako je i u distalnim dijelovima tankog crijeva, jejunumu i ileumu, češći opstruktivski poremećaj u vidu atrezije u odnosu na znatno rjeđu parcijalnu opstrukciju. Polihidramnij je opet dobar indikator i prije poroda, a poslije poroda se javlja povraćanje sadržaja s primjesama žuči i, što se opstrukcija distalnije smjestila, sve veća distenzija trbuha. Uglavnom izostaje mekonijska stolica, osim u slučajevima kasno nastale atrezije uzrokovane vaskularnom krizom. U dijagnostici se koristi rendgenska slika u uspravnom položaju ili ležeći, nativno ili bez kontrasta. Pomoću slike se može na osnovu broja, veličine i oblika distendiranih vijuga (*pravilo palca*) razaznati gdje se opstrukcija smjestila. To je anomalija koja se hitno mora operirati. U osmine djece se već na rendgenskoj slici vide kalcifikacije koje upućuju na prenatalnu perforaciju i mekonijski peritonitis.(10,11,14)

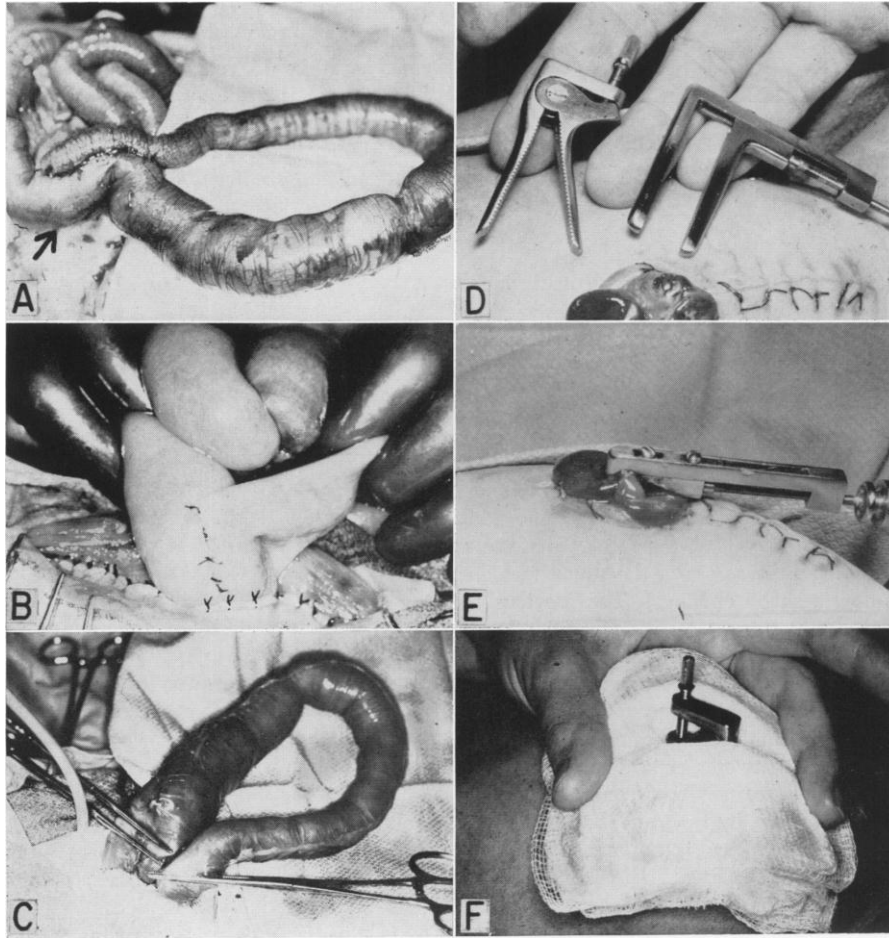
Nekoliko je tipova atrezije i prikazani su na slici 4. Tip I je mukozna atrezija s očuvanim mezenterijem i neoštećenim mišićnim i seroznim slojem stijenke crijeva. U tipu II pronalazimo slijepe krajeve povezane fibroznom tračkom uz očuvan mezenterij. Tip IIIa karakteriziraju potpuno odvojeni atretični krajevi uz defekt mezenterija u obliku slova V, a tip IIIb je tip *kore jabuke*. Tip IV predstavljaju multiple atrezije.(11) Tip III čini polovicu ukupnih slučajeva atrezije jejunuma i ileuma, dok je tip IV najmanje zastupljen i čini dvadesetinu slučajeva.(14)



Slika 15. Klasifikacija intestinalne atrezije. Prema Šoša i sur. (2007.), str. 1024.

Adekvatni kirurški postupci u uspostavi anastomoze i uredne prohodnosti crijeva zahtijevaju značajno iskustvo i inventivnost. Valja razmotriti i mogućnost longitudinalne resekcije dilatiranog proksimalnog atretičnog segmenta radi izbjegavanja slabije protočnosti anastomoze u vidu funkcionalne okluzije i sindroma slijepog crijeva, ali i očuvanja duljine crijeva.(14) U slučajevima zakompliciranim volvulusom, mekonijskim ileusom ili peritonitisom rade se i enterostomije rasterećenja. Tu spadaju Bishop-Koopova termino-lateralna anastomoza s eksteriorizacijom distalnog lumena, eksteriorizacija proksimalnog lumena po Mikuliczu i terminalna ileostomija s odgođenom anastomozom. Među njima određeni autori daju prvenstvo Mikuliczevoj tehnici unatoč rijetkom izvođenju.(11,14,20)

Mikuliczeva tehnika razvila se zbog uočene učestalosti komplikacija nakon izvođenja primarne anastomoze u vidu popuštanja anastomoze i peritonitisa. Razvila se primarno kao tehnika resekcije debelog crijeva, a kasnije se počinje koristiti i kao tehnika resekcije tankog crijeva u djece. Uz intestinalnu atreziju, u indikacije za izvođenje Mikuliczeva zahvata spadaju i mekonijski ileus, intraabdominalne septične katastrofe i sumnja na neadekvatnu prohodnost crijeva. Slika 5. prikazuje korake procedure. Ovom tehnikom se nakon pristupanja zahvaćenom dijelu crijeva putem paramedijane laparotomije najprije od tog dijela crijeva odvoji pripadajući mezenterij. U ovoj se fazi ne radi resekcija zahvaćenog dijela crijeva pa taj dio izgleda kao *ručka kante* (slika 5.A). Proksimalni i distalni dio crijeva se zatim postavljaju u paralelan položaj i prislanjaju jedan na drugog na antimezenteričnoj strani. Zatim se u dva sloja prišiju jedan za drugoga, u duljini 5.0-7.0cm. Tada se *ručka kante*, zahvaćeni dio izvlači prema van toliko da prišijene proksimalna i distalna vijuga u obliku dvostruke cijevi pištolja dođu do površine trbušnog zida. Slijedi zatvaranje potrbušnice i prišivanje potrbušnice na crijevo (slika 5.B). Šavovi se na crijevo postavljaju oprezno i bez zahvaćanja mukoze kako bi se izbjeglo kompliciranje slučaja fistulom. Zatim se šiva trbušni zid, koji se također na nekoliko mjesta spaja s crijevom, i, na kraju, šiva se koža. Nakon toga se stršeći dio klema oko 1cm iznad kože na obje strane i zahvaćeni segment crijeva se resekira (slika 5.C). Četvrtog ili petog postoperativnog dana postavlja se klema drobilica i stoji oko četiri dana (slika 5.D-F). Zatim se uklanjaju šavovi koji fiksiraju stomu za potrbušnicu i abdominalnu stijenk, stoma se zatvara i nježno vraća u trbušnu šupljinu. Slojevi iznad se zašiju.(23)



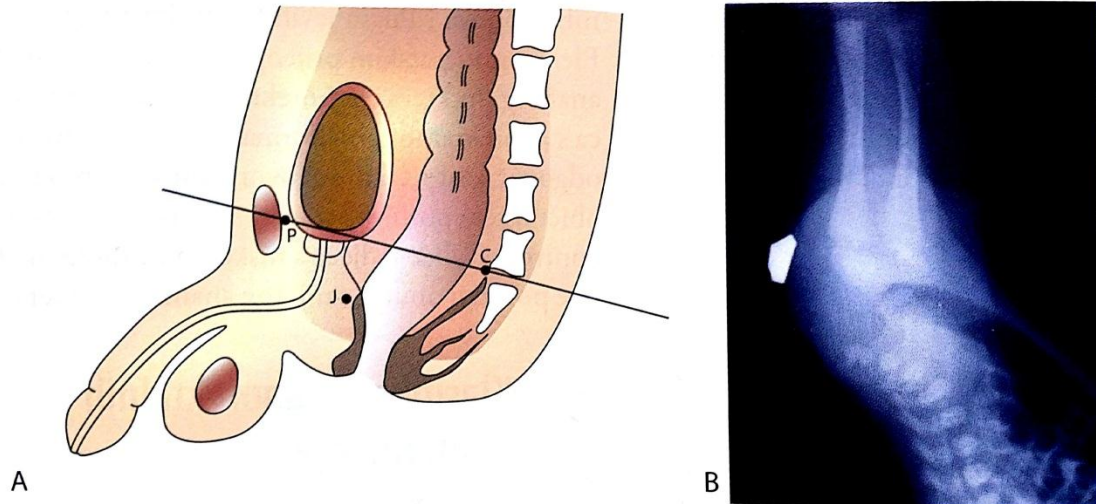
Slika 16. Koraci u izvođenju enterostomije po Mikuliczu. Prema Judson (1963.), str. 485.

3.4.4. Anorektalne malformacije

Ovu skupinu malformacija čini niz bolesti u koje se ubrajaju malformacije distalnog anusa i rektuma te s njima često povezane anomalije genitourinarnog sustava. Kod njih se kirurškim zahvatom rekonstruira sfinkterni mišićni sklop oko rektuma i anusa i tako omogućuje kontinencija kod djeteta. Incidencija je 1 na 3.000-5.000 novorođene djece. Često su asocirane uz druge malformacijske sindrome kao što su Downov sindrom i VACTERL.(11,14)

Dijele se na niske, infralevatorske i visoke, supralevatorske malformacije. Neki autori dodaju još i intermedijarne malformacije kao one koje su ispod pubokokcigealne

linije, ali nisu ispod razine kaudalnog dijela sjedne kosti. Pubokocigealna linija je zamišljena linija koja spaja stidnu kost s vrhom kokcigealne kosti.(10,11,14,20)



Slika 17. A – prikaz zagraničenja anorektalnih malformacija, B – invertogram djeteta s anorektalnom atrezijom. Prema Kvesić i sur. (2016.), str. 64.

Danas se većina anomalija ovog tipa otkriva rano zbog rutinskog pregledavanja novorođenčadi. Ravno perinealno područje, kraći sakrum i izostanak kontrakcija tog područja na stimulaciju sugeriraju visoku atreziju. Kod takvih slučajeva, prognoza u svezi normalne kontinencije značajno lošija. Nalaz plina i mekonija u mokraći upućuje na postojanje rektourinarne fistule i također na visoku malformaciju. Invertogram ili lateralni radiogram s metalnom oznakom na predmnijevanom području analne jamice predstavljaju dijagnostičke pretrage izbora kod ovakve djece. Nalazi tih pretraga i prisutnost fistule su faktori koji određuju tip kirurškog postupka koji će biti proveden.(11,14,20)

Važno je kirurški ne dirati perinealno područje ni atretični rektalni džep dok se ne utvrdi opsežnost defekta i njegovi anatomske odnosi s okolnim strukturama. Dobro je sačekati 24 sata nakon rođenja kako bi zrak i mekonij dospjeli aboralnije i kako bi se na taj način invertogramom bolje prikazao atretični rektalni džep.(14,20)

Kirurški pristup pacijentu s anorektalnom malformacijom ovisi o visini atrezije te o izraženosti i položaju otvora fistule. Načelno, kod niskih atrezija izvodiv je primarni perinealni pristup, a kod intermedijarnih i visokih u prvom aktu se radi kolostomija (anus praeter naturalis), i to u prvih 48 sati života.(11,14)

Kod djece s niskom atrezijom i analnom stenozom izvodi se primarni *pull-through* zahvat i potom instrumentalna i digitalna dilatacija tijekom više mjeseci. Takva dilatacija se radi i kod neperforiranih analnih membrana nakon njihove ekscizije.(20)

Kod visokih i intermedijarnih malformacije se unutar prva dva dana života izvlači kolostoma. Transverzalnom bipolarnom kolostomom rješava se problem opstrukcije i omogućava se daljnji nesmetani rast i razvoj djeteta. Glavna operacija se obavlja tek krajem prve godine života.(11) Prema Kielyju i Peni, jedino djeca s perinealnom fistulom nemaju striktnu indikaciju za kolostomiju. Djeca s drugim fistulama, perzistentnom kloakom, neperforiranim anusom bez fistule i rektalnom atrezijom imaju indikaciju za izvlačenje kolostome. Izvlačenje kolostome kod ovakve djece je velika operacija s visokom učestalošću postoperativnih komplikacije i potrebno je pažljivo postaviti indikaciju i vješto izvesti zahvat.(24)

3.5. Ulcerozni kolitis

Ulcerozni kolitis je poremećaj funkcije crijeva koji se zbog mnogih zajedničkih karakteristika zajedno s Crohnovom bolesti svrstava u kronične upalne bolesti crijeva. U oko 10% pacijenata nije moguće klasificirati bolest ni kao Crohnovu bolest, niti kao ulcerozni kolitis te se u tim slučajevima bolest imenuje kao nerazvrstani kolitis (engl. *undetermined colitis*). (10)

Ulcerozni kolitis se najčešće manifestira između 15. i 30. godine života, a žene obolijevaju češće od muškaraca. Etiologija bolesti je nepoznata, a navodi se da imunološki i nasljedni faktori igraju važnu ulogu u razvoju bolesti.(14) Ispitivani su i brojni mikrobiološki čimbenici, virusi, klamidije, atipične bakterije i mikobakterije, ali adekvatan uzrok nije pronađen. Smatra se da je kritična uloga nereguliranog imunskog odgovora na luminalne antigene, poglavito toksine i dijelove bakterijske stijenke koji izazivaju kroničnu upalu u genski osjetljivom domaćinu.(13) Okolišni

čimbenici su također visoko uključeni, na što nam ukazuje promjena incidencije kod djece koja se sele iz nerazvijenih krajeva na zapadni svijet u kojemu je incidencija značajno viša.(25)

Bolest zahvaća sluznicu i podsluznicu, najprije započinje u rektumu (ulcerozni proktitis), širi se prema proksimalno, te katkada zahvati cijelo debelo crijevo (pankolutis), a iznimno i terminalni ileum. Crijevo je zahvaćeno u kontinuitetu, sluznica je hiperemična, ulcerirana te u oko 20% oboljelih izdignuta u obliku inflamatornih polipa. U mirnom razdoblju, nakon smirivanja aktivne bolesti sluznica je atrofična.(13)

Kod pedijatrijske populacije češće se nego u odraslih viđa pankolutis, ali to ne mora značiti i lošiju prognozu od one lokaliziranijih oblika. Malapsorpcijski sindrom nema veću važnost.(1)

U kliničkoj slici idiopatskih upalnih bolesti crijeva kod pedijatrijskih pacijenata pronalazimo heterogenu simptomatologiju (bol, proljev, krvarenje iz rektuma, gubitak težine, zaostajanje u rastu, konstipacija, vrućica, afte u ustima, bljedilo i dehidracija). Napominje se da je zaostajanje u visini i težini indikativnije za Crohnovu bolest nego za ulcerozni kolitis. Ponekad se djeca prezentiraju s kliničkom slikom kirurških hitnih stanja poput peritonitisa, apendicitisa ili opstrukcije tankog crijeva. Javljaju se i ekstraintestinalni simptomi, dermatološki, oftalmološki, muskuloskeletni, jetreni, pankreatični i hematološki.(25)

U laboratorijskim testovima primjećuju se znakovi upale, mikrocitna anemija, hipoalbuminemija i acidoza. Negativne su bakteriološke i parazitološke pretrage stolice, a povišen je fekalni kalprotektin. Indicirane su nadalje i ezofagogastroduodenoskopija i kolonoskopija s biopsijama. U slučaju ranog nastupa simptoma (djeca manja od pet godina) potrebno je ispitati postoji li primarna imunodeficijencija.(25)

Komplikacije bolesti su obilno krvarenje, teška anemija, perforacija crijeva, toksični megakolon i maligna alteracija.(10)

Liječenje ulceroznog kolitisa za cilj ima ublažiti simptome i spriječiti egzacerbaciju. Osnova današnjeg liječenja su salicilati (sulfasalazin), kortikosteroidi (budesonid, prednizon), imunomodulatori (azatioprin) i biološki lijekovi (infliksimab).(10,25)

Kirurškom liječenju akutne faze bolesti pristupa se uz posebne indikacije: perforaciju ulceracije s posljedičnim peritonitisom, razvoj toksičnog megakolona i nekontrolirani oblik krvarenja. Kronična bolest se kirurški liječi kod osoba koji više od deset godina boluju, a imaju česte egzacerbacije i kratke remisije, kod prevencije karcinoma i teških ekstrakoličnih manifestacija (artritis, uveitis i kožne promjene).(14)

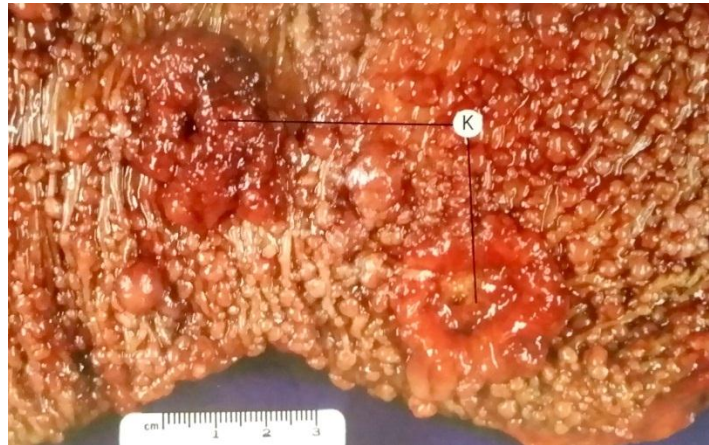Maxwell kao rezultat retrospektivne studije na pacijentima, kojima je ileostoma postavljena zbog refrakterne upalne bolesti kolona, iznosi zaključak kako kod pedijatrijskih pacijenata ovakvog tipa kreiranje ileostome može inducirati kliničku stabilnost. Postavlja se pitanje, može li se ovakav pristup iskoristiti na svim pacijentima koji imaju neklasificiranu upalnu bolest crijeva i tako poštediti pacijenta kortikosteroidne terapije do konačne odluke o dijagnozi.(26)

3.6. Obiteljska adenomatozna polipoza

Obiteljska adenomatozna polipoza kolona pripada među rijetke autosomne pomećaje koji se manifestiraju pojavom brojnih adenoma u crijevu. U navedenu skupinu poremećaja spadaju još i Gardnerov i Turcotov sindrom i sva tri su obuhvaćena pod zajedničkim pojmom *nasljedni adenomatozni polipozni sindrom*.(13) Klinička važnost ovih sindroma je vrlo visok potencijal maligne alteracije. Nasljedna, obiteljska adenomatozna polipoza kolona je najčešća i najopasnija od navednih.(10)

Nasljedna adenomatozna polipoza je obilježena pojavom stotina adenomatoznih polipa u cijelom probavnom traktu. Manji su uglavnom asimptomatski, a veći su skloni krvarenju. Kod djece su na peteljci, a kod odraslih na širokoj bazi. Obično ih se pronađe endoskopom. Rektum je najčešće sjelo.(14) U promjeru su manji od 5mm, počinju se javljati u drugom desetljeću života i neminovno maligno alteriraju do petog desetljeća života.(10) Za postavljanje dijagnoze u kolonu mora biti najmanje stotinu adenoma, a multipli adenomi se mogu javiti i u drugim dijelovima probavne cijevi. Indicirana je profilaktična kolektomija u dobi između 20. i 25. godine života.(13) Izgled polipa na izvađenom kolonu prikazan je na slici 1.

U vrlo rijetkim slučajevima polipi su ograničeni na dio crijeva i ne zahvaćaju rektum. U takvim slučajevima moguće je prezervirati rektum i načiniti ileorektalnu anastomozu. U ostalim slučajevima indicirana je pankolektomija s ileostomijom.(13)



Slika 18. Obiteljska adenomatozna polipoza kolona (K – karcinom). Prema Damjanov i sur. (2011.), str. 554.

Gardnerov sindrom ima uz već navedene manifestacije obiteljske adenomatozne polipoze i tumore mekih tkiva, čeljusti i dugih kostiju, a Turcotov sindrom uz polipozu crijeva uključuje i maligne tumore mozga.(10)

4. ZAKLJUČAK

Kreiranje stome je, kako u odrasloj abdominalnoj kirurgiji, tako i u dječjoj, ozbiljan i zahtjevan operativni zahvat koji utječe na život pacijenta u svakom smislu. Činjenica da se danas, u medicini koja postaje sve konzervativnija, poštenija i opreznija, ponovno razmatra izvlačenje stome kao kvalitetnije rješenje od primarne anastomoze krajeva diseciranog crijeva govori nam puno o tome koliko se stome istražuju i koliko njihova tehnika napreduje. Možemo reći da stome *ne prestaju biti trend* u medicini.

Osim napretka tehnike izvođenja i preciznog postavljanja indikacija, još su neki momenti koji bi mogli utjecati na još veći porast broja zahvata kreiranja stome. Svakako je potrebno naglasiti pojačanu, naprednu i poboljšanu antenatalnu i perinatalnu skrb koja će omogućiti preživljavanje malformiranoj djeci sa sustavnim sindromima ili bez njih.

U skladu s time, teoretski je moguć i porast mortaliteta i morbiditeta takve djece koji bi mogao dovesti do krive procjene tog porasta kao posljedice izvlačenja stome. Stoga treba i dalje odvojeno promatrati morbiditet i mortalitet kod djece sa sindromima i onih s izoliranom anomalijom.

Potrebno je i detaljnije proučavanje tipova stome i eventualno pronalaženje novih tipova kako bi kvaliteta života pacijenata koji ih nose bila na što višoj razini. Kako su stome u dječjoj populaciji uglavnom privremene, rješenje za dio komplikacija leži u uklanjanju stome i anastomozi crijeva.

Zbrinjavanje komplikacija stome također može biti kompleksno i teže komplikacije mogu djelovati demotivirajuće na dijete i okolinu koja se brine o njemu. Kako bi se izbjegle bar neke od njih, potrebno je educirati njegovatelje o ispravnoj brizi o stomi.

ZAHVALE

Zahvaljujem svojoj obitelji i svojoj Tei na bezuvjetnoj i beskonačnoj ljubavi i potpori u svemu što sam radio. Hvala i mentoru, doc.dr.sc. Stjepanu Višnjiću, na pomoći i strpljenju kod pisanja ovog rada i kolegama koji su tijekom ovih godina postali moji najbolji prijatelji.

POPIS SLIKA

- Slika 1. Kolostoma. Prema Fazio i sur. (2012.), str. 134.
- Slika 2. Određivanje lokalizacije stome insuflacijom putem endoskopa i postavljanje igle i vodilice. Prema Fazio i sur. (2012.), str. 194.
- Slika 3. Roux-Y jejunostomija s gumbom. Prema Fazio i sur. (2012.), str. 197.
- Slika 4. Primjeri stoma. A – terminalna stoma, B – dvostruka cijev, C – *end-to-side* anastomoza, D – *side-to-end* anastomoza, E – crijevna petlja, F – terminalna stoma sa zatvorenim distalnim krajem subfascijalno. Prema Coran i sur. (2012.), str. 1237.
- Slika 5. Bishop-Koopova stoma. Prema Fazio i sur. (2012.), str. 200.
- Slika 6. Niveliranje i serijska biopsija kod kolostomije zbog Hirschprungove bolesti. Prema Fazio i sur. (2012.), str. 202.
- Slika 7. Multiple stome kod dojenčeta s nekrotizirajućim enterokolitisom. Prema Fazio i sur. (2012.), str. 198.
- Slika 8. Rendgenski nalaz djeteta s Hirschprungovom bolesti, primjena barijeve kaše kao kontrastnog sredstva. Prema Mardešić i sur. (2016.), str. 855.
- Slika 9. Swensonova *pull-through* procedura saniranja aganglijskog megakolona (Hirschprungova bolest). Prema White (1965.) (dostupno na <http://www.jbiocommunication.org/issues/34-1/assets/showcase/05.html> , 10.05.2017.)
- Slika 10. Rendgenska slika (irigografija) mekonijskog ileusa. Prema Mardešić i sur. (2016.), str. 828.
- Slika 11. Tehnika enterostomije s T-cijevi u slučaju mekonijskog ileusa. Prema Al-zaiem (2016.). (dostupno na: <http://www.jneonatalurg.com/ojs/index.php/jns/article/view/456>, 11.05.2017.)

- Slika 12. Najčešći tipovi atrezije jednjaka i traheoezofagealne fistule. Prema Mardešić i sur. (2016.), str. 829.
- Slika 13. Zamjena jednjaka tubulom velike krivine želudca. Prema Kvesić i sur. (2016.), str. 21.
- Slika 14. Prikaz tipova duodenalne atrezije. Prema Kvesić i sur. (2016.), str. 46.
- Slika 15. Klasifikacija intestinalne atrezije. Prema Šoša i sur. (2007.), str. 1024.
- Slika 16. Koraci u izvođenju enterostomije po Mikuliczu. Prema Judson (1963.), str. 485.
- Slika 17. A – prikaz zagraničenja anorektalnih malformacija, B – invertogram djeteta s anorektalnom atrezijom. Prema Kvesić i sur. (2016.), str. 64.
- Slika 18. Obiteljska adenomatozna polipoza kolona (K – karcinom). Prema Damjanov i sur. (2011.), str. 554.

NAPOMENA: Slike korištene u izradi ovog rada nisu vlasništvo autora i korištene su uz traženo odobrenje autora i izdavača: Cleveland Clinic Center for Medical Art & Photography © 2017. (sva prava pridržana), Naklada Ljevak Zagreb, Medicinska naklada Zagreb i Školska knjiga Zagreb.

LITERATURA

1. Fazio VW, Church JM, Wu JS. Atlas of Intestinal Stomas. New York: Springer; 2012. 1-38, 85-110, 127-150, 191-206, 245-248 str.
2. Cataldo PA, MacKeigan JM. Intestinal Stomas: Principles, Techniques and Management. 2. izd. New York, Basel: Marcel Dekker, Inc.; 2004. 1-38, 111-120, 381-396, 427-466 str.
3. Gauderer MWL. Gastrostomy. U: Puri P, Höllwarth M, urednici. Pediatric Surgery. Berlin: Springer Berlin Heidelberg; 2009. str. 181–96.
4. Mattei M.D. P. Fundamentals of pediatric surgery. [electronic resource] [Internet]. 2. izd. New York: Springer International Publishing AG; 2010. 479-485 str. Dostupno na:
<https://ezp.lib.unimelb.edu.au/login?url=https://search.ebscohost.com/login.aspx?direct=true&db=cat00006a&AN=melb.b4323187&site=eds-live&scope=site%5Cnhttp://dx.doi.org.ezp.lib.unimelb.edu.au/10.1007/978-1-4419-6643-8>
5. Coran AG, Adzick NS, Laberge JM, Caldamone A, Shamberger R. Pediatric Surgery. 7. izd. Philadelphia: Elsevier Saunders; 2012. 1059-1071, 1196-1206, 1235-1252 str.
6. Kargl S, Wagner O, Pumberger W. Ileostomy Complications in Infants less than 1500 grams – Frequent but Manageable. J Neonatal Surg [Internet]. 2016.;6(1):4. Dostupno na:
<http://www.jneonatal Surg.com/ojs/index.php/jns/article/view/451>
7. Mochizuki K, Hayakawa M, Urushihara N, Miyake H, Yokoi A, Shiraishi J, i ostali. Timing and outcome of stoma closure in very low birth weight infants with surgical intestinal disorders. Surg Today [Internet]. 2017.;0(0):0. Dostupno na: <http://link.springer.com/10.1007/s00595-017-1498-6>
8. Talbot LJ, Sinyard RD, Rialon KL, Englum BR, Tracy ET, Rice HE, i ostali. Influence of weight at enterostomy reversal on surgical outcomes in infants after emergent neonatal stoma creation. J Pediatr Surg [Internet].

- 2017.;52(1):35–9. Dostupno na:
<http://dx.doi.org/10.1016/j.jpedsurg.2016.10.015>
9. Tannouri S, Hendi A, Gilje E, Grissom L, Katz D. Pediatric colonic volvulus: A single-institution experience and review. *J Pediatr Surg* [Internet]. 2017.;
Dostupno na: <http://linkinghub.elsevier.com/retrieve/pii/S0022346817300969>
 10. Mardešić D. *Pedijatrija*. Zagreb: Školska knjiga; 2016. 398, 829-857 str.
 11. Šoša T, Sutlić Ž, Stanec Z, Tonković I i sur. *Kirurgija*. 1. izd. Zagreb: Naklada Ljevak; 2007. 359-592, 1011-1013, 1020-1036 str.
 12. Samuels N, van de Graaf RA, de Jonge RCJ, Reiss IKM, Vermeulen MJ. Risk factors for necrotizing enterocolitis in neonates: a systematic review of prognostic studies. *BMC Pediatr* [Internet]. 2017.;17(1):105. Dostupno na:
<http://bmcpediatr.biomedcentral.com/articles/10.1186/s12887-017-0847-3>
 13. Damjanov I, Jukić S, Nola M. *Patologija*. 3. izd. Zagreb: Medicinska naklada; 2011. 512-550 str.
 14. Kvesić A i sur. *Kirurgija*. 1. izd. Zagreb: Medicinska naklada; 2016. 17-69, 149-178, 244-257 str.
 15. Bing X, Sun C, Wang Z, Su Y, Sun H, Wang L, i ostali. Transanal pullthrough Soave and Swenson techniques for pediatric patients with Hirschsprung disease. 2017.;10(February).
 16. Zani A, Eaton S, Morini F, Puri P, Rintala R, Heurn E Van, i ostali. European Paediatric Surgeons' Association Survey on the Management of Hirschsprung Disease. *Eur J Pediatr Surg*. 2016.;
 17. Bjørnland K, Pakarinen MP, Stenstrøm P, Stensrud KJ, Neuvonen M, Granström AL, i ostali. A Nordic multicenter survey of long-term bowel function after transanal endorectal pull-through in 200 patients with rectosigmoid Hirschsprung disease. *J Pediatr Surg* [Internet]. 2017.;1–7. Dostupno na:
<http://linkinghub.elsevier.com/retrieve/pii/S0022346817300015>
 18. Boczar M, Sawicka E, Zybert K. Meconium ileus in newborns with cystic fibrosis - results of Treatment in the group of patients operated on in the years

- 2000-2014. *Dev Period Med.* 2015.;XIX(1):32–40.
19. Al-zaiem M, AL-Garni AF, Almaghrebi A, Asghar AA. Use of T-Tube Enterostomy in Neonatal Gastro-intestinal Surgery. *J Neonatal Surg* [Internet]. 2016.;5(4):46. Dostupno na:
<http://www.jneonatalurg.com/ojs/index.php/jns/article/view/456>
 20. Vučkov Š, Kvesić A. Izabrana poglavlja iz dječje kirurgije. Rijeka, Mostar: Sveučilište u Rijeci i Sveučilište u Mostaru; 2005. 46-60, 112-120, 135-161 str.
 21. Reusens H, Matthyssens L, Vercauteren C, van Renterghem K. Multicentre survey on the current surgical management of oesophageal atresia in Belgium and Luxembourg. *J Pediatr Surg* [Internet]. 2017.;52(2):239–46. Dostupno na:
<http://dx.doi.org/10.1016/j.jpedsurg.2016.11.010>
 22. Zupancic B, Visnjic S. Duodenal Duplication Cyst : A Rare Differential Diagnosis in a Neonate with Biliious Vomiting. *Eur J Pediatr Surg.* 2015.;(3):82–4.
 23. Judson GR, Zollinger RM, Gross RE. Mikulicz Resection in Infants and Children : A 20-Year Survey of 196 Patients. *Ann Surg.* 1963.;158(3):481–9.
 24. Patwardhan N, Kiely EM, Drake DP, Spitz L, Pierro A. Colostomy for anorectal anomalies: High incidence of complications. *J Pediatr Surg.* 2001.;36(5):795–8.
 25. Conrad MA, Rosh JR. Pediatric Inflammatory Bowel Disease. *Pediatr Clin NA* [Internet]. 2013.;64(3):577–91. Dostupno na:
<http://link.springer.com/10.1007/978-1-4614-5061-0>
 26. Maxwell EC, Dawany N, Baldassano RN, Mamula P, Mattei P, Albenberg L, i ostali. Diverting Ileostomy for the Treatment of Severe, Refractory, Pediatric Inflammatory Bowel Disease. *J Pediatr Gastroenterol Nutr* [Internet]. 2016.;(215):1. Dostupno na:
<http://www.ncbi.nlm.nih.gov/pubmed/28045769>
<http://Insights.ovid.com/crossref?an=00005176-900000000-97277>

ŽIVOTOPIS

OSOBNI PODATCI:

- ime i prezime: Josip Tica
- datum i mjesto rođenja: 02. studenoga 1992., Split
- adresa: Podledinac bb, 88343 Donji Mamići, Grude, Bosna i Hercegovina
- kontakt: - mobitel: 0955356161
 - e-mail: jozo0211@gmail.com

OBRAZOVANJE:

- 2011. – 2017. Sveučilište u Zagrebu, Medicinski fakultet
- 2007. – 2011. Srednja škola Antuna Branka Šimića Grude, opća gimnazija
- 1999. – 2007. Osnovna škola Ruđera Boškovića Grude

DODATNE AKTIVNOSTI:

- 2012. – 2014. demonstrator na Katedri za fiziku i biofiziku
- 2014. – 2016. demonstrator na Katedri za patofiziologiju
- 2015. – 2017. demonstrator na Katedri za mikrobiologij i parazitologiju
- 2016. – 2017. voditelj Studentske sekcije za pedijatriju
- 2016. – instruktor u udruzi StEPP

OSOBNNE VJEŠTINE:

- jezici: engleski jezik naprednog stupnja aktivno u govoru i pismu, njemački jezik pasivno u govoru i pismu
- rad na računalu: poznavanje rada i korištenje programa iz MS Office paketa
- vozačka dozvola B kategorije