

Učestalost i lokalizacija okultnih regionalnih metastaza kod bolesnika s karcinomom usne šupljine

Rusan, Matija

Master's thesis / Diplomski rad

2017

Degree Grantor / Ustanova koja je dodijelila akademski / stručni stupanj: **University of Zagreb, School of Medicine / Sveučilište u Zagrebu, Medicinski fakultet**

Permanent link / Trajna poveznica: <https://um.nsk.hr/um:nbn:hr:105:525821>

Rights / Prava: [In copyright](#) / [Zaštićeno autorskim pravom.](#)

Download date / Datum preuzimanja: **2025-03-20**



Repository / Repozitorij:

[Dr Med - University of Zagreb School of Medicine Digital Repository](#)



**SVEUČILIŠTE U ZAGREBU
MEDICINSKI FAKULTET**

Matija Rusan

**Učestalost i lokalizacija okultnih
regionalnih metastaza kod bolesnika s
karcinomom usne šupljine**

DIPLOMSKI RAD



Zagreb, 2017.

**SVEUČILIŠTE U ZAGREBU
MEDICINSKI FAKULTET**

Matija Rusan

**Učestalost i lokalizacija okultnih
regionalnih metastaza kod bolesnika s
karcinomom usne šupljine**

DIPLOMSKI RAD

Zagreb, 2017.

Ovaj diplomski rad izrađen je u Klinici za kirurgiju lica, čeljusti i usta Medicinskog fakulteta Sveučilišta u Zagrebu pod vodstvom doc. dr. sc. Ivica Lukšića, dr. med. i predan je na ocjenu u akademskoj godini 2016./20017.

Mentor rada: doc. dr. sc. Ivica Lukšić, dr. med.

POPIS OZNAKA, KRATICA I SIMBOLA:

CMV – citomegalovirus

cN – klinički N stadij tumora

cT – klinički T stadij tumora

EBV – Epstein-Barrov virus

EDV – elektivna disekcija vrata

HHV-8 – Human herpes virus - 8

HIV – prema engl. *human immunodeficiency virus*

HPV – prema engl. *human papilloma virus*

HSV-1 – prema engl. *herpes simplex virus 1*

IOE – intraoralna ekscizija

MR – magnetska rezonanca

mRDV – modificirana radikalna disekcija vrata

MSCT – Multislice Computed Tomography – kompjutorizirana tomografija

PCC – planocelularni karcinom

PET/CT - pozitronska emisijska tomografija/kompjutorizirana tomografija

PHD – patohistološka dijagnoza

pN – patološki N stadij tumora

PRDV – proširena radikalna disekcija vrata

pT – patološki T stadij tumora

RDV – radikalna disekcija vrata

SCM – sternokleidomastoidni mišić

SDV – selektivna disekcija vrata

VJI – prema lat. *vena jugularis interna*

SADRŽAJ:

1. Sažetak	I
2. Summary	II
3. Uvod	01
3. 1. Epidemiologija	01
3. 2 Etiologija	02
3. 3 Klinička slika i sublokalizacija	03
3. 4. Metastaziranje	05
3. 5. Dijagnostička obrada	07
3. 6. Liječenje karcinoma usne šupljine	08
3. 7. Prognostički čimbenici karcinoma usne šupljine	10
4. Hipoteza	13
5. Ciljevi rada	13
6. Ispitanici i metode	14
7. Rezultati	15
8. Rasprava	37
9. Zaključak	45
10. Zahvale	46
11. Literatura	47
12. Životopis	51

1. SAŽETAK

Učestalost i lokalizacija okultnih regionalnih metastaza kod bolesnika s karcinomom usne šupljine

Matija Rusan

Planocelularni karcinom usne šupljine jedan je od najučestalijih karcinoma glave i vrata. Epitelnog je podrijetla i najčešće se javlja u osoba koje puše cigarete i konzumiraju alkoholna pića, osobito žestoka. Primarni karcinom usne šupljine može se javiti na bilo kojem mjestu u usnoj šupljini, no najčešće zahvaća jezik, dno usne šupljine i retromolarno područje. Glavni put metastaziranja je limfogeni u regionalne limfne čvorove vrata. Zahvaćenost limfnih čvorova okultnim regionalnim metastazama vrlo je važan prognostički faktor. Ovisno o veličini i stadiju primarnog karcinoma usne šupljine preporuča se učiniti elektivnu disekciju vrata zbog rizika od pojave okultnih regionalnih metastaza. Cilj ovog retrospektivnog istraživanja bio je utvrditi učestalost i lokalizaciju okultnih regionalnih metastaza u bolesnika sa karcinomom usne šupljine. Istraživanje je retrospektivo i obuhvatilo je 82 bolesnika sa histološki verificiranim planocelularnim karcinomom usne šupljine u periodu od 5 godina (2007. – 2012.). Prema rezultatima ovog istraživanja učestalost okultnih regionalnih metastaza je bila 45,12%. Karcinom usne šupljine najčešće se dijagnosticira u T2 stadiju, a učestalost okultnih regionalnih metastaza u T2 stadiju je 36,84%. S porastom T stadija raste i vjerojatnost od pojave okultnih regionalnih metastaza. Najčešća lokalizacija okultnih regionalnih metastaza kod primarnog karcinoma usne šupljine bila je u regiji I vrata (56,76%).

KLJUČNE RIJEČI: planocelularni karcinom usne šupljine, regionalne okultne metastaze, elektivna disekcija vrata

2. SUMMARY

The incidence and localization of occult regional metastasis in patients with oral cavity carcinoma

Matija Rusan

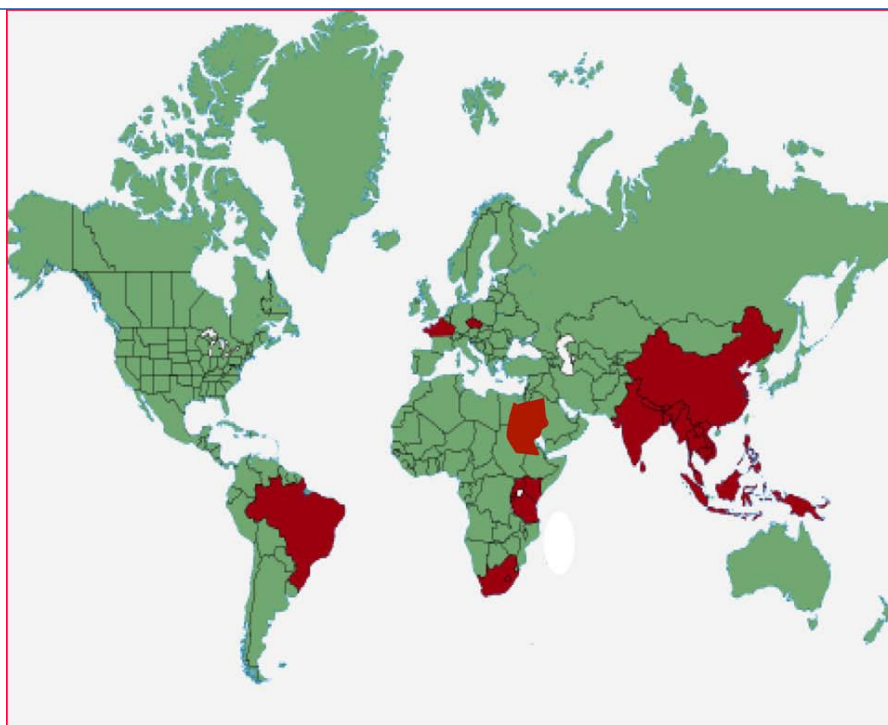
Oral cavity Squamous cell carcinoma is one of the most frequent cancers in the head and neck region. It is of epithelial origin and most commonly appears in people who smoke cigarettes and consume alcoholic drinks, especially spirit. The primary tumor can appear anywhere in the oral cavity, but three of the most common sublocalizations are tongue, floor of the mouth and retromolar area. The main metastatic path for squamous cell carcinoma of the oral cavity is lymphatic in the regional lymph nodes of the neck. Occult metastases in regional lymph nodes is the most important prognostic factor. Depending on the size and stage of the primary tumor, it is often recommended to make an elective neck dissection due to risk of regional occult metastases. The goal of this retrospective study was to determine the frequency and localization of occult regional metastasis in patients with oral Squamous cell carcinoma. This retrospective study included 82 patients with histologically verified Squamous cell carcinoma of the oral cavity during the 5-year period (2007-2012). According to the results of this study, the frequency of regional occult metastases was 45.12%. The most common pathological stage is T2 stage, and the incidence of regional occult metastases in T2 stage is 36.84%. With a higher T stage, the probability of regional occult metastasis increases. The most frequent localization of regional occult metastasis in oral Squamous cell carcinoma was in the region I of the neck in 56,76% of patients.

KEY WORDS: squamous cell carcinoma in oral cavity, occult regional metastasis, elective neck dissection

3. UVOD

3. 1. Epidemiologija

Karcinom usne šupljine jedan je od najučestalijih karcinoma glave i vrata i među deset najučestalijih karcinoma u svijetu. Po učestalosti, šesti je među karcinoma u svijetu sa godišnjom pojavnosću od oko 275 000 novih bolesnika, od toga dvije trećine se javljaju u zemljama u razvoju [5]. To je karcinom sa značajnom tendencijom rasta u većini dijelova svijeta te je stoga rastući javnozdravstveni problem [6]. Najniži broj karcinoma usne šupljine bilježi se u razvijenim zemljama, dok se veći broj novooboljelih bilježi u nerazvijenim zemljama i zemljama u razvoju, gdje karcinom usne šupljine čini oko 25% novootkrivenih zloćudnih bolesti i predstavlja najčešći zloćudni tumor [1, 5]. Postoji široka geografska varijacija u pojavnosti karcinoma usne šupljine. Područja sa karakteristično visokom pojavnosću su južna i jugoistočna Azija (Šri Lanka, India, Pakistan i Taiwan), dijelovi zapadne (Francuska) i istočne Europe (Mađarska, Slovačka i Slovenija), dijelovi Latinske Amerike i Karibi (Brazil, Urugvaj i Portoriko) i pacifička regija (Papua Nova Gvineja i Malezija) [5]. Područja sa visokom učestalošću karcinoma usne šupljine prikazana su na slici 1.



Slika 1. Zemlje sa visokom incidencijom i smrtnošću od karcinoma usne šupljine [5].

Sveukupno 10,5 odraslih osoba na 100 000 razvit će karcinom usne šupljine. Učestalost karcinoma usne šupljine u svim zemljama svijeta veća je u muškaraca nego u žena, iako u posljednje vrijeme taj omjer ima tendenciju smanjenja i danas iznosi 1,5:1 [4]. Dvostruko češće se javlja u crnoj populaciji nego kod bijelaca, te je petogodišnje preživljavanje u crnoj populaciji slabije (33%) u odnosu na bijelu populaciju (55%) [7, 8]. Pojavnost karcinoma usne šupljine značajno raste s dobi, osobito nakon 50. godine s vrhuncem najveće pojavnosti u dobi između 60. i 70. godine [7].

3. 2. Etiologija

Opisan je veliki broj rizičnih faktora ili mogućih uzročnika za nastanak karcinoma usne šupljine [9]. Mogu se podijeliti u nekoliko glavnih skupina: kemijski, biološki te socioekonomski.

Od kemijski uzročnika najznačajniji su cigarete i alkohol. Kod bioloških čimbenika značajan rizik za karcinom usne šupljine imaju virusi HPV, HSV-1, HIV, EBV, HHV-8, CMV, te sifilis i kandida. Loša oralna higijena, dugotrajna iritacija usne šupljine zubnim protezama ili oštrim zubima te prehrambeni nedostaci, odnosno slaba ishrana povezani su sa socioekonomskim rizičnim čimbenicima. – Što sve zajedno dovodi do multiplih molekularnih promjena stanica i nastanka tumora [9, 10]. Od prethodno navedenih, glavni i najznačajniji rizici za karcinom usne šupljine su pušenje i konzumacija alkoholnih pića [16]. Zajednička konzumacija cigareta i alkohola višestruko povećava rizik od nastanka karcinoma usne šupljine [10]. No, gotovo 15 do 20% slučajeva karcinom usne šupljine javlja se kod bolesnika kod kojih nije zabilježena konzumacija cigareta i alkoholnih pića [11]. U posljednje vrijeme, postoji sve veća povezanost nastanka karcinoma usne šupljine sa virusnom infekcijom humanog papiloma virusa (HPV-a), osobito sojevima HPV-16 i HPV-18, s obzirom da isti nisu konzumirali ni alkohol ni cigarete [11]. Naime, pokazalo se da stanične promjene, navodno uzrokovane HPV-om, koje se nalaze u premalignim i malignim lezijama usne šupljine, identične su onima koje su prethodno opisane u prekanceroznim i kanceroznim lezijama vrata maternice [11]. Prethodno spomenuti socioekonomski čimbenici, loša higijena usne šupljine, nepravilna ishrana također doprinose nastanku karcinoma usne šupljine neovisno o konzumaciji cigareta i alkoholnih pića [11]. Kod dužeg nadražaja sluznice može se razviti bijela mrlja, zadebljani sloj keratina – leukoplakija – koja se ne može nikako ostrugati. Suprotno od drugih bijelih

područja u ustima koja nastaju najčešće od hrane, bakterija ili gljivica i mogu se lako ostrugati [14]. Eritroplakija – crveno području u ustima, nastaje zbog stanjivanja sluznice usne šupljine i znatno je opasnija od prethodno navedenih bijelih mrlja, te je često i prekancerogena lezija [14]. Ulkus često nastaje u usnoj šupljini kao posljedica ozljede ili nadražaja tkiva, poput nehotimičnog zagriža za sluznicu, ogreba hranom ili nadražujućih tvari kao što je npr. acetilsalicilna kiselina (aspirin). Nekancerozni ulkusi su redovito bolni, dok prekancerozni ili kancerozni ne bole, no mogu postojati smetnje poput pečenja ili nehotimičnog zagriža tumora i izazivanje krvarenja [3, 14].

Neke studije opisuju kako hrana bogata, voćem i povrćem, odnosno vitaminima osobito A i C ima zaštitnu ulogu u nastanku karcinoma usne šupljine [12]. Izbjegavanjem konzumacije pušenja i pijenja alkoholnih pića moglo bi se prevenirati 90% PCC glave i vrata [13].

3. 3. Klinička slika i sublokalizacija

Usna šupljina je dio gornjeg probavnog sustava, ograničena od orofarinksa gore – granica tvrdog i mekog nepca, lateralno – prednji nepčani lukovi, a dolje – papillae circumvalatae na jeziku. [3, 10]. Sublokalizacijska područja usne šupljine su: sluznica obraza, gingiva mandibule, gingiva maksile, dno usne šupljine, jezik, tvrdo nepce i retromolarno područje.

Bez obzira na lokalizaciju u usnoj šupljini, PCC usne šupljine može nastati *de novo* ili iz prekancerozne lezije – leukoplakije ili češće eritroplakije kao ulcerirana, a rijede nodularna lezija. Klinička slika i simptomi su nespecifični i ovise o lokalizaciji, najčešće se javljaju lokalne promjene sluznice, rane koje ne cijele te blaga disfagija ili odinofagija [3, 15]. Najmanje 80% svih karcinoma razvije se na svega 20% površine sluznice usne šupljine i to na jezik (35 – 50%), zatim na dno usne šupljine (15 – 30%) i na retromolarnom područje (3 – 5%) [3, 4].

– Sluznica obraza – vlažna unutarnja prevlaka usne šupljine. Karcinom sluznice obraza kod nas je relativno rijedak, češće se javlja u dijelovima svijeta gdje se žvače duhan (Indija). Karcinom sluznice obraza daje specifične metastaze u submandibularne i submentalne limfne čvorove [3].

– Gingiva mandibule – karcinom gingive učestaliji je na gingivi mandibule nego na gingivi maksile. Javlja se često u obliku ulkusa i uzrokuje smetnje pri žvakanju, bolove

ili pečenje te može uzrokovati klimavost zuba. Rijetko se može desiti da kod neliječenih i zanemarivih tumora dođe do patološke frakture donje čeljusti. Tumor se često širi prema obrazu i sublingvalnoj regiji [3].

– Gingiva maksile – karcinom na gingivi maksile rijede nastaje nego na gingivi mandibule, sličnog je kliničkog izgleda i toka, s time da se širi na nepce [3].

– Dno usne šupljine – jedna od vrlo čestih lokalizacija karcinoma usne šupljine. U ranome stadiju bezbolan defekt, a kasnije se razvija u ulkus. Uraštanjem u dno usne šupljine može zahvatiti izvodni kanal submandibularne žlijezde, što dovodi do zastoja sekrecije sline i bolnim otokom žlijezde te posljedične upale. Širenjem tumora prema van zahvaćena je gingiva mandibule ili sama kost, dok širenjem prema unutra zahvaća jezik. Čvor na vratu – suspektna metastaza [3].

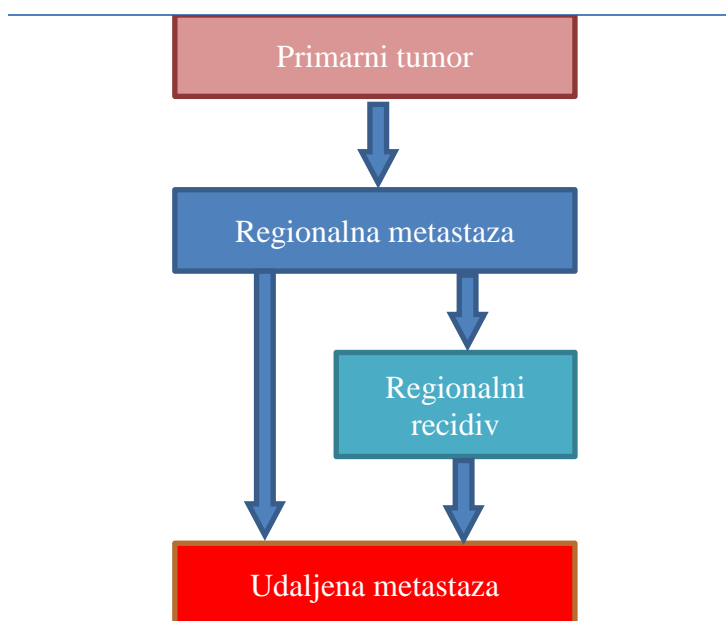
– Jezik – karcinom jezika u početnom stadiju često je bezbolan, te se razvija na ventralnoj strani ili lateralnom rubu jezika. Izuzetno rijetko nastaje na dorzumu jezika ili na vrhu jezika osim u onih koji su dugi niz godina mali neliječeni sifilis [3, 14]. Preteča tumoru je eritroplakija koja kasnije prelazi u ulkus. Vrlo je važno kod inspekcije usne uočiti da jezik skreće na bolesnu stranu te utvrditi postojanje induracije koja je gotovo patognomonična za maligni tumor [3]. Karcinoma jezika zbog neprestane akcije jezika, daje nešto češće metastaze nego karcinomi usne šupljine drugih sublokalizacija. Najčešće daje metastaze u gornje jugularne i submandibularne limfne čvorove [3].

– Tvrdo nepce – vrlo rijetka lokalizacija za karcinom u usnoj šupljini. Javlja se kod starijih osoba, često ispod proteze [3].

– Retromolarno područje – područje iza zadnjih molara. Tumor u retromolarnom području može dati tipične simptome poput boli u uhu, smetnji pri gutanju i otežano otvaranje usta. Zbog male veličine retromolarnog područja, tumor u trenutku dijagnoze prelazi granice, te se u to područje ubrajaju i tumori koji zahvaćaju stražnji dio bukalne sluznice i prednji nepčani luk. Metastazira u gornje jugularne limfne čvorove [3].

3. 4. Metastaziranje

Jedna od bitnih karakteristika malignih tumora je metastaziranje, odnosno „diskontinuirano širenje patološkog procesa“. Postoje regionalne i udaljene metastaze zloćudnih tumora glave i vrata. Regionalne metastaze (limfogene) su metastaze tumora u regionalne limfne čvorove glave i vrata, dok su udaljene metastaze (hematogene) one koje se javljaju nakon što su tumorske stanice prošle barijeru limfnih čvorova glave i vrata i ušle u velike limfne žile, a zatim u krvni optok [17]. Limfogeno metastaziranje obično je inicijalni, glavni, a često i jedini put diseminacije bolesti. Vrlo često je predvidljivo i postupno, po principu od najbližih limfnih čvorova prema udaljenijim limfnim čvorovima što je ilustrativno prikazano na slici 2 [10, 18].



Slika 2. Shema metastaziranja tumora glave i vrata [17].

Zbog predvidljivog i postupnog širenja tumora i lakšeg planiranja kliničkog liječenja postoji podjela limfnih čvorova vrata u 5 regija, koja je nastala u Memorial Sloan-Kettering Cancer Centru (MSKCC) u New Yorku od 70-tih godina prošlog stoljeća [7, 18].

Regija I → submentalni (simfiza mandibule, lijevi i desni prednji trbuh digastrikusa, hoidna kost) i submandibularni limfni čvorovi (mandibula, prednji i stražnji trbuh digastrikusa, stilohoidni mišić)

Regija II → gornji jugularni čvorovi (od baze lubanje pa do donjeg ruba jezične kosti, gornja trećina unutrašnje jugularne vene (VJI), lateralno do stražnjeg ruba sternokleidomastoidnog (SCM) mišića, medijalno do lateralnog ruba stilohoidnog mišića)

Regija III → srednji jugularni čvorovi (od donjeg ruba jezične kosti pa do donjeg ruba krikoidne hrskavice, srednja trećina VJI, lateralno do stražnjeg ruba SCM mišića, medijalno do lateralnog ruba sternohoidnog mišića)

Regija IV → donji jugularni čvorovi (od donjeg ruba krikoidne hrskavice pa do klavikule, donja trećina unutrašnje VJI, lateralno do stražnjeg ruba SCM mišića, medijalno do lateralnog ruba SCM mišića)

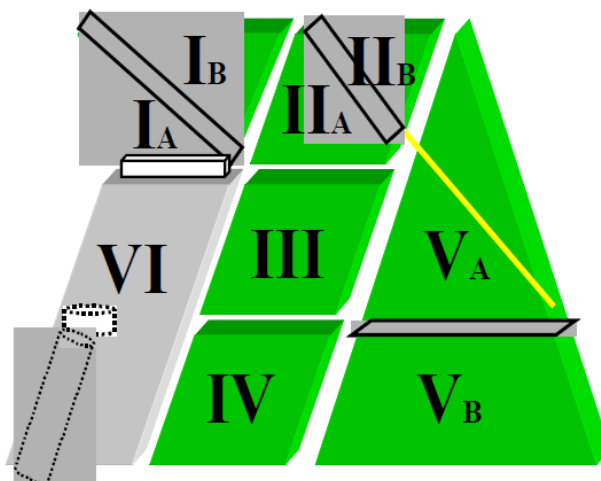
Regija V → čvorovi stražnjeg vratnog trokuta (smješteni duž donje polovice akcesornog živca i transverzalne vratne arterije, također uključuju i supraklavikularne limfne čvorove. Gornju granicu čini vrh SCM mišića i mišić trapezijus, dok donju granicu čini klavikula. Medijalno je granica stražnji rub SCM mišića, a lateralno prednji rub trapezijusa)

Opisane su još dvije regije limfnih čvorova vrata koje ne obuhvaća radikalna diskekcija vrata:

Regija VI → prednji vratni čvorovi (tu spadaju pretrahealni i paratrahealni limfni čvorovi, zatim prekrikoidni - Delphian i peritiroidni čvorovi koji uključuju čvorove duž živca laringikus rekurensa. Gornju granicu čini jezična kost, dok donju granicu čini jugulum, a lateralne granice su zajedničke karotidne arterije)

Regija VII → gornji medijastinalni limfni čvorovi (smješteni niže od juguluma) [18, 19].

Navedena klasifikacija široko se primjenjuje i prihvaćena je u većem broju kliničkih centara koji se bave liječenjem tumora glave i vrata [10]. Ova podjela drastično je olakšala kliničko određivanje statusa vrata, značajno pojednostavila i unaprijedila komunikaciju između kliničara i patologa, standardizirala proširenost regionalne bolesti, a time i procjenu prognoze te doprinijela lakšoj i boljoj usporedbi terapijskih i dijagnostičkih postupaka bez obzira na ustanovu ili zemlju u kojoj se provode [17, 18].



Slika 3. Podjela regija limfnih čvorova vrata iz 2000. godine [17].

Prema preporuci Američkog društva za glavu i vrat 2000. godine predložena je revidirana podjela limfnih čvorova vrata kojom su regije I, II i V podijeljene u podregije a i b (sl. 3) [17, 18]. Regija I → dijeli ju prednji trbuh digastrikusa na podregiju Ia (submentalni čvorovi) i podregiju Ib (submandibularni čvorovi). Regija II → dijeli ju akcesorni živac na podregiju IIa (čvorovi ispred živca) i podregiju IIb (čvorovi iza živca). Regija V → podijeljena je horizontalnom ravninom u projekciji donjeg ruba krikoidne hrskavice na podregiju Va (čvorovi iznad horizontalne ravnine koji uključuju čvorove duž akcesornog živca) i podregiju Vb (čvorovi ispod horizontalne ravnine koji uključuju čvorove duž transverzalne vratne arterije) [18].

3. 5. Dijagnostička obrada

Dobro je poznato da su metastaze u vratne limfne čvorove vrlo važan prognostički faktor u bolesnika sa primarnim karcinomom usne šupljine [25]. Pravovremena dijagnostika i procjena primarnog tumora usne šupljine u korelaciji je sa optimalnom terapijom i preživljavanjem. Sumnja na karcinom usne šupljine postavlja se detaljnom anamnezom bolesnika, zatim kliničkim pregledom usne šupljine koji uključuje inspekciju, palpaciju te kliničku procjenu vratnih limfnih čvorova zbog mogućih metastaza [20]. Međutim, pokazalo se da klinička procjena i palpacija vratnih limfnih čvorova može rezultirati lažno negativnim rezultatima u oko 28.9%. Procjenjuje se da klinička palpacija limfnih čvorova na vratu ima osjetljivost 75%, a specifičnost 83%, nasuprot kompjutorizirane tomografije koja pokazuje osjetljivost 81%, a specifičnost od 83% [25]. Konačna dijagnoza

karcinoma usne šupljine potvrđuje se patohistološkom analizom (PHD) uzorka tkiva tumora koji se uzima biopsijom iz klinički najsumnjivijeg područja s naglaskom na izbjegavanje uzimanja uzoraka iz nekrotičnog ili grubo ulceriranog tkiva. Ponekad za uspješan i točan PHD potrebno je uzeti nekoliko biopsija. [10, 20]. Često se u nadopuni kliničke evaluacije koriste suvremene slikovne dijagnostičke metode poput kompjutorizirane tomografije (CT), ultrazvuka (UZV), magnetske rezonance (MR), pozitronske emisijske tomografije (PET-CT), koje uvelike olakšavaju procjenu veličine primarnog tumora, proširenosti tumora i moguće zahvaćanje okolnih struktura te pojavu regionalnih i/ili udaljenih metastaza [20, 21]. PCC usne šupljine najčešće metastaziraju u regionalne limfne čvorove na vratu. Učestalost udaljenih metastaza u trenutku postavljanja dijagnoze vrlo je niska [10]. Nakon evaluacije svih navedenih parametara, potrebno je odabrati najučinkovitiji način liječenja.

3. 6. Liječenje karcinoma usne šupljine

Nakon završetka dijagnostičke obrade, utvrđivanja lokalizacije i proširenosti primarnog tumora te prisustva regionalnih i/ili udaljenih metastaza i procjene općeg stanja bolesnika planira se način i vrsta liječenja bolesnika [10, 18]. Bolesnici sa karcinom usne šupljine liječe se kirurški, radioterapijom i kemoterapijom; samostalno ili u kombinaciji [18].

Najstariji i najučinkovitiji način liječenja karcinoma usne šupljine je kirurško liječenje. Kirurško liječenje sastoji se od intraoralne ekscizije (IOE), odnosno radikalne resekcije tumora do u zdravo, rekonstrukcije nastalog defekta, te disekcije vrata, tj. limfadenektomije vrata zbog klinički pozitivnih regionalnih čvorova vrata, mikrometastaza, okultnih metastaza ili zbog samo pristupa na tumor [4, 10]. Defekti u usnoj šupljini nastali nakon takvih resekcija rekonstruiraju se imedijatno suvremenim metodama rekonstrukcijske kirurgije.

Kod karcinoma usne šupljine, intraoralnom ekscizijom (peroralnom, transoralnom) odstranjuje se primarni tumor kroz usta. Često se izvodi kod ranijih stadija karcinoma usne šupljine (T1, T2) sa ili bez marginalne resekcije mandibule [4, 18]. Postavlja se ključno pitanje koje još čeka konačan odgovor: koja je indikacija za takvu terapiju i kako postupiti u slučaju negativnog vrata. Kod takvih bolesnika, sa klinički negativnim vratom (N0) postoje tri mogućnosti: praćenje takvih bolesnika do pojave regionalnih metastaza, učiniti elektivnu disekciju vrata (limfadenektomija vrata kod bolesnika sa klinički

negativnim vratom (N0)) te elektivno zračenje vrata. Na taj se način jedino mogu liječiti tumori ranijih stadija bolesti T1 i T2, no i to je ponekad ograničeno sublokalizacijom primarnog tumora. Naravno, za izbor određenog terapijskog postupka veliko značenje ima i vlastito onkološko i kirurško iskustvo [17, 18].

Danas postoji više tipova disekcija vrata koje se dijele prema opsegu zahvata na: radikalnu disekciju vrata (RDV), modificiranu radikalnu disekciju vrata (mRDV), selektivnu disekciju vrata (SDV) i proširenu radikalnu disekciju vrata (pRDV). Disekcija vrata se najčešće izvodi u sklopu blok resekcije (sinonimi: „*commando operacija*“, „*composite resection*“, „*en bloc*“ resekcija, „*složena operacija*“ ili „*jezik-čeljust-vrat*“ operacija) u kojoj se u jednom aktu izvodi ekscizija primarnog tumora intraoralno zajedno sa limfadenektomijom i okolnim strukturama jedne strane vrata [4, 17, 18]. Odluka o vrsti disekcije vrata ovisi o veličini i lokalizaciji primarnog tumora te o statusu limfnih čvorova na vratu (N) [9]. Stoga disekcija vrata možemo podijeliti na elektivne disekcije – kada je vrat klinički negativan (N0) i kurativne disekcije – kada je vrat klinički pozitivan (N+) [4, 17]. Bez obzira radi li se o kurativnoj ili elektivnoj disekciji vrata, zbog boljeg pristupa primarnom tumoru svaka Commando operacija započinje disekcijom vrata [17]. Limfni putevi koji se nalaze između limfnih čvorova vrata i primarnog tumora, a u bliskom su kontaktu sa mandibulom, klasična operacija obuhvaća i resekciju donjeg dijela mandibule (segmentalna resekcija) zbog čega bolesniku ostaje zamjetan, funkcijski i estetski defekt [17,18]. Zbog takvih razloga u kirurškome liječenju važno je što ranije uspostaviti funkciju usne šupljine, što se postiže imedijatnim kirurškim rekonstruktivnim zahvatima, tj. uporabom režnjeva. Kod operativnih zahvata na tumorima stražnjeg dijela usne šupljine, koji ne zahvaćaju mandibulu, za pristup se koristi osteotomija mandibule u prednjem dijelu (tzv. "swing" mandibule) ili se učini resekcija samo dijela mandibule, najčešće gornji dio mandibule, uz čuvanje kontinuiteta kosti (marginalna resekcija). Međutim, postoji i mogućnost primjene Commando operacije s poštedom mandibule (tzv. "pull-through" pristup), ali samo u onim situacijama kada je tumor dovoljno udaljen od mandibule [17].

Drugi stup u liječenju karcinoma usne šupljine predstavlja radioterapija. U liječenju manjih tumora (T1 i T2) zračenjem primarnog karcinoma postiže se podjednaki uspjeh kao i pri kirurškom liječenju, dok kod većih tumora (T3 i T4) kirurško liječenje daje bolje izgleda za izlječenje. Adjuvantno postoperacijsko zračenje puno je djelotvornije ako se

provede unutar 6 tjedana nakon operacije, što se objašnjava povećanjem broja klonskih stanica nakon navedenog razdoblja [17, 18].

Kemoterapija u liječenju karcinoma usne šupljine, odnosno tumora glave i vrata može se primijeniti kao adjuvantna kemoterapija, neoadjuvantna kemoterapija i komplementarna kemoterapija.

Kemoradioterapija danas se najčešće koristi kod uznapredovalih i inoperabilnih karcinoma kao palijativno liječenje, no ne postoje potvrđeni dokazi da kod tih bolesnika značajno produžuje život [4, 17].

3.7. Prognostički čimbenici karcinoma usne šupljine

Prognostički čimbenici karcinoma imaju vrlo značajnu ulogu na ishod bolesti, ponekad značajniju nego samo liječenje tumora [18]. Prognostičke čimbenike možemo podijeliti na više načina. Jedna od uobičajenih podjela je na:

- čimbenici ovisni o bolesniku, kao što su dob, spol, rasa, imuni sustav, navike, genetičke predispozicije, komorbiditeti, socioekonomske navike i dr [21].

- čimbenici ovisni o liječenju – kirurško liječenje, radioterapija, kemoterapija. No, iako je kvaliteta liječenja vrlo značajna za ishod i prognozu liječenja, većina provedenih analiza nije dokazala očekivanu povezanost između načina liječenja i preživljenja [18].

- prognostički čimbenici ovisni o tumoru, koji opisuju sam primarni tumor su proširenost tumora, veličina i zahvaćenost okolnih struktura, odnosno TNM klasifikacija. Ostali čimbenici povezani sa tumorom su lokalizacija tumora, histološke značajke tumora, hormonski receptori, ekspresija antigena i drugi molekularni biljezi [18, 21].

TNM klasifikacija tumora usne šupljine je univerzalna metoda određivanja stadija anatomske proširenosti bolesti. Glavni ciljevi TNM klasifikacije su pomoći kliničaru pri planiranju liječenja, pomoći pri procjeni prognoze, pomoći pri usporedbi rezultata liječenja, olakšati međusobnu razmjenu podataka između različitih kliničkih centara, te olakšati i doprinijeti daljnjem istraživanju karcinoma [18, 23].

TNM sustav za procjenu anatomske proširenosti bolesti temelji se na procjeni triju sastavnica:

T (1 – 4) – veličina, odnosno promjer i lokalna proširenost primarnog tumora,

N (0 – 3) – prisutnost ili odsutnost te zahvaćenost metastaza regionalnih limfnih čvorova,

M (0 – 1) – prisutnost ili odsutnost udaljenih metastaza

TNM klasifikacija tumora usne šupljine:

TX – nemogućnost procjene primarnog tumora

T0 – nema dokaza o primarnom tumoru

Tis – tumor in situ

T1 – tumor u najvećoj dimenziji 2 cm ili manje

T2 – tumor u najvećoj dimenziji veći od 2 cm, ali manji od 4 cm

T3 – tumor u najvećoj dimenziji veći od 4 cm

T4a (usne) – tumor zahvaća kortikalnu kost, donji alveolarni živac, dno usne šupljine ili kožu brade ili nosa

T4a (usna šupljina) – tumor zahvaća kortikalnu kost, unutarnji ili vanjski mišić jezika (genioglossus, hioglossus, palatoglossus, stiloglossus), maksilarni sinus ili kožu lica

T4b (usne i usna šupljina) – tumor zahvaća mastikatorni prostor, pterigoidnu ploču, ili bazu lubanje, ili unutarnju karotidnu arteriju.

NX – nemogućnost procjene regionalnih limfnih čvorova

N0 – bez metastaza u regionalnim limfnim čvorovima vrata

N1 – metastaze prisutne u jednom ipsilateralnom limfnom čvoru manjem od 3 cm u najvećoj dimenziji

N2a – metastaze prisutne u jednom ipsilateralnom limfnom čvoru većem od 3 cm, ali manjem od 6 cm u najvećoj dimenziji

N2b – metastaze prisutne u multiplim ipsilateralnim limfnim čvorovima ne većima od 6 cm u najvećoj dimenziji

N2c – metastaze prisutne u bilateralnim ili kontralateralnim limfnim čvorovima ne većim od 6 cm u najvećoj dimenziji

N3 – metastaze prisutne u limfnim čvorovima većim od 6 cm u najvećoj dimenziji

MX – nemogućnost procjene udaljenih metastaza

M0 – nema udaljenih metastaza

M1 – prisutnost udaljenih metastaza

Na temelju navedenih kriterija TNM klasifikacije tumora usne šupljine procjenjuje se stadij bolesti:

Stadij 0	Tis	N0	M0
Stadij I	T1	N0	M0
Stadij II	T2	N0	M0
Stadij III	T1, T2, T3	N0, N1	M0
Stadij IVA	T1, T2, T3, T4a	N0, N1, N2	M0
Stadij IVB	Any T, T4b	N3, Any N	M0
Stadij IVC	Any T	Any N	M1

[24].

Važno je napomenuti da postoje dvije korištene klasifikacije TNM, klinički (cTNM) koji se temelji na kliničkom pregledu i pomoćnim slikovnim metodama i patološki (pTNM) koji proizlazi iz patohistološkog uzorka tumora [23]. Parametri koji se odnose za određivanje T, N, M kategorija kliničke i patološke klasifikacije su isti [18].

4. Hipoteza rada

Učestalost i lokalizacija okultnih regionalnih metastaza ovisna o sublokalizaciji karcinoma usne šupljine.

5. Ciljevi rada

Cilj ovog retrospektivnog istraživanja bio je utvrditi najčešće primarno sijelo, odnosno sublokalizaciju planocelularnog karcinoma usne šupljine te pojavnost i lokalizaciju okultnih regionalnih metastaza. Specifični ciljevi rada su: povezanost sublokalizacije primarnog tumora, gradusa i promjera tumora odnosno, klinički i histološki T stadij (cT i pT) na pojavnost okultnih regionalnih metastaza pN (+); utvrditi povezanost između pT i pN stadija sa perivaskularnim i perineuralnim širenjem primarnog tumora. Utvrditi povezanost vrste disekcije vrata u odnosu na sublokalizaciju primarnog karcinoma usne šupljine. Povezanost pN stadija sa pozitivnim regijama vrata. Povezanost ekstrakapsularnog proboja l.č. sa pN stadijem. Povezanost sublokalizacije i regije vrata.

6. Ispitanici i metode

U ovome retrospektivnom istraživanju uključeni su bolesnici sa histološki verificiranim planocelularnim karcinomom usne šupljine koji su liječeni od 1. 1. 2007. do 31. 12. 2011. godine u Klinici za kirurgiju lica, čeljusti i usta Medicinskog fakulteta Sveučilišta u Zagrebu, Kliničke bolnice Dubrava. Podaci su prikupljeni iz kliničke onkološke baze podataka te verificirani preko centralnog bolničkog informatičkog sustava (BIS), povijesti bolesti bolesnika i PHD nalaza. U navedenom razdoblju kirurški je liječeno ukupno 333 bolesnika sa karcinom usne šupljine.

Kriteriji za uključivanje ispitanika u istraživanje bili su: bolesnici koji imaju verificiran planocelularni karcinom usne šupljine, cN0 stadij dokazan klinički i MSCT-om, liječeni primarno kirurški Commando operacijom i elektivnom disekcijom vrata. Isključujuću kriteriji bili su: bolesnici koji su ranije operirani zbog tumora glave i vrata. Od ukupno 333 bolesnika, njih 82 je uključeno u istraživanje.

Analiza i deskriptivna statistika podataka je dobivena pomoću programa Microsoft Excel 2016.

7. Rezultati

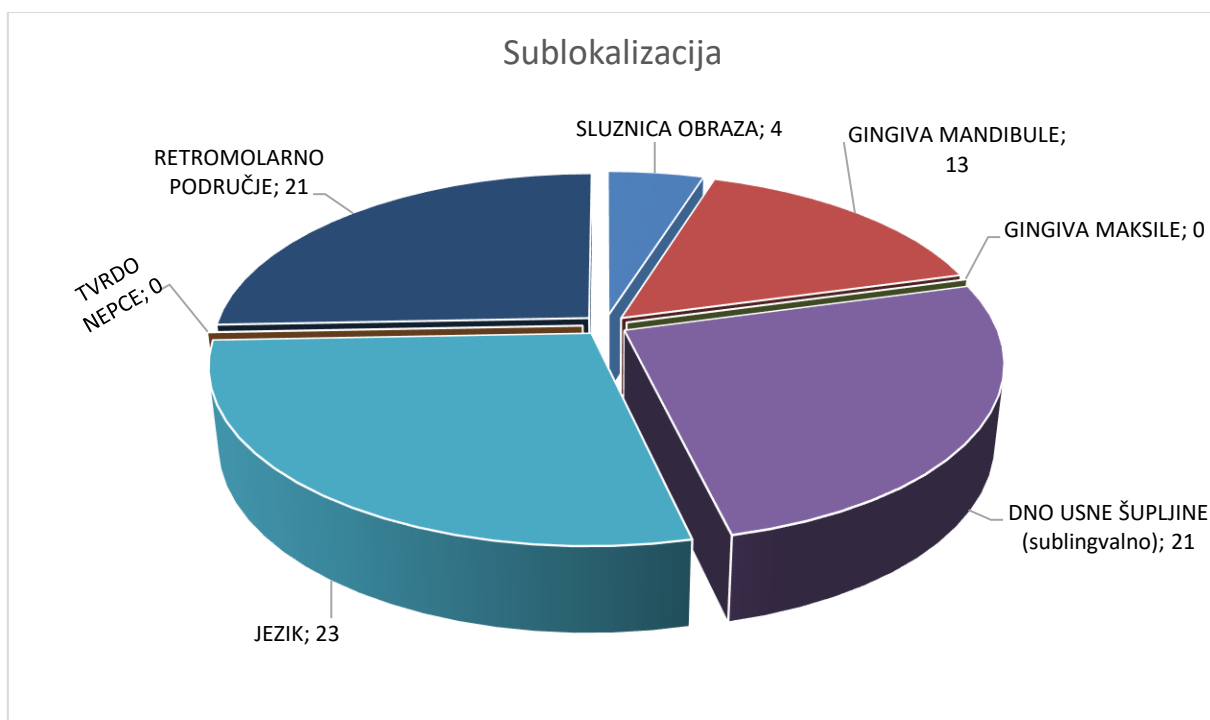
7.1. Dob i spol

U ovom istraživanju u razdoblju od 5 godina, obuhvaćeno je 82 bolesnika sa histološki verificiranim PCC usne šupljine, kod kojih je učinjeno 84 elektivne disekcije vrata (EDV). Od ukupnog broja bolesnika, muškaraca je bilo 66 (80,48 %), a žena 16 (19,51 %). Omjer muškaraca prema ženama je 4:1. Prosječna dob muškaraca je bila 58,25 godina, dok je žena bila 60,25 godina. Raspon godina za muškarce je bio od 35 godina do 80 godina starosti, a za žene od 37 godina do 79 godina starosti.

7.2. Sublokacija primarnog tumora

Prema sublokaciji primarnog karcinoma usne šupljine najčešće zahvaćena područja su: jezik kod 23 bolesnika (28,05%), zatim dno usne šupljine jednako kao i retromolarno područje kod 21 bolesnika (25,61%), gingiva mandibule kod 13 bolesnika (15,85%), sluznica obraza kod 4 bolesnika (4,88%) te gingiva maksile i tvrdo nepce nije zahvaćeno ni u jednog bolesnika. Učestalost karcinoma prema sublokaciji primarnog karcinoma usne šupljine prikazana je na slici 4.

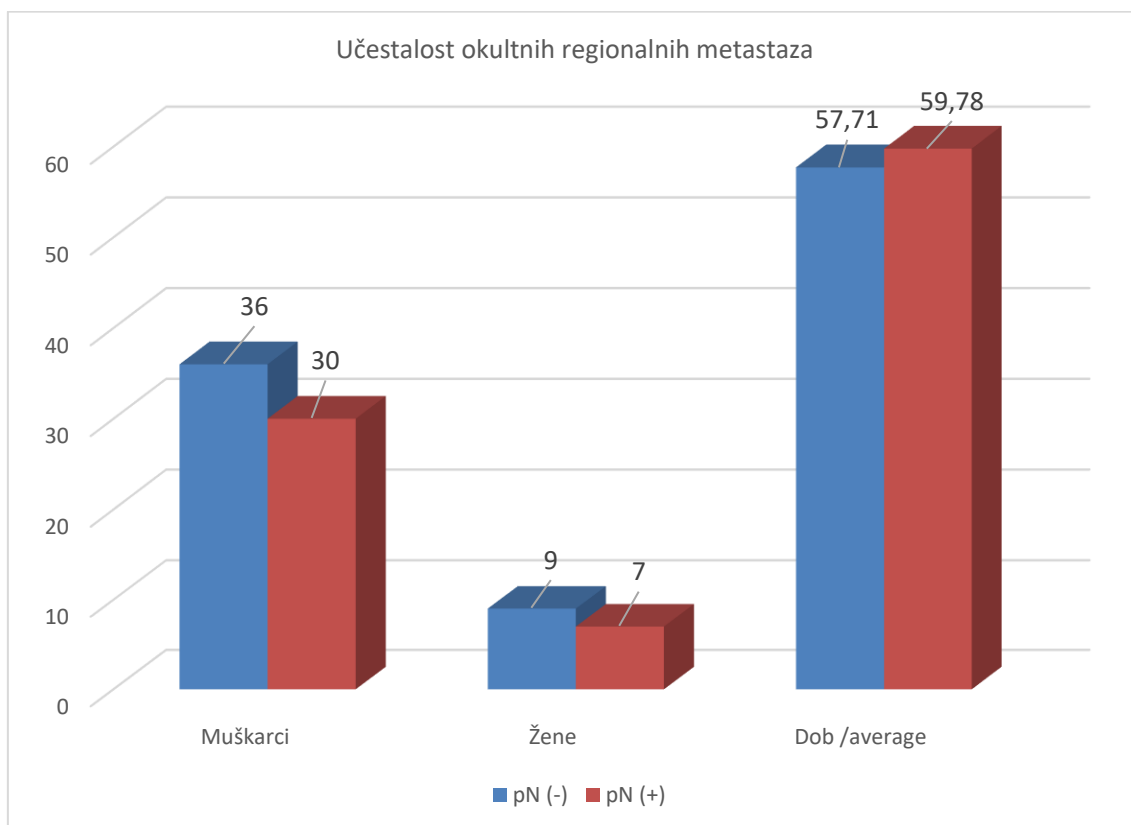
Slika 4.



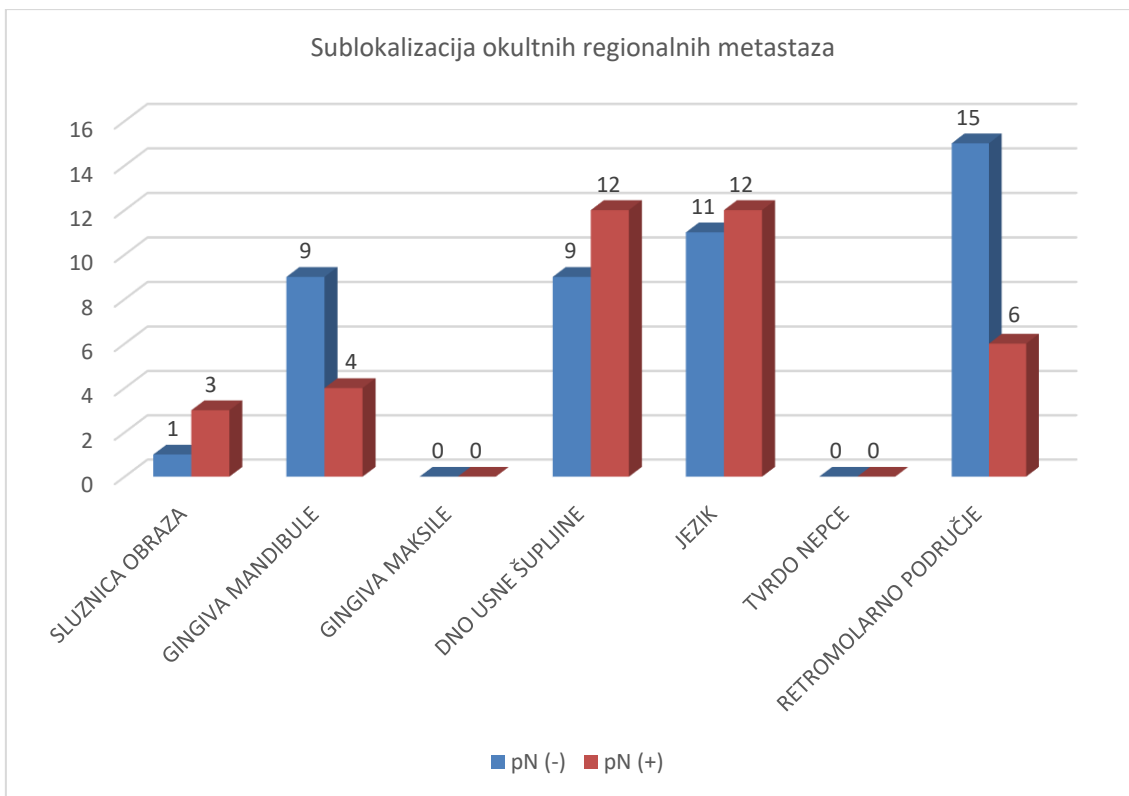
7.3. Učestalost okultnih regionalnih metastaza

Slika 5., 6., 7. Od ukupno 82 bolesnika sa elektivnom disekcijom vrata, njih 37 su imali histološki pozitivne regionalne metastaze (pN +), dok je njih 45 bilo negativno (pN -). Od 37 bolesnika sa okultnim regionalnim metastazama vrata, muškaraca je bilo 30 (81,09%), a žena 7 (18,92%), što nam ukazuje na to da muškarci 4 puta češće razviju okultne metastaze nego žene.

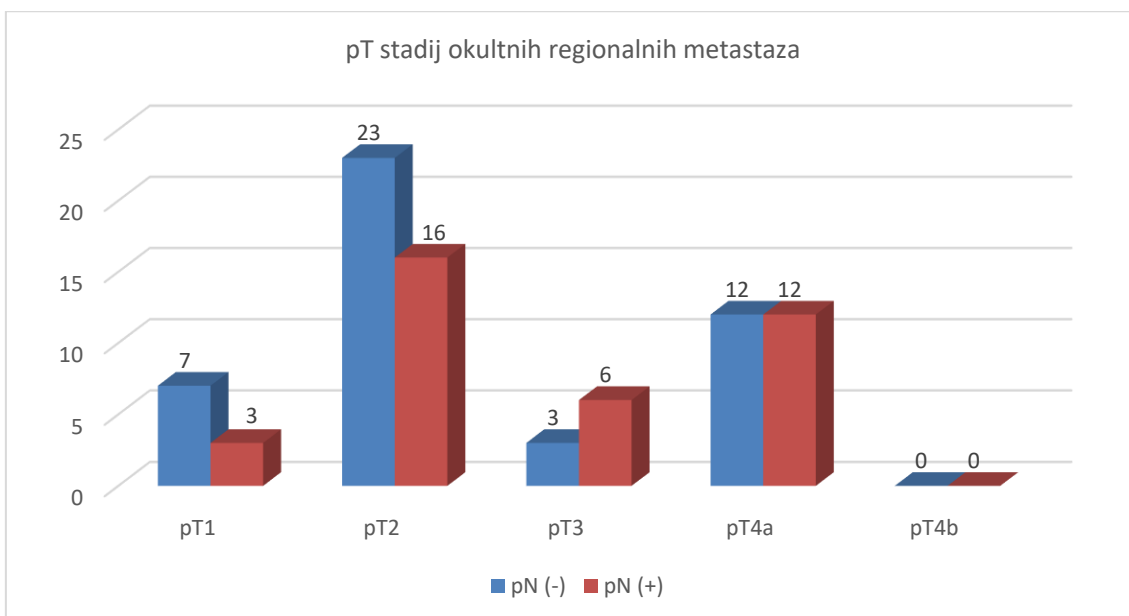
Slika 5.



Slika 6.



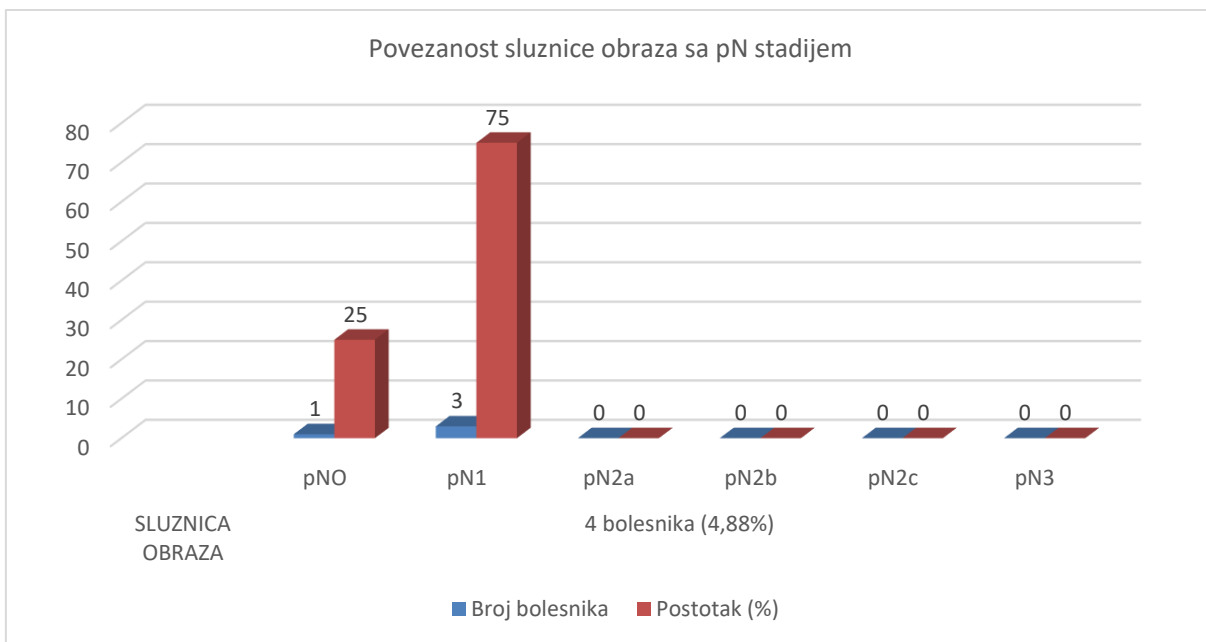
Slika 7.



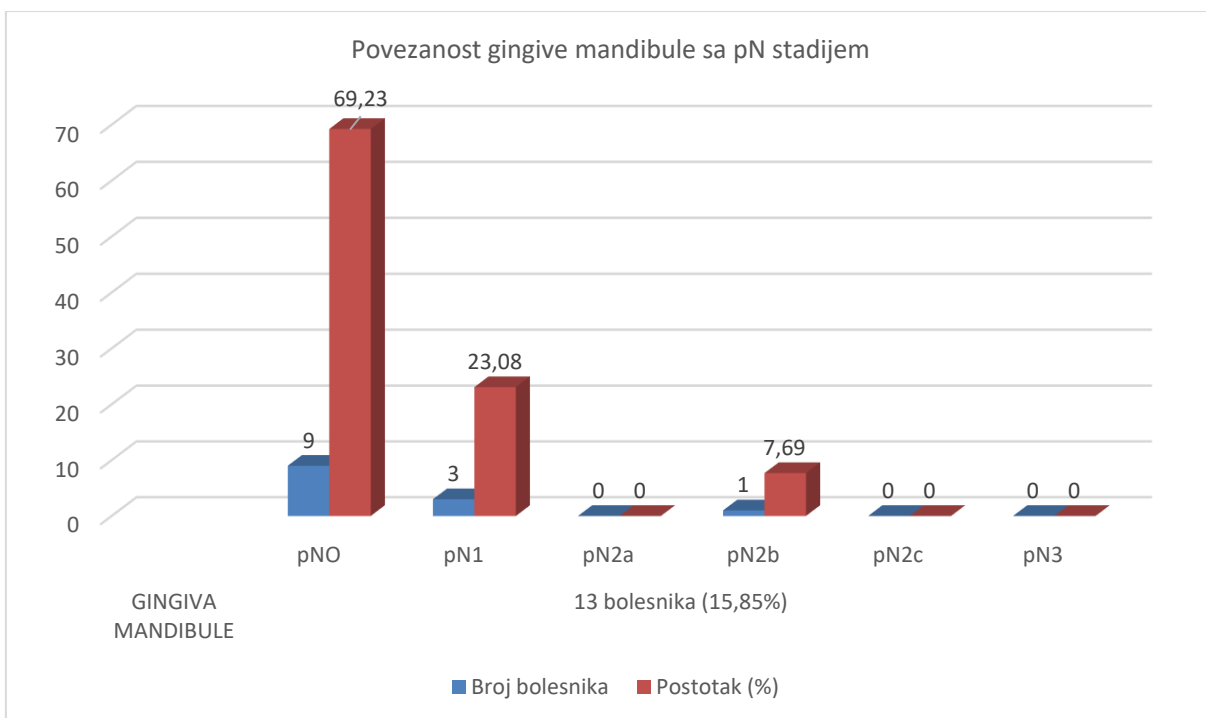
7.4. Povezanost sublokalizacije primarnog tumora sa pN stadijem

Na slikama 8., 9., 10., 11., 12. prikazana je korelacija pojedine sublokalizacije primarnog karcinoma usne šupljine sa pojavom okultnih regionalnih metastaza.

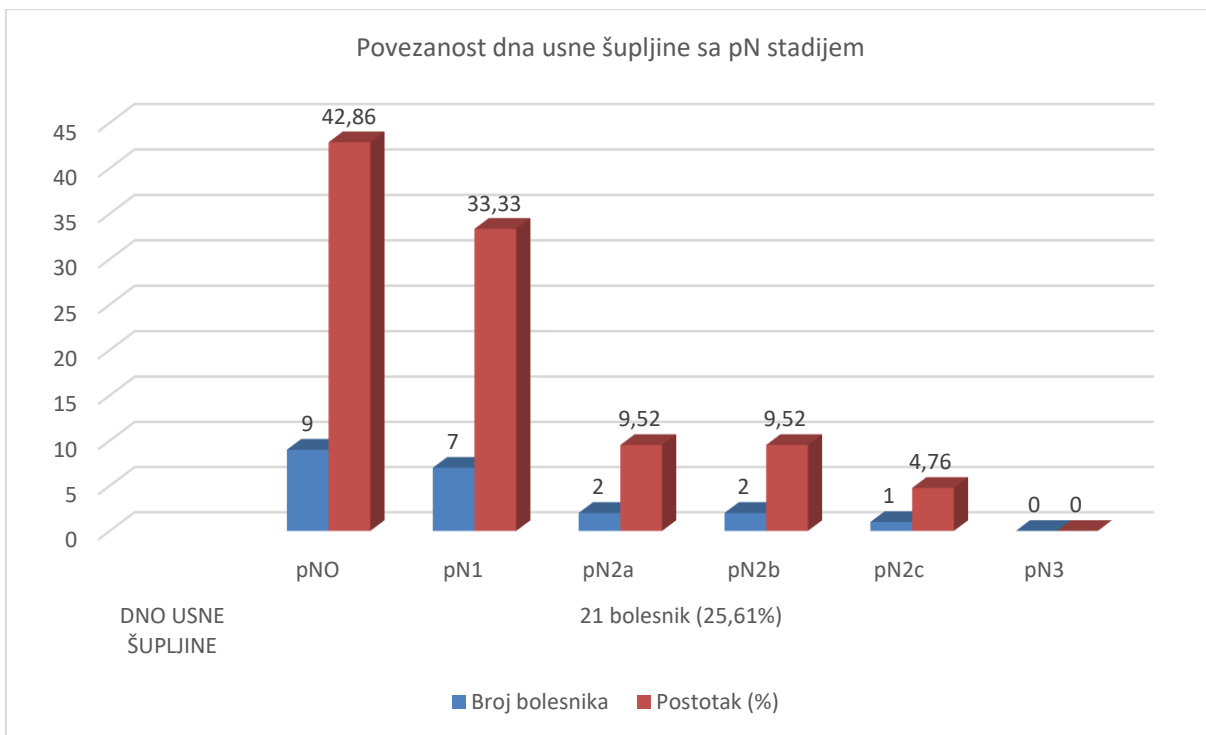
Slika 8.



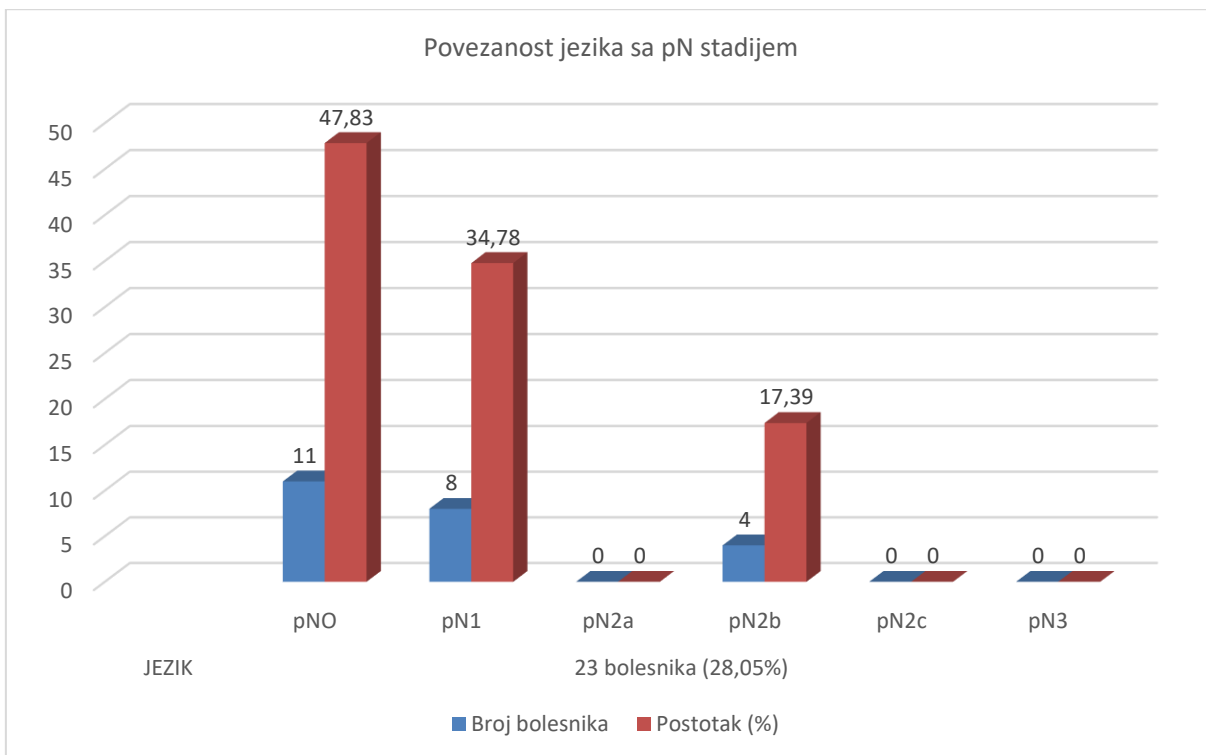
Slika 9.



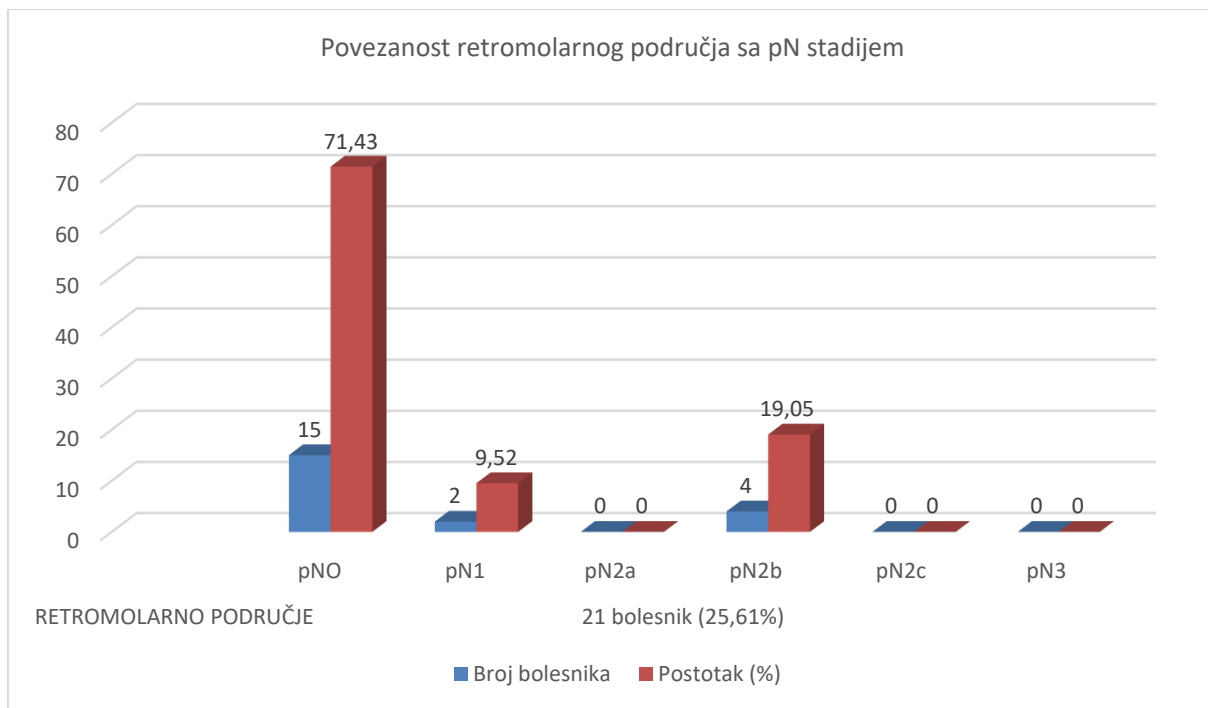
Slika 10.



Slika 11.



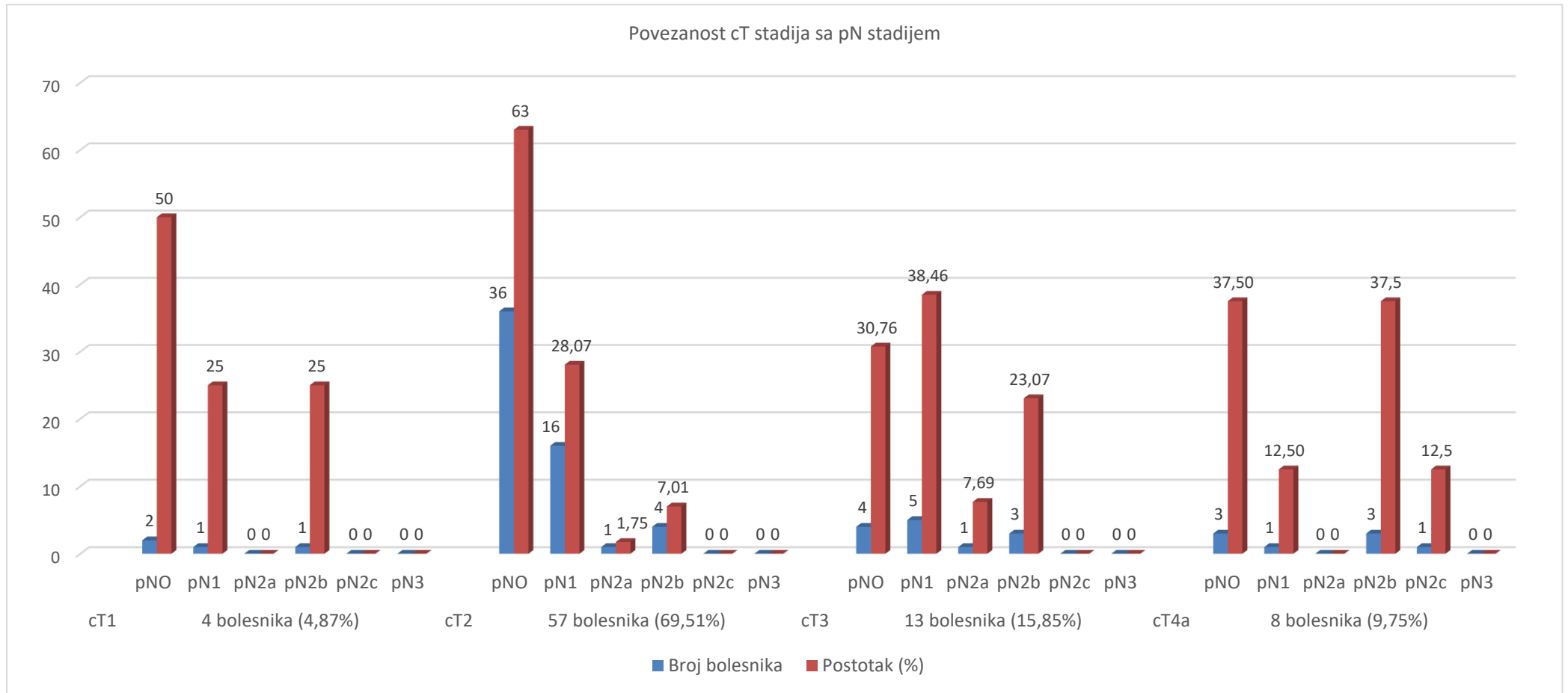
Slika 12.



7.5. Odnos cT stadija sa pN stadijem tumora

Na slici 13. prikazan je cT stadij, odnosno veličina tumora u odnosu na pojavnost okultnih regionalnih metastaza.

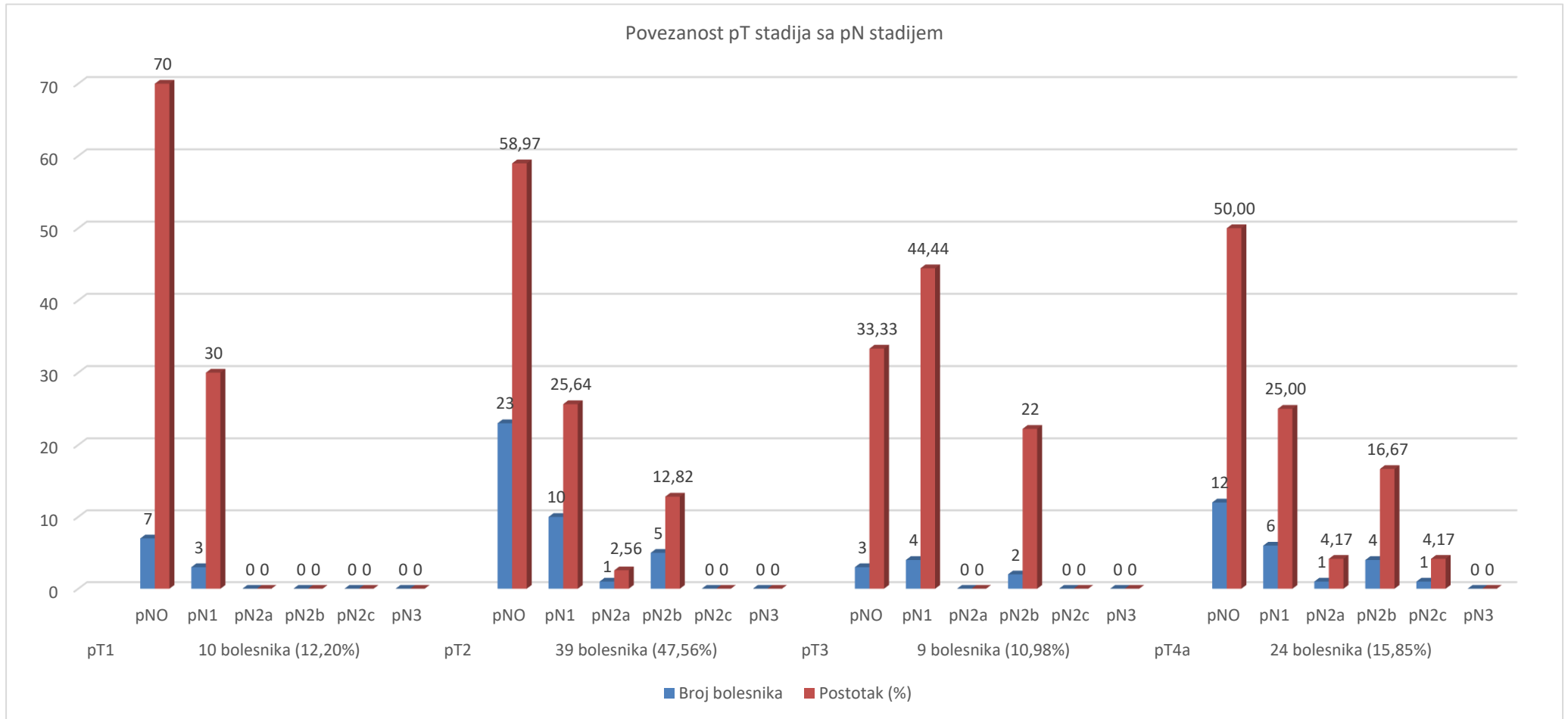
Slika 13.



7.6. Povezanost pT stadija sa pN stadijem tumora

Na slici 14. prikazana je povezanost pT stadija sa pN stadijem primarnog tumora.

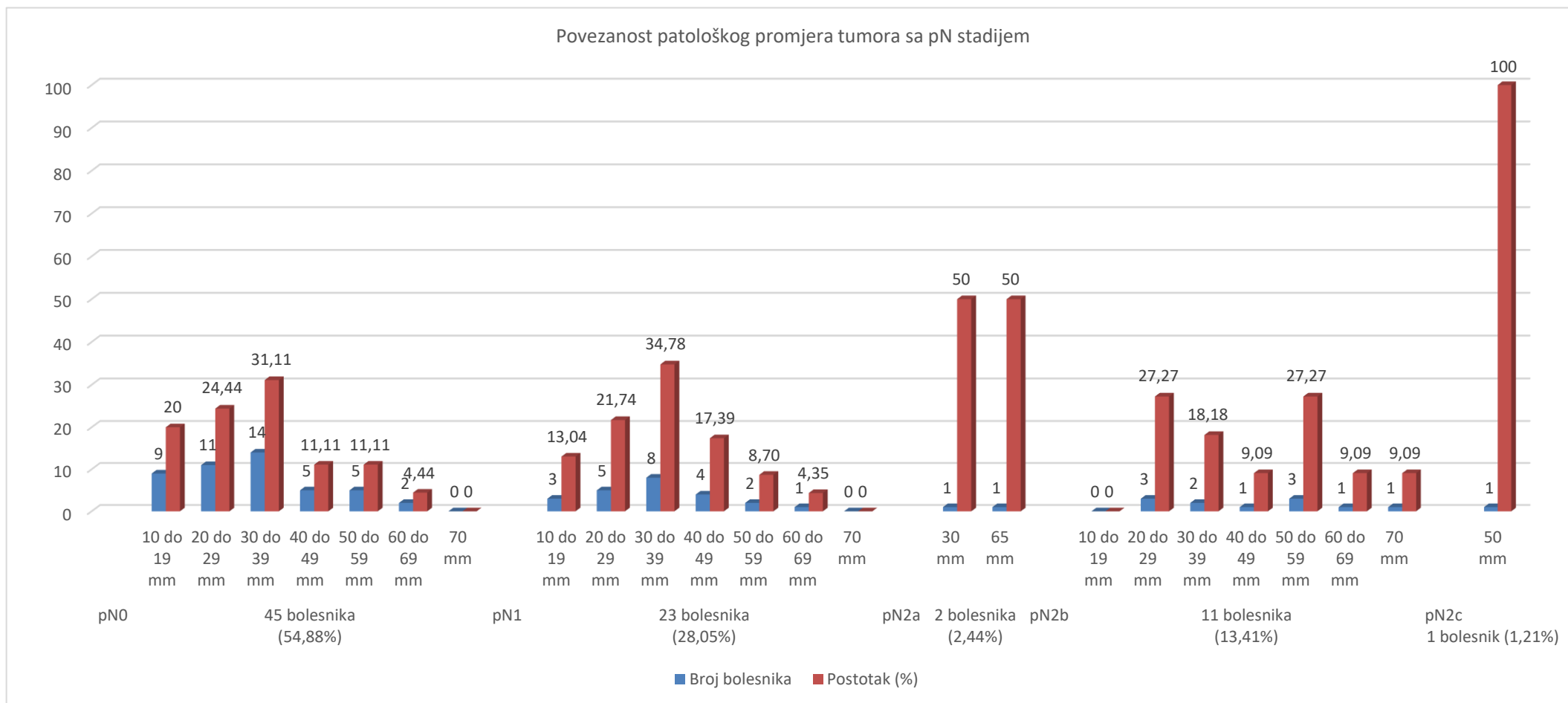
Slika 14.



7.7. Povezanost patološkog promjera sa pN stadijem tumora

Na slici 15. prikazana je povezanost patološkog promjera sa pN stadijem tumora.

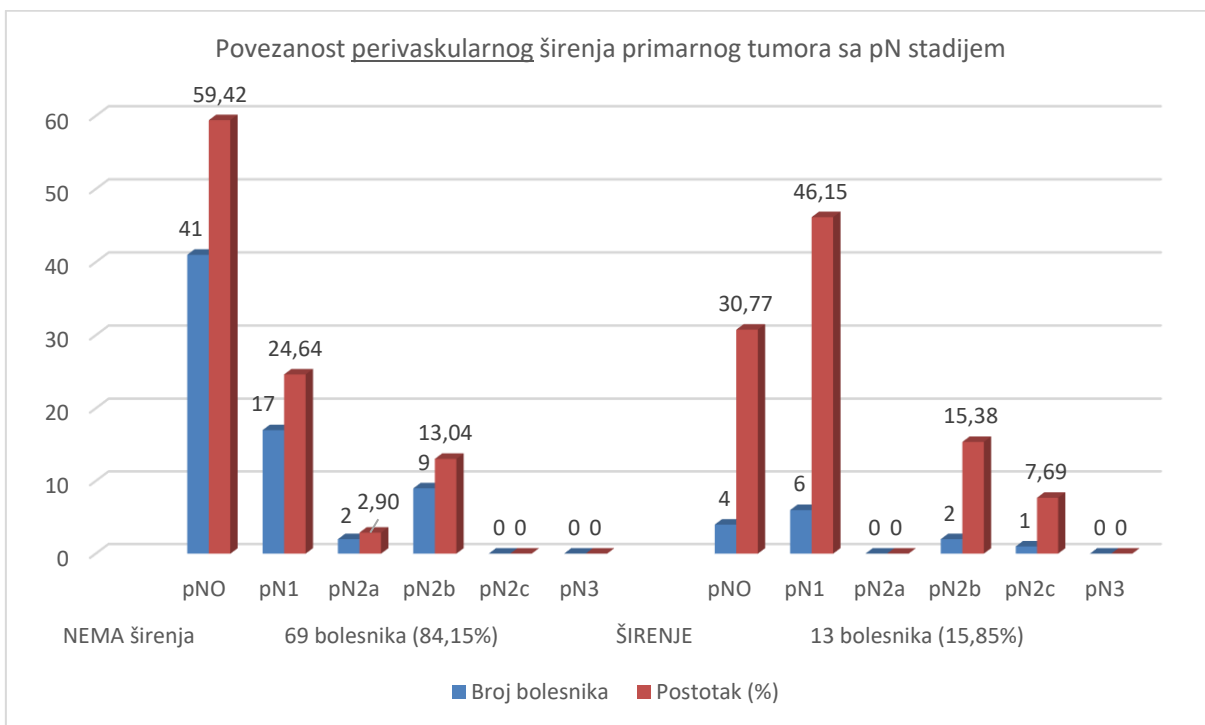
Slika 15.



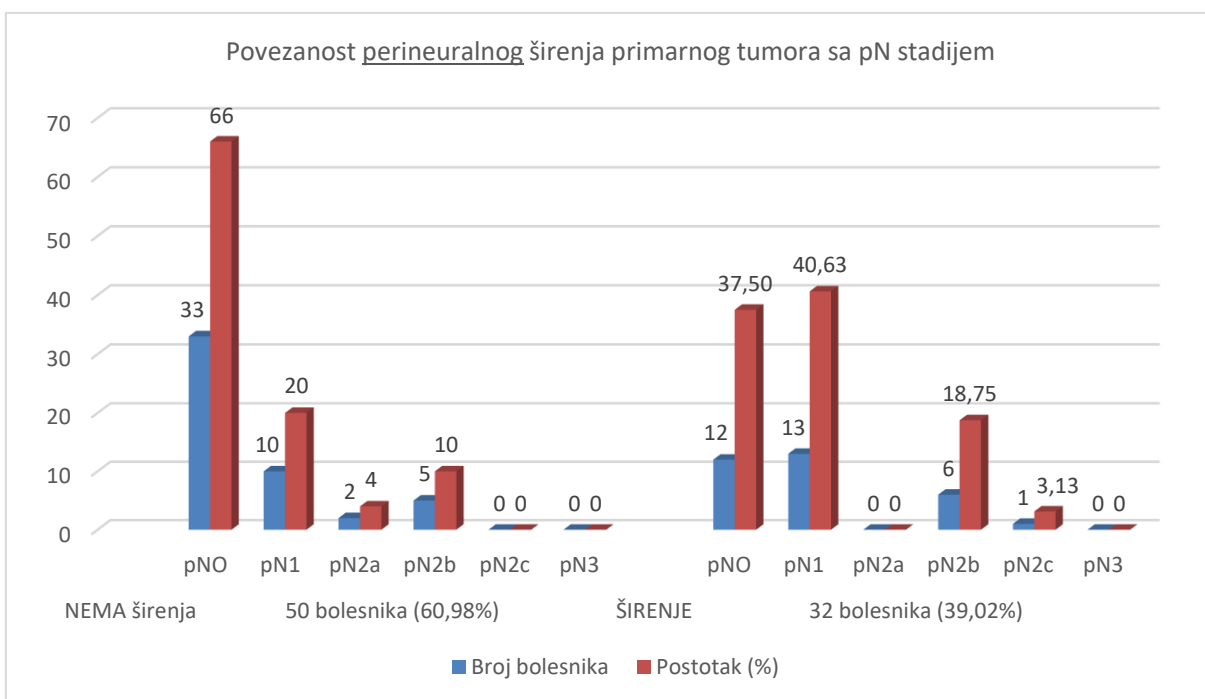
7.8. Povezanost perivaskularnog širenja sa pT i pN stadijem

Na slikama 16., 17., 18., 19. prikazano je perivaskularno i perineuralno širenje tumora u odnosu na pT i pN stadij tumora.

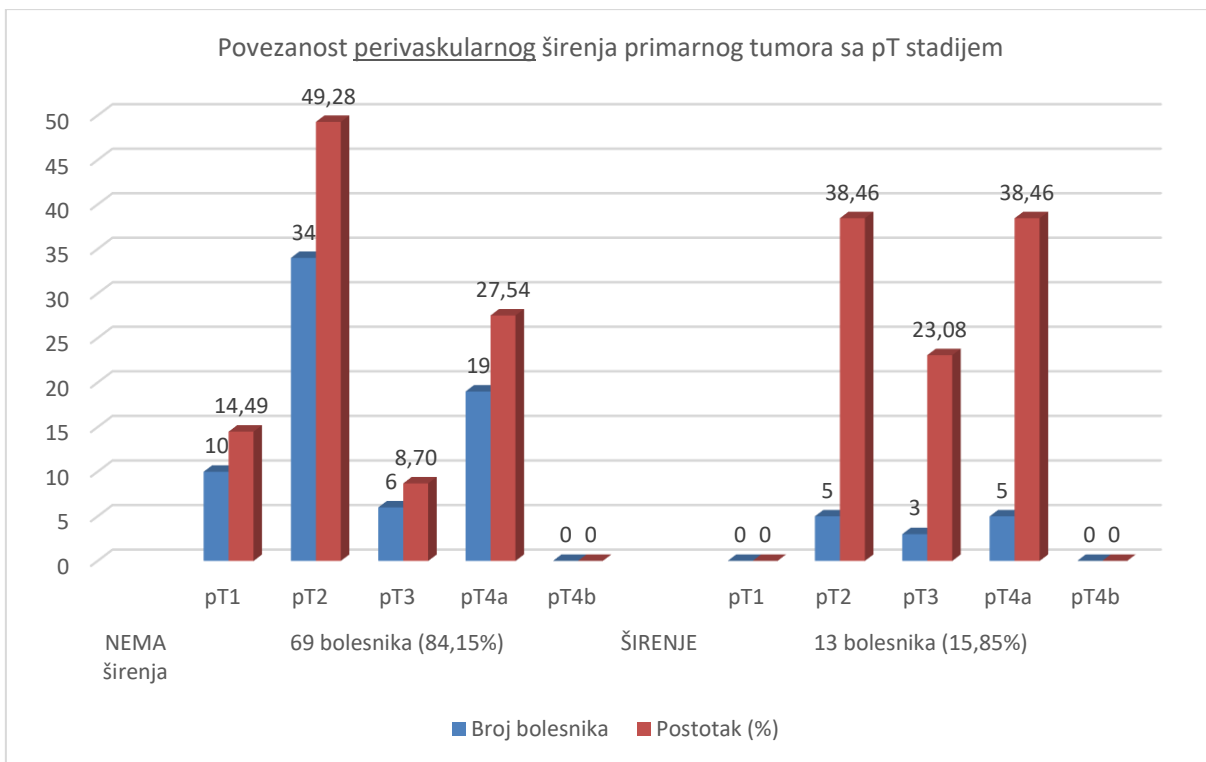
Slika 16.



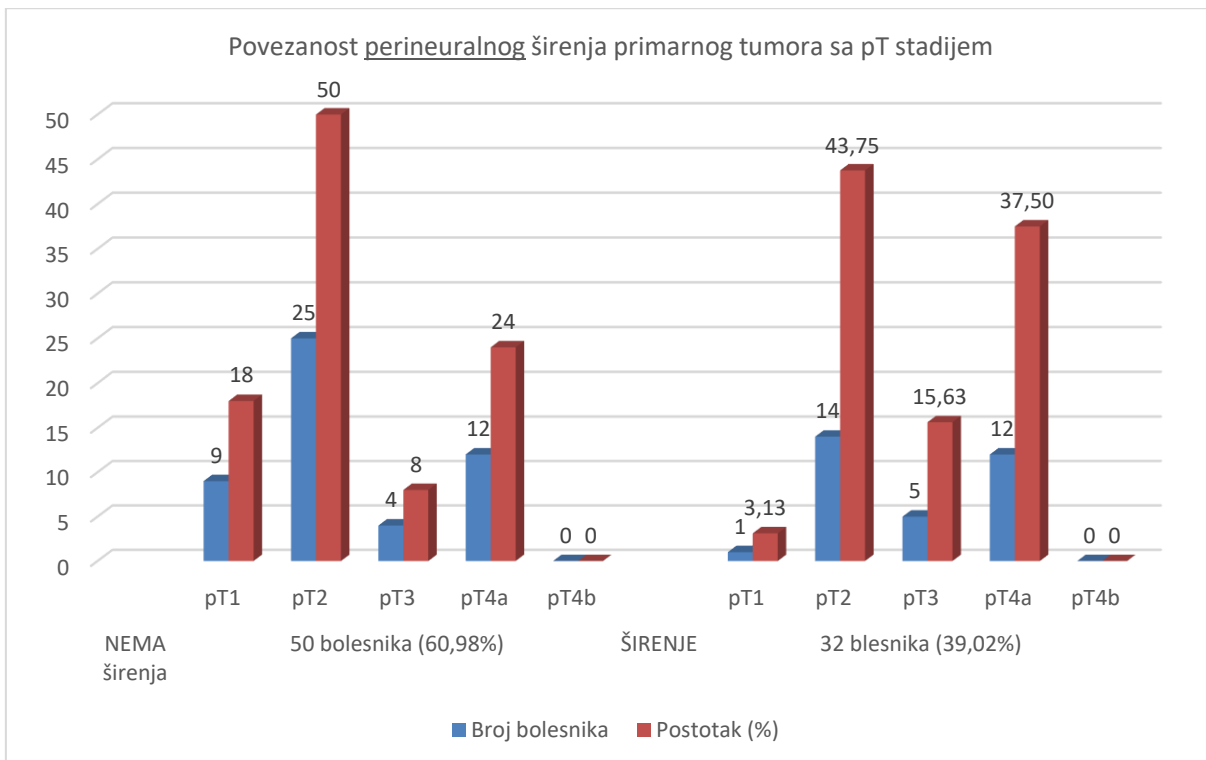
Slika 17.



Slika 18.



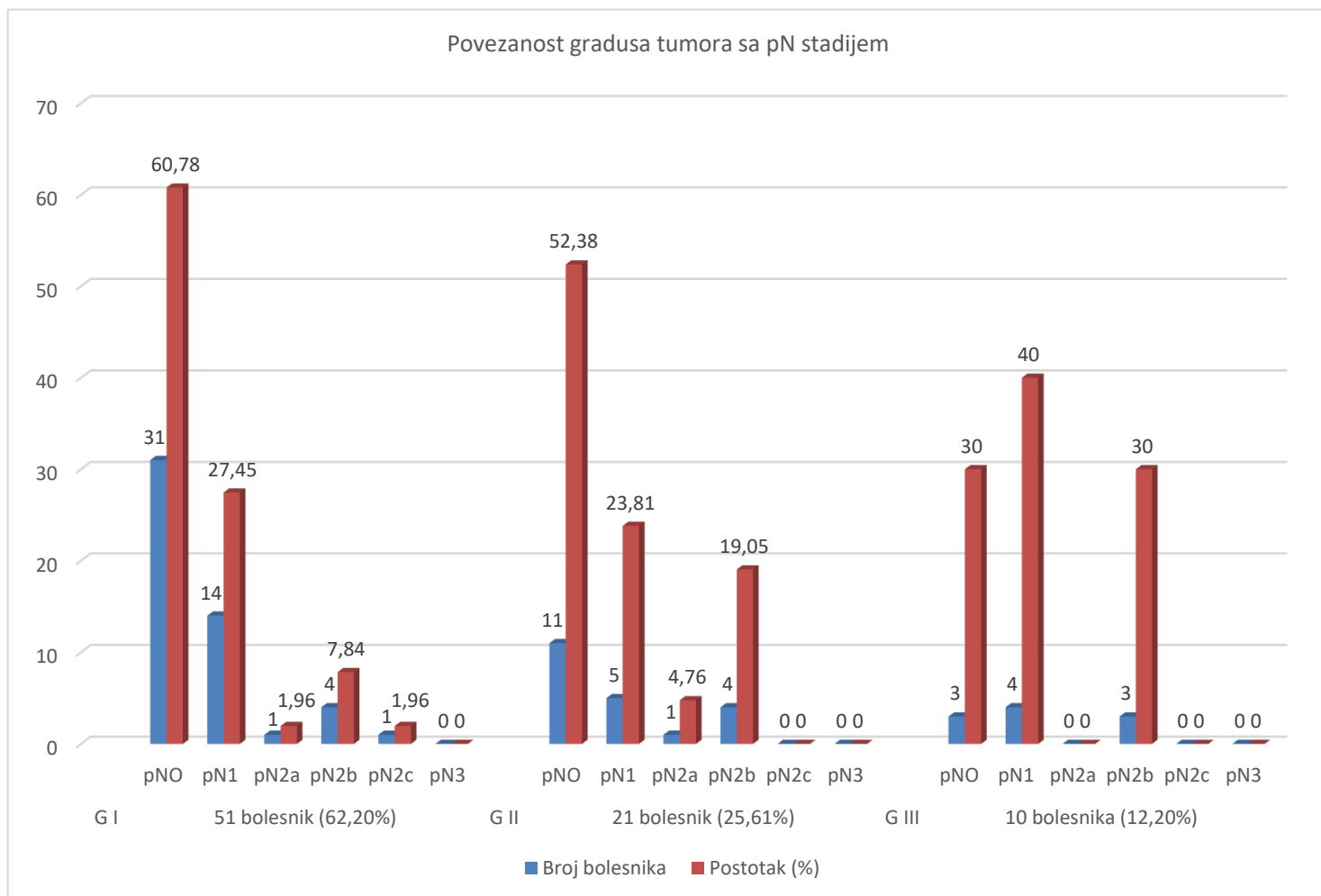
Slika 19.



7.9. Povezanost gradusa tumora sa pN stadijem

Slika 20. prikazuje povezanost gradusa tumora sa pN stadijem.

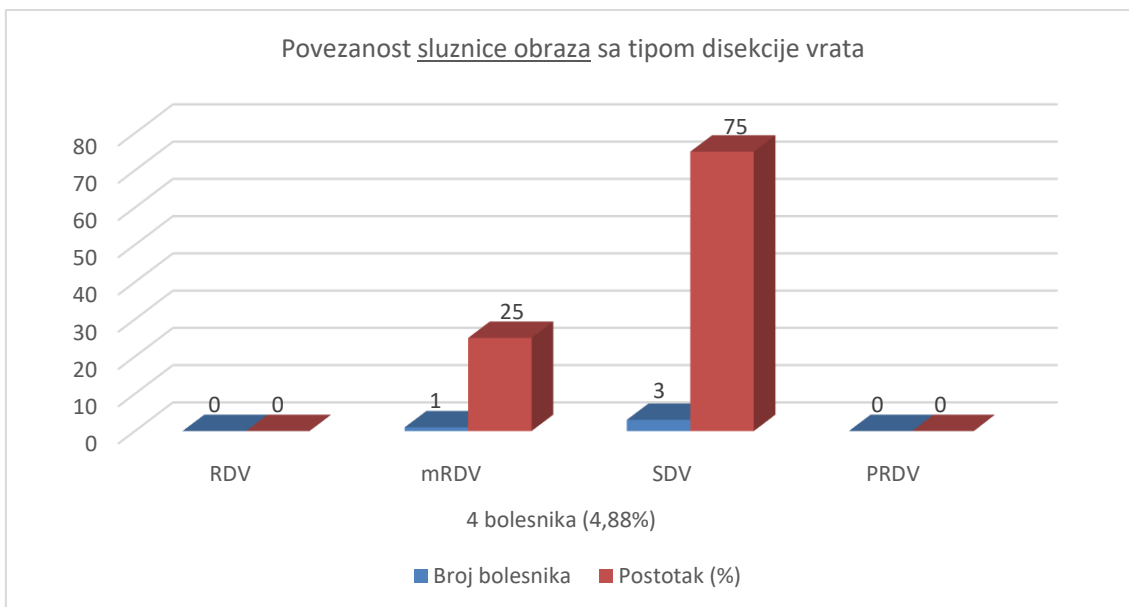
Slika 20.



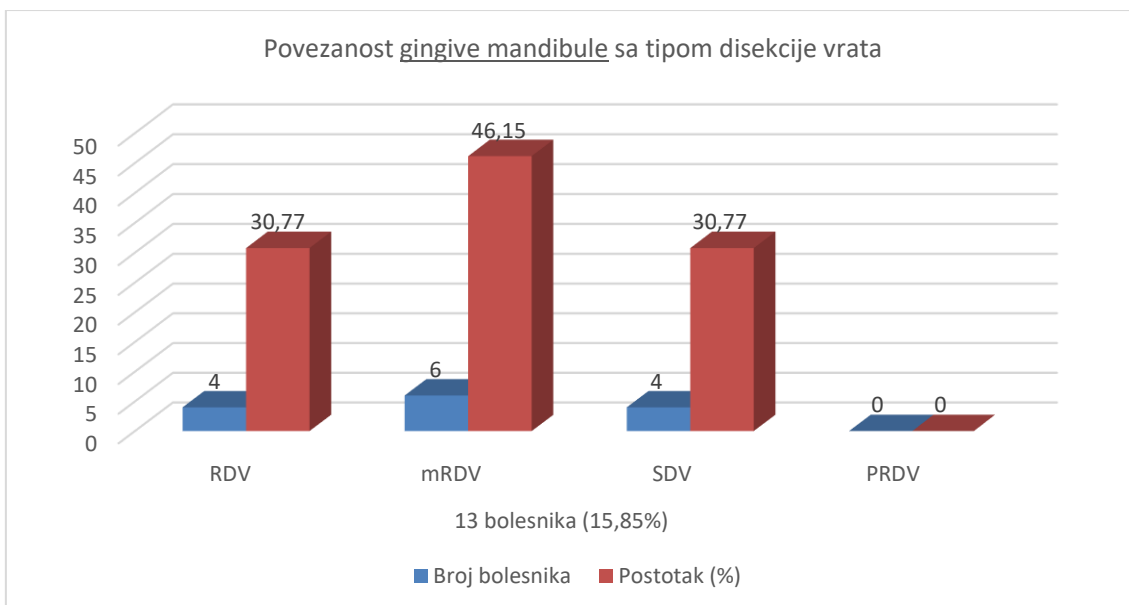
7.10. Povezanost sublokacije primarnog tumora sa tipom disekcije vrata

Na slikama 21., 22., 23., 24., 25. prikazani su najčešći tipovi disekcije vrata koji se koristi kod primarnog tumora usne šupljine u pojedinoj sublokaciji.

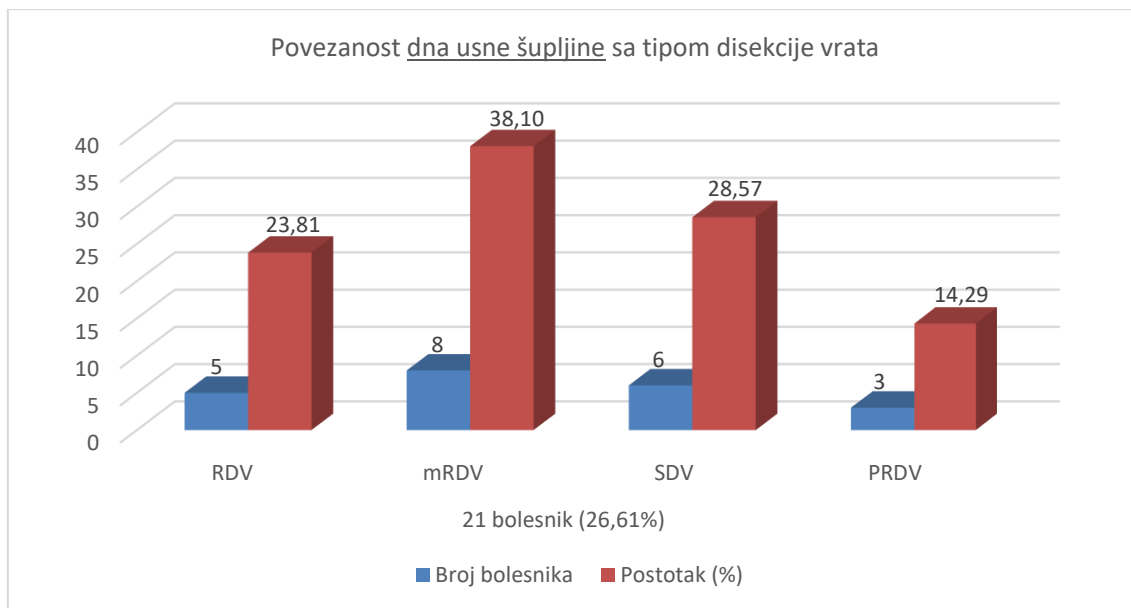
Slika 21.



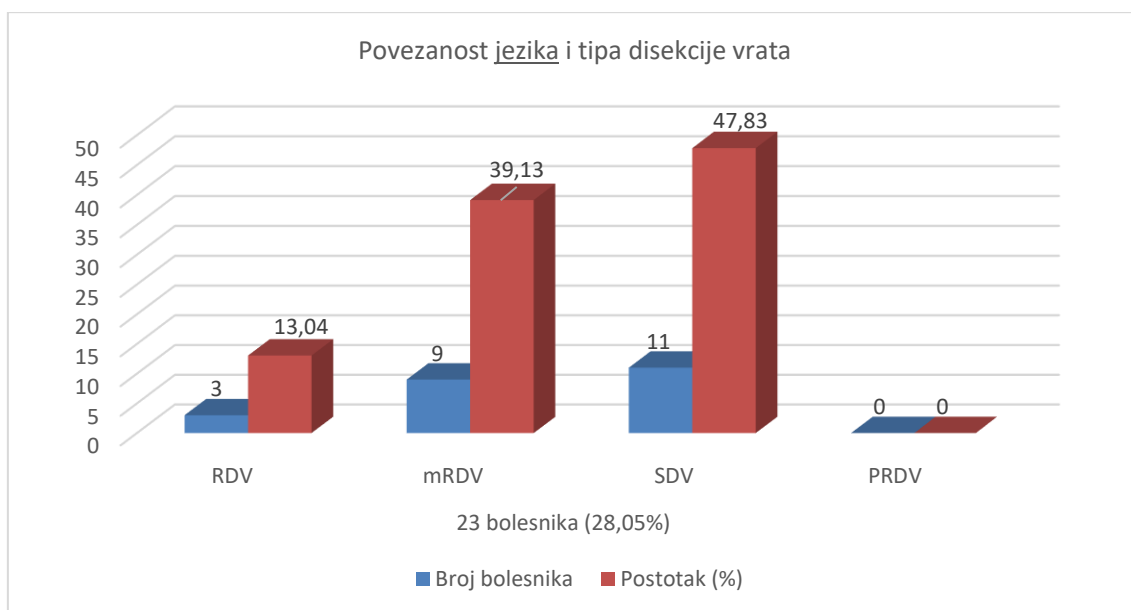
Slika 22.



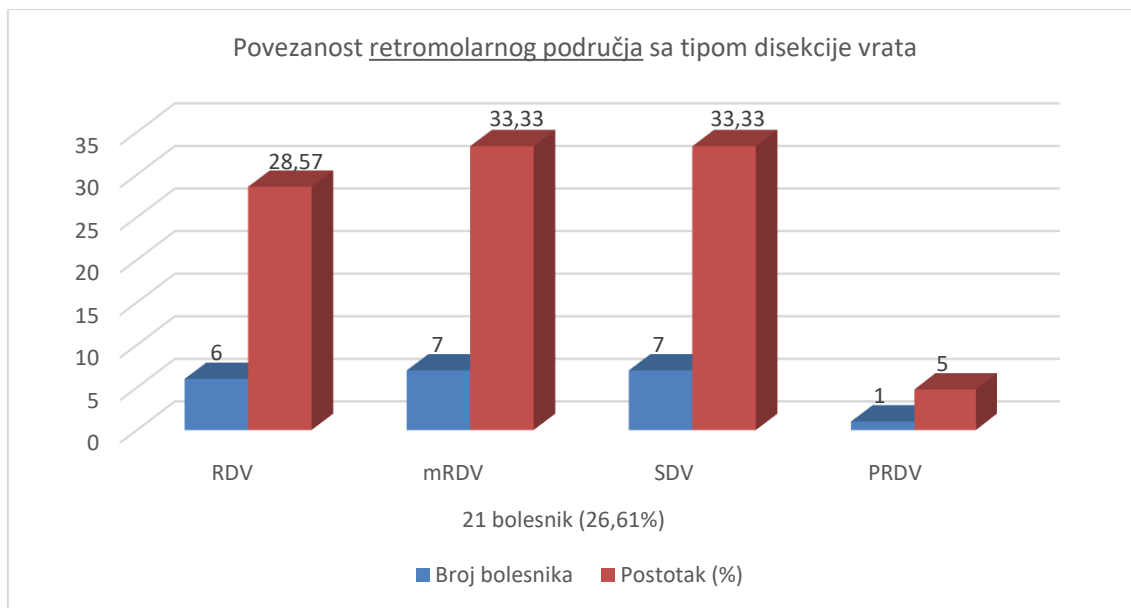
Slika 23.



Slika 24.

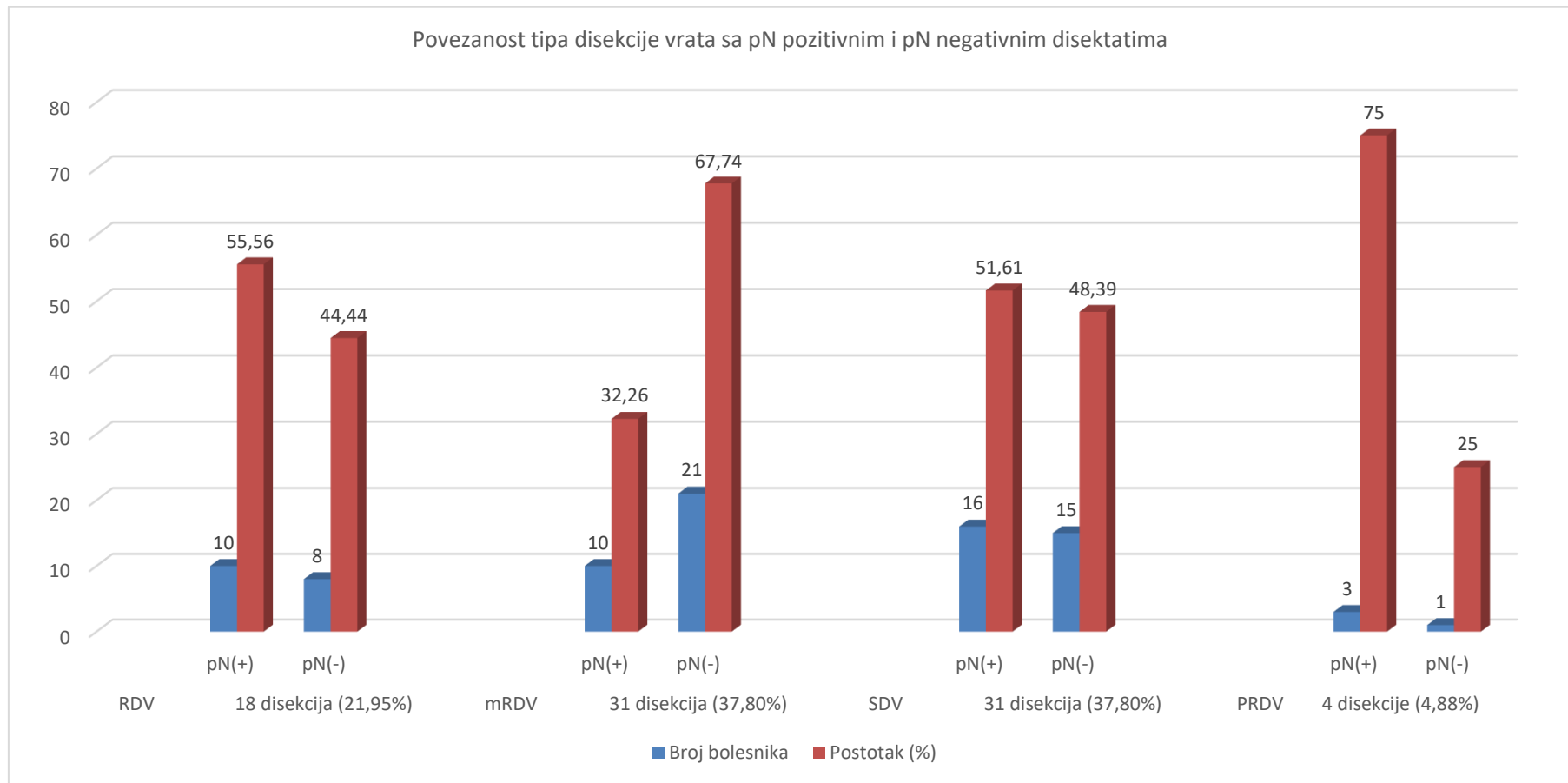


Slika 25.



7.11. Povezanost tipa disekcije vrata sa pN pozitivnim i negativnim disektatima

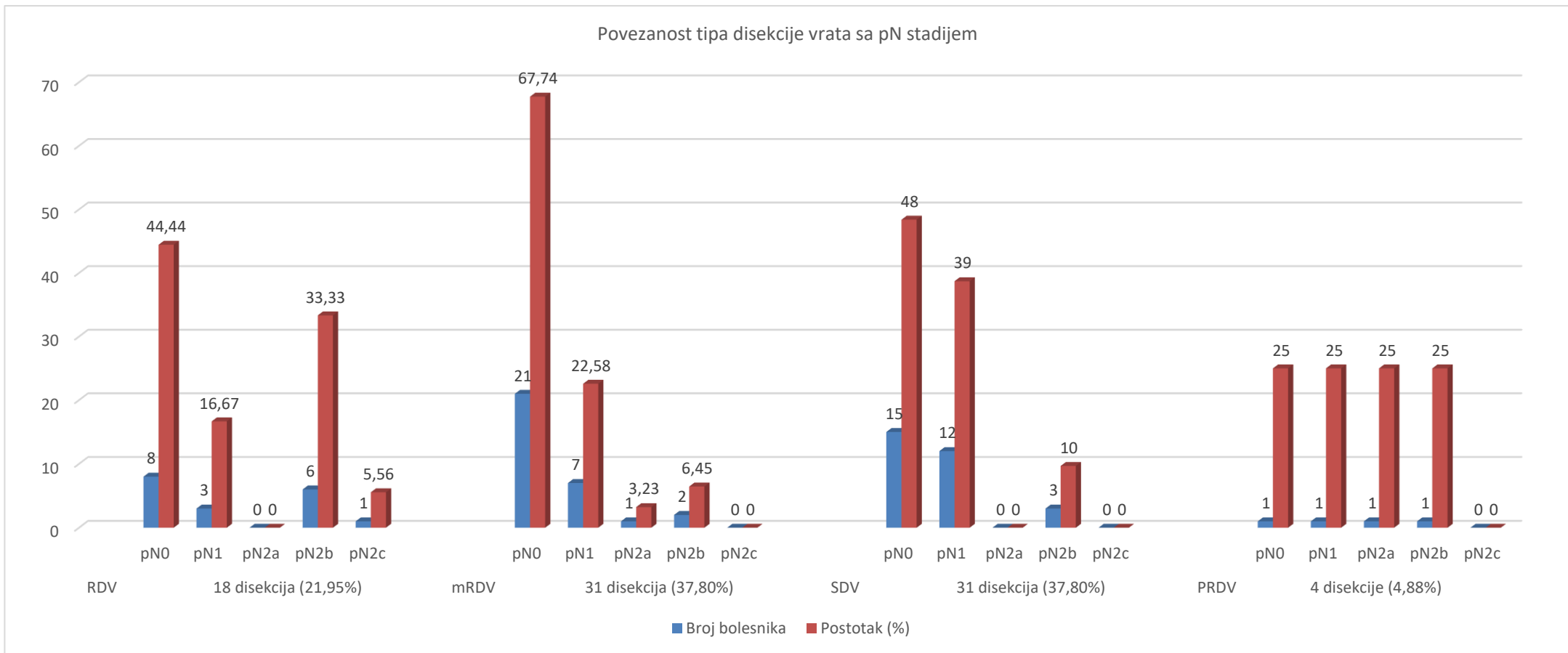
Na slici 26. prikazana je učestalost tipa disekcije vrata kod pN pozitivnih i pN negativnih disektata. Ukupno imamo 82 bolesnika, a 84 disektata vrata. Razlog tome je što se je kod dva bolesnika učinila bilateralna disekcija vrata RDV + SDV I – III i SDV I – III + SDV I – III. Slika 26.



7.12. Povezanost tipa disekcije vrata sa pN stadijem tumora

Na slici 27. prikazana je povezanost tipa disekcije vrata sa pN stadijem tumora. Ukupno imamo 82 bolesnika, a 84 disektata vrata. Razlog tome je što se je kod dva bolesnika učinila bilateralna disekcija vrata RDV + SDV I – III i SDV I – III + SDV I – III.

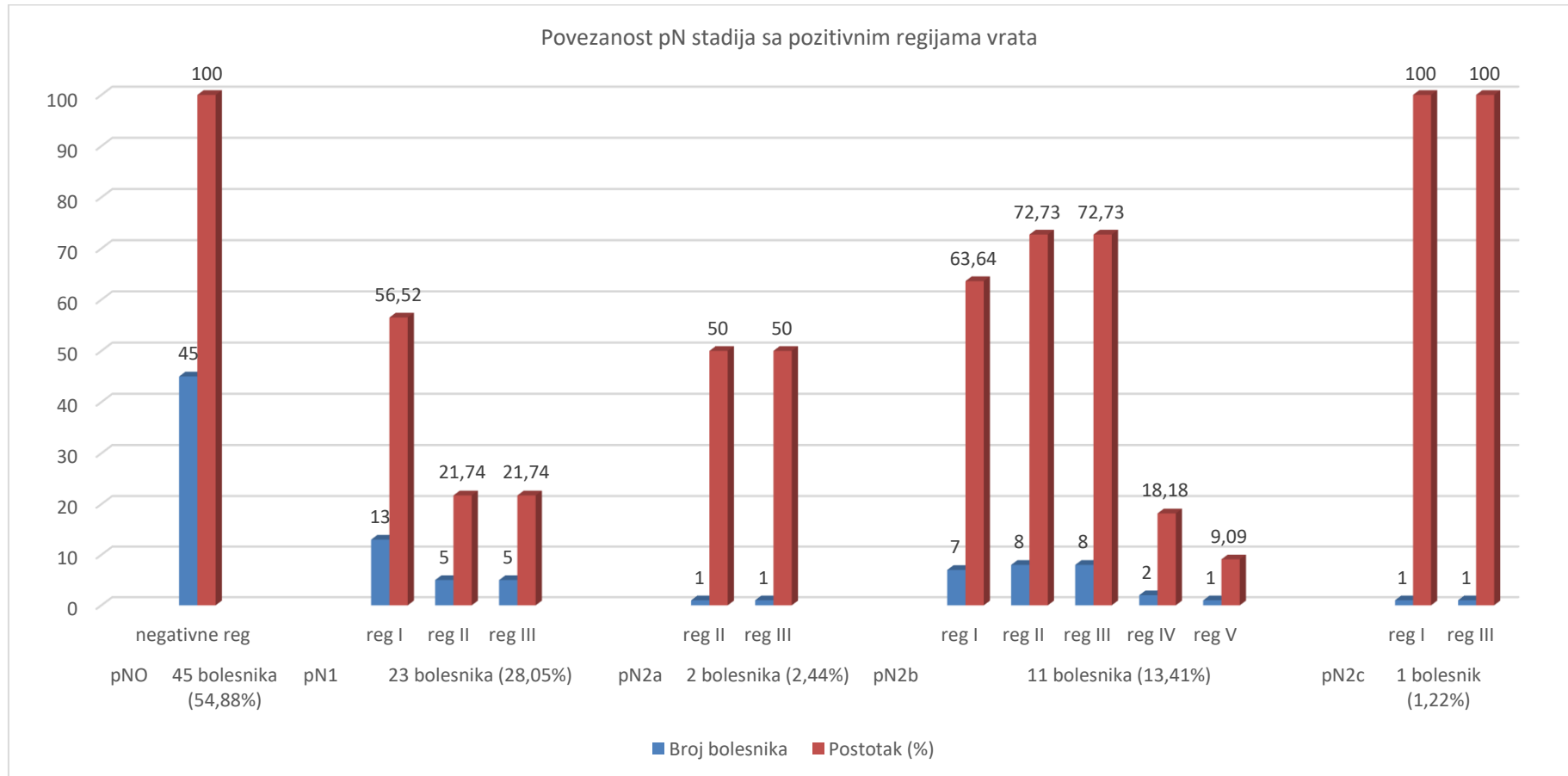
Slika 27.



7.13. Povezanost pN stadija sa pozitivnim regijama vrata

Na slici 28. prikazana je povezanost pN stadija sa pozitivnim regijama vrata.

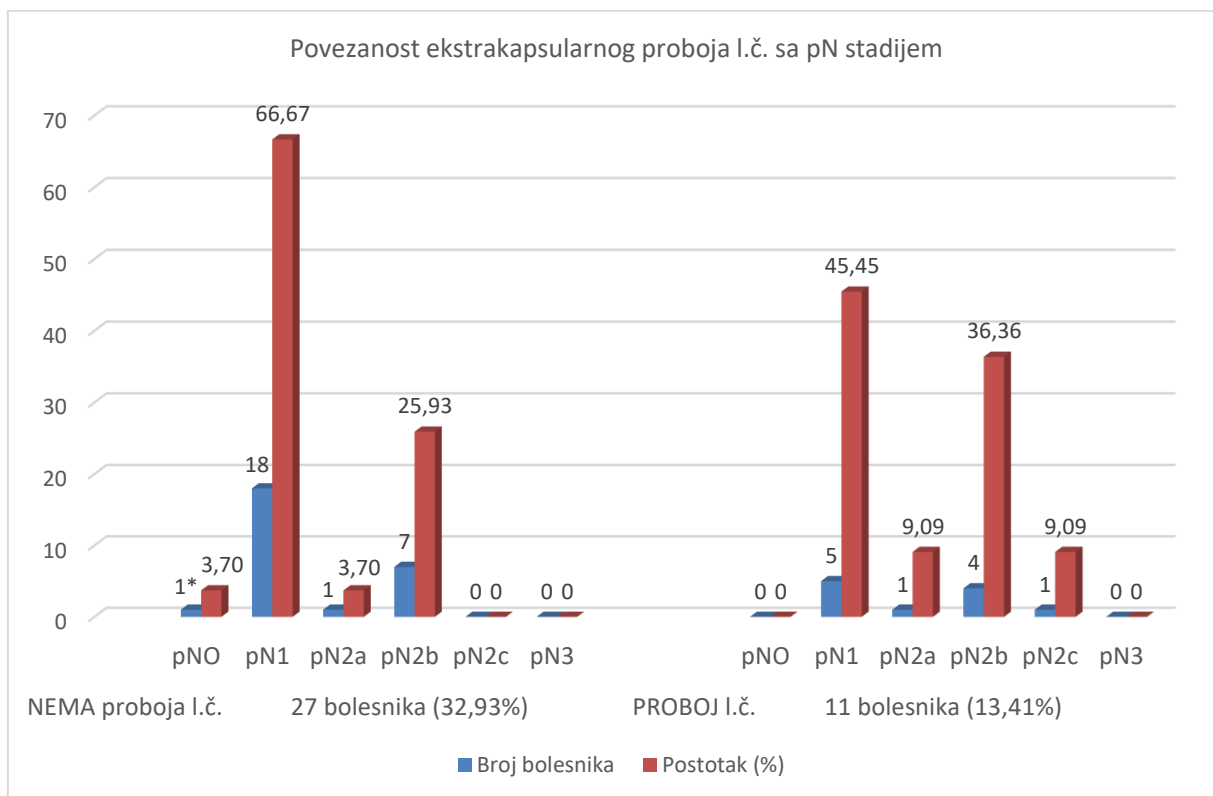
Slika 28.



7.14. Povezanost pN stadija sa probojem kapsule limfnog čvora

Slika 29. prikaz povezanosti pN stadija sa probojem kapsule limfnog čvora.

Slika 29.

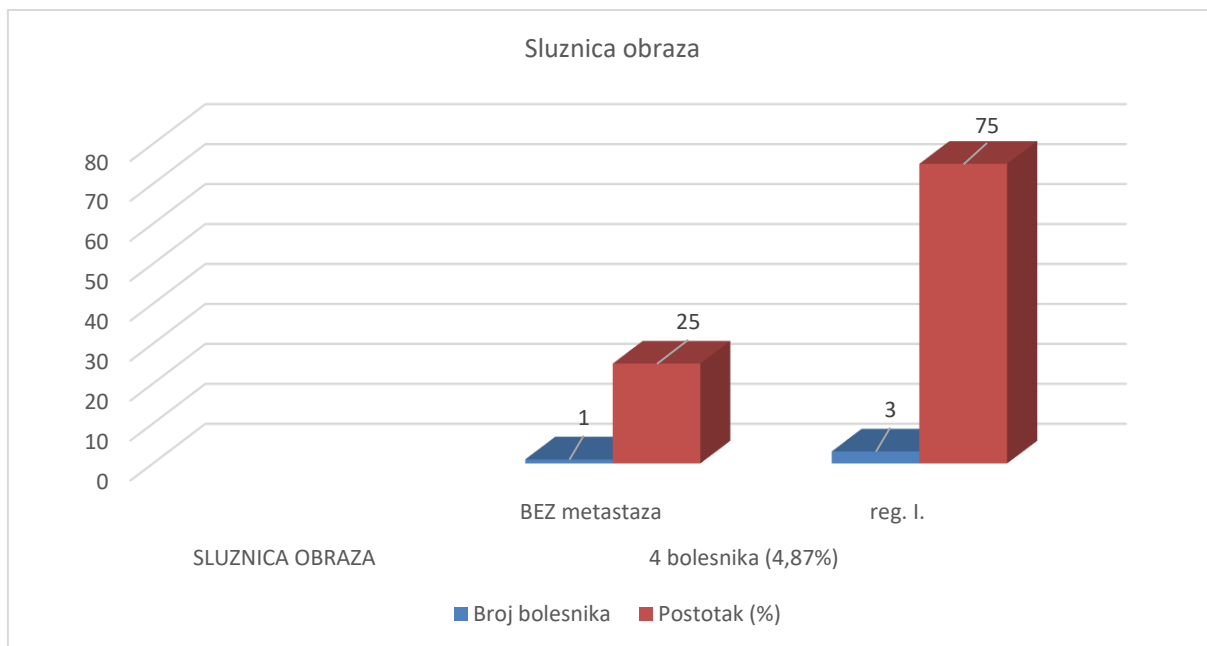


1* – pNO mora biti 0%, a sa * označimo još jedan Facijalni limfni čvor.

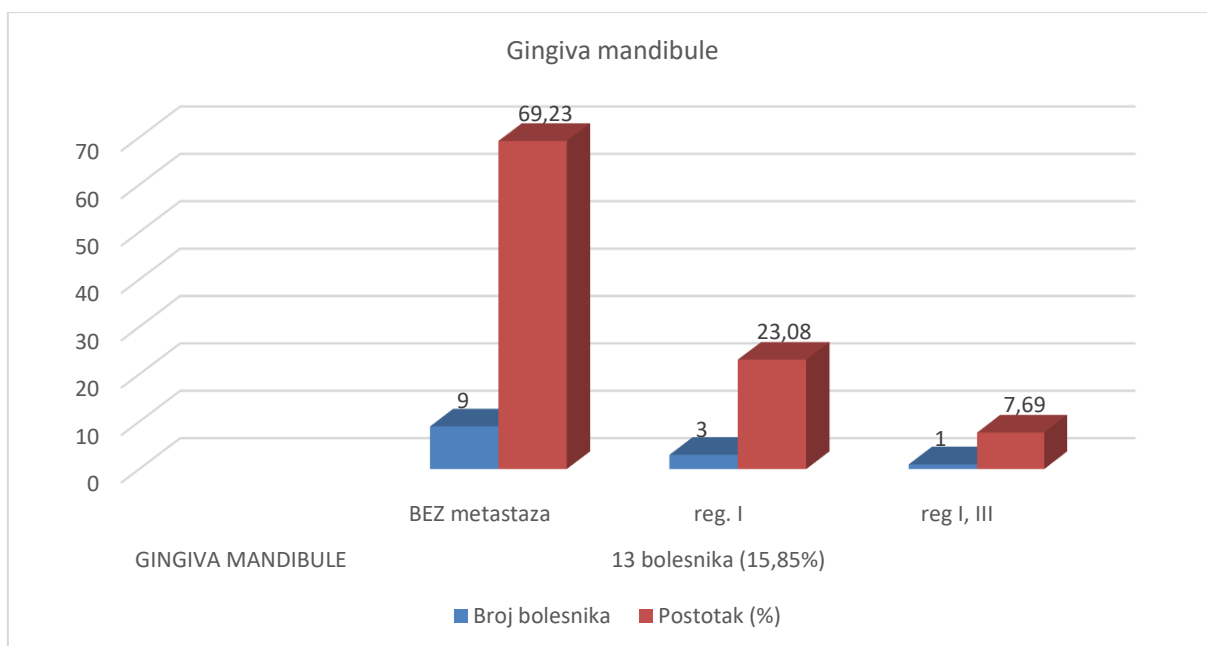
7.15. Povezanost sublokacije primarnog tumora sa regijom vrata

Na slikama 30., 31., 32., 33, 34. prikazana je povezanost sublokacije primarnog tumora sa regijom vrata.

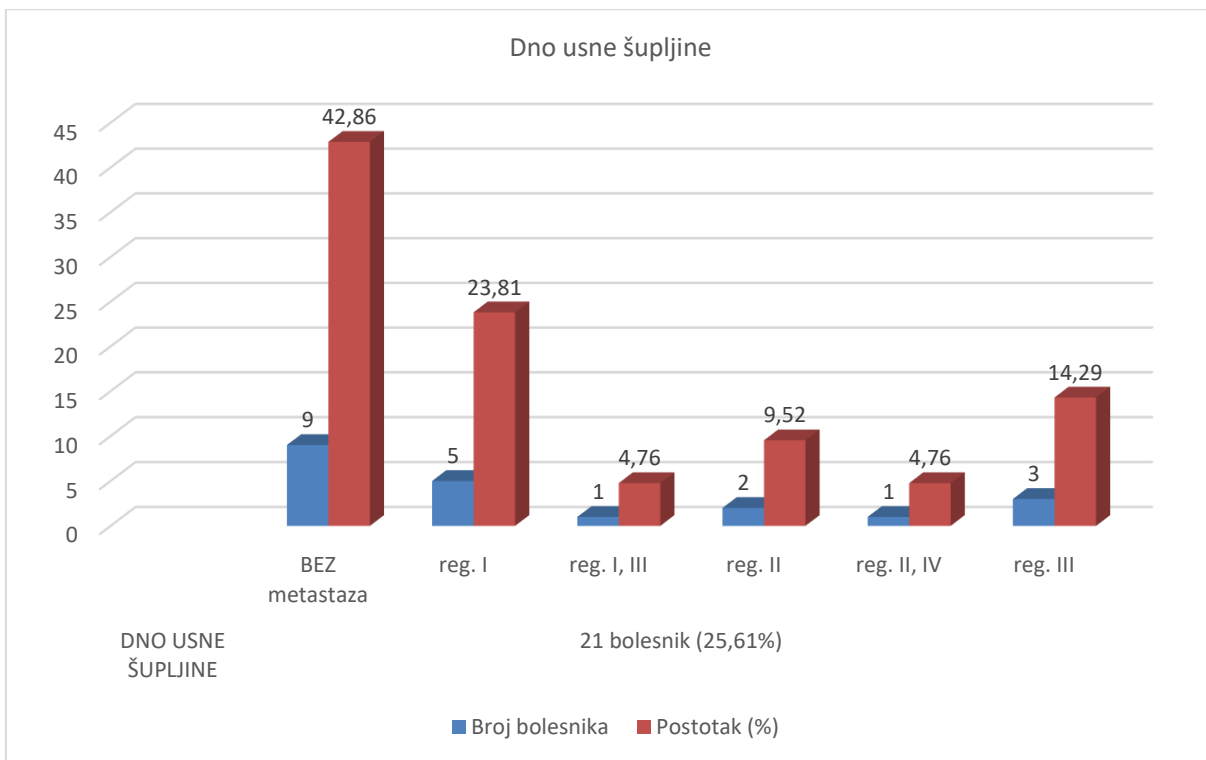
Slika 30.



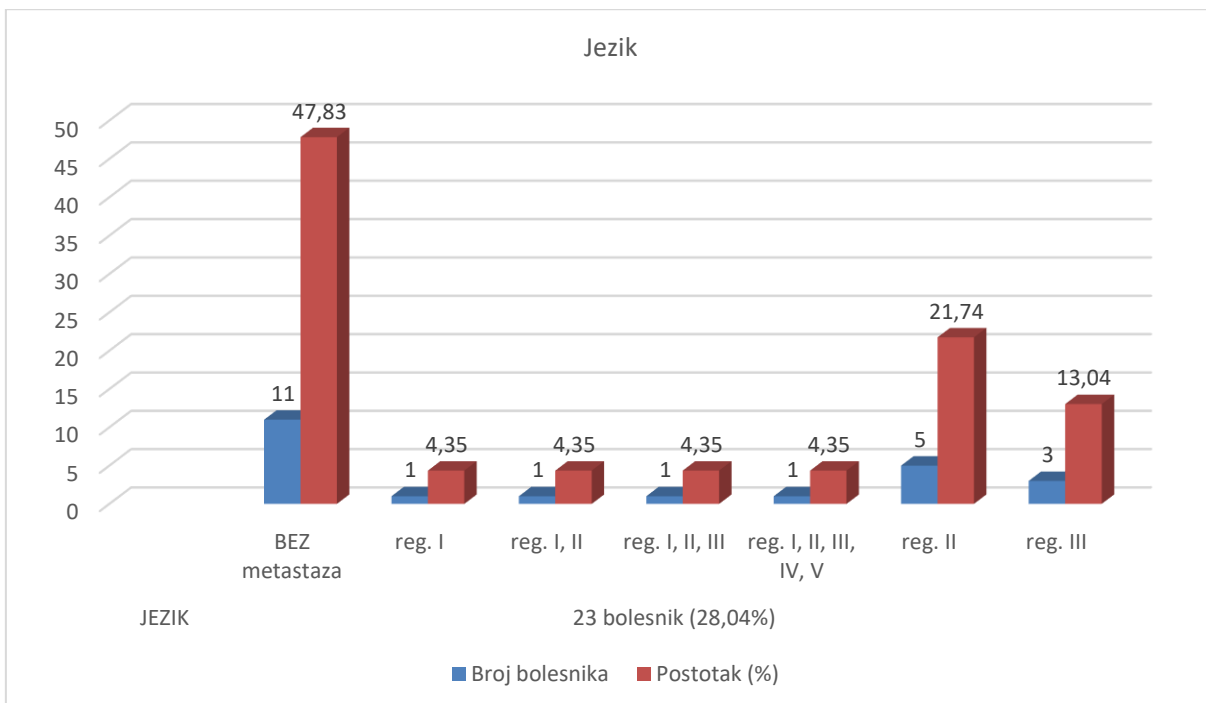
Slika 31.



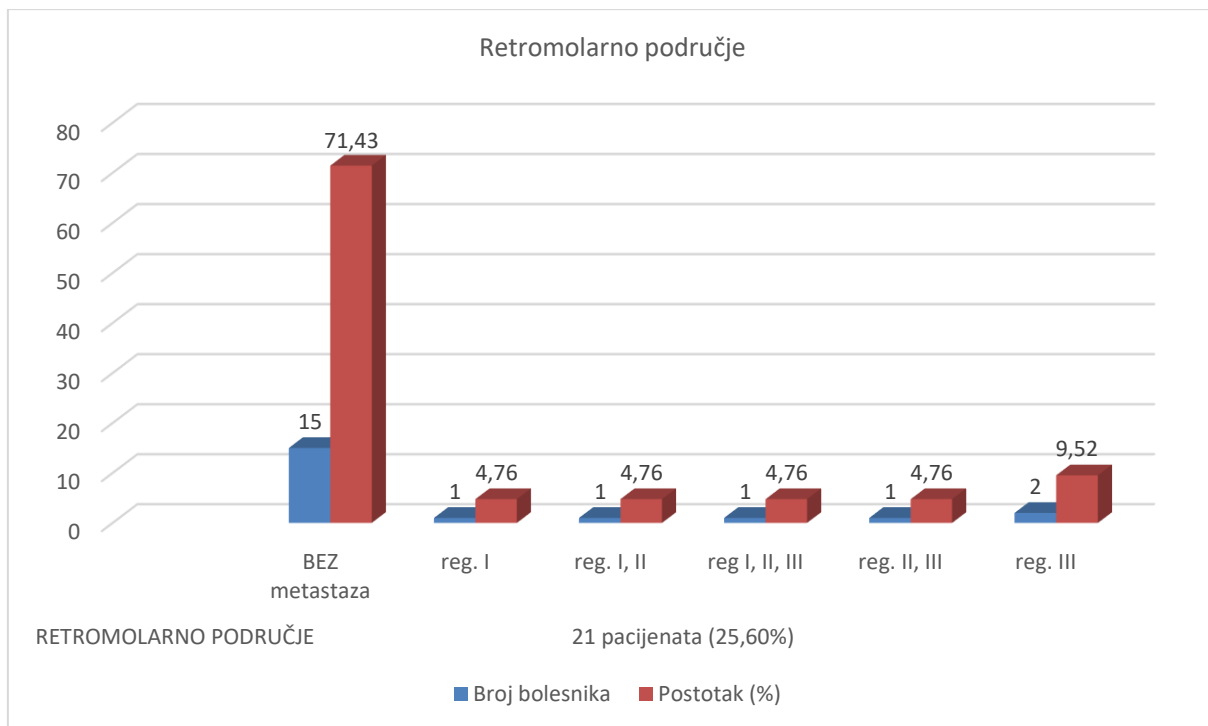
Slika 32.



Slika 33.



Slika 34.



8. Rasprava

U ovome retrospektivnome istraživanju uključeno je 82 bolesnika kod kojih je učinjeno 84 elektivne disekcije vrata.

Analizirajući dobivene rezultate uočavamo da je PCC usne šupljine mnogo češći u muškaraca nego u žena (4 prema 1). Uspoređujući podatke sa recentnom literaturom, razlika između muškaraca i žena veća je nego u svijetu, svjetski prosjek je 2 prema 1 [26, 32]. Veći udio muškaraca među bolesnicima koji su zahvaćeni primarnim karcinomom usne šupljine u našoj zemlji može se objasniti djelom štetnim navikama i načinu života [26]. Medijan oboljenja bolesnika je bio 58 godina, dok je u SAD-u 62 godine, što također možemo dijelom pojasniti načinom života i navikama naše populacije, a dijelom manjom informiranošću i kasnijem javljanju liječniku [5, 27].

Primarni karcinom usne šupljine pojavljuje se na različitim sublokalizacijama unutar usne šupljine. U ovome istraživanju najčešća sublokalizacija karcinoma bio je jezik; njegov rub ili ventralna strana – 23 bolesnika, dno usne šupljine i retromolarno područje – po 21 bolesnik, gingiva mandibule – 13 bolesnika te sluznica obraza 4 bolesnika. Bolesnici sa karcinomom tvrdog nepca i gingive maksile nisu bili zabilježeni u ovom istraživanju. Dakle, tri najčešće sublokalizacije primarnog karcinoma usne šupljine: jezik, dno usne šupljine i retromolarno područje čine više od 2/3 svih karcinoma usne šupljine. Slične podatke nalazimo i u recentnijoj literaturi prema kojoj je preko 80% svih karcinoma usne šupljine razvija upravo na te tri lokalizacije [3, 18, 28, 29].

Analizirajući pojavnost okultnih regionalnih metastaza prema rezultatima ovog istraživanja kod 37 bolesnika histološki su dokazane regionalne metastaze. Uspoređujući podatke sa drugim istraživanjem vidimo da je u sličnom istraživanju provedenom u Brazilu, od 157 bolesnika u 30 bolesnika histološki dokazane regionalne okultne metastaze [25]. Prema rezultatima ovog istraživanja, prosječna dob bolesnika bez okultnih regionalnih metastaza bila je 57,71 godinu, dok je kod bolesnika sa prisutnim regionalnim metastazama prosječna dob bila 59,78 godina. U sličnom istraživanju provedenom u Brazilu prosječna dob bolesnika bez prisutnosti regionalnih metastaza bila 65,4 godine, a sa histološki dokazanim okultnim regionalnim metastazama 63,7 godina [25].

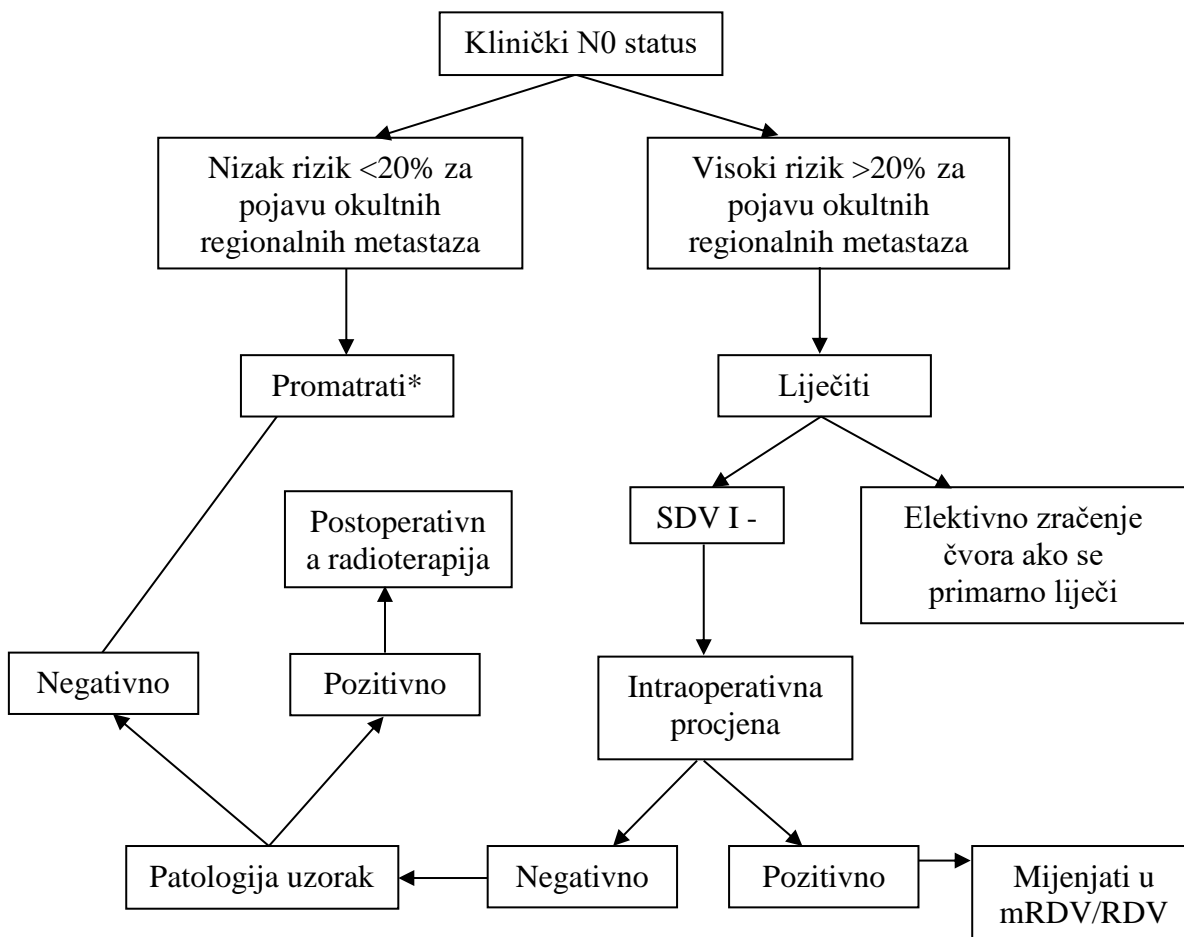
Ovisno o sublokalizaciji primarnog karcinoma usne šupljine uočavamo da je učestalost pozitivnih okultnih regionalnih metastaza bila različita za pojedine sublokalizacije. Okultne regionalne metastaze najčešće su prisutne kod karcinoma jezika – 12 bolesnika i dna usne šupljine – 12 bolesnika te karcinoma retromolarnog područja – 6 bolesnika. Značajno rjeđe, okultne regionalne metastaze prisutne su kod karcinoma gingive mandibule – 4 bolesnika i sluznice obraza – 3 bolesnika. Slične rezultate navode autori Bittar i suradnici iz spomenute studije u Brazilu gdje su najugroženije sublokalizacije bile: jezik, dno usne šupljine, retromolarno područje i sluznica obraza [25, 29].

Glede povezanosti sublokalizacije primarnog karcinoma usne šupljine sa patološkim N stadijem okultnih regionalnih metastaza uočava se da su bolesnici sa karcinomom jezika bili najviše u pN1 i pN2b stadiju, dok pN2a, pN2c i pN3 stadij nije bio zabilježen ni u jednog bolesnika. Preostali bolesnici sa primarnim karcinomom jezika, njih 47,83% bili su bez okultnih regionalnih metastaza. Slijedi dno usne šupljine sa najviše okultnih regionalnih metastaza u pN1 stadiju, dok su manje i jednako bili zastupljeni pN2a, pN2b i pN2c stadij. Niti jedan bolesnik nije imao pN3 stadij, a 42,86% bolesnika su bili bez okultnih regionalnih metastaza. Primarni karcinom retromolarnog područja ima manju pojavnost okultnih regionalnih metastaza, najčešće stadija pN2b i pN1, a čak 71,43% bolesnika bilo je bez okultnih regionalnih metastaza. Također sa manjom pojavnošću okultnih regionalnih metastaza su sluznica obraza i gingiva mandibule. Navedeni rezultati su uglavnom u korelaciji sa sličnim istraživanjima autora Bittar i suradnika, te d'Alessandro i suradnika [25, 29].

Pitanje na koje se još čeka precizan odgovor je treba li se kod klinički negativnog vrata uopće operirati? Ipak, razlozi za elektivnu disekciju vrata kod uznapredovalih tumora (cT3, cT4) su brojni. Za adekvatnu resekciju velikih tumora usne šupljine potreban je vanjski pristup do tumora, koji često uključuje i dio mandibule, mandibularni živac, hioid, pterigoidnu muskulaturu. Kada bi se vanjskim pristupom resecirao primarni tumor usne šupljine, bez disekcije vrata, ožiljci ostali od operacije otežali bi kasniju dijagnostiku metastaza te bi otežali moguću kasniju odgođenu kurativnu disekciju vrata. Opsežni tumori kliničkog stadija T3 i T4 daju okultne regionalne metastaze kod klinički negativnog vrata 30 – 40%, dok primarni karcinom jezika čak 45%. Poznato je da liječenje okultnih regionalnih metastaza elektivnom disekcijom vrata ima bolju prognozu od liječenja klinički evidentnih metastaza kurativnom disekcijom ili zračenjem [18].

U odnosu sublokalizacije primarnog karcinoma usne šupljine sa tipom disekcije vrata, uočava se: za primarni karcinom sluznice obraza učinjene su 3 SDV regije I – III i 1 mRDV sa čuvanjem n. akcesoriusa i vene jugularis interne. Kod primarnog karcinoma gingive mandibule imamo najveći broj mRDV – 46,15%, dok SDV i RDV čine svaka po 30,77%. Određene studije navode kako za tumore sluznice obraza i gingive mandibule u stadiju T1/T2 (tumori niskog rizika, <20% rizika za pojavu okultnih regionalnih metastaza) nije potrebna elektivna disekcija vrata. Isti autori preporučuju da bi se za tumore većeg rizika od pojava okultnih regionalnih metastaza T3/T4 stadija, trebala učiniti supraomohoidna disekcija vrata (SDV regije I – III) [35]. Autori predlažu algoritam za liječenje regionalne bolesti kod karcinoma usne šupljine prikazan shematski na slici 35.

Slika 35.



* ako se ulazi u vrat kako bi se uklonio primarni tumor ili ako je bolesnik nepouzdan za praćenje, onda LIJEČITI.

Slika35. Algoritam za klinički negativan vrat prema autoru Misra i suradnicima. Prilagođeno iz ref. [35].

Rezultati za tip disekcije vrata kod elektivnih zahvata za primarni karcinom dna usne šupljine pokazuju kako je najčešći tip elektivne disekcije vrata mRDV – 38,10%, i to najčešće sa očuvanjem svih triju struktura (n. akcesoriusa, vene jugularis interne i sternokleidomastoidnog mišića), zatim slijedi SDV – 6% i to najčešće regije I – III, RDV – 23,81% i PRDV – 14,29% sa a. carotis externom. Obzirom na sublokalizaciju primarnog tumora, najčešći tip elektivne disekcije za karcinom jezika bila je SDV regije I – III – 47,83%, dok je mRDV učinjena kod 39,13% bolesnika sa očuvanjem svih triju struktura (n. XI, VII, m. SCM). RDV učinjena je kod 3 bolesnika (13,04) koji su bili T2 i T3 stadija. Kod retromolarnog karcinoma najčešće su korištene SDV regije I – III zastupljena u 33,33% jednako kao i mRDV sa očuvanjem svih triju struktura (n. XI, VII, m. SCM). RDV učinjena je kod 28,57% bolesnika uglavnom >T2 stadija, a PRDV kod samo 5% bolesnika. Pojedini autori, Byers i Robbins sa suradnicima navode da je za tumore usne šupljine i orofarinksa kod bolesnika sa N0 i N1 stadijem vrata indicirana supraomohoidna disekcija (SDV regije I – III), dok je mRDV uz čuvanje akcesornog živca učinkovita u svim slučajevima bez obzira na lokalizaciju primarnog tumora i stadija bolesti [36, 37].

Glede lokalizacije okultnih metastaza u odnosu prema sublokalizaciji primarnog karcinoma usne šupljine, uočava se da je kod karcinoma sluznice obraza i gingive mandibule najčešće zahvaćena I regija vrata (75%). Kod karcinoma dna usne šupljine najčešće je zahvaćena I regija – 23,81%, zatim III regija – 14,29%, a najniža pozitivna regija u samo 4,76% bolesnika je regija IV. Karcinom jezika najčešće daje metastaze u II regiju vrata – 41,67% i III regiju – 25%, a najniža pozitivna regija u samo 8,33% je V regija. Karcinom retromolarnog područja najčešće daje metastaze u III regiju (9,52%). Rezultati ovog istraživanja slični su s rezultatima koje iznosi autor Lindberg [39].

Analizirajući klinički stadij primarnog tumora (cT) sa pojavnošću okultnih regionalnih metastaza uočavamo pozitivnu korelaciju. Dakle, što je cT stadij veći veća je i vjerojatnost pojave okultnih regionalnih metastaza. Zanimljivo je da je čak 69,51% karcinoma usne šupljine kliničkog T2 stadija (cT2). Najveći postotak okultnih regionalnih metastaza je kod bolesnika sa cT3 stadijem – 69,23%, zatim slijede cT4a stadij – 62,50%, te cT2 stadij – 36,84% bolesnika. Od 4 bolesnika sa karcinomom usne šupljine kliničkog stadija cT1 kod dvoje su histološki dokazane regionalne metastaze. Navedeni rezultati su u korelaciji sa sličnim istraživanjem [30, 32].

S druge strane, analizirajući rezultate histološkog stadija primarnog tumora (pT stadij) dolazi se do sličnih korelacija kako sa povećanjem patološkog stadija primarnog tumora sve je veća pojavnost regionalnih metastaza. Dakle, što je veći pT stadij tumora veća je i vjerojatnost pojave okultnih regionalnih metastaza. Histološki, slično kao i kod kliničkog stadija bolesti, najveći broj bolesnika imao je T2 stadij tumora (pT2), a jednako tako i najveća učestalost okultnih regionalnih metastaza zabilježena je u pT2 stadiju. Prema tome uočljivo je da je od ukupno 37 bolesnika sa okultnim regionalnim metastazama 16 bolesnika je bilo pT2 stadija sa zahvaćenim 25,64% pN1 stadijem, 12,82% pN2b stadijem i 2,56% pN2a stadijem. U pT4a stadiju je 12 bolesnika sa zahvaćenim 25% pN1 stadijem, 16,67% pN2b stadijem te pN2a i pN2c sa 4,17%. pT3 stadij zahvaća 6 bolesnika, u pN1 stadiju 44,44% i pN2b stadiju 22%. pT1 stadiju zahvaća 3 bolesnika sa okultnim regionalnim metastazama i svih troje (30%) u pN1 stadiju. Bolesnici bez okultnih regionalnih metastaza u pT2 stadiju – 23 bolesnika, 58,97% pN0. pT4a stadiju – 12 bolesnika, 50% pN0. U pT3 stadiju su 3 bolesnika, 33,33% pN0. U pT1 stadiju je 7 bolesnika, 70% pN0. Dok u pT4b stadiju u ovome istraživanju nema bolesnika sa ni bez okultnih regionalnih metastaza. Sličnu korelaciju pT stadija sa pojavom okultnih regionalnih metastaza pokazuju i istraživanja provedena u Brazilu [25, 29, 30].

Iz dosadašnje analize uočava se da su cT stadij i pT stadij u uskoj korelaciji sa pojavom okultnih regionalnih metastaza. Nešto veći broj bolesnika sa pT4 a stadija vjerojatno je posljedica zahvaćanja kosti tumorom što i veličinom manje tumore svrstava u veći histološki stadij bolesti. S tim u vezi mogu se razmatrati dobiveni rezultati između povezanosti patološkog promjera tumora i pojave okultnih regionalnih metastaza koji pokazuju da je kod tumora koji su promjera <20 mm značajno manja vjerojatnost pojave okultnih regionalnih metastaza i uglavnom su dobre prognoze. Tumori >20 mm ne pokazuju korelaciju sa većom pojavnošću okultnih regionalnih metastaza, iznimno kod nekoliko velikih tumora koji zahvaćaju i okolne susjedne strukture. Navedeni rezultati su u korelaciji sa slično provedenom studijom [31]. Većina studija navodi kako je debljina ipak bolji prediktor prognoze od histološkog promjera tumora [25, 29, 31] što u ovom istraživanju nije analizirano.

S druge strane, analizirana je povezanost između perivaskularne i perineuralne invazije sa pT stadijem tumora i zabilježeni su zanimljiv rezultati. Naime, učestalost perivaskularne i perineuralne invazije nije se pokazala značajnom u odnosu na pT stadij bolesti odnosno promjer tumora. Dapače, tumori pT1 stadija imaju značajno manju pojavnost perivaskularne i perineuralne invazije. Kod histološki dokazane perivaskularne invazije u 13 bolesnika niti jedan nije bio pT1 stadija, dok kod perineuralne invazije od 32 bolesnika samo je jedan bio pT1 stadija. Stoga proizlazi da tumori pT1 stadija imaju značajno manju vjerojatnost perivaskularnog i perineuralnog širenja, dok tumori pT2 i većeg stadija su neovisni faktori o pojavi perivaskularne i perineuralne invazije.

Analizirajući perivaskularnu i perineuralnu invaziju primarnog tumora u odnosu na pojavu okultnih regionalnih metastaza jasno je uočljivo da se perivaskularna invazija nalazi kod 13 bolesnika i 9 njih ima regionalne okultne metastaze. Ostalih 69 bolesnika nema perivaskularne invazije i među njima je bilo 28 bolesnika sa okultnim regionalnim metastazama. Kod perineuralne invazije su 32 bolesnika i 20 od njih ima regionalne okultne metastaze. Kod ostalih bolesnika, njih 50 se ne nalazi perineuralne invazije, no 17 njih svejedno ima regionalne okultne metastaze. Iz navedenoga uočava se da 69,23% bolesnika sa perivaskularnom invazijom ima regionalne okultne metastaze, dok 40,58% bolesnika bez perivaskularne invazije također ima regionalne okultne metastaze. Slično je i sa perineuralnom invazijom. Bolesnici sa utvrđenom perineuralnom invazijom, njih 62,50% ima regionalne okultne metastaze, a bolesnici kod kojih nije dokazana perineuralna invazija, njih 34% svejedno imaju regionalne okultne metastaze. Što dokazuje da u ovome istraživanju i perivaskularna i perineuralna invazija, svaka za sebe, su neovisni čimbenik za pojavu okultnih regionalnih metastaza. Drugi autori navode kako je perivaskularna invazija sama za sebe neovisan faktor za pojavu okultnih regionalnih metastaza, dok perineuralnu invazija povezuju sa pojavom okultnih regionalnih metastaza [20, 25, 29].

Prema rezultatima ovog istraživanja, gradus tumora pokazao se kao prognostički značajan čimbenik u pojavi okultnih regionalnih metastaza. Od 51 bolesnika gradusa I, njih 20 (39,21%), razvilo je regionalne okultne metastaze. Od 21 bolesnika gradusa II, njih 10 (47,62%) razvilo je regionalne okultne metastaze. Od 10 bolesnika gradusa III, njih 7 (70%) razvilo je okultnih regionalnih metastaze. Ni jedan bolesnik nije imao gradus tumora IV. Uočeno je da se regionalne okultne metastaze mogu javiti u svakoj od skupina

gradusa tumora, no povećanjem gradusa tumora raste i vjerojatnost pojave okultnih regionalnih metastaza, iako rezultat nije statistički značajan ($p=0,513337$). Navedeni rezultati su u korelaciji sa istraživanjem provedenim u Indiji [34].

Rezultati povezanosti ekstrakapsularnog proboja limfnih čvorova sa pN stadijem, dokazuju kako ekstrakapsularni proboj limfnog čvora nije povezan sa pN stadijem bolesti. Ekstrakapsularni proboj limfnog čvora regionalnom metastazom bio je prisutan u 11 bolesnika. Najčešće se javlja kod bolesnika pN1 stadija (45,45%), pN2b stadija (36,36%), dok je stadij pN2a i pN2c prisutan svaki kod jednog bolesnika (9,09%). Bolesnici bez proboja limfnog čvora regionalnom metastazom njih 27, najčešće se nalaze u pN1 stadiju (66,67%), pN2b stadiju (25,93%), a jedan bolesnik je bio pN2a stadija. Jedan je bolesnik imao zahvaćen facijalni limfni čvor izvan disektata vrata i bio je pN0 stadija. Iz rezultata ovog istraživanja proizlazi zanimljiva opservacija kako ekstrakapsularni proboj regionalne metastaze ne ovisi o pN stadiju. Što je u korelaciji sa navedenom studijom [38].

Analizirajući rezultate ovog istraživanja od ukupno 82 bolesnika kod kojih su učinjena 84 disektata vrata najveći broj bolesnika, njih 23, bili su pN1 stadija sa najčešće zahvaćenom regijom I u 56,52%. Zatim 11 bolesnika je bilo pN2b stadija sa najčešće zahvaćenom regijom I, II i III, a najniže zahvaćenom regijom V. Stadij pN2a i pN2c bili su zahvaćeni svaki kod jednog bolesnika sa najčešće zahvaćenim regijama II i III. Iz navedenog se uočava da povećanjem pN stadija, povećava se i vjerojatnost zahvaćanja niže regije vrata. Iz navedenog se uočava da su dobiveni rezultati slični sa studijom autora Lindberga [39].

Kod disekcija vrata, najmanji broj okultnih regionalnih metastaza u odnosu na bolesnike bez okultnih regionalnih metastaza je kod mRDV. Kod bolesnika sa pozitivnim okultnim regionalnim metastazama pretežno je očuvan akcesorni živac te sve tri strukture. Ovo je u korelaciji sa studijom koja navodi da je mRDV uz očuvanje akcesornog živca učinkovita u svim slučajevima bez obzira na lokalizaciju primarnog tumora i stadij bolesti [36].

Analizirajući rezultate elektivnih disekcija prema tipu disekcije, uočeno je da je najviše mRDV bilo pN0 stadija. Među pN1 disektatima najčešće su bile SDV-a, dok je RDV najviše bila zastupljena u bolesnika pN0 i pN2b stadija. Navedeni rezultati mogu se usporediti sa brojnim studijama koje naglašavaju kako bi kod bolesnika sa manjim rizikom za pojavu okultnih regionalnih metastaza bila indicirana SDV regija I – III, a mRDV bi trebala biti učinkovita za sve ostale slučajeve [35, 36].

9. Zaključak

Planocelularni karcinom usne šupljine češći je u muškaraca nego u žena (4:1). Srednja dob bolesnika s karcinom usne šupljine kod muškaraca je 58, a kod žena 60 godina. Karcinom usne šupljine najčešće se dijagnosticira u kliničkom stadiju T2 (cT2). Učestalost okultnih regionalnih metastaza u cT2 stadiju je 36,84%. S povećanjem T stadija raste i vjerojatnost pojave okultnih regionalnih metastaza.

Najčešće sublokalizacije karcinoma unutar usne šupljine su: jezik, dno usne šupljine i retromolarno područje, koje zajedno čine više od 2/3 karcinoma usne šupljine. Učestalost i lokalizacija okultnih regionalnih metastaza u korelaciji je sa sublokalizacijom primarnog karcinoma usne šupljine. Karcinom jezika (52,17% pN+) i dna usne šupljine (57,14% pN+) značajno češće daju okultne regionalne metastaze od karcinoma retromolarnog područja (28,57% pN+).

Patološki T1 stadij tumora (pT1) ima značajno manju vjerojatnost pojave perivaskularne i perineuralne invazije dok tumori pT2 i većeg stadija su neovisni faktori za pojavu perivaskularne i perineuralne invazije.

Pristunost perivaskularne i perineuralne invazije u primarnog karcinoma usne šupljine pojedinačno ili istovremeno nisu značajni čimbenici za pojavu okultnih regionalnih metastaza.

S povećanjem stupnja histološke diferenciranosti tumora (gradus tumora) značajno raste i učestalost pojave okultnih regionalnih metastaza.

Okultne regionalne metastaze najčešće su dokazane kod SDV, a najrjeđe kod mRDV sa čuvanjem svih triju struktura vrata (n. XI, VJI, m. SCM).

Ekstrakapsularni proboj limfnog čvora regionalnom metastazom nije ovisan o pN stadiju bolesti.

Najčešće zahvaćena regija sa okultnim regionalnim metastazama pN(+) kod primarnog karcinoma usne šupljine bila je regija I vrata (56,76% bolesnika). Karcinom dna usne šupljine najčešće daje okultne regionalne metastaze u regiju I (56,76%).

10. Zahvale

Izrada diplomskog rada kruna je proteklih godina studiranja. Sada kada sam na kraju jednog lijepog životnog razdoblja, ne mogu se ne sjetiti svih onih koji su bili sudionici tog razdoblja. Stoga zahvaljujem svima koji su na bilo koji način pomogli u izradi ovoga diplomskog rada. Veliko hvala mojoj obitelji koja mi je omogućila studiranje i pružila nesebičnu strpljivost, razumijevanje i podršku tijekom studija. Zahvaljujem se i svim kolegama i prijateljima koji su uvijek bili uz mene.

Posebno se zahvaljujem svojem mentoru doc. dr. sc. Ivici Lukšiću na savjetima, riječima ustrajnosti, stručnoj pomoći, ljubaznosti, neizmjerne strpljivosti i uvijek otvorenim vratima.

11. Literatura

Reference:

- [1.] Fossion E1., De Coster D., Ehlinger P., Oral cancer: epidemiology and prognosis. (<https://www.ncbi.nlm.nih.gov/pubmed/7770656>); Stranici pristupljeno: 08.05.2017.
- [2.] Paleri V., Urbano T. G., Mehanna H., et al. Management of neck metastases in head and neck cancer: United Kingdom National Multidisciplinary Guidelines. *The Journal of Laryngology & Otology* 2016;130(S2):S161-S169.
- [3.] Bagatin M., Virag M. i suradnici. Maksilofacijalna kirurgija, Školska knjiga, Zagreb 1991. str. 153. – 160.
- [4.] Vrban F. Kirurško liječenje karcinoma usne šupljine [diplomski rad]. Zagreb: Sveučilište u Zagrebu, Medicinski fakultet; 2014.
- [5.] Warnakulasuriya S. Global epidemiology of oral and oropharyngeal cancer. *Oral Oncol.* 2009 Apr-May, Epub 2008 Sep 18.
- [6.] Olaleye O., Ekrikpo U., Lyne O., Wiseberg J. Incidence and survival trends of lip, intra-oral cavity and tongue base cancers in south-east England. *Ann R Coll Surg Engl* 2015; 97: 229–234.
- [7.] National Institute of Dental and Craniofacial Research. Oral Cancer Incidence (New Cases) by Age, Race, and Gender. (<https://www.nidcr.nih.gov/DataStatistics/FindDataByTopic/OralCancer/OralCancerIncidence.htm>); Stranici pristupljeno: 08.05.2017.
- [8.] The oral cancer foundation. Oral cancer facts. (<http://oralcancerfoundation.org/facts/>); Stranici pristupljeno: 08.05.2017.
- [9.] Ram H., Sarkar J., Kumar H., Konwar R., Bhatt M. L. B., Mohammad S. Oral Cancer: Risk Factors and Molecular Pathogenesis, *J. Maxillofac. Oral Surg.* 2011 Jun; 10(2): 132–137.
- [10.] Pastorčić Grgić M. Prognostička vrijednost određivanja nm23, MAGE-3 i NY-ESO-1 u planocelularnim karcinomima glave i vrata [disertacija]. Zagreb: Sveučilište u Zagrebu, Medicinski fakultet; 2010.
- [11.] Vargas-Ferreira F., Nedel F., Etges A., Gomes A. P. N., Furuse C., Tarquinio S. B. C. Etiologic Factors Associated with Oral Squamous Cell Carcinoma in Non-Smokers and Non-Alcoholic Drinkers: A Brief Approach. *Braz Dent J* (2012) 23(5): 586-590.

- [12.] Das B. R., Nagpal J. K. Understanding the biology of oral cancer. *Med Sci Monit*, 2002; 8(11): RA258-267.
- [13.] Barnes L., Eveson J. W., Reichart P., Sidransky D. Pathology and genetics of Head and Neck Tumors. Lyon: World Health Organization. Classification of tumors. IARC Press; 2005, str.107-208.
- [14.] Rak i ostale novotvorine usne šupljine, MSD priručnik. (<http://www.msd-prirucnici.placebo.hr/msd-za-pacijente/bolesti-usta-i-zubi/rak-i-ostale-novotvorine-usne-supljine>); Stranici pristupljeno: 11.05.2017.
- [15.] Scully C., Bagan J. Oral squamous cell carcinoma overview. *Oral Oncology* 2009; 45: 301-308
- [16.] Petti S. Lifestyle risk factors for oral cancer. *Oral Oncology* 2009; 45: 340-350
- [17.] Šoša T., Sutlić Ž., Stanec Z., Tonković I. i suradnici. Kirurgija. Medicinska biblioteka, Zagreb 2007.
- [18.] Lukšić I. Prognostički čimbenici N stadija TNM klasifikacije karcinoma glave i vrata [magistarski rad], Zagreb, 2003.
- [19.] Gavilan J., Herranz J., DeSanto L., Gavilan C. (2001). Functional and selective neck dissection. Thieme, New York, Stuttgart, 23-54.
- [20.] Barnes L., Eveson J. W., Reichart P., Sidransky D. Pathology & Genetics Head and Neck Tumours. World Health Organization Classification of Tumours. IARC Press, Lyon, 2005., str. 172.
- [21.] Mashberg A., Samit A. Early diagnosis of asymptomatic oral and oropharyngeal squamous cancers. *CA Cancer J Clin* 1995; 45(6):328-351
- [22.] Hermanek P., Gospodarowicz M. K., Henson D. E., Hutter R. V. P., Sobin L. H. (ed) (1995) International Union Against Cancer (UICC). Prognostic factors in cancer. Springer, Berlin, Heidelberg, 1-20.
- [23.] Van der Schroeff M. P. , Baatenburg de Jong R. J. Staging and prognosis in head and neck carcinoma. *Oral Oncology* 2010; 45: 356-360
- [24.] IARC Screening Group, TNM classification of carcinomas of the oral cavity, (<http://screening.iarc.fr/atlasoralclassiftnm.php>) Stranici pristupljeno: 27.05.2017.
- [25.] Bittar R. F., Ferraro H. P., Ribas M. H., Lehn C. N. Predictive factors of occult neck metastasis in patients with oral squamous cell carcinoma. *Brazilian Journal of Otorhinolaryngology*, 2016; 82(5): 543-547.

- [26]. Shield K. D., Ferlay J., Jemal A., Sankaranarayanan R., Chaturvedi A. K., Bray F., et al. The Global Incidence of Lip, Oral Cavity, and Pharyngeal Cancers by Subsite in 2012. *CA Cancer J Clin* 2016; 00:00–00; 1 – 14.
- [27]. Campana J. P., Meyers A. D. The Surgical management of oral cancer. *Otolaryngologic Clinics of North America* 39 (2006); 331–348.
- [28]. Scully C., Bagan J. Oral squamous cell carcinoma overview. *Oral Oncology* 45 (2009) 301–308.
- [29]. d'Alessandro A. F., Pinto F. R., Lin C. S., Kulcsar M. A. V., Cernea C. R., Brandão L. G., de Matos L. L. Oral cavity squamous cell carcinoma: factors related to occult lymph node metastasis. *Braz J Otorhinolaryngol.* 2015;81(3):248-254
- [30]. Noguti J., De Moura C. F. G., De Jesus G. P. P., Da Silva V. H. P., Hossaka T. A., Celina T. F. O., et al. Metastasis from Oral Cancer: An Overview. *Cancer Genomics & Proteomics*; 2012; 9 (5): 329-336.
- [31]. Moore C., Flynn M. B., Greenberg R. A. Evaluation of size in prognosis of oral cancer. *Cancer.* 1986;58(1):158-62.
- [32]. El-Naaj I. A. , Leiser Y., Shveis M., Sabo E., Peled M. Incidence of oral cancer occult metastasis and survival of T1-T2N0 oral cancer patients. *J Oral Maxillofac Surg.* 2011;69(10):2674-9.
- [33]. American Cancer Society 2014.
(<http://www.cancer.org/research/cancerfactsstatistics/cancerfactsfigures2014/index>); stranici pristupljeno 6. 6. 2017.
- [34]. Neena P. D., Siddharth A. S., Keyuri B. P., Munira F. J. Histological grading of Oral Cancer: A comparison of different systems and their relation to lymph node metastasis. *National Journal of Community Medicine* 2011. Volume 2 Issue 1.
- [35]. Misra S., Chaturvedi A., Misra N. C. Management of gingivobuccal complex cancer. *Ann R Coll Surg Engl.* 2008;90(7):546-53.
- [36]. Byers R. M. (1985) Modified neck dissection. A study of 967 cases from 1970 to 1980. *Am J Surg* 150:414-421.
- [37]. Robbins K. T., Indications for Selective Neck Dissection: When, How, and Why. *Oncology*, September 30, 2000. (<http://www.cancernetwork.com/head-neck-cancer/indications-selective-neck-dissection-when-how-and-why/page/0/1>); stranici pristupljeno 10. 06. 2017.

[38]. Shaw R. J., Lowe D., Woolgar J. A., Brown J. S., Vaughan E. D., Evans C. i sur. Extracapsular spread in Oral Squamous Cell Carcinoma. *Head & Neck*—DOI 10.1002/hed June 2010.

[39]. Lindberg R. Distribution of cervical lymph node metastases from squamous cell carcinoma of the upper respiratory and digestive tracts. *Cancer*. 1972;29(6):1446-9.

12. Životopis

Matija Rusan rođen je 23. 04. 1989. godine u Zagrebu. Osnovno obrazovanje završio je u Osnovnoj školi „Ljudevita Modeca“ u Križevcima. Nadbiskupsku klasičnu gimnaziju završio je u Zagrebu. Akademske godine 2010/2011. upisuje Medicinski fakultet u Mostaru, te se akademske godine 2012/2013. prebacuje na Medicinski fakultet Sveučilišta u Zagrebu. Član je međunarodne udruge studenata medicine, CroMSIC Zagreb.