

Liječenje displazija kuka u odrasloj dobi

Fabijanić, Uršula

Master's thesis / Diplomski rad

2017

Degree Grantor / Ustanova koja je dodijelila akademski / stručni stupanj: **University of Zagreb, School of Medicine / Sveučilište u Zagrebu, Medicinski fakultet**

Permanent link / Trajna poveznica: <https://um.nsk.hr/um:nbn:hr:105:349888>

Rights / Prava: [In copyright](#)/[Zaštićeno autorskim pravom.](#)

Download date / Datum preuzimanja: **2024-07-14**



Repository / Repozitorij:

[Dr Med - University of Zagreb School of Medicine Digital Repository](#)



**SVEUČILIŠTE U ZAGREBU
MEDICINSKI FAKULTET**

Uršula Fabijanić

Liječenje displazija kuka u odrasloj dobi

DIPLOMSKI RAD



Zagreb, 2017.

Ovaj diplomski rad izrađen je u Klinici za ortopediju Kliničkog bolničkog centra Zagreb i Medicinskog fakulteta Sveučilišta u Zagrebu, pod vodstvom mentora prof. dr. sc. Domagoja Delimara i predan je na ocjenu u akademskoj godini 2016/2017.

Popis i objašnjenje kratica

3D CT = trodimenzionalna kompjuterizirana tomografija

a. = arterija

COX – 2 = ciklooksigenaza 2

CT = kompjuterizirana tomografija

DDHA = developmental dysplasia of the hip in adults

FAI = femoroacetabular impingement (sindrom femoroacetabularnog sraza)

HHS = Harris Hip Score

m. = musculus (mišić)

n. = nervus (živac)

NSAIL = nesteroidni antiinflamatorni lijek

PAO = periacetabularna osteotomija

RPK = razvojni poremećaj kuka

RPKOD = razvojni poremećaj kuka u odrasloj dobi

SF – 36 = 36-Item Short Form Health Survey

lig. = ligamentum (ligament)

TENS = transcutaneous electrical nerve stimulation (transkutana električna stimulacija živca)

TEP = totalna endoproteza

THR = total hip replacement

VAS = vizualno analogna skala

WOMAC = Western Ontario and McMaster Universities Osteoarthritis Index

SADRŽAJ

Sažetak.....	I
Summary	II
1. UVOD.....	1
1.1 Anatomija zgloba kuka.....	1
1.2 Embrionalni razvoj zgloba kuka	5
1.3 Razvojni poremećaj kuka u dječjoj dobi.....	7
2. RAZVOJNI POREMEĆAJ KUKA U ODRASLOJ DOBI	13
2.1 Anatomske karakteristike RPKOD.....	14
2.2 Klinička slika i fizikalni pregled bolesnika	15
2.3 Slikovne metode	17
3. KLASIFIKACIJA RPKOD	21
4. NEOPERACIJSKO LIJEČENJE RPKOD	25
5. OPERACIJSKO LIJEČENJE RPKOD.....	29
5.1 Osteotomije zdjelice kod odraslih	29
5.1.1 Redirekcijske osteotomije zdjelice.....	30
5.2 Osteotomija femura.....	32
5.3 Artroskopija kuka	32
5.4 Ugradnja totalne endoproteze kuka.....	34
5.4.1 Indikacije za ugradnju TEP kuka	34
5.4.2 Rekonstrukcija acetabuluma	35
5.4.3 Nadoknada koštane mase acetabuluma strukturalnim presatcima	38
5.4.4 Rekonstrukcija femura.....	39
5.4.4.1 Osteotomija velikog trohantera i transtrohanterni pristup.....	40
5.4.4.2 Skraćenje femura na proksimalnom dijelu	41
5.4.4.3 Osteotomija na razini malog trohantera.....	42
5.4.4.4 Subtrohantrerna osteotomija	42
5.4.4.5 Zahvati na distalnom dijelu femura	44
5.4.5 Modificirani lateralni pristup kod ugradnje TEP kod RPKOD	45
5.4.5.1 Direktni lateralni pristup.....	45
5.4.5.2 Modificirani lateralni pristup.....	46

5.4.6	Odabir implantata.....	47
6.	RASPRAVA O METODAMA OPERATIVNOG LIJEČENJA RPKOD.....	50
7.	ZAKLJUČAK.....	60
	Zahvale.....	62
	Literatura	63
	Životopis.....	69

Sažetak

LIJEČENJE DISPLAZIJA KUKA U ODRASLOJ DOBI

Uršula Fabijanić

Sveučilište u Zagrebu

Medicinski fakultet

Razvojni poremećaj kuka u odrasloj dobi (RPKOD) je najčešći uzrok sekundarne koksartroze koji se češće javlja u žena i uglavnom je unilateralan. U ovom preglednom radu prikazani su različiti oblici liječenja RPKOD. Neoperacijsko liječenje RPKOD ima za cilj smanjenje simptoma i odgađanje operacijskog zahvata za određeno razdoblje. Kako RPKOD obuhvaća niz različitih anatomskih promjena zgloba do sada su razvijene različite operacijske tehnike i pristupi kojima se pokušava obnoviti anatomska i biomehanička funkcija zgloba. Osteotomije zdjelice uglavnom se izvode kod bolesnika mlađe životne dobi s minimalnim znakovima koksartroze dok je za teže oblike potrebna ugradnja totalne endoproteze (TEP). Ugradnja TEP tehnički je zahtjevna zbog promijenjene anatomije acetabuluma i proksimalnog femura te posljedičnog skraćanja zahvaćenog ekstremiteta. Cilj ugradnje TEP je osigurati dugoročnu stabilnost TEP, postaviti acetabularnu komponentu na mjesto pravog acetabuluma, postići normalnu biomehaniku i anatomiju zgloba te izjednačiti duljinu ekstremiteta. Kako bi se postigli zadovoljavajući dugoročni rezultati razvijeno je nekoliko različitih operacijskih pristupa i tehnika ugradnje TEP kod bolesnika s RPKOD, tako je primjerice na Klinici za ortopediju Kliničkog bolničkog centra Zagreb i Medicinskog fakulteta Sveučilišta u Zagrebu razvijen modificirani lateralni pristup zahvaljujući kojemu se postižu jednaki rezultati kod bolesnika s težim stupnjem RPKOD kao i kod bolesnika s blažim stupnjem RPKOD. Usprkos brojnim operacijskim tehnikama i pristupima opisanima u literaturi, potrebno je provesti veći broj studija dugoročnog praćenja bolesnika na temelju kojih bi se moglo zaključiti koje operacijske tehnike pružaju najbolje rezultate i koje skupine bolesnika su kandidati za određenu operacijsku tehniku i pristup.

Ključne riječi: razvojni poremećaj kuka u odrasloj dobi, sekundarna koksartroza, osteotomija zdjelice, totalna endoproteza, modificirani lateralni pristup

Summary

HIP DYSPLASIA TREATMENT IN ADULTS

Uršula Fabijanić

University of Zagreb

School of Medicine

Developmental dysplasia of the hip in adults (DDHA) is most common cause of secondary osteoarthritis. DDHA is more common in female and in most cases is unilateral. A short review of the most important treatment modalities. The primary goal of non-surgical treatment is to decrease symptoms and postpone surgery. Since DDHA includes spectrum of different anatomical changes of the hip, the aim of the operative treatment is to reestablish normal biomechanics and anatomy. Therefore, a number of different surgical techniques and approaches were developed over time. Pelvic osteotomies are predominantly performed in young patients with minimal signs of osteoarthritis, while in severe types of DDHA a total hip replacement (THR) is necessary. THR in DDHA is considered as a technically demanding procedure due to abnormal anatomy of the acetabulum and proximal femur which are frequently accompanied with leg length discrepancy. Primary goals of THR are placement of the acetabular cup at normal position, restoration of normal biomechanics and anatomy of the hip, correction of leg length discrepancy and insurance of long term stability of endoprosthesis. Different surgical approaches and techniques are developed in addition to insure satisfactory long term results. Modification of lateral approach was developed at Department of Orthopedic Surgery, School of Medicine, University of Zagreb, and Clinical Hospital Centre Zagreb thanks to which is possible to achieve the same results among patients with severe types of DDHA compared to a group of patients with mild types of DDHA. Even though numerous different techniques and approaches are described in literature, there is a lack of long-term follow-up studies based on which it could be possible to conclude which surgical techniques provide the best results and which patient groups are candidates for a particular surgical technique and approach.

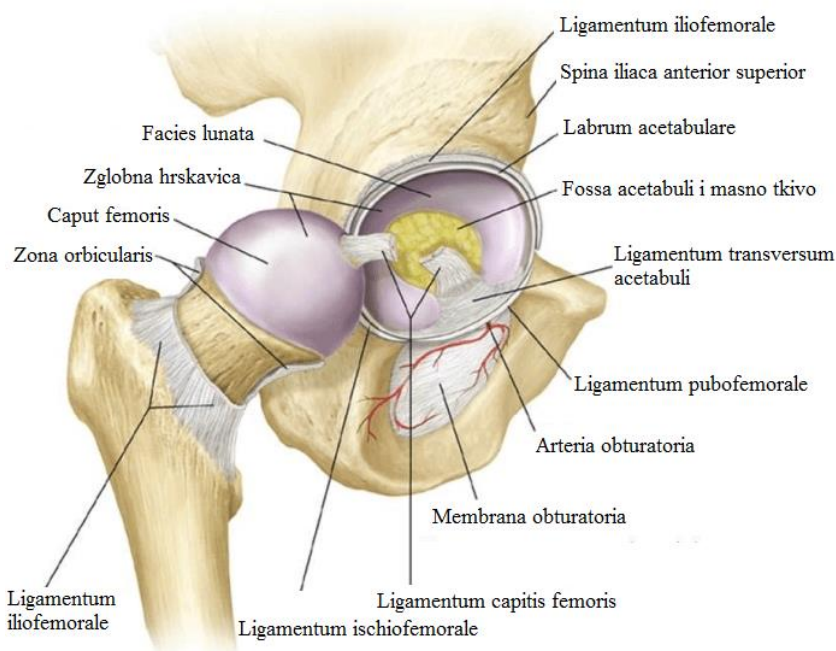
Key words: developmental dysplasia of the hip in adults, secondary osteoarthritis, pelvic osteotomy, total endoprosthesis, modification of lateral approach

1. UVOD

1.1 Anatomija zgloba kuka

Zglob kuka (Slika 1.) je kuglasti zglob (*articulatio cotylica*) kojeg čine glava femura (*caput femoris*) i čašica zdjelice (*acetabulum*). Tijela pubične, ilijačne i ishijadične kosti čine acetabulum. Acetabulum je omeđen visokim koštanim rubom (*limbus acetabuli*) koji ima urez (*incisura acetabuli*). Zglobna ploha acetabuluma naziva se *facies lunata*, ima oblik polumjeseca i presvučena je hrskavicom koja je najšira na krovu acetabuluma. Preko krova acetabuluma se prenosi težina gornjeg dijela tijela na glavu femura. U sredini acetabuluma nalazi se područje bez hrskavice *fossa acetabuli* ispunjeno masnim tkivom (*pulvinar acetabuli*). Vanjski koštani rub acetabuluma povećan je s *labrum acetabulare* kojeg čini vezivno tkivo i fibrozna hrskavica, a zahvaljujući labrumu čašica obuhvaća 2/3 glave femura. Labrum zajedno sa *ligamentum transversum acetabuli* premošćuje incizuru. S bočnih rubova incizure i transverznog ligamenta polazi *ligamentum capitis femoris* koji seže sve do glave femura. Ovaj ligament je od iznimne važnosti jer sadržava ogranak obturatorne arterije koji opskrbljuje jedan dio glave femura. Zglobna čahura polazi s koštanog ruba acetabuluma, s transverznog ligamenta i s vanjskog ruba acetabuluma te se sprijeda na femuru se hvata na *linea intertrochanterica* femura, a na stražnjoj strani femura obuhvaća samo 2/3 vrata femura. Zglobnu čahuru pojačavaju tri ligamenta: *lig. iliofemorale*, *lig. pubofemorale* i *lig. ischiofemorale*, od kojih je iliofemoralni ligament ujedno i najsnažniji ligament u ljudskom tijelu. Polazi sa *spina iliaca anterior inferior* i seže sve do *linea intertrochanterica*. Sastoji se od medijalnog i lateralnog dijela koji imaju različite funkcije u kretanju zgloba. Medijalni dio ograničava preveliku fleksiju u zglobu i sprječava pretjerano dorzalno nagnjanje zdjelice, a lateralni dio ograničava adukciju i vanjsku rotaciju. Funkcija pubofemoralnog ligamenta, koji seže od gornje grane pubične kosti do distalnog kraja intertrochanterne linije, je ograničavanje ekstenzije, abdukcije i vanjske rotacije. Ischiofemoralni ligament nalazi se dorzalno, polazi sa stražnjeg ruba zglobne čašice i seže do iliofemoralnog ligamenta i *fossa trochanterica*. Njegova funkcija je ograničavanje unutarnje rotacije, ekstenzije i abdukcije.(1)

Glava femura (*caput femoris*) prekrivena je hijalinom hrskavicom, osim na području *foveae capitis* gdje se pričvršćuje *lig. capitis femoris*. Na prijelaznom području između glave i vrata femura nalaze se koštane izbočine koje služe kao hvatišta mišićima. Proksimalno i lateralno se nalazi *trochanter major*, a medijalno i dorzalno se nalazi *trochanter minor*. *Linea intertrochanterica* ventralno povezuje veliki i mali trohanter dok se s dorzalne strane nalazi *crista intertrochanterica*.(1)



Slika 1. Anatomija zgloba kuka. Preuzeto i modificirano s:

<https://i0.wp.com/boneandspine.com/wp-content/uploads/2015/03/hip-joint-anatomy.png>

Brojni mišići sudjeluju u pokretima kuka (Tablica 1.). Možemo ih podijeliti na mišiće zgloba kuka i mišiće natkoljenice. Mišiće zgloba kuka čine mišići koji polaze sa zdjelice i hvataju se na proksimalni dio femura, dok mišići natkoljenice polaze sa zdjelice i vežu se na distalni dio femura ili proksimalno za kosti potkoljenice. Ovakva građa zgloba i veliki broj mišića omogućavaju različite kretnje zgloba kuka. Kretnje u zglobu možemo podijeliti na temelju 3 glavne osi: transverzalna os – kretnje fleksije (uredan opseg kretnje 130°– 140°) i ekstenzije (10°), sagitalna os – kretnje abdukcije (30°– 45°) i adukcije (20°– 30°) i vertikalna os – kretnje unutarnje (36°) i vanjske rotacije (13°). Unutarnja i vanjska rotacija

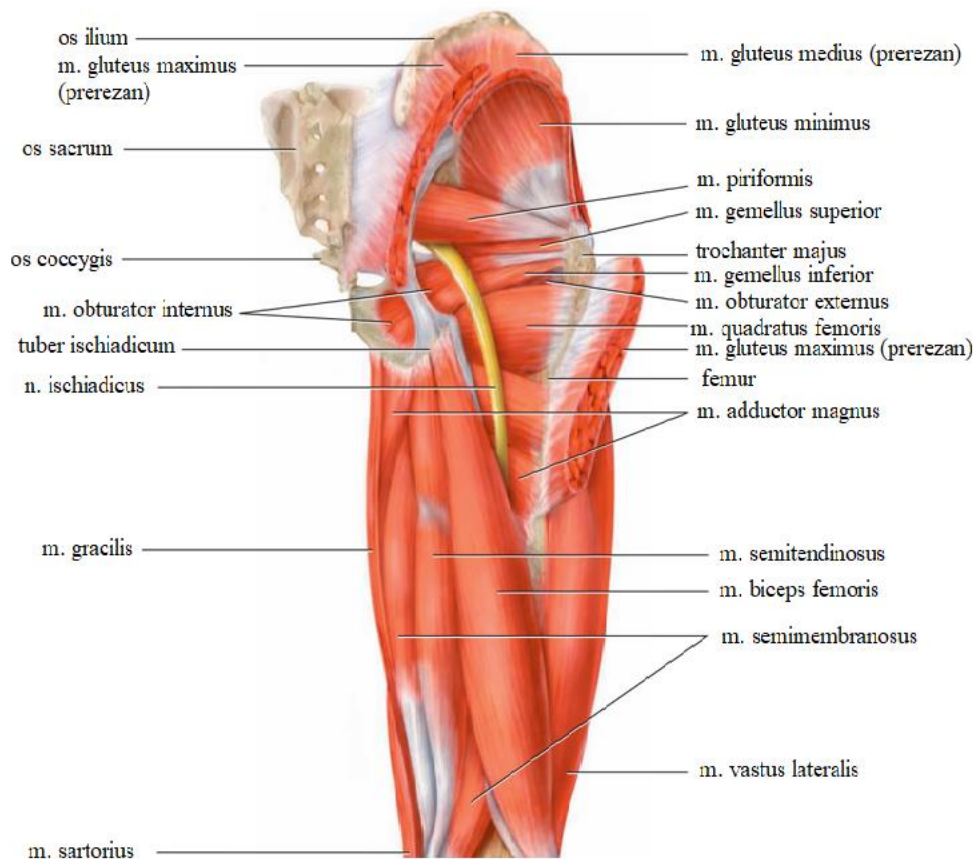
značajno se povećavaju pri fleksiji kuka i koljena od 90°, kada unutarnja rotacija iznosi 40 do 50°, a vanjska rotacija 30 do 45°. (1)

Tablica 1. Mišići koji sudjeluju u pokretima zgloba kuka i njihova funkcija (1)

<u>Mišići zgloba kuka</u>		<u>Mišići zgloba natkoljenice</u>	
Mišić	Funkcija	Mišić	Funkcija
<i>M. iliopsoas</i>	Snažna fleksija, vanjska rotacija, adukcija kuka	<i>M. pectineus</i>	Fleksija i adukcija, vanjska rotacija
<i>M. gluteus maximus</i>	Ekstenzija i vanjska rotacija kuka	<i>M. gracillis</i>	Pri ispruženom koljenu adukcija i fleksija kuka
<i>M. tensor fasciae latae</i>	Fleksija, abdukcija i unutarnja rotacija kuka	<i>M. adductor longus</i>	Adukcija, fleksija
<i>M. gluteus medius, m. gluteus minimus</i>	Abdukcija, prednja vlakna fleksija i unutarnja rotacija, stražnja vlakna ekstenzija i vanjska rotacija, stabilizacija zdjelice u frontalnoj ravnini	<i>M. adductor brevis</i>	Adukcija, fleksija
<i>M. piriformis</i>	Vanjska rotacija i abdukcija	<i>M. adductor magnus</i>	Adukcija, ekstenzija, unutarnja rotacija
<i>M. obturatorius internus</i>	Vanjska rotacija i adukcija	<i>M. adductor minimus</i>	Adukcija, vanjska rotacija, fleksija
<i>M. gemellus inferior</i>	Vanjska rotacija, adukcija	<i>M. sartorius</i>	Fleksija, vanjska rotacija, abdukcija
<i>M. quadratus femoris</i>	Vanjska rotacija	<i>M. rectus femoris</i>	Fleksija
<i>M. obturatorius externus</i>	Vanjska rotacija, abdukcija	<i>M. biceps femoris, m. semimembranosus, m. semitendinosus</i>	Stabilizacija zdjelice, ekstenzija

Glutealna regija

Glutealna regija (Slika 2.) obuhvaća područje *m. gluteus maximus* i seže sve do *sulcus glutealis*. Možemo ju podijeliti na potkožni, subfascijalni i dubinski sloj. Potkožni sloj inerviraju *nn. clunium* i grana *n. iliohypogastricus*. Krvna opskrba kože odvija se preko ogranaka *a. glutea superior* i *a. glutea inferior*. Nakon što se ukloni glutealna fascija prikaže se subfascijalni sloj odnosno *m. gluteus maximus* i na njegovom donjem rubu nalazimo skupinu mišića koji polaze s *tuber ischiadicum*: *m. adductor magnus*, *m. semimembranosus*, *m. semitendinosus* i *caput longum m. bicipitis*. Preko tih mišića površinski i s lateralne strane ukrižuje *n. cutaneus femoris posterior*. U dubini se nalazi *n. ischiadicus* koji možemo pronaći tako da povučemo crtu od *tuber ischiadicum* do velikog trohntera i u produženju te granice između medijalne i srednje trećine na donjem rubu *m. gluteus maximus* nalazimo *n. ischiadicus*. Lateralno od *n. ischiadicus* nalazi se *a. perforans prima* s venama koja koso križa *m. adductor minimus*. Dubinski sloj prikaže se nakon prerezivanja *m. gluteus maximus*. Tada vidimo krvne žile i živce koji izlaze kroz *foramen majus* kojeg *m. piriformis* dijeli na *foramen suprapiriforme* i *infrapiriforme*. Kroz *foramen suprapiriforme* prolaze *a. i v. glutea superior* i *n. gluteus superior* koji su usmjereni prema lateralno. *A. glutea superior* zajedno sa venom i živcem prolazi između *m. gluteus medius* i *m. gluteus minimus*. *N. gluteus superior* inervira *m. gluteus medius*, *m. gluteus minimus* i *m. tensor fasciae latae*. Kroz *foramen infrapiriforme* prolaze *a. i v. glutea inferior* i *n. gluteus inferior* i dolaze u *m. gluteus maximus*. Osim navedenih kroz *foramen infrapiriforme* izlaze iz zdjelice i *n. cutaneus femoris posterior* i *n. ischiadicus* koji su usmjereni iza *m. gemellus superior et inferior*, *m. obturator internus* i *m. quadratus femoris* prema natkoljenici. *N. cutaneus femoris posterior* prolazi površinski od *caput longum m. bicipitis*, a *n. ischiadicus* prolazi između *caput longum m. bicipitis* i *m. adductor magnus*.(2)



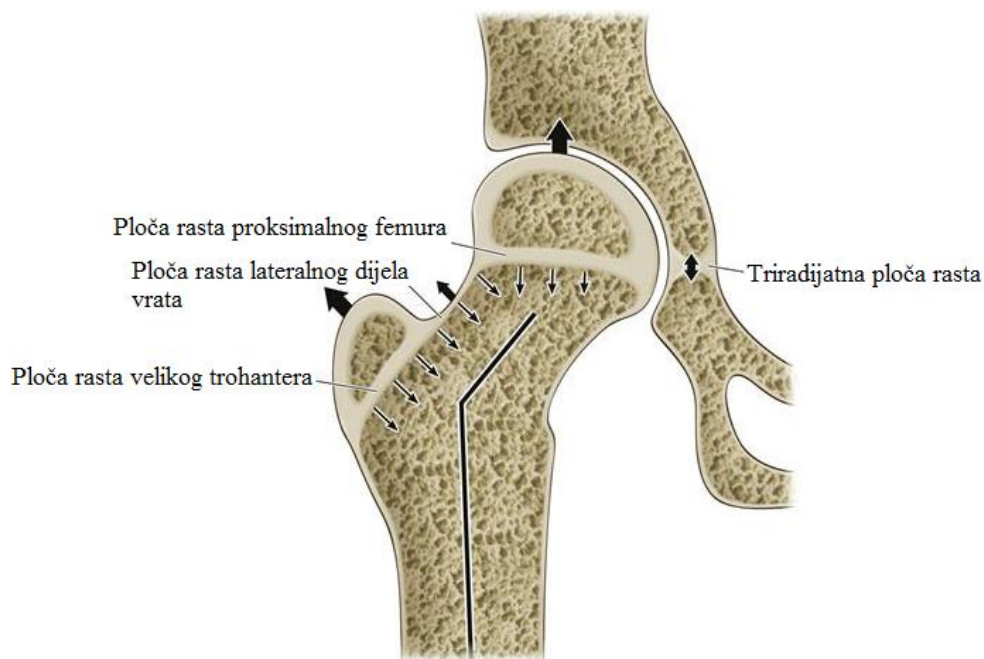
Slika 2. Prikaz glutealne regije. Preuzeto i modificirano sa:

<http://recoverfrompain.com/wp-content/uploads/2014/01/Piriformis-Syndrome.jpg>

1.2 Embrionalni razvoj zgloba kuka

Zglob kuka razvija se iz tkiva mezoderma. U sedmom tjednu gestacije razvija se mezenhimalna osnova zdjelice i femura. Između budućeg acetabuluma i femura nalazi se interzona, područje u kojem dolazi do apoptoze stanica i na taj se način acetabulum odijeli od femura. U središnjem dijelu interzone nalaze se *ligamentum capitis femoris* i sinovija. Acetabulum nastaje spajanjem ilijačne, pubične i ishijadične kosti. Osifikacija najprije započinje na ilijačnoj kosti u devetom tjednu gestacije. Ona je enhondralna što znači da ilijačna kost raste kao duga kost i u značajnoj je korelaciji sa distribucijom sila opterećenja. Osifikacija ishijadične kosti započinje u četvrtom mjesecu gestacije, nekoliko

tjedana prije pubične kosti. Na mjestu spajanja ilijačne, pubične i ishijadične kosti osifikacijske jezgre formiraju hrskavičnu triradijatnu ploču rasta koja je vrlo važna za daljnji rast acetabuluma. Na rubu acetabuluma nalaze se sprijeda, na gornjem i stražnjem dijelu apofizne ploče rasta koje su važne za oblikovanje krova acetabuluma. Tijekom embrionalnog razvoja femur je u potpunosti građen od hrskavice. U jedanaestom tjednu gestacije veličina glave femura iznosi 2 mm, a anteverzija 5 do 10°. Tijekom razvoja anteverzija raste tako da do trideset i šestog tjedna iznosi 45°. Od velike je važnosti da je glava femura centralno smještena u acetabulum jer samo tada je moguć centralni pritisak na triradijatnu hrskavicu koji dovodi do formiranja hemisfernog oblika acetabuluma. Mišići zgloba kuka i zglobna kapsula razvijaju se do šesnaestog tjedna gestacije. Tada je također već razvijen *ligamentum capitis femoris* i *ligamentum transversum acetabuli*. Tijekom embrionalnog razvoja zglob kuka je u položaju fleksije i adukcije. Jezgre osifikacije proksimalnog femura javljaju se nakon rođenja, točnije u prvoj godini života. Apofizna jezgra osifikacije u velikom trohanteru javlja se od druge do sedme godine života, a u malom trohanteru oko jedanaeste godine života. Nakon rođenja vrat femura je kratak, a isti se postupno produžuje i formira se hrskavična ploča rasta (Slika 3.) sastavljena od hrskavične ploče rasta proksimalnog femura, hrskavične ploče lateralnog dijela vrata i apofizne hrskavične ploče velikog trohantera. Tijekom rasta dolazi do smanjenja kolodijafizarnog kuta koji je u početku iznosio 150° na 120°. Također rastom se smanjuje i kut anteverzije na 12° od početnih 50° nakon rođenja. (3–5)



Slika 3. Prikaz ploča rasta femura i triradijatne ploče rasta. Preuzeto i modificirano sa: <http://musculoskeletalkey.com/normal-hip-embryology-and-development/>

1.3 Razvojni poremećaj kuka u dječjoj dobi

Razvojni poremećaj kuka (RPK) najčešća je prirođena malformacija lokomotornog sustava.(6) RPK karakterizira oblikovanja novorođenačkog i dojenačkog kuka s ili bez poremećaja stabilnosti zgloba. RPK se može očitovati kao prolazna nestabilnost novorođenačkih kukova, plitka čašica zgloba kuka (displazija), poluiščašenje (subluksacija) ili iščašenje (luksacija).(3)

Etiologija RPK je multifaktorijalna te uključuje genske i okolišne čimbenike. Rizični čimbenici su: ženski spol, pozitivna obiteljska anamneza, porod zatkom, pripadnost određenim etničkim skupinama, oligohidramnij, tortikolis i deformiteti donjih ekstremiteta.(7) Majčini spolni hormoni (estrogen i relaksin), na koje su posebno osjetljiva ženska djeca, uzrokuju labavost vezivnog tkiva i zglobova te na taj način pridonose razvoju RPK. U položaju zatkom kukovi su u potpunoj fleksiji, a koljena u potpunoj

ekstenziji, takav položaj uzrokuje povećanu napetost natkoljениčnih mišića što može dovesti do razvoja nestabilnosti i RPK kukova.(8)

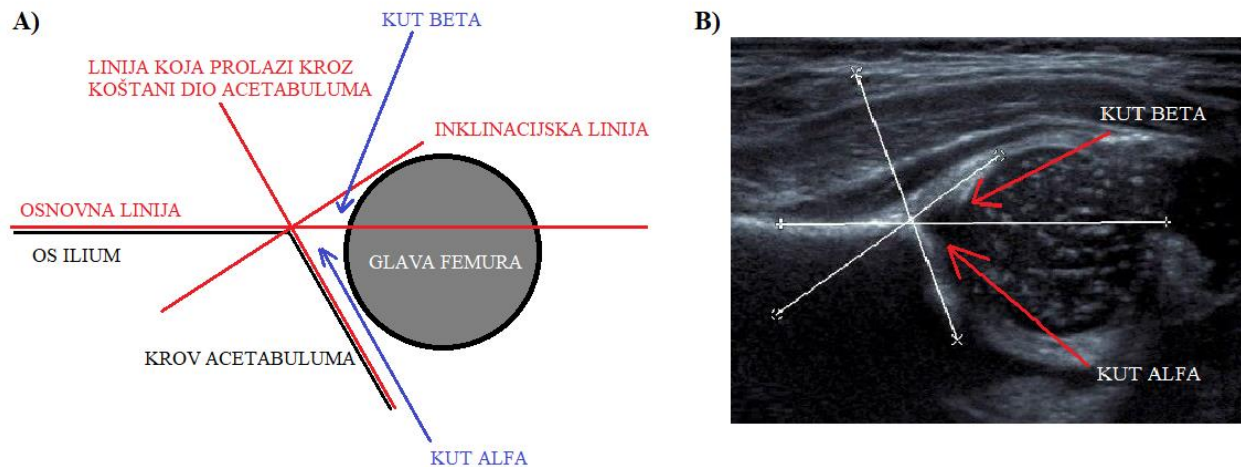
Prevalencija RPK razlikuje se među etničkim skupinama.(7) U Koreji iznosi 1,8%, u Singapuru 7,3%, a u Danskoj 5,4 – 12,8%.(7) U Hrvatskoj 2 do 4 rođena djeteta na stotinu živorođene djece ima RPK.(8)

Prilikom pregleda novorođenčeta i dojenčeta važno je pri uzimanju heteroanamneze postaviti pitanja o tijeku trudnoće, načinu poroda, prisutnosti RPK u obitelji i upitati roditelje primjećuju li prilikom previjanja „škljocaj“. Prisutnost anomalija maternice kod majke, manjak plodne vode, porod zatkom, podatak o nestabilnosti kukova u rodilištu i pozitivna obiteljska anamneza RPK upućuju na povećanu mogućnost RPK kod ispitivanog djeteta.(3) Fizikalni pregled novorođenčadi treba započeti inspekcijom. Na displaziju kuka upućuju asimetrični glutealni nabori i asimetrija u duljini donjih ekstremiteta. (9) U položaju djeteta na leđima važno je primijetiti prisutnost Allison – Galeazzijeva znaka. Prisutnost ovog znaka određuje se tako da se dijete postavi na leđa, koljena i kukovi se postavu u fleksiju, a noge se skupe tako da pete budu poravnane. Zatim se gleda visina koljena. U slučaju da je jedno koljeno niže taj kuk je subluksiran, luksiran ili je noga kraća što se naziva Allison – Galeazzijev znak.(3) Najbolji rani klinički test za otkrivanje RPK je Ortolanijev test u kojem je moguće dislocirani kuk reponirati u acetabulum. Prilikom izvođenja Ortolanijeva testa dijete leži na leđima, a ispitivačeve ruke obuhvate djetetove noge tako da se palčevi nalaze s unutrašnje strane natkoljenica, a brazda između palca i kažiprsta je položena na prednju stranu djetetova koljena. Jedan kuk se učvrsti u položaju fleksije pod kutom od 90° i neutralnoj abdukciji uz vršenje pritiska na koljeno prema kuku, a zatim se drugi kuk lagano abducira uz povlačenje natkoljenice iz acetabuluma. Ako se prilikom povlačenja začuje „škljocaj“ i osjeti ulazak glave femura u acetabulum znači da je pozitivan prvi dio Ortolanijeva testa, zatim se na istoj strani izvrši adukcija kuka uz potisak natkoljenice prema leđima te ako se ponovno čuje „škljocaj“ pozitivan je drugi dio Ortolanijeva testa. Osim Ortolanijeva testa koristi se i Palmén – Barlowljev test u kojem ako postoji displazija je moguće učiniti pasivnu luksaciju zbog labavosti zglobne čahure. Prilikom izvođenja Palmén – Barlowljeva testa dijete također leži na leđima, a jedna ispitivačeva ruka fiksira zdjelicu s palcem na simfizi dok se

kažiprst nalazi na sjednoj kosti. Drugom rukom se kuk iz fleksije od 90° i abdukcije od 45° aducira, a istovremeno se natkoljenica gura prema straga. Ako je kuk nestabilan ispitivač će osjetiti „škljocaj“ i iskakanje glave femura iz acetabuluma. Od trećeg mjeseca života Ortolanijev i Barlowljev test postaju negativni, a smanjena unilateralna abdukcija kuka postaje najpouzdaniji fizikalni nalaz koji upućuje na RPK.(3,8,9)

Ultrazvuk je metoda izbora za provođenje novorođenačkog probira i to zbog nekoliko razloga: neinvazivnost, neškodljivosti, pouzdanosti i lakoće provođenja.(6) Ultrazvučni probir se ne smije primjenjivati prije napunjenih 3 do 4 tjedna starosti jer tek nakon tog perioda dolazi do smanjenja fiziološke labavosti zgloba, preporučuje se provesti ultrazvučni probir između 4 i 6 tjedana starosti.(3,9) Postoje dvije ultrazvučne metode koje se primjenjuju. Statička, morfološko-morfometrijska metoda prema Grafu koja se najčešće izvodi i dinamička metoda prema Harckeu.(6) Strukture na koje je potrebno obratiti pozornost prilikom ultrazvučnog pregleda su: veliki trohanter, glava femura, zglobna čahura, hrskavični dio acetabuluma s labrumom, točka gdje udubljeni dio koštanog dijela acetabuluma prelazi u izbočeni dio ilijačne kosti, koštani dio acetabuluma, medijalni rub koštanog dijela acetabuluma, metafiza femura, ilijačna kost, sjedna kost i *ligamentum transversum acetabuli*.(3) Za određivanje zrelosti acetabuluma ultrazvučno se određuje veličina alfa i beta kuta koji se određuju na temelju tri linije (Slika 4.): (1) osnovna linija polazi kroz ilijačnu kost na mjestu gdje se spaja koštani i hrskavični dio acetabuluma, (2) inklinacijska linija polazi od lateralnog kraja acetabuluma do labruma i paralelna je hrskavičnim krovom, (3) linija koja prolazi kroz koštani dio acetabuluma. Kut alfa je definiran osnovnom linijom i linijom koja polazi od lateralnog ruba acetabuluma, normalno je taj kut veći od 60° . Kut beta je kut između osnovne i inklinacijske linije i govori o veličini hrskavične natkrivenosti krova acetabuluma, normalno je taj kut manji od 55° . (10) Na temelju alfa i beta kuta ultrazvučni nalaz kuka se može podijeliti na 5 osnovnih tipova prema Grafu (Tablica 2.). Kukovi koji prema Grafu pripadaju tipu I dugoročno s velikom vjerojatnošću ostaju normalni bez razvoja sekundarne koksartroze. Više od 90% kukova koji pripadaju tipu IIa do 3 mjeseca starosti poprime normalna obilježja iako neki autori navode da je potrebno praćenje ovog tipa. Vjerojatnost spontanog oporavka kukova tip IIc i D je nejasna jer većina ih se liječi i nema dovoljno podataka o prirodnom tijeku bolesti. Međutim, u jednoj randomiziranoj studiji s manjim brojem ispitanika

provedeno je ispitivanje učinkovitosti abdukcijskih ortoza u novorođenčadi sa stabilnim, ali displastičnim kukovima te je zabilježeno da tijekom rasta dolazi do spontanog poboljšanja bez primjene kirurške intervencije. (11)



Slika 4. A) Shematski prikaz ultrazvučnog pregleda kukova prema Grafu s prikazom tri linije i označenim kutovima alfa i beta. B) Ultrazvučna slika zgloba kuka, naznačene tri linije prema Grafu i označeni kutovi. Preuzeto i modificirano sa: <http://www.ultrasoundpaedia.com/uploads/53003/ufiles/paediatric-hips/normal/hip-graf.jpg>

Tablica 2. Tipovi kukova na temelju ultrazvučne metode prema Grafu (12)

TIP	OPIS	PODTIP	
I	Normalan kuk, $\alpha \geq 60^\circ$, $\beta < 77^\circ$	Ia: $\beta \leq 55^\circ$ Ib: $\beta > 55^\circ$	
II	Kuk s plitkom čašicom, displastičan kuk	Ila: $\alpha 50 - 59^\circ$, $\beta > 55^\circ$ (starost ≤ 3 mjeseca), fiziološki nezreli kuk Ilb: $\alpha 50 - 59^\circ$, $\beta > 55^\circ$ (starost ≥ 3 mjeseca) Ilc: $\alpha 43 - 49^\circ$, $\beta < 77^\circ$	Ila-: $\alpha 55 - 59^\circ$ (sa 6 tjedna starosti) Ila+: $\alpha 50 - 54^\circ$ (sa 6 tjedana starosti) Ilc stabilan pod opterećenjem: $\beta < 77^\circ$ Ilc nestabilan pod opterećenjem: $\beta > 77^\circ$
D	Displastičan kuk prema decentriranju, $\alpha 43 - 49^\circ$, $\beta 77^\circ$		
III	Poluiščašenje – sublukacija, $\alpha < 43$	IIIa: hipoehogena hrskavica krova acetabuluma IIIb: hiperehogena hrskavica krova acetabuluma	
IV	Iščašeni kuk – luksacija, $\alpha < 43$		

Također važno je napomenuti kada govorimo o novorođenačkom probiru kako postoje dva pristupa: selektivni i neselektivni. Selektivni pristup označava primjenu ultrazvučne metode samo kod novorođenčadi s pozitivnom obiteljskom anamnezom i prepoznatim čimbenicima rizika. Neselektivni pristup druge strane podrazumijeva primjenu ultrazvučne metode za svu novorođenčad te se primjenjuje u Hrvatskoj.(6,9,13)

Rendgenska dijagnostika je metoda izbora za praćenje i otkrivanje RPK tek nakon prve godine života. Rendgenska dijagnostika ima ograničene mogućnosti do pojave jezgre osifikacije tek nakon pojave jezgre osifikacije povećava se točnost interpretacije rendgenskih snimaka. Najčešće se koristi antero – posteriorna rendgenska snimka zdjelice i kuka na kojoj se određuju: (1) Hilgenreinerov pravac koji prolazi horizontalno kroz triradijatnu hrskavicu tangencijalno na rubove ilijačnih kostiju, (2) Ombrédann –

Perkinsonov pravac koji prolazi okomito na Hilgenreinerov pravac i sječe lateralni rub koštanog dijela acetabuluma. Ova dva pravca zatvaraju kvadrantne. Prema Ombrédannu se jezgra femura normalno nalazi u donjem medijalnom kvadrantu. Tönnis na temelju položaja jezgre osifikacije glave femura razlikuje 4 stupnja: (1) jezgra osifikacije u donjem medijalnom kvadrantu, (2) jezgra osifikacije u donjem lateralnom kvadrantu (subluksacija), (3) jezgra osifikacije na granici donjeg i gornjeg lateralnog kvadranta, (4) jezgra osifikacije u gornjem lateralnom kvadrantu (luksacija).⁽³⁾

U Hrvatskoj se od 1985. godine provodi neselektivni ultrazvučni novorođenački probir kukova metodom po Grafu.⁽⁶⁾ Unatoč ultrazvučnom probiru dio bolesnika ostaje neprepoznat, a dio prepoznatih bolesnika bude neuspješno liječen te se posljedično kod obje skupine može razviti sekundarna koksartroza u mlađoj životnoj dobi. ⁽⁷⁾

2. RAZVOJNI POREMEĆAJ KUKA U ODRASLOJ DOBI

Razvojni poremećaj kuka u odrasloj dobi (RPKOD) je pojam koji obuhvaća niz anatomskih i morfoloških promjena femura i acetabuluma od blage subluksacije femura i blago izraženih promjena acetabuluma do potpune luksacije femura, nerazvijenosti acetabuluma i prisutnosti neoacetabuluma. U literaturi se često RPKOD naziva razvojnog ili kongenitalnom displazijom ili samo displazijom jer još uvijek ne postoji konsenzus oko terminologije.(14) Prema Hartofilakidisu displazija kuka je samo jedan od oblika RPKOD stoga u ovom radu umjesto uvriježenog pojma displazija se koristi pojam razvojni poremećaj kuka u odrasloj dobi.

RPKOD češće se javlja u žena (75,5%), češće je unilateralan (63,4%), a ako je unilateralan učestalije se javlja na lijevom kuku (64%). Raspodjela prema spolu se ne razlikuje značajno među etničkim skupinama, no bilateralnost se značajno razlikuje od 16,7% među indijskom i indonezijskom populacijom do 69% u populaciji bijelaca na području sjeverne Amerike.(15) RPKOD najčešći je uzrok sekundarne koksartroze.(7) Sekundarna koksartroza uslijed RPKOD se u odnosu na opću populaciju u pravilu javlja u nešto ranijoj životnoj dobi, u prosjeku oko 53 godine života. (7) RPKOD je glavna indikacija za ugradnju 9% primarnih ugradnji totalnih endoproteza (TEP) i čak 29% ugradnji TEP u bolesnika mlađih od 60 godina.(11) Perzistirajuća displazija i nestabilnost u dječjoj dobi povećavaju vjerojatnost ugradnje TEP. Temeljem podataka norveškog medicinskog registra rođenih, zajedno s podacima registra za artroplastiku zaključeno je kako djeca rođena s nestabilnošću kuka imaju 2,6 puta veći rizik da će tijekom života biti podvrgnuta ugradnji TEP u odnosu na djecu rođenu s normalnim kukovima. Također je zabilježeno kako je od 442 bolesnika podvrgnutih ugradnji TEP njih 95 je imalo degenerativnu bolest kuka zbog rezidualnog RPKOD iako je samo njih 8 imalo dokazanu novorođenačku nestabilnost kuka. Ovaj rezultat potvrđuje kako značajan broj RPK ne pokazuje kliničke znakove tijekom djetinjstva nego se simptomi razvijaju tek u odrasloj dobi.(15)

2.1 Anatomske karakteristike RPKOD

Anatomija zgloba kuka u RPKOD se značajno razlikuje od anatomije zdravog kuka. Težina kliničke slike RPKOD ovisi o opsegu anatomske promjene, no bez obzira na težinu RPKOD neke anatomske osobitosti možemo naći u svim oblicima RPKOD. Pritom je važno naglasiti kako su anatomske promjene acetabuluma i femura često udružene budući da razvoj konačnog oblika acetabuluma ovisi o interakciji s glavom femura.(16) Displastični acetabulum u većini slučajeva ima volumen za 18 – 19% manji nego u zdravom kuku. Zbog smanjenog volumena acetabuluma, dolazi do kompenzatorne relativne hipertrofije labruma čime se pokušava nadoknaditi smanjenje koštane mase.(17)

Svaki stupanj RPKOD ima svoje anatomske karakteristike: (1) Displaziju kuka karakteriziraju samo promjene acetabuluma.(18) Acetabulum je prekriven osteofitima što ga čini plićim, a također je prisutan deficit koštane mase superiornog dijela acetabuluma. Proksimalni dio femura ima očuvanu anatomiju i glava femura se nalazi unutar acetabuluma.(14) (2) U niskoj dislokaciji glava femura je uzglobljena s neoacetabulumom.(14) Neoacetabulum djelomično prekriva pravi acetabulum koji ima anteriorni segmentalni defekt koštane mase superiornog dijela i povećanu anteverziju. U isto vrijeme na femuru se nalazi skraćeni vrat te izdužena glava. (14,19,20) (3) Visoku dislokaciju karakterizira migracija glave femura superiorno i posteriorno u odnosu na pravi acetabulum. Pravi acetabulum je nerazvijen te ima izrazito povećanu anteverziju i segmentalni defekt cjelokupnog ruba. Zbog pomaka femura prema proksimalno produljen je i hipertrofiran *ligamentum capitis femoris* koji zajedno s mekim tkivom prekriva pravi acetabulum. Femur u visokoj dislokaciji ima izrazito skraćen vrat, a glava femura je produljena i eliptičnog oblika. Trajna dislokacija glave femura dovodi do skraćanja mišića fleksora, ekstenzora i abduktora.(14,18,19)

Sve navedene promjene uzrokuju smanjenje kontaktne zglobne površine između femura i acetabuluma što dovodi do povećanog opterećenja zglobnih ploha.(17) Pravilno opterećenje je nužno za uredan razvoj kuka, no kako je kod RPKOD abnormalno opterećen rub acetabuluma tijekom razvoja zgloba rast hrskavice je produljen, a

enhondralna osifikacija smanjenja što, ukoliko se na vrijeme ne izliječi može dovesti do zadebljanja hrskavice i smanjenja koštane mase zdjelice.(21) Nekongruentnost zglobnih tijela i promjene fiziološkog opterećenja zgloba uzrokuju skraćenje ekstremiteta koje je značajnije izraženo u slučaju unilateralne RPKOD, zatim poremećaja hoda, smanjenog opsega pokreta, razvoja ipsilateralnog genu valgum i ranijeg razvoja sekundarne koksartroze.(7,9,17,22)

2.2 Klinička slika i fizikalni pregled bolesnika

RPKOD važno je što ranije dijagnosticirati jer je uspješnost liječenja to veća što je bolest ranije otkrivena.(9) Dijagnoza se postavlja uzimanjem anamneze, fizikalnim pregledom te uporabom slikovnih metoda kao što je rendgen, kompjuterizirana tomografija i magnetska rezonanca.

Prije samog fizikalnog pregleda potrebno je uzeti detaljnu anamnezu. Važno je bolesnika pitati o postojanju RPKOD u obitelji, pogledati (ako je dostupan) nalaz ultrazvučnog pregleda kukova iz novorođenačke dobi, svakako treba pitati je li bolesnik bio ikada podvrgnut operativnim zahvatima na kukovima. Jedan od učestalijih simptoma je bol u lateralnom dijelu zahvaćenog kuka koja se pojačava u naporu. Često se javlja bol u preponama za vrijeme sjedenja ili ostalih pokreta koji zahtijevaju fleksiju u zglobu kuka. Stoga je potrebno postaviti detaljna pitanja o jačini boli, provocirajućim čimbenicima i lokalizaciji boli. RPKOD s prisutnim neoacetabulumom karakterizira ranije javljanje boli, u prosjeku oko 30-te godine života, za razliku od RPKOD bez razvijenog neoacetabuluma gdje se bol u pravilu javlja između 40-te i 45-te godine života.(18,23)

Fizikalni pregled bolesnika obično se započinje analizom hoda. Naime, zbog razlike u duljini ekstremiteta kod unilateralnog RPKOD javlja se šepanje, no osim duljine ekstremiteta šepanju pridonosi i bol. Brzina i duljina hodne pruge su smanjene. U fazi oslonca na zahvaćenu stranu zdjelica se spušta na suprotnu stranu uz ograničenje rotacije i ekstenzije kuka. Pad zdjelice na neopterećenu nogu naziva se Trendelenburgov znak koji je u RPKOD često pozitivan, dok se naginjanje trupa na zahvaćenu stranu

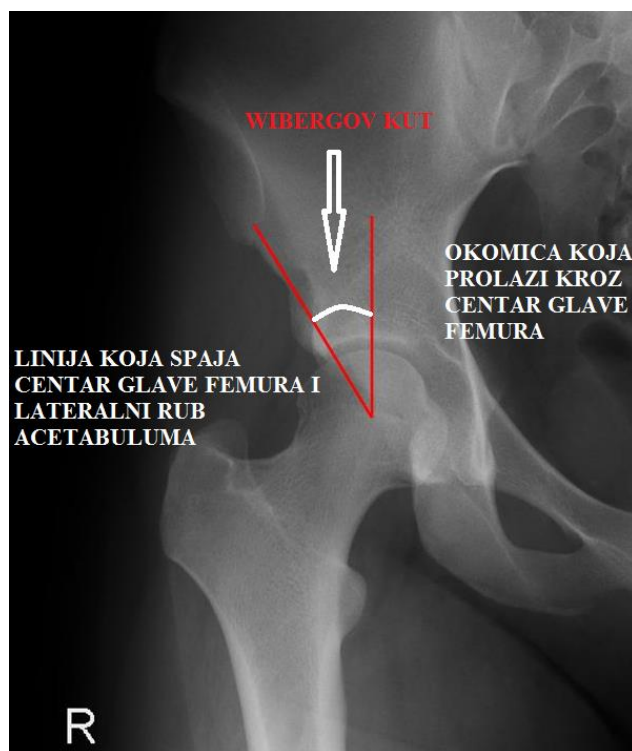
naziva Duchenov znak. Dok bolesnik stoji izvodi se Trendelenburgov test na način da zatražimo od bolesnika da stane na jednu nogu, a gledamo pomak zdjelice u sagitalnoj ravnini, ako zdjelica značajno padne na stranu podignute noge test je pozitivan, a označava slabost abduktorne muskulature kuka noge na kojoj bolesnik stoji. Nakon provođenja navedenih testova, bolesnika postavimo u ležeći položaj te mjerimo duljinu obje noge. Postoje dvije duljine donjih ekstremiteta koje se određuju: anatomska duljina i klinička duljina. Anatomska duljina čini udaljenost između velikog trohantera i lateralnog maleola, a kliničku udaljenost od *spinae iliacae anterior superior* do medijalnog maleola. Pri svakom pregledu potrebno je izvršiti palpaciju kuka. Prilikom izvođenja palpacije bolesnika treba upitati gdje ga najviše boli kako bi došli do podatka je li riječ o mišićnoj ili koštanoj boli, a tijekom palpacije potrebno je obratiti pozornosti na trofiku mišića pogotovo abduktora koja u slučaju RPKOD može biti smanjena. Pomoću Galeazzijeva testa možemo utvrditi postoji li iščašenje kuka. Test se izvodi dok bolesnik leži na leđima s koljenima i kukovima u fleksiji od 90°, u tom položaju promatramo postoji li razlika u visini koljena. U slučaju da koljena nisu jednake visine test je pozitivan, naime zbog iščašenja kuka i pomaka femura prema proksimalno femur se prividno čini kraćim zbog toga je zahvaćena strana ona na kojoj je koljeno niže visine. Prilikom kliničkog pregleda važno je odrediti opseg pokreta. Opseg pokreta zgloba u većini slučajeva je očuvan, osim kod teških oblika subluksacija ili pojave sekundarne koksartroze. Za određivanje stupnja anteverzije femura koristi se Craigov test. Tijekom testa bolesnik leži na trbuhu, izvrši se pasivna fleksija u zglobu koljena, a zatim ispitivač pomiče tibiju prema lateralno i palpira područje velikog trohantera sve dok se on ne nađe u najlateralnijoj poziciji, tada se uz pomoć goniometra odredi kut kojeg čine tibija i femur. Dobivena vrijednost određuje anteverziju femura, a normalna raspon vrijednosti kuta iznosi od 8 do 15°. Bolesnici također mogu osjećati bol u lumbalnom dijelu kralježnice i ipsilateralnom koljenu. U slučaju unilateralnog RPKOD prisutna je torakolumbalna skolioza, a kod bilateralnog RPKOD pojačana je lumbalna lordoza. (19,24–30)

Klinička slika blagog i srednjeg RPKOD ponekad je vrlo slična kliničkoj slici femoroacetabularnog sraza (eng. *femoroacetabular impingement*, FAI). Kako bi mogli razlikovati RPKOD i FAI od velike koristi je Fitzgeraldov test za rupturu labruma. Za vrijeme izvođenja testa bolesnik leži na leđima, a ispitivač pasivno postavi bolesnikovu

nogu položaju fleksije, abdukcije i vanjske rotacije u kuku te zatim izvođenjem cirkumdukcije u terminalnom položaju kretnji postavlja nogu u položaj ekstenzije, adukcije i unutarnje rotacije, ako se tijekom promjene položaja začuje „škljocaj“ ili bolesnik ukaže na pojavu boli test je pozitivan i ukazuje na moguću anteriornu rupturu labruma. Na posteriornu rupturu labruma upućuje pojava boli ili „škljocaja“ tijekom izvođenja cirkumdukcije iz početnog položaja kuka u fleksiji, adukciji i unutarnjoj rotaciji u položaj ekstenzije, abdukcije i vanjske rotacije. Za patologiju labruma primjenjuje se i test fleksije, adukcije i unutarnje rotacije (eng. *flexion-adduction-internal rotation test*, FADIR test) tijekom izvođenja testa bolesnik leži na leđima, a ispitivač postavlja bolesnikovu nogu u položaj fleksije i adukcije u kuku te ju zatim pomiče u unutarnju rotaciju. Ako se tijekom promjene položaja javi bol test je pozitivan i ukazuje na patologiju labruma.(31) Oba navedena testa su kod RPKOD nenaglašena, a kod FAI dolazi do provokacije boli te pomoću njih možemo razlučiti o kojoj vrsti patologije kuka je riječ.

2.3 Slikovne metode

Rendgenske snimke zdjelice i femura od velike su važnosti u dijagnostici displazije kuka i na njima se temelje klasifikacije. U svakodnevnoj kliničkoj praksi najčešće se snimaju antero-posteriorna i Lowenstein projekcija, no moguće je također učiniti i različite specifične projekcije zgloba kuka. Na rendgenskim snimkama zgloba kuka moguće je učiniti mjerenje nekoliko parametara koji nam ukazuju na postojanje RPKOD. Naime, Wiberg je 1939. godine opisao kut između okomice koja prolazi kroz centar glave femura i linije koja spaja centar glave femura i gornji lateralni rub acetabuluma (Slika 5.).(32) Wibergov kut (lateral center-edge, CE kut) veći od 25° je normalan, kut između 20 i 24° smatra se graničnim, a kut manji od 20° patološkim i upućuje na displaziju.(24) Patološki je kut ujedno povezan i s ranijim razvojem sekundarne koksartroze.(32)



Slika 5. Prikaz Wibergovog kuta. Preuzeto i modificirano sa:

<http://www.orthopaedicsone.com/display/Main/Femoroacetabular+impingement>

Ventralni centralno – rubni kut (Lequesneov kut) određuje se slično kao i Wibergov kut, no za razliku od Wibergova kuta koji se određuje na antero-posteriornim snimkama ventralni centralno - rubni kut određuje se na temelju rendgenskih snimki snimljenih u tzv. lažnom profilu odnosno u stojećem položaju gdje zahvaćeni kuk priliježe na ravni detektor (receptor slike), a čitava zdjelica je rotirana pod kutom od 65° u odnosu na receptor slike. Ventralni centralno – rubni kut govori o natkrivenosti glave femura acetabulumom. Kut tvori vertikalna linija koja prolazi središtem glave femura i linija koja polazi od središta glave femura do anteriorne točke sklerotičnog dijela acetabuluma. Normalan raspon vrijednosti iznosi od 20 do 25°. Kut manji od 20° govori u prilog anteriornoj deficijenciji prekrivenosti glave femura acetabulumom.(24,33)

Na rendgenskim slikama određuje se i veličina kolodijafizarnog kuta odnosno kuta koji tvore linija uzdužne osti vrata femura i linija uzdužne osi dijafize femura. Kolodijafizarni kut smanjuje se s godinama tako da u prvoj godini života prosječno iznosi oko 148°, a u

odrasloj životnoj dobi normalna raspon vrijednosti je od 120° do 136°. Kolodijafizarni kut veći od 136° naziva se *coxa valga*, a kut manji od 120° naziva se *coxa vara*.(8)

Acetabularna inklinacija može se na temelju Tönnisova kuta podijeliti u tri skupine: normalna, povećana, smanjena.(33) Tönnisov kut je kut nosivog dijela acetabuluma koji se određuje na temelju tri linije: (1) linija koja spaja lijevu i desnu liniju suze, (2) linija paralelna s linijom 1 koja prolazi inferiornim dijelom sklerotičnog dijela acetabuluma, (3) tangencijalna linija na liniju 2 koja spaja medijalni i lateralni rub acetabuluma. Normalno taj kut iznosi od 0 do 10°. Ako je manji od 0° znači da je inklinacija smanjena što povećava rizik femoroacetabularnog sindroma sraza, a kut veći od 10° znači da je inklinacija povećana što govori u prilog postojanju strukturalne nestabilnosti zgloba kuka.(33,34)

Težina koksartroze radiološki se može stupnjevati prema Tönnisu u pet kategorija: (1) Tönnis 0 označava normalan kuk bez znakova koksartroze, (2) Tönnis 1 označava prisutnost subhondralne skleroze s minimalnom promjenom veličine zglobne pukotine i minimalnim razvojem osteofita, (3) Tönnis 2 označava razvoj subhondralne ciste i srednje jako suženje zglobne pukotine, (4) Tönnis 3 označava izrazito, ali lokalizirano suženje zglobne pukotine, (5) Tönnis 4 označava koksartrozu čitavog zgloba s teškim oštećenjem zglobne hrskavice.(35)

Prilikom preoperativne obrade važno je odrediti idealan centar rotacije. Određivanje centra rotacije moguće je učiniti na više načina, no najrasprostranjenija je metoda prema Ranawatu. Najprije se konstruira jednakokrčan trokut tako da se 5 mm lateralno od sjecišta ilioishijalne linije i Shenton-Menardove linije odredi točka A. Zatim se izračuna visina zdjelice pomoću dvije paralelne linije. Prva linija spaja izbočine sjedne kosti s lijeve i desne strane, a druga linija spaja oba grebena ilijačne kosti. Udaljenost između ovih linija je visina zdjelice. Duljina medijalne stranice trokuta jednaka je petini visine zdjelice, a kaudalna točka te stranice je točka A. Na gornjoj točki medijalne stranice trokuta povuče se okomica koja također iznosi petinu visine zdjelice te se tako konstruira jednakokrčan trokut. Pritom točka na polovici hipotenuze tog trokuta predstavlja mjesto idealnog centra rotacije.(26)

Kompjuterizirana tomografija (CT) omogućuje trodimenzionalni prikaz koštanih struktura zgloba kuka, pa se njome jasno prikazuju deficijencije anteriorne i posteriorne kolumne,

veličine zglobnog prostora, debljine anteriornog i posteriornog zida, a ova pretraga nam ujedno daje i mogućnost preoperativne procjene visine idealnog acetabularnog krova. Trodimenzionalni CT (3D – CT) prikaz od velike je koristi pri procjeni stupnja anteverzije. Potrebno je precizno odrediti anteverziju femura jer ako se ona ne prepozna i tijekom zahvata ne ispravi moguće je razvoj nestabilnosti zgloba kuka i hoda s unutarnjom rotacijom noge kojeg pacijenti teško toleriraju. Zbog svega navedenog CT je od velike koristi te ga se preporučuje učiniti prije provođenja operativnih zahvata kod najkompleksnijih RPKOD u kojih planiramo ugraditi TEP.(7,20)

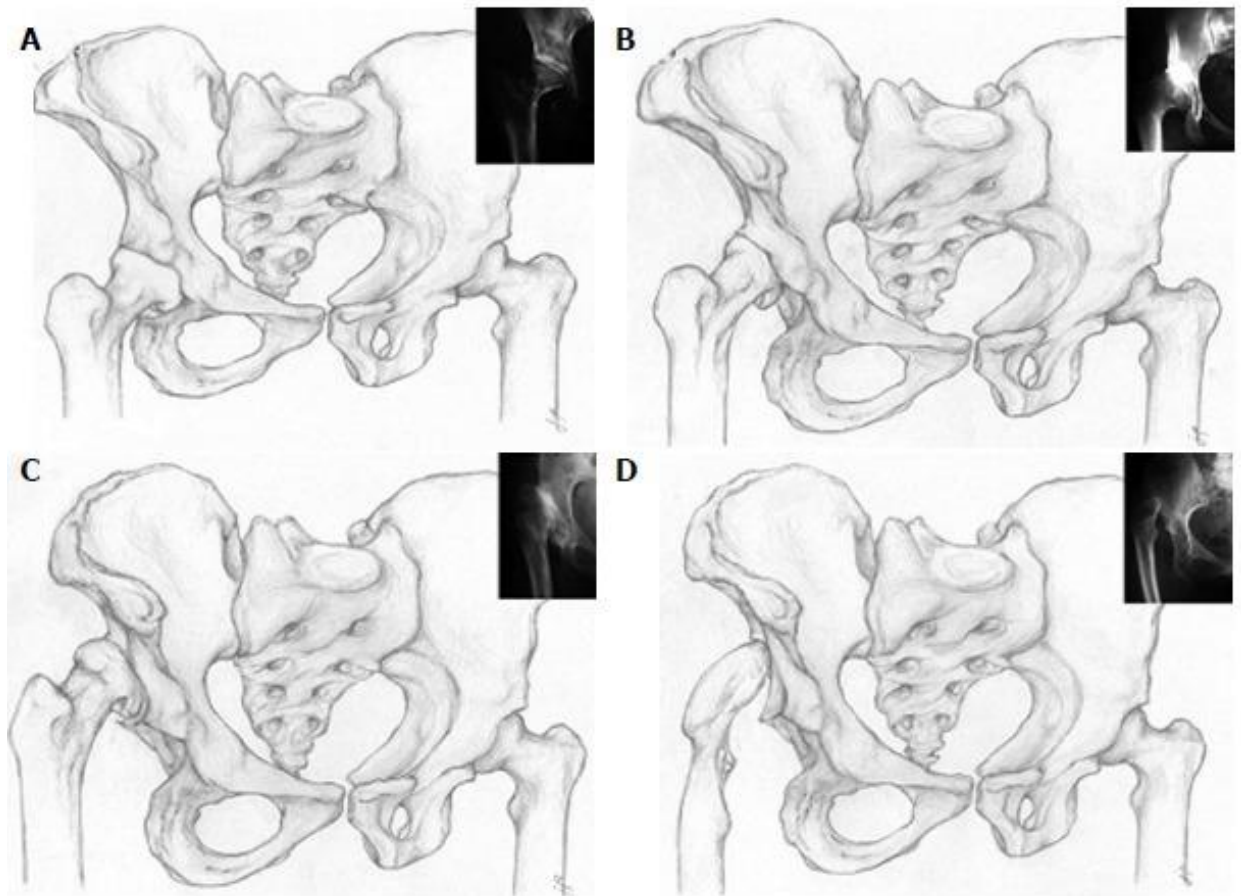
3. KLASIFIKACIJA RPKOD

Postoji nekoliko različitih klasifikacija RPKOD, a većina ih se temelji na rendgenskim snimkama zdjelice i kuka. Svaku RPKOD potrebno je klasificirati kako bi se moglo provesti preoperativno planiranje, odabrati prikladan operacijski pristup na kuk te predvidjeti ishod operacije.(7)

Najčešće korištena klasifikacija je klasifikacija prema Croweu koja RPKOD dijeli u četiri stupnja. (Tablica 3., Slika 6.). Navedena klasifikacija se temelji na anteroposteriornim rendgenskim snimkama zdjelice i femura uzimajući u obzir tri anatomska područja: visina zdjelice, medijalni spoj glave i vrata femura i donji rub acetabuluma.(36)

Tablica 3. Klasifikacija RPKOD prema Croweu. Modificirano prema: *Ugradnja endoproteze modificiranim izravnim lateralnim pristupom u bolesnika s izrazitom displazijom kuka (disertacija), Goran Bićanić, Sveučilište u Zagrebu, Medicinski fakultet, 2009.*

Stupanj displazije	Opis
I	Subluksacija glave femura <50% okomitog promjera glave femura ili <10% visine zdjelice
II	Subluksacija glave femura 50 – 75% okomitog promjera glave femura ili 10 -15% visine zdjelice
III	Sublukasacija glave femura 75 – 100% ili 15-20% visine zdjelice
IV	Potpuna luksacija glave femura >100% okomitog promjera glave femura ili više od 20% visine zdjelice



Slika 6. Klasifikacija prema Croweu. Lijevi kuk je normalan, a s desne strane prikazani su različiti stupnjevi RPKOD. A: Crowe I - subluksacija glave femura <50% okomitog promjera glave femura; B: Crowe II - subluksacija glave femura 50 – 75% okomitog promjera glave femura; C: Crowe III - subluksacija glave femura 75 – 100%; D: Crowe IV - potpuna luksacija glave femura >100% okomitog promjera glave femura. Preuzeto uz dopuštenje: *Bicanic, G., Barbaric, K., Bohacek, I., Aljinovic, A. & Delimar, D. Current concept in dysplastic hip arthroplasty: Techniques for acetabular and femoral reconstruction. World J. Orthop. 5, 412–424 (2014).*

Klasifikacija prema Hartofilakidisu (Tablica 4.) dijeli RPKOD u tri grupe s obzirom na odnos glave femura i acetabuluma. Na temelju ove klasifikacije kuk može biti displastičan ili dislociran. Kuk se smatra displastičnim kada se glava femura nalazi u pravom acetabulumu neovisno o stupnju subluksacije dok dislokacija označava položaj glave

femura izvan pravog acetabuluma odnosno u neoacetabulumu.(36) Displazija odgovora Crowe stupnju I i II, niska dislokacija odgovara Crowe stupnju III, a visoka dislokacija Crowe IV.(19)

Tablica 4. Klasifikacija RPKOD prema Hartofilakidisu.(36)

Tip	Opis
Displazija	Glava femura nalazi se unutar pravog acetabuluma.
Niska dislokacija	Glava femura unutar neoacetabuluma koji djelomično prekriva pravi acetabulum.
Visoka dislokacija	Glava femura dislocirana superiorno i posteriorno od pravog acetabuluma, neoacetabulum nije u doticaju sa pravim acetabulumom.

Klasifikacija prema Eftekharu (Tablica 5.) dijeli RPKOD u četiri tipa, od displazije do kompletne dislokacije glave femura.(37) Ova klasifikacija za razliku od klasifikacije prema Hartofilakidisu uzima u obzir osim odnosa glave femura i acetabuluma još i debljinu acetabuluma.

Tablica 5. Klasifikacija RPKOD kuka prema Eftekharu. (37)

Tip	Opis
A	Blaga elongacija displastičnog acetabuluma, glava femura blago izravnata i gljivastog oblika.
B	Umjerena dislokacija glave femura, pravi acetabulum slabo razvijen, ali normalne debljine, donji dio neoacetabuluma čini krov pravog acetabuluma.
C	Visoka dislokacija glave femura, pravi acetabulum slabo razvijen, ali normalne debljine, donji dio neoacetabuluma čini krov pravog acetabuluma.
D	Glava femura nikad nije bila u kontaktu s ilijačnom kosti, ne postoji neoacetabulum, teško prepoznatljiv pravi acetabulum.

Kerboulova klasifikacija (Tablica 6.) definira tri tipa RPKOD koja se razlikuju ovisno o položaju femura u odnosu na acetabulum. Ova klasifikacija ne uzima u obzir postojanje pravog acetabuluma i neoacetabuluma.(37)

Tablica 6. Klasifikacija RPKOD prema Kerboulu.(37)

Tip	Opis
A	Anteriorna dislokacija, glava femura anteriorno od pravog acetabuluma.
B	Umjerena dislokacija, glava femura na jednakoj anteroposteriornj razini kao i pravi acetabulum.
C	Posteriorna dislokacija, glava femura dislocirana posteriorno od pravog acetabuluma.

Kao što je opisano u prethodnom poglavlju za procjenu težine RPKOD od velike je koristi i kompjuterizirana tomografija (CT) koja za razliku od rendgenskih snimki pruža mogućnost trodimenzionalnog prikaza zdjelice i femura te omogućava prikaz preostale koštane mase acetabuluma, odnos acetabuluma i femura te prikazuje oblik deformacije proksimalnog femura. Iako je klasifikacija prema Croweu temeljena na dvodimenzionalnom prikazu danas je ona najčešće upotrebljavana klasifikacija zbog potrebne dodatne edukacije i relativne kompliciranosti klasifikacije prema Hartofilakidisu.(7)

4. NEOPERACIJSKO LIJEČENJE RPKOD

Cilj neoperacijskog liječenja RPKOD je ublažiti simptome, za neko vrijeme odgoditi operacijski zahvat i unaprijed omogućiti brži, lakši i bolji poslijeoperacijski oporavak nakon ugradnje TEP kuka. Pristup svakom bolesniku mora biti individualan, ali gotovo je svim bolesnicima potrebna edukacija i savjeti za samopomoć. U početnom nekomplikiranom stadiju koksartroze dovoljno je provođenje medicinskih vježbi, a ponekad su potrebne biomehaničke modifikacije poput uložaka za obuću te analgetici poput nesteroidnih antiinflamatornih lijekova (NSAIL). U srednje teškom obliku koksartroze mogu se sustavno primijeniti NSAIL i inhibitori ciklooksigenaze 2 (COX – 2 inhibitori) koji se najčešće uzimaju per os ili slabi opiodi, zatim metode fizikalne terapije i eventualno intraartikularna primjena hijaluronske kiseline. U slučajevima izražene upale bolesnicima se mogu intraartikularno dati glukokortikoidi. Kako bi se rasteretio zahvaćen zglob mogu se koristiti pomagala za podupiranje.(38) U slučaju postojanja značajne razlike duljine ekstremiteta bolesnicima se mogu prepisati ortopedske cipele koje dovode do izjednačavanja duljine ekstremiteta, a samim time i do poboljšanja hoda te smanjenja boli.(39)

Edukacija i samopomoć su osnovne sastavnice liječenja bolesnika s koksartrozom. Edukacijom se pružaju osnovna znanja o bolesti, njezinim uzrocima, simptomima, mogućnosti liječenja, mjerama samopomoći i prognozi bolesti. Potrebno je savjetovati bolesnika o promjenama životnog stila s ciljem zaštite zglobova, a uz pomoć tehnika samopomoći naučiti bolesnika kako prepoznati i liječiti osnovne simptome bolesti. Potrebno je potaknuti bolesnike s povećanom tjelesnom masom na redukciju tjelesne mase, budući da upravo povećana tjelesna masa je značajan čimbenik rizika za razvoj koksartroze. Prvo, zbog povećane tjelesne mase je povećano mehaničko opterećenje na ionako oštećen zglob što dovodi do ubrzanih promjena strukturnih elemenata zgloba, problema u prehrani hrskavice i njezine ubrzane degeneracije. Jednako tako debljinu kao dio metaboličkog sindroma karakterizira povećano izlučivanje proupalnih citokina koji također uzrokuju oštećenje hrskavice. Potrebno je tjelesnu masu smanjiti za najmanje 10% jer tek pri tom smanjenju dolazi do smanjenja simptoma. Osim navedenog u bolesnika s koksartrozom provode se medicinske vježbe s ciljem smanjenja boli i

dugotrajne onesposobljenosti. Vježbe se mogu podijeliti na tri osnovne vrste: aerobne vježbe, vježbe jačanja i vježbe povećanja opsega kretnji. Uz navedene vježbe preporučuju se i vježbe istezanja te manipulacija zgloba. Cilj vježbi je smanjiti simptome i osnažiti miškulaturu kako bi se osigurao bolji poslijeoperacijski oporavak.(38)

Pomagala za hod (jedna ili dvije štake, hodalica) primjenjuju se kada je potrebno rasteretiti zglob. Pomagala mogu dovesti do smanjenja boli, a ujedno dovode i do smanjenja strukturne progresije artroze. Štap ili jednu podlaktičnu štaku bolesnik nosi u suprotnoj ruci od zahvaćenog kuka i na taj se način smanjuje biomehaničko opterećenje preko sistema poluga ravnoteže. Dvije štake ili hodalice se koriste kada je bolest bilateralna ili kada je potrebno veće rasterećenje.(38)

Lokalna primjena topline ili hladnoće učinkovita je kao adjuvantna terapija medicinskim vježbama. Topli oblozi su indicirani kod kronične boli i kontrakture zgloba dok su hladni oblozi indicirani u slučajevima postojanja akutne upale (jaka otekline, hipertermija zgloba). Dubinska termoterapija izvodi se primjenom terapijskog ultrazvuka ili kratkovalnom elektroterapijom. Transkutana električna živčana stimulacija (*engl.* transcutaneous electrical nerve stimulation, TENS) jedna je od najčešće primjenjivanih elektroanalgetskih metoda koja dovodi do smanjenja boli te je njezina uporaba u koksartrozi opravdana. (38)

Farmakološko liječenje također je od velike važnosti u liječenju koksartroze. Izbor farmakoterapije u prvom redu ovisi o stupnju izraženosti simptoma. Uporaba paracetamola u dnevnoj dozi do 3 mg kao monoterapije opravdana je u bolesnika u kojih se bol javlja povremeno i najčešće prilikom fizičkog opterećenja. NSAIL su u praksi najčešće prvi izbor farmakološkog liječenja. NSAIL u nižim dozama imaju analgetski učinak, a u višima protuupalni. Mogu se primijeniti u kombinaciji s paracetamolom, ali zbog mogućeg štetnog učinka na gastrointestinalni sustav doza paracetamola tada ne bi trebala biti viša od 2 mg na dan. Važno je napomenuti da primjenom neselektivnih NSAIL i koksiba iznad maksimalne doze se ne povećava učinkovitost, ali se značajno povećava njihova toksičnost stoga je potreban oprez. Toksični učinci NSAIL i koksiba očituju se na kardiovaskularnom i gastrointestinalnom sustavu, no koksiba za razliku od neselektivnih NSAR imaju niži rizik razvoja gastrointestinalnih nuspojava. Toksični učinak NSAIL na

kardiovaskularni sustav posebno je izražen kod selektivnih COX – 2 inhibitora osobito nakon dugotrajne primjene kada mogu dovesti do povećanog rizika nastanka infarkta miokarda, cerebrovaskularnog infarkta i drugih sličnih incidenata. Zbog navedenih nuspojava sustavna primjena NSAID se uglavnom provodi u najnižoj mogućoj učinkovitoj dozi. Ako upalna komponentna nije jako izražena započinje se s nižom dozom neselektivnog NSAID ili COX – 2 inhibitora, a zatim se po potrebi povisuje doza. U bolesnika s povišenim gastrointestinalnim rizikom neselektivni NSAID se mogu promijeniti zajedno s inhibitorima protonske pumpe, a moguće je i primijeniti selektivne COX – 2 inhibitore u kombinaciji s inhibitorima protonske pumpe iako je ta kombinacija upitna uzimajući u obzir učinkovitost i troškove takvog liječenja. Najniži kardiovaskularni rizik od neselektivnih NSAID i koksiba ima naproksen međutim dokazano je da utječe na antiagregacijski učinak acetilsalicilne kiseline stoga se kod bolesnika na trajnoj terapiji acetilsalicilnom kiselinom izbjegava kontinuirana primjena NSAID ili ako je neophodna preporučuje se uzimanje NSAID dva sata nakon acetilsalicilne kiseline. U bolesnika kod kojih se bol ne može odgovarajuće kontrolirati i bol je umjerenog do jakog intenziteta ili u bolesnika koji imaju kontraindikacije za primjenu NSAID opravdana je uporaba opioidnih analgetika. Glavni nedostatak opioida je to što nemaju protuupalni učinak, a i nuspojave poput mučnine, vrtoglavice i konstipacije su relativno česte. Slabi opiodi poput tramadola pokazali su dobar učinak u bolesnika s artrozom. Često se tramadol primjenjuje u kombinaciji s paracetamolom kako bi se postigao sinergistički učinak i smanjio rizik nuspojava. Primjena jakih opioida u liječenju boli uzrokovane artrozom još uvijek je upitna s obzirom na relativno mali učinak, ali veliki rizik od razvoja nuspojava. Primjena opioida u pravilu započinje s nižom dozom koja se postupno povećava. Intraartikularna primjena kortikosteroida indicirana je u bolesnika s umjerenom do jakim boli koji imaju zglobni izljev i druge znakove lokalne upale, najčešće se koristi metilprednizolon u jednokratnoj dozi od 40 mg, a prethodno je potrebno evakuirati izljev. Također u bolesnika koji nisu imali zadovoljavajući odgovor na primjenu paracetamola, NSAID, slabih opioida ili intraartikularno primijenjenih glukokortikoida može se pokušati intraartikularno primijeniti hijaluronska kiselina i njeni derivati za koju se u literaturi navodi da dovodi do smanjenja boli i poboljšanja funkcije, ali još uvijek nije utvrđena farmakološka i ekonomska isplativost takvog postupka.(38)

U bolesnika s uznapredovalom bolešću kod kojih se konzervativnim liječenjem ne može postići zadovoljavajuća kontrola simptoma i kod kojih je uslijed izraženih simptoma narušena kvaliteta života indicirano je operacijsko liječenje .(40)

5. OPERACIJSKO LIJEČENJE RPKOD

Operacijsko liječenje RPKOD kuka obuhvaća niz različitih operativnih zahvata, od poštenih operativnih tehnika poput acetabularne i femoralne osteotomije do ugradnje TEP kuka. Odabir operacijske tehnike ovisi o težini kliničke slike. Poštene operacije primjenjuju se kod blažih oblika RPKOD u kojima su oštećenja zglobne hrskavice minimalna dok se ugradnja TEP kuka izvodi kod težih stupnjeva RPKOD.(24)

5.1 Osteotomije zdjelice kod odraslih

Osteotomije zdjelice i artroplastika acetabuluma omogućuju povećanje natkrivenosti glave femura te na taj način sprječavaju nastanak sekundarne koksartroze ili ako se ona već razvila usporavaju njenu progresiju. Ovisno o promjeni volumena acetabuluma razlikujemo nekoliko vrsta operativnih zahvata: (1) kompletne osteotomije koje ne mijenjaju volumen acetabuluma, (2) inkompletne osteotomije i acetabuloplastike koje smanjuju volumen acetabuluma te (3) zahvate koji povećavaju volumen acetabuluma koštanim natkrovljavanjem kao što je primjerice osteotomija zdjelice prema Chiariju i apozicijska acetabuloplastika. Ovisno o operativnoj tehnici razlikujemo nekoliko načina pomoću kojih se postiže bolja natkrivenost glave femura: (1) preusmjeravanje cijelog acetabuluma pomoću potpunih osteotomija, (2) preusmjeravanje dijela acetabuluma inkompletnom osteotomijom, (3) apozicija nevaskulariziranih i vaskulariziranih koštanih presadaka iznad glave femura i (4) apozicija osteotomirane ilijačne kosti (osteotomija prema Chiariju).(26)

5.1.1 Redirekcijske osteotomije zdjelice

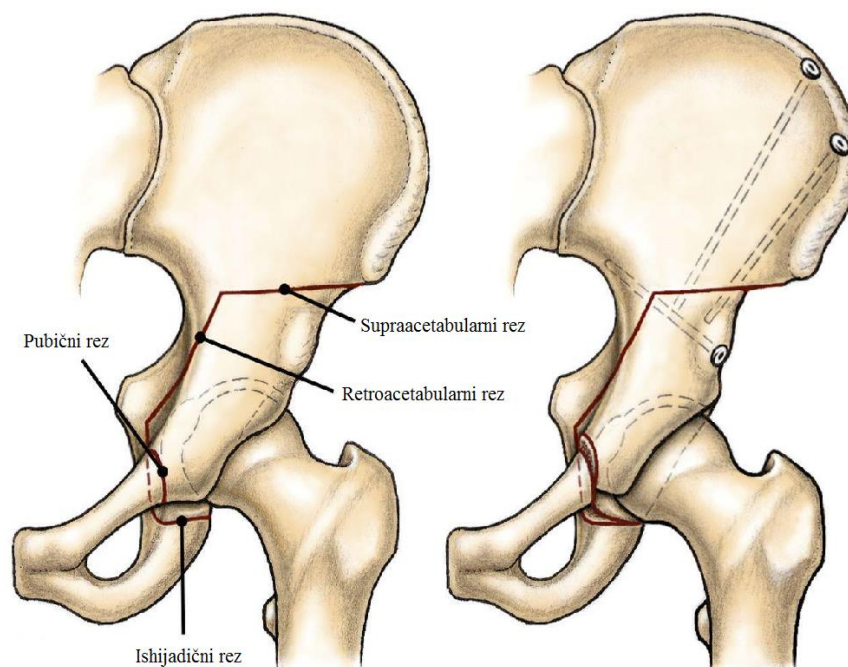
Redirekcijske osteotomije zdjelice su kompletne osteotomije zdjelice pomoću koji se poboljšava natkrivenost glave femura, a volumen acetabuluma se ne mijenja. Na temelju broja osteotomija, oblika osteotomija i udaljenosti osteotomija od acetabuluma dijele se na: (1) jednostruka osteotomija zdjelice po Salteru, (2) dvostruke osteotomije zdjelice, (3) trostruke osteotomije zdjelice, (4) periacetabularne poligonalne osteotomije i (5) periacetabularne sferične osteotomije zdjelice. (26)

Osteotomija zdjelice prema Salteru je jednostruka osteotomija ilijačne kosti. Tijekom zahvata acetabulum se preusmjerava anterolateralno i prema dolje i na taj način se postiže bolja anterolateralna natkrivenost glave femura. Iako se u literaturi navodi mogućnost primijene ove metode kod adolescenata i odraslih, kako je mjesto korekcije simfiza najbolji rezultati se postižu kod djece.(26)

Trostruka osteotomija zdjelice je zahvat u kojemu se zdjelica presijeca na 3 mjesta i acetabulum se preusmjerava na željenu poziciju, a to je najčešće anterolateralno kako je u tom dijelu u RPK uglavnom acetabulum insuficijentan. Postoji nekoliko modifikacija trostrukih osteotomija, a najčešće se primjenjuju osteotomija prema Steelu i Tönnisu. Iznad acetabuluma se postavlja koštani presadak koji se učvrsti Kirschnerovim žicama. Nedostatak ove metode kod žena je to što mijenja oblik porođajnog kanala i mogućnost preusmjeravanja acetabuluma je ograničena jer acetabularni fragment sadržava dio ili sve ligamente koji se nalaze između zdjelice i sakruma. Postoje radovi koji govore o primjeni trostruke osteotomije zdjelice kod odraslih pa tako van Stralen i sur. navode dugoročno dobre rezultate prvenstveno smanjenje boli nakon 25 godina praćenja bolesnika čija je prosječna životna dob prilikom zahvata bila 25 godina, međutim u radu navode kako trostruka osteotomija zdjelice ne smanjuje rizik razvoja sekundarne koksartroze te da usprkos zahvatu 32% bolesnika je bilo podvrgnuto ugradnji TEP kuka. (26,41)

Periacetabularna osteotomija (PAO) (Slika 7.) je poštedna operacija u kojoj je cilj poboljšati prekrivenost glave femura acetabulumom reorijentacijom acetabuluma i stabilizacijom zgloba. PAO je prvi put opisao Ganz 1988. godine.(42) Tijekom zahvata

acetabulum se odvoji od ostatka zdjelice i postavi na novu poziciju te se učvrsti vijcima tako da bolje prekriva lateralni i anteriorni dio femura. (17,43) Na taj način se smanjuje subluksacija i centar rotacije postavlja se medijalnije što doprinosi promijeni distribucije opterećenja s ruba acetabuluma na čitavu sada veću zglobnu površinu.(17) Vijci se mogu ukloniti nakon što kost zacijeli iako u većini slučajeva nije potrebno.(43) Čimbenici koji pozitivno utječu na ishod operacije su preoperativna fizička aktivnost, bolesnici mlađi od 30 godina bez znakova koksartroze.(17,44) Čimbenici koji mogu dovesti do neuspjeha operacije su životna dob iznad 25 godina, izrazito slaba kongruentnost zglobnih tijela i zglobni prostor manji od 2 mm.(17) Neki bolesnici usprkos PAO bivaju podvrgnuti ugradnji TEP kuka. Steppacher i suradnici su zabilježili na temelju 58 bolesnika (68 kukova) tijekom 20 godina praćenja da 60% ih nije trebalo ugradnju TEP kuka.(45)



Slika 7. Prikaz periacetabularne osteotomije. Preuzeto i modificirano sa:

<http://i0.wp.com/shrinerschildrens.org/wp-content/uploads/2016/02/Periacetabular-Osteotomy.jpg>

Osteotomija zdjelice prema Chiariju je također kompletna osteotomija zdjelice. Tijekom zahvata izvede se jednostruka osteotomija ilijačne kosti odmah iznad glave femura na

rubu acetabuluma. Pomoću nje se acetabulum medijalizira i femur se prekriva ilijačnom kosti i dijelom kapsule te je drugi naziv za ovaj zahvat interpozicijska artroplastika. Smjer izvođenja osteotomije je kos pod kutom od 15° od lateralno i kaudalno prema medijalno i kranijalno. Volumen acetabuluma u ovom zahvatu se povećava koštanom natkrivenosti femura. Indikacija za osteotomiju prema Chiariju je nemogućnost postizanja željenog rezultata drugim oblicima osteotomije. (26)

Sferična periacetabularna osteotomija je kompletna osteotomija zdjelice u kojoj se izvode polukuglaste rezne plohe oko acetabuluma i zatim se acetabulum preusmjerava u željenom smjeru. Danas se ovaj zahvat koristi samo u nekoliko radilišta u svijetu jer je tehnički vrlo zahtjevan i potrebno je posebno dlijeto s polukuglastim sječivom. (26)

5.2 Osteotomija femura

Osteotomija proksimalnog femura je kirurška tehnika koja se koristila u početku 20. stoljeća za liječenje displazije kuka i koksartroze. Cilj varizirajuće osteotomije femura je povećanje kongruentnosti zglobnih tijela i redistribucija opterećenja u zglobu i na taj način spriječiti pojavu koksartroze i smanjiti simptome. (46) Danas je indikacija za osteotomiju femura RPKOD u mlađih bolesnika sa slabo izraženim znakovima koksartroze. Prednost ovog zahvata je njegova jednostavnost izvođenja i niska stopa morbiditeta te se stoga može koristiti i u manjim centrima. Također je primijećeno da osteotomija femura značajno smanjuje bol i odgađa ugradnju TEP kuka. (47) Kako ne bi došlo do oštećenja medijalne cirkumfleksne arterije koja je dominantno opskrbljuje glavu femura preporučuje se koristiti lateralni pristup. (46)

5.3 Artroskopija kuka

RPKOD karakterizira narušena biomehanika i promijenjena anatomija stoga su česta unutarzglobna oštećenja koja mogu dovesti do pojave boli. Najčešće oštećene strukture unutar zgloba su: labrum, hrskavica glave femura, hrskavični pokrov acetabuluma i *lig.*

capitis femoris. (26) Među češće zahvata koji se izvode artroskopski ubraja se: acetabularna hondroplastika, ekscizija labruma, odstranjenje *lig. capitis femoris* i mikrofrakture.(26,48) Artroskopiju kuka u bolesnika s RPKOD treba izvoditi s oprezom jer u određenim slučajevima nakon artroskopije može doći do porasta opterećenja zgloba i ubrzanog razvoja koksartroze.(49) Kirsch i sur. u svom radu kao indikacije za artroskopski zahvat navode:

1. Radiološki nalaz RPKOD i femoracetabularnog sraza uz klinički pregled koji potvrđuje primarni sindrom sraza
2. *Cam* lezija koja posljedično dovodi do „prevelike“ glave femura u odnosu na acetabulum
3. Femoracetabularni sindrom sraza koji dovodi do nestabilnosti zgloba
4. Srednje teški RPKOD (Wibergov kut između 20 i 25°) bez promjena mekog tkiva
5. Artroskopija koja se izvodi zajedno s periacetabularnom osteotomijom (50)

Delimar i sur. kao kontraindikacije za artroskopiju kuka navode: sustavne bolesti, lokalne poremećaje mekog tkiva, otvorene rane te slabu kvalitetu kosti. Apsolutnu kontraindikaciju predstavlja ankiloza kuka dok prekomjerna tjelesna težina predstavlja relativnu kontraindikaciju jer kod takvih bolesnika su potrebni produljeni instrumenti.(26) Kirsch i sur. navode moguće kontraindikacije za artroskopiju kod bolesnika s RPKOD:

1. Lateralizacija femura više od 1 cm
2. Prekinuta Shentonova linija
3. Wibergov kut manji od 20° i ventralni CE kut manji od 20
4. Velika femoralna i acetabularna anteverzija
5. Izražena coxa valga
6. Kvadratni deformitet proksimalnog femura uzrokovan RPKOD
7. Tönnisov kut veći od 10 do 15°
8. Preveliko statičko opterećenje zgloba – pojava boli prilikom stajanja i hodanja (50)

Nakon zahvata se postavlja koksofemoralni aparat čija je uloga sprječavanje kretnji u operiranom kuku. Aparat se nosi tijekom prva tri tjedna nakon zahvata 24 sata. Bolesnici hodaju uz pomoć štaka, a stupanj opterećenja na operiranu nogu koji se smije izvršiti ovisi o vrsti zahvata koji je učinjen i intraartikularnom nalazu.(26)

5.4 Ugradnja totalne endoproteze kuka

Cilj kirurškog liječenja ugradnjom totalne endoproteze kuka je osigurati dugotrajnu funkcionalnost endoproteze i obnoviti anatomske i biomehaničke funkcije zgloba. Anatomske promjene RPKOD kao što su smanjena koštana masa medijalnog zida acetabuluma, promjena oblika glave femura i povećana anteverzija, mišićne kontrakture i posljedično skraćenje zahvaćenog ekstremiteta čine ugradnju TEP kuka tehnički zahtjevnom.(7)

5.4.1 Indikacije za ugradnju TEP kuka

Ugradnja TEP kuka kompliciran je postupak kod bolesnika s RPKOD s većom učestalošću komplikacija u odnosu na ugradnju TEP zbog primarne koksartroze. Zbog toga je važno odrediti koja skupina bolesnika treba biti podvrgnuta zahvatu. Danas među glavne indikacije se ubraja: bol, teška disfunkcija zgloba s teškim šepanjem te fiksirani fleksijski deformiteti kuka i koljena. Umjereno teško šepanje kao jedini simptom nije indikacija za zahvata posebno ne kod mlađih bolesnika koji su fizički aktivni. Životnu dob bolesnika treba posebno uzeti u obzir. Zlatni standard vezan uz odluku o trenutku zahvata glasi „ne prijevremeno, ali ne i prekasno“. Prema literaturi zahvat se u pravilu izvodi kod bolesnika između 35 i 45 godina ovisno o težini kliničke slike. Kod većine bolesnika moguće je odgoditi zahvat za nekoliko godina no treba uzeti u obzir moguće posljedice odlaganja zahvata.(19)

5.4.2 Rekonstrukcija acetabuluma

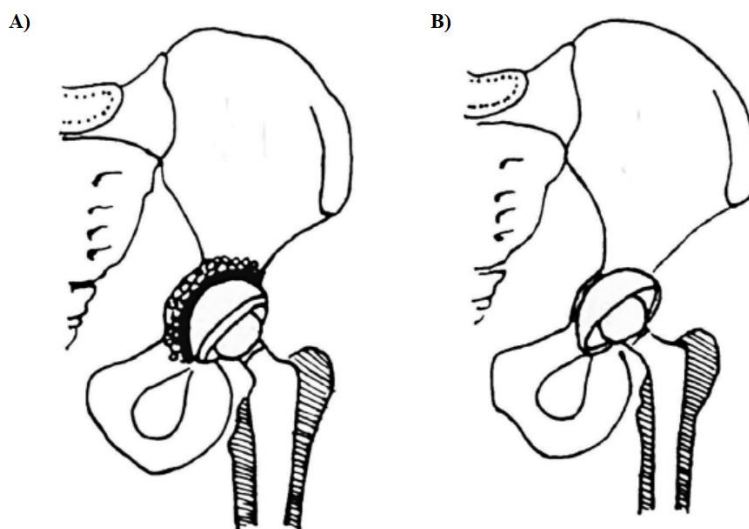
Rekonstrukcija acetabuluma predstavlja veliki izazov pri ugradnji TEP kuka. Poznato je da s porastom težine stupnja RPKOD morfološke promjene acetabuluma postaju izraženije. Acetabulum je nerazvijen i plići, medijalni koštani zid je tanji što otežava postizanje natkrivenosti acetabularne komponente endoproteze.(25) Acetabularna komponenta može se postaviti na mjestu pravog acetabuluma ili proksimalnije u odnosu na pravi acetabulum. Zbog promijenjene morfologije kuka i smanjenja koštane mase acetabularna komponenta može se postaviti dalje od idealnog centra rotacije odnosno proksimalnije kako bi se osigurala stabilnost TEP.(7) Postavljanje acetabularne komponente proksimalnije tehnički je jednostavniji postupak koji ne zahtijeva uporabu koštanog presatka.(24) Poznato je da svaki milimetar proksimalizacije povećava opterećenje na kuk za 0,1% stoga ovakav pristup dugoročno može dovesti do povećane potrošnje polietilena i posljedično potrebe za revizijskom operacijom.(7,24) Na temelju desetogodišnjeg praćenja 53 bescementne TEP primijećena je povećana potrošnja polietilena ako je acetabularna komponenta postavljena više od 25 mm lateralno od figure suze i značajno oslabljenje femoralne komponente ako je acetabularna komponentna postavljena više od 25 mm kranijalno od figure suze. Nedostatak ove tehnike je nemogućnost adekvatnog izjednačenja duljine ekstremiteta , visoki stupanj dislokacije i mogući sindrom sraza između malog trohantera i ishijadične kosti.(24)

Kako bi se povratili normalni biomehanički odnosi i povećala dugotrajnost TEP acetabularna komponenta se postavlja na anatomsku poziciju pravog acetabuluma.(51) Promijenjena anatomija i morfologija kuka otežava identifikaciju pravog acetabuluma.(24) Kod niskih dislokacija pravi acetabulum se nalazi ispod inferiornog ruba neoacetabuluma. Kako bi se prikazao pravi acetabulum potrebno je ukloniti osteofit koji prekriva njegov gornji rub.(19) Kod visokih dislokacija za identifikaciju pravog acetabuluma kao vodič koristi se zadebljana i elongirana zglobna kapsula i *ligamentum capitis femoris*.(19) Mjesto gdje se spaja pubična i ishijadična kost označava pravi acetabulum i ta točka se treba prikazati tijekom operacije.(24) Važno je odrediti i dubinu pravog acetabuluma, a to se postiže uklanjanjem mekog tkiva iz acetabuluma te eventualno intraoperativnim rendgenskim snimkama uz pomoć kojih se određuje dubina i visina acetabuluma.(24)

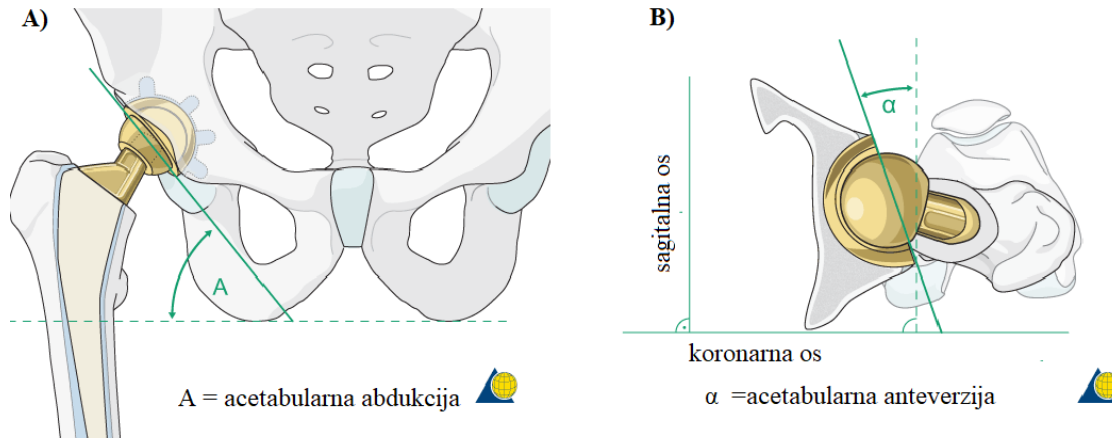
Smanjenje opterećenja postiže se medijalizacijom acetabularne komponente.(25) Postizanje optimalnog stupnja medijalizacije zahtjevan je proces, naime potrebno je izbjeći pretjerano freziranje kako ne bi došlo do velikog gubitka ionako smanjenje koštane mase što može dovesti do pomaka acetabularne komponente ili frakture medijalnog zida. Ako je prethodno točno određena visina acetabuluma stupanj medijalizacije može se odrediti nakon inicijalnog freziranja bušenje i mjerenjem male rupe u dnu acetabuluma, a zatim se nastavlja freziranje 3 do 4 mm od unutarnjeg korteksa. Hartofilakidis preporučuje postavljanje bescementne acetabularne komponente veličine 40 do 42 mm u slučaju kada koštani dio acetabuluma prekriva više od 80% implantata. Tako ostaje dovoljno koštane mase u medijalnom zidu u slučaju potrebe za revizijskom operacijom.(24)

U slučajevima kod kojih provođenje gore navedene metode nije moguće, izvodi se kotiloplastika (Slika 8.).(51) Kotiloplastika je operacijska tehnika u kojoj se postiže medijalizacija acetabularnog krova namjernim izazivanjem kominutivne frakture medijalnog zida acetabuluma čime se acetabularna komponenta TEP postavlja iza Kohlerove linije (ilijoshijadična linija) .(7,51) Mogu se koristiti koštani presatci za ispunjavanje acetabuluma, a može se izvesti i bez koštanih presadaka s postavljanjem bescementnih acetabularnih komponenti koje su obložene poroznim metalom.(7) Ako se koristi spongiozni koštani presadak, potrebno je prvo očistiti zglobovu šupljinu, a zatim se uz pomoć freze načini fraktura medijalnog zida acetabuluma, nakon čega se acetabulum ispuni velikom količinom spongioznog autolognog koštanog presatka.(7,51) Prilikom stvaranja frakture potreban je oprez kako ne bi došlo do perforacije unutarnjeg sloja periosta. Koštani presadak najčešće se načini od dijela glave i vrata femura i postavlja se između fragmenata medijalnog zida na periost. Pomoću polukuglastog nabijača ili drugog pomagala presadak i fragmentirani dijelovi acetabuluma se oblikuju i lagano potisnu prema medijalno.(19) Acetabularna komponenta se potom postavlja u položaju abdukcije od 40 do 45° i anteverzije od 10 do 15°(Slika 9.).(19) Ako se ne koristi koštani presadak, nakon čišćenja zgloba i freziranja utisne se acetabularna komponenta koja je obložena trabekularnim metalom, a tijekom utiskivanja se načini fraktura medijalnog zida.(7) Neovisno o kojoj metodi se radi, kako bi se izbjegla pretjerana medijalizacija prilikom postavljanja acetabularne komponente potrebna je uporaba odmjerenog pritiska.(19) Prednost kotiloplastike u odnosu na proksimalno postavljanje acetabularne komponente

je mogućnost vraćanja normalnih biomehaničkih odnosa, izjednačavanje duljine ekstremiteta, smanjenje mogućnosti dislokacije i sindroma sraza, adekvatna natkrivenost femura sprijeda i straga što sve zajedno pridonosi dugotrajnosti TEP.(7,51) Najveći nedostatak je težina kontrole veličine frakture medijalnog zida i moguće komplikacije same frakture medijalnog zida te dislokacija acetabularne komponente.(7)



Slika 8. Prikaz kotiloplastike. A) Kotiloplastika izvršena uz pomoć freze, stvorena frakutra ispunjenja spongioznim autolognim presatkom i cementirana acetabularna komponenta. B) Kotiloplastika bez postavljanja koštanog presadka i postavljena acetabularna komponenta obložena trabekularnim metalom. Preuzeto i modificirano uz dopuštenje: *Bicanic, G., Barbaric, K., Bohacek, I., Aljinovic, A. & Delimar, D. Current concept in dysplastic hip arthroplasty: Techniques for acetabular and femoral reconstruction. World J. Orthop. 5, 412–424 (2014).*



Slika 9. Prikaz postavljanja acetabularne komponente i način određivanja: A) acetabularne abdukcije, B) acetabularne anteverzije. Preuzeto i modificirano sa: https://www2.aofoundation.org/wps/portal/surgery?showPage=redfix&bone=Femur&segment=Proximal&classification=31-B3&treatment=&method=Arthroplasty&implantstype=&approach=&redfix_url=1284974569031&Language=en#stepUnit-8

5.4.3 Nadoknada koštane mase acetabuluma strukturalnim presatcima

Nadoknadu koštane mase acetabuluma moguće je postići postavljanjem koštanih presadaka.(24) Mogu se koristiti autologni ili homologni koštani presatci.(8) Autologni koštani presatci mogu biti vaskularizirani ili nevaskularizirani, od kojih se vaskularizirani autologni koštani presatci znatno bolje integriraju s ilijačnom kosti.(7) Pritom se za rekonstrukciju korva obično koristi vaskularizirani autologni presadak krila ilijačne kosti iako se u literaturi navode dobri rezultati rekonstrukcije acetabularnog krova s nevaskulariziranim fibularnim presatkom.(7) Koštana masa krova acetabuluma može se nadoknaditi i postavljanjem strukturalnog koštanog presatka. Prednost strukturalnog koštanog presatka je što osigurava dovoljnu količinu koštane mase u slučaju potrebe revizijske operacije.(24) Presadak se može napraviti primjerice od glave femura. Pritom je najprije potrebno odstraniti uz pomoć freze rezidualnu hrskavicu kako bi se prikazala

subhondralna kost, a zatim se presadak postavlja na superiorni rub acetabuluma gdje se učvrsti uz pomoć vijaka. Nakon što se postavi presadak frezanjem se obradi dok se ne postigne kongruentnost jednaka kontralateralnom acetabulumu. Zatim se postavlja acetabularna komponenta, a spoj presatka i pravog acetabuluma se dodatno može učvrstiti uz pomoć autolognog koštanog presatka od smrvljene spongiozne kosti.(24)

Osim koštanim presatcima smanjenje koštane mase acetabuluma se može nadoknaditi posebnim poroznim metalom koji oponaša strukturu kosti i omogućava bržu i bolji integraciju endoproteze. Trabekularni metal se koristi u obliku acetabularne komponente TEP ili umetaka od trabekularnog metala (*eng. augments*). Iako se ova metoda najčešće primjenjuje u revizijskim operacijama od velike je koristi kod ugradnje TEP kod RPKOD. Prednosti ugradnje poroznog metala su izbjegavanje uporabe koštanih presadaka, izbjegavanje uporabe individualiziranih implantata i mogućnost dobrog urastanja kosti usprkos maloj kontaktnoj površini. Najveći nedostatak ove metode je otežano uklanjanje acetabularne komponente u slučaju infekcije.(7)

5.4.4 Rekonstrukcija femura

Zahvati koji se vrše na femuru ovise o anatomskom deformitetu i specifičnosti građe femura. Stupanj RPKOD I i II prema Croweu u pravilu ne zahtijevaju skraćanje femura iako ponekad i u ovim stupnjevima anatomske promijene mogu biti takve da je potrebno skraćanje femura. S druge strane, stupnjevi RPKOD III i IV gotovo uvijek zahtijevaju skraćanje femura. Zahvate na femuru možemo podijeliti ovisno o segmentu kosti na kojemu se vrše. Sukladno tome, razlikujemo zahvate na proksimalnom dijelu, dijafizi i na distalnom dijelu femura.(7) Uzak intramedularni kanal, hipoplazija i značajna anteverzija femura te posteriorna pozicija velikog trohantera predstavljaju poteškoće pri ugradnji femoralne komponente TEP. Također, pacijenti su često prije same ugradnje TEP bili podvrgnuti raznim poštudnim operacijskim zahvatima, što ponekad dodatno otežava ugradnju TEP. Tijekom ugradnje TEP od velike važnosti je povratak funkcije abduktora kuka, naime karakteristično za RPKOD su slabije razvijeni abduktori čija su vlakna položena transverzalnije nego u normalnom kuku. Vraćanje glave femura u normalan

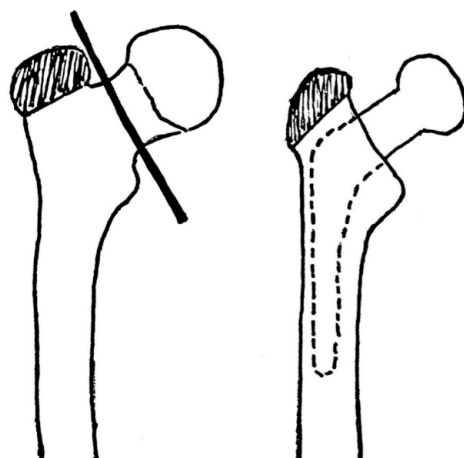
centar rotacije i ispravak prevelike anteverzije femura može omogućiti povratak normalne anatomije i funkcije abduktora.(20) Ovisno o stupnju promjena primjenjuju se različite femoralne komponente TEP, kod srednje izraženih oblika RPKOD koristi se konvencionalna femoralna komponenta, a za teške oblike RPKOD koristi se ravna i uska femoralna komponenta s ograničenom medijalnom zakrivljenošću budući da je u tim oblicima nakon osteotomije femura često insuficijentan preostali kalakar kosti.(24)

Tijekom rekonstrukcije femura centar rotacije se spušta pa je zato potrebno skratiti femur u određenim slučajevima kako bi se izbjegla pretjerana napetost neurovaskularnih struktura budući da produljenje ekstremiteta za više od 4 cm povećava rizik razvoja paralize ishijadičnog živca.(24)

5.4.4.1 Osteotomija velikog trohantera i transtrohanterni pristup

Jedan od najčešće izvođenih zahvata na femuru tijekom ugradnje TEP je osteotomija velikog trohantera (Slika 10.). Medularni kanal se obradi pomoću rašpe za ugradnju femoralne komponente.(19) Rašpa se koristi kako bi se prevenirala fraktura ili penetracija tankog korteksa uporabom snažnije automatske freze.(19) Nakon što se odvoji tetiva psoasa i malih vanjskih rotatora izvodi se probna repozicija femoralne komponente sa anteverzijom 10 do 15°.(19) Trohanterna osteotomija omogućuje izvrstan prikaz femura i acetabuluma. Prednost ovog zahvata je što mehanizam abduktora ostaje očuvan i lako se repozicionira na originalnu poziciju što rezultira stabilnim zglobovom bez rizika za dislokaciju. Lateralni transtrohanterni pristup predstavio je Charnely. Ova metoda omogućava olakšani pristup acetabulumu i femuru. Tijekom zahvata trohanter se postavlja lateralno kako bi se povećala snaga abduktora. Postoje četiri vrste postavljanja trohantera: (1) postavljanje trohantera na poziciju jednaku prethodnoj, (2) distalno postavljanje trohantera u odnosu na prethodnu poziciju, trohanter se postavi tako da je u kontaktu s distalnim dijelom originalne pozicije, (3) postavljanje trohantera na lateralni femoralni korteks u slučajevima kada je vrat femura reseciran na mjestu malog trohantera, (4) postavljanje trohantera proksimalno od originalne pozicije. Najbolja metoda je postavljanje trohantera distalno u odnosu na prethodnu poziciju, međutim to često nije moguće zbog skraćeni abduktora te malog i lošeg pozicioniranog trohantera.

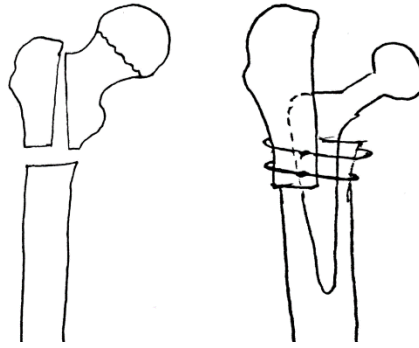
(51) Transtrohanterni pristup omogućava izvođenje skraćanja femura na metafizi. Tako je omogućen gotovo optimalan anatomski odnos u operiranom kuku. Usprkos navedenim prednostima čak 6% zahvata rezultira nesraštanjem velikog trohantera.(7) Ostale komplikacije su: puknuće i migracija žica te dislokacija femura.(51)



Slika 10. Prikaz trohanterne ostetomije

5.4.4.2 Skraćenje femura na proksimalnom dijelu

Paavilainen i suradnici su predstavili metodu skraćanja femura na njegovom proksimalnom dijelu (Slika 11.). Ovu metodu karakterizira postavljanje acetabularne komponente na anatomske pozicije, proksimalno skraćanje femura i distalni pomak velikog trohantera. Prednost ovog zahvata je što abduktori kuka ostaju intaktni. Veliki trohanter se odvoji od ostatka femura pomoću dvije osteotomije, od kojih je jedna vertikalna, a druga transverzalna u razini malog trohantera. Lateralni korteks proksimalnog femura se izrašpa tako da veliki trohanter zajedno s *m. gluteus medius* može bolje prileći i srasti. Veliki trohanter se potom fiksira uz pomoć žica i vijaka. (7,52)



Slika 11. Prikaz skraćanja femura na proksimalnom dijelu

5.4.4.3 Osteotomija na razini malog trohantera

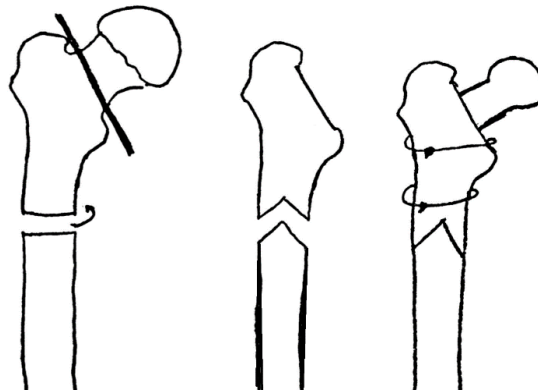
Osteotomija na razini malog trohantera predstavlja oblik progresivnog skraćanja femura. Ovaj način omogućava postavljanje acetabularne komponente na anatomske pozicije i postizanje anatomske centra rotacije. Najveća prednost ove metode je to što veliki trohanter ostaje intaktan što pa se time postižu bolji rezultati i smanjuje se mogućnost razvoja komplikacija.(7)

5.4.4.4 Subtrohanterna osteotomija

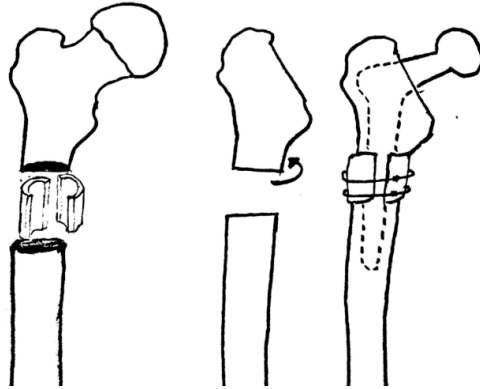
Postoji nekoliko vrsta subtrohanterne osteotomije: transverzalna, stepenasta, kosa te dvostruka *chevron* osteotomija. Subtrohanterna osteotomija omogućava kutne i rotacijske korekcije femura.(24) Cilj zahvata je rotirati proksimalni dio femura tako da se veliki trohanter postavi na njegovu anatomske pozicije. Na taj način može se povratiti normalna anatomija i funkcija abduktora.(20) Becker i suradnici su 1995. godine predstavili dvostruku *chevron* osteotomiju (Slika 12.). Tijekom zahvata se izvodi subtrohanterna derotacijska dvostruka *chevron* osteotomija koja omogućava subtrohanterno skraćanje femura. Veliki nedostatak ove metode je to što je potrebna detaljna preoperativna obrada i detaljno planiranje zahvata, a ponekad je tijekom operacije teško izvesti prethodno osmišljen plan. Li i suradnici su predstavili modificirani oblik dvostruke *chevron* osteotomije. Najprije se izvede poprečna osteotomija nakon čega se ispravi anteverzija, a kasnije se na mjestu poprečne osteotomije izvede dvostruka

chevron osteotomija. Modificirani oblik dvostruke *chevron* osteotomije omogućava precizniju derotaciju i skraćenje femura. Togur i suradnici su predstavili transverznu subtrohanternu osteotomiju uz uporabu koštanih presađaka koji se formiraju od ostataka osteotomirane kosti (Slika 13.).(7)

Kosa subtrohanterna osteotomija poboljšava rotacijsku stabilnost u usporedbi sa transverznom subtrohanternom osteotomijom. Također, koštano cijeljenje je brže zbog veće kontaktne površine dva ulomka. Prilikom kose subtrohanterene osteotomije noga se postavi u unutarnju rotaciju pod kutom od 90°. Prvi rez se učini 1 cm distalno od malog trohantera i seže prema proksimalno i lateralno pod kutom od 45° u odnosu na longitudinalnu os femura, a drugi rez je paralelan s prvim i nalazi se distalno od njega. Femur se na ovaj način može skratiti za 2 do 6 cm. U slučaju da se ne postigne kongruentnost osteotomiranih dijelova, mogu se iskoristiti i autologni koštani presatci načinjeni od resecirane glave femura.(53)



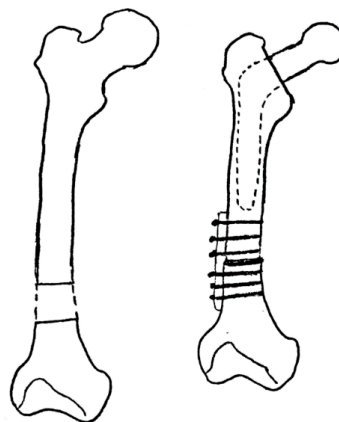
Slika 12. Prikaz derotacijske dvostruke *chevron* osteotomije



Slika 13. Prikaz transverzne osteotomije uz uporabu koštanih presadaka koji se formiraju od ostataka ostektomirane kosti

5.4.4.5 Zahvati na distalnom dijelu femura

Koulouvaris i suradnici su predstavili skraćenje femura na njegovom distalnom dijelu (Slika 14.). Prije zahvata potrebno je napraviti 3D CT kako bi se izveo precizni preoperativni plan. Femoralne komponente koje se koriste su izrađene za svakog pacijenta zasebno. Najprije se postavi acetabularna komponenta na anatomske pozicije, a zatim se femur skрати distalno. Za osteosintezu se koristi titanska ploča, a prvi vijak se postavlja 2 cm distalno od femoralne komponente. Velika prednost ove metode je mogućnost istovremene korekcije ipsilateralne valgus promjene koljena. Korekcija se izvrši tako da se promijeni oblik ostektomiranog fragmenta i izvede se regularna fiksacija za valgus osteotomiju koljena. (7)



Slika 14. Prikaz distalnog skraćjenja femura

5.4.5 Modificirani lateralni pristup kod ugradnje TEP kod RPKOD

Postoji nekoliko različitih vrsta pristupa tijekom ugradnje TEP kuka. Odabir pristupa ovisi o težini RPKOD, tako se kod Crowe tip I i tip II preporučuju standardni pristupi na kuk kao što su direktni lateralni, anteriorni i posteriorni pristup. Za teže oblike osim navedenih pristupa mogu se koristiti i neke druge tehnike kao što je osteotomija velikog trohantera ili neke druge specijalne tehnike. Na Klinici za ortopediju Kliničkog bolničkog centra Zagreb i Medicinskog fakulteta Sveučilišta u Zagrebu razvijen je modificirani lateralni pristup. Odabir vrste pristupa također ovisi i o stavu i iskustvu operatera. (26)

5.4.5.1 Direktni lateralni pristup

Direktni lateralni pristup prvi put je opisao 1982. godine Hardinge. Prednosti ovog pristupa su: dobra vizualizacija acetabuluma i femura i rijetka postoperativna dislokacija zgloba. Tijekom zahvata bolesnik se postavlja u položaj na boku. Prvo se učini rez kože 3 do 5 cm proksimalno i nastavi se 5 do 8 cm distalno od velikog trohantera. Potom se uzdužno zarez fascija lata, na način da se razmiču vlakna. Prikaže se zajedničko hvatište *m. gluteus medijusa* i *m. vastus lateralis*, koje se zarez po sredini i mišićni kontinuitet *m. gluteus medijusa* i *m. vastus lateralis* se odvoji u cijelosti prema sprijeda (odvajanje abduktora po Hardinge-u ili Bauer-u). *M. gluteus minimus* i zglobna čahura mogu se odvojiti na području vrata femura ili u području tetive *m. gluteusa minimusa*. Zatim se pomoću oscilirajuće pile izvede osteotomija na vratu femura. Kada se ukloni glava femura omogućen je pristup acetabulumu. Prilikom obrade acetabuluma noga je u vanjskoj rotaciji s ekstenzijom u koljenu. Mekotkivne strukture poput transverzalnog acetabularnog ligamenta služe kao vodiči za određivanje položaja pravog acetabuluma. Nakon postavljanja acetabularne komponente pristupa se femuru. Obrada femura izvodi se pri fleksiji noge u zglobu kuka pod 90° i vanjskoj rotaciji. Najprije se učini ulaz u femoralni kanal, a potom se pomoću serije rašpi (kojima se postupno povećavaju dimenzije) proširi femoralni kanal. Prvo se postavlja probna femoralna komponenta kako bi se potvrdio

konačan položaj i veličina femura, a zatim se postavlja definitivna femoralna komponenta.(54)

5.4.5.2 Modificirani lateralni pristup

Modificirani lateralni pristup razvijen je na Klinici za ortopediju Kliničkog bolničkog centra Zagreb i Medicinskog fakulteta Sveučilišta u Zagrebu. Prednost ovog pristupa u odnosu na ostale je što osigurava dobru preglednost operacijskog polja, čuva abduktornu muskulaturu i omogućava veće povećanje duljine ekstremiteta i dodatno skraćanje femura (ako je potrebno).Uz navedene prednosti ovaj pristup olakšava rekonstrukciju centra rotacije kuka uz postavljanje acetabularne komponente u pravi acetabulum. Samo izvođenje modificiranog lateralnog pristupa može se podijeliti na dva dijela, prvi koji je jednak pristupu prema Hardinge-u ili Bauer-u i drugi dio koji se može opisati kao obrnuti ili dorzalno zrcalni pristup prema Hardinge-u ili Bauer-u. Ovaj pristup omogućava neograničeno skraćanje femura za razliku od ostalih tehnika i pristupa koje dijele pristup femuru na dva dijela ili na subtrohanternoj razini ili na razini trohantera.(55) Zahvaljujući ovom pristupu postignuto je i dokazano da i kod bolesnika s težim stupnjem RPKOD (Crowe III i IV) se postižu rezultati jednaki kao i kod bolesnika s blažim stupnjem RPKOD (Crowe I i II).(26)

Položaj bolesnika je na leđima ili na boku. Prvo se izvede rez kože iznad velikog trohantera, proksimalno 4 do 5 cm iznad trohantera, a distalno prema potrebi, najčešće 6 do 7 cm. Zatim se zareže fascija lata prema distalno paralelno s nitima i femurom, a prema proksimalno se zareže između *m. gluteus maximus* i mišićnih vlakana fascije late. Nakon što se rastvori fascija lata pristupa se na kontinuitet hvatišta *m. gluteus medijusa* i *m. vastus lateralis* koji se otvori po uzdužnoj osi velikog trohantera. Prema distalno se zareže paralelno s nitima *m. vastus lateralis*, a prema proksimalno 4 cm paralelno s mišićnim nitima *m.gluteus medijusa*, na taj način se zaštiti transverzalna grana gornjeg glutealnog živca. Tetiva mišića odvoji se elektrokauterom ili idealnije,dlijetom. Ako se koristi dlijeto tada tanki sloj velikog trohantera ostaje vezan za tetivu gluteusa medijusa i vastusa lateralis. Stražnja polovica tetive gluteusa medijusa i vastusa lateralis uvijek se odvaja pomoću dlijeta i ostavlja se barem 2 do 3 mm debljine kosti na hvatištu tetiva.

Zatim slijedi otvaranje zglobne čahure i resekcija i odstranjenje glave femura. Nakon što se odstrani glava femura, pripremi se acetabulum do željene veličine i postavlja se bescementna acetabularna komponenta TEP na željenu poziciju. Proksimalni dio femura moguće je pomaknuti sprijeda i straga kako bi se omogućila što bolja preglednost prednjih i stražnjih kolumni acetabuluma. Femur se može skratiti kako bi se izjednačila duljina ekstremiteta. Nakon skraćanja femura slijedi priprema femoralnog kanala rašpom. Za vrijeme ili nakon rašpanja može se još dodatno skratiti proksimalni dio femura radi izjednačavanja duljine ekstremiteta ili radi lakše repozicije endoproteze. Nakon što se izvrši probna repozicija i kontrola pokretljivosti postavlja se definitivna femoralna komponenta TEP. Nakon repozicije TEP, odvojena hvatišta m. gluteus medijusa i m. vastus lateralis s pripadajućim tankim koštanim fragmentima se zbog napetosti miškulature spontano približe i dodatno se učvrste koncima. Time se u cijelosti postiže očuvan kontinuitet abduktorne miškulature.(26)

5.4.6 Odabir implantata

Danas se u populaciji bolesnika s RPKOD pretežno koriste bescementne endoproteze jer je uglavnom riječ o mladim bolesnicima kod kojih postoji veliki potencijal urastanja kosti i postizanja sekundarne stabilnosti, a kod tih se bolesnika ujedno u budućnosti očekuje dodatni revizijski zahvat, koji je jednostavnije izvršiti nakon ugradnje bescementne TEP.(26) Međutim u literaturi se navodi i uporaba cementnih TEP. RPKOD karakteriziran je različitim oblicima anatomskih promjena stoga valja obratiti pozornost prilikom odabira vrste endoproteze. Postoje različiti oblici cementnih i bescementnih endoproteza, a svaki od njih ima svoje prednosti i mane.

Postoji nekoliko prednosti cementnih femoralnih komponenti: veličinom su manje od bescementnih što olakšava postavljanje u ionako hipoplastičan femur, također cementne femoralne komponente su raznovrsnih oblika i omogućavaju relativno veliku mogućnost korekcije povećane anteverzije femura. Nedostatak cementnih femoralnih komponenti je što se za teške stupnjeve RPKOD s izrazito velikim promjenama anteverzije ne može postići zadovoljavajuća korekcija ako se ne primjeni rotacijska osteotomija femura. Pri

postavljanju potrebno je dobro obraditi medularni kanal. Prvo se kanal proširi uz pomoć svrdla. Važno je kanal proširiti više od debljine femoralne komponente kako bi se osigurao prostor za postavljanje cementnog omotača. Zatim se izvede probno postavljanje femoralnog dijela TEP kako bi se točno odredio stupanj anteverzije i konačna veličina. Prije postavljanja cementa potrebno je dobro isprati medularni kanal kako bi cement što bolje prijanjao uz kost. Cement se uz pomoć pištolja za cement u medularni kanal od distalno prema proksimalno i zatim se postavi femoralna komponenta.(20)

Proksimalno obložene jednodijelne femoralne komponente indicirane su samo za blage stupnjeve RPKOD. Prednost ovih femoralnih komponenti leži u njihovoj karakteristici da se fiksacija odvija samo na proksimalnom dijelu femura i time se čuva preostala koštana masa što je velika prednost jer je u pravilu riječ o mlađim bolesnicima. Međutim, u slučajevima velike femoralne anteverzije ili valgusa ove femoralne komponente je iznimno teško postaviti bez razvoja frakture femura i teško je ispraviti anteverziju. (20)

Potpuno obložena bescementna femoralna komponenta i cilindrično nazubljeni intramedularni dio femoralne komponente (eng. *fluted tapered stem*) imaju prednost u odnosu na proksimalno obloženu femoralnu komponentu u mogućnosti ispravljanja anteverzije jer se fiksacija ovih femoralnih komponenti odvija distalnije. Kod postavljanja ovih bescementnih femoralnih komponenti važno je pažljivo pripremiti medularni kanal. Cilj je medularni kanal obraditi tako da femoralna komponenta u potpunosti prislanja na kost. Mnogi predlažu da se kanal ne proširi do veličine femoralne komponente nego da se ostavi nešto manjim kako bi femoralna komponenta u potpunosti prilegla na kost čime se osigurava stabilnost. Kako je u RPKOD medularni kanal često širi u anteriorno-posteriornom dijelu nego u medijalno-lateralnom često se adekvatan kontakt između femoralne komponente i kosti postiže samo u medijalno-lateralnoj osi.(20)

Bescementne modularne femoralne komponente omogućavaju ispravak gotovo svih oblika anatomskih deformacija. Upravo modularnost (mogućnost oblikovanja distalnog i proksimalnog dijela komponente) omogućava adekvatan kontakt femoralne komponente i kosti u metafizi i dijafizi. Najslabija točka kod tih endoproteza je upravo spoj između distalnog i proksimalnog dijela. Obrada femura započinje frezanjem distalnog dijela medularnog kanala. Frezanje se nastavlja dok se ne postigne zadovoljavajuća kontaktna

površina. Potreban je oprez pri frezanju jer je femur u RPKOD ovalnog oblika tako da se prvo postiže adekvatna kontaktna površina u lateralno medijalnoj osi. Pretjerano frezanje kako bi se postigla adekvatna kontaktna površina u anteriorno posteriornoj osi treba izbjegavati. Proksimalni dio femura freza se uz pomoć konične freze sve dok se ne dođe do kortikalne kosti što se najčešće prvo vidi u anteriorno-posteriornoj osi femura. Primjena modularne femoralne komponente od velike je koristi u teškim oblicima rotacijskih deformacija femura. Ove femoralne komponente mogu biti od velike koristi u zahvatima u kojima se izvodi subtrohanterna osteotomija femura jer pružaju odličnu kutnu i rotacijsku stabilnost i proksimalno i distalno od mjesta osteotomija.(20) Osim navedenoga velika je prednosti što postoje modeli modularnih protezi s izrazito uskim femoralnim komponentama (npr. Lima Modulus) pomoću koji se može postići uklinjenje u dijafizi femura koji ima izrazito uzak kanal u nekim oblicima RPKOD.(56)

6. RASPRAVA O METODAMA OPERATIVNOG LIJEČENJA RPKOD

Uspješnost operacijskih zahvata može se određivati na temelju nekoliko načina, a najčešće se provodi na temelju kliničkog nalaza, radioloških slika i uz pomoć upitnika kao što je vizualno analogna skala (VAS), Harris Hip Score (HHS), Western Ontario and McMaster Universities Osteoarthritis Index (WOMAC), 36 – Item Short Form Health Survey (SF – 36) i mnogi drugi.

Klinički pregled nakon operacijskog zahvata započinjemo inspekcijom. Potrebno je utvrditi postojanje crvenila, topline i sekrecije iz rane te bolova na palpaciju. Također se mjeri duljina ekstremiteta kako bi se utvrdilo je li postignuto izjednačenje duljine, a ukoliko nije određuje se za koliko se smanjila razlika duljine ekstremiteta. Bolesnike je potrebno pratiti nakon operacijskog zahvata određeno vrijeme kako bi se sa sigurnošću mogla odrediti uspješnost provedenog operacijskog zahvata. Prilikom svakog kliničkog pregleda potrebno je upitati bolesnika o prisustvu boli koja se može kvantificirati pomoću VAS skale. Potrebno je odrediti šepa li bolesnik i nakon zahvata te ukoliko da, je li šepanje većeg ili slabijeg intenziteta u odnosu na šepanje prije zahvata. Osim šepanja važno je zabilježiti koliko dugo je bolesnik koristio pomagala za hod te je li u mogućnosti hodati bez uporabe pomagala. RPKOD karakterizira smanjen opseg kretnji stoga se tijekom praćenja nakon operacijskog zahvata određuje je li opseg kretnji povećan, smanjen ili nepromijenjen u odnosu na preoperativan što je također jedna od važnih sastavnica prilikom utvrđivanja uspješnosti provedenog zahvata.

Na rendgenskim snimkama od velike važnosti utvrditi postojanje dislokacije femura, acetabularnu inklinaciju, duljinu noge, anteverziju acetabuluma te debljinu cementnog omotača ukoliko je korištena cementna femoralna komponenta. Osim navedenoga važno je primijetiti i znakove aseptičkog razlabavljenja implantata. Proces razlabavljenja uzrokovan je stranim tijelom koje potiče makrofage na fagocitozu debrisa i dovodi do aseptičke granulomatozne upale. Zbog navedenoga se implantat odvaja od kosti što posljedično dovodi do slabljenja zgloba i poremećaja biomehanike. Na rendgenskim slikama znakovi razlabavljenja su radiolucentne linije veće od 2 mm debljine oko cementa i kosti ili oko kosti i implantata. Ponekad je teško razlikovati aseptičko razlabavljenje od

infekcije, ali postoje neki znakovi koji ukazuju na infekciju poput prisutnosti femoralne periostalne reakcije ili brzoprogresivnog razvoja bolesti.(57)

HHS je upitnik pomoću kojega se može evaluirati uspješnost operacijskih zahvata na kuku. Sastoji se od nekoliko skupina pitanja koja govore o jačini boli i odgovoru boli na analgetike, uporabi pomagala, udaljenosti koji bolesnik može prehodati, težini šepanja, načinu uspinjanja po stepenicama, mogućnosti samostalnog oblačenja čarapa i cipela, udobnosti sjedenja, uporabi javnog prijevoza i opsegu pokreta. Maksimalan broj bodova je 100. Na temelju ukupnog broja bodova rezultati se mogu podijeliti u četiri skupine: loš rezultat (<70), zadovoljavajući (70 – 80), dobar (80 – 90) i odličan rezultat (90 – 100).(58)

WOMAC se primjenjuje kod pacijenata s artrozom koljena ili kuka, a ocjenjuje: bol, ukočenost zgloba i fizičku aktivnost bolesnika. Svaka tvrdnja ocjenjuje s ocjenom od 0 što označava da nema prisutnosti simptoma do 4 koji označava jaku prisutnost simptoma. Maksimalan broj bodova iznosi 96, a što je broj bodova veći znači da je bol jača, ukočenost izraženija i fizička aktivnost limitirana.(59,60) SF – 36 je upitnik od 36 pitanja pomoću kojeg se procjenjuje kvaliteta života kroz osam domena te je osim fizioloških čimbenika uključena i emocionalna komponenta. Domene od kojih se upitnik sastoji su sljedeće: fizičko funkcioniranje, ograničenja zbog fizičkog zdravlja, bolovi, opće zdravlje, vitalnost, socijalno funkcioniranje, ograničenje zbog emocionalnih problema i duševno zdravlje. Za svaku domenu dobije se rezultat u obliku postotka gdje 0% predstavlja najlošiji rezultat, a 100% najbolji rezultat.(61)

Poštedni operacijski zahvati u pravilu se provode kod mlađih bolesnika sa slabo izraženim znakovima koksartroze. PAO se smatra uspješnim ako u dužem vremenskom periodu nije došlo do potrebe za ugradnjom totalne endoproteze. Steppacher i sur. pratili su u prosjeku 20,4 godine 58 bolesnika podvrgnutih PAO s prosječnom starosti od 29 godina te su zabilježili da nakon 20 godina 60% bolesnika nije trebalo ugradnju totalne endoproteze. Zaključili su da je neuspjeh PAO povezan s većom životnom dobi i težim stupnjem koksartroze. Millis i sur. su pratili tijekom 4,6 godine 87 kukova podvrgnutih PAO s prosječnom životnom dobi bolesnika 46,6 godina. Do posljednjeg pregleda 21 kuk (24%) je bio podvrgnut ugradnji TEP u prosjeku nakon 5,2 godine od PAO. Rizik za ugradnju TEP nakon 5 godina iznosio je 12% u onih sa Tönnisom stupnja 0 ili 1 i 27% u

onih sa Tönnisom stupnja 2. Navedeni rezultati potvrđuju da je neuspjeh PAO veći kod težeg stupnja koksartroze. Od kukova koji nisu bili podvrgnuti ugradnji TEP zabilježeno je poboljšanje HHS koji je preoperativno u prosjeku iznosio 60,7, a na posljednjem pregledu postoperativno je u prosjeku iznosio 90,3. Također zabilježeno je i značajno poboljšanje WOMAC-a s 8,7 preoperativno na 2 postoperativno. Težina koksartroze i uspješnost PAO razlikuju se među studijama. Sharifi i sur. navode kako PAO ima veću korist od ugradnje TEP kod Tönnis stupanj 0, 1 i 2 dok Garbuz i sur. smatraju kako se PAO treba provoditi samo kod bolesnika Tönnis stupnja 0 i 1.(35) Iz navedenih rezultata može se zaključiti kako je potrebno više studija dugotrajnog praćenja kako bi se moglo točno odrediti kolika je uspješnost PAO i koja bi bila dobna granica za njenu primjenu, no sve dosadašnje studije potvrđuju kako bi PAO trebao biti rezerviran samo za kukove sa slabo izraženim znakovima koksartroze. Međutim, Osawa i sur. su uspoređivali uspješnost ugradnje TEP kod skupine koja je prethodno bila podvrgnuta PAO i kod skupine koja je imala RPKOD, ali prethodno nije bila podvrgnuta PAO. Iako su preoperativno obje skupine imale sličan HHS, postoperativno je kontrolna skupina imala značajno bolji HHS. Također oni koji su prethodno bili podvrgnuti PAO imali su značajno slabiji opseg pokreta i mogućnost fizičke aktivnosti nakon ugradnje TEP u usporedbi s kontrolom skupinom. Ova studija je kratko postoperativno pratila bolesnike, u prosjeku 5,4 godine, također korištene su različite proteze što ne osigurava precizne podatke, no dovodi se u pitanje koliko PAO otežava ugradnju TEP i utječe na njezin ishod.(62)

Izolirana varizirajuća intertrohanterna osteotomija također pripada među poštudne operacijske zahvate. Omogućava smanjenje opterećenja zgloba kuka što doprinosi smanjenju boli i sporijem razvoju koksartroze. Koulouvaris i sur. su pratili tijekom 10,98 godina 52 bolesnika koji su bili podvrgnuti izoliranoj varus intertrohanternoj osteotomiji. Prosječna dob bolesnika je bila 38,12 godina. Postoperativni rezultati u svih pacijenata su bili vrlo dobri. Komplikacija koja se javljala relativno često nakon operacije čak u 36 bolesnika (67%) je pojačani umor tijekom prve godine nakon operacije, no zabilježeno je da je to prolazno stanje. Ito i sur. su tijekom 17 godina pratili 55 kukova koji su bili podvrgnuti izoliranoj varus intertrohanternoj osteotomiji te su došli do zaključka da su rezultati zadovoljavajući u onih bolesnika koji imaju sferičnu glavu femura i RPKOD najblažeg oblika. U literaturi se navodi kako bi se osteotomija femura trebala primjenjivati

samo u bolesnika sa slabo izraženim znakovima koksartroze jer u težim stupnjevima koksartroze ne dovodi do zadovoljavajućih rezultata.(47)

Iako artroskopija kuka ima široku primjenu za različitu patologiju uporaba artroskopije u RPKOD ostaje dvojbena. Rezultati artroskopije kuka kod bolesnika s RPKOD se značajno razlikuju među studijama. Neki autori navode dobre rezultate, dok neki navode kako artroskopija dovodi dugoročno do povećanja nestabilnosti zgloba i ubrzanog razvoja koksartroze.(27,49,63) Ono što je zajedničko kod svih autora je napomena kako se artroskopija kuka u bolesnika s RPKOD mora izvoditi s posebnim oprezom.Što se artroskopskih zahvata na zglobu kuka kod bolesnika s RPKOD tiče, neki autori smatraju kako plikacija labruma povećava stabilnost zgloba , no dok drugi smatraju kako plikacija labruma dugoročno ne dovodi do zadovoljavajućih rezultata. Navode kako je u RPKOD povećana elastičnost mekog tkiva te će se nakon plikacije s vremenom razviti nestabilnost zgloba. U prilog artroskopiji kao opravdanom modalitetu liječenja govori rad Byrd i sur. koji su tijekom 2 godine pratili su 16 kukova s RPKOD i 32 kuka s graničnim oblikom RPKOD. Svi bolesnici bili su podvrgnuti artroskopiji. Na zadnjem pregledu zabilježili su poboljšanje kliničke slike u 80% bolesnika te samo jedan bolesnik je tijekom praćenja bio podvrgnut ugradnji TEP. Nepple i sur. navode kako je idealni kandidat za artroskopiju kuka bolesnik muškog spola s graničnim RPKOD sa značajnom *cam* morfologijom proksimalnog femura i boli koja se javlja tijekom fleksije kuka. Za ženski spol pak navode da je idealan kandidat za artroskopiju kuka granični RPKOD sa srednjim stupnjem femoralne anteverzije i prisutnom boli u kuku koja se javlja pri dugotrajnom hodanju. Smatraju da bi takvi bolesnici imali koristi od artroskopskog zahvata kojim bi se povećala strukturalna nestabilnost zgloba. (27) S druge strane, Parvizi i sur. u svom radu navode nezadovoljavajuće rezultate nakon artroskopije. U periodu od najmanje jedne godine pratili su 36 bolesnika čija je prosječna dob u vrijeme zahvata bila 34 godine. U čak 14 kukova zabilježili su progresiju koksartroze iako su u vrijeme artroskopije nađena samo 4 kuka sa znakovima osteartirisa. U 24 bolesnika nije došlo do smanjenja boli te su posljedično 3 bolesnika podvrgnuta ugradnji totalne TEP kuka, 6 periacetabularnoj osteotomiji i 7 femoroacetabularnoj osteoplastici. Na temelju dobivenih rezultata zaključuju da je malen broj bolesnika s RPKOD koji mogu biti podvrgnuti artroskopiji. Smatraju da je to može biti samo skupina u kojih se artroskopski mogu sanirati svi deformiteti što je

izrazito rijetko jer RPKOD dovodi i do promjena ekstraartikularnih struktura.(49) Ross i sur. predlažu artroskopiju kao zahvat koji prethodi periacetabularnoj osteotomiji. Zabilježili su veliku učestalost intraartikularne patologije u bolesnika s RPKOD. Od 74 kuka 65,8% imalo je rupturu labruma, 68,5% leziju hrskavice, a čak 58,9% kukova imalo je oboje. Navode kako je acetabularna inklinacije veća od 20° rizični čimbenik za razvoj rupture labruma, a Wibergov kut manji od 15° povećava rizik razvoja hondromalacije. Kako PAO omogućava ispravljanje ekstraartikularnih deformiteta i povratak normalne biomehanike smatraju da prethodna artroskopija kojom se ispravljaju intraartikularna oštećenja može dovesti do boljeg dugoročnog uspjeha PAO.(48) Delimar i sur. zaključuju da RPKOD nije kontraindikacija za artroskopiju kuka i da ne dovodi nužno do loših rezultata. Uspješnost artroskopskog zahvata prvenstveno ovisi o vrsti patologije koja se liječi, a ne o prisutnosti displastičnih promjena acetabuluma. Mlađi bolesnici s RPKOD imaju bolje rezultate nakon artroskopije nego stariji s obzirom na to da su u starijih bolesnika jače izražene degenerativne promjene.(26) Ipak potrebne su daljnje studije dužeg vremenskog praćenja bolesnika na temelju kojih bi se mogli dobiti precizni podaci o dugoročnom uspjehu artroskopskih zahvata i odrediti koje su indikacije za zahvat.

Ugradnja TEP tehnički je zahtjevan postupak kod RPKOD zbog promijenjene anatomije zgloba te su zbog toga komplikacije češće nego prilikom ugradnje TEP kod primarne koksartroze.(64) Neke od najčešćih komplikacija su: dislokacija, intraoperativna fraktura femura, paraliza ishijadičnog ili femoralnog živca, nesrastanje femura na mjestu osteotomije te infekcija rane. Većina autora predlaže uporabu bescementnih endoproteza jer je zabilježen dugoročno bolji rezultat nego kod cementnih, a pošto je riječ uglavnom o mlađim bolesnicima koji će biti vrlo vjerojatno kasnije podvrgnuti revizijskim zahvatima bescementne proteze imaju prednost jer je revizijski zahvat jednostavnije izvesti. Osim toga, prednost bescementne endoproteze je u tome što je kod RPKOD medularni kanal uzak i neravan i ponekad se ne može osigurati dovoljna debljina cementnog omotača koja bi omogućila adekvatnu fiksaciju.(65)

Rekonstrukcija acetabuluma je izrazito zahtjevana pogotovo kod težih stupnjeva RPKOD. Kako u početku primjene ugradnje TEP kod RPKOD rezultati nisu bili zadovoljavajući tijekom godina razvile su se brojne tehnike rekonstrukcije acetabuluma.(25) Postavljanje

acetabularne komponente proksimalnije od pravog acetabuluma tehnički je jednostavnije, također prekrivenost acetabularne komponente je u pravilu dostatna te nema potrebe za uporabom koštanih presadaka, ali biomehanika i dalje ostaje narušena te se ne postiže zadovoljavajuće izjednačavanje duljine ekstremiteta. Uz sve navedeno kod proksimalnog postavljanja acetabularne komponente zabilježen je veći rizik razlabavljenja.(24) Georgiades i sur. su tijekom desetogodišnjeg praćenja 53 kuka zabilježili da postavljanje acetabularne komponente više od 25 mm proksimalnije značajno povećava rizik razlabavljenja. Također potrošnja polietilena bila je značajno veća ako je stupanj inklinacije acetabularne komponente bio veći od 45° ili ako je acetabularna komponenta bila postavljena više od 25 mm lateralno od linije suze.(66) Bićanić i sur. navodi kako za svaki milimetar proksimalizacije acetabularne komponente opterećenje na zglob se povećava za 0,1%.(7) Stoga je idealno postaviti acetabularnu komponentu na mjesto pravog acetabuluma dok bi proksimalno postavljanje acetabularne komponente trebalo biti rezervirano samo za starije bolesnike u kojih postavljanjem acetabularne komponente na anatomskoj poziciji ostaje nenatkriveno 40 do 50%.(67) Koštana masa zdjelice u RPKOD je drugačije raspoređena tako da se deblji koštani zid nalazi više prema gore i straga u odnosu na pravi acetabulum stoga je ponekad kako bi se osigurala dovoljna natkrivenost acetabularne komponente i povratila normalna biomehanika potrebna medijalizacija acetabularne komponente i uporaba koštanih presadaka.(25) Većina autora navodi da natkrivenost koštanim presatkom acetabularne komponente ne bi trebala biti veća od 30 do 40%. Papachristou i sur. u svom radu navode da se razlabavljenje i posljedična revizija acetabularne komponente češće javlja kod acetabularnih komponenti čija prekrivenost koštanim presatkom iznosi 49%, dok su dobro fiksirane acetabularne komponente imale prekrivenost koštanim presatkom 36%.(68) Ono što je iznimno važno napomenuti je da trenutno još uvijek ne postoje raspoložive smjernice koje bi točno odredile koliko iznosi minimalna natkrivenost acetabularne komponente koštanim presatkom, a da bi se postigla dobra fiksacija komponente. (69) Medijalizacija acetabularne komponente frezanjem ili stvaranjem kominutivne frakture pokazala je dobre srednjoročne rezultate. Zabilježen je nizak postotak revizijskih operacija bez obzira jesu li se koristile cementne ili bescementne acetabularne komponente. Ipak, kod uporabe cementnih acetabularnih komponenti zabilježeno je u

18% slučajeva radiološki nalaz radiolucentnih linija. Dorr i sur. predlažu da defekt medijalnog acetabularnog zida bi trebao iznositi oko 25% površine acetabuluma.(70) Kotiloplastika kao metoda za postizanje medijalizacije i optimalne natkrivenosti acetabularne komponente pokazuje zadovoljavajuće rezultate. Hartofilakidis i sur. su tijekom 7 godina pratili 87 kukova koji su bili podvrgnuti kotiloplastici zabilježene su samo 2 revizije zbog aseptičkog razlabavljenja.(65) Kim i sur. su pratili 16 kukova tijekom 5,9 godina, 12 kukova je imalo RPKOD, a 4 su imala displaziju kao posljedicu infekcije. Prosječna životna dob bolesnika iznosila je 47 godina. U svih kukova izveli su protruziju acetabuluma frezanjem te je postavljeno 14 obloženih komponenti i 2 porodne acetabularne komponente. Težina RPKOD je bila različita: 9 kukova bilo Crowe I, 3 kuka Crowe II, 2 kuka Crowe III i 3 kuka Crowe IV. Prosječan preoperativan HHS iznosio je 57, a na zadnjem pregledu 94. Samo kod jednog kuka zabilježena je neuspješna fiksacija acetabularne komponente 2 tjedna nakon operacije te je izvedena uspješna revizijska operacija. Na zadnjem pregledu bolesnika nije zabilježeni ni jedan radiološki znak razlabavljenja i osteolize. Dio acetabularne komponente koji se nalazio iza Kohlerove linije u prosjeku je iznosio 44,1%. Kim i sur. su zaključili da bi se optimalno 50 do 60% acetabularne komponente trebalo nalaziti iza Kohlerove linije jer je neuspješna operacija bila ona kod koje je protruzija acetabularne komponente iza Kohlerove linije iznosila 66,1%. Također navode kako je upitno trebali izvoditi kotiloplastiku kod svih težina RPKOD prema Croweu jer neki autori navode da ona nije potrebna kod Crowe tip I i II, međutim kotiloplastika omogućava medijalizaciju acetabularne komponente što smanjuje opterećenje zgloba kuka. Iako ovaj rad ukazuje na uspješnost kotiloplastike i njezine prednosti zaključak rada je da su potrebne daljnje studije dužeg vremena praćenja kako bi se definirale točne indikacije za kotiloplastiku i ocijenila njezina dugoročna uspješnost.(71)

Ugradnja TEP pri liječenju sekundarne koksartroze ima veći postotak komplikacija za razliku od standardnih zahvata ugradnje TEP. Intraoperativne frakture femura pojavljuju se u 5 do 22% zahvata, a necijeljenje femura na mjestu osteotomije javlja se u 8 do 29% zahvata.(53) Stoga su se razvile brojne vrste zahvata na femuru kojima se pokušava smanjiti pojava komplikacija i osigurati dugoročna stabilnost femoralne komponente uz povratak normalne biomehanike.

Osteotomiju femura s pomakom velikog trohantera predstavio je Younger i sur. Kao prednosti zahvata naveli su očuvanje *m. gluteus medijusa* i *m. gluteus minimusa*, očuvanje integriteta velikog trohantera i vastusa lateralis te mogućnost dobrog prikaza i acetabuluma i femura. Luo i sur. tijekom 5,7 godina pratili su 23 kuka čiji je stupanj RPKOD prema Croweu bio IV. Svi bolesnici bili su podvrgnuti produženoj trohanternoj osteotomiji s distalnim pomakom trohantera. Prosječna dob bolesnika prilikom operacije bila je 41,2 godine. Zabilježili su značajno postoperativno poboljšanje HHS, WOMAC i VAS upitnika te smanjenje boli u donjem dijelu kralježnice. Zahvat je omogućio i značajno smanjenje razlike duljine ekstremiteta. Paraliza ishijadičnog živca zabilježena je u 2 bolesnika, simptomatski bursitis velikog trohantera javio se u jednog bolesnika, a intraoperativne frakture u 2 bolesnika. Nisu zabilježene komplikacije poput dislokacija, tromboze i infekcija. U svom radu navode neke prednosti trohanterne osteotomije u odnosu na subtrohanternu osteotomiju poput: (1) bolji prikaz acetabuluma i femura bez agresivne retrakcije, (2) smanjen rizik nastanka paralize femoralnog i ishijadičnog živca, (3) omogućena prevencija migracije velikog trohantera jer mišićno-koštano-mišićni sustav abduktora kuka ostaje održan, (4) povećava se duljina abduktora i poboljšava se biomehanika kuka što pridonosi stabilizaciji velikog trohantera. Kao potencijalnu komplikaciju ovog zahvata navode nesraštanje velikog trohantera i femura. Pojava ove komplikacije u literaturi se navodi s učestalošću od 4,8 do 8%, no u ovom radu ona nije zabilježena.(72)

Transverzalna subtrohanterna osteotomija jedna je od metoda subtrohanternog skraćanja femura čija je prednost u odnosu na ostale subtrohanterne zahvate jednostavnost ispravljanja anteverzije i minimalno oštećenje periosta što pridonosi boljem cijeljenju fragmenata. Wang i sur. su tijekom 10 godina pratili 76 kuka težine RPKOD Crowe IV. Svi bolesnici su bili podvrgnuti transverznoj subtrohanternoj osteotomiji i svima su ugrađene bescementne femoralne i acetabularne komponente. Prosječna dob bolesnika prilikom zahvata bila je 38,8 godina. Primijetili su značajno kliničko poboljšanje postoperativno i poboljšanje HHS i SF – 12. Od komplikacija su zabilježili: 3 postoperativne dislokacije, 2 prolazne paralize ishijadičnog živca i 4 intraoperativne frakture. Dva kuka su bila podvrgnuta reviziji zbog razlabavljenja acetabuluma i femura. Na temelju navedenih rezultata došli su do zaključka da ugradnja bescementne

modularne proteze i primjena transverzne subtrohanterene osteotomije ima visoki postotak uspješne fiksacije i kliničkog poboljšanja. Iako se u literaturi kao jedan od češćih komplikacija navodi nesraštanje femura i to od 2,8 do 7,1% zahvata u ovom radu nije zabilježen nijedan takav slučaj.(73) Ozan i sur.navode kako je transverzna subtrohanterna osteotomija dobra metoda za liječenje RPKOD jer prevenira traksijske ozljede ishijadičnog živca, omogućava visok stupanj oporavak funkcije zgloba i adekvatno izjednačavanje duljine ekstremiteta. Usprkos navedenom smatraju kako je glavni razlog uspješnosti pojedine metode na femuru povezan prvenstveno s iskustvom i znanjem operatera, a ne toliko s vrstom metode.(65)

Reikeras i sur. navode rotacijsku nestabilnost nakon transverzne osteotomije kao posljedicu nedovoljno kvalitetnog cijeljenja femura te stoga predlažu kosu subtrohanternu osteotomiju koja omogućava znatniju stabilnost.(74) Zagra i sur. su tijekom 8,7 godina pratili 16 kukova čija je težina RPKOD bila Crowe IV. Svi bolesnici bili su podvrgnuti kosoj subtrohanternoj osteotomiji s ugradnjom konusne femoralne komponente. Zabilježili su značajno postoperativno poboljšanje HHS. Od komplikacija zabilježeno je: 2 intraoperativne frakture proksimalnog femura, 3 dislokacije i 1 asimptomatsko necijeljenje femura. Oštećenje neurovaskularnih struktura nije zabilježeno u nijednog bolesnika. Navode kako je prednost kose subtrohanterne osteotomije mogućnost postizanja veće rotacijske stabilnosti i bolje cijeljenje zbog veće kontaktne površine fragmenata u odnosu sa transverznom osteotomijom. Također primijetili su da pojava intraoperativnih fraktura je povezana s mjestom osteotomije u odnosu na mali trohanter te su došli do zaključka da je sigurnije izvođenje osteotomije 1 cm distalno od malog trohantera i na taj način su uspjeli prevenirati nastanak frakture.(53)

Paavilainen i sur. su predstavili zahvat u kojem se veliki trohanter odvoji od proksimalnog dijela femura nakon čega se na području malog trohantera izvede trasverzna osteotomija. Kao prednost navode očuvanje abduktorne muskulature. Munigangaiah i sur. su na temelju prosječnog praćenja 8,8 godina 45 kukova koji su podvrgnuti zahvatu na femuru prema Paavilainenu zaključili da je ova metoda te ugradnja bescementne femoralne komponente dobra za liječenje sekundarne koksartroze uzrokovane RPKOD međutim su potrebne studije dužeg trajanja kako bi se njihov zaključak mogao potvrditi. Kao prednost

ovog zahvata navode dobru fiksaciju i acetabularne i femoralne komponente jer na zadnjem pregledu nije zabilježen nijedan radiološki znak razlabavljenja.(52)

Danas se u populaciji bolesnika s RPKOD pretežno koriste bescementne endoproteze kako bi se izbjegao raniji razvoj nestabilnosti i olakšao revizijski zahvat kojem će bolesnici vrlo vjerojatno biti podvrgnuti pošto je riječ u pravilu o bolesnicima mlađe životne dobi.(26) Osim navedenog nedostatkom cementnih endoproteza smatra se i velikih postotak razlabavljenja. Stans i sur. tijekom 16 godina praćenja zabilježili 42,3% razlabavljenja acetabularne komponente ako je ona bila postavljena na mjestu pravog acetabuluma i čak 83,3% razlabavljenja ako je acetabularna komponenta bila postavljena izvan pravog acetabuluma.(75) Usprkos navedenom neki autori navode dobre dugoročne rezultate nakon ugradnje cementne endoproteze. McKenzie i sur. su pratili 59 kukova tijekom 16 godina te su zabilježili samo 3,4% revizija femoralnih komponenti i 5% radioloških znakova razlabavljenja femura. (68) Bez obzira na moguću dugoročnu uspješnost cementnih endoproteza većina autora predlaže uporabu bescementnih endoproteza. Kako je riječ najčešće o mlađim bolesnicima očekuje se dobra biološka fiksacija proteze. Također medularni kanal u RPKOD je uzak te je lakše postaviti bescementnu femoralnu komponentu jer se ponekad zbog nepravilnost i nedovoljne širine medularnog kanala ne može osigurati dovoljno prostora za cementni omotač. (65) Mnogi autori navode uspješne rezultate nakon ugradnje bescementnih endoproteza. Lai i sur. su tijekom 12, 3 godine pratili 56 kukova s RPKOD IV prema Croweu i nisu zabilježili niti jednu reviziju. (68) Uspješne rezultate navodi i Reikeras i sur. koji tijekom 13 godina praćenja nakon ugradnje bescementne proteze također nisu zabilježili nijednu reviziju.(74)

Kako je navedeno postoje brojne operacijske metode liječenja RPKOD, jednako tako postoji veliki broj radova koji prikazuju rezultate svake od navedene metode. Veliki nedostatak tih radova je relativno kratko vrijeme trajanja praćenja, različite dobne skupine, različiti parametri praćenja što otežava usporedbu i interpretaciju rezultata te su stoga potrebne dugotrajne studije postoperativnog praćenja.

7. ZAKLJUČAK

RPKOD najčešći je uzrok sekundarne koksartroze koja se kod bolesnika javlja u mlađoj životnoj dobi u odnosu na opću populaciju. Značajno češće se javlja u žena i često je unilateralan. Pojam RPKOD obuhvaća niz različitih anatomskih i morfoloških promjena, od blage sublukacije femura i blago izraženih promjena na acetabulumu do potpune lukacije femura, nerazvijenosti acetabuluma i prisutnosti neoacetabuluma. Bez obzira na težinu RPKOD u gotovo svim slučajevima nalazimo smanjenje kontaktne zglobne površine između femura i acetabuluma, zadebljanje hrskavice acetabuluma, smanjenje koštane mase zdjelice i skraćenje ekstremiteta zahvaćene strane koje nastaje kao posljedica promijenjene anatomije i raspodjele opterećenja na zglob.

Dijagnoza RPKOD postavlja se kliničkim pregledom i radiološkim metodama od kojih se najčešće primjenjuje rendgen. Uz pomoć rendgenskih snimaka najčešće se RPKOD klasificira u četiri stupnja na temelju klasifikacije prema Croweu. Nužno je odrediti stupanj RPKOD kako bi se odredio operacijski pristup i predvidio ishod zahvata.

Neoperacijsko liječenje obuhvaća niz terapijskih metoda poput edukacije bolesnika, vježbi istezanja i jačanja te različiti oblici farmakoterapije. Cilj neoperacijskog liječenja je smanjenje simptoma, odgoda operacijskog zahvata za neko vrijeme i priprema bolesnika kako bi postoperativni oporavak bio što kraći. Usprkos različitim metodama neoperacijskog liječenja većina bolesnika u jednom trenutku života bude podvrgnuta operacijskom zahvatu.

Poštedni operacijski zahvati provode se kod bolesnika mlađe životne dobi s minimalnim oštećenjem zglobne hrskavice. Najčešći poštediti zahvat koji se provodi je periacetabularna osteotomija čiji je cilj osigurati normalnu natkrivenost femura. Međutim, kod bolesnika koji su bili podvrgnuti bilo kojem pošteditom operacijskom zahvatu kasnija ugradnja TEP je otežana stoga treba oprezno odrediti koje bolesnici mogu biti takvim zahvatima. Cilj prilikom ugradnje TEP je postaviti acetabularnu komponentu na mjesto pravog acetabuluma što se postiže medijalizacijom ili kotiloplastikom, izjednačiti duljinu ekstremiteta različitim oblicima osteotomije femura i osigurati dugoročnu stabilnost TEP. Na Klinici za ortopediju Kliničkog bolničkog centra Zagreb i Medicinskog fakulteta

Sveučilišta u Zagrebu razvijen je modificirani lateralni pristup koji omogućava dobar prikaz operacijskog polja, čuva abduktornu muskulaturu i omogućava skraćenje femura kako bi se postigla jednaka duljina ekstremiteta. Zahvaljujući ovom pristupu postižu se jednaki rezultati u bolesnika s težim stupnjem RPKOD kao i kod bolesnika s blažim stupnjem RPKOD što do razvoja ovog pristupa nije bilo moguće postići primjenom standardnih pristupa.

U literaturi se danas navode različiti operacijski pristupi i tehnike za ugradnju TEP kod bolesnika s RPKOD. Međutim još uvijek ne postoji konsenzus koji zahvat je optimalan za određen stupanj bolesti zbog nedovoljnog broja studija dugoročnog postoperativnog praćenja velikog broja bolesnika te je stoga teško odrediti koja tehnika i pristup imaju najbolje rezultate.

Zahvale

Zahvaljujem se prof. dr. sc. Domagoju Delimaru na srdačnoj i stručnoj pomoći.

Zahvaljujem se dr.sc. Ivanu Bohačeku na uloženom vremenu i pomoći koju mi je pružio prilikom pisanja ovog diplomskog rada.

Posebno hvala mojim roditeljima na iskazanoj ljubavi i podršci.

Literatura

1. Ivan Vinter, J. Fanghänel, F. Pera, F. Anderhuber, R. Nitsch, urednici. Waldeyerova anatomija čovjeka. 17. njemačko izdanje, 1. hrvatsko izdanje. Golden marketing - Tehnička knjiga; 2009.
2. Werner Platzer. Priručni anatomske atlas, prvi svezak sustav organa za pokretanje. 10. izd. Medicinska naklada; 2011.
3. Tomislav Đapić. Klinička problematika dječjeg kuka [Internet]. [citirano 09. travanj 2017.]. Dostupno na: <http://lms.mef.hr/e-ucenje/2015-2016/course/view.php?id=81>
4. O. Delaere, A. Dhem. Prenatal development of the human pelvis and acetabulum. *Acta Orthop Belg.* 1999.;65(3).
5. Normal Hip Embryology and Development | Musculoskeletal Key [Internet]. [citirano 09. travanj 2017.]. Dostupno na: <http://musculoskeletalkey.com/normal-hip-embryology-and-development/>
6. Čubelić S, Atalić B. Prevalencija i incidencija razvojnog poremećaja kuka kod donošene novorođenčadi u Općoj bolnici Gospić tijekom desetogodišnjeg razdoblja od 2004. do 2013. godine. *Paediatr Croat.* 26. ožujak 2015.;59(1):7–13.
7. Bicanic G, Barbaric K, Bohacek I, Aljinovic A, Delimar D. Current concept in dysplastic hip arthroplasty: Techniques for acetabular and femoral reconstruction. *World J Orthop.* 18. rujanj 2014.;5(4):412–24.
8. Pećina M. Ortopedija. 3. izd. Medicinska biblioteka; 2004.
9. Kotlarsky P, Haber R, Bialik V, Eidelman M. Developmental dysplasia of the hip: What has changed in the last 20 years? *World J Orthop.* 18. prosinac 2015.;6(11):886–901.
10. Imaging in Developmental Dysplasia of the Hip: Overview, Radiography, Computed Tomography [Internet]. [citirano 14. svibanj 2017.]. Dostupno na: <http://emedicine.medscape.com/article/408225-overview#a5>
11. Dezateux C, Rosendahl K. Developmental dysplasia of the hip. *The Lancet.* 05. svibanj 2007.;369(9572):1541–52.
12. Ömeroğlu H. Use of ultrasonography in developmental dysplasia of the hip. *J Child Orthop.* ožujak 2014.;8(2):105–13.
13. Sink EL, Ricciardi BF, Torre KD, Price CT. Selective ultrasound screening is inadequate to identify patients who present with symptomatic adult acetabular dysplasia. *J Child Orthop.* prosinac 2014.;8(6):451–5.
14. Karachalios T, Hartofilakidis G. Congenital hip disease in adults: terminology, classification, pre-operative planning and management. *J Bone Joint Surg Br.* srpanj 2010.;92(7):914–21.

15. Loder RT, Skopelja EN. The Epidemiology and Demographics of Hip Dysplasia. *Int Sch Res Not*. 10. listopad 2011.;2011:e238607.
16. Steppacher SD, Tannast M, Werlen S, Siebenrock KA. Femoral Morphology Differs Between Deficient and Excessive Acetabular Coverage. *Clin Orthop. travanj* 2008.;466(4):782–90.
17. Pun S. Hip dysplasia in the young adult caused by residual childhood and adolescent-onset dysplasia. *Curr Rev Musculoskelet Med*. prosinac 2016.;9(4):427–34.
18. Sakellariou VI, Christodoulou M, Sasalos G, Babis GC. Reconstruction of the Acetabulum in Developmental Dysplasia of the Hip in total hip replacement. *Arch Bone Jt Surg*. rujan 2014.;2(3):130–6.
19. Hartofilakidis G, Babis GC, Lampropoulou-Adamidou, Kalliopi. *Congenital hip disease in adults*. Springer; 2014.
20. Perry KI, Berry DJ. Femoral considerations for total hip replacement in hip dysplasia. *Orthop Clin North Am*. srpanj 2012.;43(3):377–86.
21. Nishii T, Sugano N, Sato Y, Tanaka H, Miki H, Yoshikawa H. Three-dimensional distribution of acetabular cartilage thickness in patients with hip dysplasia: a fully automated computational analysis of MR imaging. *Osteoarthritis Cartilage*. kolovoz 2004.;12(8):650–7.
22. Faldini C, Miscione MT, Chehrassan M, Aciri F, Pungetti C, d'Amato M, i ostali. Congenital hip dysplasia treated by total hip arthroplasty using cementless tapered stem in patients younger than 50 years old: results after 12-years follow-up. *J Orthop Traumatol Off J Ital Soc Orthop Traumatol*. prosinac 2011.;12(4):213–8.
23. Bone & Joint [Internet]. [citirano 13. svibanj 2017.]. Dostupno na: <http://www.boneandjoint.org.uk/content/acetabular-dysplasia-adults>
24. Rogers BA, Garbedian S, Kuchinad RA, Backstein D, Safir O, Gross AE. Total Hip Arthroplasty for Adult Hip Dysplasia. *J Bone Jt Surg Am*. 03. listopad 2012.;94(19):1809–21.
25. Goran Bićanić. Ugradnja endoproteze modificiranim izravnim lateralnim pristupom u bolesnika s izrazitom displazijom kuka (disertacija). Sveučilište u Zagrebu, Medicinski fakultet; 2009.
26. Domagoj Delimar i suradnici. *Razvojni poremećaj kuka*. Klinički bolnički centar Zagreb; 2010.
27. Nepple JJ, Clohisy JC. The Dysplastic and Unstable Hip: A Responsible Balance of Arthroscopic and Open Approaches. *Sports Med Arthrosc Rev*. prosinac 2015.;23(4):180–6.

28. Hip Examination OSCE Station Guide [Internet]. OSCE Skills. 2011 [citirano 13. svibanj 2017.]. Dostupno na: <http://www.osceskills.com/e-learning/subjects/hip-examination/>
29. Martin HD, Kelly BT, Leunig M, Philippon MJ, Clohisy JC, Martin RL, i ostali. The Pattern and Technique in the Clinical Evaluation of the Adult Hip: The Common Physical Examination Tests of Hip Specialists. *Arthroscopy*. 01. veljača 2010.;26(2):161–72.
30. Storer SK, Skaggs DL. Developmental Dysplasia of the Hip. *Am Fam Physician*. 15. listopad 2006.;74(8):1310–6.
31. Leibold MR, Huijbregts PA, Jensen R. Concurrent Criterion-Related Validity of Physical Examination Tests for Hip Labral Lesions: A Systematic Review. *J Man Manip Ther*. 2008.;16(2):E24–41.
32. Cooperman DR, Wallensten R, Stulberg SD. Acetabular dysplasia in the adult. *Clin Orthop*. svibanj 1983.;(175):79–85.
33. Clohisy JC, Carlisle JC, Beaulé PE, Kim Y-J, Trousdale RT, Sierra RJ, i ostali. A Systematic Approach to the Plain Radiographic Evaluation of the Young Adult Hip. *J Bone Joint Surg Am*. 01. studeni 2008.;90(Suppl 4):47–66.
34. FA L, WANG Q, MA X. Superiority of the modified Tönnis angle over the Tönnis angle in the radiographic diagnosis of acetabular dysplasia. *Exp Ther Med*. prosinac 2014.;8(6):1934–8.
35. Millis MB, Kain M, Sierra R, Trousdale R, Taunton MJ, Kim Y-J, i ostali. Periacetabular Osteotomy for Acetabular Dysplasia in Patients Older than 40 Years: A Preliminary Study. *Clin Orthop*. rujan 2009.;467(9):2228–34.
36. Jawad MU, Scully SP. In Brief: Crowe's Classification: Arthroplasty in Developmental Dysplasia of the Hip. *Clin Orthop*. siječanj 2011.;469(1):306–8.
37. Brunner A, Ulmar B, Reichel H, Decking R. The Eftekhari and Kerboul classifications in assessment of developmental dysplasia of the hip in adult patients. Measurement of inter- and intraobserver reliability. *HSS J*. veljača 2008.;4(1):25–31.
38. Grazio S, Schnurrer-Luke-Vrbanić T, Grubišić F, Kadoić M, Laktašić Žerjavić N, Bobek D, i ostali. Smjernice za liječenje bolesnika s osteoartritisom kuka i/ili koljena. *Fiz Rehabil Med*. 14. ožujak 2016.;27(3–4):330, 330–81, 381.
39. Physical Therapy for Hip Dysplasia | International Hip Dysplasia Institute [Internet]. [citirano 14. svibanj 2017.]. Dostupno na: <http://hipdysplasia.org/adult-hip-dysplasia/hip-dysplasia-and-every-day-life/physical-therapy/>
40. Ana Aljinović. Određivanje i uloga centra rotacije kuka na poslijeoperacijske rezultate u osoba sa sekundarnim osteoartritisom zbog displazije kuka (disertacija). Sveučilište u Zagrebu, Medicinski fakultet; 2013.

41. van Stralen RA, van Hellemond GG, Ramrattan NN, de Visser E, de Kleuver M. Can a Triple Pelvic Osteotomy for Adult Symptomatic Hip Dysplasia Provide Relief of Symptoms for 25 Years? *Clin Orthop*. veljača 2013.;471(2):584–90.
42. Murphy RJ, Armiger RS, Lepistö J, Armand M. Clinical evaluation of a biomechanical guidance system for periacetabular osteotomy. *J Orthop Surg* [Internet]. 30. ožujak 2016. [citirano 04. ožujak 2017.];11. Dostupno na: <http://www.ncbi.nlm.nih.gov/pmc/articles/PMC4812624/>
43. Hip Preservation Surgery for Hip Dysplasia | International Hip Dysplasia Institute [Internet]. [citirano 04. ožujak 2017.]. Dostupno na: <http://hipdysplasia.org/adult-hip-dysplasia/adult-treatments/hip-preservation-surgery-for-adult-hip-dysplasia/>
44. Troelsen A. Assessment of adult hip dysplasia and the outcome of surgical treatment. *Dan Med J*. lipanj 2012.;59(6):B4450.
45. Steppacher SD, Tannast M, Ganz R, Siebenrock KA. Mean 20-year Followup of Bernese Periacetabular Osteotomy. *Clin Orthop*. srpanj 2008.;466(7):1633–44.
46. Femoral Osteotomy: Background, Indications, Contraindications [Internet]. [citirano 05. ožujak 2017.]. Dostupno na: <http://emedicine.medscape.com/article/1246809-overview>
47. Koulouvaris P, Stafylas K, Aznaoutoglou C, Zacharis K, Xenakis T. Isolated varus intertrochanteric osteotomy for hip dysplasia in 52 patients: long-term results. *Int Orthop*. travanj 2007.;31(2):193–8.
48. Ross JR, Zaltz I, Nepple JJ, Schoenecker PL, Clohisy JC. Arthroscopic disease classification and interventions as an adjunct in the treatment of acetabular dysplasia. *Am J Sports Med*. srpanj 2011.;39 Suppl:72S–8S.
49. Parvizi J, Bican O, Bender B, Mortazavi SMJ, Purtill JJ, Erickson J, i ostali. Arthroscopy for labral tears in patients with developmental dysplasia of the hip: a cautionary note. *J Arthroplasty*. rujun 2009.;24(6 Suppl):110–3.
50. Kirsch JM, Khan M, Bedi A. Does Hip Arthroscopy Have a Role in the Treatment of Developmental Hip Dysplasia? *J Arthroplasty*. 27. veljača 2017.;
51. Hartofilakidis G, Lampropoulou-Adamidou K. Lessons learned from study of congenital hip disease in adults. *World J Orthop*. 18. prosinac 2016.;7(12):785–92.
52. Munigangaiah S, O'Dwyer S, Masterson E. Uncemented total hip arthroplasty in osteoarthritis of hip secondary to low and high dislocated hips: A mid-term follow-up study. *J Nat Sci Biol Med*. 2016.;7(2):136–42.
53. Zagra L, Bianchi L, Mondini A, Ceroni RG. Oblique femoral shortening osteotomy in total hip arthroplasty for high dislocation in patients with hip dysplasia. *Int Orthop*. rujun 2015.;39(9):1797–802.

54. Petis S, Howard JL, Lanting BL, Vasarhelyi EM. Surgical approach in primary total hip arthroplasty: anatomy, technique and clinical outcomes. *Can J Surg. travanj* 2015.;58(2):128–39.
55. Delimar D, Bicanic G, Korzinek K. Femoral shortening during hip arthroplasty through a modified lateral approach. *Clin Orthop. kolovoz* 2008.;466(8):1954–8.
56. Benazzo F, Cuzzocrea F, Stroppa S, Ravasi F, Dalla Pria P. Modular stems in DDH. *Hip Int J Clin Exp Res Hip Pathol Ther.* 2007.;17 Suppl 5:S138-141.
57. Vanrusselt J, Vansevenant M, Vanderschueren G, Vanhoenacker F. Postoperative radiograph of the hip arthroplasty: what the radiologist should know. *Insights Imaging.* 20. listopad 2015.;6(6):591–600.
58. Nilsson A, Bremander A. Measures of hip function and symptoms: Harris Hip Score (HHS), Hip Disability and Osteoarthritis Outcome Score (HOOS), Oxford Hip Score (OHS), Lequesne Index of Severity for Osteoarthritis of the Hip (LISOH), and American Academy of Orthopedic Surgeons (AAOS) Hip and Knee Questionnaire. *Arthritis Care Res.* 01. studeni 2011.;63(S11):S200–7.
59. Western Ontario & McMaster Universities Osteoarthritis Index (WOMUOI) [Internet]. [citirano 29. travanj 2017.]. Dostupno na: <http://www.rheumatology.org/I-Am-A/Rheumatologist/Research/Clinician-Researchers/Western-Ontario-McMaster-Universities-Osteoarthritis-Index-WOMAC>
60. WOMAC Index | Bone and Spine [Internet]. [citirano 29. travanj 2017.]. Dostupno na: <http://boneandspine.com/womac-index/>
61. Measuring Impact - SF-36 [Internet]. [citirano 30. travanj 2017.]. Dostupno na: <http://www.measuringimpact.org/s4-sf-36>
62. Osawa Y, Hasegawa Y, Seki T, Amano T, Higuchi Y, Ishiguro N. Significantly Poor Outcomes of Total Hip Arthroplasty After Failed Periacetabular Osteotomy. *J Arthroplasty.* rujan 2016.;31(9):1904–9.
63. Matsuda DK, Khatod M. Rapidly Progressive Osteoarthritis After Arthroscopic Labral Repair in Patients With Hip Dysplasia. *Arthroscopy.* 01. studeni 2012.;28(11):1738–43.
64. Desteli EE, Imren Y, Tan E, Erdoğan M, Özcan H. Clinical results of cementless total hip arthroplasty with shortening osteotomy for high dislocation with developmental dysplasia. *Acta Orthop Belg.* ožujak 2015.;81(1):30–5.
65. Ozan F, Uzun E, Gürbüz K, Koyuncu Ş, Altay T, Kayalı C. Total hip arthroplasty in the developmental dysplasia of the hip using transverse subtrochanteric osteotomy. *J Orthop. prosinac* 2016.;13(4):259–63.

66. Georgiades G, Babis GC, Kourlaba G, Hartofilakidis G. Effect of Cementless Acetabular Component Orientation, Position, and Containment in Total Hip Arthroplasty for Congenital Hip Disease. *J Arthroplasty*. 01. listopad 2010.;25(7):1143–50.
67. Dapuzzo MR, Sierra RJ. Acetabular considerations during total hip arthroplasty for hip dysplasia. *Orthop Clin North Am*. srpanj 2012.;43(3):369–75.
68. Papachristou G, Hatzigrigoris P, Panousis K, Plessas S, Sourlas J, Levidiotis C, i ostali. Total hip arthroplasty for developmental hip dysplasia. *Int Orthop*. veljača 2006.;30(1):21–5.
69. Yang S, Cui Q. Total hip arthroplasty in developmental dysplasia of the hip: Review of anatomy, techniques and outcomes. *World J Orthop*. 18. svibanj 2012.;3(5):42–8.
70. Dorr LD, Tawakkol S, Moorthy M, Long W, Wan Z. Medial protrusio technique for placement of a porous-coated, hemispherical acetabular component without cement in a total hip arthroplasty in patients who have acetabular dysplasia. *J Bone Joint Surg Am*. siječanj 1999.;81(1):83–92.
71. Kim YL, Nam KW, Yoo JJ, Kim Y-M, Kim HJ. Cotyloplasty in Cementless Total Hip Arthroplasty for an Insufficient Acetabulum. *Clin Orthop Surg*. rujan 2010.;2(3):148–53.
72. Luo D, Zhang H, Xiao K, Cheng H. Efficiency and Accuracy of Bernese Periacetabular Osteotomy for Adult Hip Dysplasia. *Orthop Surg*. studeni 2015.;7(4):375.
73. Wang D, Li L-L, Wang H-Y, Pei F-X, Zhou Z-K. Long-Term Results of Cementless Total Hip Arthroplasty With Subtrochanteric Shortening Osteotomy in Crowe Type IV Developmental Dysplasia. *J Arthroplasty* [Internet]. 15. studeni 2016. [citirano 10. ožujak 2017.];0(0). Dostupno na: [http://www.arthroplastyjournal.org/article/S0883-5403\(16\)30805-1/abstract](http://www.arthroplastyjournal.org/article/S0883-5403(16)30805-1/abstract)
74. Ollivier M, Abdel MP, Krych AJ, Trousdale RT, Berry DJ. Long-Term Results of Total Hip Arthroplasty With Shortening Subtrochanteric Osteotomy in Crowe IV Developmental Dysplasia. *J Arthroplasty*. kolovoz 2016.;31(8):1756–60.
75. Stans AA, Pagnano MW, Shaughnessy WJ, Hanssen AD. Results of total hip arthroplasty for Crowe Type III developmental hip dysplasia. *Clin Orthop*. ožujak 1998.;(348):149–57.

Životopis

OSOBNI PODACI

Ime i prezime: Uršula Fabijanić

Datum rođenja: 18.07.1992

Mjesto rođenja: Zagreb

Državljanstvo: Hrvatsko

OBRAZOVANJE

2011. – 2017. – Medicinski fakultet Sveučilišta u Zagrebu

2007. – 2011. – Klasična gimnazija Zagreb

2001. – 2008. – Osnovna i srednja škola za klasični balet Zagreb

2002. – 2007. – Osnovna škola Ksaver Šandor Gjalski Zagreb

1999. – 2002. – Osnovna škola Cvjetno naselje Zagreb

JEZICI

Engleski