

# Prijelomi zdjelice

---

**Pelajić, Stipe**

**Master's thesis / Diplomski rad**

**2017**

*Degree Grantor / Ustanova koja je dodijelila akademski / stručni stupanj:* **University of Zagreb, School of Medicine / Sveučilište u Zagrebu, Medicinski fakultet**

*Permanent link / Trajna poveznica:* <https://um.nsk.hr/um:nbn:hr:105:674277>

*Rights / Prava:* [In copyright](#)/[Zaštićeno autorskim pravom.](#)

*Download date / Datum preuzimanja:* **2025-01-03**



*Repository / Repozitorij:*

[Dr Med - University of Zagreb School of Medicine Digital Repository](#)



**SVEUČILIŠTE U ZAGREBU  
MEDICINSKI FAKULTET**

**Stipe Pelajić**

**Prijelomi zdjelice**

**DIPLOMSKI RAD**



**Zagreb, 2017.**

Ovaj diplomski rad izrađen je na Klinici za kirurgiju Kliničkog bolničkog centra Zagreb pod vodstvom doc. dr. sc. Ivana Dobrića i predan je na ocjenu u akademskoj godini 2016./2017.

## **Kratice korištene u ovom radu**

AO - Arbeitsgemeinschaft für Osteosynthesefragen

AP - anterioposteriorno

AIS - Abbreviated Injury Scale

CT – kompjuterizirana tomografija

EAST - Eastern Association for the Surgery of Trauma

GCS – Glasgow Coma Score

ISS – Injury Severity Score

OTA - Orthopaedic Trauma Association

## SADRŽAJ

<b>1. SAŽETAK</b>	
<b>2. SUMMARY</b>	
<b>3. UVOD</b> .....	1
<b>4. ANATOMIJA</b> .....	2
<b>5. EPIDEMIOLOGIJA</b> .....	3
<b>6. PODJELA PRIJELOMA ZDJELICE</b> .....	4
<b>6.1 YOUNG-BRUGESSOVA KLASIFIKACIJA</b> .....	5
<b>6.2 AO/OTA KLASIFIKACIJA</b> .....	7
<b>6.3. RASPRAVA</b> .....	8
<b>7. NAČELA ZBRINJAVANJA BOLESNIKA S PRIJELOMOM ZDJELICE</b> .....	9
<b>7.1. KLINIČKA PROCJENA</b> .....	10
<b>7.2. RADIOLOŠKA PROCJENA</b> .....	11
<b>7.3. KONTROLA KRVARENJA</b> .....	11
<b>7.4. KIRURŠKE TEHNIKE ZBRINJAVANJA</b> .....	13
<b>7.4.1. VANJSKA FIKSACIJA</b> .....	15
<b>7.4.2. UNUTARNJA FIKSACIJA</b> .....	16
<b>8. KOMPLIKACIJE I ISHOD</b> .....	20
<b>9. ZAKLJUČAK</b> .....	22
<b>10. LITERATURA</b> .....	23
<b>11. ZAHVALE</b> .....	34
<b>12. ŽIVOTOPIS</b> .....	35

## 1. SAŽETAK

Naslov rada: Prijelomi zdjelice

Autor: Stipe Pelajić

Prijelomi zdjelice čine 3% ukupnih skeletnih prijeloma. Polovica prijeloma zdjelice uzrokovana su niskoenergetskim traumama, pretežno kod starijih ljudi, a druga polovica visokoenergetsko silom, najčešće uzrokovanom prometnim nesrećama. Liječenje uvelike ovisi o vrsti prijeloma i stanju pacijenta, te se za pomoć u odluci o vrsti liječenja se razvijene su različite klasifikacijama prijeloma. Najčešće korištene klasifikacije su AO/OTA klasifikacija i Young-Burgessova. Prema AO/OTA klasifikaciji prijelomi mogu biti stabilni (tip A), djelomično stabilni (tip B) i nestabilni (tip C). Stabilni i djelomično stabilni čine većinu prijeloma zdjelice. Nestabilni prijelomi su češće povezani s krvarenjem i višim ISS-om te su odgovorni za većinu mortaliteta uzrokovanih prijelomima zdjelice. Otvoreni prijelomi čine oko 4% prijelom zdjelice, a unatoč modernim tehnikama zbrinjavanja mortalitet je kod otvorenih prijeloma i dalje vrlo visok. Prije pristupa definitivnom kirurškom zbrinjavanju pacijenta potrebno je resuscitaciju kod hemodinamski nestabilnih bolesnika. Za kontrolu krvarenja koriste se različite tehnike stabilizacije i kompresije zdjelice s varijabilnom učinkovitosti. Angioembolizacija je korisna za sprječavanje arterijskih krvarenja. Prijelomi tipa A se mogu liječiti konzervativno, a unutarnja fiksacija je korisan za brži oporavak kod mlađih ljudi. Vanjska fiksacija je korisna u stabilizaciji djelomično stabilnih prijeloma (Tip B) ali ne i potpune nestabilnih prijeloma (Tip C). U liječenju nestabilnih prijeloma (Tip B3 i C) jedino unutarnja fiksacija daje zadovoljavajuće rezultate. Dugoročno praćenje bolesnika pokazuje da unatoč napretku u zbrinjavanju prijelomom zdjelice kod velikog broja pacijenata zaostaju dugoročne posljedice najčešće u vidu perzistirajuće boli i smanjene pokretljivosti.

**Ključne riječi:** prijelomi zdjelice, klasifikacija prijeloma, angioembolizacija, fiksacija prijeloma

## 2. SUMMARY

Title: Pelvic fractures

Author: Stipe Pelajić

Pelvic fractures are relatively infrequent type of fractures and they make up to 3% of total fractures in adults. Approximately half of these fractures are caused by low energy trauma, mostly in elderly, and other half is caused by high energy trauma, mostly associate with traffic accidents. Type of further management is heavily dependent on type of injury, and to assist in decision making different classifications of pelvic injuries were developed. Predominantly utilized are AO/OTA and Young-Burgess classification. AO/OTA classification describes pelvic fractures as either stable (Type A), partially stable (Type B) and unstable (Type C). Stable and partially stable fractures make up more than half of total pelvic fractures. Unstable fractures are associated with higher ISS, concomitant injuries and otherwise they have worse outcome being responsible for most of mortality due to pelvic injury. Approximately 4% of pelvic injuries are open fractures which are despite modern management techniques associated with high mortality. Before definitive treatment of pelvic fractures patient has to be resuscitate in order to be haemodynamically stable enough to undergo surgery. Bleeding management is often performed utilizing various techniques that stabilize and compress pelvis in order to stop the bleeding, with variable results. Angioembolization is useful in management of arterial pelvic bleeding. Type A fractures can be treated nonoperatively in most cases whereas Type B and C fractures require some sort of fixation. External fixation may be sufficient in treatment of Type B fractures but not in Type B3 and C fractures which require internal fixation as only adequate treatment option. Long term follow-up of patients after pelvic injure reveal that despite advancement in the treatment of pelvic fractures, still great number of patients suffer lon term complications of which persistent pain and reduction of mobility are most common.

**Keywords:** pelvic fractures, fracture classification, angiembolization, fracture fixation

### **3. UVOD**

Prijelomi zdjeličnog prstena su česta pojava pri visokoenergetskim traumama i pronalaze se kod 15% do 30% takvih pacijenata (1–3). Još češći su osteoporotski prijelomi zdjelice kod traume niske energije, uzrokovani jednostavnim padom u starijih ljudi (4,5), te su takvi prijelomi najčešće stabilni, liječe se konzervativno i iako brojniji od prijeloma uzrokovanih traumom visoke energije ne uzrokuju značajan mortalitet (2,4,5). Mortalitet je kod visokoenergetskih prijeloma zdjelice, unatoč napretku u liječenju i dalje visok (6,7), a najsmrtonosniji su otvoreni prijelomi (7). Važan faktor u mortalitetu kod prijeloma zdjelice su pridružene ozljede, osobito ozljede glave (1), i krvarenje (8). Pridružene ozljede su češće kod nestabilnih prijeloma zdjelice (9), koji stoga predstavljaju veći izazov u liječenju te imaju nepovoljnije dugoročne ishode (10–12). S obzirom da je za uspješno liječenje prijeloma zdjelice potreba ispravna dijagnoza i ažurno zbrinjavanje, kako prijeloma tako i pridruženih ozljeda, u ovom radu je prikazan pregled trenutno najkorištenijih klasifikacija, metoda dijagnostike te osnova zbrinjavanja pojedinih prijeloma.



#### 4. ANATOMIJA

Zdjelica, pelvis, je prstenasta koštana struktura koju tvore dvije zdjelične kosti, ossa coxae, križna kost, os sacrum i trtična kost, os coccygis. Zdjelična kost se nadalje dijeli na tri kosti koje su sinostotički srasle, a to su os illium, os pubis te os ischii. Koštane strukture zdjeličnog prstena čvrsto su povezane s ligamentima i hrskavičnim vezama. Anteriorno to je symphysis pubis koja spaja dvije zdjelične kosti, a posteriorno articulatio sacroiliaca koji je, iako pravi zglob između facies auriculares os illium i os sacrum zbog vrlo čvrste zglobne čahure i ligg. sacroiliaca koji je potpomažu, nepomičan. Dodatno učvršćivanje sakroilijakalnog zgloba još čine ligg. Iliolumbale koji povezuje os illium s lumbalnom kraljžnicom te sakrospunalni i sakrtuberalni ligamenti koji poveju os sacrum s os ischii (13). Ovi ligamenti najčvršće takve sveze u tijelu i normalno funkcioniranje zdjelice, prenošenje sile sa gornjeg trupa preko sakruma na kukove i donje udove, nije moguće u slučaju njihova oštećenja (9). Za razliku od toga prednji dio zdjeličnog prstena služi za podupiranje sustava, ali nije neophodan za stabilnost zdjelice tako da kod ljudi kod kojih je samo prednji dio prstena oštećen, primjerice kod pacijenata s ekstrapijom mjehura, nema značajnijeg utjecaja na funkciju zdjelice (14).

Nadalje zdjelicu možemo podijeliti na veliku zdjelicu, pelvis major, i malu zdjelicu pelvis minor koja se nalazi ispod lineae terminalis. Strukture koje čine lineae terminalis čine promontorium sacrii, linea arcuata, pecten ossis pubis, eminenta iliopubica i gornji rub symphysis pubis.

Brojne anatomske strukture su u bliskom odnosu s zdjeličnom prstenom, najvažnije od njih su krvne žile sakralnog plexusa i ilijakalne žile koje često mogu biti izvor krvarenja kod nestabilnih prijelom zdjelice (8,15).

Plexus lumbosacralis je u bliskom kontaktu sa sakrumom te mogu biti oštećeni kod prijeloma sakruma (16).

Uretra polazi iz mokraćnog mjehura te na putu do vanjskog ušća probija urogenitalnu dijafragmu, a kod muškaraca prije dijafragmalne fascije prolazi kroz prostatu. Zbog anatomske razlike ozljede uretre su češće u muškaraca nego u žena (1,2), a mogu značajan izvor komplikacija u daljnjem zbrinjavanju pacijenta (17).

## 5. EPIDEMIOLOGIJA

Prijelomi zdjelice sačinjavaju 3% skeletnih ozljeda (1), a s obzirom na vrstu sile koja ih uzrokuje možemo ih podijeliti na prijelome uzrokovane visokom i niskom energijom. Incidencija jednih i drugih je oko 10 na 100 000 stanovnika godišnje (2). Prijelomi uzrokovani niskom energijom su najčešće stabilni i nisu životno ugrožavajući (2). Postoji još i skrivena incidencija zbog pacijenata koji ne prežive dolazak do bolnice, te jedna a studija tvrdi da oko 30% pacijenata koji su umrli zbog teške trauma ima prijelom zdjelice (18).

Prevalencija prijeloma zdjelice je kod pacijenata s tupom traumom između 5,1% do 11,9%. Uzrok traume su najčešće nesreće u prometu, nakon toga pad s visine, a nakon njih ostale ozljede(1,2,19). Kod unesrećenika u prometu motociklisti imaju najveće šanse za prijelom zdjelice kod kojih je ozljeda zdjelice prisutna u 15,5% nesreća, nakon toga pješaci sa 13,8%, te na kraju putnici u vozilima s 10,2% slučajeva, (1). Prijelomi kod motociklista i pješaka su češće teži ( $AIS \geq 4$ ) u usporedbi s ostalim vrstama prijeloma (1). Prosječna dob bolesnika s prijelomom zdjelice uzrokovanih traumom visoke energije je oko 35 godina (1,2,19), a nema statistički značajne razlike između incidencije žena i muškaraca (1).

Mortalitet kod prijeloma zdjelice je između 7,6% i 19% (6,20–22). Smrtni slučajevi su češći kod nestabilnih prijeloma zdjelice i kod pješaka (21,22). Najčešći uzroci smrti kod pacijenata su bili pulmonalna embolija, MODS i sepsa (6,21,22) Krvarenje iz zdjeličnih krvnih žila bilo je uzrokom smrti u samo 1% slučajeva (21). Ozljede glave su se pokazale kao konkomitantna ozljeda koja najbolje korelira s mortalitetom u pacijenata s frakturom zdjelice (1,20).

Kod nekih fraktura uzrokovanih padom s visine se mogu vidjeti tipične H ili U frakturalne linije na sakrumu, ovakvi prijelomi se u literaturi još zovu i prijelomi samoubojica skakača („suicide jumper's fracture“) a njihova prevalencija je oko 1% svih prijeloma zdjelice(23).

Otvoreni prijelomi, koji probijaju kožu, sluznicu rektuma ili vagine čine 2% do 4% prijeloma zdjelice (12,24),s tim da je prevalencija veća u dječjoj dobi, te čine 12,9% prijeloma zdjelice kod djece (25) vjerojatno zbog veće sile potrebne za frakture plastičnijeg nezrelog zdjeličnog prstena (7). Mortalitet kod otvorenih prijelom zdjelice veći je nego kod zatvorenih te po nekim starijim studijama se penje čak do 50% (6). Novije studije ipak pokazuju nešto niži mortalitet, između

14,8% i 26,9% (7,12,26) dok je jedna studija prijavila smrtnost od samo 4,8% (27), a navode da je za rezultat primarno zaslužna dobra kontrola sepse i krvarenja (27).

Jedan rad iz Hrvatske koji govori o iskustvima liječenja prijeloma zdjelice Klinike za traumatologiju KBC „Sestre milosrdnice“ u periodu od 2009. do 2015. navodi da je liječeno 121 bolesnik s ozljedama zdjelice. Četrdesetoro bolesnika (33%) bilo je bilo politraumatizirano, a kod 12 bolesnika (10%) bio je pridružen i prijelom acetabuluma. Većinu prijeloma činile su ozljede prednjeg zdjeličnog prstena (61 bolesnik ili 50,4%) uslijed djelovanja AP sile. Zdjelični prsten je stabiliziran uporabom iliosakralnih vijaka (24 bolesnika), pločica i vijaka (29 bolesnika), sakralnom šipkom (3 bolesnika) te spinopelvičnom fiksacijom (4 bolesnika) (28).

## **6. PODJELA PRIJELOMA ZDJELICE**

Ispravna klasifikacija prijeloma zdjelice potrebna je jer se daljnje zbrinjavanje pacijenta s prijelomom značajno razlikuje o vrsti prijeloma (29). Klasifikacija prijeloma zdjelice moguća je prema anatomskom mjestu prijeloma, vrsti sile koja je djelovala na zdjelični prsten i stabilnosti zdjelice. Anatomske klasifikacije poput Watson-Jonesove (30) ili Judet i Letournelove (31) nisu često korištene u kliničkoj praksi, jedan od razloga je to što klasifikacije koje se baziraju na stabilnosti i mehanizmu ozljede bolje koreliraju s ishodom (10,16), iako neke anatomske klasifikacije poput Denisove (32), koja dijeli frakture sakruma u tri zone s obzirom na udaljenost prijeloma od sakralnih foramina te dobro korelira s naknadnim živčanim oštećenjem (32) ili Starrove podjele fraktura rami publi superii (33). Od klasifikacija s obzirom na mehanizam ozljede najpoznatija i najkorištenija (34) je Young i Burgessova klasifikacija(35) se temelje s obzirom na smjer djelovanja vektora sile na zdjelicu. Tileova klasifikacija (19) originalno iz 1980.g. dijeli ozljede zdjelice s obzirom na stabilnost zdjeličnog prstena, danas u kliničkoj praksi nije korištena već je inkorporirana kao osnova AO/OTA klasifikacije koja u obzir uzima stabilnost, mehanizam i anatomsku lokaciju ozljede (36,37). U daljnjem tekstu će stoga biti predstavljene dvije najučestalije klasifikacije, AO/OTA i Young i Burgess. Njihova sažeta usporedba prikazana je u tablici 1.

Tablica 1. Usporedba AO/OTA i Young- Burgessove klasifikacije

AO/OTA	Young-Burgess
Tip A: stabilni	-
Tip B: djelimično stabilni – B1 : prijelom otvorene knjige	APC I, APC II
– B2: lateralna kompresija	LC I, LC II
– B3: bilateralna B ozljeda	LC III
Tip C: potpuno nestabilni	APC III, VS

Pripremljeno prema Tile M, Vrahas D, Helfet L, Kellam J, Mark R. Fractures of the Pelvis and Acetabulum Principles and Methods of Management. 4. izd. Stuttgart: Thieme; 2015. (34)

## 6.1 YOUNG-BRUGESSOVA KLASIFIKACIJA

Young i Burgess su razvili svoju klasifikaciju na 142 pacijenta s prijelomima zdjelice rabeći AP snimke zdjelice (35) uz pomoć od ranije poznatih međuodnosa sile i tipa frakture (18,38) te prijelome zdjelice dijele u tri velike skupine s obrtom na smjer sile: anterioposteriorna kompresija, lateralna kompresija i vertikalno smicanje te još jednu skupinu kompleksnih (35). Prednost ove klasifikacije je što je jednostavnija od AO/OTA klasifikacije, a i dalje dobro korelira s ishodom liječenja (39), te je mišljenje stručnjaka da je bolja za korištenje u centrima koji se rjeđe susreću s ovakvom patologijom (37,40).

### Anterioposteriorna kompresija (APC)

Young i Burgess dijele ozljede uzrokovane anterioposteriornom kompresijom na tri tipa. APC I su ozljede kod koji je prisutno proširenje symphysis pubis ne veće od 2,5 cm bez nestabilnosti sakroilijakalnog kompleksa. APC II su ozljede zdjelice kod kojih je proširenje symphysis pubis veće od 2,5 cm. Granica od 2,5 cm odabrana je zato što proširenja symphysis pubis veća od tog nisu moguća barem djelomičnog pucanja sakrospinalnih, sakrotuberalnih i prednjih sakroilijakalnih ligamenata (Alton & Gee 2014). APC III su ozljede zdjelice pri kojima dolazi to potpune disrupcije posteriornih ligamenata zdjelice, dislokacije sakroilijakalnih zglobova i često su udruženi s krvarenjem (35). Iako je APC III tip najopasniji takve ozljede mogu biti teške za

dijagnosticiranje na klasičnim AP snimkama zbog zdjeličnih zavoja, te su bolje vidljive na aksijalnim CT snimkama (29). Frakture koštanih djelova zdjelice su rijeđe kod ozljeda uzrokovanih anterioposteriornom kompresijom, a kad su prisutne najčešće zahvaćaju ramus pubis i vertikalne su orijentacije (35).

#### Lateralna kompresija (LC)

Slično kao i kod anterioposteriornih kompresija postoje i tri tipa ozljeda lateralnom kompresijom. Ozljede lateralnom kompresijom su najčešći tip ozljede (41). Kod ozljeda uzrokovanih postraničnom silom češće su prisutne frakture nego kod ozljeda uzrokovanih anterioposteriornom silom, te su u originalnom opisu Younga i Burgessa fraktura ramusa stidne kosti bilo prisutno u 100% ozljeda lateralnom kompresijom, 88% pacijenata je imalo frakture sakruma, 19% frakture krila ilijakalne kosti, a 19% je imalo dislokaciju kuka(35). Frakture ramusa su više horizontalne i koronarne orijentacije kod lateralne kompresije u usporedbi s frakturama kod anterioposteriorne kompresije (29). LC I ozljede su uzrokovane postraničnom silom koja više djeluje na posteriorni dio pelvisa, te uključuju široki spektar ozljeda koji može varirati od inkomletnih do potpunih prijelom sakruma uz ozljede ramus pubis. LC II tip ozljede uzrokovan je više anteriornom silom što uzrokuje unutarnju rotaciju hemipelvisa sa točkom oslonca u sakroilijakalnom zglobu što može uzrokovati osim naravno fraktura ramus pubis i ipsilaterealnu frakturu posteriornog iliuma s ili bez dislokacije. LC III tip ozljede uzrokuje veća sila nege prehodna dva tipa koja dovodi do unutarnje rotacije hemipelvisa što uz frakture ipsilaterealnog hemipelvisa dovodi i do ozljeda kontralaterealnog hemipelvisa tipa anterioposteriorne kompresije tj. ozljeda sakroilijakalnog kompleksa (35).

#### Vertikalno Smicanje (VS)

Prijelomi uzrokovani vertikalnim smicanjem poznati još i kao prijelomi uzrokovani kosom silom su rezultat jake sile koja djeluje aksijalno na jedan ili oba hemipelvisa. Tipično su uzrokovani padom s visine ili udarcem teškog objekta, poput stabla, na glavu ili gornji dio trupa. Sila može uzrokovati pomak sakruma u odnosu na crijevnu kost što rezultira ozljedom ligamenata ili prijelome zdjeličnog prstena, ponajprije ramusa stidne kosti (35).

## Kompleksne ozljede

Kompleksne ozljede nastaju kombinacijom prehodno navedenih tipova ozljede te su većinom rezultat kombinacije ozljeda postraničnom silom kombiniranih s ozljedama anterioposterionom silom ili vertikalnim smicanjem(35).

## 6.2 AO/OTA KLASIFIKACIJA

AO/OTA klasifikacija koristi brojevni sustav koji označava kost i lokaciju, tako da broj 6 označava pelvis a broj 1 označava zdjelični prsten (37) te frakture zdjeličnog prstena nosi broj 61 a dalje se dijele tri kategorije A, B ili C s obzirom na stabilnost tako da su 61-A stabilne, 61-B djelomično stabilne, a 61-C nestabilni prijelomi zdjelice. Dodatna podjela u podgrupe definira anatomsku lokaciju i mehanizam ozljede u svakoj kategoriji. AO/OTA klasifikacija bolje korelira s ishodom liječenja nego ostale klasifikacije (15,36), ali su pridružene ozljede i dalje bolje prediktor mortaliteta (20). Prednost AO/OTA klasifikacije je i dostupnost redovito ažuriranih smjernica liječenja određenog tipa frakture na internetskim stranicama AO fundacije (42).

### Tip 61-A: stabilne ozljede

A1 su avulzijske frakture zdelične kosti. A1.1 su frakture spinae iliaceae. A1.2 su frakture cristae iliaceae. A1.3 su frakture tuberositas ossis ischii.

A2 su frakture krila crijevne kosti i izravna oštećenja prednjeg luka. A2.1 su frakture krila crijevne kosti. A2.2 su unilateralne frakture A2.3 su bifokalne frakture prednjeg luka.

A3 su transverzalne frakture sakruma i kokcigealne kosti. A3.1 su sakrokocigealne dislokacije. A3.2 su nedislocirani prijelomi sakruma. A3.3 su dislocirani prijelomi sakruma.

#### Tip 61-B: djelomično stabilne ozljede

B1 su unilateralne, parcijalne disrupcije stražnjeg luka s vanjskom rotacijom (prijelomi otvorene knjige). B1.1 su prednje disrupcije sakroilijakalnog zgloba. B1.2 su prijelomi otvorene knjige uz vertikalne prijelome sakruma.

B2 su unilateralne, parcijalne disrupcije stražnjeg luka s unutarnjom rotacijom. B2.1 su anteriorne kompresijske frakture sakruma. B2.2 su djelomične frakture/subluksacije sakroilijakalnog zgloba. B2.3 su nekompletne frakture stražnjeg dijela crijevne kosti.

B3 su bilateralne djelomične lezije stražnjeg luka. B3.1 su bilateralne frakture otvorene knjige. B3.2 su frakture otvorene knjige s lateralnom kompresijom (kombinacija B1 i B2). B3.3 su bilateralne frakture lateralnom kompresijom (bilateralni B2).

#### Tip 61-C: nestabilne ozljede

C1 su unilateralne, kompletne disrupcije stražnjeg luka C1.1 su frakture ossis ilii. C1.2 su potpune disrupcije sakroilijakalnog zgloba. C1.3 su potpuni prijelomi sakruma.

C2 su bilaterlane, ipsilaterlano kompletne, vertikalno nestabilne, kontralateralno nekompletne, rotacijski nestabilne, disrupcije stražnjeg luka. Dije se s obzirom na lokaciju vertikalno nestabilne frakture. C2.1 su potpune frakture crijevne kosti. C2.2 su dislokacije na razini sakroilijakalnog zgloba. C2.3 su frakture sakruma.

C3 su bilateralne potpune disrupcije. C3.1 su obostrane kompletne frakture koje ne uključuju sakrum. C3.2 su frakture koje uključuju na jednoj strani sakrum. C3.3 su obostrane kompletne frakture sakruma.

### **6.3. RASPRAVA**

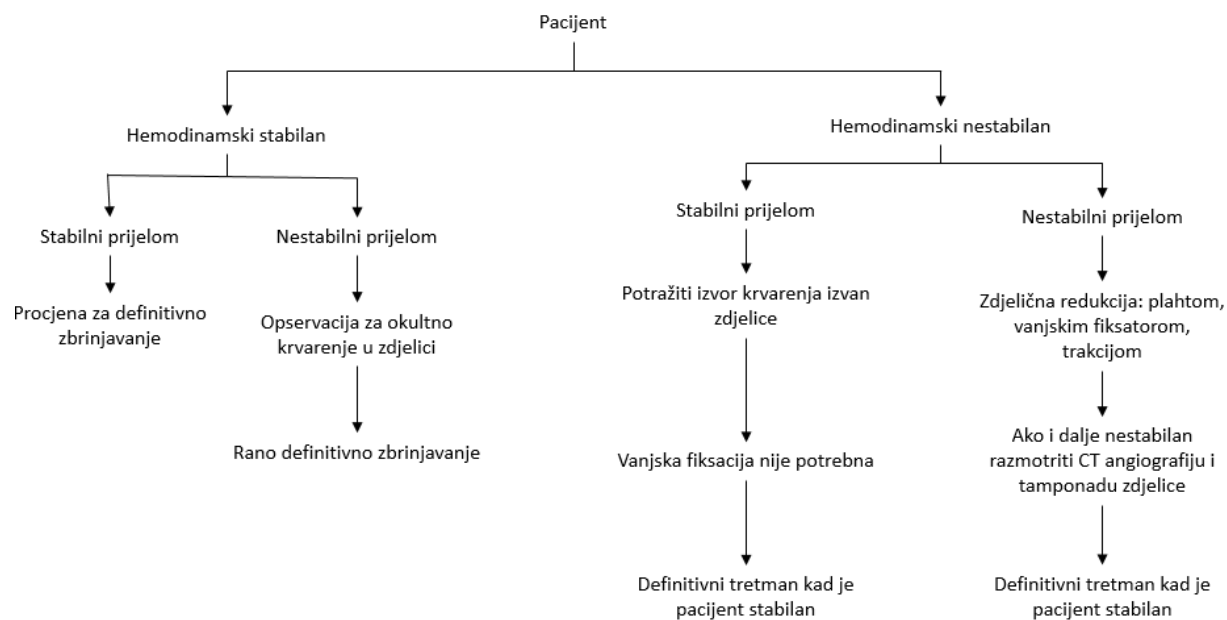
Razlog korištenja klasifikacija je pomoć pri kliničkom odlučivanju o zbrinjavanju pacijenata, a to je i razlog zašto anatomske klasifikacije, iako je anatomija ozljede važna za kirurga koji zbrinjava prijelom, nisu češće korištene u modernoj kliničkoj praksi, jer ne daju dovoljno informacija tj. ne koreliraju dovoljno dobro s ishodom liječenja (34).

Nadalje, da bi klasifikacija bila korisna razlike između očitaca moraju biti minimalne. Nekoliko studija s utvrđivanjem među ocjenjivačke pouzdanosti je provedeno (40,43,44). Dvije studije (40,43) su pokazale visoku pouzdanost za Young i Burgessovu klasifikaciju s kappom između 0,71 do 0,92 na AP snimkama zdjelice te CT snimke nisu povećale pouzdanost kod ove klasifikacije iako je kappa porasla s 0,59, za AP snimke, na 0,91 za ocjenu stabilnosti zdjelice. Tileova klasifikacije je prema ovim studijama pokazala slabiju pouzdanost, kappa je bila 0,30-0,47 za AP snimke s tek manjim poboljšanjem na CT snimkama. Treća studija (44) koja je uključila nekoliko različitih trauma centara i veći broj pacijenata, našla je da je među ocjenjivačka pouzdanost Za Young i Burgessovu klasifikaciju za AP i CT snimke vrlo niska, kappa=0,09-0,21, a za Tileovu klasifikaciju 0,10-0,17. Mogući razlozi ovako različitih rezultata su različiti kriteriji uključivanja pacijenata, te uključivanja različitih centara u studiji (44) za razliku od prethodne dvije (40,43). Iako su studije pokazale postojanje korelacije između težine ozljede prema Young i Burgessovoj i AO/OTA klasifikaciji i potrebnih mortaliteta, krvarenja i potreba za transfuzijom (8,39), prema EAST smjernicama sam radiološki prikaz frakture ipak nije dovoljan za stvarnu predikciju mortaliteta ili krvarenja (17). Velike razlike između ispitivačke pouzdanosti u korištenju obje klasifikacije ukazuju (40,43,44) na to da ni jedna klasifikacija nije idealna za korištenje u zbrinjavanju bolesnika, te dodatno podržava misao da se svakom bolesniku treba pristupiti individualno u procjeni potrebne intervencije (37).

## **7. NAČELA ZBRINJAVANJA BOLESNIKA S PRIJELOMOM ZDJELICE**

Zbrinjavanje bolesnika s prijelomom zdjelice možemo podijeliti u vremenski u akutnu fazu i fazu definitivnog zbrinjavanja (37). U akutnoj fazi važno je dobiti procjenu kliničkog stanja pacijenta i stabilnosti frakture jer o tome ovisi daljnje liječenje, kao što je prikazano na slici 1. Moguća su četiri scenarija u akutnoj fazi to su hemodinamski stabilan bolesnik s stabilnim ili nestabilnim prijelomom i hemodinamski nestabilan bolesnik s stabilnim ili nestabilnim prijelomom (37,41). Kod hemodinamski stabilnih bolesnika imamo vremena za daljnje odluke o definitivnom liječenju. Ovakvi pacijenti naravno bi trebali proći kroz potpunu radiološku obradu, radi utvrđivanja specifičnosti prijeloma (45). Kod hemodinamski nestabilnih bolesnika treba se pristupiti resuscitaciji sukladno se smjernicama za zbrinjavanje politraumatiziranih bolesnika (46).





Slika 1. Algoritam zbrinjavanja

Preuzeto i pripremljeno prema: Tile M, Vrahas D, Helfet L, Kellam J, Mark R. Fractures of the Pelvis and Acetabulum Principles and Methods of Management. 4. izd. Stuttgart: Thieme; 2015. (34)

## 7.1. KLINIČKA PROCJENA

Klinička procjena se sastoji od anamneze i pregleda pacijenta. Na prijelom zdjelice upućuje bol u predjelu zdjelice, deformacije zdjelične regije, krvarenja ili modrice u području zdjelice i vidljivi otvoreni prijelomi zdjelice (37). Na prijelome zdjelice se treba uvijek sumnjati u pacijenata s visokoenergetskom traumom(41). Stabilnost zdjelice se može utvrditi primjenom pritiska na spinae iliacae anterior superior, a kod prijeloma otvorene knjige zdjelica se može zatvoriti kompresijom na spinae iliacae anterior superior. Ozljede lateralnom kompresijom se mogu dijagnosticirati unutarnjom rotacijom cristae iliacae, što uzrokuje daljnju dislokaciju. Vertikalna nestabilnost se može dijagnosticirati palpacijom cirstae iliacae i trakcijom noge što onda uzrokuje daljnju dislokaciju (41). Kod pacijenata kod kojih sumnjamo na prijelom zdjelice treba provjeriti i vaginalnu i rektalnu sluznicu zbog mogućnosti otvorenih prijeloma (26,47). Na ozljede uretre i mokraćnog mjehura može upućivati hematurija i promjene položaja prostate te se kod takvih pacijenata treba učiniti cistureterografija prije postavljanja urinarnog katetera (17). Jedna meta-analiza je pokazala da je specifičnost i osjetljivost kliničkog pregleda u prosjeku 0,9

za otkrivanje prijeloma zdjelice, s tim da je rezultat znatno gori u studijama koje su uključivale pacijente s GCS<13 (48).

## **7.2. RADIOLOŠKA PROCJENA**

Za prikaz prijeloma zdjelice tradicionalno se koriste RTG prikazi u anterioposteriornj, ulaznoj (inlet) i izlaznoj (outlet) projekciji (41). AP projekcija je u kombinaciji s kliničkim pregledom izvrsna metoda za dijagnozu prijeloma zdjelice (47), i klasifikacija prema Youngu i Burgessu je razvijena na AP snimkama (35), ali se neki nestabilni prijelomi simfize mogu previdjeti ovom metodom (41). Inlet i outlet snimke se izvode nagibom rendgenskih zraka centriranih nad zdjelicom prema glavi za inlet i prema stopalima za outlet snimke. Korisni su za detaljniju vizualizaciju sakruma i sakroilijakalnih zglobova (49). Tradicionalno se izvode postavljanjem rendgenske zraka pod kutom od 45 stupnjeva za inlet i outlet snimku, ali novije studije govore da je zbog anatomije lumbosakralne regije ove snimke bolje izvesti pod kutom od 25 stupnjeva za inlet i 60 stupnjeva za outlet snimke (49).

CT snimke su zlatni standard za dijagnostiku prijeloma zdjelice i standard pri zbrinjavanju politraumatiziranih bolesnika u razvijenim zemljama (37). CT omogućuje brz i detaljan prikaz brojnih struktura, 3-D prikaz prijeloma, što olakšava vizualizaciju prijeloma kirurgu (37), a CT angiografija olakšava ranu lokalizaciju krvarenja u zdjelici (50) što omogućuje bržu intervenciju.

FAST se može koristiti za detekciju intraperitonealnih krvarenja ali nije dovoljno osjetljiv u otkrivanju retroperitonealnih krvarenja, koja su česta kod prijeloma zdjelice (50).

## **7.3. KONTROLA KRVARENJA**

Krvarenja nakon ozljeda zdjelice su najčešće iz sakralnog venskog pleksusa, ogranaka hipogastrične arterije i frakturnih površina (8,47). Kontrola krvarenja kod bolesnika s prijelomom zdjelice u izvanbolničkim uvjetima i dalje je predmetom diskusije (47). Smatra se da se prilikom nestabilnih prijeloma zdjelice volumen male zdjelice može povećati i do 40% (51,52) što olakšava krvarenje u zdjelicu, iako postoje studije koje ukazuju da bi povećanje volumena moglo biti znatno manje (53). Tradicionalne smjernice su stoga usmjerene na smanjivanje volumena i stabilizaciju zdjelice te se redukcija i stabilizacija prijeloma se treba učiniti što ranije, prije nego nastupi koagulopatija i prije transporta pacijenta (47,54) i kod pacijenata kod kojih

sumnjamo na krvarenje u zdjelici treba učiniti nutarnja rotacija donjih udova i omatanje zdjelice plahtom u obliku pračke u svrhu stabilizacije (46). Za stabilizaciju krvarenja su korisne i anti-šok hlače (17), ali njihova učinkovitost drastično pada kod arterijskih krvarenja(52), a njihova upotreba može otežati kasniji pristup abdomenu i donjim udovima te postoji zabrinutost oko mogućnosti razvoja abdominalnog compartement sindroma (17). Za stabilizaciju zdjelice postoje i vanjske stabilizacijske naprave, ali njihova upotreba u izvanbolničkim uvjetima može biti tehnički teško izvediva te su u jednoj studiji bili ispravno uporabljeni u samo 25% slučajeva (55). Novije, komercijalno dostupne naprave za vanjsku stabilizaciju imaju manje komplikacija s aplikacijom (56). Unatoč pomoći kod stabilizacija fraktura metode vanjske fiksacijske naprave nisu pokazale statistički značajno smanje krvarenja i mortaliteta (17). Tijekom resuscitacije se prema trenutnim smjernicama (46) daju velike količine tekućine intravenski što može dodatno pogoršati koagulopatiju i pogoršati ishod bolesnika (57) te neki autori preporučaju resuscitaciju uz mali volumen tekućine (57,58), ali istovremeno navode da je nedovoljno istraživanja provedeno za definitivno odluku o smjernicama.

Za zbrinjavanje krvarenja u bolničkim uvjetima može se koristiti angiografija s embolizacijom (17) i tamponada zdjelice (59). Iako su jedna i druga metoda korisne u sprječavanju krvarenja (17) imaju svoje nedostatke te postoje različita mišljenja o korisnosti jedne i druge metode u ranom zbrinjavanju krvarenja u zdjelici (58). Angioembolizacija se izvodi uz pomoć katetera kojima se selektivno primjeni embolizacijsko sredstvo u ogranke ilijakalne arterije koji prehranjuju područje krvarenja, au slučaju loše kontrole krvarenja može se učiniti neselektivna embolizacija unutarnje ilijačne arterije, ali je takav postupak povezan s više komplikacija(60). Transkateterska angioembolizacija korisnija je u zaustavljanja arterijskih nego venskih krvarenja (17), a treba imati na umu da su venska krvarenja češća kod prijeloma zdjelice (50). Nedostatak angioembolizacije je potreba specijaliziranom opremom i stručnim osobljem koji nisu uvijek dostupni, tako da je jedna studija pronašla 95%veći mortalitet u pacijenata koji su trebali angioembolizaciju izvan radnog vremena sale (11). Tamponada zdjelice se izvodi postavljanjem abdominalnih gaza u preperitonealni prostor s ciljem smanjenja dostupnog retroperitonealnog volumena (59), postavlja se u prosjeku 6 gaza kod odraslih a 4 kod djece (61). Dostupnija je od angioembolizacije i ne zahtijeva specijaliziranu opremu (42). 15% pacijenata nakon tamponade zdjelice svejedno zahtijeva dodatne transfuzije (61). Rizik od infekcija je pri primjeni tamponade zdjelice vrlo visok (61), s tim da se treba uzeti u obzir da se tamponada

zdjelice rabi često kao metoda kirurgije kontrole štete (59) i takvi pacijenti često imaju udružene ozljede koje povećavaju šanse od infekcije, a rizik od infekcije je pet puta manji u bolesnika kod kojih je tamponada učinjena samo jednom u odnosu na bolesnike koji su trebali više procedura (61).

#### **7.4. KIRURŠKE TEHNIKE ZBRINJAVANJA**

Cilj kirurškog zbrinjavanja ozljeda zdjeličnog prstena je redukcija deformiteta i stabilizacija zdjelice da bi se omogućilo cijeljenje (62,63). Za definitivno kirurško zbrinjavanje pacijenta s prijelomom zdjelice se preporuča čekanje dok pacijentovo stanje nije stabilno, te se zahvat izvodi najčešće nekoliko dana nakon ozljede (34). S obzirom da se prijelomi zdjelice međusobno jako razlikuju (9,19) postoje različiti kirurški pristupi mjestu prijeloma te će ovdje biti ukratko predstavljeni.

Za pristup prednjem djelu zdjeličnog prstena postoje Pfannenstielov pristup i modificirani Stoppin pristup. Pfannenstielov pristup je idealan za prikaz symphysis pubis i otvorenu redukciju i fiksaciju (64), a koristan je i pri tamponiranju zdjelice (65). Pri ovom pristupu posebno se treba paziti da se ne ozljede mokraćnog mjehura i venski splet prostate te je važno očuvati hvatišta ravnih trbušnih mišića (42). Modificirani Stoppin pristup se najčešće koristi za acetabularne frakture (66), ali se može koristiti i za frakture prednjeg luka zdjelice (67). Veoma je sličan Pfannenstielovom pristupu samo se dodatnom lateralnom disekcijom koja omogućava vizualizaciju ramus pubis superior i inferior lateralno od iliopektalne eminencije i kvadrilateralne ploče. Osobito je koristan u pacijenata s loše sraslim prijelomima ramusa (68). Tijekom izvođenja ovog pristupa treba obratiti pozornost na aberantne anastomoze između obturatornih i epigastričnih ili vanjskih ilijakalnih krvnih žila (corona mortis) koje mogu biti prisutne u velikom broju pacijenata (69).

Lateralni pristup omogućava vizualizaciju sjedne kosti, acetabuluma i vanjske ploče ilijakalne kosti. Koristan je kod zbrinjavanja fraktura krila crijevnice, loše sraslih prijeloma i nekih kombiniranih acetabularnih i zdjeličnih prijeloma (68,70). Za pristup unutarnjoj ploči krila ilijakalne kosti mogu se otpustiti abdominalni mišići s ruba ilijakalnog krila. Disekcija obje strane krila crijevnice je povezana s većim rizikom od devaskularizacije i može povećati rizik od

infekcije i lošeg cijeljena. Da bi se smanjio rizik hvatišta m. sartorius i m. rectus femoris bi trebala biti očuvana (34,68).

Pristupi stražnjem dijelu zdjeličnog prstena mogu biti stražnji (izvanzdjelični) i prednji (unutarzdjelični). Pri odabiru pristupa treba uzeti u obzir vrstu prijeloma (71), ali i udružene ozljede koje mogu postojati tako da stražnji pristup, koji zahtjeva potrbušni položaj pacijenta, nije preporučljiv kod pacijenata s ozljedom toraksa (34). Lokalne ozljede poput laceracija, abrazija ili Morel-Lavalléeova ozljeda mogu onemogućiti rani definitivni tretman prijeloma stražnjeg zdjeličnog prstena (65).

Indikacije za prednji pristup su dislokacije sakroilijakalnog zgloba (65,72). Prednosti prednjeg pristupa su vizualizacija sakroilijakalnog zgloba i istovremeni prikaz prednjeg zdjeličnog prstena, a nedostatak je to što se ne može koristiti za vizualizaciju i redukciju prijeloma sakruma (67,73), a moguće su poteškoće u izvođenju kod pretilih pacijenata (34). Izvodi se s pacijentom polegnutim na leđa, rez se započinje 1-2 cm proksimalno od spina iliaca anterior superior i nastavlja se proksimalno uz krilo crijevne kosti te se subperiostalnom disekcijom odmaknu abdominalni mišići i pristupi sakroilijakalnom zglobovima (34). Pri proceduri treba paziti na moguće ozljede n. cutaneus femoris lateralis (72) te na korijene L4 i L5 prilikom pristupa sakroilijakalnom zglobovima (34).

Stražnji pristup sakroilijakalnim zglobovima i lateralno sakrumu je koristan za tretman dislociranih ozljeda sakroilijakalnog zgloba, dislociranih prijeloma krila crijevne kosti (polumjesečaste frakture) i dislociranih fraktura sakruma koji izlaze posteriorno u zoni I i II (74,75). Stražnjim pristupom se dobro vizualiziraju krila crijevne kosti, ali zbog spinae iliace posterior superior nije moguća direktna vizualizacija sakroilijakalnog zgloba (34). Kontraindikacije za stražnji pristup su stanja koja onemogućuju potrbušni položaj pacijenta, a u slučaju Morel-Lavalléeove lezije potreban je opsežni debridement zbog visokog rizika od nekroze i infekcije (65). Točna lokacija reza ovisi o lokaciji prijeloma, lateralno od spina iliaca posterior superior za prijelome iliuma a medijalno za prijelome sakruma (34). Pri disekciji se treba paziti na ozljedu gornjeg glutealnog neurovaskularnog snopa (62).

### 7.4.1. VANJSKA FIKSACIJA

Vanjska fiksacija se postiže primjenom klinova ili žica u kost koje se učvršćuju za vanjsku konstrukciju. Indikacije za vanjsku fiksaciju su akutno zbrinjavanje ozbiljnih ozljeda zdjelice, rano zbrinjavanje politraumatiziranog bolesnika da bi se postiglo brže posjedanje i lakša higijena dišnih putova, za definitivno zbrinjavanje određenih prijeloma Tipa B1 B2 i kao pojačanje stabilnosti posterioarne unutarnje fiksacije (34). Pacijenti koji imaju rotacijsku, vertikalnu ili posteriornu nestabilnost imaju visok rizik značajnog lokanog krvarenja(20) i kandidati za emergentnu vanjsku fiksaciju. U tablici 2. prikazani su ukratko uloga vanjske i unutarnje fiksacije u zbrinjavanju ozljeda zdjelice.

Tablica 2. Fiksacija zdjelice.

Tip ozljede	Fiksacija		
	Emergentna	Rana	Definitivna
A (stabilni prijelomi)	nije potrebno	nije potrebno	nije potrebno
B1 (prijelomi otvorene knjige)	fiksator*	fiksator	
B2 (lateralna kompresija)	nije potrebno	simfizijske ploča** fiksator	vanjska fiksacija za održavanje redukcije, povremeno prednji vijci ili pločice
C (nestabilni prijelomi)	fiksator	fiksator	otvorena redukcija i unutarnja fiksacija
* u prisutnosti hemodinamske nestabilnosti **ukoliko je abdomen već otvoren i nema visceralne kontaminacije			

Pripremljeno prema: Tile M, Vrahas D, Helfet L, Kellam J, Mark R. Fractures of the Pelvis and Acetabulum Principles and Methods of Management. 4. izd. Stuttgart: Thieme; 2015. (34)

Vanjska fiksacija prije laparotomije se može izvesti da bi se izbjeglo pogoršanje krvarenja iz zdjelice (76). Studije na biomehaničkim modelima koje su ispitivale učinkovitost različitih vrsta vanjskih fiksatora pokazuju da C-stezaljka (C-clamp) pruža veću stabilnost kod stabilnih i nestabilnih nego jednostavni prednji okviri (77), sve vrste vanjske fiksacije pružaju zadovoljavajuću stabilizaciju kod djelomično stabilnih prijeloma Tipa B. Iako kompliciraniji modeli vanjskih fiksatora pokazuju značajno bolju stabilizaciju nego jednostavni prednji fiksatori kod posteriornih prijeloma i dalje pružaju lošiju stabilizaciju nego C-stezaljka (78), a nijedan okvir ne daje zadovoljavajuću stabilnost kod potpuno nestabilnih fraktura (78,79).. Vrsta vanjskog fiksatora te broj i lokacija klinova ovise o specifičnom prijelomu koji se liječi, a iako biomehanički modeli daju dobru osnovu za odluku o mjestu i vrsti klinova i vrsti okvira (19), problem biomehaničkih je studija što anatomske ne odgovaraju uvijek situaciji in vivo (34), modeli koji uzimaju u obzir samo kosti zdjelice ne uzimaju u obzir dodatnu stabilizaciju koju daje mišićno dno zdjelice (76), zbog različitih standarda izvođenja pokusa daju nekad kontradiktorne rezultate (38,80,81). S obzirom da se vanjska fiksacija koristi u akutnoj fazi zbrinjavanja bolesnika, često kod politraumatiziranih bolesnika u lošem stanju preporuča se što jednostavniji okvir i manji broj klinova (41). Veličina klinova ovisi o situaciji, ali su se 5mm klinovi u praksi pokazali kao najbolji omjer između veličine i doprinosa čvrstoći okvira (82). Iako se klinovi mogu postaviti na različitim mjestima u zdjelici poput, ovisno o potrebama okvira vanjskog fiksatora jedno istraživanje je pokazalo da postavljanje klinova u supraacetabularnoj regiji pruža najveću stabilnost (81)

#### **7.4.2. UNUTARNJA FIKSACIJA**

Prednosti unutarnje fiksacije su postizanje i održavanje anatomske redukcije, bolja biomehanička stabilnost, ranija mobilizacija pacijenta, kraća hospitalizacija u odnosu na vanjsku fiksaciju, ali istovremeno nosi sa sobom veće rizike od infekcije i komplikacija povezanih s operacijom i anestezijom (19) te se smatra da je uspješno izvođenje ovih tehnika potrebno veće iskustvo i vještina osoblja (42), a indikacije za primjenu unutarnju fiksaciju su i dalje predmetom rasprave (34). U nastavku su prikazane neke osobitosti zbrinjavanja prijeloma i s obzirom na AO/OTA smjernice iz 2015.g. (37)

## Stabilni prijelomi (Tip A)

Generalno se kod stabilnih prijeloma poduzima konzervativno liječenje pogotovo u starijoj populaciji kod koje je osteoporoza uzrok fraktura zdjelice te takva kost nije pogodna za unutarnju fiksaciju (4). Tip A1 avulzijski prijelomi se najčešće susreću kod mladih sportaša (83,84) a starijoj populaciji, osobito ako nisu povezani s traumom se treba sumnjati na mogući metastatski proces (84). Posebna skupina avulzijskih prijeloma su prijelomi na mjestu uzimanja presatka ilijačne kosti (85). Indikacije za kirurško liječenje su frakture s pomakom većim od 2 cm, a otvorena redukcija i unutarnja fiksacija može biti korisna kod mladih sportaša i pri manji pomacima zbog manje boli i boljem oporavku funkcije (34,85,86). Prijavljeni su dobri rezultati za kirurško liječenje prednje donje i gornje spinae iliaceae te kirurško zbrinjavanje A2.3 dislociranih fraktura s retrogradnim 3.5 mm vijcima ramus pubis superior pokazuju nisku učestalost komplikacije i dobro cijeljenje (33,86,87). Tip A3 prijelom zahtjeva kirurški tretman samo kod simptomatskih dislociranih prijeloma koji uzrokuju značajan neurološki deficit (34). Postoji prijedpor oko kirurškog tretmana zbog neuralne dekompresije, jer 80% inicijalnih ozljeda živaca pokazuje poboljšanje neovisno o tretmanu ali je ishod ipak nešto povoljniji kod bolesnika koji su prošli kirurški zahvat (32). Kod bolesnika kod kojih nakon prijeloma zaostane coccygodynija mogući coccygectomija može biti od pomoći (88).

## Djelomično stabilni prijelomi (Tip B)

Prijelomi Tipa B1 najčešće su posljedica prometnih nesreća, pogotovo u pješaka u motociklista (34). Kod njih dolazi do vanjske rotacije zdjelične kosti, širenja simfize i posljedično tome oštećenje skroilijakanih ligamenata. Indikacije za prednju fiksaciju simfize su ozljede povezane s nestabilnim (tip C) ozljedama, značajno proširenje simfize, zaključana simfiza (locked symphysis) i u slučajevima kad se provodi laparotomija radi pridruženih visceralnih ozljeda. Za unutarnju fiksaciju se najčešće koriste 3,5 mm rekonstrukcijske ploče i vijci te 4,5 mm rekonstrukcijske ploče i vijci (34). Veće ploče ne prijanjaju najbolje na područje simfize te se preferiraju 3,5 mm ploče (34).

Tradicionalno se dislokacija simfize veća od 2,5 cm smatra značajnom i zahtjeva operativni zahvat , ali statičke snimke zdjelice mogu podcijeniti opseg ozljede te je jedna studija pokazala da da izvođenje stres snimki intraoperativno je u čak 25% slučajeva promijenilo odluku



o nastavku operacije (89) te se smatra da dislokacije u rasponu od 1-3 cm mogu zahtijevati kirurško liječenje (34).

Prijelomi otvorene knjige su relativno često povezani su urološkim ozljedama (90) te se smatra da da proširenje simfize za 1 mm povećava šanse za urološku ozljedu za 10% (91). Postoji zabrinutost od povećane incidencije infekcije pri unutarnjoj fiksaciji i udruženim ozljedama mokraćnog mjehura (34), a jedna manja studija je pokazala da je kod multidisciplinarnog zbrinjavanja takvih ozljeda incidencija infekcija bila manja od 5% (92). Prisutnost suprapubičnog katetera kod ozljeda mokraćnog sustava nije kontraindikacija za kirurško liječenje (34).

Manji prijelomi otvorene knjige, kod kojih iliosakralni ligamentni nisu oštećeni se mogu liječiti i konzervativno (34), a kod prijeloma kod kojih postoji manje oštećenje iliosakralnih ligamenata može se uporabiti vanjska fiksacija (93). U to slučaju vanjski fiksator bi trebao ostati postavljen dok se radiološki ne potvrdi zacjeljenje, najčešće 6-12 tjedana, nakon čega se započinje s postupnim opterećenjem zdjelice (41).

Prijelomi tipa B2 nastaju lateralnom kompresijom koja uzrokuje unutarnju rotacijsku nestabilnost zdjelice (34). Najčešći su prijelomi zdjelice i u većini slučajeva se mogu neoperativno zbrinuti (34). Iako imaju najbolju prognozu od svih rotacijski nestabilnih prijeloma, bol je česti problem koji zastaje nakon ovakvih prijeloma (34). Iako su ovi prijelomi česti indikacije za fiksaciju i vrsta fiksacije kod ovih prijeloma i dalje su predmetom diskusije (34). Većinom se smatra da prijelomi koji zbog unutarnje rotacije uzrokuju skraćenje uda veće od 2 cm i perzistentno nestabilni prijelomi imaju dodatnu korist od operacijskog liječenja (19). Perzistentna nestabilnost dovodi do progresije deformacije i kronične boli(34), a češća je u pacijenata koji imaju kompletne frakture sakruma u odnosu na pacijente s nekompletnim frakturama sakruma i unilateralnim frakturama rami pubis (94). Redukcija kod tipa B2 je potreba u svih dislociranih prijeloma (34). Redukcijski alati učvršćeni klinovima postavljenim obostrano u supraacetabularnoj regiji su korisni za redukciju većine deformiteta unutarnje rotacije, a kod pacijenata kod kojih je izražena fleksijska komponenta može se postaviti na nezahvaćenoj strani klin u podriučju cristae iliace čime se stvara zakrivljeni vektor za redukciju(95) Dislokacije stražnjeg prsten su kod ovih prijeloma najčešće minimalne te se redukcija najčešće uspješno postiže uz pomoć skeletne trakcije (34). Za fiksaciju ovih prijelom se može koristiti vanjska

fiksacija, supkutana unutarnja fiksacija prednja unutarnja fiksacija vijcima pločama i vijcima, a za stabilizaciju ramusa su korisni anterogradno ili retrogradno postavljeni medularni vijci (34). Supkutana unutarnja fiksacija se provodi uz pomoć supracetabularnih vijaka koji su povezani supkutano postavljenom šipkom koji se kasnijim kirurškim zahvatom izvade. Ugodnija je za pacijenta od vanjske fiksacije, najčešće komplikacije su heterotropne osifikacije na mjestu implantata i iritacije n. cutaneus femoris lateralis (34). Posebni prijelomi tipa B2 su kosi prijelomi (tilt fractures) i zaključana simfiza (locked symphysis). Tilt frakture su najrjeđa varijanta B2 ozljeda, a rezultiraju protruzijom pubičnog ramusa u perineum i indikacija su za otvorenu redukciju i unutarnju fiksaciju (34). Kod prijeloma s zaključanom simfizom zbog disrupcija ligamenata koji stabiliziraju simfizu dolazi do zarobljavanja neoštećene pubične kosti iza kontralateralne pubične kosti na neozlijeđenoj strani ili u težim slučajevima u obturatornom prstenu (34). Kod ovih prijeloma može se pokušati s zatvorenom redukcijom u općoj anesteziji, ali ona često nije uspješna kod težih ozljeda te se onda treba učiniti otvorena redukcija (34)

#### Nestabilni prijelomi (Tip B3 i C)

Nestabilni prijelomi su indikacija za unutarnju fiksaciju kao definitivni tretman (34), pri tome treba uzeti u obzir stanje pacijenta tako da se operativni zahvat izvodi najčešće nekoliko dana poslije ozljede, kad je pacijent stabilan i manja je mogućnost intraoperativnih komplikacija (34). Nestabilne frakture kod starijih bolesnika isto zahtijevaju operativno liječenje iako osteoporoza i komorbiditeti kod takvih pacijenata mogu predstavljati problem pri izvođenju operacije (4). Neoperativno liječenje nestabilnih prijeloma je moguće, ali je povezano je velikim brojem komplikacija zbog dugotrajne imobilizacije (dekubitalni ulkusi, duboka venska tromboza) i lošijim dugotrajnim ishodom (loša funkcija zdjelice, kronična bol i pogrešno cijeljenje kosti) (34). Nestabilne frakture je najčešće jednostavne dijagnosticirati već na rendgenskim slikama (35), a upotreba CT-a omogućava trodimenzionalnu vizualizaciju i bolje planiranje zahvata (14). Anatomska redukcija ovih prijeloma je nužna za normalno cijeljenje kosti (14). Metode zatvorene manipulacije poput jednostavne manualne trakcije i skeletne trakcije daju zadovoljavajuće rezultate u ranoj fazi zbrinjavanja, a kompleksne frakture mogu zahtijevati upotrebu vanjskih manipulacijskih naprava uz upotrebu klinova (34). Ove metode su samo privremene te se planira njihova zamjena unutarnjom fiksacijom čim pacijentovo stanje to dopusti (34). U hemodinamski nestabilnih bolesnika koji imaju dobro poravnanje ulomaka može

se perkutano primijeniti iliosakralni vijak (96). Iako ova metoda ne pruža idealnu redukciju, može pomoći u stabilizaciji pacijenta (96). Za otvorenu redukciju se koriste različite vrste redukcijskih stezaljki ovisno o vrsti prijeloma (34). Za unutarnji fiksaciju prednjeg dijela zdjelice mogu se primijeniti savitljive pločice s vijcima i pločice s zaključanim vijcima s više-manje jednakim uspjehom (34). Frakture ramus pubis se mogu stabilizirati uporabom intramedularni vijaka (33). Za ranu unutarnju fiksaciju fraktura stražnjeg dijela zdjelice koriste se najčešće sakralne šipke i iliosakralni vijci (30,34). Treba imati na umu da su nestabilni prijelomi zdjelice često udruženi s drugim ozljedama ta da dobra redukcija i fiksacija nije presudna za povoljan ishod pacijenta već je potrebna dobra koordinacija s drugim kliničkim specijalnostima u planiranju zahvata na ovakvim pacijentima (34).

### Prijelomi sakruma

Sakrum može biti zahvaćen kod sva tri glavna tipa prijeloma te indikacije o operativnom liječenju ovih prijeloma ovise o stabilnosti zdjelice (34). Incidencija prijeloma sakruma je u porastu tako da su studije s početka 20. stoljeća navodile 4%(97) učestalosti prijeloma sakruma među prijelomima zdjelice dok novije studije pokazuju učestalost između 20% i 30% (32,38). Razlog toga je veći broj prijeloma sakruma uzrokovan prometnim nesrećama, primarno kod bočnih sudara (32). Neuralne ozljede su često prisutne kod fraktura sakruma (32). Frakture uzrokovane padom s visine često su potpuno nestabilne s H ili U oblikovanom fraktornom linijom (suicide jumper's fracture) i udružene s ozljedama lumbosakralnog živčanog spleta češće od ostalih ozljeda sakruma (23) te zahtijevaju otvorenu redukciju i dekompresiju iliosakralnim ili lumbosakralnim pločicama. Cilj liječenja fraktura sakruma je postizanje anatomske redukcije maksimalno 5 mm rezidualne posteriorne dislokacije i dekompresija neuralnih struktura (34). Pri operacijama prijeloma sakruma postoji veći rizik od masivnog krvarenja iz sakralnog venskog spleta ako se primjenjuju neadekvatne kirurške tehnike (34).

## **8. KOMPLIKACIJE I ISHOD**

Rane komplikacije kod prijeloma zdjelice vezane su uz krvarenja na mjestu prijeloma te komplikacije povezane s udruženim ozljedama poput ozljeda genitourinarnog sustava, ozljeda abdomena i toraksa i neuroloških ozljeda. Dok kasne komplikacije uključuju infekcije duboku vensku trombozu, probleme srastanja i heterotropne osifikacije (32,41,57,68).

Postoperative infekcije kirurških rana su relativno rijeka pojava nakon operacija zdjelice (19), u slučaju prisutnih suprapubičnih katetera, kolostome ili drenova u području incizije (26,92). Učestalost infekcija je veća i nakon operacija stražnjim pristupom, osobito kod Morel-Lavalléeove ozljede (65). Postoperativne infekcije su rijetke kod perkutanih fiksacijskih tehnika (33).

Pretili pacijenti su skloniji postoperativnim infekcijama i češće zahtjevaju sekundarni kirurški zahvat u odnosu na pacijente s BMI<30 (98).

Izostanak cijeljena kosti je rijedak kod fraktura zdjelice već je pogrešno cijeljenje češće (9). Kod pacijenata koji imaju izostanak cijeljenja kirurška stabilizacija s koštanim presatkom pokazuje dobre rezultate (9). U literaturi se navodi potreba za procedurama u više faza za ispravljanje pogrešno zacijeljenih prijeloma, ali svejedno u 20% bolesnika zaostaju komplikacije (68)

Duboka venska tromboza je prisutna u čak 61% pacijenata s prijelomom zdjelice koji ne dobivaju heparinsku profilaksu (99), a u čak 34% pacijenata s acetabularnim prijelomima tretiranih kompresijskim napravama, a koji su primali heparin, se na magnetskoj rezonanci uočila duboka venska tromboza (100) Plućna embolija je prisutna u 2% do 12% prijeloma zdjelice, dok je fatalna plućna embolija prijavljena u 0,5% do 10% slučajeva (100). S obzirom na ovakvu učestalost tromboembolijskih incidenata preporuča se antitrombotska profilaksa u svih bolesnika s prijelomom zdjelice (34).

Neurološke ozljede prisutne su u 10% bolesnika s prijelomima zdjelice (38) s tim da su najčešće u bolesnika s prijelomima sakruma (32), a moguće su i jatrogene ozljede živaca (72). Najčešći problemi su parestezije, nemogućnost kontrole sfinktera i seksualna disfunkcija (32). Neurološki deficiti se spontano povuku u 80% slučajeva (32), a u pacijenata u kojih perzistiraju dekompresijska laminektomija sakruma ima dobar učinak (101). Praćenje bolesnika godinu dana nakon provedene unutarnje fiksacije otkriva da se samo 34% bolesnika ne žali na bol povezanu s ozljedom zdjelice, te da gotovo svi bolesnici na upitnicima imaju smanjenu pokretljivost u odnosu na zdravu populaciju s tim da su problemi izraženiji u bolesnika koju su imali nestabilne prijelome, većina bolesnika zadovoljavajuće odgovara na upitnicima o mentalnom zdravlju (12,102)

Ozljede urinarnog sustava su prisutne u 34% prijeloma zdjelice, najčešće su ozljede mjehura i uretre, osobito u muškaraca (90,92). Urinarne komplikacije trebaju se liječiti paralelno s zbrinjavanjem prijeloma zdjelice (34).

Dispareunija je česta dugoročna komplikacija kod žena nakon prijeloma zdjelice, znatno je češća nakon dislociranih fraktura (103). Kod žena nakon prijeloma zdjelice porod se češće izvodi carskim rezom (103). Nema razlike u infertilitetu i broju pobačaja između žena koje su imale prijelom zdjelice i opće populacije (43). Seksualna disfunkcija kao dugoročna komplikacija prijeloma zdjelice prisutna je kod 61% muškaraca (104).

## **9. ZAKLJUČAK**

Prijelomi zdjelice su relativno rijetki prijelomi, ali mogu biti značajna izvor morbiditeta u svim dobnim skupinama. U procjeni prijelom zdjelice ključan faktor je stabilnost zdjelice, a sukladno tome su i sastavljene i najviše korištene klasifikacije prijeloma zdjelice: AO/OTA i Young-Burgessova. Za procjenu stabilnosti i daljnju odluku o potrebi operacijskog zbrinjavanja prijeloma korisni su stres rendgenske snimke zdjelice koje se izvode u operacijskoj sali u anesteziiranog pacijenta. Smatra se da će u budućnosti, uz dosadašnje trendove kretanja populacije, biti sve više prijeloma uzrokovanih niskoenergetkom traumom kod starijih, osteoporotičnih, bolesnika te bi nova istraživanja na ovom području trebala razmišljati o rješavanju problema zbrinjavanja prijeloma u starijoj populaciji, kao što su što ranija mobilizacija bolesnika i fiksacija suboptimalne, osteoporotične ili ostopenične kosti. Unutarnja fiksacija u liječenju prijeloma zdjelice je sve češće korištena zbog napretka tehnika i smanjenja komplikacija te e indikacije za unutarnju fiksaciju proširuju. U politraumatiziranih bolesnika koji zahtijevaju paralelno zbrinjavanje pridruženih ozljeda i koordinaciju nekoliko različitih specijalnosti, od velike koristi mogu biti implementacije unutar institucionalnih smjernica za zbrinjavanje traumatiziranih bolesnika. Svejedno, završna odluka o načinu zbrinjavanja pacijenta bi trebala biti individualna i prilagođena potrebama pacijenta.

## 10. LITERATURA

1. Demetriades D, Karaiskakis M, Toutouzas K. Pelvic Fractures : Epidemiology and Predictors of Associated Abdominal Injuries and Outcomes. *J Am Coll Surg.* 2002.;7515(2):1–10.
2. Balogh Z, King KL, Mackay P, Mcdougall D, Mackenzie S, Evans JA, i sur. The Epidemiology of Pelvic Ring Fractures : A. *J Trauma.* 2007.;1066–73.
3. Kanakaris N, Papadopoulos IN, Glasgow F, Kanakaris N, Bonovas S. Auditing 655 Fatalities with Pelvic Fractures by Autopsy as a Basis to Evaluate Trauma Care Auditing 655 Fatalities with Pelvic Fractures by Autopsy as a Basis to Evaluate Trauma Care. *J Am Coll Surg.* 2006.;2006:30–43.
4. Krappinger D, Kammerlander C, Hak DJ, Blauth M. Low-energy osteoporotic pelvic fractures. *Arch Orthop Trauma Surg.* 2010.;130:1167–75.
5. Culemann U, Scola A, Tosounidis. Versorgungskonzept der Beckenringverletzung des alten Patienten. *Unfallchirurg.* 2010.;113:258–71.
6. Rothenberger D, Fischer R, Strate R, Velasco R, Perry JJ. The mortality associated with pelvic fractures. *Surgery.* 1978.;84(3):356–61.
7. Grotz MRW, Allami MK, Harwood P, Pape HC, Krettek C, Giannoudis P V. Open pelvic fractures : epidemiology , current concepts of management and outcome. *Inj Int J Care Inj.* 2005.;36:1–13.
8. Metz C, Hak D, Goulet J, Williams D. Pelvic fracture patterns and their corresponding angiographic sources of hemorrhage. *Orthop Clin North Am.* 2004.;35:431–7.
9. Pennal G, Tile M, Waddell J, Garside H. Pelvic disruption: assessment and classification. *Clin Orthop Relat Res.* 1980.:(151):12–21.
10. Dalal S, Burgess A, Siegel J, Young J, Brumback R, Poka A, i sur. Pelvic fracture in multiple trauma: classification by mechanism is key to pattern of organ injury, resuscitative requirements, and outcome. *J Trauma.* 1989.;29(7):981–1000.

11. Salcedo ES, Brown IE, Corwin MT, Galante JM. Pelvic angioembolization in trauma Indications and outcomes. *Int J Surg.* 2016.;1–6.
12. Brenneman F, Katyal D, Boulanger B. Long-term outcomes in open pelvic fractures. *J Trauma.* 1997.;42(5)::773–777.
13. Platzer W. Priručni anatomski atlas:prvi svezak; Sustav organa za pokretanje. 10. izd. Zagreb; 2011. 465 str.
14. Weon-Yoo K. Treatment of Unstable Pelvic Ring Injuries. *Hip Pelvis.* 2014.;26(2):79–83.
15. Magnussen R, Tressler M, Obremesky W, Kregor P. Predicting blood loss in isolated pelvic and acetabular high-energy trauma. *J Orthop Trauma.* 2007.;21:603–607.
16. Looser K, Crombie HJ. Pelvic fractures: an anatomic guide to severity of injury. Review of 100 cases. *Am J Surg.* 1976.;132(5):638–42.
17. Cullinane DC, Schiller HJ, Zielinski MD, Bilaniuk JW, Vassy WM, Wynne JL. Eastern Association for the Surgery of Trauma Practice Management Guidelines for Hemorrhage in Pelvic Fracture — Update and Systematic Review. *J Trauma.* 2011.;71(6):1850–68.
18. Bucholz R. The pathological anatomy of Malgaigne fracture-dislocations of the pelvis. *J Bone Jt Surg Am.* 1981.;63(3):400–4.
19. Tile M, Helfet D, Kellam J. *Fractures of the Pelvis and Acetabulum.* Philadelphia. Philadelphia, Lippincott Williams & Wilkins; 2003.
20. Lunsjo K, Tadros A, Hauggaard A, Blomgren R, Kopke J, Abu-Zidan F. Associated injuries and not fracture instability predict mortality in pelvic fractures: a prospective study of 100 patients. *J Trauma.* 2007.;62:687–691.
21. Gustavo Parreira J, Coimbra R, Rasslan S, Oliveira A, Fregoneze M, Mercadante M. The role of associated injuries on outcome of blunt trauma patients sustaining pelvic fractures. *Injury.* studeni 2000.;31(9):677–82.

22. Poole G V, Ward EF. Causes of mortality in patients with pelvic fractures. *Orthopedics. kolovoz* 1994.;17(8):691–6.
23. Zeman J, Pavelka T, Matějka J. Suicidal jumper's fracture. *Acta Chir Orthop Traumatol Cech.* 2010.;77(6):501–6.
24. McCormack R, Strauss E, Alwattar B. Diagnosis and management of pelvic fractures. *Bull NYU Hosp Jt Dis.* 2010.;68(4):281–91.
25. Mosheiff R, Suchar A, Porat S, Shmushkevich A, Segal D. The crushed open pelvis in children. *Injury.* 1999.;30:16–8.
26. Black E, Lawson C, Smith S, Daley B. Open Pelvic Fractures: The University of Tennessee Medical Center at Knoxville; Experience Over Ten Years. *Iowa Orthop J.* 2011.;31:193–7.
27. Davidson B, Simmons G, Williamson P. Pelvic fractures with open perineal wounds: a survivable injury. *J Trauma.* 1993.;35:36–9.
28. Đurđević D. Ozljede zdjelice – izbor i metode liječenja. *Fiz rehabil med.* 2016.;28:111–9.
29. Alton T, Gee A. Classifications in Brief Young and Burgess Classification of Pelvic Ring Injuries. *Cinical Ortopaedics.* 2014.;2338–42.
30. Watson-Jones R. Dislocations and fracture-dislocations of the pelvis. *Br J Surg.* 1938.;25:773–781.
31. Letournel E, Judet R. *Fractures of the Acetabulum.* New York: Springer-Verlag; 1981.
32. Denis F, Davis S, Comfort T. Sacral fractures: an important problem. Retrospective analysis of 236 cases. *Clin Orthop Relat Re.* 1988.;227:67–81.
33. Starr A, Nakatani T, Reinert C. Superior pubic ramus fractures fixed with percutaneous screws: what predicts fixation failure? *Trauma. J Orthop.* 2008.;22(2):81–87.
34. Tile M, Vrahas D, Helfet L, Kellam J, Mark R. *Fractures of the Pelvis and Acetabulum Principles and Methods of Management.* 4. izd. Stuttgart: Thieme; 2015.



35. Young J, Burgess A, Brumback R, Poka A. Pelvic fractures: value of plain radiography in early assessment and management. *Radiology*. 1986.;160:445–451.
36. Audigé JLM, Slongo; TF, Agel; J, Broderick; JS, Creevey; W, DeCoster; TA, i sur. Fracture and dislocation classification compendium - 2007: Orthopaedic Trauma Association classification, database and outcomes committee. *J Orthop Trauma*. 2007.;21 Supp:S1-133.
37. Tile M, David L, James F, Mark V. *AO/OTA Fracture and Dislocation Classification principles and methods*. Stuttgart: Thieme; 2015. 1044 str.
38. Huittinen V, Slati P. Fractures of the pelvis. Trauma mechanism, types of injury and principles of treatment. *Acta Chir Scand*. 1972.;138:563–569.
39. Niwa T, Takebayashi S, Igari H. The value of plain radiographs in the prediction of outcome in pelvic fractures treated with embolisation therapy. *Br J Radiol*. 2000.;73::945–950.
40. Koo, H, Leveridge M, Thompson C, Zdero R, Bhandari M, Kreder H, i sur. Interobserver reliability of the young-burgess and tile classification systems for fractures of the pelvic ring. *J Orthop Trauma*. 2008.;22(6):379–84.
41. Schatzker J, Tile M, Axelord T. *Rationale of Operative Fracture Care*. 3. izd. Springer, urednik. New York; 2005.
42. Trafton P, Rahul B, Brink P, Cimerman M, Pohlemann T, Tomazevic M. Fractures of the Pelvis [Internet]. AO foundation. [pristupjeno 12.5.2017.] 2015. Dostupno na: [https://www2.aofoundation.org/wps/portal/!ut/p/a1/04\\_Sj9CPykssy0xPLMnMz0vMAfGjzOKN\\_A0M3D2DDbz9\\_UMMDRyDXQ3dw9wMDAzMjYEKIVeocDQnTr8BDuBoQEi\\_l35Uek5-EtipkY55ScYW6fpRRalpqUWpRXqlRUDhjJKSgmIrVQNVg\\_Lycr30\\_Pz0nFS9jCJVA2w6MvKLS\\_QjUBTqF-SGRIT5pIYDACnbTY4!/dl5/d5/L2dJQSEvUUt3QS80SmlFL1o2XzJPMDBHSVMwS09PVDEwQVNFMuDWRjAwMDcz/?bone=Pelvis&segment=Ring&showPage=diagnosis](https://www2.aofoundation.org/wps/portal/!ut/p/a1/04_Sj9CPykssy0xPLMnMz0vMAfGjzOKN_A0M3D2DDbz9_UMMDRyDXQ3dw9wMDAzMjYEKIVeocDQnTr8BDuBoQEi_l35Uek5-EtipkY55ScYW6fpRRalpqUWpRXqlRUDhjJKSgmIrVQNVg_Lycr30_Pz0nFS9jCJVA2w6MvKLS_QjUBTqF-SGRIT5pIYDACnbTY4!/dl5/d5/L2dJQSEvUUt3QS80SmlFL1o2XzJPMDBHSVMwS09PVDEwQVNFMuDWRjAwMDcz/?bone=Pelvis&segment=Ring&showPage=diagnosis)

43. Furey A, O'Toole R, Nascone J, Sciadini M, Copeland C, Turen C. Classification of pelvic fractures: analysis of inter- and intraobserver variability using the Young-Burgess and Tile classification systems. *Orthopedics*. 2009.;32(6):401.
44. Gabbe B, Esser M, Bucknill A, Russ M, Hofstee D, Cameron P, i sur. The imaging and classification of severe pelvic ring fractures: Experiences from two level 1 trauma centres. *Bone Jt J*. 2013.;95B(10):1396–401.,.
45. Hak DJ, Smith WR, Suzuki T. Management of hemorrhage in life-threatening pelvic fracture. *J Am Acad Orthop Surg*. srpanj 2009.;17(7):447–57.
46. American College of Surgeons. American College of Surgeons Advanced trauma life support. 7. izd. Chicago, IL; 2004.
47. Care P, Lee C, Porter K. The prehospital management of pelvic fractures. *Emerg Med J*. 2007.;39:130–3.
48. Sauerland S, Bouillon B, Rixen D, Raum MR, Koy T, Neugebauer EAM. The reliability of clinical examination in detecting pelvic fractures in blunt trauma patients: a meta-analysis. *Arch Orthop Trauma Surg*. ožujak 2004.;124(2):123–8.
49. Ricci W, Mamczak C, Tynan M. Pelvic inlet and outlet radiographs redefined. *J Bone Jt Sur Am*. 2010.;92(10):1947–53.
50. Geeraerts T, Chhor V, Cheisson G, Martin L, Bessoud B, Ozanne A, i sur. Clinical review: Initial management of blunt pelvic trauma patients with haemodynamic instability. Sv. 11, *Critical Care*. 2007. str. 204.
51. White CE, Hsu JR, Holcomb JB. Haemodynamically unstable pelvic fractures. *Injury*. 2009.;40:1023–30.
52. Grimm MR, Vrahas MS, Thomas KA. Pressure-volume characteristics of the intact and disrupted pelvic retroperitoneum. *J Trauma*. ožujak 1998.;44(3):454–9.
53. Moss MC, Bircher MD. Volume changes within the true pelvis during disruption of the pelvic ring--where does the haemorrhage go? *Injury*. 1996.;27 Suppl 1:S-A21-3.

54. Waikakul S, Harnroongroj T, Vanadurongwan V. Immediate stabilization of unstable pelvic fractures versus delayed stabilization. *Med Assoc Thai.* 1997.;82(7):637–42.
55. Meighan A, Gregori A, Kelly M, MacKay G. Pelvic fractures: the golden hour. *Injury. travanj* 1998.;29(3):211–3.
56. Krieg JC, Mohr M, Ellis TJ, Simpson TS, Madey SM, Bottlang M. Emergent stabilization of pelvic ring injuries by controlled circumferential compression: a clinical trial. *J Trauma.* rujun 2005.;59(3):659–64.
57. Burkhardt M, Kristen A, Culemann U, Koehler D, Histing T, Holstein JH, i sur. Pelvic fracture in multiple trauma: are we still up-to-date with massive fluid resuscitation? *Injury.* listopad 2014.;45 Suppl 3:S70-5.
58. Mauffrey C, Cuellar DO 3rd, Pieracci F, Hak DJ, Hammerberg EM, Stahel PF, i sur. Strategies for the management of haemorrhage following pelvic fractures and associated trauma-induced coagulopathy. *Bone Joint J.* rujun 2014.;96–B(9):1143–54.
59. Giannoudis P V, Pape HC. Damage control orthopaedics in unstable pelvic ring injuries. *Injury.* srpanj 2004.;35(7):671–7.
60. Comai A, Zatelli M, Haglmuller T, Bonatti G. The Role of Transcatheter Arterial Embolization in Traumatic Pelvic Hemorrhage: Not Only Pelvic Fracture. Muacevic A, Adler JR, urednici. Sv. 8, Cureus. Palo Alto; 2016.
61. Cothren CC, Osborn PM, Moore EE, Morgan SJ, Johnson JL, Smith WR. Preperitoneal pelvic packing for hemodynamically unstable pelvic fractures: a paradigm shift. *J Trauma.* travanj 2007.;62(4):834–42.
62. Albert M, Miller M, MacNaughton M. Posterior pelvic fixation using a transiliac 4.5-mm reconstruction plate: a clinical and biomechanical study. *J Orthop Trauma.* 1993.;7(3):226–32.
63. Leighton R, Waddell J. Open reduction and internal fixation of vertical fractures of the pelvis using the sacroiliac joint plate. *J Orthop Trauma.* 1991.;5:255–8.

64. Guthrie HC, Owens RW, Bircher MD. Fractures of the pelvis. *J Bone Joint Surg Br.* studeni 2010.;92(11):1481–8.
65. Hak DJ, Olson SA, Matta JM. Diagnosis and management of closed internal degloving injuries associated with pelvic and acetabular fractures: the Morel-Lavallee lesion. *J Trauma.* lipanj 1997.;42(6):1046–51.
66. Liu Y, Yang H, Li X, Yang SH, Lin JH. Newly modified Stoppa approach for acetabular fractures. *International Orthopaedics.* Berlin/Heidelberg; 2013. str. 1347–53.
67. Ponsen K, Joosse P, A S. Internal fracture fixation using the Stoppa approach in pelvic ring and acetabular fractures: technical aspects and operative results. *J Trauma.* 2006.;61(3):662–7.
68. Matta JM, Dickson KF, Markovich GD. Surgical treatment of pelvic nonunions and malunions. *Clin Orthop Relat Res.* kolovoz 1996.;(329):199–206.
69. Okcu G, Erkan S, Yercan HS, Ozic U. The incidence and location of corona mortis: a study on 75 cadavers. *Acta Orthop Scand.* veljača 2004.;75(1):53–5.
70. Sen RK, Tripathy SK, Aggarwal S, Goyal T, Meena DS, Mahapatra S. A safe technique of anterior column lag screw fixation in acetabular fractures. Sv. 36, *International Orthopaedics.* Berlin/Heidelberg; 2012. str. 2333–40.
71. Mouhsine E, Wettstein M, Schizas C, Borens O, Blanc C-H, Leyvraz P-F, i sur. Modified triangular posterior osteosynthesis of unstable sacrum fracture. Sv. 15, *European Spine Journal.* Berlin/Heidelberg; 2006. str. 857–63.
72. de Ridder V, de Lange S, JV. P. Anatomical variations of the lateral femoral cutaneous nerve and the consequences for surgery. *J Orthop Trauma.* 1999.;Mar–Apr;13(3):207–211.
73. Ragnarsson B, Olerud C, Olerud S. Anterior square-plate fixation of sacroiliac disruption. 2-8 years follow-up of 23 consecutive cases. *Acta Orthop Scand.* travanj 1993.;64(2):138–42.

74. Atlihan D, Tekdemir I, Ates Y, Elhan A. Anatomy of the anterior sacroiliac joint with reference to lumbosacral nerves. *Clin Orthop Relat Res.* srpanj 2000.;(376):236–41.
75. Sagi HC, Afsari A, Dziadosz D. The anterior intra-pelvic (modified rives-stoppa) approach for fixation of acetabular fractures. *J Orthop Trauma.* svibanj 2010.;24(5):263–70.
76. Ghanayem AJ, Wilber JH, Lieberman JM, Motta AO. The effect of laparotomy and external fixator stabilization on pelvic volume in an unstable pelvic injury. *J Trauma.* ožujak 1995.;38(3):391–6.
77. Pohlemann T, Krettek C, Hoffmann R. [Biomechanical comparison of various emergency stabilization measures of the pelvic ring]. *Unfallchirurgie.* 1994.;97(10):503–510.
78. Sellei RM, Schandelmaier P, Kobbe P, Knobe M, Pape H-C. Can a Modified Anterior External Fixator Provide Posterior Compression of AP Compression Type III Pelvic Injuries? Sv. 471, *Clinical Orthopaedics and Related Research.* Boston; 2013. str. 2862–8.
79. McBroom R, Tile M. Disruptions of the pelvic ring. Presented at: The Canadian Orthopaedic Research Society Convention. Kingston, Ontario, Canada; 1982.
80. Slätis P, Eskola A. External Fixation of the Pelvic Girdle as a Test for Assessing Instability of the Sacroiliac Joint. *Ann Med.* 1989.;21(5):369–72.
81. Egbers HJ, Draijer F, Havemann D, Zenker W. [Stabilizing the pelvic ring with the external fixator. Biomechanical studies and clinical experiences]. *Orthopade.* studeni 1992.;21(6):363–72.
82. Dahners LE, Jacobs RR, McKenzie EB, Gilbert JA. Biomechanical studies of an anterior pelvic external fixation frame intended for control of vertical shear fractures. *South Med J.* srpanj 1986.;79(7):815–7.
83. Servant CT, Jones CB. Displaced avulsion of the ischial apophysis: a hamstring injury requiring internal fixation. Sv. 32, *British Journal of Sports Medicine.* 1998. str. 255–7.

84. Sanders TG, Zlatkin MB. Avulsion injuries of the pelvis. *Semin Musculoskelet Radiol.* ožujak 2008.;12(1):42–53.
85. Hu RW, Bohlman HH. Fracture at the iliac bone graft harvest site after fusion of the spine. *Clin Orthop Relat Res.* prosinac 1994.;(309):208–13.
86. Rajasekhar C, Kumar KS, Bhamra MS. Avulsion fractures of the anterior inferior iliac spine: the case for surgical intervention. *Int Orthop.* 2001.;24(6):364–5.
87. Kosanovic M, Brilej D, Komadina R, Buhanec B, Pilić IA, Vlaović M. Operative treatment of avulsion fractures of the anterior superior iliac spine according to the tension band principle. *Arch Orthop Trauma Surg.* studeni 2002.;122(8):421–3.
88. Kerr EE, Benson D, Schrot RJ. Coccygectomy for chronic refractory coccygodynia: clinical case series and literature review. *J Neurosurg Spine.* svibanj 2011.;14(5):654–63.
89. Suzuki T, Morgan SJ, Smith WR, Stahel PF, Flierl MA, Hak DJ. Stress radiograph to detect true extent of symphyseal disruption in presumed anteroposterior compression type I pelvic injuries. *J Trauma.* listopad 2010.;69(4):880–5.
90. Aihara R, Blansfield JS, Millham FH, LaMorte WW, Hirsch EF. Fracture locations influence the likelihood of rectal and lower urinary tract injuries in patients sustaining pelvic fractures. *J Trauma.* veljača 2002.;52(2):205–9.
91. Basta AM, Blackmore CC, Wessells H. Predicting urethral injury from pelvic fracture patterns in male patients with blunt trauma. *J Urol.* veljača 2007.;177(2):571–5.
92. Routt ML, Simonian PT, Defalco AJ, Miller J, Clarke T. Internal fixation in pelvic fractures and primary repairs of associated genitourinary disruptions: a team approach. *J Trauma.* svibanj 1996.;40(5):784–90.
93. Ponsen K-J, Joosse P, Van Dijke GAH, Snijders CJ. External fixation of the pelvic ring: an experimental study on the role of pin diameter, pin position, and parasymphyseal fixator pins. *Acta Orthop.* listopad 2007.;78(5):648–53.

94. Bruce B, Reilly M, Sims S. OTA highlight paper predicting future displacement of nonoperatively managed lateral compression sacral fractures: can it be done? *J Orthop Trauma*. rujan 2011.;25(9):523–7.
95. Evans AR, Routt ML (Chip. J, Nork SE, Krieg JC. Oblique Distraction External Pelvic Fixation. *J Orthop Trauma* . 2012.;26(5).
96. Gardner MJ, Chip Routt MLJ. The antishock iliosacral screw. *J Orthop Trauma*. listopad 2010.;24(10):e86-9.
97. Wakeley CPG. Fractures of the pelvis: An analysis of 100 cases. *Br J Surg* 1929.;17(65):22–9.
98. Sems SA, Johnson M, Cole PA, Byrd CT, Templeman DC. Elevated body mass index increases early complications of surgical treatment of pelvic ring injuries. *J Orthop Trauma*. svibanj 2010.;24(5):309–14.
99. Geerts WH, Code KI, Jay RM, Chen E, Szalai JP. A Prospective Study of Venous Thromboembolism after Major Trauma. *N Engl J Med*.1994.;331(24):1601–6.
100. Montgomery KD, Geerts WH, Potter HG, Helfet DL. Practical management of venous thromboembolism following pelvic fractures. *Orthop Clin North Am*. srpanj 1997.;28(3):397–404.
101. Schildhauer TA, Bellabarba C, Nork SE, Barei DP, Routt MLCJ, Chapman JR. Decompression and lumbopelvic fixation for sacral fracture-dislocations with spino-pelvic dissociation. *J Orthop Trauma*. srpanj 2006.;20(7):447–57.
102. Putnis SE, Pearce R, Wali UJ, Bircher MD, Rickman MS. Open reduction and internal fixation of a traumatic diastasis of the pubic symphysis: one-year radiological and functional outcomes. *J Bone Joint Surg Br*. siječanj 2011.;93(1):78–84.

103. Copeland CE, Bosse MJ, McCarthy ML, MacKenzie EJ, Guzinski GM, Hash CS, i sur. Effect of trauma and pelvic fracture on female genitourinary, sexual, and reproductive function. *J Orthop Trauma*. 1997.;11(2):73–81.
104. Mardanpour K. The outcome of surgically treated traumatic unstable pelvic fractures by open reduction and internal fixation. 2013.;7:77–83.



## **11. ZAHVALE**

Zahvaljujem svojem mentoru, doc. dr. sc. Ivanu Dobriću, koji je svojom susretljivošću i razumijevanjem pomogao pisanje ovog rada.

Zahvaljujem i članovima komisije, prof. dr. sc. Davoru Mijatoviću i dr. sc. Tomislavu Meštroviću na uloženom vremenu za čitanje i ocjenjivanje ovog rada.

Posebno zahvaljujem i prijateljima.

Najviše zahvaljujem svojoj obitelji, roditeljima, bratu i sestri, koji su mi bili najveća podrška tijekom cijelog studija

## 12. ŽIVOTOPIS

Rođen sam 8. siječnja 1993. u Šibeniku. Pohađao sam OŠ Vodice u Vodicama i Prirodoslovo-matematičku gimnaziju u Šibeniku. Trenutno sam redoviti student 6. godine Medicinskog fakulteta u Zagrebu. Dobitnik sam Dekanove nagrade za akademsku godinu 2011./12. Za vrijeme studija bio sam demonstrator na Katedri za anatomiju u akademskoj godini 2012./13. i 2013./14. , na Katedri za patofiziologiju 2014./15. i 2015./16. i na Katedri za Pedijatriju u akademskoj godini 2016./17. Sudjelovao sam u organizaciji CROSS 11 kao predsjednik znanstvene komisije. Služim se hrvatskim, engleskim, švedskim i francuskim jezikom.