

Uloga slobodnog lateralnog vastusnog mišića u rekonstrukciji glave i vrata

Lulić, Marija

Master's thesis / Diplomski rad

2017

Degree Grantor / Ustanova koja je dodijelila akademski / stručni stupanj: **University of Zagreb, School of Medicine / Sveučilište u Zagrebu, Medicinski fakultet**

Permanent link / Trajna poveznica: <https://um.nsk.hr/um:nbn:hr:105:305824>

Rights / Prava: [In copyright](#) / [Zaštićeno autorskim pravom.](#)

Download date / Datum preuzimanja: **2024-07-27**



Repository / Repozitorij:

[Dr Med - University of Zagreb School of Medicine Digital Repository](#)



**SVEUČILIŠTE U ZAGREBU
MEDICINSKI FAKULTET**

Marija Lulić

**Uloga slobodnog lateralnog vastusnog
mišića u rekonstrukciji glave i vrata**

DIPLOMSKI RAD



Zagreb, 2017.

**SVEUČILIŠTE U ZAGREBU
MEDICINSKI FAKULTET**

Marija Lulić

**Uloga slobodnog lateralnog vastusnog
mišića u rekonstrukciji glave i vrata**

DIPLOMSKI RAD

Zagreb, 2017.

Ovaj diplomski rad izrađen je u Klinici za kirurgiju lica, čeljusti i usta, Medicinskog fakulteta Sveučilišta u Zagrebu, Kliničke bolnice Dubrava, pod vodstvom doc. dr. sc. Emila Dediola i predan je na ocjenu u akademskoj godini 2016./2017.

Mentor rada: doc. dr. sc. Emil Dediol

SADRŽAJ

SAŽETAK

SUMMARY

1. UVOD	1
2. PRISTUP REKONSTRUKCIJI GLAVE I VRATA	2
3. REKONSTRUKTIVNI POSTUPCI	5
3.1. SLOBODNI KOŽNI TRANSPLANTATI.....	6
3.2. REŽNJEVI.....	8
3.2.1. LOKALNI REŽNJEVI	9
3.2.2. REGIONALNI REŽNJEVI.....	12
3.2.3. SLOBODNI REŽNJEVI	14
4. ANATOMIJA SLOBODNOG VASTUS LATERALIS MIŠIĆNOG REŽNJA.....	17
4.1. KIRURŠKA TEHNIKA ODIZANJA SLOBODNOG REŽNJA VASTUS LATERALISA	19
5. PACIJENTI I METODE	21
6. REZULTATI.....	22
7. RASPRAVA	27
7.1. PRIMJENA REŽNJA	27
7.2. DONORSKA REGIJA.....	33
7.3. KOMPLIKACIJE VASTUS LATERALIS SLOBODNOG REŽNJA	35
8. ZAKLJUČAK	36
9. ZAHVALE.....	37
10. LITERATURA.....	38
11. ŽIVOTOPIS	41

Naslov rada: Uloga slobodnog lateralnog vastusnog mišića u rekonstrukciji glave i vrata

Autor: Marija Lulić

SAŽETAK

Rekonstrukcija glave i vrata predstavlja složeno područje kirurgije u kojem veliko značenje imaju slobodni reznjevi. Mišić vastus lateralis jedan je od četiri mišića koji čine četveroglavi natkoljениčni mišić, a sudjeluje u ekstenziji noge. Unatoč svemu rijetko je opisan u literaturi kao rekonstruktivna metoda za glavu i vrat. U ovom radu predstavljena je uloga lateralnog vastusnog mišića kao slobodnog reznja u rekonstrukciji glave i vrata.

Između svibnja 2008. i listopada 2016.godine operirano je dvadeset pet pacijenata sa raznim defektima u području glave i vrata. Za rekonstrukciju se koristio ili slobodni mišićni vastus lateralis režanj ili miokutani vastus lateralis režanj.

Došlo je do gubitka dvaju reznjeva zbog tromboze krvnih žila, od kojih je jedan zamijenjen regionalnim latissimus dorsi reznjem. Donorske regije su uredno zacijelile, a tijekom kliničkog pregleda i u svakodnevnom životu pacijenata nije postojalo smanjenje snage noge niti poteškoća s hodaњem.

Slobodni režanj vastus lateralis raznovrstan je režanj čije specifične prednosti uključuju konstantnu anatomiju, dugačku peteljku, prikladan tkivni volumen i mogućnost istovremene resekcije tumora i odizanja reznja. Navedene prednosti, zajedno sa lakom i sigurnom disekcijom i niskom stopom komplikacija čine slobodni vastus lateralis režanj odličnim izborom velike vrijednosti u rekonstrukciji raznolikih defekata u području glave i vrata.

KLJUČNE RIJEČI: mišić vastus lateralis, slobodni režanj, rekonstrukcija, glava i vrat

Title: Role of free vastus lateralis muscle in head and neck reconstruction

Autor: Marija Lulić

SUMMARY

Head and neck reconstruction represents a complex area of surgery in which free flaps play significant role. The vastus lateralis muscle is one of the four muscles that comprise quadriceps femoris muscle and participates in the extension of the leg and has rarely been used in head and neck reconstruction. The aim was to present the role of vastus lateralis muscle as free flap in head and neck reconstruction.

Between May 2008 and October 2016, twenty-five patients with different defects, underwent operation with this method. For the reconstruction the free vastus lateralis muscle flap or myocutaneous vastus lateralis flap were used.

The loss of two flaps occurred because of pedicle thrombosis, of which one was replaced by a regional latissimus dorsi flap. The donor sites have healed without complications. No walking difficulties or decrease in leg strength was observed during clinical examination and in patients everyday life.

The free vastus lateralis muscle flap is a versatile flap whose specific advantages include constant anatomy, long pedicle, adequate tissue volume and the possibility of simultaneous harvest of flap and tumor resection. The aforementioned advantages, easy and safe dissection and low rate of complications constitute the free vastus lateralis muscle flap as an excellent choice of great value in reconstruction of head and neck defects.

KEY WORDS: vastus lateralis muscle, free flap, reconstruction, head and neck

1. UVOD

Plastično-rekonstrukcijski postupci izvode se ponajprije radi ispravljanja prirodnih i stečenih deformiteta te poboljšanja funkcije. Posebno jedinstveni izazov predstavljaju razne rekonstrukcije u području glave i vrata. U ovoj regiji je primjena plastično-rekonstrukcijskih principa potrebna u liječenju brojnih promjena: od onkoloških defekata, traumatskih i postraumatskih defekata, orofacijalnih rascjepa i deformiteta, upalnih stanja u području glave i vrata do netraumatskih bolesti čeljusti poput bolesti temporomandibularnog zgloba i cističnih promjena. (1, 2, 3)

Glava i vrat najuočljiviji su i najizloženiji dijelovi ljudskog tijela gdje su smještene brojne važne anatomske strukture. Rekonstrukcija gornjeg aerodigestivnog trakta značajna je jer omogućuje funkciju žvakanja, gutanja, disanja, govora. Facijalne ekspresije, putem kojih komuniciramo sa svijetom, nastoje se ponovno vratiti raznim rekonstruktivnim metodama. (4)

Pogotovo prilikom onkoloških operacija i rekonstrukcija potreban je multidisciplinarni tim, sastavljen od onkološkog kirurga, rekonstruktivnog kirurga, onkologa, govornog terapeuta, nutricionista, da surađuju zajedno i time nastoje pacijentu osigurati najbolji ishod i kvalitetu života nakon operacije. U regiji glave i vrata koriste se kompleksnije tehnike kako bi se postigao što bolji estetski i funkcionalni rezultat, te se zbog toga često rekonstrukcijski postupci provode planski u više etapa. (1) U ovom radu prikazat ću ulogu slobodnog vastus lateralis mišića u rekonstrukciji glave i vrata.

2. PRISTUP REKONSTRUKCIJI GLAVE I VRATA

Idealno bi bilo kod svakog pacijenta vratiti prvotni oblik i funkciju. Međutim svakom pacijentu treba pristupiti individualno te razmotriti koji su glavni prioriteti rekonstrukcije. Hoće li se rekonstruktivnim postupkom obnoviti samo integritet ili funkcija i forma, to prvenstveno ovisi o željama pacijenta i njegovom zdravstvenom stanju i prisutnim komorbiditetima. Za neke pacijente najbolje je najjednostavnije rekonstruktivno rješenje koje možda ne zahtijeva dugu operaciju zbog raznih komorbiditeta i anesteziološkog rizika iako to možda i ne bi bilo najidealnija rekonstruktivna metoda.

Konačnom odlukom cilja rekonstrukcije, pristupamo analizi defekta. Defekt može sadržavati kožu, meko tkivo, kost ili njihovu kombinaciju. Sadržaj i volumen defekta dalje nam pomažu pri odabiru izbora metode rekonstrukcije, odnosno režnja. (4)

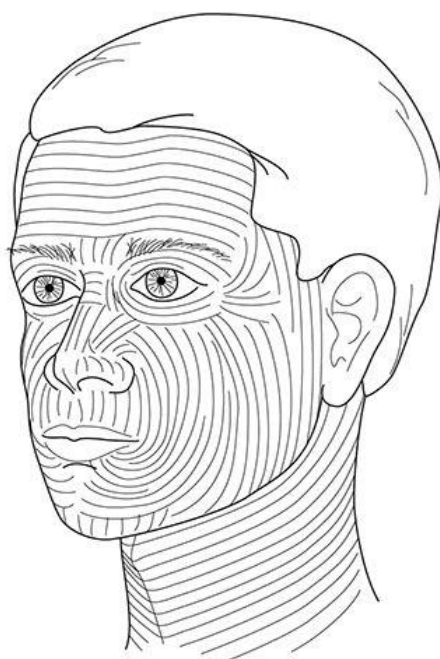
Kako bi rezultat bio što bolji, trebalo bi zamijeniti defekt njemu sličnim tkivom i težiti za što manje vidljivim ožiljkom. (4)

Prilikom rekonstrukcije koristi se atraumatska kirurška tehnika. Sa tkivom se pažljivo postupava minimalizirajući ozljede rubova kože, a rane se zatvaraju po slojevima koristeći resorpcijske atraumatske šave.

Rezovi se postavljaju u relaksirane kožne linije (tzv. Langerove linije, pokretne linije lica) čime se smanjuje napetost i sklonost ožiljka hipertrofiji što utječe na njegov kasniji izgled. (Slika 1) (1,3,5)

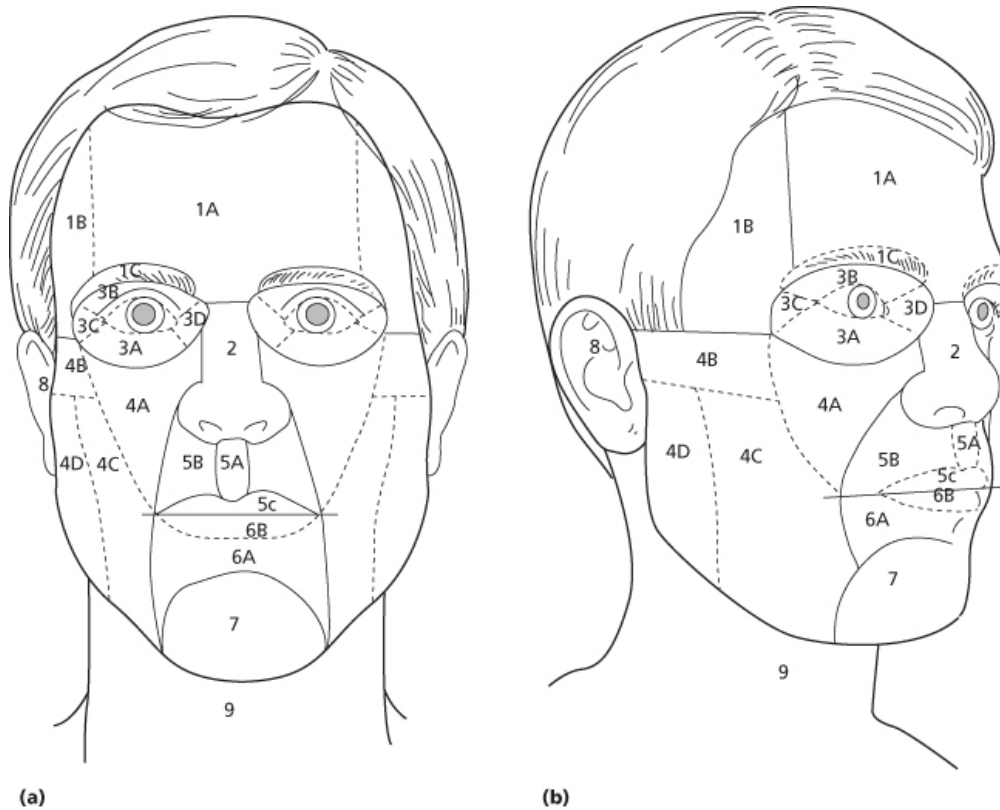
Regija glave i vrata podijeljena je na estetske jedinice (Slika 2). U njih spadaju: čelo, nos, očni kapci, obrazi, gornja usnica, donja usnica, brada, vrat i uška. Svaka jedinica se dijeli na svoje podjedinice, primjerice uška koja se sastoji od: heliksa, antiheliksa, traingularne fosse, konhe i ušne resice. (Slika 3)

Prilikom rekonstrukcije, za postizanje najboljeg kozmetičkog rezultata i stvaranja privida normalne anatomske arhitekture, rezove planiramo uzimajući u obzir i estetske jedinice lica i poštivanjem njihovih granica. (4,3,6)



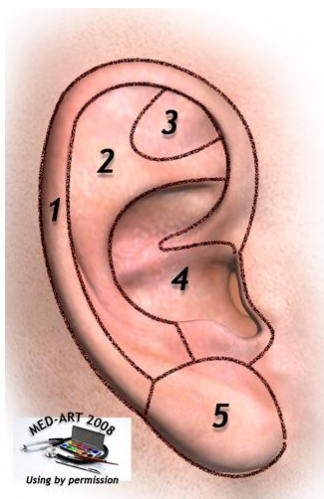
Slika 1. Langerove linije

(Preuzeto sa stranice : <https://www.intechopen.com/books/a-textbook-of-advanced-oral-and-maxillofacial-surgery/maxillofacial-reconstruction-of-ballistic-injuries>)



Slika 2. Estetske jedinice i podjedinice glave i vrata

(Preuzeto sa stranice : <https://pocketdentistry.com/11-scar-revision/>)

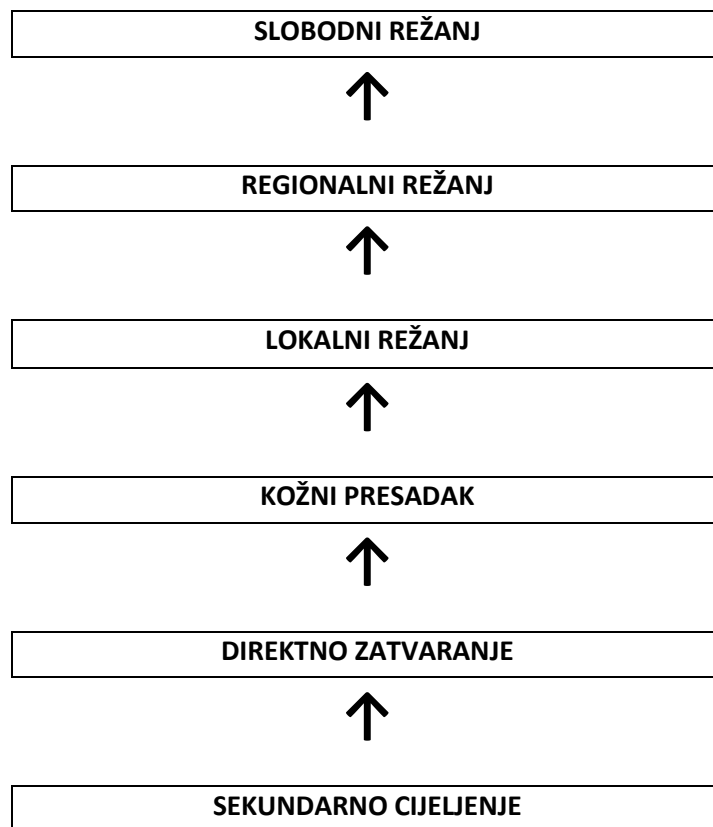


Slika 3. Estetske podjedinice uške

(Preuzeto sa stranice : http://www.med-ars.it/galleries/aesthetic_units_ear.htm)

3. REKONSTRUKTIVNI POSTUPCI

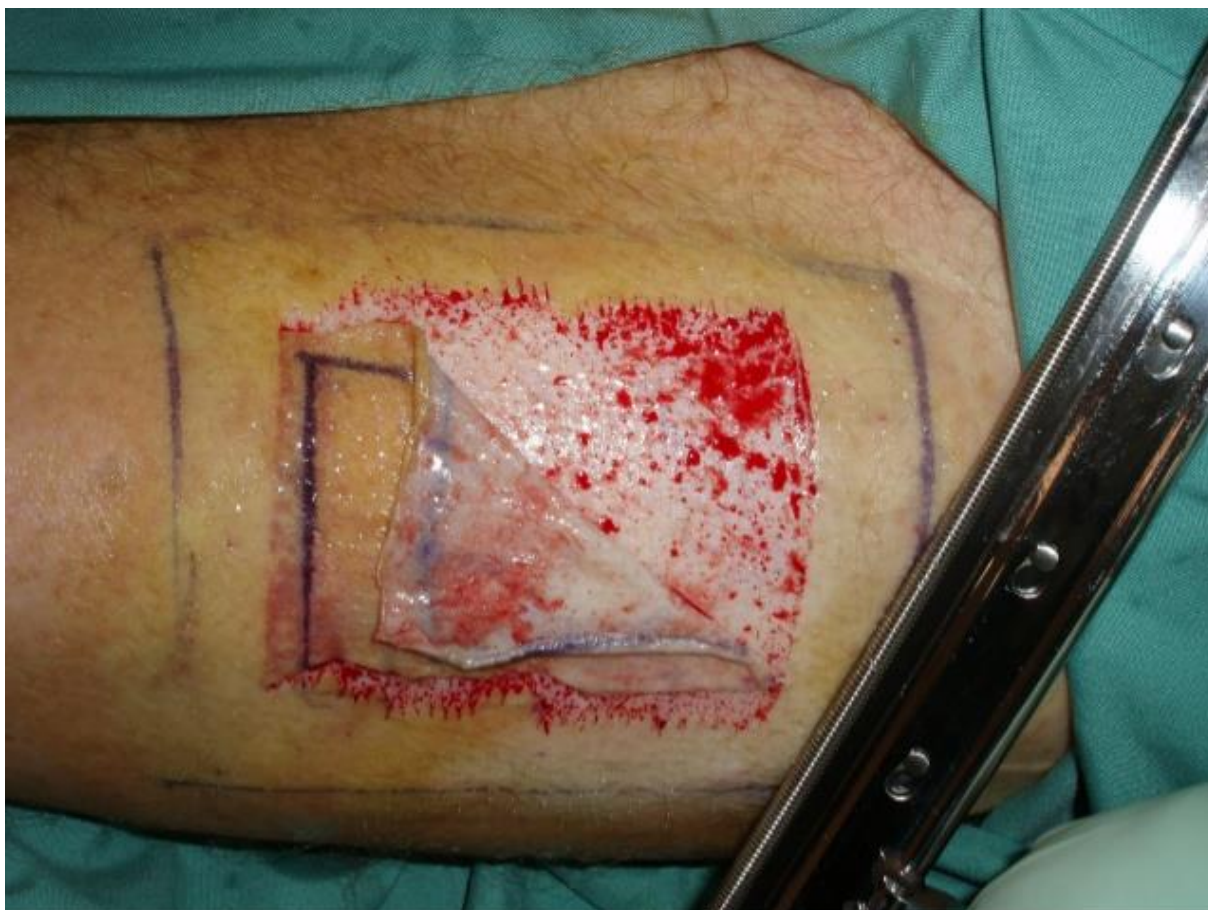U izboru metode za zatvaranje defekta, rekonstruktivna kirurgija služi se konceptom nazvanim rekonstruktivne ljestve (Slika 4). To je princip zatvaranja defekta gdje se prvo rabi najjednostavnija kirurška tehnika, a ukoliko njome nije moguće postići zadovoljavajući rezultat, prelazi se na sljedeću, složeniju tehniku. Iako najjednostavnija tehnika može ispuniti rekonstruktivni zahtjev, u kirurgiji glave i vrata često se namjerno prelazi na složenije metode kako bi se dobila bolja funkcija i estetski rezultat. Među rekonstruktivnim postupci kojima se u kirurgiji glave i vrata zatvaraju složeniji defekti spada korištenje kožnih transplantata i reznjeva. (3, 5)



Slika 4. Rekonstruktivne ljestve

3.1. SLOBODNI KOŽNI TRANSPLANTATI

Slobodni kožni transplantat označava prijenos potpuno odvojene kože od svoje podloge na donorskom mjestu i slobodan prijenos na novo ležište. Presadak se primjenjuje za pokrivanje kožnih defekata, a sastoji se od epidermisa i dermisa. Budući da je odvojen od vlastite tkivne opskrbe, ne sadržava svoju vlastitu cirkulaciju, primajuća regija mora biti dobro vaskularizirana. Prehrana transplantata u novom ležištu tijekom prvih 48 do 72 sata odvija se pasivno, putem plazmatske cirkulacije. Četvrtog dana dolazi do revaskularizacije te počinje prehrana putem krvi koja omogućuje prihvaćanje transplantata. Slobodni kožni transplantati dijele se prema debljini na transplantate djelomične debljine kože i na transplantate pune debljine kože. Transplantat djelomične debljine kože (Slika 5) sadržava epidermis i dio postojećeg dermisa koji može biti deblji (tzv. Blairov transplantat) ili tanji (tzv. Thierschov transplantat). Tehnika uzimanja koristi se posebnim nožem, električnim dermatomom ili sa posebnim instrumentom koji presadku daje izgled mrežice za pokrivanje velikih površina. Transplantat pune debljine kože sadržava cijeli sloj kože, epidermis, dermis i adneksne kože. U kirurgiji glave i vrata prednost pri odabiru ima transplantat pune debljine kože koji ne mijenja boju, ima sklonost primarnoj kontrakciji dok mu je sekundarna kontrakcija slaba ili se ne javlja. Transplantat djelomične debljine kože pokazuje izraženije sekundarno skvrčavanje, promjenu boje na tamnije i sklonost ozljedama te se većinom upotrebljava za defekte vlasišta. Za rekonstrukciju glave i vrata, presadnice se uzimaju što bliže primateljskoj regiji nastojeći održati sličnost tkiva u boji, teksturi i debljini kože. Najčešće se regije koje daju transplantate su preaurikularna, retroaurikularna, supraklavikularna regija i kapci. (1,2,3,7)



Slika 5. Kožni transplantat djelomične debljine

(Preuzeto sa stranice: <https://www.slideshare.net/drpouriamoradi/skin-grafts>)

3.2. REŽNJEVI

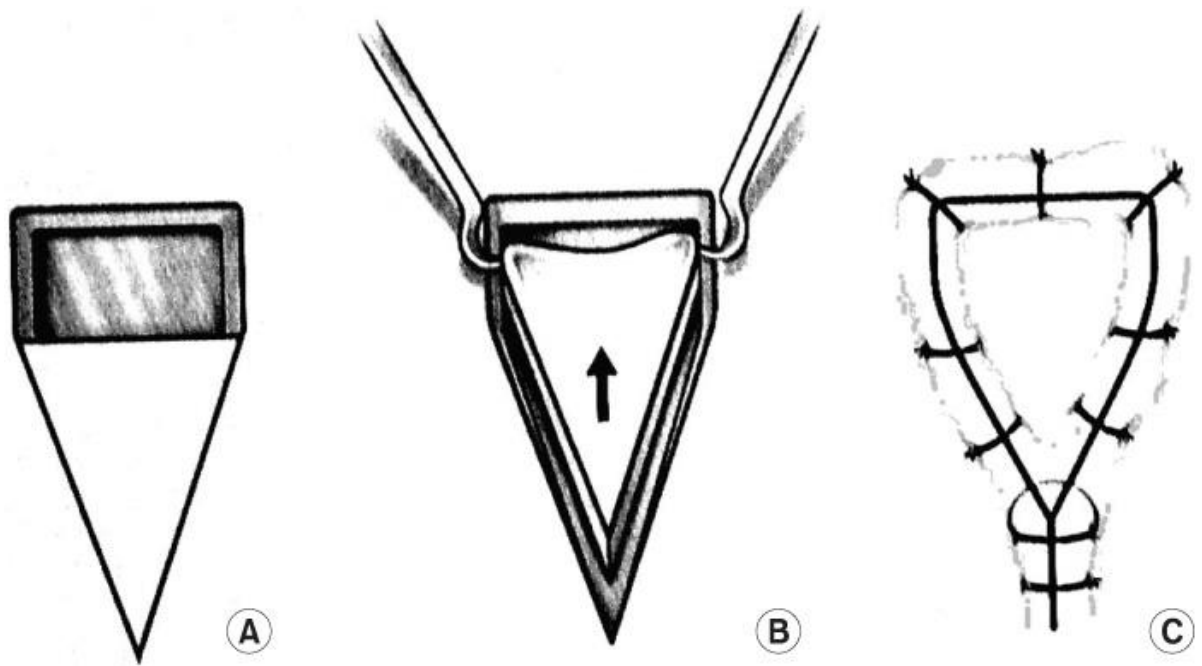
Režanj se može definirati kao prijenos tkiva koje ima svoju vlastitu krvnu opskrbu, djelomično ili potpuno odvojenog od svoje podloge, s jednog dijela tijela na drugi. Režnjevi se primjenjuju za defekte koji se ne mogu pokriti slobodnim kožnim transplantatom te prilikom rekonstrukcije složenijih defekata glave i vrata. Režnjeve možemo podijeliti na osnovu vaskularizacije, vrste tkiva koje se rekonstruira i transplantira, i načina prijenosa režnja. Podjela prema prokrvljenosti obuhvaća nasumce odabran režanj, koji opskrbu krvi dobiva od nepoznatih žila subdermalnog plexusa, i aksijalni režanj gdje poznata krvna žila koja se proteže duž linearne osi opskrbljuje režanj.

Prema vrsti tkiva režnjeve dijelimo na: kožni režanj (sastoji se od kože i potkožnog tkiva), fasciokutani režanj (osim kože i potkožnog tkiva, obuhvaća i fasciju), mišićni režanj (sastavljen od mišića), miokutani (mišić i koža iznad njega) te osteomuskulokutani režanj (mišić, kost i koža s potkožnim tkivom). Način prijenosa režnja razlikuje lokalne, regionalne te slobodne režnjeve. (1,2,7,8)

3.2.1. LOKALNI REŽNJEVI

Lokalni reženjevi oblikuju se od tkiva u neposrednoj blizini defekta. Idealni su za pokrivanje manjih ili većih kožnih defekata lica jer je podudarnost kože gotovo idealna. Najčešće su to kožni reženjevi (čeoni, nazolabijalni, glaberalni režanj, itd.), ali i sluznički (jezični, palatinalni, bukalni režanj). Peteljka je dio subdermalnog vaskularnog pleksusa i samim time je vaskularizacija većine lokalnih reženjeva nasumična. Lokalne reženjeve po vrsti prijenosa možemo podijeliti na klizne, rotacijske, transpozicijske i interpozicijske. Kliznim reženjem se susjedno tkivo prenosi u defekt klizanjem prema naprijed. V-Y je režanj (Slika 6) baziran na subkutanoj peteljci, a pokretljivost mu ovisi o subkutanom tkivu. Rabe se najčešće za zatvaranje defekata u području obraza i nazolabijalne regije koji obiluju krvnim žilama i potkožnim tkivom. Rotacijski režanj označava pomicanje tkiva u defekt rotacijom oko jedne točke (Slika 7). Većinom su to nasumični reženjevi koji se koriste za pokrivanje trokutastih defekata u području skalpa i velikih oštećenja obraza. Ukoliko je defekt kružnog oblika, izrezivanjem tzv. Burow-og trokuta postiže se trokutasti oblik.

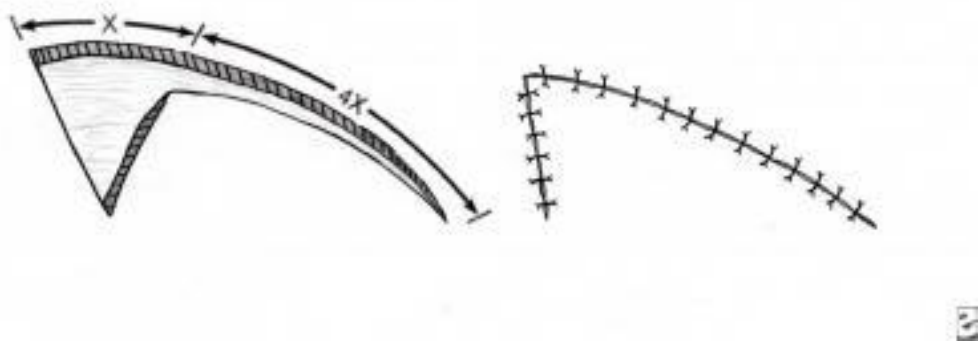
Transpozicijski režanj je prijenos tkiva u susjedni defekt pomicanjem u stranu ili pod određenim kutem. Neki od najpoznatijih su bilobarni režanj, romboidni režanj i Z-plastika. Romboidni (Limbergov) režanj je vrsta transpozicijskog reženja korišten u zatvaranju postraničnih dijelova lica (obraz, mandibula) zbog sklonosti ožiljkavanja izvan prirodnih kožnih linija (Slika 8). Z-plastika tehnika koristi se kada želimo produljiti dužinu kontrahiranog ožiljka. Interpozicijski reženjevi se prebacuju preko jednog dijela netaknutog tkiva u defekt i potrebno je peteljku nakon tri tjedna presjeći (nazolabijalni, čeoni režanj). (1,8,9) Čeoni režanj je iznimka među lokalnim reženjevima što se tiče vaskularizacije jer je u stvari aksijalno vaskulariziran preko supratrohlearne arterije.



Slika 6. V-Y režanj

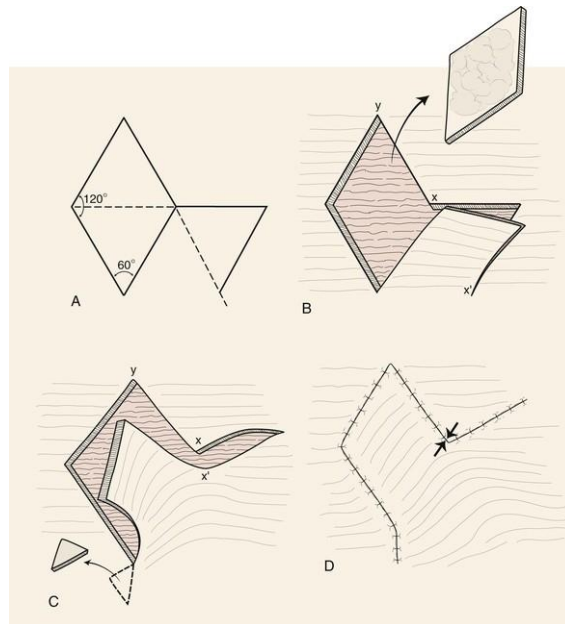
(Preuzeto sa stranice:

<https://synapse.koreamed.org/DOIx.php?id=10.4055/jkoa.2008.43.1.43&vmode=PUBREADER>)



Slika 7. Rotacijski režanj

(Preuzeto sa stranice: <http://emedicine.medscape.com/article/875968-overview>)



Slika 8. Romboidni transpozicijski režanj

(Preuzeto sa stranice: <http://keywordsuggest.org/gallery/1300308.html>)

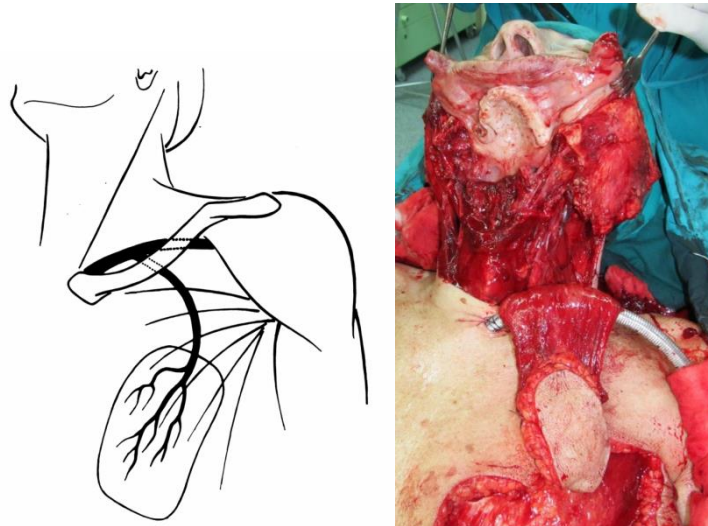
3.2.2. REGIONALNI REŽNJEVI

Regionalni režnjevi su donijeli revoluciju u rekonstrukciju glave i vrata 1960-ih i 1970-ih godina jer su se sada mogli rekonstruirati puno veći i kompleksniji defekti. Regionalni režnjevi su aksijalni režnjevi peteljkom povezani sa donorskim mjestom, a uzimaju se obično iz susjednih regija (prsa, vrat). Koriste se i danas dosta često kao primarni izbor rekonstrukcije ili kao alternativa za pacijente kod kojih se rekonstrukcija ne može učiniti slobodnim režnjevima. Danas su ostala u upotrebi dva režnja: deltopektoralni režanj i pectoralis major režanj.

Deltopektoralni režanj je prvi puta za rekonstrukciju ždrijela opisao 1965. Bakamijan te je u narednim godinama do pojave pectoralis major režnja bio u velikoj mjeri korišten za rekonstrukciju glave i vrata. Fasciokutani je režanj i bazira se na prva dva interkostalna perforatora a. mammarie interne. Duljina režnja potrebna mjeri se od vrha defekta u vratu do točke rotacije koja se nalazi na najinferiornijem perforatoru. Najčešće indikacije predstavljaju rekonstrukcija cervikalnih kožnih defekata, pokrivanje izložene karotidne arterije, zatvaranje faringokutanih fistula i rekonstrukcija hipofarinksa. Koristan je jer daje veliku površinu kože za rekonstrukciju, manje je voluminozan od pectoralisa majora i tehnički je lakši za odignuti. Nedostatci su mu: ograničen luk rotacije, domet režnja koji je ograničen peteljkom i defekt donorske regije koji loše izgleda ako je prekriven kožnim presadcima. (1, 12)

Pectoralis major regionalni režanj (Slika 9) jedan je od najraznovrsnijih režnjeva koji se koristio u rekonstrukciji glave i vrata. Režanj omogućuje brzo cijeljenje i rehabilitaciju te je nakon što ga je Aryan opisao 1979. godine (12), dugo godina bio glavni režanj za rekonstrukciju nakon onkoloških resekcija glave i vrata. Danas mu je uloga u rekonstrukciji smanjena zbog korištenja slobodnih režnjeva. Ovaj režanj može se odignuti kao miokutani ili miofascijalni, a dizajnira se oko dominantne torakoakromijalne arterije. Režanj daje bogatu opskrbu dobrovaskulariziranim tkivom, brzo se odiže, sadrži dovoljno volumena za ispunjavanje šupljina i daje strukturnu potporu. Područje s kojeg se odiže gotovo uvijek se primarno može zatvoriti sa niskom stopom morbiditeta. Najveći doseg u području glave i vrata je do zigomatičnog luka te nije pogodan za zatvaranje defekata koji su smješteni kranijalnije. Zbog potencijalnog lošeg i ružnog ožiljkavanja i distorzije okolnog tkiva mnogi su neskloni ga koristiti kod ženskih pacijenata. (1,8,10)

Latissimus dorsi ima najveću površinu naspram ostalih mišićnih reznjeva i posjeduje mogućnost rotacije za 180 stupnjeva te se kao vezani režanj može koristiti i za rekonstrukciju glave i vrata. Koristi se u kirurgiji glave i vrata kao posljednja alternativa u subtotalnim defektima skalpa, nakon totalne glosektomije te za pokrivanje karotida. Arterija i vena torakodorzalis mu čine peteljku, dok donorsko mjesto cijeli primarno te ne uzrokuje oštećenje tkiva dojke u žena. (10,11)



Slika 9. Pectoralis major režanj

(Preuzeto iz arhive Klinike za kirurgiju lica, čeljusti i usta KB Dubrave)

3.2.3. SLOBODNI REŽNJEVI

Slobodni režnjevi danas često predstavljaju prvu opciju prilikom složene rekonstrukcije glave i vrata te čine tzv. „obrnute rekonstruktivne ljestve“. Uspješni su u pokrivanju kompozitnih ili velikih defekata, imaju relativno niski morbiditet i ne zahtijevaju ponavljane operacije. (4) Slobodni režanj se odvaja iz svog ležišta te se slobodno prenosi sa svojom peteljkom na primateljsko mjesto na kojem se mikrokiruškom tehnikom čini anastomoza s prihvatnim žilama (najčešće sa ograncima vanjske karotidne arterije i unutarnje ili vanjske jugularne vene). (1)

U rekonstrukciji glave i vrata koriste se najčešće ovi slobodni režnjevi: podlaktični režanj, anterolateralni natkoljениčni režanj, latissimus dorsi režanj, fibularni režanj te slobodni režanj kriste iliake (DCIA). (1, 13)

Podlaktični režanj (Slika 10) je prvi put opisan 1981. za rekonstrukciju usne šupljine. Od tada pa sve do danas je gotovo glavni režanj za rekonstrukciju usne šupljine/ždrijela. Danas i dalje predstavlja gotovo polovicu slobodnih režnjeva koji se koriste za rekonstrukciju glave i vrata. Baziran je na arteriji radialis i pratećim venama. Odličan je izbor jer je anatomija uglavnom konstantna, peteljka je dovoljno dugačka, promjer krvnih žila je primjeren, omogućuje rad u dva tima, donorski morbiditet je prihvatljiv iako je to uglavnom glavna negativna strana ovog režnja. Donorski defekt se mora pokriti sa kožnim transplantatom te postoji mogućnost ekspozicije tetiva što se u novije vrijeme izbjegava suprafascijalnom tehnikom odizanja. Uglavnom se odiže kao fasciokutani režanj, ali može sadržavati i polovicu debljine palčane kosti pa je onda osteofasciokutani. Idealan je za rekonstrukciju sublingvalnog područja, bukalne sluznice, obraza, nepca, retromolarnog područja, zida farinksa tj. svugdje gdje ne trebamo veliki volumen, a treba nam relativno mala do srednje velika površina tanke podatne kože za rekonstrukciju. Dio palčane kosti može poslužiti i za manje zahtijevne koštane rekonstrukcije maksile ili mandibule.

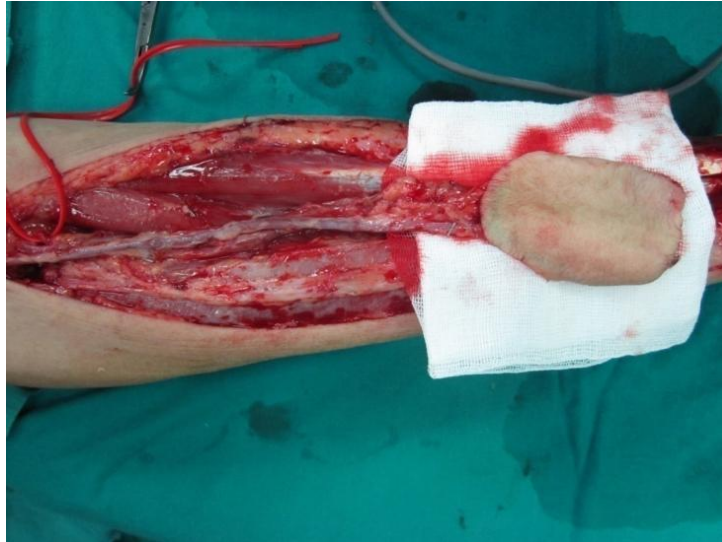Anterolateralni natkoljениčni režanj (eng. ALT flap - Anterolateral thigh flap) (Slika 11) je tzv. perforatorski režanj jer se temelji na krvnom ogranku koji selektivno vaskularizira samo fasciju i kožu. Opisao ga je prvi put Koshima 1989. godine. Obično se odiže kao fasciokutani režanj. Anatomija je relativno promjenjiva što se tiče postojanja samog perforatora te je samim time duljina peteljke promjenjiva ovisno gdje se perforator pronađe. Glavna prednost nad podlatkičnim režnjem je ta što se može uzeti puno više mekog tkiva uz i dalje niski donorski morbiditet, u većini slučajeva se natkoljenica primarno zatvori bez potrebe za uzimanjem kožnih transplantata. Glavna indikacija u rekonstrukciji glave i vrata su defekti gdje je potrebna srednje do velika površina kože, ali gdje je potrebno nadomjestiti i volumen. Idealno mjesto upotrebe je rekonstrukcija jezika (kod hemi- ili totalnih glosektomija), čime se postiže ponovna funkcionalnost jezika (govor, gutanje).

Fibularni slobodni koštani režanj je Hidalgo 1989. opisao za rekonstrukciju mandibule i to mu je glavna indikacija i danas u rekonstrukciji glave i vrata. Oko 20 cm periostalno i endostalno vaskularizirane kosti koja se može uzeti je duži nego u bilo kojeg drugog režnja. Osim za rekonstrukciju mandibule može se upotrebljavati i u rekonstrukciji srednjeg lica pogotovo ako se kasnije planira postavljanje dentalnih implantata.

Vaskularizirani režanj kriste iliake (DCIA – deep circumflex iliac artery) se ponekad upotrebljava kao alternativni režanj za rekonstrukciju mandibule pogotovo kod hemimandibularnih defekata jer zakrivljenost kriste iliake imitira zakrivljenost polovice mandibule.

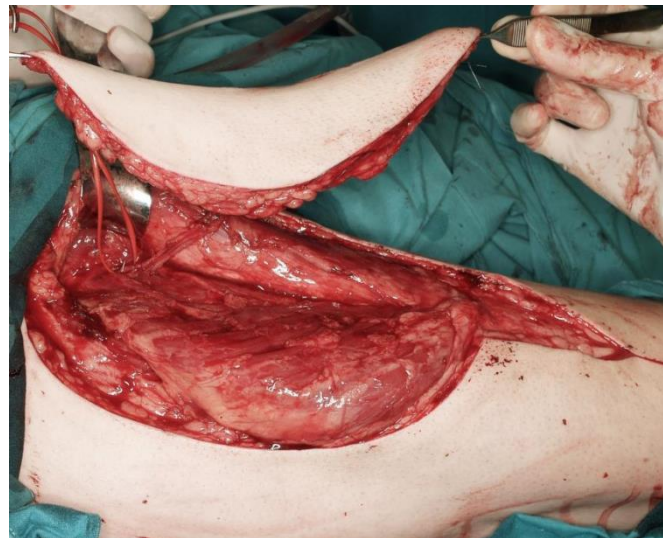
Latissimus dorsi režanj (sa ili bez skapule) se upotrebljava za ekstenzivne defekte sa velikim volumenom (npr. nakon radikalnih maksilektomija) ili pak za totalne rekonstrukcije mekog oglavka u kombinaciji sa kožnim transplantatom. Najveća negativna strana ovog slobodnog režnja kod rekonstrukcije glave i vrata je nemogućnost rada u dva tima, naime potrebno je repositionirati pacijenta nakon onkološke resekcije kako bi se režanj odignuo, a nakon toga ponovno vratiti u prvobitni položaj što sve produžuje vrijeme operacije.

Upravo kao korisna alternativna latissimus dorsi režnju može se upotrijebiti vastus lateralis slobodni režanj.



Slika 10. Podlaktični režanj

(Preuzeto iz arhive Klinike za kirurgiju lica, čeljusti i usta KB Dubrave)



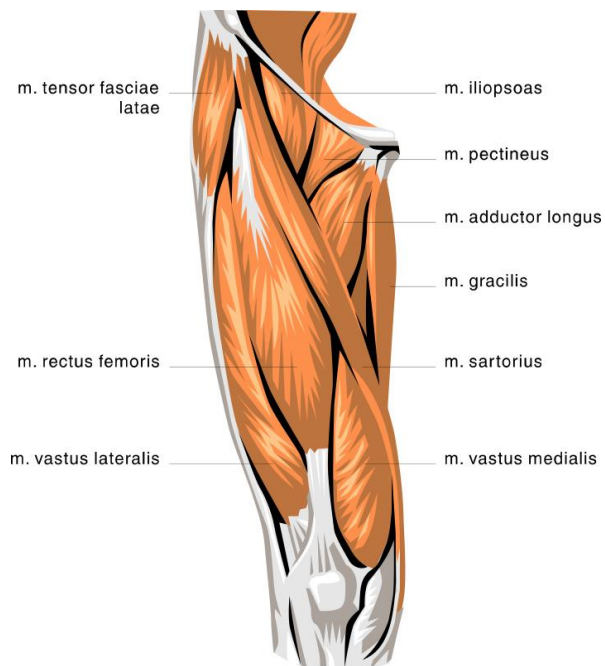
Slika 11. Anterolateralni natkoljениčni režanj

(Preuzeto iz arhive Klinike za kirurgiju lica, čeljusti i usta KB Dubrave)

4. ANATOMIJA SLOBODNOG VASTUS LATERALIS MIŠIĆNOG REŽNJA

Mišić vastus lateralis jedan je od četiri mišića koji čine četveroglavi natkoljenični mišić (m. quadriceps femoris) (Slika 12). Smješten je između mišića vastusa intermediusa, bicepsa i rectus femorisa. Proksimalno se hvata za prednji rub i donji dio lateralne strane velikog trohantera, tuberositas gluteae femoris, labium laterale lineae asperae i septum intermusculare femoris laterale. Njegova tetiva, zajedno sa tetivama ostalih mišića, završava na pateli gdje one oblikuju lig.patellae. Patelarna tetiva usmjerena je prema dolje i hvata se za tuberositas tibiae. Mišić vastus medialis i mišić vastus lateralis tvore sa dijelom svojih tetivnih niti retinaculum patellae laterale i mediale, koji se hvataju za prednju stranu medijalnog i lateralnog kondila tibije. (14) Mišić je snažni ekstenzor noge, a sudjeluje i u adukciji i vanjskoj rotaciji noge. Prosječne dimenzije mišića vastusa lateralis su 10x25 cm, a inerviran je motornom granom femoralnog živca. Udaljenost ulaska živca od spine iliace anterior superior u prosjeku je 194.6 mm. (15) Glavnu vaskularnu peteljku mišića čini silazna grana lateralne cirkumfleksne femoralne arterije koja se proteže gotovo cijelom duljinom mišića (od velikog trohantera do patelnog ligamenta). Tayfur i sur. (15) navode kako je Wolff opisao da mišić vastus lateralis ima dugu glavnu vaskularnu peteljku. U njihovoj studiji prosječna duljina glavne peteljke iznosi 213.7 mm, mjerena od spine iliace anterior superior, a 155.8 mm mjerena od velikog trohantera, do ulaska u mišić. (15)

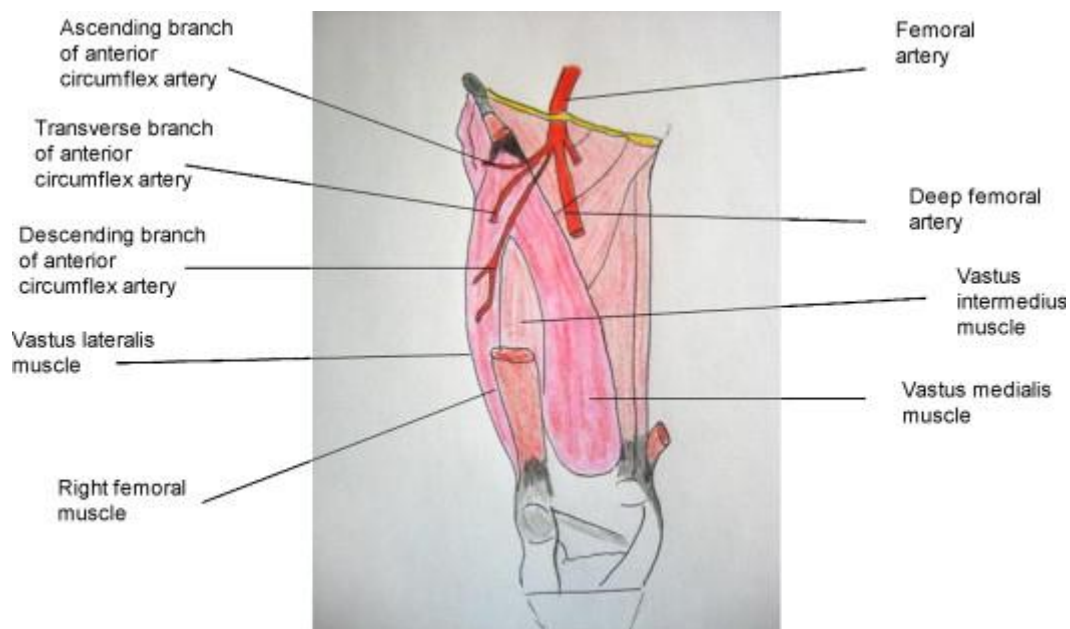
Postoje još dodatne, manje peteljke, jedna ulazi u mišić proksimalno (uzlazna i poprečna grana lateralne cirkumfleksne femoralne arterije), a druga distalno (lateralna superiorna genikularna arterija). Nakon odvajanja od lateralne cirkumfleksne femoralne arterije (Slika 13), silazna grana doseže do medijalnog ruba mišića vastusa lateralis u proksimalnom segmentu i nastavlja se distalno do komunikacije sa superiornom genikularnom arterijom. Vaskularna peteljka može se prikazati u proksimalnoj trećini natkoljenice u trokutu koji čine mišići tensor fasciae latae, vastus lateralis i rectus femoris. Silazna grana, osim za mišić daje i miokutane grane za kožu iznad mišića, te postoji mogućnost odizanja miokutanog režnja. Dominantne kutane grane najčešće se nalaze iznad srednje trećine mišića i sa lateralne strane patele. Dvije prateće vene prostiru se cijelom duljinom silazne grane. Silazna grana arterije ima prosječan promjer između 1.4 mm i 2.9 mm, a promjer vena je između 1.8 mm i 3.3 mm. (15, 16, 17, 18, 19) Budući da se cijeli mišić prehranjuje sa postraničnim granama arterije, mišićni režnjevi mogu se odvojiti od bilo kojeg dijela vastusa lateralis. Koji dio mišića će odvojiti za režanj ovisni o volumenu mišićnog tkiva i potrebnoj duljini peteljke. (16,18)



Slika 12. Mišići natkoljenice.

(Preuzeto sa stranice:

https://www.wpclipart.com/medical/anatomy/muscle/anatomy_thigh_muscles.png.html)



Slika 13. Prikaz krvne opskrbe mišića vastusa lateralis.

(Preuzeto sa stranice: <http://www.sciencedirect.com/science/article/pii/S1879729611001207>)

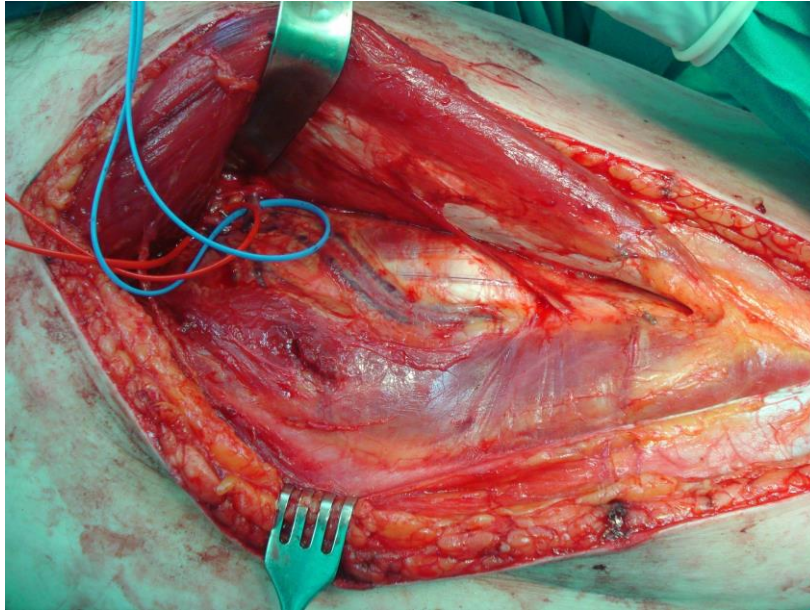
4.1. KIRURŠKA TEHNIKA ODIZANJA SLOBODNOG REŽNJA VASTUS LATERALISA

Prije odizanja reznja, označi se linija koja povezuje spinu iliacu anterior superior i lateralni rub patele. Ta linija predstavlja intermuskularni septum. U srednoj trećini natkoljenice napravi se rez kroz kožu i potkožno tkivo i fasciju, do mišića tj. rectus femoris.

Nakon odvajanja fascije late, prikažu se i identificiraju mišići rectus femoris i vastus lateralis. Rectus femoris se povuče medijalno, a vastus lateralis lateralno. Neurovaskularna peteljka se lako može identificirati u intermuskularnom septumu. (Slika 14) (21) Disekcija peteljke se obavlja proksimalno, odižući i povlačeći mišić rectus femoris. Sada se žile slijede prema distalnom dijelu mišića. Prije samog odizanja reznja, vaskularni ogranci prema dijelu mišića koji planiramo odignuti moraju se jasno označiti. Velik broj bočnih ogranaka dolazi do vastusa lateralis od dominantne peteljke, što pokazuje da cijeli mišić može biti prenesen na silaznoj grani. (16) Odgovarajuća veličina vastusa lateralis ovisi o veličini defekta i potrebnoj duljini peteljke. (20) Korisno je odignuti mišić što distalnije kako bi duljina peteljke bila što dulja. Podizanje segmenta mišića na prijelazu medijalne do distalne trećine vastusa lateralis omogućuje postizanje duge vaskularne peteljke (do 20 cm). (16) (19)

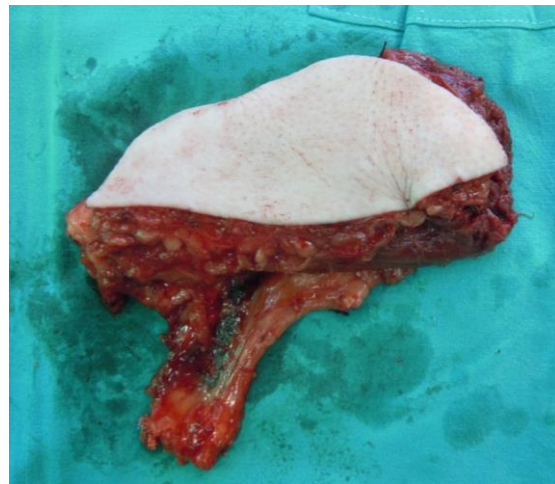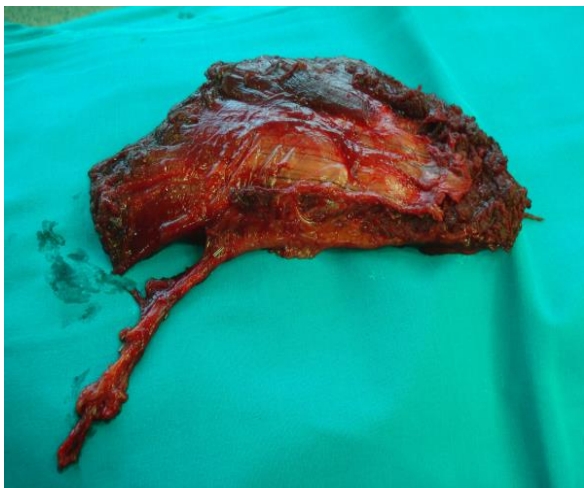Odizanje reznja se završava daljnjom disekcijom peteljke u proksimalnom smjeru do dostizanja lateralne cirkumfleksne femoralne arterije i jasnom identifikacijom arterije i komitantnih vena samog reznja. (22) Za odizanje reznja dovoljno je 40-60 minuta. Na donorskoj regiji dren se postavlja u intermuskularnom septumu, a nakon hemostaze, koža se zatvara po slojevima. (16)

Ukoliko se odiže miokutani reznj, preporučljivo je podizanje na srednjoj trećini mišića vastusa lateralis, jer se tamo nalaze konstantne i najjače miokutane perforantne žile. Kako bi se izbjeglo ozljeđivanje perforantnih žila, prije operacije bi se trebale identificirati koristeći Doppler. Silazna grana se slijedi do segmenta gdje se perforantna žila otvara u kožu. Longitudinalno ocrtani kožni otok se formira tako da se perforantne žile nalaze u njegovom centru. Čak i kada se ne nađe jasnog perforatora za kožu moguće je uzimanje kožnog otoka zajedno sa podležecim mišićem. Pritom je bitno je odvajati fasciju sa mišića jer koža putem brojnih manjih miokutanih perforatora dobiva vaskularnu opskrbu. Mišićni segment ispod kože se koristi za mišićni dio reznja i oblikuje se da pristaje traženom volumenu. (19, 21). Donorski defekt može se zatvoriti primarno bez veće tenzije ako širina kožnog otoka nije veća od 8 do 10 cm. (Slika 15) (21)



Slika 14. Intraoperativni prikaz peteljke i mišića vastusa lateralisa

(Preuzeto iz arhive Klinike za kirurgiju lica, čeljusti i usta KB Dubrave)



Slika 15. Odignuti slobodni mišićni režanj vastusa lateralisa (lijevo) i miokutani režanj vastusa lateralisa (desno) zajedno sa njegovom peteljkom.

(Preuzeto iz arhive Klinike za kirurgiju lica, čeljusti i usta KB Dubrave)

5. PACIJENTI I METODE

Iz baze podataka operacija Klinike za kirurgiju lica, čeljusti i usta, KB Dubrava od početka 2008. do kraja 2016. godine su identificirani svi pacijenti kod kojih je rađena rekonstrukcija sa mišićem vastus lateralisom kao slobodnim režnjem za rekonstrukciju u području glave i vrata.

Retrospektivno su izvađeni iz medicinske dokumentacije svi relevantni klinički podaci o operiranim pacijentima, općeniti demografski podaci, operativne dijagnoze, mjesta glave i vrata koja su rekonstruirana, vrijeme potrebno za odizanje režnja, vrijeme potrebno za anastomozu krvnih žila, duljina peteljke, promjer peteljke, veličina režnja, krvne žile korištene za anastomozu, uspjeh mikrovaskularne rekonstrukcije, komplikacije.

Podaci su prikazani tablično i obrađeni deskriptivnim metodama statistike s odgovarajućim mjerama centralne tendencije za kvantitativne varijable (aritmetička sredina i rasponi).

6. REZULTATI

Među pacijentima bilo je 11 žena i 14 muškaraca, a raspon godina se kretao od najmlađeg pacijenta sa 27 godina do najstarijeg pacijenta sa 83 godine. Kod dvanaest pacijenata primijenjen je samo mišićni vastus lateralis slobodni režanj, kod dva od tih pacijenata je slobodni mišić vastus lateralis prekriven sa kožnim transplantatom (Thiersch). Upotrebjeno je trinaest miokutanih vastus lateralis režanjeva. Najmanja veličina slobodnog reznja iznosila je 40 cm², a najveća 150 cm². Krvne žile najčešće korištene za anastomozu bile su arterija facialis i ogranak vene jugularis interne. Anastomoze su bile „end-to-end“ tipa, osim u slučaju pacijenta pod rednim brojem 12., gdje se prilikom venske anastomoze koristila vena jugularis interna sa „end-to-side“ anastomozom. Jedan režanj je izgubljen zbog tromboze arterije (Tablica 1. i 2. pacijent 10) odmah prvi postoperativni dan unatoč ranoj reviziji. U 78-godišnje pacijentice (Tablica 1. i 2., pacijent 22) došlo je do kasnog propadanja reznja vjerojatno zbog venske staze i tromboze koja je primjećena tek 5-6 postoperativni dan. Režanj je zamijenjen regionalnim latissimus dorsi režnjem. U 59-godišnjeg pacijenta (Tablica 1. i 2., pacijent 13) napravljena uspješno reanastomoza zbog nastalog hematoma u vratu. U 60-godišnjeg pacijenta (Tablica 1. i 2., pacijent 8) učinjena je resuspenzija reznja. Obje revizije su bile uspješne. U tretiranih pacijenata javile su se tri komplikacije. U 60-godišnjeg pacijenta (Tablica 1. i 2., pacijent 7) javila se dehiscenca na nepcu. U ostale dvije komplikacije ubrajaju se obilan sekret između reznja i obraza i inficirani hematom (Tablica 1. i 2., pacijent 8) i inficirani hematom u obrazu (Tablica 1. i 2., pacijent 9). Prosječno vrijeme odizanja reznja je bilo 63 min (50 - 70 min). Prosječna duljina peteljke je bila 8,34 cm (6 – 12 cm). Prosječan kalibar krvnih žila je bio 1,80 mm (1 – 3 mm). Prosječno vrijeme ishemije 38 min (20 – 120 min).

Donorske regije su manje više uredno zacijelile. Bile su dvije revizije zbog krvarenja iz preostalog mišića u donorskoj regiji, što je uspješno sanirano. Tijekom kliničkog pregleda nisu postojale komplikacije niti je zamijećeno smanjenje snage noge. U svakodnevnom funkcioniranju također ne bilježi se funkcionalnih ispada.

Najčešće indikacije kod kojih se koristio slobodni režanj vastus lateralis u Klinici za kirurgiju lica, čeljusti i usta su bile rekonstrukcije srednjeg lica (maksile, orbitomaksilarno, baza lubanje), duboki kožni defekti preaurikularno ili puna debljina obraza, rekonstrukcije jezika ili nakon resekcije opsežnih tumora retromolarno (Slika 16, Slika 17).

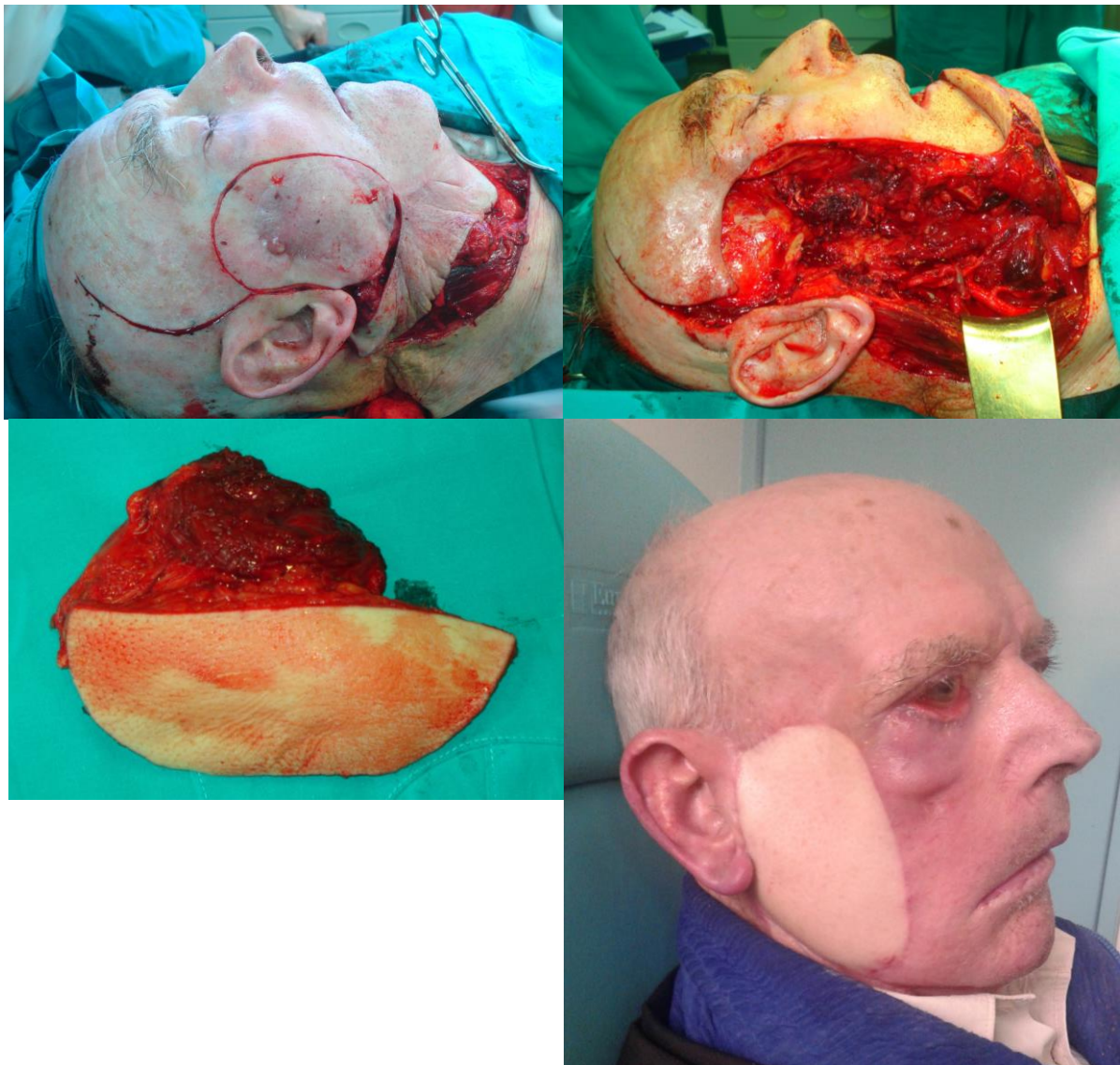TABLICA 1. PACIJENTI SA VASTUS LATERALIS REŽNJEM OPERIRANI U KB DUBRAVA (dijagnoze i indikacije)

N	SPOL	DOB	DG.	OPERACIJA	REŽANJ	REKONSTRUKCIJA
1	Ž	75	Ca.cutis faciei	Resectio cutis, arci zygomatici, srm, parotidectomy tot, sdv	VL	Lice preaurikularno
2	M	60	Ca. linguae lat.dex.	Commando op.(hemiglossectomia l.dex.,dissectio colli lat.dex.reg.)	VL	Jezik
3	M	76	St. post maxillectomiam	Reconstructio defecti palati	VL	Nepce
4	Ž	59	Myoepitelni ca sinus maxillaris	Maxillectomia totalis	VL	Srednje lice, nepce
5	M	34	St. post ALL et mucormucosis orbitae	Reconstructio orbitae l.sin.	VL	Orbita
6	M	80	PCC cutis reg. Preauricularis recidivans	Resectio cutis, SRM, resectio arci zygomatici, DFPM, SDV	VL	Lice preaurikularno
7	M	60	Ca. gingivae maxillae bil permagnum	Maxillectomia bil., SRM, RDV, resectio cutis faciei	VL	Nepce, maksila
8	M	60	Ca. sinus maxillaris	Maxillectomia totalis	VL	Nepce, maksila
9	M	49	St. post maxillectomiam	Reconstructio maxillae	VL	Srednje lice
10	M	73	Ca. sinus maxillaris l.dex.	Maxillectomia totalis	VL	Srednje lice
11	M	60	BCC orbitae recidivans	Egeznertatio orbitae, resectio baseos cranii	VL + Thiersch	Baza lubanje, srednje lice
12	Ž	49	Ca. gingivae mandibulae l.sin. Permagna	Commando op. (RDV, resecio cutis faciei, SRM, dissectio fossae infratemporalis)	VL	Obraz puna debljina
13	M	59	Ca. retromolare l.sin.	Commando (SDV, SRM, parotidectomy, resectio buccae)	Miokutani VL	Obraz puna debljina
14	M	54	St post commando, defectus faciei	Reconstructio defecti	VL	Srednje lice
15	Ž	55	Ca. linguae	Commando op. (mrdv, glossectomia)	Miokutani VL	Jezik
16	Ž	83	Ca. cutis faciei permagna	Resectio faciei, parotidectomy, SDV	Miokutani VL	Lice
17	M	50	St. post commando	Necrectomia, reconstructio	Miokutani VL	Jezik
18	Ž	52	Ca. retromolare	Commando op. (RDV; SRM)	Miokutani VL	Retromolarno, ždrijelo
19	M	75	Ca. retromolara lat dex	Commando op. (RDV; SRM)	Miokutani VL	Tonzila, retromolarno
20	Ž	63	St post op craniofacialis	Reconstructio defecti reg. Frontis	VL	Čelo
21	Ž	57	Ca. baseos linguae l.dex.	Commando op.	Miokutani VL	Jezik
22	Ž	78	Melanoma faciei recidiavns	Resectio cutis, parotidis et mandibulae	VL + Thiersch	Lice preaurikularno
23	Ž	27	Leyomiosarcoma orbitae	Resectio craniofacialis	Miokutani VL	Baza lubanje orbita
24	M	62	Ca. retromolare	Commando op.	Miokutani VL	Obraz,retromolarno
25	Ž	79	Ca. cutis faciei permagna	Resectio tm, maxillaectomy partialis	Miokutani VL	Lice

*N= Pacijent ; DG. = Dijagnoza ; VL = Vastus lateralis režanj

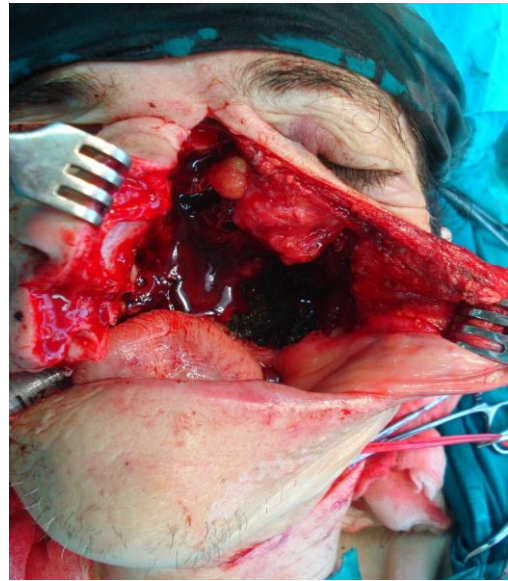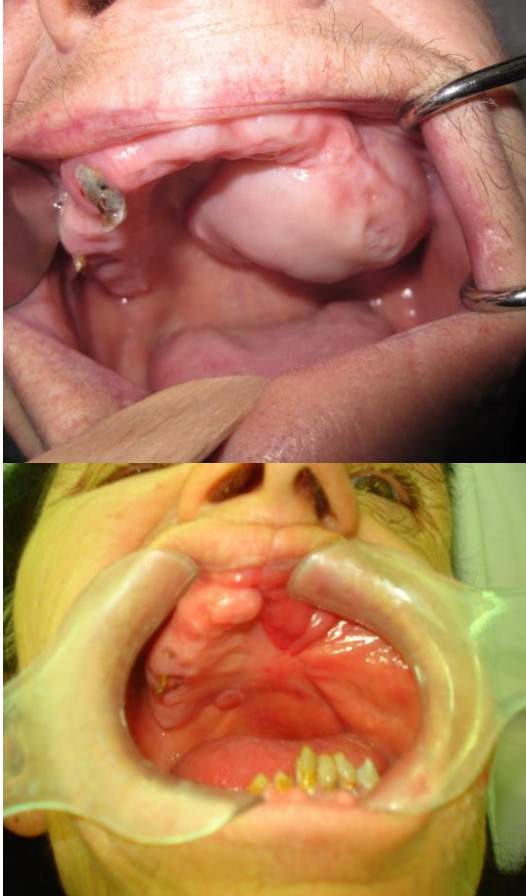TABLICA 2. PODACI PACIJENATA OPERIRANIH U KB DUBRAVA (podaci vezani uz mikrovaskularnu rekonstrukciju i komplikacije)

N	VRJEME ODIZANJA (MIN)	VRJEME ISHEMIJE (MIN)	VELIČINA REŽNJA (CM)	DULJINA PETELJKE (CM)	LUMEN ŽILA (MM)	ARTERIJSKA ANASTOMOZA	TIP	VENSKA ANASTOMOZA	TIP	REVIZIJA	NAKON	RAZLOG	UČINJENO	USPJEH	KOMPLIKACIJE
1	60	30	15x7	8	1,5	A. carotis externa	End to end	Ogranak V. Jugularis interne	End to end					OK	
2	65	35	9x6	8	1,5	A. facialis	End to end	Ogranak V. jugularis interne	End to end					OK	
3	65	70	13x5	9	1,5	A. facialis	End to end	V. jugularis externa	End to end					OK	
4	70	40	18x6	10	2	A. carotis externa	End to end	V. facialis	End to end					OK	
5	60	20	14x7	10	2	A. temporalis superficialis	End to end	V. temporalis superficialis	End to end					OK	
6	50	30	15x9	8	3	A. carotis externa	End to end	Ogranak V. jugularis interne	End to end					OK	
7	60	50	15x10	7	2	A. facialis	End to end	Ogranak V. jugularis interne	End to end					OK	Dehiscenca na nepcu
8	70	20	15x10	9	1,5	A. facialis	End to end	V. submandibularis	End to end		Tri tjedna		Resuspenzija reznja	OK	Inficirani hematom
9	60	30	9x7	12	2	A. facialis	End to end	Ogranak V. jugularis interne	End to end					OK	Inficirani hematom u obrazu
10	75	120	10x6	10	1,5	A. carotis externa	End to end	Ogranak V. jugularis interne	End to end	Ne		Tromboza arterije		Propao	
11	60	30	8x7	6	1,5	A. temporalis superficialis	End to end	V. temporalis superficialis	End to end					OK	
12	70	30	10x7	7	2	A. carotis externa.	End to end	V. jugularis interna	End to side					OK	
13	60	30	10x5	7	2	A. facialis	End to end	Ogranak V. jugularis interne	End to end	Da	24h	Hematom u vratu		OK	
14	60	30	10x9	8	2	A. facialis contralateralis	End to end	V. facialis kontralateralno	End to end					OK	
15	70	30	9x6	9	1	A. lingualis	End to end	Ogranak V. jugularis interne	End to end					OK	
16	50	30	10x10	8	1,5	A. carotis externa	End to end	V. jugularis anterior	End to end					OK	
17	60	30	9x6	10	2	A. facialis kontralateralno	End to end	V. facialis kontralateralno	End to end					OK	
18	60	30	8x5	8	1,5	A. facialis	End to end	Ogranak V. jugularis interne	End to end					OK	
19	65	30	9x6	7	1,5	A. lingualis	End to end	Ogranak V. jugularis interne	End to end					OK	
20	60	30	10x8	8	1,5	A. temporalis superficialis	End to end	V. temporalis superficialis	End to end					OK	
21	70	30	8x5	8	2	A. carotis externa	End to end	Ogranak V. jugularis interne	End to end					OK	
22	60	20	9x6	7	2	A. carotis externa	End to end	Ogranak V. jugularis interne	End to end					Propao	Latissimus dorsi regionalni rezanj
23	70	35	8x5	9	1,5	A. facialis	End to end	Ogranak V. jugularis interne	End to end					OK	
24	60	85	7x6	7	2	A. facialis	End to end	Ogranak V. jugularis interne	End to end					OK	
25	70	30	8x6	8	2	A. facialis	End to end	V. submandibularis	End to end					OK	



Slika 16. Rekonstrukcija dubokog defekta lica slobodnim miokutanim vastusnim lateralnim reznjem. Intraoperativni pogled te rezultat.

(Preuzeto iz arhive Klinike za kirurgiju lica, čeljusti i usta KB Dubrave)



Slika 17. Rekonstrukcija nepca i srednjeg lica slobodnim vastusnim lateralnim mišićnim reznjem. Tumor i intraoperativni pogled (gore). Postoperativni rezultat (dolje)

(Preuzeto iz arhive Klinike za kirurgiju lica, čeljusti i usta KB Dubrave)

7. RASPRAVA

7.1. PRIMJENA REŽNJA

Vastus lateralis mišićni režanj inače je svoju primjenu nalazio kao mišićni režanj za rekonstrukciju defekata u području kuka, natkoljenice i koljena, bilo kao regionalni peteljkaсти režanj ili kao slobodni režanj. Od strane maksilofacijalnih kirurga prvi put je prepoznat i korišten je u ranim 1990im godinama za rekonstrukciju nakon operacije tumora na glavi i vratu (21). Prema Spyriounis i Lutz (18), vaskularnu anatomiju vastusa lateralisa detaljno je proučavao Wolff (19) u svom istraživanju provedenom na 100 kadavera, a mišić je koristio za rekonstrukciju nakon glosektomije. Mišić vastus lateralis kao slobodan režanj može se koristiti kao čisti mišićni režanj ili miokutani režanj. (18) Najčešće prekriva oštećenja mekih tkiva, kosti i kože nastalih traumom ili onkološkim operacijama.

U prikazanoj kliničkoj seriji pacijenata sve indikacije su u stvari bile slučajevi gdje su defekti bili s velikim volumenom i mrtvom prostorom koji je trebalo popuniti. Za rekonstrukciju srednjeg lica dovoljan je ili samo mišićni režanj ako je potrebno samo obliterirati mrtvi prostor ili miokutani ako je potrebno još više volumena ili se radi i o rekonstrukciji kože lica. Kod opsežnih kožnih karcinoma preaurikularno kod kojih se obično resećira parotida i mandibula nastanu defekti s relativno malom površinom, ali velikim volumenom. Takvi defekti su idealna indikacija za miokutani vastus lateralis režanj, mišić će popuniti volumen defekta, a kožni dio reznja služi za rekonstrukciju kože lica. Za intraoralnu rekonstrukciju može se upotrijebiti samo mišić, pogotovo ako se radi o rekonstrukciji jezika. Za druga intraoralna sijela miokutani režanj predstavlja bolji izbor pogotovo kada se radi o uznapredovalim retromolarnim karcinomima gdje se segmentalno resećira mandibula zajedno sa pterigoidnom muskulaturom, pterigoidnim nastavcima te tuberom maksile. Mišić služi za popunjavanje mrtvog prostora lateralno, a koža za intraoralnu rekonstrukciju. Istovremeno mišić može poslužiti i za dodatno pokrivanje karotidne arterije i prevenciju rupture u slučaju fistule. Slobodni režanj vastus lateralisa je zapravo u velikom broju slučajeva poslužio kao alternativa latissimus dorsi reznju kod kojeg bi se operacija značajno produžila zbog potrebnog repositioniranja pacijenta.

a) Miokutani režnjevi

U svom istraživanju Wolff 1998. (19) opisuje korištenje miokutanog režnja za pokrivanje dubokih defekata kože lica koji su bili prošireni na kosti visceralnog kranija. Karcinom kože lica u dva pacijenta (Tablica 1. i 2., pacijent 16 i pacijent 25) predstavljao je indikaciju za miokutani režanj korišten za rekonstrukciju lica nakon resekcije tumora i parotide te resekcije tumora sa djelomičnom maksilektomijom. (Slika 16) Osim za kožu lica, miokutani režanj koristi se i za pokrivanje kože vrata. Estetski rezultat nakon operacije ovisi o boji kože, dlakavosti i volumenu kože. Svjetlija koža natkoljenice i njezina jača dlakavost doprinosi lošijem estetskom rezultatu. Korištenjem vastusa lateralisa za ovu indikaciju, dobar estetski rezultat se postiže ponajprije u žena, a kao alternativa preporuča se skapularni režanj (19). Miokutani režnjevi osim za kožu lica, koriste se i za intraoralne defekte. Njime se pokriva prednje i lateralno dno usne šupljine i dno usne šupljine zajedno sa bukalnom sluznicom nakon resekcije tumora. Mišićna komponenta režnja postavlja se submandibularno, a zatim se kožni dio koristi za rekonstrukciju sluznice.

U prikazanoj seriji pacijenata operiranih na Klinici za kirurgiju lica, čeljusti i usta, miokutanim režnjem intraoralno rekonstruirani su obično defekti nakon commando operacije gdje su primarna sijela bila ekstenzivni intraoralni tumori retromolarnog područja, tonzile, lateralnog zida ždrijela ili pune debljine obraza (Tablica 1. i 2. , pacijenti pod brojem 13, 18, 19). Također režanj je upotrebljavan i za rekonstrukciju jezika (Tablica 1. i 2., pacijenti pod brojem 15, 17, 21), a kod jednog pacijenta (Tablica 1. i 2., pacijent 23) miokutanim režnjem rekonstruirana je baza lubanje i orbita, nakon kraniofacijalne resekcije.

Schipper i sur. (21) također opisuje primjenu miokutanog režnja u rekonstrukciji dna usne šupljine i parotidne žlijezde nakon ablativne onkološke operacije. Funkcijski (govor i hranjenje) i estetski rezultati, ovisno o generalnom stanju pacijenata, nakon primjene režnjeva bili su zadovoljavajući. Oralna primjena hrane opisana je par dana nakon operacije, a govor putem telefona razumljiv. (21)

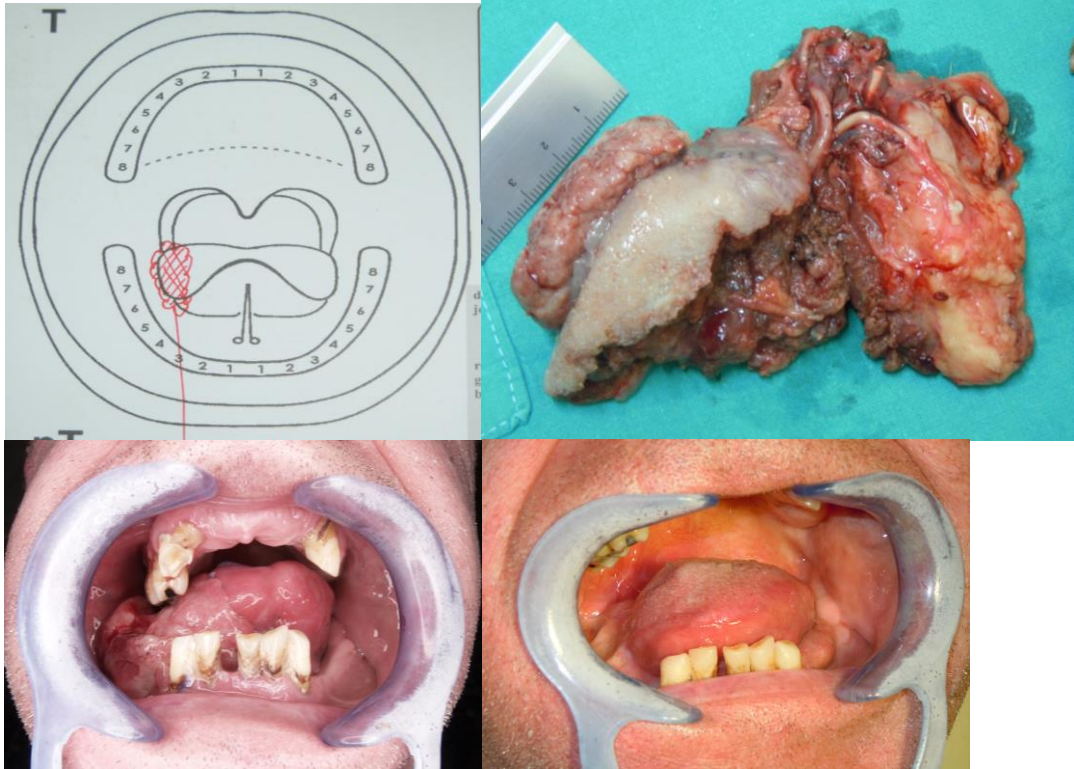
Relativni nedostatak miokutanog režnja može biti volumen režnja, koji može dovesti do kompresije peteljke, pa se preporuča da bi se trebao koristiti u mršavijih pacijenata sa dubokim i opsežnim oštećenjima. Korištenjem mišićnog dijela u defekata pune debljine usne šupljine i bukalne sluznice, može doći do značajnog skvrčavanja te slabljenja funkcije. (17)

Prema Ren i sur. (23) peteljka veličine 8 cm je dovoljna ako je očuvana istostrana jugularna vena. Za rekonstrukciju defekata u području obraza prikladna je peteljka duljine 10 cm, a prilikom rekonstrukcije srednjeg lica ili gornje čeljusti potrebna duljina peteljke iznosi 12 cm.

(23) U ovom prikazu pacijenata, duljina peteljke za defekte u području obraza iznosila je 7 cm, a prosječna duljina peteljke miokutanog reznja iznosila je 8,1 cm.

b) Mišićni reznjevi

Rekonstrukcija jezika (Slika 18) nakon hemiglosektomije, subtotalne i totalne glosektomije predstavlja težak problem u kirurgiji glave i vrata. Noviji pristup rekonstrukciji predstavlja uporaba vastusnog lateralnog mišića kao miofascijalnog slobodnog reznja koji je upotrijebljen kod 60-godišnjeg pacijenta (Tablica 1. i 2., pacijent 2) nakon hemiglosektomije. Za razliku od anterolateralnog natkoljениčnog fasciokutanog reznja, nema odizanja kože niti potkožnog masnog sloja. Potkožni sloj ako je predebeo dovodi do povećanja prenesenog reznja, otekline jezika što rezultira smanjenom mobilnosti. Za prevenciju značajne mišićne atrofije, rezanj se odize zajedno sa motornim živcima. Reinervacija se uspostavlja anastomozom sa hipoglosalnim živcem. (19) Nakon prijenosa reznja „novi“ jezik podliježe mukosalizaciji i izgledom nalikuje rezidualnom jeziku. Pozitivni estetski rezultat reznja ističe se u odgovarajućoj boji i nedostatku dlaka, što čini razliku prema kožnim reznjevima. Pokretljivost jezika (pokreti lijevo-desno, prema gore i naprijed) i govor preko telefona u opisanim istraživanjima su bili očuvani. Wang i sur. (22) navodi kako osjetljivost „novog“ tkiva ne pokazuje značajnu razliku od rezidualnog jezika, a u nekih pacijenata došlo je do oporavaka osjeta okusa. Ostaci hrane iznad reznja koji se javljaju u podlaktičnom i anterolateralnom natkoljениčnom reznju, ne javljaju se zbog glatke i vlažne površine. (22)



Slika 18. Rekonstrukcija jezika mišićnim vastus lateralis reznjem.

Tumor i njegova lokacija (gore). Raniji i kasniji rezultat. (dolje)

(Preuzeto iz arhive Klinike za kirurgiju lica, čeljusti i usta KB Dubrave)

Uporaba slobodnih mišićnih režnjeva za maksilarnu i palatalnu rekonstrukciju u odraslih se koristi za liječenje posttraumatskih i onkoloških defekata, dok u pedijatriji ima ograničenu primjenu. Christiano i sur. (24) prikazali su slučaj šestogodišnje pacijentice sa bilateralnim rascjepom usne i nepca kod koje se javlja rekurentna oronazalna fistulom, a Acartürk (25) je prikazao slučaj osmogodišnje pacijentice sa bilateralnim rascjepom usne i nepca. Upotrijebljen je slobodni mišićni vastus lateralis režanj za rekonstrukciju širokog prednjeg nepčanog defekta. Režanj je smješten unutar defekta (stvoren ekscizijom fibroznog tkiva), u šupljinu poput „ribljih usta“ koju tvore nazalni i oralni rubovi defekta. Oro-nazalni rubovi zašiveni su preko mišića što je omogućilo stvaranje dvoslojne vodonepropusne pregrade. Takvim načinom šivanja izbjegava se preklapanje tijekom cijeljenja rubova i smanjuje se mogućnost dehiscencije i propuštanja. (25) Povezanost između velikih prednjih defekata nepca, susjednog ožiljkastog tkiva i neuspjelih operacija dovela je do zaključka kako bi za takve bolesnike primarna opcija bila rekonstrukcija slobodnim režnjem. (24)

Mišićni slobodni režanj smatra se odličnim zbog njegove čvrstoće i mukozilacije. Fasciokutani režnjevi, iako se koriste, zbog krupnog masnog tkiva i kože često prekrivene dlakama, ne predstavljaju prvi izbor. Strukturna potpora kod takvih režnjeva može doći u pitanje ukoliko dođe do slijeganja kože u usnu šupljinu. Za razliku od njih, mišić vastus lateralis adaptira se prema defektu i očvrstne. Takvom rekonstrukcijom nepca postiže se čvrsta potpora prekrivena suznicom koja nalikuje normalnom tvrdom nepcu. (25)

Tumori u maksilarnom području ili sa širenjem u maksilarno područje također predstavljaju indikaciju za primjenu vastusa lateralis. U dvama prikazima slučajeva (pacijent sa rekurentnim ameloblastomom (26) i pacijent sa ulcerativnim planocelularnim karcinomom smještenim u retromoralnom trigonumu sa širenjem na maksilu (27)), te u pacijenata nakon maksilektomije i sa sa karcinomom sinusa maksilarisa (Tablica 1. i 2., pacijenti pod brojem 4, 7, 8, 9 i 10) opisana je njegova primjena za obliteraciju mrtvog prostora. U našoj seriji pacijenata česta indikacija za primjenu čistog mišićnog slobodnog režnja vastus lateralis je upravo bila rekonstrukcija srednjeg lica. Taj pojam doduše obuhvaća raznolike defekte; od rekonstrukcije nepca, obliteracije defekta nakon maksilektomije do orbitomaksilarnih defekata. Sve te defekte povezuje potreba da se mrtvi prostor popuni sa dobro vaskulariziranim mišićnim tkivom gdje mišić vastus lateralis odlično ispunjava tu ulogu.

Nakon ablacije tumora postoji komunikacija između oro-nazalnog-maksilarnog prostora koja predstavlja izvor infekcije te je zato važno obliterated mrtvi prostor poput maksilarnog sinusa (27). Ovisno o veličini mrtvog prostora volumen mišića se može prilagoditi defektu. Mišić se može stabilizirati neresorptivnim kirurškim šavima fiksiranim za zube kako ne bi opadao u usnu šupljinu. Nakon prenošenja reznja i nazalna i oralna strana podliježu spontanij mukosalizaciji. Korištenjem reznja u usnoj i nosnoj šupljini izbjegava se nazalni govor i postiže se stabilnost djelomične zubne proteze. (26)

Osim čistih mišićnih reznjeva, za rekonstrukciju defekata glave i vrata odličnim se pokazala kombinacija slobodnog vastusa lateralis i kožnog transplatata (pune ili djelomične debljine). Njihova primjena opisana je za defekte nastale nakon resekcije tumora u području usne šupljine, parotidne žlijezde, gornje čeljusti, čela, skalpa i vrata. U KB Dubrava rekonstruirano je srednje lice i baza lubanje zbog recidivirajućeg bazocelularnog karcinoma orbite (Tablica 1. i 2. , pacijent 11) i preaurikularni dio lica zbog recidivirajućeg melanoma na licu. (Tablica 1. i 2. , pacijent 22)

Kožni transplantati odižu sa područja natkoljenice ili prepone. Nakon inicijalne otekline Lutz (28) navodi kako reznjevi pokazuju adekvatnu teksturu i boju prema primateljskoj regiji. Za razliku od kožnih reznjeva koji često zahtijevaju sekundarne operacije poput stanjivanja ili liposukcije, ovakav pristup poboljšava kozmetički rezultat jer su reznjevi gotovo nevidljivi. Dodatnu prednost u upotrebi čini i bolji funkcionalni rezultat i niski morbiditet donorske regije. Intraoralno takav pristup ima prednost i za postavljanje fiksne stomatološke proteze. (28). Repozicija pacijenta tijekom primjene latissimus dorsi reznja za iste indikacije čini ga manje privlačnim. Vastus lateralis predstavlja mogućnost istovremenog odizanja reznja i resekcije tumora što daje prednost prema ostalim reznjevima. (19)

Trauma i tumorska resekcija mogu rezultirati i defektima baze lubanje. Kod takvih oštećenja neophodno je odvojiti intrakranijske strukture od okoliša za zaštitu od infekcije, prevenirati istjecanje cerebrospinalne tekućine i stvaranje mrtvog prostora u kranijumu. Mišić vastus lateralis zajedno sa fasciokutanom anterolateralnom natkoljениčnim reznjom pokazao se dobrom kombinacijom u rekonstrukciji prednjeg dijela baze lubanje. Vastus lateralis može se iskoristiti za sprječavanje stvaranja mrtvog prostora, pokrivanje duralnih i neurovaskularnih struktura i koštanih defekata baze lubanje. Reznjevi smješteni intrakranijalno prate se Doppler metodom ili endoskopskom inspekcijom nosne šupljine. (29)

7.2. DONORSKA REGIJA

Donorska regija za vastusni lateralni režanj generalno pokazuje puno prednosti. Režanj vastusnog lateralnog mišića sadrži konstantnu neurovaskularnu anatomiju. Iako postoje male anatomske varijacije, dugačka peteljka sa velikim kalibrom krvnih žila gotovo uvijek je prisutna. Takva peteljka olakšava anastomozu koja se u slučaju potrebe može učiniti sa žilama na suprotnoj strani vrata. (21)

Važna prednost donorske regije je i tehnički lakše odizanje režnja sa natkoljenice. Dodatno je omogućeno istovremeno odizanje režnja i tumorska resekcija na glavi i vratu. Takav način rada doprinosi kraćem trajanju operacije, smanjenom psihičkom i fizičkom umoru osoblja i smanjenju vremena kojem je pacijent provodi izložen općoj anesteziji. (21)

Primarno zatvaranje regije postiže se gotovo uvijek, čak i pri korištenju kožnih dijelova do veličine 10 cm. Odizanjem mišića vastusa lateralisa nije uočen negativan utjecaj na funkciju noge i ekstenzijski mehanizam koljena (18). Mobilizacija u većini istraživanja opisana je tijekom prvog ili drugog dana poslije operacije. Nakon 7 do 10 dana većina bolesnika ima normalan hod i može se uspeti po stepenicama. U nekim slučajevima, kada se veliki dio ili cijeli vastus lateralis upotrebljava, može se pojaviti slabost u donorskoj nozi. Ovaj simptom opisan je i pri podvezivanju peteljke rectusa femorisa radi postizanja veće duljine potrebne peteljke. Tako su opisani slučajevi gdje su pacijenti se žalili na slabost u nogama prilikom određenih radnji poput udaranja lopte i dugotrajnog bicikliranja. Radi sprječavanja takvih komplikacija, za rekonstrukciju većih oštećenja preporuča se korištenje latissimus dorsi režnja (28).

Najčešće komplikacije donorske regije uključuju loše cijeljenje rane, lokalizirane paresetije i smanjenje snage kvadricepsa. One najčešće nastaju zbog velike napetosti šavova ili zbog ozljeda živaca tijekom operacije. Izbjegavanje napetosti i očuvanje anterolateralnog kutanog živca i motornog živca za vastus lateralis smanjuje mogućnost nastanka takvih komplikacija. (23)

Od ostalih komplikacija može se javiti smanjeni opseg pokreta u koljenskom zglobo, kompartment sindrom, osteofacijalni sindrom, hematoma, zakašnjelo cijeljenje rane, nekroza kožnog transplantata i teško ožiljkavanje. (23)

Programom aktivne rehabilitacije nakon operacije smanjuje se nastanak morbiditeta. Na morbiditet utječu i drugi faktori poput starosti pacijenta, navike kretanja prije operacije i sama vrsta rekonstrukcije. (18)

Usporedbom sa ostalim donorskim regijama i režnjevima, poput latissimus dorsi miokutanog režnja, rectus abdominis miokutanog režnja, podlaktičnog režnja, jejunuma, ova regija isto pokazuje značajne prednosti. Upotrebom latissimus dorsi mišića potrebna je repozicija pacijenta tijekom odizanja režnja te se produljuje vrijeme operacije. Donorska regija rectus abdominis režanja ima značaj morbiditet zbog rizika od nastanka hernije. Radijalni podlaktični režanj, iako omogućuje simultano odizanje režnja i resekciju tumora, ima značajna kozmetička i funkcionalna oštećenja podlaktice. Korištenjem jejunuma potrebna je suradnja općeg kirurga za odizanje režnja i postoji velika vjerojatnost nastanka fistule. (18, 21)

7.3. KOMPLIKACIJE VASTUS LATERALIS SLOBODNOG REŽNJA

Kao i kod svih slobodnih režnjeva komplikacije poput venske tromboze, arterijske tromboze i ne uspostavljanja protoka nakon anastomoze dovode do gubitka režnja. Gubitak režnja vastusa lateralis može se teoretski javiti zbog venske kongestije nastale kompresijom volumena mišića na peteljku, ali da bi se to izbjeglo potrebno je dobro pozicionirati sam režanj. Opisani su slučajevi nastanka hematoma koji komprimira peteljku i nastanak arterijske okluzije na mjestu anastomoze. Od ostalih komplikacija mogu se pojaviti fistule i parcijalna nekroza režnja. (17)

Kod čistih mišićnih režnjeva može se javiti fibroza, atrofija i smanjenje režnja koje dovodi do suboptimalnih rezultata. Zbog takvih komplikacija čisti mišićni režnjevi se najviše koriste za rekonstrukciju tvrdog nepca i lateralne stijenke ždrijela. (17,19)

Loši funkcionalni rezultati koji se mogu javiti na primateljskoj regiji korištenjem mišićnog režnja uključuju: teško razumljiv govor, otvaranje usta manje od 20 mm, poteškoće sa gutanjem, smanjena mobilnost jezika, nemogućnost žvakanja ili žvakanje samo mekane hrane. Estetski loš rezultat može proizaći iz nepodudaranja boje miokutanog režnja sa bojom kože lica i vrata. (17, 23)

Sekundarne operacije predstavljaju mogućnost poboljšanja funkcije i estetskog izgleda. Najčešće operacije koje se izvode jesu: smanjenje volumena, ispravljanje ožiljaka, lasersko odstranjenje dlaka sa kožnog režnja, sekundarno presađivanje kožnih transplantata. Ako je potrebna zamjena režnja, koristi se sekundarni režanj ili lokalno tkivo. (17)

8. ZAKLJUČAK

Postojana anatomija, tkivo odgovarajućeg volumena, niskim donorski morbiditet, duga i izdašna petljka, ostvarivost istovremene resekcije tumora i odizanja reznja te sigurna i brza disekcija su zahtjevi postavljeni pred svaki režanj koji se odabire za rekonstrukciju. Slobodni vastusni lateralni mišićni režanj pokazao je da ispunjava navedene kriterije, te ga to čini odličnim izborom za rekonstrukciju u području glave i vrata, pogotovo kao alternativa latissimus dorsi režnju.

9. ZAHVALE

Zahvaljujem se svom mentoru doc. dr. sc. Emilu Dediolu, na susretljivosti, stručnoj pomoći i korisnim savjetima koji su mi omogućili izradu ovog diplomskog rada.

Također se zahvaljujem svim profesorima koji su me podučavali i prenijeli mi svoje znanje tijekom mog studiranja.

Hvala i mojim prijateljima, koji su bili uz mene, uljepšali mi studiranje i pokazali potporu za vrijeme pisanja ovog diplomskog rada i cijelog studija.

Posebno se zahvaljujem, za podršku, razumijevanje i ljubav svih ovih godina, svojoj mami Mireli, baki i djedu, cijeloj svojoj obitelji i Bogu.

10. LITERATURA

1. Šoša T, Sutlić Ž, Stanec Z, Tonković I. i sur. Kirurgija. Zagreb: Naklada Ljevak; 2007.Str. 851-855;1127-1130.
2. Prpić I. i sur. Kirurgija za medicinare. Zagreb: Školska knjiga; 2005.Str.633-636.
3. Rogić M, Juretić M, Cerović R, Lučev A, Belušić-Gobić M, Petrić D. Kirurško liječenje malignih tumora kože glave i vrata. Medicina fluminensis. 2012;48:193-201.
4. Chim H, Salgado CJ, Seselgyte R, Wei Fc, Mardini S. Principles of head and neck reconstruction: an algorithm to guide flap selection. Semin Plast Surg. 2010; 24:148-154. Thieme Medical Publishers
5. Thorne CH. Grabb and Smith's plastic surgery. Lippincott Williams & Wilkins; 2013.
6. Fattahi TT. An overview of facial aesthetic units. J Oral Maxillofac Surg. 2003;61: 1207-1211.
7. Morris D. Principles of grafts and flaps for reconstructive surgery. 2015: 1-31.UptoDate[Internet]: May 06, 2016. [pristupljeno 22.04.2017.]. Dostupno na: <http://cursoenarm.net/UPTODATE/contents/mobipreview.htm?36/1/36880>
8. Ballenger JJ, Snow JB. Ballenger's otorhinolaryngology 17: Head and neck surgery. Shelton, Connecticut, USA: People's Medical Publishing House; 2009.Str: 717-739.
9. Semer NB.Practical Plastic Surgery for Nonsurgeons.Philadelphia, USA: HANLEY & BELFUS, INC. Medical Publishers; 2001.
10. Rigby MH, Hayden RE. Regional flaps: a move to simpler reconstructive options in the head and neck. Curr Opin Otolaryngol Head Neck Surg. 2014; 22: 401-406.
11. Hunt PM, Burkey BB. Use of local and regional flaps in modern head and neck reconstruction. Curr Opin Otolaryngol Head Neck Surg. 2002;10:249-255.
12. Fagan J, Van Zyl O. Deltopectoral and cerviodeltopectoral fasciocutaneous flaps for head and neck reconstruction. Open access atlas of otolaryngology, head and neck operative surgery. [Internet] Dostupno na: <https://vula.uct.ac.za/access/content/group/ba5fb1bd-be95-48e5-81be-586fbaeba29d/Deltopectoral%20flap%20and%20cervicodeltopectoral%20fasciocutaneous%20flaps%20for%20head%20and%20neck%20reconstruction.pdf>
13. Wei FC, Mardini S. Flaps and reconstructive surgery. 2. izd. Elsevier Health Sciences; 2016.
14. Krmpotić-Nemanić J, Marušić A. Anatomija čovjeka. Zagreb: Medicinska naklada; 2007.

15. Tayfur V, Magden O, Edizer M, Atabey A. Anatomy of vastus lateralis muscle flap. J Craniofac Surg. 2010;21:1951-1953.
16. Wolff KD, Hölzle F. Rasing of Microvascular Flaps: A Systematic Approach. 2. izd. Springer Science & Business Media, 2011. Str. 39-63.
17. Wolff KD, Kesting M, Thurmüller P, Böckmann F, Hölzle F. The anterolateral thigh as a universal donor site for soft tissue reconstruction in maxillofacial surgery. J Craniomaxillofac Surg. 2006;34:323-331.
18. Spyriounis PK, Lutz BS. Versatility of the free vastus lateralis muscle flap. J Trauma Acute Care Surg. 2008; 64:1100-1105.
19. Wolff, KD. Indications for the vastus lateralis flap in oral and maxillofacial surgery. Br J Oral Maxillofac Surg. 1998;36:358-364.
20. Nelson JA, Serletti JM, Wu LC. The vastus lateralis muscle flap in head and neck reconstruction: An alternative flap for soft tissue defects. Ann Plast Surg. 2010;64:28-30.
21. Schipper, J, Boedeker CC, Horch RE, Ridder GJ, Maier W. The free vastus lateralis flap for reconstruction in ablative oncologic head and neck surgery. Eur J Surg Oncol. 2006;32:103-107.
22. Wang L, Liu K, Shao Z, Shang ZJ. Reconstruction of the tongue and mouth floor with the myofascial vastus lateralis free flap after cancer ablation. Int J Oral Maxillofac Surg . 2016;45:951-954.
23. Ren ZH, Wu HJ, Wang K, Sheng Z, Tan HY, Gong ZJ. Anterolateral thigh myocutaneous flaps as the preferred flaps for reconstruction of oral and maxillofacial defects. J Craniomaxillofac Surg. 2014; 42:1583-1589.
24. Christiano JG, Dorafshar AH, Rodriguez ED, Redett RJ. Repair of recurrent cleft palate with free vastus lateralis muscle flap. Cleft Palate Craniofac J. 2012;49:245-248.
25. Acartürk TO. Free segmental vastus lateralis muscle flap for reconstruction of recalcitrant defects of the cleft hard palate. J Reconstr Microsurg. 2012;288:509-514.
26. Tsai CY, Wei FC, Chang YL, Chen YY, Chen CT. Vastus lateralis muscle flap used for reconstruction of the maxilla after radical resection of recurrent ameloblastoma. Chang Gung Med J. 2006;29:331.
27. Huang CC, Hsieh CH, Lin CI, Tai HC, Horng SY, Chen MT. Anterolateral Thigh Flap with Vastus Lateralis Muscle for Head and Neck Reconstruction. 中華民國重建整形外科醫學會雜誌 . 1999; 8.3: 157-166.

28. Lutz BS. Beauty of skin grafted free muscle flaps in head and neck reconstruction. *Microsurgery*. 2006;26:177-181.
29. Lo KC, Jeng CH, Lin HC, Hsieh CH, Chen CL. A free composite de-epithelialized anterolateral thigh and the vastus lateralis muscle flap for the reconstruction of a large defect of the anterior skull base: A case report. *Microsurgery*. 2011;31:568-571.

11. ŽIVOTOPIS

Rođena sam 28.10.1992. u Zagrebu. Završila sam osnovnu školu Vrbani i Klasičnu gimnaziju u Zagrebu. Paralelno sam pohađala osnovnu i srednju glazbenu školu. Akademske godine 2011./2012. upisala sam Medicinski fakultet u Zagrebu.

Aktivno se u govoru i pisanju služim engleskim i njemačkim jezikom. Posjedujem vozačku dozvolu B kategorije. U slobodno vrijeme bavim se učenjem stranih jezika, sviranjem klavira i trčanjem.