

Pompeova bolest

Dujmović, Dora

Master's thesis / Diplomski rad

2017

Degree Grantor / Ustanova koja je dodijelila akademski / stručni stupanj: **University of Zagreb, School of Medicine / Sveučilište u Zagrebu, Medicinski fakultet**

Permanent link / Trajna poveznica: <https://um.nsk.hr/um:nbn:hr:105:213606>

Rights / Prava: [In copyright](#)/[Zaštićeno autorskim pravom.](#)

Download date / Datum preuzimanja: **2025-03-12**



Repository / Repozitorij:

[Dr Med - University of Zagreb School of Medicine Digital Repository](#)



SVEUČILIŠTE U ZAGREBU

MEDICINSKI FAKULTET

Dora Dujmović

Pompeova bolest

DIPLOMSKI RAD



Zagreb, 2017.

Ovaj diplomski rad izrađen je na Zavodu za neurologiju Medicinskog fakulteta Sveučilišta u Zagrebu pod vodstvom prof.dr.sc. Ervine Bilić, dr. med. i predan je na ocjenu u akademskoj godini 2016./2017.

Sadržaj

1.	UVOD	1
2.	EPIDEMIOLOGIJA	3
3.	PATOGENEZA BOLESTI.....	4
4.	KLINIČKA SLIKA	6
4.1.	KLASIČNI INFANTILNI OBLIK	7
4.1.1.	FIZIKALNI NALAZ	9
4.1.2.	MOTORIČKI RAZVOJ.....	10
4.1.3.	NEKLASIČNI INFANTILNI OBLIK	10
4.2.	JUVENILNI OBLIK.....	11
4.3.	ADULTNI OBLIK	13
5.	DIJAGNOZA	15
5.1.	BIOKEMIJSKI TESTOVI	16
5.2.	SLIKOVNE METODE.....	17
5.3.	BIOPSIIA MIŠIĆA	17
5.4.	MJERENJE ENZIMSKE AKTIVNOSTI	18
5.5.	ANALIZA MUTACIJE GENA	18
5.6.	DIFERENCIJALNA DIJAGNOZA POMPEOVE BOLESTI	19
6.	TERAPIJSKE MOGUĆNOSTI U LIJEČENJU POMPEOVE BOLESTI.....	20
6.1.	ULOGA POTPORNE TERAPIJE U LIJEČENJU POMPEOVE BOLESTI	24
7.	ZAKLJUČAK.....	26
8.	ZAHVALA.....	27
9.	POPIS LITERATURE.....	28
10.	ŽIVOTOPIS.....	30

Popis i objašnjenje kratica

CK – kreatin kinaza

AST - aspartat aminotransferaze

ALT – alanin aminotransferaza

LDH – laktat dehidrogenaza

EMA - European Medicines Evaluation Agency

FDA – Food and Drug Administration

CRIM – cross-reactive immunological material

rhGAA - rekombinantni humani enzim alfa glukozidaza

SAŽETAK

Pompeova bolest

Dora Dujmović

Pompeova bolest rijedak je nasljedni autosomno recesivni metabolički poremećaj uzrokovan manjkom ili potpunim nedostatkom enzima α -1,4-glukozidaze zbog mutacije gena koji kodiraju ovaj enzim (GAA). Karakterizirana je nakupljanjem glikogena u lizosomima svih stanica, a posebno stanica mišića, jetra, srca i mozga. U ovoj diplomskoj radnji prikazana su dosadašnja saznanja o Pompeovoj bolesti iz dostupnih literatura. Simptomi bolesti mogu se razviti u različitoj dobi i s različitom jačinom nastupanja, što uvelike ovisi o prirodi nastale mutacije te stupnju preostale enzimске aktivnosti. Bez obzira na širok klinički spektar, Pompeova bolest karakterizirana je progresivnom mišićnom slabošću koja ne samo što ugrožava bolesnikovu sposobnost samostalnog kretanja već istovremeno kompromitira i funkciju respiratornog sustava. Razlikuju se tri oblika Pompeove bolesti: klasični infantilni, juvenilni i adultni oblik. U procesu postavljanja dijagnoze Pompeove bolesti koriste se mnoge tehnike. Jedini sigurni dokaz o postojanju Pompeove bolesti pruža genetičko testiranje i mjerenje aktivnosti α -glukozidaze. Od 2006. godine dostupno je i odobreno enzimsko nadomjesno liječenje za specifično liječenje Pompeove bolesti.

KLJUČNE RIJEČI: Pompeova bolest, α -glukozidaza, mišićna slabost, enzimska nadomjesna terapija

SUMMARY

Pompe disease

Dora Dujmović

Pompe disease is a rare inherited autosomal recessive metabolic disorder caused by the deficiency or complete lack of α -1,4-glucosidase enzyme due to gene mutation that encodes this enzyme (GAA). It is characterized by the aggregation of glycogen in the lysosomes of all cells, especially the muscle, liver, heart, and brain cells. In this graduate thesis, the present knowledge of Pompe disease has been presented from available literature. The symptoms of the disease may develop at different ages and with varying rates of occurrence, which largely depends on the nature of the mutation and the degree of residual enzymatic activity. Regardless of the wide clinical spectrum, Pompe disease is characterized by progressive muscular weakness that not only endangers the patient's ability to stand and move alone but also compromises the function of the respiratory system. Three forms of Pompe disease are distinguished: classical infantile, juvenile and adult form. Many techniques are used in the process of diagnosing Pompe disease. The only sure proof of the existence of Pompe disease is the genetic testing and measurement of α -glucosidase activity. Since 2006, an enzyme replacement therapy for the specific treatment of Pompe disease has been available and approved.

KEY WORDS: Pompe disease, α -glucosidase, muscular weakness, enzyme replacement therapy

1. UVOD

Pompeova bolest rijedak je nasljedni autosomno recesivni metabolički poremećaj uzrokovan manjkom ili potpunim nedostatkom enzima α -1,4-glukozidaze kojeg ubrajamo u skupinu glikogenoza, odnosno bolesti lizosomnog nakupljanja. Nazivamo ga još glikogenozom tipa II, a u upotrebi su i sinonimi kao što su nedostatak kisele maltaze i nedostatak kisele α -glukozidaze. (1) Temeljni problem ove metaboličke bolesti je mutacija gena koji kodiraju za enzim α -glukozidazu (GAA). U normalnim uvjetima, ovaj enzim djeluje u lizosomima različitih stanica na način da hidrolizira glikogen. Budući da dolazi do mutacije u njegovoj sintezi, Pompeova bolest karakterizirana je nakupljanjem glikogena u lizosomima svih stanica, a posebno stanica mišića, jetra, srca i mozga. Iz tog razloga, bolest je karakterizirana širokim spektrom kliničkih simptoma koji variraju od mišićne slabosti i hipertrofične kardiomiopatije do generalizirane mišićne atrofije i gubitka funkcije respiratornih mišića. (2)

Godine 1932. nizozemski patolog Johannes Cassianus Pompe opisuje slučaj sedmomjesečne djevojčice koja naglo umire od idiopatske hipertrofije miokarda. Iako su postojali zapisi sličnih slučajeva, Pompe na obdukciji osim hipertrofije, otkriva akumulaciju glikogena, kako u srcu, tako i u drugim organima. (3) Tada je prvi put u povijesti opisana bolest koja je kasnije dobila ime prema patologu koji ju je opisao – Pompeova bolest. U narednim godinama, mnogi znanstvenici opisivali su slične slučajeve uz afekciju drugih organskih sustava. Naime, osim hipertrofične kardiomiopatije i već poznatog nakupljanja glikogena u miokardu, zabilježeni su klinički slučajevi prezentirani mišićnom slabošću, hipotonijom te uvećanjem jetra i jezika. (4) Trideset godina nakon prvih zabilješki

Pompeove bolesti, 1952. godine, Cori i Cori otkrivaju metabolički put nastanka glikogena i na taj način opisuju skupinu bolesti pod nazivom glikogenoze. Tim otkrićem, Pompeova bolest svrstana je pod glikogenozu tip II. (5) Zanimljivo je da je jedino u slučaju Pompeove bolesti ostao nepoznat enzim koji nedostaje. Unatoč brojnim zapisima i otkrićima, točan mehanizam nastanka Pompeove bolesti zbunjivao je znanstvenike sve do 1955. godine kada je belgijski citolog De Duve otkrio nove celularne organele, lizosome. Opisao ih je kao intracitoplazmatske vezikule koji sadrže brojne hidrolitičke enzime aktivne u kiselom pH čija je uloga razgradnja različitih makromolekula. Tek 1963. godine, Hers i suradnici otkrivaju enzim α -glukozidazu koja djeluje na način da otpušta glukozu iz glikogena na pozicijama α -1,4- i α -1,6- u uvjetima kiselog pH. Iste godine otkriveno je da taj enzim nedostaje u uzorcima tkiva četvero pacijenata oboljelih od Pompeove bolesti. (6)

2. EPIDEMIOLOGIJA

Kao i kod svake druge rijetke bolesti, tako je i u slučaju Pompeove bolesti teško odrediti točan broj oboljelih. Procjenjuje se da ukupna incidencija svih oblika Pompeove bolesti u populaciji iznosi 1:40000. (7) Međutim, učestalost ove bolesti varira ovisno o geografskom području i etničkoj pripadnosti. Prema istraživanjima, Pompeova bolest se u svom infantilnom obliku češće javlja među pripadnicima crne rase te u području južne Kine i Tajvana (1 na 40-50 000 djece). (8) Za razliku od infantilnog, adultni oblik Pompeove bolesti javlja se s većom incidencijom u Nizozemskoj. (9)

3. PATOGENEZA BOLESTI

Pompeova bolest spada u skupinu lizosomalnih autosomno recesivnih genetskih bolesti. Gen koji se nalazi na kromosomu 17 (17q25.2-q25.3) kodira proizvodnju enzima alfa-glikozidaze čija je uloga razgradnja α -1,4- i α -1,6- glikozidnih veza u glikogenu u glukozu unutar lizosoma. (1) Simptomi bolesti mogu se razviti u različitoj dobi i sa različitom jačinom nastupanja, što uvelike ovisi o prirodi nastale mutacije te stupnju preostale enzimske aktivnosti. Mutacija se najčešće pronalazi u zatvorenim krugovima poput manje populacije ili unutar jedne obitelji, a pacijenti su najčešće složeni heterozigoti za navedenu mutaciju. Mutacija pogađa bilo koji od koraka u procesu sinteze enzima, posttranslacijske modifikacije, lizosomalnog prometovanja i proteolitičke obrade α -glikozidaze. Budući da se radi o nedostatku enzima koji jedini ima sposobnost razgradnje glikogena u glukozu u kiselom mediju, kao što je to slučaj unutar lizosoma, dolazi do nakupljanja glikogena u toj organeli i posljedično do njenog povećanja. (10) Lizosomi igraju bitnu ulogu u autofagocitozi, procesu razgradnje disfunkcionalnih ili suvišnih dijelova stanica na sastavne dijelove kako bi se ponovno mogli koristiti kao materijal za sintezu. (11) Brojne lizosomalne bolesti nakupljanja imaju zajednički defekt autofagocitoze zbog nemogućnosti spajanja autofagosoma i lizosoma, što vodi do nakupljanja poliubikvitiniranih proteinskih agregata, disbalansa homeostaze kalcija, nakupljanja toksičnih nerazgradivih materijala, disfunkcije mitohondrija, nakupljanja lipofuscina nevezanog uz dob pacijenta te konačno i do smrti stanica. Oštećeni lizosomi mogu sami po sebi postati supstrat autofagocitozi. Navedeno je dokazano u bioptatu pacijenata sa Pompeovom bolešću, kod kojih je imunohistokemijski dokazan proces

razgradnje lizosoma – lizofagija. (12) Zbog redukcije funkcije i broja lizosoma, stanice postepeno gube mogućnost dobavljanja uobičajeno dostupnog korisnog materijala za sintezu kroz proces autofagocitoze. Kroz vrijeme se zbog nakupljanja povećava oksidativni stres i stanica odlazi u apoptozu. (13) Zbog najvećih metaboličkih potreba i najvećeg fiziološkog nakupljanja glikogena u srcu, jetri i skeletnim mišićima, upravo su ta tkiva najviše pogođena ovom bolešću.

4. KLINIČKA SLIKA

Bez obzira na širok klinički spektar, Pompeova bolest karakterizirana je progresivnom mišićnom slabošću koja ne samo što ugrožava bolesnikovu sposobnost samostalnog kretanja već istovremeno kompromitira i funkciju respiratornog sustava. Poznato je nekoliko oblika Pompeove bolesti ovisno o životnom razdoblju u kojem se javljaju prvi simptomi. Bolesnici koji se klinički prezentiraju u najranijoj životnoj dobi, odnosno nedugo nakon rođenja, radi opsežne zahvaćenosti srčanog mišića, nerijetko umiru u tijeku prve godine života. (6)

Zbog varijabilnosti enzimskog defekta, Pompeovu bolest nazivamo heterogenom. To znači da može započeti u bilo kojoj životnoj dobi, ne može se znati točna brzina progresije bolesti niti koliko organskih sustava će biti zahvaćeno bolešću. Iz tog je razloga Pompeovu bolest najbolje gledati kao kontinuirani spektar patoloških zbivanja.

O klasifikaciji Pompeove bolesti puno se raspravljalo upravo zbog širokog spektra simptoma i različitog vremena njihova javljanja. U ovom radu bit će prikazana GÜNGÖROVA klasifikacija(2) koja razlikuje tri oblika Pompeove bolesti:

- Klasični infantilni oblik
 - Podtip: neklasični infantilni oblik
- Juvenilni oblik – s početkom bolesti od rođenja do adolescencije, bez nalaza perzistentne i progresivne kardiomiopatije
- Adultni oblik – s pojavom simptoma bolesti od adolescencije do kasne odrasle dobe

4.1. KLASIČNI INFANTILNI OBLIK

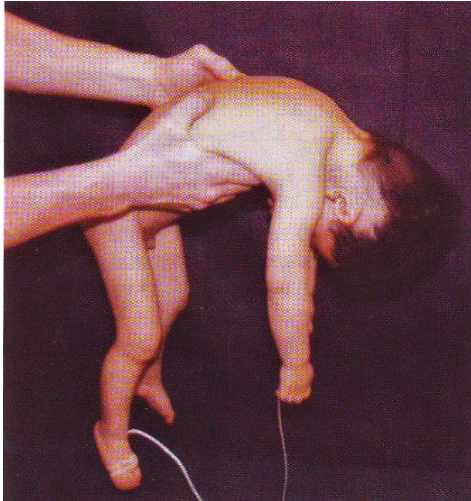
Kombinacija simptoma i fizikalnih nalaza kao što su hipertrofična kardiomiopatija, mišićna hipotonija i slabost, makroglosija i umjerena hepatomegalija karakteristična je za najčešći oblik Pompeove bolesti, klasični infantilni oblik. U skoro svim slučajevima uzrok nastanku bolesti je potpuni nedostatak, odnosno potpuni gubitak funkcije α -glukozidaze. (14) Bolest se prezentira upadljivom mišićnom hipotonijom i mišićnom slabošću već u najranijoj životnoj dobi, oko 2. mjeseca života, demonstrirajući sindrom „mlohavog djeteta” (Slika 1.) (engl. *floppy infant*). Zaostajanje u motoričkom razvoju i nedostatak spontanih pokreta kao i poteškoće pri hranjenju, prvi su alarmantni znak roditeljima za potražiti pomoć liječnika. Zbog makroglosije i posljedičnih poteškoća u gutanju i sisanju, većina djece s klasičnim infantilnim oblikom Pompeove bolesti zahtjeva nazogastričnu sondu kao pomoć pri hranjenju. Unatoč korištenju sonde, zaostaju u rastu i razvoju za vršnjacima i nikada ne dosegnu očekivanu tjelesnu težinu. Uz to, smatra se kako nakupljanje glikogena u glatkim mišićima gastrointestinalnog sustava također pridonosi poteškoćama u rastu i razvoju. (15) Hipertrofična kardiomiopatija kao vodeća manifestacija klasičnog infantilnog oblika Pompeove bolesti redovito je prisutna kao fizikalni nalaz u novorođenčeta, ali može biti vidljiva već i u prenatalnom razdoblju. Abnormalno skladištenje glikogena u srčanim mišićnim stanicama dovodi do zadebljanja ventrikularnog mišića i interventrikularnog septuma uzrokujući opstrukciju izlaznog dijela lijevog ventrikula, opstruktivnu kardiomiopatiju te naposljetku zatajenje srca. U nešto blažoj verziji klasičnog infantilnog oblika, muskularnoj formi, tek u tijeku druge polovice prve godine života dolazi do hipertrofije lijevog ventrikula. Budući da ne dolazi do opstrukcije lijevog ventrikula, u ovoj formi Pompeove bolesti srčana funkcija ostaje očuvana. Bolesnici uslijed postojanja

makroglosije (Slika 2.) te slabosti facijalne muskulature imaju karakterističan miopatičan izgled lica. (7)

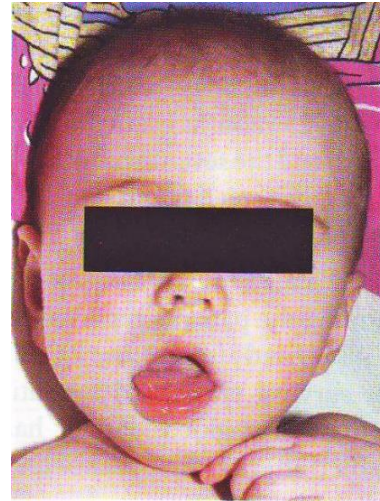
Kako bi otkrili vrijeme pojave prvih simptoma i kliničkih znakova Pompeove bolesti, van der Haut je 2003. godine proveo istraživanje na 20 djece te opisao prirodni tijek bolesti. Prvi simptomi su zamijećeni u dobi od 2 mjeseca, prva hospitalizacija nastupila bi u dobi od 3 do 4 mjeseca života, a od vremena pojave prvih simptoma do postavljanje dijagnoze protekla bi svega 3 mjeseca. Mali postotak djece doživjelo je svoj prvi rođendan, većina je preminula u dobi između 6 i 7 mjeseca života. Slične rezultate prikazali su 2006. godine Kishani i suradnici koji su svoje istraživanje proveli na 168 pacijenata. Oba istraživanja potvrdila su kako bolest izrazito brzo napreduje s medijanom preživljenja od 8,7 mjeseci. (6)

U 50% slučajeva van den Hautove studije, Pompeova bolest prezentirala se poteškoćama u hranjenju kao prvim simptomom, dok je 40% pokazivalo mišićnu slabost u kombinaciji s usporenim motoričkim razvojem. Znakove progresivne kardiomiopatije kao što su miokardijalna insuficijencija i poremećaji srčanog ritma pokazivalo je 15-20% slučajeva. Respiratorni problemi s učestalim respiratornim infekcijama kao prvi simptom zabilježeni su u 30-40% bolesnika. Ostali najranije zamijećeni simptomi bili su opća slabost, pojačano znojenje, iritabilnost, opstipacija, povraćanje, regurgitacija i slabašan plač. Manji postotak djece prezentirao se slikom primarno neurološkog tipa, opisanog tremorom, mišićnim spazmom i određenim stupnjem mentalne retardacije. Također je zabilježena pojava poremećaja sluha objašnjena abnormalnim nakupljanjem glikogena u senzornim

stanicama pužnice. Kao najčešći razlog hospitalizacije, Van den Haut u svojem istraživanju navodi kardiorespiratorne komplikacije i poteškoće s hranjenjem. (16)



Slika 1. Prikaz sindroma „mlohavog djeteta“. Preuzeto iz Baethmann M, Straub V, Reuser AJ. Pompe disease: UNI-MED; 2008.



Slika 2. Makroglosija u bolesnika s klasičnim infantilnim oblikom Pompeove bolesti. Preuzeto iz Baethmann M, Straub V, Reuser AJ. Pompe disease: UNI-MED; 2008

4.1.1. FIZIKALNI NALAZ

Kliničkim pregledima moguće je pronaći znakove opsežnog zahvaćanja kardiorespiratornog i neuromuskularnog sustava. Bolesnici su radi respiratornog distresa i posljedične tahidispneje nerijetko blijedi ili pokazuju blagi stupanj cijanoze. Radi slabosti dijafragme i pomoćne dišne muskulature, smanjena je dubina disanja. Šumovi na srcu, a nerijetko i galopni ritam, redovito su prisutan patološki nalaz u toku auskultacije srca. Palpacijom abdomena nalazi se uvećana jetra ponekad u kombinaciji s uvećanom slezenom. Neurološkim pregledom utvrđuje se naglašena mišićna slabost s nemogućnošću izazivanja dubokih mišićnih refleksa. Tijekom cijelog pokusa posjedanja, odnosno trakcije, zatiljak i glava djeteta zaostaju za ravninom leđa. U pokusu vertikalne

suspenzije, dijete u nemogućnosti ispravljanja ekstremiteta i glave, zauzima položaj mlohavog djeteta. Unatoč mišićnoj slabosti, mišići se na palpaciju čine održanog tonusa. Pregledom usne šupljine uočava se makroglosija, a nerijetko se zamjećuju oskudni pokreti i fibrilacije jezika. (6)

4.1.2. MOTORIČKI RAZVOJ

Znakovi zaostajanja u motoričkom razvoju su dramatični. Bolesnici nisu u mogućnosti okrenuti se s leđa na trbuh u ležećem položaju, samostalno se podignuti iz ležećeg u sjedeći položaj niti sjediti ili stajati samostalno. Djeca koja su inicijalno uspješno savladavala navedene postupke, unutar 2 do 3 mjeseca od početka simptoma gube taj razvojni obrazac. (6)

4.1.3. NEKLASIČNI INFANTILNI OBLIK

Neklasični infantilni oblik Pompeove bolesti tretira se kao mitigirani tip klasičnog infantilnog oblika. Bolesnici pokazuju manji stupanj zahvaćenosti srčanog mišića i općenito benigniji tok bolesti. Za razliku od klasičnog oblika, neklasični oblik Pompeove bolesti javlja se nešto kasnije, najčešće ne prije 4. do 11. mjeseca života. Svi bolesnici zadrže normalnu e젝cijsku frakciju lijevog ventrikula zbog izostanka opstrukcije izlaznog aparata ventrikula. (14) Upravo zbog stabilne srčane funkcije ovi bolesnici imaju dulje preživljenje uz kontinuiranu adekvatnu ventilacijsku potporu. Kao i u slučaju klasičnog oblika, i ovi bolesnici zahtijevaju pomoć nazogastrične sonde pri hranjenju, ali uz postizanje boljih rezultata nego u klasičnom obliku. Djeca sa neklasičnim infantilnim oblikom između ostalog imaju normalnu kognitivnu sposobnost i u mogućnosti su

komunicirati sa okolinom. Također je manja incidencija pojavljivanja makroglosije i hepatomegalije nego u slučaju klasičnog infantilnog oblika. (6)

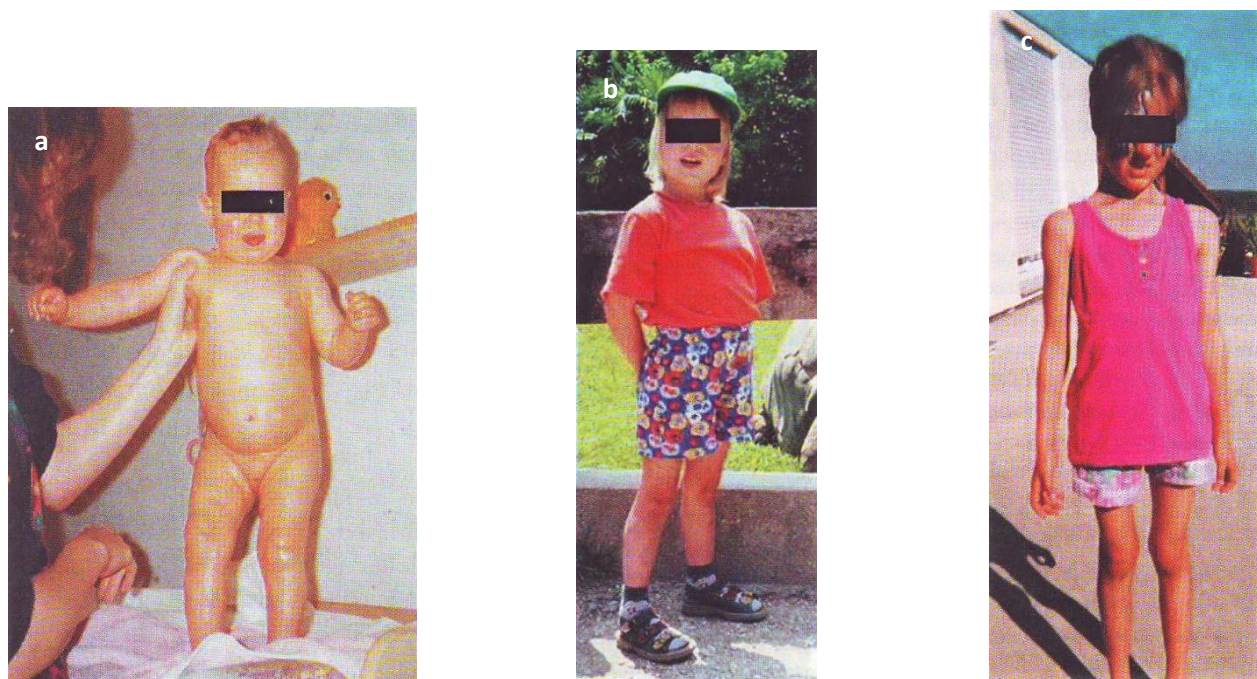
4.2. JUVENILNI OBLIK

Postaviti dijagnozu juvenilnog oblika Pompeove bolesti nije jednostavno. Osim što nalikuje brojnim neuromuskularnim bolestima, inicijalni simptomi nerijetko nisu prepoznati od strane roditelja i nisu adekvatno klinički obrađeni. Tek u slučaju progresije bolesti i gubitka mogućnosti samostalnog kretanja, retrospektivno se dolazi do anamnestičkih podataka o usporenom motoričkom razvoju i poteškoćama prilikom hranjenja. (17)

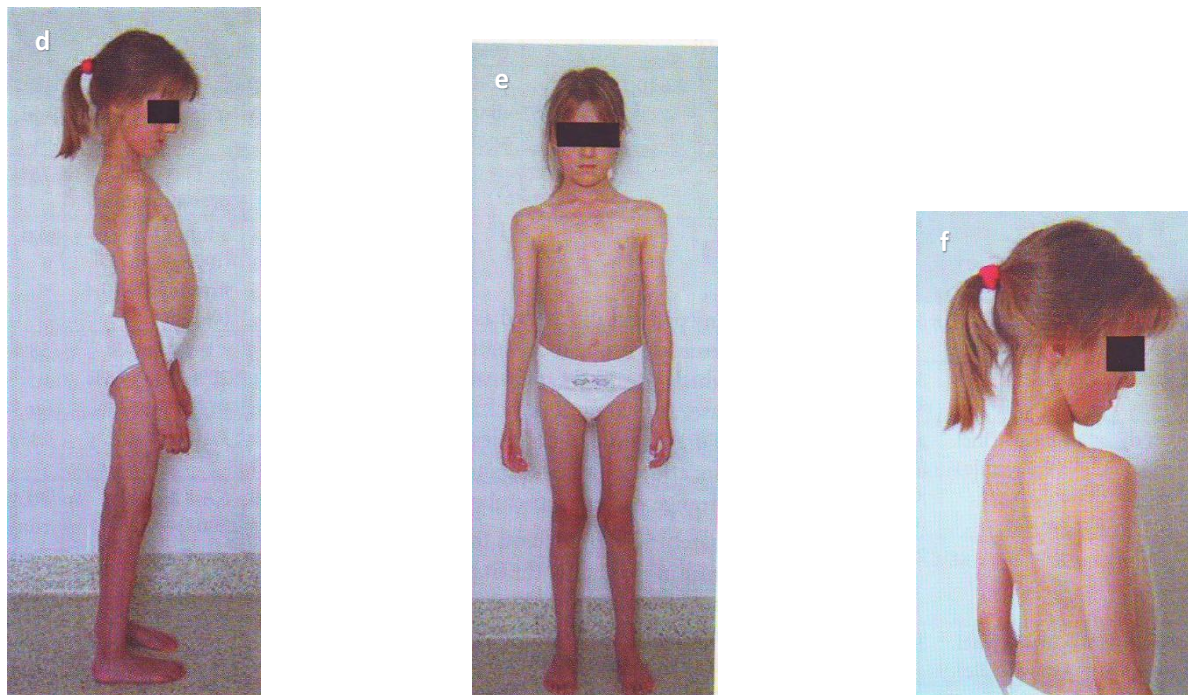Juvenilni oblik Pompeove bolesti karakteriziran je slabošću proksimalne muskulature s dominantnim zahvaćanjem donjih ekstremiteta. Kako bolest progredira, mišićna slabost postaje sve očitija što otežava obavljanje svakodnevnih aktivnosti (Slika 3a-c). Bolesnici imaju teškoće pri hodanju, penjanju po stepenicama te ustajanju iz sjedećeg položaja. Prilikom stajanja na jednoj nozi, zbog slabosti abduktornog mišićja, dolazi do spuštanja zdjelice na stranu suprotnu od opterećenog kuka (pozitivan Trendelenburgov znak) što rezultira pojavom karakterističnog gegajućeg hoda. Osim primjetne lumbalne hiperlordoze (Slika 3d), zbog slabosti trunkalne muskulature dolazi do razvoje skolioze (Slika 3e) koja može biti udružena sa pojavom regionalne pseudohipertrofije leđa. Neki bolesnici istovremeno razvijaju i sindrom rigidne kralježnice (Slika 3f) što dodatno otežava postavljanje dijagnoze zbog svoje sličnosti sa kongenitalnom mišićnom distrofijom. (13)

Zahvaćanje respiratorne muskulature, poglavito dijafragme, inicijalno rezultira pojavom noćne hipoventilacije koja zahtijeva ventilacijsku potporu. Simptomi noćne hipoventilacije kod Pompeove bolesti isti su kao i kod bolesnika s opstrukcijskom sleep apnejom. Manifestiraju se jutarnjom glavoboljom, nesanicom, umorom, dnevnom pospanošću i

poremećajem kognicije. Napredovanjem bolesti, znakovi respiratorne insuficijencije prisutni su i tokom dana. (18)



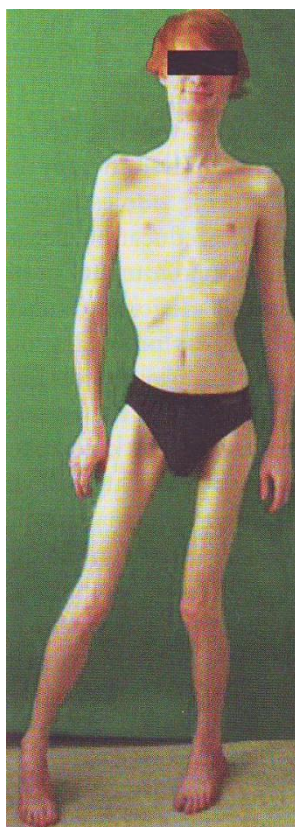
Slika 3 a-c. Prikaz progresije bolesti u bolesnice: od normalnog uhranjenog dojenčeta (a) do mršave djevojke s vidljivom atrofijom mišića (b-c). Preuzeto iz Baethmann M, Straub V, Reuser AJ. Pompe disease: UNI-MED; 2008.



Slika 3 d-f. Progresijom bolesti dolazi do razvoja lumbalne hiperlordoze (d), sindroma rigidne kralježnice (e) i naposljetku skolioze (f). Preuzeto iz Baethmann M, Straub V, Reuser AJ. Pompe disease: UNI-MED; 2008.

4.3. ADULTNI OBLIK

Određeni broj bolesnika tek u kasnijoj životnoj dobi, najčešće u 3. ili 4. desetljeću, razvije fenotip karakterističan za Pompeovu bolest (Slika 4.) bez obzira što dijele isti GAA haplotip što vodi do zaključka da sekundarni faktori, kao što su struktura mišića, stanični metabolizam i proces autofagocitoze, utječu na smjer razvoja kliničke slike. (19) Nerijetko do pojave prvih simptoma bolesti prođe i nekoliko desetljeća. Tek pri postavljanju dijagnoze bolesnici se retrospektivno prisjete događaja koji su već u ranijoj životnoj dobi ukazivali na povezanost s Pompeovom bolesti. Budući da dijeli značajke s drugim neuromuskularnim bolestima, od prvog posjeta liječniku do postavljanja konačne dijagnoze prođe najmanje 5, a najviše 30 godina što odgađa početak adekvatnog liječenja. (20) Adultni oblik Pompeove bolesti dominantno zahvaća mišiće zdjeličnog



Slika 4. Prikaz bolesnika s vidljivom atrofijom paraspinalne muskulature i atrofijom proksimalnih mišića ekstremiteta. Preuzeto iz Baethmann M, Straub V, Reuser AJ. Pompe disease: UNI-MED; 2008.

obruča zbog čega se, kao prvi simptom bolesti, javljaju poteškoće pri uspinjanju stepenicama, trčanju i ustajanju iz sjedećeg položaja. Progresijom bolesti, većina bolesnika zahtijeva pomoć ortopedskih pomagala pri obavljanju svakodnevnih aktivnosti, a određeni broj je trajno vezan za invalidska kolica. Zbog zahvaćanja mišića trupa i dijafragme, nerijetko je potrebna i ventilacijska potpora. Nakon postavljanja dijagnoze, svake godine vjerojatnost za potrebu korištenja invalidskih kolica povećavaju se za 13%, a za ventilacijsku potporu 8%. (21)

5. DIJAGNOZA

Postavljanje prave dijagnoze općenito predstavlja izazov za svakog liječnika, pogotovo ako se radi o rijetkoj bolesti. Period između pojave prvih simptoma i postavljanja točne dijagnoze je relativno dug pri čemu bolesnicima nije osigurana adekvatna terapija i zdravstvena zaštita te dolazi do progresije bolesti i narušavanja zdravlja pojedinca.

Prema definiciji Europske unije, rijetkom bolešću smatra se ona bolest koja obuhvaća manje od 5 na 10000 (1:2000) osoba. (22)

Liječnici se susreću s mnogim problemima u toku postavljanja dijagnoze rijetke bolesti, a budući da se radi o bolestima koje često brzo progrediraju, potrebno je što prije postaviti točnu dijagnozu kako bi se osigurala adekvatna terapija. Širok spektar kliničke slike, preklapanje simptoma s drugim bolestima i manjak informacija predstavljaju temeljni problem. U slučaju Pompeove bolesti, mnogi se liječnici u svome radnom vijeku nikada ne susretnu s njome stoga ne pomisle na nju kao na moguću dijagnozu. U prilog tome ulazi i činjenica da se Pompeova bolest prezentira nespecifičnom kliničkom slikom koja se lako može zamijeniti s puno češćim bolestima. Isto tako zahvaća više organskih sustava u različitoj dobi pojedinaca. Sa socijalnog stajališta, Pompeova bolest utječe na svakodnevni život bolesnika, narušavajući im kvalitetu života. Psihosocijalna skrb takvim pojedincima vrlo je slabo organizirana upravo zbog slabe informiranosti kako javnosti tako i stručnih krugova.

Podizanje svijesti o postojanju rijetkih bolesti, u ovom slučaju o postojanju Pompeove bolesti, zasigurno će dovesti do ranijeg prepoznavanja bolesti, ranog postavljanja točne dijagnoze i pravovremenog liječenja.

U procesu postavljanja dijagnoze Pompeove bolesti koriste se mnoge tehnike. Dva najbitnija koraka su detaljno uzimanje anamneze i adekvatan klinički pregled. Krvni testovi, slikovne metode i specifične tehnike za pregled organskih funkcija važni su za utvrđivanje Pompeove bolesti. Jedini sigurni dokaz o postojanju Pompeove bolesti pruža genetičko testiranje i mjerenje aktivnosti α -glukozidaze. (6)

5.1. BIOKEMIJSKI TESTOVI

U svakog pacijenta koji se prezentira mišićnom slabošću potrebno je izmjeriti razinu kreatin kinaze (CK) u serumu. CK je intracelularni enzim ključan u energetsom opskrbljivanju skeletnih mišića, srca i živčanog tkiva. Stanja koja oštećuju stanice koje sadrže ovaj enzim dovode do njegovog porasta u serumu. Iako postoji nekoliko oblika CK, u rutinskoj laboratorijskoj analizi, porast ukupnog CK dovoljan je parametar za postavljanje sumnje na Pompeovu bolest. Zbog promjena u mišićima, tendenciju porastu pokazuju i razine aspartat aminotransferaze (AST), alanin aminotransferaze (ALT) i laktat dehidrogenaze (LDH) što se ponekad krivo dijagnosticira kao posljedica bolesti jetra i srca, osobito kod infantilnog oblika bolesti, gdje ovi enzimi kao i CK mogu biti povišeni zbog oštećenja jetra, odnosno srčanog mišića. Iz tog razloga ovi enzimi predstavljaju osjetljiv, ali ne i specifičan dijagnostički test. (9) Zato je u svakog pacijenta u kojeg se sumnja na Pompeovu bolest potrebno redovito ponavljati mjerenje razina CK, AST, ALT i

LDH u serumu. Zbog toga su ovi testovi puno korisniji u praćenju bolesti nego u samom postavljanju dijagnoze.

Postojanje limfocita s vakuolama koje su ispunjene glikogenom predstavlja visoko osjetljiv i specifičan dijagnostički test. Razmaz krvi tretira se Schiffovim reagensom i periodnom kiselinom koje boje glikogen svijetlocrvenom bojom i na taj način omogućavaju njegovu detekciju. (23)

5.2. SLIKOVNE METODE

Slikovne metode kao što su rentgenogram (RTG) srca i pluća, ultrazvuk (UZV) mišića i magnetna rezonanca (MR) nužne su u procesu postavljanja dijagnoze klasičnog infantilnog oblika Pompeove bolesti.

Budući da se klasični infantilni oblik Pompeove bolesti prezentira kardiomegalijom koja nerijetko opstrukcijom bronhalnog stabla dovodi do oštećenja ventilacije i rekurentnih pneumonija, RTG srca i pluća pokazao se korisnim dijagnostičkim postupkom. U evaluaciji kardiomiopatije, koristi se UZV srca. Ultrazvučni pregled skeletnih mišića nije od velike važnosti, ali može pomoći u slučaju adultnog oblika Pompeove bolesti. (6) Magnetna rezonanca koristi se u procjeni opsežnosti zahvaćanja skeletne muskulature u adultnom i juvenilnom obliku bolesti. Inicijalno, MR pokazuje promjene na mišićima natkoljenice, zdjeličnog pojasa, respiratorne i paraspinalne muskulature te jezika dok mišići potkoljenice, *m. gracillis* i *m. sartorius* ostaju najdulje očuvani. Osim toga, MR pomaže u pravilnom odabiru mišića za biopsiju. (24)

5.3. BIOPSIJA MIŠIĆA

Biopsija mišića, iako invazivna metoda, smatrala se zlatnim standardnom u dijagnostici Pompeove bolesti sve do razvitka sofisticiranijih metoda. Patohistološki nalaz mišićne biopsije pokazuje akumulaciju glikogena u lizosomima zahvaćenih mišića. Međutim, nalaz biopsije može biti uredan što ne isključuje postojanje dijagnoze, teško ga je interpretirati u kasnijoj fazi bolesti i daje različite rezultate ovisno o mjestu uzimanja uzorka. Količina glikogena u mišiću ne korelira s težinom bolesti kao ni s rezidualnom aktivnosti α -glukozidaze. S druge strane može biti povećana kao posljedica druge bolesti ili normalna u odraslih bolesnika, a smanjuje se s dobi. (6)

5.4. MJERENJE ENZIMSKE AKTIVNOSTI

Mjerenje aktivnosti α -glukozidaze zlatni je standard u dijagnostici Pompeove bolesti. Aktivnost α -glukozidaze može se odrediti u leukocitima, limfocitima, kulturi fibroblasta ili biopsijom mišića. Ovisno o obliku bolesti, nalazimo različitu rezidualnu aktivnost enzima. Tako u slučaju klasičnog infantilnog oblika ona iznosi manje od 1%, u juvenilnom obliku 1-10%, a u odraslom 3-30%. (25) Budući da je biopsija mišića invazivna metoda, a mjerenje enzimske aktivnosti na kulturi fibroblasta vremenski zahtjevno, unazad nekoliko godina opisane su brže i jednostavnije dijagnostičke metode. Osobito je važno uvođenje metode probira novorođenčadi, takozvane metode suhe kapi krvi. Mjerenje enzimske aktivnosti ubraja se i u rutinske procedure prenatalne dijagnostike pri čemu se rade amniocenteza i biopsija korionskih resica. (26)

5.5. ANALIZA MUTACIJE GENA

Analiza mutacije gena za α -glukozidazu (GAA gen na kromosomu 17) može biti od velikog značaja ukoliko rezidualna aktivnost enzima ostaje u nižim granicama referentne

vrijednosti i značajnost nalaza je upitna. Osim za potvrdu dijagnoze Pompeove bolesti služi i za otkrivanje mogućeg nosioca. Postoje tri oblika mutacije: supstitucija, delecija i insercija. Većina bolesnika pokazuje različite mutacije na oba kromosoma. (6)

5.6. DIFERENCIJALNA DIJAGNOZA POMPEOVE BOLESTI

Iako prisustvo trijasa mišićne hipotonije, miopatije i kardiomegalije u novorođenčadi uvijek mora pobuditi sumnju na klasičan infantilni oblik Pompeove bolesti, postoji velik broj rijetkih bolesti sa sličnim fenotipom. Tu ubrajamo rijetke nasljedne bolesti kao što su glikogenoza tipa III (Forbsova bolest), glikogenoza tip IV (amilopektinoza), miofibrilarna miopatija, deficijencije u lipidnom metabolizmu i mnoge druge. Slabost zdjeličnog i ramenog pojasa te aksijalne muskulature osim u juvenilnom obliku javlja se i u Beckerovoj mišićnoj distrofiji. Diferencijalna dijagnoza adultnog oblika Pompeove bolesti obuhvaća mišićne distrofije, miasteniju gravis, inflamatorne mišićne bolesti, strukturalne i metaboličke miopatije te mnoge druge. (27)

6. TERAPIJSKE MOGUĆNOSTI U LIJEČENJU POMPEOVE BOLESTI

Budući da Pompeova bolest zahvaća različite organske sustave, u liječenju je potreban multidisciplinarni pristup koji zahtijeva tim sastavljen od ne samo liječnika različitih specijalizacija već i profesionalaca koji se bave prehranom, rehabilitacijom i habilitacijom oboljelih. Terapijski pristup oboljelom mora biti individualiziran, odnosno mora odgovarati potrebama bolesnika ovisno o stadiju bolesti u kojem se on nalazi i zahvaćenosti pojedinih organskih sustava kako bi se izbjegle daljnje komplikacije i moguće pogoršanje trenutnog zdravstvenog stanja.

Sve do otkrića nadomjesne enzimske terapije specifično liječenje Pompeove bolesti bilo je nemoguće te je oboljelima bila dostupna samo potporna, simptomatska terapija. Međutim, zabilježeni su slučajevi u kojima su se u terapijskom pristupu primjenjivali alanin, dijeta bogata proteinima te razgranatim lancima aminokiselina te beta agonisti kao što je albuterol. Takav pristup rezultirao je kratkoročnim poboljšanjem kliničke slike. Za razliku od navedenih, primjena epinefrina i glukagona, koji dokazano povećavaju razgradnju glikogena nakupljenog u citosolu, nije imala nikakvog terapijskog učinka. Jednako se tako, iako nedovoljno istražene, transplatacija koštane srži i transplantacija srca nisu pokazale kao korisni terapijski pristup. (9)

Sa konceptom korištenja enzimske nadomjesne terapije u liječenju bolesti lizosomnog nakupljanja svijet se susreo 1964. godine zahvaljujući Christianu de Duveu koji je krenuo od postavke da svaka supstanca endocitičkim procesom može dospjeti u lizosom što

otvara razne mogućnosti, uključujući i mogućnost korištenja nadomjesne terapije. Prvi pokušaji liječenja Pompeove bolesti datiraju od prije 60-ak godina kada su Baudhuin i suradnici po prvi puta pokušali uvesti enzimsku nadomjesnu terapiju u upotrebu. Pri tome su koristili ekstrakt kulture kvasca *Aspergillus Niger*, koji je sadržavao aktivnost enzima alfa glukozidaze na način da su ga administrirali bolesniku. Međutim, taj je pokušaj završio neuspješno. Kako bi enzimska nadomjesna terapija bila uspješna i davala rezultate mora biti sigurna za primjenu, terapijski korisna, humanog porijekla, visoko purificirana i u odgovarajućoj dozi. Osim toga, za korištenje egzogenih lizosomnih enzima, stanicama je potreban specifični receptor. U stanicama skeletnih mišića i jetra to je manoza – 6 – fosfat receptor. Prva uspješna primjena enzimske nadomjesne terapije zabilježena je u liječenju Gaucherove bolesti upotrebom glukocerebrozidaze purificirane iz humane placentae. U slučaju drugih lizosomnih bolesti nakupljanja humana placenta nije se pokazala kao adekvatan izvor specifičnih nedostajućih enzima za odgovarajuću bolest. (6)

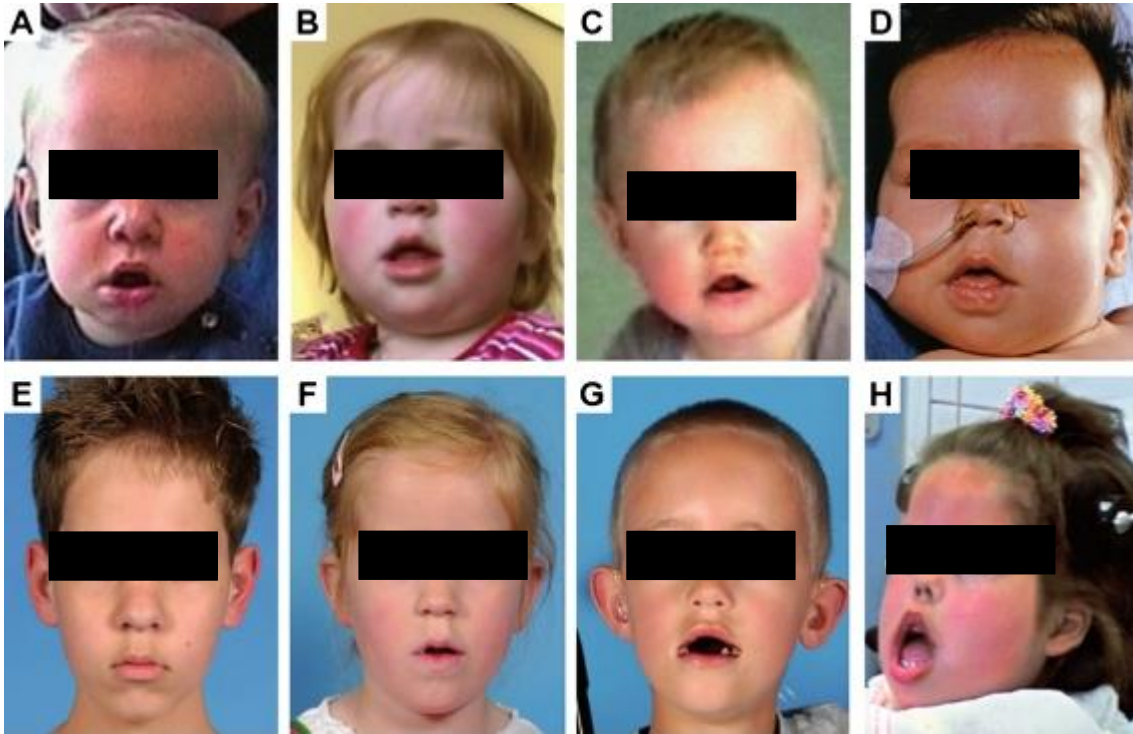Liječenje Pompeove bolesti može započeti samo u referentnom centru za metaboličke bolesti djece i odraslih uz suradnju multidisciplinarnog tima u koje trebaju biti uključeni pedijatar ili internist koji se bave metaboličkim bolestima, zatim specijalist neurologije, kardiologije, pulmologije, radiologije, kliničke biokemije te liječnik primarne zdravstvene zaštite kako bi oboljelom bila pružena adekvatna pomoć. U liječenju Pompeove bolesti postoje dvije terapijske mogućnosti: specifično enzimsko nadomjesno liječenje i potporna terapija. (28)

Enzimsko nadomjesno liječenje dostupno je i odobreno od strane EMEA (engl. *European Medicines Evaluation Agency*) i FDA (engl. *Food and Drug Administration*) od 2006. godine za specifično liječenje Pompeove bolesti. Riječ je o rekombinantnom humanom

enzimu alfa glukozidazi (rhGAA) koji se transportira u lizosome vežući se za manoza-6-fosfat receptor. Zatim prolazi proteolitičko cijepanje koje povećava enzimsku aktivnost i sposobnost razgradnje glikogena. (27) Ovakvim pristupom dokazano je značajno poboljšavanje preživljenja, funkcije srčanog i skeletnog mišićja te smanjenje kliničkog nalaza kardiomegalije. (Slika 5.) Uspješnost liječenja ovisi o brojnim faktorima. S liječenjem optimalno treba započeti prije nastupa ireverzibilnih kroničnih promjena na ciljnim organima (primarno mišićima) jer ako iste nastupe, bolest najčešće više ne odgovara na primijenjenu terapiju. Osim stadija bolesti, istražuju se i mnogi drugi faktori za koje se smatra da imaju bitnu ulogu u ishodu liječenja enzimskom nadomjesnom terapijom. Trenutno se istražuju tip mišićnih vlakana, genotip i odgovor imunološkog sustava. Za razliku od srčanog mišića koji dobro odgovara na liječenje neovisno o stadiju bolesti u kojem se oboljeli nalazi, skeletno mišićje daje najbolji odgovor u najranijem stadiju bolesti, prije težeg stupnja oštećenja mišićnih vlakana. (9)

Enzimsko nadomjesno liječenje primjenjuje se intravenski, svakih 14 dana kroz centralni ili periferni venski kateter u dozi od 20 mg/kg tijekom 4 sata. Lijekovi se dobro podnose, uz blaže nuspojave kao što su mučnina ili glavobolje. Jednom započeto liječenje traje doživotno osim u slučaju postojanja nekih od razloga za prekid liječenja. Liječenje se može prekinuti na zahtjev bolesnika, radi javljanja težih nuspojava, postojeće maligne ili teže interkurentne bolesti, abuzusa narkotika ili kroničnog alkoholizma te zbog nemogućnosti primjene terapije radi iseljavanja bolesnika iz Republike Hrvatske. (28) Kao najbitniji prediktor ishoda liječenjem enzimskom nadomjesnom terapijom navodi se CRIM status (engl. *cross-reactive immunological material*). Razlikujemo dvije skupine bolesnika ovisno o imunološkom odgovoru na primijenjenu terapiju: CRIM pozitivne i CRIM

negativne. CRIM negativni bolesnici zbog postojeće mutacije oba GAA alela nisu u mogućnosti sintetizirati enzim zbog čega njihov imunološki sustav prepoznaje rhGAA kao strani protein. Iz tog je razloga CRIM negativni status povezan s tendencijom razvoja visokog titra protutijela koji neutraliziraju terapijski učinak i rezultiraju lošim ishodom. Otprilike 20% bolesnika s klasičnim infantilnim oblikom bez obzira na pravodoban početak liječenja upravo zbog razvoja visokog titra neutralizirajućih protutijela na rhGAA ne reagira na terapiju. S druge strane, CRIM pozitivni bolesnici sintetiziraju određenu količinu enzima, ali u inaktivnoj formi. Tipično su povezani s razvojem nižeg titra protutijela i time boljim terapijskim odgovorom. (29) Određivanje CRIM statusa iznimno je bitno kako bi se donijela odluka o primjeni imunomodulatora prije ili odmah nakon započinjanja enzimske nadomjesne terapije. Primjenom imunomodulatora, najčešće kombinacijom metotreksata i rituksimaba s ili bez intravenske aplikacije gama globulina, u CRIM negativnih bolesnika postiže se značajno bolji terapijski odgovor uz stvaranje niskih vrijednosti protutijela za razliku od CRIM negativnih pacijenata liječenih isključivo enzimskom nadomjesnom terapijom. (6)



Slika 5. Razvoj slabosti mimične muskulature u bolesnika na enzimskoj nadomjesnoj terapiji. Usporedbom slika s početnim simptomima slabosti mimične muskulature (a-d) i najnovijih slika (e-f) pokazuje zaostalu blagu slabost u dva bolesnika (a i b naspram e i f), progresiju slabosti u jednog bolesnika (c naspram g) i perzistentnu slabost mimične muskulature također u jednog bolesnika (d naspram h). Preuzeto s https://www.researchgate.net/figure/51726773_fig1_Development-of-facial-muscle-weakness-over-time-in-four-patients-with-classic-infantile

6.1. ULOGA POTPORNE TERAPIJE U LIJEČENJU POMPEOVE BOLESTI

Cilj liječenja Pompeove bolesti je poboljšanje i održavanje kvalitete života, stabilizacija općeg stanja te sprječavanje pogoršanja kliničke slike u vidu održavanja funkcije srca i respiratornih mišića te sprječavanju neuroloških tegoba. Uz specifično liječenje, u pristupu Pompeovoj bolesti koristi se i potporna terapija za suzbijanje i olakšavanje simptoma vezanih uz zahvaćene organske sustave.

Progresijom bolesti i napredovanjem mišićne slabosti dolazi do razvoja sekundarnih promjena na mišićima koji, kompromitirajući preostalu mišićnu funkciju, vode u nemogućnost normalnog pokretanja te rezultiraju krivim držanjem i pojavom mišićne boli.

Iako fizioterapija kao potporna terapija u liječenju Pompeove bolesti pokazuje dobre rezultate, nedostaju studije koje će u kontroliranim uvjetima dokazati koje bi se točno vježbe i u kojem omjeru trebale izvoditi za dobivanje najboljih rezultata uz najmanju moguću štetu na zdravlje bolesnika. Budući da ne postoje smjernice za fizioterapiju i rehabilitaciju Pompeovih bolesnika, koristimo se preporukama koje su predodređene za druge neuromuskularne bolesti. (30)

U oboljelih od Pompeove bolesti dokazana je pojačana razgradnja proteina zbog čega ti bolesnici zahtijevaju poseban dijetalni režim. Preporučena je dijetna prehrana sa povećanim udjelom proteina (20-30% proteina), niskim udjelom masti te visokom kalorijskom vrijednosti. Postoji nekoliko studija koje, osim adekvatne prehrane i fizikalne terapije, kao potpornu terapiju predlažu i aplikaciju aminokiseline L-alanina. Ona, osim što sudjeluje u održavanju energetske ravnoteže u mišićima i homeostaze glukoze u jetrima, smanjuje katabolizam razgranatih aminokiselina i mišićnih proteina zbog čega bi mogla imati potpornu ulogu u liječenju Pompeove bolesti. (6)

7. ZAKLJUČAK

Oboljeli od Pompeove bolesti nerijetko imaju narušenu kvalitetu života i u nemogućnosti su obavljati svakodnevne aktivnosti radi čega se susreću s mnogim socijalnim problemima, a nerijetko bivaju izolirani iz društva. Iz tog su razloga osnovane grupe podrške oboljelih od Pompeove bolesti koje pružaju ne samo međusobno razumijevanje i utjehu, već daju informacije o najnovijim istraživanjima i terapijskim mogućnostima. Navedeno predstavlja korak naprijed u rješavanju problema Pompeove bolesti u odnosu na prošlost, no i dalje postoji značajan prostor za napredak u pružanju skrbi, uključivanju u društvo i omogućavanje što kvalitetnijeg života za ovakve bolesnike.

8. ZAHVALA

Zahvaljujem svima koji su mi pomogli u izradu ovog diplomskog rada, prvenstveno svojoj mentorici prof. dr. sc. Ervini Bilić na stručnom vodstvu, ukazanom strpljenju i velikoj pomoći.

Posebno se zahvaljujem svojoj obitelji na bezuvjetnoj podršci i nepresušnom izvoru motivacije i snage.

I veliko hvala mom djedu koji je uvijek vjerovao u mene.

9. POPIS LITERATURE

1. Hirschhorn R. Glycogen storage disease type II; acid α -glucosidase (acid maltase) deficiency. The metabolic and molecular bases of inherited disease. 2001.
2. Güngör D, Reuser AJ. How to describe the clinical spectrum in Pompe disease? American Journal of Medical Genetics Part A. 2013;161(2):399-400.
3. Pompe J. Over idiopathische hypertrophie van het hart. Nederlands tijdschrift voor geneeskunde. 1932;76:304-11.
4. Krivit W, Polglase W, Gunn F, Tyler FH. Studies in disorders of muscle. Pediatrics. 1953;12(2):165-77.
5. Cori GT. Glycogen structure and enzyme deficiencies in glycogen storage disease. Harvey lectures. 1951;48:145-71.
6. Baethmann M, Straub V, Reuser AJ. Pompe disease: UNI-MED; 2008.
7. Kishnani PS, Hwu W-L, Mandel H, Nicolino M, Yong F, Corzo D, i sur. A retrospective, multinational, multicenter study on the natural history of infantile-onset Pompe disease. The Journal of pediatrics. 2006;148(5):671-6. e2.
8. Lin C-Y, Hwang B, Hsiao K-J, Jin Y-R. Pompe's disease in Chinese and prenatal diagnosis by determination of α -glucosidase activity. Journal of inherited metabolic disease. 1987;10(1):11-7.
9. Kishnani PS, Steiner RD, Bali D, Berger K, Byrne BJ, Case LE, i sur. Pompe disease diagnosis and management guideline. Genetics in Medicine. 2006;8(5):267-88.
10. Lim J-A, Kakhlon O, Li L, Myerowitz R, Raben N. Pompe disease: Shared and unshared features of lysosomal storage disorders. Rare Diseases. 2015;3(1):e1068978.
11. Castro-Obregón S. The discovery of lysosomes and autophagy. Nature Education. 2010;3(9):49.
12. Raben N, Takikita S, Pittis MG, Bembi B, Marie SK, Roberts A, i sur. Deconstructing Pompe Disease by Analyzing Single Muscle Fibers: "To See a World in a Grain of Sand...". Autophagy. 2007;3(6):546-52.
13. Dasouki M, Jawdat O, Almadhoun O, Pasnoor M, McVey AL, Abuzinadah A, i sur. Pompe disease: literature review and case series. Neurologic clinics. 2014;32(3):751-76.
14. Slonim AE, Bulone L, Goldberg T, Minikes J, Slonim E, Galanko J, i sur. Modification of the natural history of adult-onset acid maltase deficiency by nutrition and exercise therapy. Muscle & nerve. 2007;35(1):70-7.
15. Howell RR, Byrne B, Darras BT, Kishnani P, Nicolino M, Van Der Ploeg A. Diagnostic challenges for Pompe disease: an under-recognized cause of floppy baby syndrome. Genetics in Medicine. 2006;8(5):289-96.
16. van den Hout HM, Hop W, van Diggelen OP, Smeitink JA, Smit GPA, Bakker HD, i sur. The natural course of infantile Pompe's disease: 20 original cases compared with 133 cases from the literature. Pediatrics. 2003;112(2):332-40.
17. Herzog A, Hartung R, Reuser AJ, Hermanns P, Runz H, Karabul N, i sur. A cross-sectional single-centre study on the spectrum of Pompe disease, German patients: molecular analysis of the GAA gene, manifestation and genotype-phenotype correlations. Orphanet journal of rare diseases. 2012;7(1):35.
18. Arens R, Muzumdar H. Sleep, sleep disordered breathing, and nocturnal hypoventilation in children with neuromuscular diseases. Paediatric respiratory reviews. 2010;11(1):24-30.
19. Kroos M, Pomponio R, Hagemans M, Keulemans J, Phipps M, DeRiso M, i sur. Broad spectrum of Pompe disease in patients with the same c.-32-13T→G haplotype. Neurology. 2007;68(2):110-5.

20. Müller-Felber W, Horvath R, Gempel K, Podskarbi T, Shin Y, Pongratz D, i sur. Late onset Pompe disease: clinical and neurophysiological spectrum of 38 patients including long-term follow-up in 18 patients. *Neuromuscular Disorders*. 2007;17(9):698-706.
21. Hagemans M, Winkel L, Hop W, Reuser A, Van Doorn P, Van der Ploeg A. Disease severity in children and adults with Pompe disease related to age and disease duration. *Neurology*. 2005;64(12):2139-41.
22. Union I. Communication from the Commission to the European Parliament, the Council, the European Economic and Social Committee and the Committee of the Regions: Bryssel; 2014.
23. Anderson G, Smith V, Malone M, Sebire N. Blood film examination for vacuolated lymphocytes in the diagnosis of metabolic disorders; retrospective experience of more than 2500 cases from a single centre. *Journal of clinical pathology*. 2005;58(12):1305-10.
24. Carlier R-Y, Laforet P, Wary C, Mompont D, Laloui K, Pellegrini N, i sur. Whole-body muscle MRI in 20 patients suffering from late onset Pompe disease: Involvement patterns. *Neuromuscular Disorders*. 2011;21(11):791-9.
25. Umapathysivam K, Hopwood JJ, Meikle PJ. Determination of acid α -glucosidase activity in blood spots as a diagnostic test for Pompe disease. *Clinical Chemistry*. 2001;47(8):1378-83.
26. Reuser A, Verheijen F, Kroos M, Okumiya T, Van Diggelen O, Van der Ploeg A, i sur. Enzymatic and molecular strategies to diagnose Pompe disease. *Expert opinion on medical diagnostics*. 2010;4(1):79-89.
27. Sonnenschein I, Bučuk M, Pongrac P, Tomić Z. Pompeova bolest–rijetka bolest nakupljanja glikogena. *Medicina Fluminensis*. 2014;50(2):197-205.
28. Pećin I, Muačević-Katanec D, Šimić I, Fumić K, Potočki K, Šučur N, i sur. POMPEOVA BOLEST–SMJERNICE ZA DIJAGNOZU I LIJEČENJE ODRASLIH BOLESNIKA. *Liječnički vjesnik*. 2015;137(7-8):0-.
29. Kishnani PS, Goldenberg PC, DeArme SL, Heller J, Benjamin D, Young S, i sur. Cross-reactive immunologic material status affects treatment outcomes in Pompe disease infants. *Molecular genetics and metabolism*. 2010;99(1):26-33.
30. Cupler EJ, Berger KI, Leshner RT, Wolfe GI, Han JJ, Barohn RJ, i sur. Consensus treatment recommendations for late-onset Pompe disease. *Muscle & nerve*. 2012;45(3):319-33.

10. ŽIVOTOPIS

Rođena sam u Zagrebu 12. listopada 1990. godine gdje sam završila osnovnu i srednju školu. Također sam pohađala i završila osnovnu muzičku školu. Medicinski fakultet Sveučilišta u Zagrebu upisala sam 2009. godine.

Aktivno sam sudjelovala na Kongresu hitne medicine s međunarodnim sudjelovanjem, Rijeka 2017. i na 4. hrvatskom kongresu o prevenciji i rehabilitaciji u psihijatriji s međunarodnim sudjelovanjem – Depresija u stoljeću uma, Zagreb 2015.

Aktivno se služim engleskim, njemačkim i španjolskim jezikom.