

Tonzilitis

Tetlo, Anamarija

Master's thesis / Diplomski rad

2017

Degree Grantor / Ustanova koja je dodijelila akademski / stručni stupanj: **University of Zagreb, School of Medicine / Sveučilište u Zagrebu, Medicinski fakultet**

Permanent link / Trajna poveznica: <https://um.nsk.hr/um:nbn:hr:105:121375>

Rights / Prava: [In copyright](#)

Download date / Datum preuzimanja: **2022-01-26**



Repository / Repozitorij:

[Dr Med - University of Zagreb School of Medicine
Digital Repository](#)



**SVEUČILIŠTE U ZAGREBU
MEDICINSKI FAKULTET**

Anamarija Tetlo

Tonzilitis

DIPLOMSKI RAD



Zagreb, 2017.

Ovaj diplomski rad izrađen je na Klinici za bolesti uha, nosa i grla i kirurgiju glave i vrata KBC-a Zagreb pod vodstvom prof.dr.sc. Srećka Branice i predan je na ocjenu u akademskoj godini 2016./2017.

SADRŽAJ

1.Sažetak	i
2.Summary	ii
3.Uvod.....	1
4.Anatomija i histologija	2
5.Imunologija	3
6.Tonzilitis	4
6.1.Akutni tonzilitis.....	4
6.1.1.Etiologija i epidemiologija	4
6.1.2.Klinička slika.....	4
6.1.3.Dijagnoza	5
6.1.4.Liječenje	6
6.1.5.Komplikacije	7
6.2.Kronični tonzilitis.....	9
6.3.Diferencijalna dijagnoza tonzilitisa.....	10
6.3.1.Herpangina.....	10
6.3.2.Infektivna mononukleoza	10
6.3.3.Difterija	11
6.3.4.Sifilis.....	11
6.3.5.Gonokokni faringitis.....	11
6.3.6.Orofaringealna kandidijaza	11
6.3.7.Tonziloliti	12
6.3.8.Maligne neoplazme	12
6.4.Hipertrofija tonzila.....	13
7.Tonzilarni problem.....	14
8.Kirurgija tonzila	15
8.1.Povijest.....	15
8.2.Indikacije	15
8.3.Kontraindikacije	16
8.4.Priprema za operaciju	16
8.5.Operativni zahvat	17

8.5.1. Tehnika hladnog noža	18
8.5.2. Elektrokauterizacija	19
8.5.3. Koblacija	19
8.5.4. Harmonični skalpel	19
8.5.5. Power-assisted tonzilektomija	19
8.5.6. Laserska ablacija tonzila	19
8.5.7. Adenoidektomija.....	20
8.6. Postoperativna njega.....	20
8.7. Komplikacije tonzilektomije.....	21
9. Zaključak	23
10. Zahvale	24
11. Literatura	25
12. Životopis.....	29

1. Sažetak

Naslov: Tonzilitis

Autor: Anamarija Tetlo

Nepčane tonzile su dio ždrijelnog limfatičnog prstena, zajedno s tubarnim tonzilama te faringealnom i lingvalnom tonzilom. Zbog svog smještaja na ulazu u aerodigestivni trakt, stalno su izložene štetnim utjecajima iz okoline, a time i podložne infekcijama. Tonzilitis se najčešće javlja u djece. Većinom se radi o virusnoj infekciji koja zahtjeva samo simptomatsko liječenje. U 15-30% slučajeva infekcija je bakterijska i liječimo je antibioticima. Najčešći bakterijski uzročnik je beta hemolitički streptokok skupine A. Streptokokni tonzilitis dijagnosticiramo pomoću Centorovih kriterija, brzog testa i kulture. Centorovi kriteriji uključuju tjelesnu temperaturu iznad 38°C, eksudat na tonzilama, povećane i bolne prednje vratne limfne čvorove te odsutnost kataralnih simptoma i kašlja. Tonzilitis se može komplicirati nastankom apscesa u peritonzilarnom, parafaringealnom ili retrofaringealnom prostoru. U slučaju neuspješnog konzervativnog liječenja, opcija je tonzilektomija. Tonzilektomija je relativno siguran zahvat, ali se njome uklanja važan dio imunološkog sustava, stoga je važno pravilno postaviti indikaciju.

Ključne riječi: tonzilitis, streptokokni tonzilitis, Centorovi kriteriji, tonzilektomija

2. Summary

Title: Tonsillitis

Author: Anamarija Tetlo

The palatine tonsils are part of the pharyngeal lymphoid ring, along with the tubal, pharyngeal and lingual tonsils. Because of their location at the beginning of the aerodigestive tract, they are constantly exposed to harmful environmental influences, and therefore susceptible to infections. Tonsillitis, inflammation of the tonsils, most often occurs in children. It is typically a viral infection and requires only symptomatic treatment. In 15 to 30% of cases the infection is bacterial and treated with antibiotics. Most cases of bacterial tonsillitis are caused by group A beta-hemolytic *Streptococcus pyogenes*. Streptococcal pharyngitis is diagnosed using the Centor criteria, rapid test and culture. The Centor criteria include temperature above 38°C, tonsillar exudate, tender anterior cervical lymphadenopathy, and absence of cough. Complications of tonsillitis include abscess formation in the peritonsillar, parapharyngeal, and retropharyngeal areas. In case of unsuccessful conservative treatment, the other option is tonsillectomy. Tonsillectomy is a relatively safe procedure, but it removes an important part of the immune system, so it should be appropriately indicated.

Keywords: tonsillitis, streptococcal tonsillitis, Centor criteria, tonsillectomy

3. UVOD

Nepčane tonzile dio su ždrijelnog limfatičnog prstena. Zbog svog smještaja na ulazu u dišni i probavni trakt, svakodnevno su izložene različitim okolišnim čimbenicima, stoga ne čudi da su upravo tonzilitisi jedan od najčešćih razloga posjeta liječniku obiteljske medicine. Tonzilitis se često javlja u kombinaciji s faringitisom, pa se ta dva termina ponekad koriste kao sinonimi, iako bi najtočniji termin tada bio tonzilofaringitis. Još neki od naziva koji se često koriste su grlobolja, što je zapravo simptom, te angina, što je dosta neprecizno jer neki pod anginom podrazumijevaju samo upalu limfatičnog prstena, neki upalu ždrijela i prstena, a neki upalu pojedinačnih limfnih struktura. Tonzilitis prema trajanju može biti akutni i kronični, a prema etiologiji virusni ili bakterijski. Poznavanje etiologije pomaže u sprječavanju neracionalne uporabe antibiotika, koji u slučaju virusne infekcije nisu potrebni. Važnost tonzila kao imunološkog organa je neupitna, ali ponekad one više ne mogu obavljati svoju ulogu u obrani organizma. U takvim je slučajevima potrebno odlučiti treba li osobu tonzilektomirati. Danas postoje smjernice koje nam pomažu u postavljanju indikacije za taj zahvat. (1)

4. ANATOMIJA I HISTOLOGIJA

Nepčane tonzile se počinju razvijati u četvrtom mjesecu fetalnog života formiranjem duplikature i invaginacije sluznice u udubini između drugog i trećeg brahijalnog luka. I ostale tonzile nastaju na mjestima gdje postoje škržni džepovi. U nazofarinksu se razvijaju faringealna i tubarne tonzile, a na korijenu jezika lingvalna tonzila. Nastaju urastanjem epitela u vezivnu podlogu i proliferacijom vezivnih stanica i krvnih žilica. Ispod epitela se nalazi limfatično tkivo s germinativnim centrima. (2)

Tonzile, parne palatinalne i tubarne te neparna faringealna i lingvalna, zajedno s nakupinama limfnih čvorića u sluznici ždrijela, čine unutarnji Waldeyerov limfni prsten. Unutarnji limfni prsten povezan je s vanjskim kojeg tvore vratni limfni čvorovi. (1)

Nepčane tonzile su smještene u orofarinksu, između prednjeg i stražnjeg nepčanog luka. Njihova veličina i težina je varijabilna. Prosječna dužina je 2-2,5 cm, visina 1,5-2 cm, a debljina 1,2 cm. Težina je veća kod djece, prosječno 5-15 g, dok je kod odraslih zbog involutivnih promjena manja, 2-3 g. Površina tonzila je neravna, pokrivena višeslojnim pločastim epitelom koji ulazi u kripte i na dnu kripte je stanjen. Lumen kripte najčešće je ispunjen limfocitima, deskvamiranim epitelom i bakterijama. Lateralnu stranu tonzila pokriva fibrozna kapsula koja je dio faringealne fascije. Od nje se u dubinu tonzila protežu vezivni tračci kroz koje prolaze krvne i limfne žile i živci. Faringealna tonzila, često zvana i treći krajnik, nalazi se na krovu ili stražnjoj stijenci nazofarinksa. (3) Površina tonzile je prekrivena respiratornim epitelom, ne sadrži kripte. Najveća je u djetinjstvu, a nakon šeste godine života počinje atrofirati. Lingvalna tonzila se nalazi na korijenu jezika. Od mišića jezika odvaja je sloj vezivnog tkiva, a prekriva je višeslojni pločasti epitel. (2)

Krvna opskrba dolazi od ogranaka vanjske karotidne arterije: maksilarne, facijalne, lingvalne i uzlazne faringealne arterije. Venska krv se skuplja u venskom perivaskularnom pleksusu, a zatim odlazi u unutarnju jugularnu venu preko lingvalnih i faringealnih vena. Limfa se drenira preko cervikalnih i torakalnih limfnih čvorova u torakalni duktus te u venski optok. Za razliku od limfnih čvorova, tonzile nemaju aferentne limfne žile. Tonzile su inervirane osjetnim nitima palatinalnih živaca koji izlaze iz sfenopalatinalnog ganglija i ograncima glosofaringealnog živca. (3)

5. IMUNOLOGIJA

Tonzile, smještene na ulazu u dišni i probavni trakt, dolaze u kontakt s različitim štetnim utjecajima iz okoline te su prva linija obrane organizma od infekcije. Retikuloendotelne i dendritičke stanice preuzimaju antigene, te ih uništavaju ili prerađuju i prezentiraju limfocitima. Istodobno, ubrzano se proizvode limfociti u germinativnim centrima. Pomoćnički limfociti T potiču diferencijaciju limfocita B u plazma stanice koje luče imunoglobuline. U tonzilama se luči svih pet vrsta imunoglobulina (IgA, IgE, IgG, IgM, IgD). (1) Limfociti B koji luče IgA nalaze se uz sluznicu, limfociti B koji luče IgE, IgG i IgM rasuti su po cijelom limfatičkom tkivu ždrijela, a limfociti B koji luče IgD većinom se nalaze oko germinativnih centara. (2)

Svaki kontakt antigena s tonzilarnim tkivom bilježi se i pohranjuje, pa će pri sljedećem susretu s istim antigenom organizam reagirati brže i jače. Osim specifičnog imunog odgovora, u tonzilama postoji i nespecifični imunski odgovor putem lizozima koji djeluje baktericidno i interferona koji djeluje antivirusno i potiče plazma stanice na lučenje imunoglobulina. Imunosna uloga tonzila najvažnija je u dječjoj dobi, nakon čega dolazi do njihove postupne atrofije. (1)

6. TONZILITIS

6.1. Akutni tonzilitis

Akutni tonzilitis je akutna, virusna ili bakterijska, upala palatinalnih tonzila. S obzirom na lokalni nalaz, tonzilitis može biti kataralni, lakunarni, pseudomembranozni ili ulceronekrotični. (1)

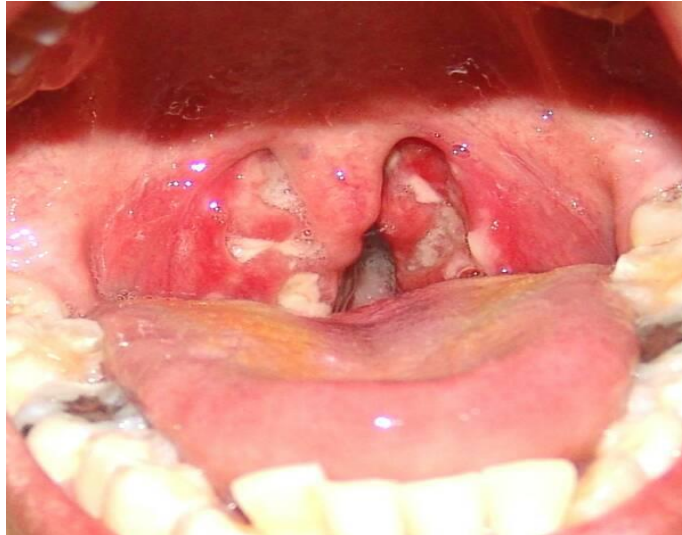6.1.1. Etiologija i epidemiologija

Najčešći uzročnici su virusi, i to adenovirusi, rinovirusi, virusi influence, koronavirusi i respiratorni sincicijski virus. Rjeđi uzročnici su Epstein – Barrov virus, citomegalovirus, herpes simplex virus ili virus humane imunodeficijencije (HIV). Bakterije su uzročnici u oko 30% slučajeva. Najčešći bakterijski uzročnik je beta hemolitički streptokok skupine A (BHS-A), a rjeđi su zlatni stafilokok, pneumokok, Mycoplasma pneumoniae ili Chlamydia pneumoniae. Tonzilofaringitis svih oblika uzrok je 15% posjeta liječniku primarne zdravstvene zaštite. (4)

Tonzilitis je najčešći kod djece, iako se može javiti u bilo kojoj dobi. Rijetko se javlja prije druge godine. BHS-A najčešće uzrokuje tonzilitise u dobi od 5 do 15 godina, a rijetko prije treće godine. Virusni tonzilitisi češći su u manje djece. (5)

6.1.2. Klinička slika

Za bolesnike s tonzilitisom, karakteristična je bol pri gutanju koja se može širiti u uho. Tonzile su uvećane i hiperemične, ponekad s eksudatom. Vratni limfni čvorovi mogu biti povećani i osjetljivi na dodir. Tjelesna temperatura je često povišena, a bolesnici se osjećaju malaksalo. Kod nekih se bolesnika javlja i glavobolja, promuklost, probavne smetnje i nespecifičan osip. (4)



Streptokokni tonzilofaringitis (6)

6.1.3. Dijagnoza

Tonzilofaringitis se jednostavno prepoznaje na temelju kliničke slike, ali na taj način ne možemo utvrditi uzrok. Kataralni simptomi i kašalj govore u prilog virusne upale. Vrućica, eskudat na tonzilama i petehije češća su pojava kod bakterijskog tonzilitisa. (4)

U Republici Hrvatskoj postoje smjernice koje pomažu u razlikovanju streptokokne upale, kod koje je uporaba antibiotika opravdana, od virusne upale, koja zahtjeva samo simptomatsko liječenje. Koriste se Centorovi kriteriji, na način da se svaki znak boduje jednim bodom te se na temelju zbroja bodova procjenjuje pouzdanost kliničke dijagnoze. Znakovi su tjelesna temperatura viša od 38°C, eksudat na tonzilama, povećani i bolni prednji cervikalni limfni čvorovi te odsutnost kataralnih simptoma i kašlja. Dodatno se za bolesnike u dobi od 3 do 14 godina može dati jedan bod, a za bolesnike iznad 45 godina, bod se oduzima. (7) Za bolesnike s brojem bodova od 0 do 1 ne preporučuje se antibiotska terapija niti bakteriološko testiranje. Za bolesnike s 2 do 4 boda, preporučuje se napraviti bakteriološko testiranje brzim testom ili kulturom, te uvesti antibiotsku terapiju u slučaju pozitivnog testa, odnosno kulture. Brzi test na streptokokni antigen ima specifičnost višu od 90%, pa je pozitivan test dovoljan za uvođenje antibiotika. Ako je brzi test negativan, a u cilju izbjegavanja

moogućeg propusta, radi se kultivacija koja je zlatni standard u dijagnostici streptokoknog tonzilofaringitisa. (8)

6.1.4. Liječenje

Liječenje tonzilitisa ovisi o etiologiji. Za većinu bolesnika dovoljan je odmor i simptomatsko liječenje, a rijetkima je potrebna i antibiotska terapija.

6.1.4.1. Medikamentno liječenje

Kod bolesnika s teškom kliničkom slikom, peritonzilarnim apscesom ili reumatskom groznicom u anamnezi potrebno je dati antibiotsku terapiju prije dokaza uzročnika. Teškom kliničkom slikom smatra se ona u kojoj se javlja intenzivna grlobolja, teškoće pri gutanju, jaka malaksalost i visoka vrućica. (8) Ako bolesnik nema jako izraženu kliničku sliku, preporuka je pričekati nekoliko dana, jer odgađanje liječenja ne utječe bitno na tijek bolesti i ne povećava mogućnost nastanka komplikacija.

Kad god je moguće, treba provesti mikrobiološko testiranje kako bi se spriječila nepotrebna uporaba antibiotika. Iako je infekcija BHS-A samoograničavajuća, primjena antibiotika skraćuje trajanje simptoma za jedan dan i smanjuje mogućnost nastanka komplikacija. (7) Antibiotik izbora u liječenju streptokokne grlobolje je penicilin. Peroralno liječenje penicilinom V provodi se tijekom 10 dana. Doza u odraslih je 1 500 000 i.j. tri puta dnevno, a u djece 40 000 do 80 000 i.j. dnevno, podijeljeno u tri doze. Ukoliko očekujemo lošu suradljivost bolesnika, može se jednokratno primijeniti benzatin penicilin G u dozi od 1 200 000 i.j. za odrasle pacijente i za djecu iznad 27 kg, a za djecu do 27 kg, 600 000 i.j. U slučaju preosjetljivosti na penicilin, mogu se dati azitromicin ili klaritromicin. Cefalosporini II i III generacije mogu se upotrijebiti ako preosjetljivost na penicilin nije anafilaktičkog tipa. Nakon završenog liječenja nije potrebno rutinski uzimati briseve grla. Retestiranje treba napraviti u pacijenata koji nakon nekoliko tjedana od završetka antibiotskog liječenja imaju simptome akutne grlobolje. U slučaju pozitivnog nalaza može se raditi o neadekvatnom uzimanju terapije, virusnoj infekciji kod kliconoše BHS-A, infekciji novim sojem BHS-A ili drugoj epizodi grlobolje uzrokovane istim sojem. U slučaju rekurentne infekcije, kao lijek prvog izbora preporučuje se amoksicilin u kombinaciji s klavulanskom kiselinom u dozi od 1 g dva puta dnevno tijekom 10 dana kod odraslih, odnosno 45 mg/kg podijeljeno u dvije doze tijekom 10

dana kod djece. Lijek drugog izbora je klindamicin. Asimptomatske kliconoše BHS-A u pravilu ne treba tražiti niti liječiti. Kliconoštvo se eradiciira u slučaju pozitivne anamneze reumatske groznice, epidemije reumatske groznice ili streptokoknog glomerulonefritisa te multiplih rekurentnih infekcija unutar obitelji. Za eradikaciju se koriste klindamicin ili azitromicin. (8)

6.1.4.2. Simptomatsko liječenje

Simptomatsko liječenje se odnosi na ublažavanje boli i snižavanje temperature. Koriste se analgetici i antipiretici, najčešće paracetamol i nesteroidni protuupalni lijekovi (NSAID-i). Odraslim se bolesnicima može preporučiti i grgljanje slane vode, čaja od kadulje ili antiseptične tekućine te pastile koje sadrže lokalne antestetike. Važan je i dovoljan unos tekućine radi sprječavanja dehidracije. (8)

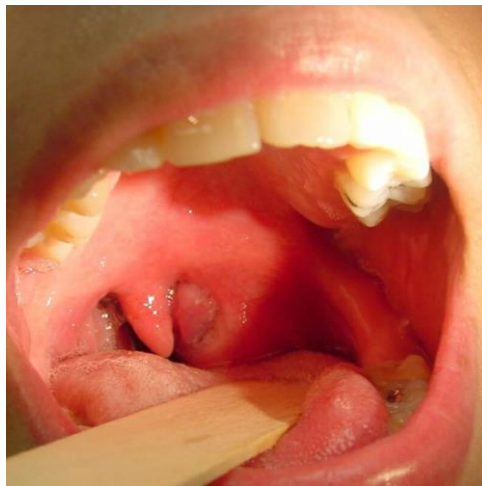
6.1.5. Komplikacije tonzilitisa

Komplikacije tonzilitisa mogu biti nesupurativne i supurativne. Nesupurativne komplikacije su reumatska vrućica i poststreptokokni glomerulonefritis, a supurativne su peritonzilarni, parafaringealni i retrofaringealni apsces. (9) Reumatska vrućica je zapravo glavni razlog antibiotskog liječenja streptokoknog tonzilitisa, te se danas rijetko vidi. Poststreptokokni glomerulonefritis se javlja u 10-15% osoba, 1-3 tjedna nakon infekcije grla ili kože, neovisno o uzimanju antibiotika. Uglavnom prolazi bez posljedica. (10)

6.1.5.1. Peritonzilarni apsces

Peritonzilarni apsces je lokalna nakupina gnoja između tonzile i lateralne stijenke ždrijela koju čini mišić gornji konstriktor ždrijela. Tipično se javlja unilateralno, a uglavnom obolijevaju mlađi odrasli ljudi. Uzročnici su najčešće streptokoki i stafilokoki uz anaerobe. Smatra se da nastaje kod infekcije jako virulentnim uzročnikom, osoba oslabljenog imunološkog sustava ili neadekvatno liječenog tonzilitisa. (1,3,11) Pušenje također povećava rizik za nastanak peritonzilarnog apscesa. (12) Očituje se nekoliko dana nakon akutnog tonzilitisa pogoršanjem kliničke slike. Tjelesna temperatura je visoka, i do 40°C. Javlja se disfagija, povećano lučenje sline zbog otežanog gutanja i širenje boli u uho. Govor je otežan i promijenjen. Bolesnik flektira glavu na stranu apscesa. Pregled je otežan zbog trizmusa. Prisutna je asimetrija nepčanih lukova, izbočenje nepca i prednjeg nepčanog luka uz hiperemiju, edem i

medijalni pomak tonzile i uvule prema zdravoj strani. Terapija se sastoji od parenteralne primjene penicilina te incizije i drenaže apscesa. Incizija se radi na mjestu najjačeg izbočenja prednjeg nepčanog luka. Nakon plitkog reza skalpelom, otvor se širi tupim instrumentom. Bolesnik odmah po evakuaciji apscesa osjeti olakšanje i smanjenje boli. Potrebno ga je redovito kontrolirati radi mogućeg ponovnog nastanka apscesa. (1,3,11)



Peritonzilarni apsces (13)

6.1.5.2. Parafaringealni apsces

Parafaringealni apsces je duboki apsces koji zahvaća vezivno i limfatično tkivo parafaringealnog prostora. Parafaringealni prostor se nalazi lateralno od stražnjeg konstriktora ždrijela i sadrži važne strukture poput unutarnje karotidne arterije, jugularne vene i vagalnog živca. Apsces nastaje širenjem procesa iz peritonzilarne lože, ždrijela ili procesa na zubima. Najčešće se radi o miješanoj infekciji, uzrokovanoj streptokokima i stafilokokima, nekad u kombinaciji s anaerobima. Tada su infekcije osobito teške zbog rezistencije na terapiju. Većina bolesnika ima vrućicu, disfagiju, trizmus, bol i oteklinu na vratu. Moguće komplikacije su erozija karotidne arterije, tromboflebitis jugularne vene sa sepsom, meningitis i edem larinksa. Liječenje se sastoji od parenteralne primjene antibiotika širokog spektra te kirurške drenaže. Kod apscesa u stražnjem dijelu, incizija se radi u submandibularnoj fosi, a

prednji se apscesi mogu drenirati kroz intraoralnu inciziju. Antibiotici se daju parenteralno kroz nekoliko dana, zatim peroralno još 10 do 14 dana. (1,3,14)

6.1.5.3. Retrofaringealni apsces

Retrofaringealni apsces razvija se u retrofaringealnim limfnim čvorovima u stražnoj stijenci ždrijela, između sluznice i prevertebralne fascije. Najčešći je u djece zbog kasnije involucije navedenih limfnih čvorova. Apsces nastaje širenjem upale iz ždrijela, adenoida, nosa ili sinusa. Kod odraslih se može javiti zbog unošenja stranog tijela ili nakon zahvata u navedenim područjima. Uzročnici su većinom streptokoki i stafilokoki, anaerobi, a ponekad se radi o tuberkuloznoj infekciji ili HIV-u. Kod djece nalazimo visoku temperaturu, cervikalnu limfadenopatiju, otežano i bolno gutanje. Javlja se i zabacivanje glave unatrag, stridor i dispneja, ponekad i krupozni kašalj i povraćanje. Odrasli mogu imati izraženu bol u vratu i izbočenje stražnje stijenke ždrijela na jednu stranu. Komplikacije su akutni edem larinksa, spontana perforacija apscesa, aspiracijska pneumonija, asfiksija i sepsa. Terapija se sastoji od primjene antibiotika širokog spektra i drenaže apscesa. Bolesnika se intubira, napravi se incizija na stražnjoj stijenci ždrijela te se apsces drenira. (3,15)

6.2. Kronični tonzilitis

Kronični tonzilitis je stanje prouzrokovano učestalim infekcijama koje dovode do propadanja limfatičnog tkiva tonzila, a time one gube svoju ulogu u obrani i izgradnji imunog sustava. Tonzile postaju funkcionalno bezvrijedno tkivo, atrofične su i razrovane, često s gnojnim detritusom u kriptama. U takvim tonzilama postoji trajna upala koja omogućuje česte egzacerbacije. U tonzilama se mogu naći različiti uzročnici poput streptokoka, stafilokoka, pneumokoka, *Klebsielle pneumoniae* i *Esherichie coli*. Kronična upala može biti asimptomatska, a može se očitovati zadahom iz usta i lošim okusom, umjerenim bolovima pri gutanju, ponekad i promjenom boje glasa. Angularni limfni čvorovi mogu biti povećani i bolni. Anamnestički se dobiju podatci o rekurentnim tonzilitisima. Simptomatsko liječenje može pomoći samo kratkotrajno, a antibiotici su indicirani samo u slučaju egzacerbacije. Terapija izbora je tonzilektomija. (1,3)

6.3. Diferencijalna dijagnoza

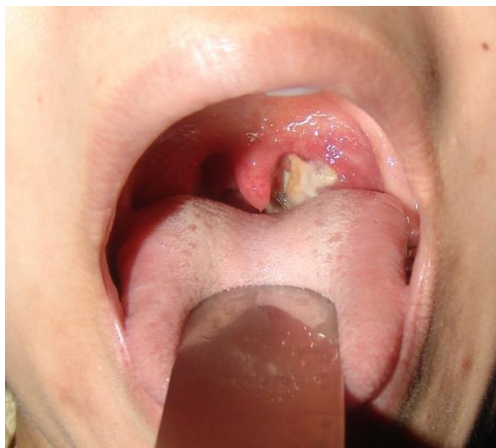Osim uobičajenih uzročnika, tonzilitis uzrokuju i brojni drugi uzročnici. Često se javlja u sklopu neke sistemne infekcije, ali može biti i pokazatelj ozbiljne, neinfektivne bolesti.

6.3.1. Herpangina

Herpanginu uzrokuju Coxackie virusi skupine A, najčešće u dojenčadi i djece. Počinje naglo, s glavoboljom, grloboljom, gubitkom apetita i bolovima u vratu. Na rubu tonzilarnе lože, tonzilama, mekom nepcu i jeziku, javljaju se papule koje prelaze u vezikule s crvenim rubom. Tijekom 24 sata vezikule pucaju i nastaju vriedovi koji cijele unutar 7 dana. Stječe se trajna imunost na soj koji je uzrokovao infekciju. (16)

6.3.2. Infektivna mononukleoza

Infektivnu mononukleozu uzrokuje Epstein-Barrov virus (humani herpes virus tip 4), a karakterizira je umor, malaksalost, povišena temperatura, limfadenopatija i faringitis. Umor je obično prvi simptom, a može trajati tjednima ili mjesecima. Limfadenopatija je najizraženija na prednjim i stražnjim cervikalnim limfnim čvorovima. Faringitis može biti izražen, uz jaku grlobolju i eksudat na tonzilama, što može nalikovati na streptokokni tonzilofaringitis. Kod nekih je bolesnika prisutna hepatosplenomegalija. Klinička slika se uglavnom vidi kod starije djece i odraslih, dok je kod male djece infekcija često asimptomatska. Dijagnoza se postavlja na temelju kliničke slike, a potvrđuje serološki. Liječenje je simptomatsko. (17)



Infektivna mononukleoza (18)

6.3.3. Difterija

Corynebacterium diphtheriae, gram-pozitivni bacil, uzrokuje difteriju koja se očituje pseudomembranoznim faringitisom, a kasnije i oštećenjem miokarda i živčanog sustava. U početku se javlja blaga grlobolja s disfagijom, povišenom tjelesnom temperaturom, mučninom i povraćanjem. Ubrzo se zbog djelovanja toksina na tonzilama stvara prljavo siva membrana koja čvrsto prijanja uz podlogu, pa pri pokušaju odizanja dolazi do krvarenja. Membrana se može proširiti na grkljan, dušnik i bronhe te dovesti do opstrukcije disanja. Dijagnosticira se na osnovu kliničke slike, a potvrđuje kulturom. Liječi se antitoksinom i antibioticima (penicilin ili eritromicin). (19) Difterija je bila česta i ozbiljna bolest prije uvođenja cijepljenja, a danas je praktički iskorijenjena.

6.3.4. Sifilis

Sifilis je sistemska bolesti koju uzrokuje spiroheta *Treponema pallidum*. Ima tri klinička stadija, a lezije u orofarinksu mogu se pojaviti u prvom ili drugom stadiju. U prvom stadiju, nakon inkubacije od 3-4 tjedna, javlja se crvena papula koja erodira i stvara ulkus (tvrđi čankir). U sekundarnom stadiju na sluznici orofarinksa se javljaju sivkasta, izdignuta područja s crvenim rubom. Naravno, kao sistemska bolest, sifilis zahvaća i druge organe, te se na temelju tipičnih promjena, posumnja na uzrok. Dijagnoza ovisi o stadiju, a uključuje reaginske i treponemske testove, te pretragu eksudata mikroskopijom u tamnom polju. Liječi se penicilinom u svim stadijima bolesti. (9,20)

6.3.5. Gonokokni faringitis

Gonoreju uzrokuje *Neisseria gonorrhoeae*, gram-negativni diplokok. Prenosi se spolnim putem, a tipično inficira epitel mokraćne cijevi, endocerviksa, rektuma ili farinksa. Gonokokni faringitis je često asimptomatski, ali može se očitovati i kao akutni eksudativni faringitis. Dijagnoza se postavlja bojenjem po Gramu ili uzgojem u kulturi. Liječi se cefalosporinima. (9,21)

6.3.6. Orofaringealna kandidijaza

Kandidijaza je infekcija kože i sluznica koju uzrokuje kvasnica iz skupine *Candida*, najčešće *Candida albicans*. Tipično se javlja na naborima kože, između prstiju, oko noktiju, kod muškaraca na penisu, a kod žena je česta vulvovaginalna kandidijaza.

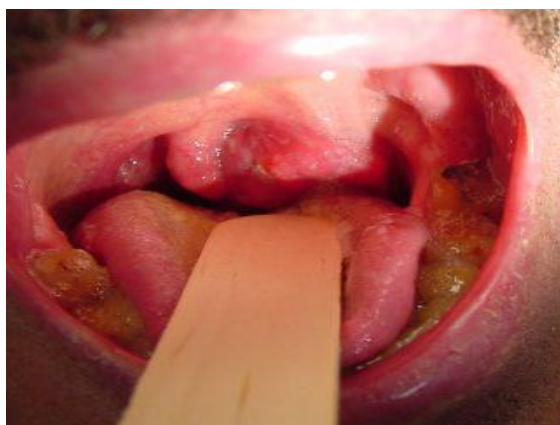Orofaringealna kandidijaza upućuje na oslabljenu lokalnu ili sistemnu imunost. Rizični čimbenici su liječenje antibioticima, kortikosteroidima ili imunosupresivima, trudnoća, diabetes mellitus, pušenje i HIV. Na sluznici usne šupljine prisutni su bijeli plakovi koji mogu krvariti. Dijagnosticira se klinički i nalazom kvasnica u vlažnom razmazu obriska. (22,23) Liječi se nistatinom ili flukonazolom. (9)

6.3.7. Tonziloliti

Tonziloliti su konkrementi koji nastaju od epitelnog debrisa nakupljenog u tonzilarnim kriptama. Mogu biti asimptomatski, ali često izazivaju halitozu, disfagiju ili osjećaj stranog tijela. Ponekad se mogu vidjeti kao žućkaste ili bjelkaste nakupine u tonzilama, a nekad samo radiološkom obradom. Tonziloliti se mogu ukloniti istiskivanjem, irigacijom ili tonzilektomijom. (9,24)

6.3.8. Maligne neoplazme

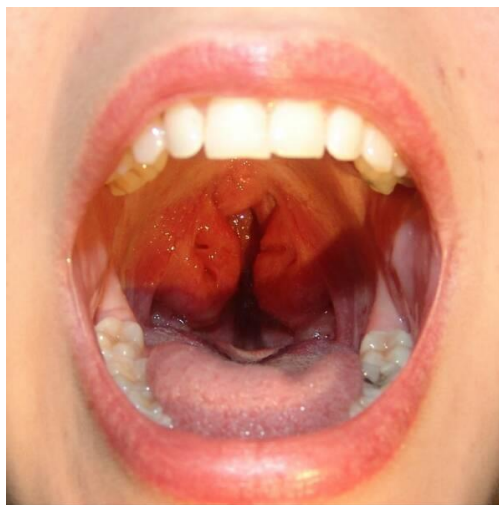Najčešći maligni tumor tonzila je planocelularni karcinom (70%). Drugi po učestalosti je limfom, a rijetko se javljaju metastaski tumori. Planocelularni karcinom usne šupljine povezuje se s konzumacijom alkohola, pušenjem i infekcijom humanim papiloma virusom (HPV). Karcinom tonzile se obično očituje kao asimetrična oteklina uz bol u grlu koja se može širiti u uho iste strane, a ponekad je prvi simptom metastatska masa na vratu. Dijagnoza se postavlja biopsijom, a radi se i direktna laringoskopija, bronhoskopija i ezofagoskopija kako bi se isključilo postojanje drugog tumora. Liječenje može biti konzervativno (radioterapija, kemoterapija, imunoterapija) i kirurško. (25)



Planocelularni karcinom lijeve tonzile (26)

6.4. Hipertrofija tonzila

Hipertrofija tonzila je povećanje tonzila koje se može javiti posljedično čestim upalama, kod preosjetljivih pojedinaca te kod osoba s pozitivnom obiteljskom anamnezom povećanih tonzila. Uz nepčane tonzile, može biti povećana i faringealna tonzila. Hipertrofija je češća kod manje djece, ali se može vidjeti kod svih dobnih skupina. Simptomi variraju, a neki od češćih su halitoza, disanje na usta, hrkanje, opstruktivna apneja u snu, česte upale uha, rekurentni sinusitisi, gubitak apetita, nemogućnost dobivanja na težini. Naravno, kod nekih osoba povećane tonzile ne stvaraju nikakve probleme. Liječenje ponekad nije potrebno jer može doći do spontanog smanjenja tonzila. Ako se radi o upali, možda će biti potrebni antibiotici. U slučaju alergije moguće je propisivanje kortikosteroida ili antihistaminika. Kad hipertrofija tonzila stvara ozbiljnije probleme, poput apneje u snu, nemogućnosti disanja na nos, zaostajanja u rastu ili kroničnih upala uha, treba razmisliti o tonzilektomiji, odnosno adenoidektomiji. (27,28)



Hipertrofične tonzile (29)

7. TONZILARNI PROBLEM

Tonzilarni problem jedna je od vječnih, nerazjašnjenih tema u medicini. Odnosi se na skup pitanja koja za cilj imaju pravilno postavljanje indikacije za tonzilektomiju. Kako bi se postavila indikacija, potrebno je poznavati normalnu fiziološku ulogu tonzila, značenje tonzila u općoj patologiji te kakav pristup liječnik treba imati u liječenju bolesti tonzila. U povijesti medicine, stavovi o koristi, odnosno štetnosti tonzilektomije, mijenali su se ovisno o tadašnjem znanju. Stavovi su se kretali između dvije krajnosti. U prvoj polovici prošlog stoljeća, kad nisu postojala saznanja o imunološkoj funkciji tonzila, zagovaralo se tonzilektomiranje sve djece, kako bi se spriječile bolesti tonzila i njihove komplikacije. Tehnički i higijenski uvjeti za obavljanje operacije bili su na dosta visokoj razini, a rijetke su bile i postoperativne komplikacije što je dodatno pridonijelo indiciranju tonzilektomije. Tada se nije znalo za štetu koja se čini ukoliko ne postoji pravilna indikacija. Kasnije, stjecanjem novih znanja o imunološkoj funkciji tonzilarnog tkiva, te otkrićem penicilina i sulfonamida, prevladao je stav protiv tonzilektomije, čak i kad je postojala stvarna indikacija. Smatralo se da je tonzile potrebno ostaviti pod svaku cijenu. Brojna djeca su zbog takvog stava patila zbog učestalih angina, često primala lijekove, a kod nekih su se razvile i komplikacije poput reumatske vrućice, glomerulonefritisa i karditisa. Razvio se i treći stav, stav srednje linije, koji pomiruje te dvije krajnosti, a prema kojim indikacije za tonzilektomiju trebaju biti što opravdanije i ne biti na štetu djetetova zdravlja. Ako gledamo šire od nesuglasica vezanih za tonzilektomiju, možemo govoriti o problemu s tonzilama, a to je ponajprije problem djeteta zbog učestalih bolesti. Osim djece, problem s tonzilama imaju i njihovi roditelji, zatim pedijatri i liječnici obiteljske medicine te otorinolaringolozi. Na kraju, to je i velik javnozdravstveni problem zbog troškova liječenja, bolovanja i izostanaka iz škole. Glavni problem kod postavljanja pravilne indikacije su neadekvatni podatci o broju i vrsti tonzilitisa. Te podatke otorinolaringolozi najčešće dobivaju heteroanamnestički, te se ne zna koliko je tih tonzilitisa bilo bakterijske etiologije. Podatci o uzimanju antibiotske terapije također nisu dobri indikatori zbog propisivanja antibiotika i kad nisu potrebni. Kako bi se pravilno pristupilo liječenju bolesnika s problemom s tonzilama potrebna je međusobna suradnja liječnika različitih struka, otorinolaringologa, pedijatara, liječnika obiteljske medicine, infektologa i drugih. (30)

8. KIRURGIJA TONZILA

Tonzilektomija, operativni zahvat kojim se odstranjuju nepčane tonzile, i adenoidektomija, odstranjenje faringealne tonzile, najčešće su operacije u domeni otorinolaringologa. (3) Kirurškom liječenju se pristupa ako konzervativno liječenje nije uspješno. Dakle, prednost se mora dati antimikrobnoj terapiji, ako očekujemo da se na taj način može postići poboljšanje. (30)

8.1. Povijest

Još je Celsus u 1. stoljeću opisao odstranjenje tonzila prstom te zaustavljanje krvarenja ispiranjem usne šupljine octom. U prvoj polovici 6. stoljeća, Aetius od Amida opisuje odstranjenje tonzila pomoću kuke i noža. (9) U 7. stoljeću, Paulus Aegineta opisuje postupak tonzilektomije te prevenciju i zbrinjavanje postoperativnog krvarenja. U 16. stoljeću, Ambroise Paré odstranjuje oboljele dijelove tonzila. U 19. stoljeću Physick modificira instrument za uklanjanje uvule i koristi ga kao tonzilarnu giljotinu. Mackenzie poboljšava izvorni tonzilatom i popularizira njegovu upotrebu krajem 19. stoljeća. (31) Smatra se da je prva tonzilektomija izvedena 1885. u Njemačkoj. Meyer je 1858. opisao adenoidektomiju. Nova tehnologija i dizajn instrumenata doveli su do evolucije tonziloadenoidektomije iako je osnovni princip operacije ostao isti. (32)

8.2. Indikacije

Iako je tonzilektomija zahvat niskog morbiditeta i visoke učinkovitosti, ipak se njime uklanja tkivo koje ima važnu imunološku ulogu. Radna grupa koju je imenovalo Ministarstvo zdravstva i socijalne skrbi Republike Hrvatske donijela je smjernice kojima se određuju indikacije za tonzilektomiju u djece i odraslih. Indikacije se dijele na apsolutne i relativne. Apsolutne indikacije su: 5 ili više bakterijskih tonzilitisa godišnje, komplikacije tonzilitisa (peritonzilarni apsces, sepsa), trajna opstrukcija dišnih putova, sindrom opstruktivne apneje u snu te suspektni malignom tonzile. Relativne indikacije su: poremećaji okluzije i kronični tonzilitis (ako pacijent pati od kroničnih grlobolja i lošeg zadaha, a simptomi se ne smanjuju tijekom jednogodišnjeg

razdoblja). Preporučuje se šestomjesečno razdoblje praćenja pacijenta prije donošenja odluke o tonzilektomiji. (8)

Indikacije za adenoidektomiju su hipertrofija adenoidnih vegetacija koja onemogućuje disanje na nos i uzrokuje zaostajanje rasta u djeteta te recidivne upale srednjeg uha s opstrukcijom Eustachijeve cijevi. Smatra se da je izvođenje izolirane adenoidektomije opravdano kod djece koja nemaju strogu indikaciju za tonzilektomiju jer je utvrđeno da samo jedno od osmero adenoidektomirane djece kasnije u životu treba tonzilektomiju. (33)

8.3. Kontraindikacije

Kontraindikacije se mogu podijeliti na opće i lokalne. Opće kontraindikacije su akutne respiratorne infekcije, neregulirani dijabetes, hemofilija, leukemija, agranulocitoza i aktivna tuberkuloza. (30) Lokalne kontraindikacije uključuju rascjep nepca i stanje nakon palatoplastike, atrofijski rinofaringitis te dob do tri godine. Glavni razlog za izbjegavanje zahvata u toj dobi je gubitak krvi koji prosječno iznosi 128 ml, a koji bi u tako malog djeteta mogao dovesti do hipovolemije. Osim toga, sazrijevanje limfnog sustava u toj dobi još nije dovršeno. (3)

8.4. Priprema za operaciju

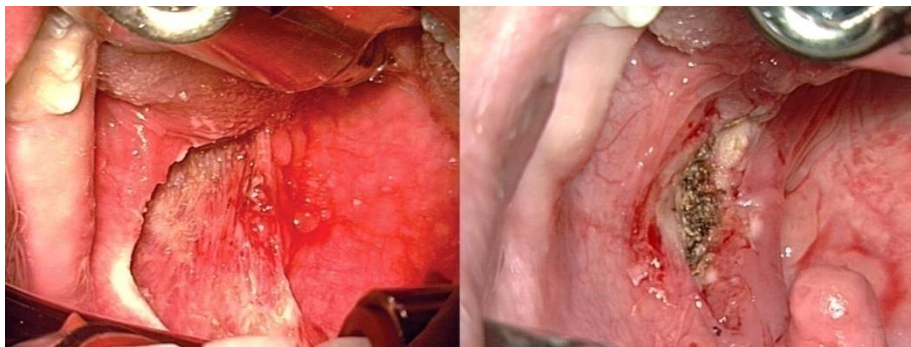
Preoperativna obrada pacijenta uključuje uzimanje osobne i obiteljske anamneze, klinički pregled te pretrage. Važno je dobiti podatke o potencijalnoj sklonosti krvarenju, dosadašnjim reakcijama na anestetike, alergijama na lijekove te o eventualnoj preboljeloj upali gornjeg dišnog sustava u prehodna dva tjedna. Laboratorijska obrada uključuje kompletnu krvnu sliku, analizu urina, elektrolite, kreatinin i glukozu te jetrene enzime. (33) Još uvijek se vode rasprave o potrebi rutinskog provođenja koagulacijskih testova. Smatra se da nisu potrebni kod pacijenata s negativnom anamnezom poremećaja krvarenja. (34) U pravilu se radi i rentgen srca i pluća te EKG. Dodatne pretrage indiciraju se po potrebi. (33)

Pacijent treba prestati uzimati acetilsalicilnu kiselinu i druge lijekove koji djeluju na mehanizam zgrušavanja krvi dva tjedna prije operacije. (35) Odrasli pacijenti ne smiju

jesti ni piti barem 8 sati prije operacije (9), dok se kod djece tolerira 6 sati, osobito kod manje djece radi opasnosti od dehidracije. (33)

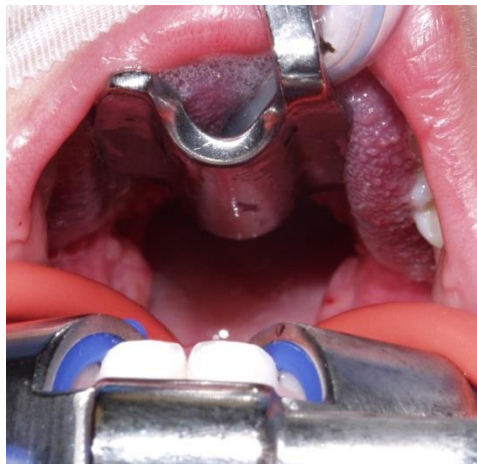8.5. Operativni zahvat

Dvije su glavne metode tonzilektomije: ekstrakapsularna i intrakapsularna tonzilektomija. Ekstrakapsularnom se metodom uklanja kompletno tonzilarno tkivo, dakle radi se o totalnoj tonzilektomiji. Intrakapsularnom, odnosno parcijalnom tonzilektomijom uklanja se veći dio tonzilarnog tkiva, ali kapsula i dio limfnog tkiva uz nju, ostaju u tonzilarnoj loži. Taj postupak se još zove i tonzilotomija. (36) Neki otorinolaringolozi preferiraju tonzilotomiju nad tonzilektomijom kod djece sa sindromom opstruktivne apneje u snu. Istraživanja su pokazala da je tonzilotomija u prednosti gledajući kratkoročno jer je oporavak brži, a postoperativna bol manja. Učestalost postoperativnog krvarenja je podjednaka. (37) Dugoročno se pokazalo da je tonzilektomija ipak u prednosti jer ostatno tkivo nakon tonzilotomije može ponovno hipertrofirati i uzrokovati opstrukciju disanja. (38) Najčešće korištene ekstrakapsularne tehnike su tehnika „hladnog noža“, elektrokoagulacija i harmonični skalpel, dok se za intrakapsularnu tonzilektomiju češće koriste power-assisted tonzilektomija i laser. Koblacija se može koristiti i za totalnu i za parcijalnu tonzilektomiju. (36) Navedene metode bit će opisane kasnije u tekstu.



Rana nakon ekstrakapsularne (lijevo) i intrakapsularne (desno) tonzilektomije (39)

Početni dio operacije jednak je neovisno o primjenjenoj metodi. Operacija se u pravilu izvodi u općoj anesteziji, iako se kod odraslih može raditi i u lokalnoj. Kao premedikacija najčešće se koristi midazolam, a ventilacija se osigurava endotrahealnim tubusom. Pacijent se postavlja u Roseov položaj – ležeći položaj s ekstenziranom glavom i jastučićem ispod ramena. Operativno polje se prikazuje pomoću otvarača za usta (Crowe-Davis, Boyle-Davis). (9)



Prikaz operativnog polja (39)

8.5.1. Tehnika „hladnog noža“

Nepčana tonzila se uhvati putem hvataljke i povlači prema natrag i medijalno. Prednji nepčani luk zareže se nožem ili škarama neposredno uz tonzilu u predjelu gornjeg pola te se reže do plicae triangularis. Tonzila se zatim odvaja tupom disekcijom pomoću raspatorija, najprije gornji pol tonzile, a potom i ostatak tonzile do hvatišta donjeg pola. Donji pol se odvaja žičanom omčom koja se povlači prema dolje i natrag, a tonzila se hvataljkom vuče prema gore i naprijed. Potrebno je prekontrolirati da na donjem rubu nije ostao dio tonzilarnog tkiva koji bi mogao dovesti do recidiva upale. Nakon odstranjenja tonzile, sukijom se očisti područje tonzilarnе lože i ždrijela. Loža se tamponira i krvarenje obično brzo prestane jer dolazi do kontrakcije peritonzilarnе muskulature i spontanog zatvaranja malih krvnih žila. (3,33)

8.5.2. Elektrokauterizacija

Tonzila se uhvati pomoću Allisove hvataljke i povlači medijalno, a gornji se pol odvaja elektrokauterom između tonzilarnih kapsula i tonzilarnih loža. Tonzila se zatim odvaja elektrokauterom sve do donjeg pola i odstranjuje. Elektrokauter je pogodan i za zaustavljanje manjih krvarenja. Važno je napomenuti da treba izbjegavati doticaj elektrokautera s drugim metalnim instrumentima u usnoj šupljini kako bi se spriječio nastanak opekline. (9)

8.5.3. Koblacija

Kontrolirana ablacija (koblacija) je postupak u kojem se kombiniraju radiofrekventna energija i fiziološka otopina. Prolaskom energije kroz otopinu, ona disocira na natrijeve i kloridne ione koji stvaraju plazmatsko polje. Plazmatsko polje nastaje na vrhu uređaja te precizno kida veze između molekula uz minimalno oslobađanje temperature, stoga je i štetni učinak na okolno tkivo minimalan. Koblacija se može upotrijebiti i za hemostazu. (36,40)

8.5.4. Harmonični skalpel

Harmonični skalpel koristi ultrazvuk za rezanje i koagulaciju tkiva. Električna energija iz generatora se preko piezoelektričnog kristala pretvara u mehaničke vibracije i omogućuje oštirci vibriranje frekvencijom od oko 55,5 kHz. Termalno oštećenje tkiva je minimalno. (9)

8.5.5. Power-assisted tonzilektomija

Power-assisted tonzilektomija je vrsta parcijalne tonzilektomije. Uređaj s rotirajućim vrškom, mikrodebrider, omogućuje odstranjenje oko 90 do 95% tonzilarnog tkiva, uz očuvanje kapsule. Mikrodebrider je povezan s uređajem za sukciju, a hemostaza se vrši kauterizacijom. (9,36)

8.5.6. Laserska ablacija tonzila

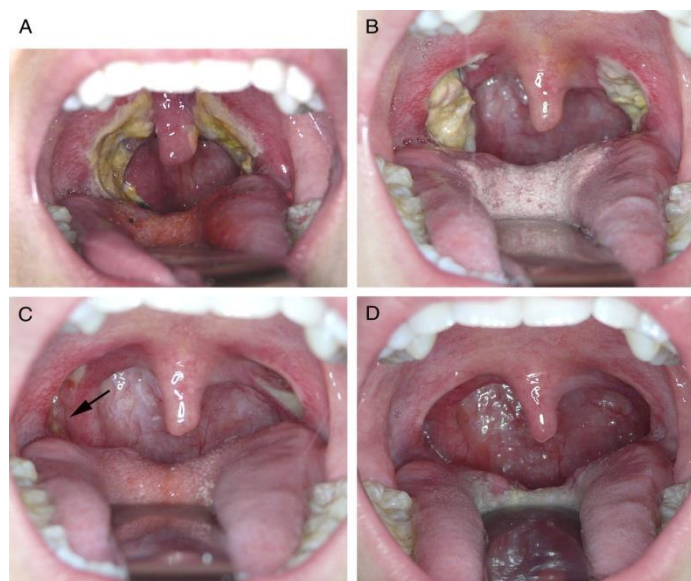
Za lasersku ablaciju tonzila koriste se CO₂ i KTP laseri. CO₂ laseri koriste ugljikov dioksid kao aktivnu komponentu i proizvode zračenje u infracrvenom spektru. KTP (potassium-titanyl-phosphate) laseri zraku generiranu Nd:YAG laserom preusmjeravaju kroz KTP kristal i proizvode zraku u zelenom spektru. (41)

8.5.7. Adenoidektomija

Ako se u istom aktu izvode adenoidektomija i tonzilektomija, adenoidno tkivo se odstranjuje prvo. Kako bi se vizualizirao nazofarinks, meko nepce se mora povući prema naprijed. To se radi pomoću katetera koji se učvrsti nakon što se provuče kroz nosnicu i zatim kroz usnu šupljinu prema van. Zatim treba pregledati i ispalpirati tvrdo i meko nepce kako bi se isključio submukozni rascjep nepca. Ako rascjep postoji, adenoidektomija je kontraindicirana zbog povećanog rizika od nastanka velofaringealne insuficijencije. Eventualno se može napraviti parcijalna adenoidektomija, tako da se ukloni površinski dio adenoida. Adenoidno tkivo se može ukloniti kiretažom ili utiskivanjem u adenotom nakon čega se jednim potezom odljušti. Ako postoje zaostale nakupine adenoida, one se uklone manjim adenotomom ili kiretom. (9,33,42) Sukcijom se odstrani krv i sekret iz ždrijela i prekontrolira se nazofarinks. Krvarenje se zaustavlja tamponadom, a ako potraje dulje vrijeme, potrebna je revizija operativnog polja jer se najčešće radi o zaostalim dijelovima adenoida. (33) Elektroauterizacija, koblacija, PAA (power-assisted adenoidectomy) i laser se također mogu koristiti za odstranjenje adenoidnog tkiva.

8.6. Postoperativna njega

Nakon operacije, pacijent treba početi piti tekućinu što prije. Iz bolnice se otpušta nakon 24 sata. Iako nije dokazano da su potrebne restrikcije u prehrani, zbog lakšeg gutanja, tijekom prvih tjedan dana preporučuje se kašasta prehrana. Pacijent treba izbjegavati teže fizičke napore i pušenje. Za oporavak je najčešće potrebno 10 do 14 dana, nakon čega se pacijent može vratiti svakodnevnim aktivnostima. Odraslama može biti potrebno više vremena za oporavak. Također, analgetici zbog postoperativne boli češće su potrebni kod odraslih osoba jer djeca lakše podnose zahvat. (33,35,43)



Postoperativni tijek: A-prvi dan, B-peti dan, C-sedmi dan, D-sedamnaesti dan (39)

8.7. Komplikacije tonzilektomije

Komplikacije možemo podijeliti na perioperativne i postoperativne. Perioperativne komplikacije su krvarenje, trauma i anesteziološke komplikacije. Postoperativne mogu biti neposredne, odložene i kasne. Neposredne komplikacije nastaju unutar prva 24 sata od operacije, a to su primarna hemoragija i anesteziološke komplikacije. Odložene komplikacije nastaju između drugog i desetog dana nakon operacije, a u njih ubrajamo sekundarnu hemoragiju, edem i hematoma uvule, infekciju, komplikacije dišnog sustava, subakutni bakterijski endokarditis te bol u uhu. Kasne komplikacije nastaju zbog postoperativnih ožiljaka, ostataka tonzilarnog tkiva, a može nastati i sindrom suhog ždrijela (32) zbog ožiljne retrakcije mekog nepca što otežava vlaženje ždrijela sekretom iz nosa. Također, može doći do hipertrofije ostalih dijelova ždrijelnog limfnog sustava, češćih blagih virusnih faringitisa i hipernazalnog govora. (33)

Krvarenje je najozbiljnija komplikacija, a javlja se u 3% pacijenata. (42) Ono može biti intraoperativno, a kontrolira se i zaustavlja elektrokoagulacijom ili podvezivanjem krvnih žila. (32) Neposredno nakon tonzilektomije, dolazi do kontrakcije peritonzilarne muskulature i spontanog zatvaranja malih krvnih žila. Kod osoba s preboljelim tonzilitisima i peritonzilarnim apscesom, postoje ožiljne promjene koje onemogućuju

takvu hemostazu, pa će krvarenje biti češće. Kod pacijenta koji krvari, treba razlikovati crvenu, svježju krv od smeđe, povraćene krvi koja je zapravo progutana krv i može upućivati na prijašnje krvarenje. Hemostaza se u početku pokušava postići manje složenim zahvatom, a u slučaju neuspjeha ide se na složenije postupke. U početku se tonzilarna loža komprimira tamponom umočenim u hemostipičko sredstvo. Kod pulsirajućeg krvarenja, krvu žilu treba uhvatiti peanom i podvezati. Ako postoje difuzna manja krvarenja, mogu se elektrokoagulirati monopolarom ili bipolarom pincetom. Važno je provjeriti ima li zaostalog tonzilarnog tkiva u tonzilarnoj loži te ga ukloniti. Krvarenje poslije adenoidektomije je u većini slučajeva posljedica zaostalog adenoidnog tkiva, pa je potrebno revidirati operativno područje i ukloniti zaostalo tkivo. Kod difuznog krvarenja koje ne prestaje, treba pomisliti na poremećaje zgrušavanja krvi i napraviti koagulogram. (3) Ponekad je potrebno sašiti nepčane lukove, a između njih postaviti tampon umočen u hemostipičko sredstvo, surgicel ili fibrinsko ljepilo. (32) Tamponi se vade nakon dva do tri dana. U teškim slučajevima, potrebna je i transfuzija krvi, a u ekstremnim slučajevima, nakon iscrpljenja svih drugih opcija, podvezuje se vanjska karotidna arterija. Krvarenja su kod djece rjeđa zbog bolje kontrakcije peritonzilarne muskulature, ali i opasnija jer se gubitak krvi ponekad ne može opaziti na vrijeme jer dijete guta krv. (3)

Kod djece često dolazi i do dehidracije jer odbijaju tekućinu zbog boli pri gutanju. Takvim je pacijentima potrebna intravenska nadoknada tekućine. Hipernazalni govor je čest odmah nakon operacije, zbog ograničenih pokreta mekog nepca, a uglavnom nestaje unutar nekoliko tjedana. Nazofaringealna i orofaringealna stenoza nastaju zbog oštećenja sluznice kauterizacijom i uglavnom zahtjevaju kirurško liječenje. (42)

Iako je tonzilektomija operacija niskog morbiditeta i visoke učinkovitosti, opravdana je samo kad je pravilno indicirana jer, kao i svaki zahvat, nosi određene rizike. (30)

9. ZAKLJUČAK

Tonzilitis je upala nepčanih tonzila, većinom udružena s faringitisom. Uzrokuje neugodne simptome poput disfagije, cervikalne limfadenopatije, vrućice i malaksalosti zbog čega se pacijenti često javljaju liječniku. Tonzilofaringitis se liječi simptomatski ili antibioticima, ovisno o etiologiji. U slučaju rekurentnih bakterijskih tonzilitisa, kroničnog tonzilitisa ili komplikacija tonzilitisa, moguće je kirurško liječenje. Danas postoji više metoda tonzilektomije, a sve se smatraju sigurnima i učinkovitim.

10. ZAHVALE

Zahvaljujem mentoru prof.dr.sc. Srećku Branici na pomoći pri pisanju ovog diplomskog rada. Najveće hvala mojoj obitelji na podršci tijekom cjelokupnog studiranja.

11. LITERATURA

1. Bumber Ž, Katić V, Nikšić-Ivančić M, Pegan B, Petrić V, Šprem N. Otorinolaringologija. Zagreb: Naklada Ljevak; 2004.
2. Vagić D. Anatomija i imunologija tonzila. Medix: specijalizirani medicinski dvomjesečnik. 2003;9(51):97-98. [preuzeto s <http://hrcak.srce.hr/20085>].
3. Lenarčić-Čepelja I. Tonzilarni problem. U: Krajina Z. Otorinolaringologija i cervikofacijalna kirurgija: Knj. 2: Otologija; Laringologija; Gornji digestivni putovi. Zagreb: Školska knjiga; 1986. Str. 457-480.
4. MSD priručnik dijagnostike i terapije [Internet]. Split: Placebo, 2014 – Tonzilofaringitis; [pristupljeno 10.04.2017.]. Dostupno na: <http://www.msd-prirucnici.placebo.hr/msd-prirucnik/bolesti-uha-grla-nosa-i-zubi/bolesti-zdrijela/tonzilofaringitis>
5. Medscape [Internet]. Tonsillitis and peritonsillar abscess. [pristupljeno 10.04.2017.]. Dostupno na: <http://emedicine.medscape.com/article/871977-overview#a6>
6. Otolaryngology Houston. [Internet]. Picture of acute follicular tonsillitis. [pristupljeno 04.05.2017.]. Dostupno na: <http://www.ghorayeb.com/AcuteFollicularTonsillitis.html>
7. Kašuba Lazić Đ, Kopčavar Guček N, Homar V. Akutne upale dišnog sustava. U: Katić M, Švab I, i sur. Obiteljska medicina. Zagreb: Alfa; 2013. Str.53-68.
8. Andrasević AT, Baudoin T, Vukelić D, Matanović SM, Bejuk D, Puzevski D, i sur. Smjernice iskra za grlobolju: dijagnostički i terapijski pristup--Hrvatske nacionalne smjernice. Lijec Vjesn. 2009 Jul-Aug;131(7-8):181–191.
9. Wiatrak BJ, Woolley AL. Pharyngitis and adenotonsillar disease. U: Cumming CW i sur. Cummings otolaryngology: Head and neck surgery. 4. izdanje. Philadelphia: Elsevier Mosby; 2005. Str. 4135-4164.
10. MSD priručnik dijagnostike i terapije [Internet]. Split: Placebo, 2014 – Streptokokne bolesti; [pristupljeno 28.04.2017.]. Dostupno na: <http://www.msd-prirucnici.placebo.hr/msd-prirucnik/infektologija/gram-pozitivni-koki/streptokokne-bolesti>
11. Šimunjak B. Grlobolja, angina, tonzilitis – smjernice konzervativnog liječenja. Medix: specijalizirani medicinski dvomjesečnik. 2003;9(51):103-106. [preuzeto s <http://hrcak.srce.hr/20088>].
12. Klug TE, Rusan M, Clemmensen KK, Fuursted K, Ovesen T. Smoking promotes peritonsillar abscess. Eur Arch Otorhinolaryngol 2013; 270:3163-7. doi: 10.1007/s00405-013-2474-4.

13. Otolaryngology Houston. [Internet]. Early left peritonsillar abscess. [pristupljeno 04.05.2017.]. Dostupno na: <http://www.ghorayeb.com/PeritonsillarAbscess.html>
14. MSD priručnik dijagnostike i terapije [Internet]. Split: Placebo, 2014 – Parafaringealni apsces; [pristupljeno 10.04.2017.]. Dostupno na: <http://www.msd-prirucnici.placebo.hr/msd-prirucnik/bolesti-uha-grla-nosa-i-zubi/bolesti-zdrijela/parafaringealni-apsces>
15. MSD priručnik dijagnostike i terapije [Internet]. Split: Placebo, 2014 – Retrofaringealni apsces; [pristupljeno 10.04.2017.]. Dostupno na: <http://www.msd-prirucnici.placebo.hr/msd-prirucnik/bolesti-uha-grla-nosa-i-zubi/bolesti-zdrijela/retrofaringealni-apsces>
16. MSD priručnik dijagnostike i terapije [Internet]. Split: Placebo, 2014 – Herpangina; [pristupljeno 28.04.2017.]. Dostupno na: <http://www.msd-prirucnici.placebo.hr/msd-prirucnik/infektologija/enterovirusi/herpangina>
17. MSD priručnik dijagnostike i terapije [Internet]. Split: Placebo, 2014 – Infektivna mononukleoza; [pristupljeno 28.04.2017.]. Dostupno na: <http://www.msd-prirucnici.placebo.hr/msd-prirucnik/infektologija/herpesvirusi/infektivna-mononukleoza>
18. Otolaryngology Houston. [Internet]. Infectious mononucleosis. [pristupljeno 04.05.2017.]. Dostupno na: <http://www.ghorayeb.com/InfectiousMono.html>
19. MSD priručnik dijagnostike i terapije [Internet]. Split: Placebo, 2014 – Difterija; [pristupljeno 28.04.2017.]. Dostupno na: <http://www.msd-prirucnici.placebo.hr/msd-prirucnik/infektologija/gram-pozitivni-bacili/difterija>
20. MSD priručnik dijagnostike i terapije [Internet]. Split: Placebo, 2014 – Sifilis; [pristupljeno 28.04.2017.]. Dostupno na: <http://www.msd-prirucnici.placebo.hr/msd-prirucnik/infektologija/spolne-bolesti/sifilis>
21. MSD priručnik dijagnostike i terapije [Internet]. Split: Placebo, 2014 – Gonoreja; [pristupljeno 28.04.2017.]. Dostupno na: <http://www.msd-prirucnici.placebo.hr/msd-prirucnik/infektologija/spolne-bolesti/gonoreja>
22. MSD priručnik dijagnostike i terapije [Internet]. Split: Placebo, 2014 – Kandidijaza; [pristupljeno 28.04.2017.]. Dostupno na: <http://www.msd-prirucnici.placebo.hr/msd-prirucnik/dermatologija/gljivicne-infekcije-koze/kandidijaza>
23. Pankhurst CL. Candidiasis (oropharyngeal). Systematic review 1304. BMJ Clinical Evidence. 2013. [pristupljeno 28.04.2017.]. Dostupno na: <http://clinicalevidence.bmj.com/x/systematic-review/1304/overview.html>
24. Medical News Today [Internet]. Villines Z. Tonsil stones: causes, symptoms and treatment. 2017; [pristupljeno 03.05.2017.]. Dostupno na: <http://www.medicalnewstoday.com/articles/315026.php>

25. MSD priručnik dijagnostike i terapije [Internet]. Split: Placebo, 2014 – Planocelularni karcinom usne šupljine; [pristupljeno 28.04.2017.]. Dostupno na: <http://www.msd-prirucnici.placebo.hr/msd-prirucnik/bolesti-uha-grla-nosa-i-zubi/tumori-glave-i-vrata/planocelularni-karcinom-usne-supljine>
26. Otolaryngology Houston. [Internet]. Squamous cell carcinoma of the tonsil. [pristupljeno 04.05.2017.]. Dostupno na: <http://www.ghorayeb.com/TonsilCancer.html>
27. Southlake sinus and snoring center [Internet]. Adenoid and tonsil hypertrophy. [pristupljeno 01.05.2017.]. Dostupno na: <http://dfwsinus.com/nasal-airway-obstruction/adenoid-tonsil-hypertrophy/>
28. Dr Austin ENT [Internet]. Tonsil hypertrophy: causes, symptoms and treatment. 2015. [pristupljeno 01.05.2017.]. Dostupno na: <http://www.draustinent.com/tonsil-hypertrophy-causes-symptoms-and-treatments/>
29. Otolaryngology Houston. [Internet]. Picture of large tonsils. [pristupljeno 04.05.2017.]. Dostupno na: <http://www.ghorayeb.com/TonsilHypertrophy.html>
30. Baudoin T. Tonzilari problem. Medix: specijalizirani medicinski dvomjesečnik. 2003;9(51):93-96. [preuzeto s <http://hrcak.srce.hr/20084>].
31. McNeill RA. A history of tonsillectomy: Two millenia of trauma, hemorrhage and controversy. The Ulster Medical Journal. 1960;29(1):59-63.
32. Račić G, Čolović Z. Tonziloadenoidektomija i krvarenje. Paediatr Croat. 2005;49(1):255-260.
33. Padovan I, Jugo S. Kirurgija orofarinksa. U: Padovan I i sur. Otorinolaringologija 3: Kirurgija usne šupljine, ždrijela, grla i vrata. Zagreb: Školska knjiga; 1987. Str.193-229.
34. Medscape [Internet]. Tonsillectomy workup. [pristupljeno 26.04.2017.]. Dostupno na: <http://reference.medscape.com/article/872119-workup>
35. Mayo Clinic [Internet]. Tonsillectomy. [pristupljeno 26.04.2017.]. Dostupno na: <http://www.mayoclinic.org/tests-procedures/tonsillectomy/basics/how-you-prepare/prc-20019889>
36. Aremu SK. A review of tonsillectomy techniques and technologies. U: Gendeh BS, ur. Otolaryngology. [Internet]. Intech; 2012. [pristupljeno 26.04.2017.]. Dostupno na: <https://www.intechopen.com/books/otolaryngology/a-review-of-tonsillectomy-techniques-and-technologies>
37. Acevedo JL, Shah RK, Brietzke SE. Systematic review of complications of tonsillectomy versus tonsillectomy. Otolaryngology – Head and Neck Surgery. 2012;146(6):871-879.

38. Wang H, Fu Y, Feng Y, Guan J, Yin S. Tonsillectomy versus tonsillotomy for sleep-disordered breathing in children: A meta analysis. PloS ONE. 2015;10(3):e0121500. doi:10.1371/journal.pone.0121500.
39. Isaacson G. Tonsillectomy care for pediatrician. [Internet]. Pediatrics. 2012;130(2):324. doi: 10.1542/peds.2011-3857. Dostupno na: <http://pediatrics.aappublications.org/content/130/2/324>.
40. Thiagarajan B. Coblation an overview. Otolaryngology online journal. 2014;4(1,5).
41. Dorland's Medical Dictionary for Health Consumers. 2007. [pristupljeno 29.04.2017.]. Dostupno na: <http://medical-dictionary.thefreedictionary.com/laser>
42. Tom LWC, Jacobs IN. Diseases of oral cavity, oropharynx, and nasopharynx. U: Snow JB, Wackym PA. Ballenger's otorhinolaryngology: Head and neck surgery. 17. izdanje. Ontario: B.C.Decker Inc; 2009. Str. 1020-1047.
43. Poliklinika Sinteza. [Internet]. Operacija krajnika. [pristupljeno 26.04.2017.]. Dostupno na: <http://poliklinika-sinteza.hr/djelatnosti/operacija-krajnika/>

12. ŽIVOTOPIS

OSOBNI PODATCI

Ime i prezime: Anamarija Tetlo

Datum i mjesto rođenja: 12.05.1991., Zagreb

OBRAZOVANJE

2009. – 2017. Medicinski fakultet Sveučilišta u Zagrebu

2005. – 2009. Srednja škola Ivana Meštrovića, opća gimnazija, Drniš

1998. – 2005. Osnovna škola Antuna Mihanovića - Petropoljskog, Drniš

1997. – 1998. Osnovna škola Voltino, Zagreb

POSEBNA ZNANJA I VJEŠTINE

Strani jezici: aktivno služenje engleskim jezikom u govoru i pismu

Rad na računalu: MS Office, Internet

DODATNE INFORMACIJE

Svibanj, 2015.: položen ILS tečaj – Immediate Life Support

Srpanj, 2014.: položen BLS/AVD tečaj – Basic Life Support uz upotrebu AVD-a