

Komplikacije pri ugradnji elektrostimulatora srca

Ivanišin, Jakov

Master's thesis / Diplomski rad

2017

Degree Grantor / Ustanova koja je dodijelila akademski / stručni stupanj: **University of Zagreb, School of Medicine / Sveučilište u Zagrebu, Medicinski fakultet**

Permanent link / Trajna poveznica: <https://um.nsk.hr/um:nbn:hr:105:493216>

Rights / Prava: [In copyright](#)/[Zaštićeno autorskim pravom.](#)

Download date / Datum preuzimanja: **2024-10-17**



Repository / Repozitorij:

[Dr Med - University of Zagreb School of Medicine Digital Repository](#)



SVEUČILIŠTE U ZAGREBU

MEDICINSKI FAKULTET

Jakov Ivanišin

**Komplikacije pri ugradnji
elektrostimulatora srca**

DIPLOMSKI RAD



Zagreb, 2017

Ovaj diplomski rad izrađen je na Klinici za bolesti srca i krvnih žila KBC-a Zagreb pod vodstvom prof.dr.sc. Martine Lovrić-Benčić i predan je na ocjenu u akademskoj godini 2016./2017.

Mentor rada: prof.dr.sc. Martina Lovrić-Benčić

POPIS KRATICA

DDD – dvokomorni sustav za stimulaciju, dvokomorni sustav za zamjećivanje signala, i dvojni odgovor na zamjećeni impuls

KOPB – kronična opstruktivna plućna bolest

RTG – rendgen

AP – anteroposteriorna projekcija

LL – laterolateralna projekcija

SVCS – sindrom gornje šuplje vene (eng. superior vena cava syndrome)

CT – kompjuterizirana tomografija (eng. computed tomography)

EKG – elektrokardiogram

MR – magnetska rezonanca

ASD – atrijski septalni defekt

VSD – ventrikularni septalni defekt

INR – eng. international normalized ratio

NYHA – eng. New York Heart Association

KBC – klinički bolnički centar

SADRŽAJ.....	
I. SAŽETAK.....	
II. SUMMARY.....	
1. UVOD.....	1
1.1. POVIJEST TERAPIJE ELEKTROSTIMULACIJOM.....	1
1.2. TEHNIKA IMPLANTACIJE.....	1
2. KOMPLIKACIJE.....	3
2.1. KOMPLIKACIJE POVEZANE S KORIŠTENJEM VENSKOG PRISTUPA.....	4
2.1.1. PNEUMOTORAKS.....	4
2.1.2. HEMATOTORAKS.....	6
2.1.3. ZRAČNA EMBOLIJA.....	6
2.1.4. VENSKA TROMBOZA.....	7
2.2. KOMPLIKACIJE POVEZANE S LEŽIŠTEM GENERATORA.....	8
2.2.1. HEMATOM.....	8
2.2.2. EROZIJA I DEHISCENCIJA RANE.....	9
2.2.3. KRONIČNA BOL.....	10
2.2.4. INFEKCIJA.....	10
2.3. KOMPLIKACIJE POVEZANE S ELEKTRODAMA.....	13
2.3.1. PERFORACIJA.....	13
2.3.2. MALPOZICIJA.....	14
2.3.3. DISLOKACIJA ELEKTRODA.....	16
3. REZULTATI S KLINIKE ZA BOLESTI SRCA I KRVNIH ŽILA, KBC ZAGREB.....	18
4. ZAKLJUČAK.....	20
5. ZAHVALE.....	21
6. LITERATURA.....	22
7. ŽIVOTOPIS.....	26

I.SAŽETAK

Komplikacije pri ugradnji elektrostimulatora srca

Jakov Ivanišin

Elektrostimulacija se danas koristi u liječenju bradiaritmija i srčanog bloka. Elektrostimulator srca sastoji se od generatora impulsa i elektroda. Razvojem tehnologije postupno je tekao i razvoj uređaja za elektrostimulaciju srca pa su, s vremenom, osnovnim funkcijama - stimulaciji i zamjećivanju vlastitih impulsa, pridodane i dodatne funkcije, poput prilagođavanja srčane frekvencije. Od samih početaka terapije elektrostimulacijom, pa do danas, broj ugrađenih elektrostimulatora u neprestanom je porastu zbog povećanja starosti ukupne populacije, razvoja tehnologije i proširenja indikacija. Međutim, u još je izraženijem porastu i broj komplikacija uzrokovanih njihovom ugradnjom. Iako podaci u literaturi o incidenciji komplikacija pri ugradnji elektrostimulatora srca prilično variraju, što je najvjerojatnije uzrokovano različitim definiranjem određenih stanja u pojedinim studijama, općenito se smatra da je incidencija akutnih komplikacija 4-5%, dok je incidencija kroničnih oko 2,7%.

Elektrode trajnog elektrostimulatora najčešće se ugrađuju transvenskim putem kroz venu subklaviju ili venu cefaliku, a moguće je i postavljanje epikardijalnih elektroda izravnim postavljanjem na desni atrij i ventrikul minimalno invazivnim tehnikama. Uslijed korištenja venskog pristupa može se razviti pneumotoraks, hematotoraks, zračna embolija i venska tromboza. Komplikacije povezane s ležištem generatora su hematom, erozija i dehiscencija rane, kronična bol i infekcija, dok su one povezane s elektrodama perforacija, malpozicija i dislokacija elektroda.

Ključne riječi: elektrostimulacija, komplikacije

II.SUMMARY

Complications associated with cardiac electrostimulation device implantation

Jakov Ivanišin

Electrostimulation is the preferred method for treatment of bradyarrhythmia and AV block. Electrostimulation device consists of a pulse generator and electrodes.

Technological advancement has influenced the development of electrostimulation devices. The basic functions of the device, pacing and sensing, were upgraded by enabling the device to perform more actions, such as rate-responsive pacing. From the onset of electrostimulation therapy the number of implanted electrostimulation devices has been constantly rising due to an ageing population and developments in the area, and because indications have been expanded. However, the increase in the number of complications associated with implantation has been even greater.

Although the data that can be seen in the literature largely varies, considering the diverging definitions of certain conditions in different studies, it is considered that the rate of acute complications is 4-5%, while that number for late complications amounts to 2.7%. Electrodes of a permanent electrostimulation device are most commonly implanted via transvenous route, through v. subclavia or v. cephalica. Implantation of epicardial electrodes by placing them directly on right atrium and ventricle using minimally invasive surgery techniques is also possible. When using intravenous techniques, pneumothorax, hemothorax, air embolism and venous thrombosis can occur. Pocket-related complications are hematoma, erosion and wound dehiscence, chronic wound pain, and infection. Lead-related complications are cardiac perforation, malposition and lead dislodgement.

Key words: electrostimulation, complications

1.UVOD

1.1.POVIJEST

Liječenje elektrostimulacijom prvi se put upotrijebilo sredinom 20.stoljeća. Prvi su elektrostimulatori osmišljeni kako bi pomogli bolesnicima u kojih je nastao srčani blok poslije operacije, no takvi su stimulatori bili potpuno neprikladni jer su se morali stalno napajati iz električne mreže, što je bitno ograničavalo pokretljivost bolesnika. Osim toga, veliki je problem bio i mogući nestanak električne energije.Prvi ugradivi elektrostimulator izradio je dr. Ake Senning 1958. godine. Od tada je liječenje elektrostimulacijom postalo izbor liječenja u terapiji bradiaritmije i srčanog bloka, a sami razvoj uređaja je tekao usporedno s razvojem računalne tehnologije.(1,2)

1.2.TEHNIKA IMPLANTACIJE

Elektrode trajnog elektrostimulatora postavljaju se transvenskim putem u lokalnoj anesteziji kroz v. subklaviju, v. cefaliku, ili rijetko kroz v. jugularis internu ili v. femoralis. Najčešće se ugradnja odvija transvenskim putem kroz v.subklaviju koja se obično punktira na slijepo na mjestu gdje se spajaju prvo rebro i klavikula. Nakon punkcije, napravi se manja incizija u infraklavikularnom području, veličine 3,8-5,1cm te se na tom mjestu izradi ležište za generator. Nakon ulaska u venu, uvodi se žica vodilica koja se pod dijaskopijom dovodi do desnog atrija ili područja šuplje vene. Ukoliko je potrebno može se uvesti i druga žica vodilica, „double wire“ tehnikom ili ponovnom punkcijom vene subklavije. Nakon toga se po žici vodilici uvodi venska uvodnica sa dilatorom. Nakon što se venska uvodnica dovede na pravo mjesto,

žica vodilica i dilatator se izvuku. Zatim slijedi ugradnja elektroda koje se uvode kroz vensku uvodnicu te se, uz pomoć dijaskopije, dovode do odgovarajuće srčane komore gdje se pričvršćuju za endokard, aktivno uz pomoć posebnog vijka ili, češće, pasivno kada zadržavanje elektrode među trabekulama osigurava poseban završni dio izolacije u obliku krilaca. Ukoliko se ugrađuje DDD elektrostimulator, najprije se uvodi ventrikularna elektroda. Nakon što su se elektrode postavile, venska uvodnica se odstranjuje, a elektrode se zašiju neapsorbirajućim šavovima. Zatim se generator postavi u ležište te se priključi na elektrode. Na kraju se incizija zatvara apsorbirajućim šavovima te se ruka imobilizira na 12-24 sata. (1,2,3)

Obavezna je antibiotska profilaksa, a u tu svrhu se koristi cefazolin 1g i.v. jedan sat prije početka zahvata, ili alternativno vankomicin 1g i.v. u slučaju alergije na penicilin ili cefalosporine.

Ako to nije moguće, u obzir dolazi i postavljanje epikardijalnih elektroda izravnim postavljanjem na desni atrij i ventrikul minitorakotomijom.

2.KOMPLIKACIJE

Sve je češća upotreba elektrostimulacije kao terapije, dijelom zbog starenja stanovništva, a dijelom zbog proširenja indikacija. Usprkos relativnoj jednostavnosti samog postupka ugradnje elektrostimulatora, rizik od komplikacija je i dalje prisutan, i ponekad podcijenjen. Procjenjuje se da učestalost akutnih komplikacija ugradnje elektrostimulatora iznosi 4-5% i ona je uglavnom usko povezana s iskustvom operatera, dok incidencija kasnih komplikacija ugradnje trajnih elektrostimulatora iznosi 2,7%. Ipak, razvoj tehnologije i povećanje iskustva operatera je značajno smanjio učestalost javljanja komplikacija. (2,4,5)

Komplikacije možemo podijeliti u tri skupine ovisno o uzročno-posljedičnoj povezanosti pojedinog dijela postupka ugradnje elektrostimulatora i same komplikacije. Tako se zbog korištenja venskog pristupa mogu javiti pneumotoraks, hematotoraks, zračna embolija, ozljede brahijalnog pleksusa te lokalni hematomi. U ležištu generatora mogu nastati hematomi, erozija i dehiscencija rane, infekcija, može doći do pomicanja generatora te se mogu javiti kronični bolovi i dekubitus zbog potkožne implantacije. Od komplikacija uzrokovanih postavljanjem elektroda mogu se javiti perforacija srca, malpozicija i pomicanje elektroda. (1)

Smrt od posljedica komplikacija je ipak rijetka. Stopa mortaliteta iznosi 0,08-1,1%. Najčešća komplikacija je pomicanje elektroda (veća je učestalost pomicanja atrijskih u odnosu na ventrikularne elektrode), zatim slijede pneumotoraks, infekcija, hematomi i perforacija srca (ne nužno tim redoslijedom, ovisno o pojedinim studijama). (2)

2.1.KOMPLIKACIJE POVEZANE S KORIŠTENJEM VENSKOG PRISTUPA

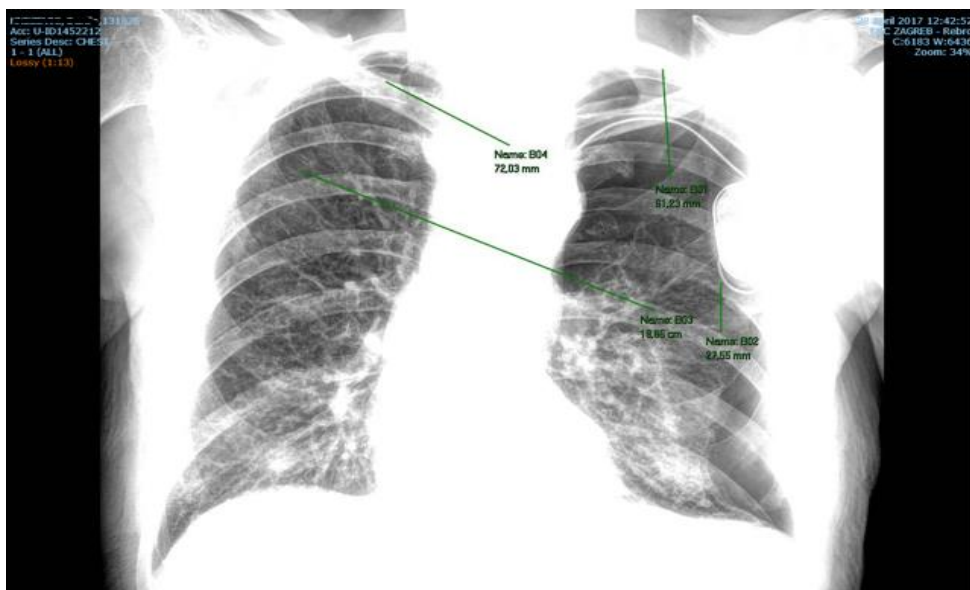
2.1.1.PNEUMOTORAKS

Pneumotoraks je teška komplikacija ugradnje elektrostimulatora, a najčešće se javlja zbog korištenja tehnike punktiranja v.subklavije. U literaturi se razlikuju podaci o incidenciji pneumotoraksa pri punktiranju v.subklavije, pa tako incidencija varira od 0,6-1%, dok se s druge strane pojavljuju podaci u pojedinim studijama koji navode incidenciju od 5,2%. Ipak, općenito se smatra da incidencija iznosi 1-3%. (2,6)

Nakon punkcije v.subklavije pneumotoraks se obično javlja ipsilateralno. Iako su opisani i slučajevi kontralateralnog pneumotoraksa koji se javlja zbog perforacije endokardijalnom atrijskom elektrodom, on je ipak rijetka komplikacija.

Najvažniji faktor rizika za nastanak pneumotoraksa je korištenje venskog pristupa, i to najprije punktiranje v.subklavije na slijepo, a zatim i korištenje „cut down“ tehnike na v.subklaviji i v.cefaliki. Incidencija razvoja pneumotoraksa je nešto veća u žena, vjerojatno zbog anatomskih karakteristika, a kao faktor rizika pokazala se i dob preko 80 godina, bez obzira na samu tehniku korištenja venskog pristupa. Dvokomorni sustavi su također povezani s većom incidencijom razvoja pneumotoraksa zbog dvostruke punkcije v. subklavije. Uz dosad navedene, faktori rizika su i KOPB koja sama može izazvati spontani pneumotoraks, te predugo trajanje postupka ugradnje, kao i ugradnja elektrostimulatora od strane neiskusnih operatera. Rizik za razvoj pneumotoraksa se može umanjiti na način da se za pristup koristi aksilarna vena ili „cut down“ tehnika cefalične vene, iako takav pristup često nije poželjan jer je ipak invazivniji. Za razliku od punktiranja v.subklavije na slijepo, punktiranje uz pomoć dijaskopije će također umanjiti rizik za nastanak pneumotoraksa.

Dan nakon ugradnje elektrostimulatora potrebno je napraviti RTG snimku pluća u stojećem položaju i u inspiriju u dvije projekcije, AP i LL, kako bi se isključio nastanak pneumotoraksa. Glavni dijagnostički znak vidljiv na RTG snimkama je zrak bez vidljivog venskog crteža između kolabiranog lobusa i parijetalne pleure (Slika 1). Klinički znakovi koji upozoravaju na pneumotoraks su dispneja, hipoksija, preuralna bol i hipotenzija. Pneumotoraks ponekad može biti i asimptomatski, kada će se dijagnoza postaviti isključivo na temelju rutinske RTG pretrage.



Slika 1. RTG toraksa. Pneumotoraks na lijevoj strani prsnog koša.

Ukoliko ne komprimira više od 30% plućnog parenhima, te ukoliko se nisu razvili teški simptomi ili hematotoraks, liječi se aspiracijom nakon uvođenja malokalibarskog „pigtail“ katetera kroz 2.interkostalni prostor u medioklavikularnoj liniji izravno u pleuralni prostor. Takva konzervativna terapija ima prednost u odnosu na tradicionalnu invazivniju terapiju drenažom uz pomoć torakalnog drena, koji je većeg kalibra od „pigtail“ katetera, jer konzervativniji pristup smanjuje vrijeme hospitalizacije, kao i vjerojatnost nastanka komplikacije od pneumotoraksa.(2,6)

2.1.2. HEMATOTORAKS

Hematotoraks je iznimno rijetka komplikacija ugradnje elektrostimulatora. Obično je uzrokovan punkcijom a.subklavije i uvođenjem venske uvodnice u nju. I danas se vode rasprave o sigurnosti i učinkovitosti punkcije na slijepo nakon što je Seymour Furman objavio rad u kojem naglašava sigurnost i učinkovitost primjene „cut down“ tehnike kod dvokomornih sustava. Furman navodi kako u 3500 slučajeva ugradnje elektrostimulatora putem „cut down“ tehnike nije imao nijednu vaskularnu ni pleuralnu komplikaciju. Hematotoraks se uglavnom liječi drenažom, iako je u rijetkim slučajevima potrebna dekortikacija.(7,8)

2.1.3.ZRAČNA EMBOLIJA

Zračna embolija je komplikacija povezana s korištenjem Seldingerove tehnike perkutane punkcije.(7) Duboki inspirij za vrijeme korištenja venskog pristupa može dovesti do unošenja zraka u venski sustav zbog razvoja fiziološkog negativnog tlaka.U svrhu prevencije ove komplikacije preporuke su da pacijent bude dobro hidriran te postavljen u Trendelenburgov položaj. Ipak, kao najvažniji korak u prevenciji zračne embolije pokazala se svijest liječnika koji provodi postupak ugradnje o mogućnosti razvoja same komplikacije. Rizična skupina za razvoj zračne embolije su stariji, dehidrirani bolesnici, a najrizičniji dio postupka ugradnje je izvlačenje dilatatora iz venske uvodnice. Danas se korištenjem novih uvodnica s hemostatskim zaliscima ova komplikacija može u potpunosti izbjeći. Dijagnoza zračne embolije relativno je očita zbog pojave pištavog zvuka u trenutku usisavanja zraka, a odmah nakon te pojave dijagnoza se može potvrditi fluoroskopijom. Usprkos tome što pacijenti uglavnom iznenađujuće dobro podnesu ovu komplikaciju, u

literaturi su zabilježeni slučajevipojave respiracijskog distresa, hipotenzije i pada saturacije kisikom, ovisno o veličini embolusa, tise tada primjenjuje 100%-tnikisik i, ponekad, ionotropni lijekovi. Međutim, terapija uglavnom nije potrebna pošto se zrak filtrira i, posljedično, apsorbira u plućima.(7,9)

2.1.4.VENSKA TROMBOZA

Venska tromboza je poprilično rijetka, no u isto vrijeme i opasna komplikacija ugradnje elektrostimulatora. Javlja se u različitim vremenskim intervalima nakon zahvata. (10)

Ovisno o različitim studijama, incidencija venske tromboze iznosi 30-45%, no većina njih ostane asimptomatskim jer se razvije odgovarajuća kolateralna cirkulacija. Iako patogeneza nije u potpunosti razjašnjena, u literaturi se navodi nekoliko rizičnih faktora koji bi mogli utjecati na razvoj teške okluzije: prisutnost više elektroda (u odnosu na sustave s jednom elektrodom), korištenje hormonske terapije, anamnestički podaci o prijašnjoj venskoj trombozi, dosadašnja terapija elektrostimulacijom, trauma endotela uzrokovana uvođenjem elektrode i postoperativno hiperkoagulabilno stanje. Iako tek 1-3% bolesnika s venskom trombozom razvije simptome, potrebno je rutinski pratiti i obratiti pažnju na mogući razvoj ove komplikacije jer ranom dijagnozom možemo umanjiti potencijalni morbiditet ili mortalitet. Klinička slika ovisi o mjestu i veličini tromboze. Ukoliko su trombozirane v.subklavija ili aksilarna vena, najčešći simptomi su edem, bol, cijanoza zahvaćene ruke te izražene vene. Simptomi koji se jave ubrzo nakon ugradnje elektrostimulatora upućuju na akutnu vensku trombozu, prije nego se stigla razviti kolateralna cirkulacija, dok kasniji razvoj simptoma može biti uzrokovan širenjem

prethodno lokaliziranog tromba u aksilarnu venu ili opstrukcijom već razvijenih kolaterala. U literaturi se, kao rijetka komplikacija, navodi i SVCS, a njegova incidencija varira od 4 na 1000, do 1 na 3000. Klinički se SVCS očituje edemom lica, vrata i gornjih ekstremiteta uz cijanozu, glavobolju, oštećeni vid i konjunktivalnu injekciju. Plućna embolija udružena sa SVCS izazvanim ugradnjom elektrostimulatora izuzetno je rijetka komplikacija, ali je u literaturi također zabilježena. Asimptomatske pacijente obično nije potrebno liječiti jer njihova bolest ima tihi tijek te često prođe i nezapažena. Simptomatske pacijente odmah treba započeti liječiti, a ovisno o vremenu nastanka tromboze, njenoj lokaciji i prisutnosti pojedinih simptoma, koriste se različiti pristupi terapije. Terapija uključuje intravensku primjenu heparina uz nastavak liječenja varfarinom, ili trombolitičku terapiju te perkutanu angioplastiku. Naposljetku, liječenje se može provesti i kirurškim putem, ali samo u pacijenata koji ne odgovaraju na antikoagulantnu terapiju ili je kontraindiciran endovaskularni postupak. (11,12)

2.2. KOMPLIKACIJE POVEZANE S LEŽIŠTEMGENERATORA

2.2.1. HEMATOM

Hematom je relativno česta komplikacija ugradnje elektrostimulatora, osobito u pacijenata koji su na oralnoj antikoagulantnoj ili antitrombotskoj terapiji. Vođenje perioperativne antikoagulantne terapije predstavlja dilemu za liječnike, osobito u pacijenata sa srednjim do visokim rizikom razvoja tromboembolije. Trenutne smjernice preporučaju prekid oralne antikoagulantne terapije i „bridging“ terapiju heparinom. Međutim, strategija „bridging“ terapije heparinom povezivana je s

povećanom incidencijom nastanka hematoma ležišta (do 20%), a brojne opservacijske studije kasnije su pokazale da je nastavak oralne antikoagulacijske terapije siguran i da ne dolazi do porasta incidencije hematoma. Nedavne studije potvrdile su učinkovitost i sigurnost nastavka oralne antikoagulacijske terapije u odnosu na konvencionalnu „bridging“ terapiju heparinom. U studijama izdavanim od 2000. do 2014. godine navode se različite incidencije hematoma ležišta što možemo pripisati različitom definiranju hematoma. Kriterij proglašavanja nečega hematomom bio je izrazito različit, i varirao od jednostavne ekhimoze na jednoj strani spektra, do klinički značajnog hematoma koji zahtijeva produljenu hospitalizaciju te reoperaciju na drugoj strani spektra. (13)

Obično se hematomi liječe konzervativno, osim u slučaju širenja hematoma te bolnosti. U ovim slučajevima potrebna je reoperacija u svrhu evakuacije hematoma, utvrđivanja i zaustavljanja izvora krvarenja. (9)

2.2.2. EROZIJA I DEHISCENCIJA RANE

Ova subakutna komplikacija ugradnje elektrostimulatora uzrokovana je progresivnom erozijom kože. Ukoliko je pripremljeno ležište za generator za vrijeme ugradnje premalo za uređaj, pretjerana napetost kože koja prekriva ležište postepeno može uzrokovati eroziju potkožnog tkiva i eventualno kože. Erozijska također može nastati i ukoliko je ležište postavljeno previše površinski, stoga je ležište potrebno postaviti na površinu mišića. U slučaju erozije, postoji veliki rizik za nastanak infekcije, stoga je preporučena potpuna ekstrakcija elektroda i uređaja. (4)

2.2.3.KRONIČNA BOL

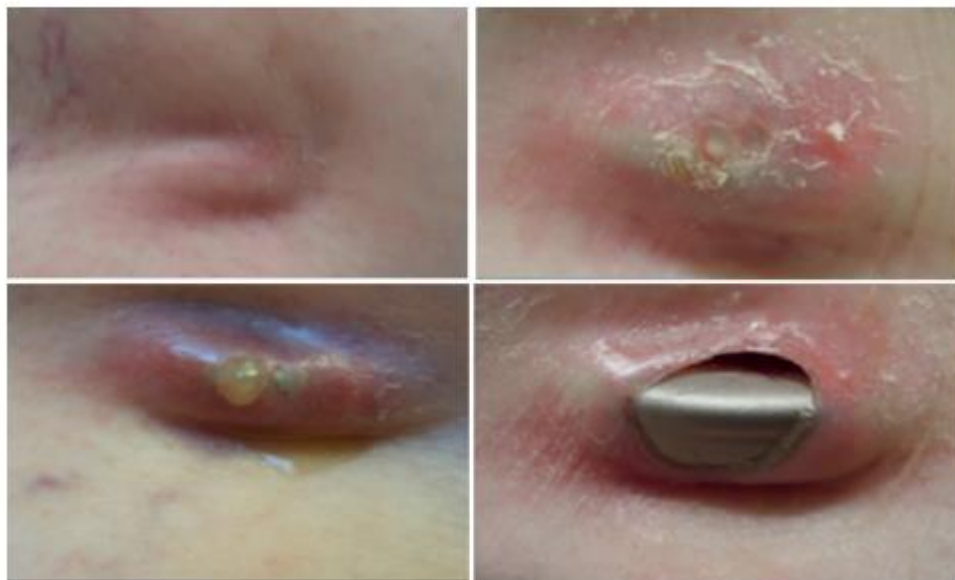Nakon ugradnje očekivana je manja bolnost u predjelu rane, koja se gotovo uvijek može kontrolirati jednostavnom analgezijom. Općenito, prepektoralno područje je iznimno tolerantno na bol. Kasnije se bol obično smanjuje, no ako se bol najprije umanji, a zatim opet pojača nedugo nakon implantacije, to može ukazivati na infekciju, čak i u odsutnosti bilo kakvih drugih znakova. U tom slučaju potrebna je kirurška eksploracija ili čak empirijsko odstranjenje, te reimplantacija na drugo mjesto. Također je kao uzrok boli moguća i mehanička trauma struktura prsnog koša, kada je potreban ponovni pregled ležišta ili premještanje samog uređaja. (4)

2.2.4. INFEKCIJA

Kao što raste broj ugrađenih uređaja, tako raste, u još većoj mjeri, i incidencija infekcija povezanih s ugradnjom elektrostimulatora. (4)

Dijagnoza i terapija ove komplikacije može biti iznimno zahtjevna, a komplikacija može zahvatiti bilo koju strukturu - od ležišta generatora i elektroda do endokardijalnih struktura, od kojih je potonja povezana s izrazito visokim mortalitetom. Uobičajene su višestruke i dugotrajne hospitalizacije, a pokušaji spašavanja inficiranih uređaja redovito su neuspješni. U literaturi se navodi incidencija infekcija kao komplikacije ugradnje svih kardioloških elektroničkih uređaja od 0.5 do 2.2%, s nešto nižom incidencijom ako je riječ o trajnim elektrostimulatorima u odnosu na implantabilne kardioverter defibrilatore, a nešto višom incidencijom ako je riječ o ponovljenom zahvatu u odnosu na primarni.

Infekcije možemo podijeliti na rane postimplantacijske upale, nekomplikirane i komplikirane infekcije ležišta generatora, infektivni endokarditis, te infekcije elektroda. Rane postimplantacijske upale očituju se eritemom na području implantiranog generatora, bez purulentnog eksudata, dehiscencije, širenja ili sistemskih znakova upale i javljaju se unutar 30 dana od ugradnje. Infekcije ležišta generatora karakterizirane su lokaliziranim celulitisom, oticanjem, iscjerkom, dehiscencijom ili boli (Slika 2). (14) Upala rane koja se javlja nedugo nakon implantacije može biti prvim znakom infekcije ležišta, iako također može biti uzrokovana i neinfektivnim čimbenicima. Uređaj se treba smatrati inficiranim nakon erozije i prodiranja kroz kožu. Infekcije ležišta se često javljaju zajedno s infektivnim endokarditisom te infekcijom elektroda. Također se znaju očitovati podmuklo, s povišenom temperaturom, zimicom, noćnim znojenjem, malaksalošću i anoreksijom.



Slika 2. Infekcija ležišta generatora. Prema: Tarakji & Wilkoff (2013).

Čim se postavi sumnja na dijagnozu infekcije uređaja, a to uključuje simptome i znakove infekcije ležišta, kao i simptome sistemske upale, potrebno je, u roku od 24 sata, napraviti ehokardiografiju. Također je potrebno ponoviti ehokardiografiju nakon što se odstrani implantirani uređaj. Transtorakalni i transezofagealni ultrazvuk su komplementarne metode, iako transezofagealni posjeduje veću dijagnostičku osjetljivost za endokarditis i infekcije elektroda.

Mikrobiološke pretrage uključuju uzorke krvi, dijelove distalne i proksimalne elektrode, vegetacije na elektrodama, tkivo ležišta generatora te gnoj iz rane. Potrebno je uzeti 3 uzorka za hemokulturu barem 6 sati prije početka davanja antibiotika, osim u slučaju sepse kada je dovoljno uzeti dva uzorka u razmaku od jednog sata. Hemokulturu je potrebno ponoviti 48-72 sata nakon odstranjenja uređaja. Ukoliko je kod pacijenta s ugrađenim elektrostimulatorom makar i jedna hemokultura pozitivna na *Staphylococcus aureus*, ili su hemokulture višestruko pozitivne na druge mikroorganizme, potrebno je odstraniti uređaj.

Inficirani implantirani elektrostimulator može se ostaviti „in situ“, te može biti djelomično (namjerno ili nenamjerno kod pokušaja potpunog odstranjenja) ili potpuno odstranjen. Smjernice preporučuju da se, ukoliko je riječ o ranoj postimplantacijskoj upali, uređaj inicijalno ostavi „in situ“ te da se pacijent zadrži na promatranju. No, ukoliko je riječ o infekciji generatora, elektroda ili infektivnom endokarditisu, potrebno je, u kratkom periodu (unutar 2 tjedna od postavljene dijagnoze), odstraniti uređaj, uključujući i generator, i elektrode. Uz to, potrebna je i odgovarajuća antibiotska terapija.

Preferira se perkutana tehnika odstranjenja uređaja, dok je otvoreni kirurški pristup indiciran u slučaju velikih (>20mm) vegetacija na elektrodama. Reimplantaciju

uređaja je, ukoliko je to moguće, potrebno odgoditi do nestanka simptoma i znakova infekcije.

Korištenje i vrsta antibiotskog liječenja ovise, između ostalog, o obliku infekcije uzrokovane ugradnjom uređaja. U slučaju rane postimplantacijske infekcije njihova je korist upitna jer kratka primjena antibiotika može spriječiti progresiju infekcije, ali isto tako može i maskirati infekciju ležišta generatora, te posljedično odgoditi odgovarajuće liječenje. Kod infekcija ležišta generatora, empirijsko liječenje antibioticima je uvijek indicirano, dok je u slučaju infekcije elektroda ili infektivnog endokarditisa poželjno pričekati nalaz mikrobioloških pretraga jer je njihov razvoj često indolentan.

Empirijsko liječenje antibioticima, kao i trajanje same terapije, razlikuje se ovisno o obliku infekcije, pa je tako u slučaju rane postimplantacijske upale potrebno razmotriti terapiju flukloksacilinom ili, u slučaju alergije na penicilin, doksiciklinom, linezolidom ili klindamicinom. U slučaju nekomplikirane infekcije ležišta generatora daje se vankomicin, daptomicin ili teikoplanin, dok je kod komplicirane infekcije indicirana kombinacija vankomicina i meropenema ili daptomicina i meropenema. Na kraju, konačna terapija treba biti određena prema nalazima mikrobioloških pretraga.(15)

2.3. KOMPLIKACIJE POVEZANE S ELEKTRODAMA

2.3.1.PERFORACIJA

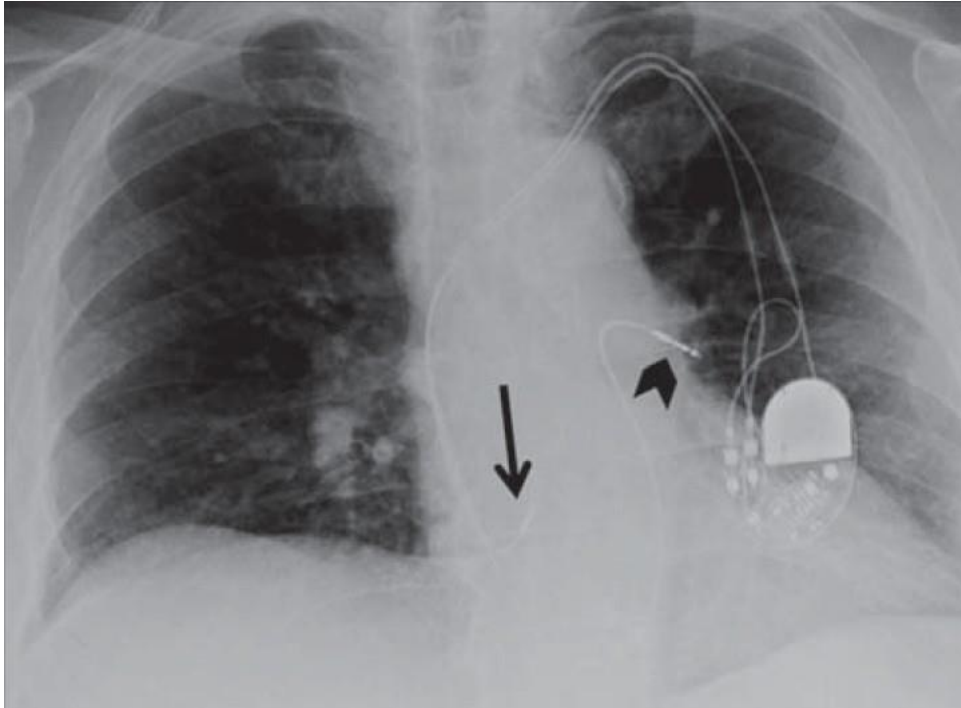
Perforacija srca je rijetka, ali potencijalno smrtonosna komplikacija ugradnje elektrostimulatora srca. Incidencija ove komplikacije je <1%. Perforacija može biti

akutna, pri postavljanju elektroda, ili se može javiti nakon nekoliko mjeseci, čak i godina. Rizični faktori uključuju oralnu primjenu steroida 7 dana prije ugradnje elektrostimulatora, korištenje privremenog elektrostimulatora s naknadnom implantacijom trajnog elektrostimulatora i aktivna fiksacija elektroda vijkom u desnom ventrikulu. Plućna hipertenzija je povezana sa smanjenim rizikom pojave perforacije kao komplikacije ugradnje. Klinička slika je prilično varijabilna pa se pojavljuju i slučajevi okultnog zbivanja, kao i oni sa iskazanim karakterističnim simptomima boli u prsima, dispnejom i hipotenzijom. Ovi simptomi udruženi s novom perikardijalnom efuzijom koja se razvila neposredno nakon ugradnje trajnog elektrostimulatora upućuju na perforaciju. Dijagnostičke pretrage uključuju ispitivanje električnih parametara uređaja, RTG prsišta, transtorakalnu ehokardiografiju i CT, koji se pokazao kao najpouzdanija dijagnostička metoda. Nakon potvrde dijagnoze potrebno je učiniti ekstrakciju elektrode transvenskim ili otvorenim kirurškim putem. Studija iz 2016. godine naglašava sigurnost, pouzdanost i učinkovitost transvenskog pristupa. (16,17)

2.3.2. MALPOZICIJA

Implantacija srčanog elektrostimulatora uključuje transvensko postavljanje elektroda u desni ventrikul, desni atrij, ili oboje. Ventrikularna elektroda se uglavnom postavlja na apeks desnog ventrikula, a atrijska na aurikulu desnog atrija.

Malpozicija ventrikularne elektrode je rijetka komplikacija, a u literaturi su opisani slučajevi malpozicije na nekoliko različitih mjesta: lijevi ventrikul, koronarni sinus, srčane vene i krvne žile plućnog optoka (Slika 3) (18).



Slika 3. RTG toraksa. Malpozicija ventrikularne elektrode u lijevu plućnu arteriju. Prema: Torres-Ayala, Santacana-Laffitte & Maldonado (2014).

Malpozicija u lijevi ventrikul je najčešća od njih, a prvi je put opisana 1969. godine (Stillman i Richards).(19)

Iako je točna incidencija ove komplikacije nepoznata, retrospektivna studija objavljena 2015. godine predlaže incidenciju od 0.34%.(20) Ista studija nalazi abnormalnu torakalnu anatomiju, kongenitalne srčane anomalije te ugradnju elektrostimulatora od strane neiskusnog liječnika kao rizične faktore. Tako može doći do malpozicije elektrode kroz defekt sinus venosusa, kroz otvoreni ili perforirani foramen ovale i kroz ASD ili VSD. Također su opisani slučajevi malpozicije transarterijskim putem kroz aortnu valvulu. Blok desne grane na EKG-u karakterističan je i nerijetko prvi znak malpozicije u lijevi ventrikul. Ostale dijagnostičke metode mogu uključivati RTG, ultrazvuk, CT ili MR. Malpozicija elektrode u lijevi ventrikul može uzrokovati tromboemboliju, osobito cerebralne

cirkulacije, te posljedično tranzitorne ishemijske atake ili moždane udare. Ostale komplikacije malpozicije uključuju mitralnu insuficijenciju, podraživanje (pacing) dijafragme, perikardijalni izljev, endokarditis i oštećenje krvnih žila. Zbog manjka istraživanja ne može se sa sigurnošću reći koji je plan liječenja najbolji, ali se smatra da je potrebno perkutano odstranjenje i premještanje elektrode ako se malpozicija rano dijagnosticira, odnosno unutar godine dana od implantacije. Ukoliko se malpozicija otkrije kasnije, ali se nije zakomplicirala tromboembolijom, pacijenta je potrebno podvrgnuti antikoagulacijskoj terapiji s ciljem održavanja INR-a između 2.5 i 3.5. Međutim, ukoliko se jave rekurentne tromboembolijske epizode, potrebno je odstraniti i premjestiti elektrodu perkutanom ili kirurškim putem.(19)

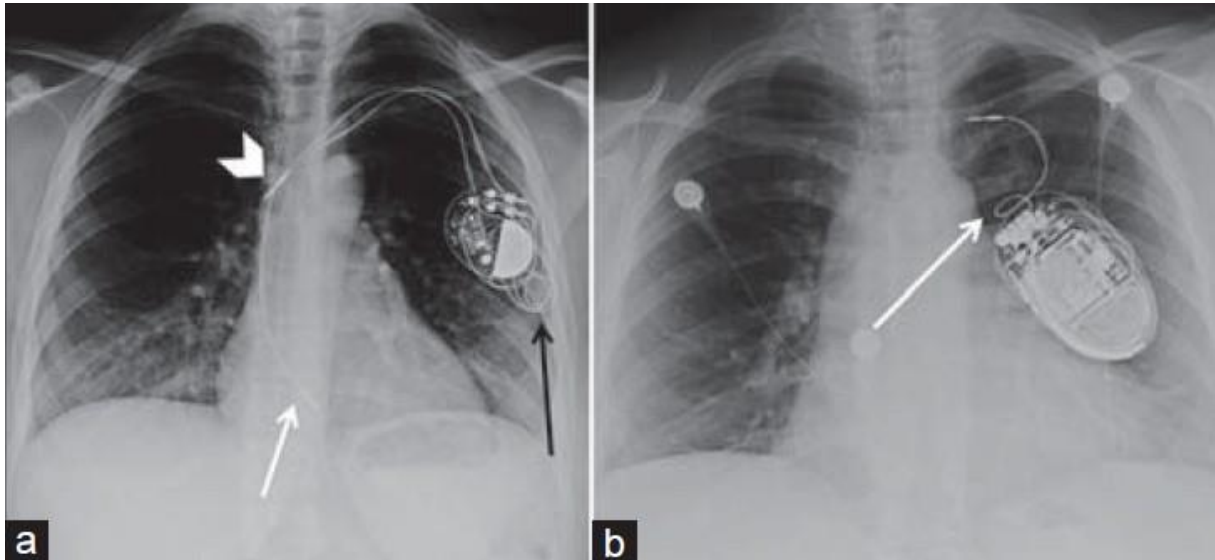
2.3.3. DISLOKACIJA ELEKTRODA

Dislokacija elektroda je klinički značajna i potencijalno opasna komplikacija. Uobičajeno se pojavljuje u ranom postimplantacijskom razdoblju (unutar 24-48 sati).88% dislokacija dogodi se unutar prvih 3 mjeseca, a u literaturi je opisan case report dislokacije elektrode 10 godina nakon implantacije (4,9,21,22).

Dislokacije atrijskih elektroda češće su od dislokacija ventrikularnih. Incidencija dislokacije atrijske elektrode iznosi 1,6-4,4%, dok je incidencija dislokacije ventrikularne elektrode 0,5-1,9%.Mogući faktori rizika za nastanak dislokacije elektrode su NYHA IV, fibrilacija atrijska i provođenje zahvata od strane neiskusnog liječnika(21,23,24).

Nakon dislokacije, elektroda obično ostane intrakardijalno. Međutim, neki mehanizmi koji uzrokuju dislokaciju elektrode dovode do povlačenja elektrode prema generatoru. To se događa u sklopu Twiddlerovog sindroma, kad se dislokacija događa zbog

svjesne ili nesvjesne manipulacije generatorom, što dovodi do njegovog okretanja oko uzdužne osi (Slika 4), i u sklopu „Reel“ sindroma koji podrazumijeva okretanje generatora oko poprečne osi i posljedičnog namatanja i povlačenja elektrode prema generatoru.(18,25)



Slika 4. RTG toraksa. Twiddlerov sindrom. Prema: Torres-Ayala, Santacana-Laffitte & Maldonado (2014).

Dislokacija elektrode se očituje kao intermitentni „undersensing“ ili „loss of capture“ na postimplantacijskom mjerenju, a dijagnoza se potvrđuje ispitivanjem uređaja pri čemu se otkrivaju neželjene promjene „sensing“ i „pacing“ pragova, a često se na RTG-u vidi makrodislokacija. Terapijski postupak je premještanje ili zamjena dislocirane elektrode. (9)

3. REZULTATI S KLINIKE ZA BOLESTI SRCA I KRVNIH ŽILA, KBC ZAGREB

U razdoblju od 1.6.2008. do 20.11.2009. godine prikupljani su podaci o vrsti i broju komplikacija pri ugradnji srčanog elektrostimulatora. U tom periodu učinjeno je 317 zahvata, a rezultati su prikazani u Tablici 1.

Tablica 1. Apsolutni broj i postotak komplikacija od ukupnog broja zahvata

Vrsta komplikacije	Apsolutni broj komplikacija	Postotak od ukupnog broja zahvata (%)
Pneumotoraks	7	2,1
Hematotoraks	2	0,6
Hematom	5	1,5
Erozija ležišta	2	0,6
Infekcije	0	0

U Tablici 2. prikazani su podaci prikupljeni u razdoblju od 1.1.2015. do 31.12.2016. godine, tijekom kojeg je učinjeno 1017 zahvata ugradnje elektrostimulatora srca.

Tablica 2. Apsolutni broj i postotak komplikacija od ukupnog broja zahvata

Vrsta komplikacije	Apsolutni broj komplikacija	Postotak od ukupnog broja zahvata (%)
Pneumotoraks	11	1,0
Hematotoraks	1	0,01
Hematom	15	1,5
Erozija ležišta	4	0,4
Infekcije	0	0

Rezultati istraživanja koja su provedena na Klinici za bolesti srca i krvnih žila u Kliničkom bolničkom centru Zagreb u dva odvojena razdoblja uglavnom se podudaraju s literaturnim podacima, a kod određenih komplikacija incidencija je čak i niža u usporedbi sa statističkim podacima iz drugih studija. Tako ni u jednom od dvaju navedenih razdoblja nije zabilježena pojava infekcije, dok su incidencije pneumotoraksa i hematotoraksa uglavnom niže, ili pak u skladu sa statističkim podacima navedenim u literaturi.

4. ZAKLJUČAK

Terapija elektrostimulacijom prvi se put upotrijebila još 50-ih godina 20. stoljeća, i do danas su se tehnike implantacije i sami uređaji koji su provodili elektrostimulaciju neprekidno razvijali usporedno s razvitkom tehnologije. Iako postoje različite komplikacije koje se mogu javiti prilikom ugradnje elektrostimulatora, i iako su neke od njih potencijalno vrlo opasne, one su, srećom, ipak rijetke. Najčešće od njih su pneumotoraks, infekcije te dislokacija elektroda. Jednim od najvažnijih mjera prevencije pokazuje se iskustvo liječnika koji provodi zahvat, svjesnost o mogućem razvoju pojedine komplikacije te opremljenost centra u kojem se zahvat izvodi. Dijagnostičke metode kojima se otkrivaju komplikacije su tumačenje kliničke slike i EKG-a, različite radiološke pretrage i ispitivanje parametara samog uređaja, dok terapija ovisi o samoj komplikaciji.

5. ZAHVALE

Hvala cijeloj mojoj obitelji koja me podržavala tijekom studiranja. Također se zahvaljujem mentorici na uloženom trudu i vremenu u vođenju mog diplomskog rada.

6. LITERATURA

1. Rudež I. Kirurško liječenje poremećaja srčanog ritma. Šoša T, Sutlić Ž, Stanec Z, Tonković I. Kirurgija. Zagreb: Naklada Ljevak. 2007. str. 831-833.
2. Kotsakou M, Kioumis I, Lazaridis G, Pitsiou G, Lampaki S, Papaiwannou A, et al. Pacemaker insertion. *Ann Transl Med.* 2015 Mar;3(3):42.
3. Yarlagadda C. Permanent pacemaker insertion technique. *Medscape.* [Online]. 2014. Dostupno na: <http://emedicine.medscape.com/article/1839735-technique> [20.5.2017]
4. Schiariti M, Cacciola M and Puddu P.E. Complications of Pacemaker Implantation. [Online] In: Das M.K. ed. *Modern Pacemakers - Present and Future.* Intech. 2011. Dostupno na: <https://www.intechopen.com/books/modern-pacemakers-present-and-future/complications-of-pacemaker-implantation> [23.5.2017.]
5. Trohman RG, Kim MH, Pinski SL; Cardiac pacing: the state of the art. *Lancet.* 2004 Nov 6-12 364(9446):1701-19
6. Williams J.L. and Stevenson R.T. Complications of Pacemaker Implantation. [Online] In: Roka A. ed. *Current Issues and Recent Advances in Pacemaker Therapy.* Intech. 2012. Dostupno na: https://www.intechopen.com/books/current-issues-and-recent-advances-in-pacemaker-therapy/complications_of_pacemaker_implantation [25.5.2017.]
7. Kusumoto F.M., Goldschlager N.F. *Cardiac Pacing for the Clinician.* 2nd ed. New York: Springer US. 2008.

8. Furman S. Subclavian puncture for pacemaker lead placement. *Pacing Clin Electrophysiol.* 1986 Jul;9(4):467.
9. Pavia S, Wilkoff B. The management of surgical complications of pacemaker and implantable cardioverter-defibrillators. *Curr Opin Cardiol.* 2001;16(1):66-71.
10. Lelakowski J, Rydlewska A, Domagala TB, Piekarczyk J, Karkowski G, Januszek R, et al. [Venous thrombosis as a complication of pacemaker implantation--own observations]. *Pol Merkur Lekarski.* 2011 Feb;30(176):102-10.
11. Spittell PC, Hayes DL. Venous complications after insertion of a transvenous pacemaker. *Mayo Clin Proc.* 1992 Mar;67(3):258-65.
12. Gul E. E. and Kayrak M. Common Pacemaker Problems: Lead and Pocket Complications. [Online] In: Das M.K. ed. *Modern Pacemakers - Present and Future.* Intech. 2011. Dostupno na: <https://www.intechopen.com/books/modern-pacemakers-present-and-future/common-pacemaker-problems-lead-and-pocket-complications> [26.5.2017.]
13. F DES, Miracapillo G, Cresti A, Severi S, Airaksinen KE. Pocket Hematoma: A Call for Definition. *Pacing Clin Electrophysiol.* 2015 Aug;38(8):909-13.
14. Tarakji KG, Wilkoff BL. Management of cardiac implantable electronic device infections: the challenges of understanding the scope of the problem and its associated mortality. *Expert Rev Cardiovasc Ther* 2013;11:607–16.
15. Harrison JL, Prendergast BD, Sandoe JA. Guidelines for the diagnosis, management and prevention of implantable cardiac electronic device infection. *Heart.* 2015 Feb;101(4):250-2.

16. Mahapatra S, Bybee KA, Bunch TJ, Espinosa RE, Sinak LJ, McGoon MD, et al. Incidence and predictors of cardiac perforation after permanent pacemaker placement. *Heart Rhythm*. 2005 Sep;2(9):907-11.
17. Rajkumar CA, Claridge S, Jackson T, Behar J, Johnson J, Sohal M, et al. Diagnosis and management of iatrogenic cardiac perforation caused by pacemaker and defibrillator leads. *Europace*. 2016 Jun 27.
18. Torres-Ayala SC, Santacana-Laffitte G, Maldonado J. Radiography of Cardiac Conduction Devices: A Pictorial Review of Pacemakers and Implantable Cardioverter Defibrillators. *J Clin Imaging Sci [serial online]* 2014 [cited 2017 Jun 20];4:74.
Dostupno na: <http://www.clinicalimagingscience.org/text.asp?2014/4/1/74/148269>
[19.6.2017.]
19. Singh N, Madan H, Arora YK, Dutta R, Sofat S, Bhardwaj P, et al. Malplacement of endocardial pacemaker lead in the left ventricle. *Med J Armed Forces India*. 2014 Jan;70(1):76-8.
20. Ohlow MA, Roos M, Lauer B, Von Korn H, Geller JC. Incidence, predictors, and outcome of inadvertent malposition of transvenous pacing or defibrillation lead in the left heart. *Europace*. 2016 Jul;18(7):1049-54.
21. Kiviniemi MS, Pirnes MA, Eranen HJ, Kettunen RV, Hartikainen JE. Complications related to permanent pacemaker therapy. *Pacing Clin Electrophysiol*. 1999 May;22(5):711-20.
22. Tokano T, Nakazato Y, Sasaki A, Yamashita H, Iida Y, Kawano Y, et al. Dislodgment of an atrial screw-in pacing lead 10 years after implantation. *Pacing Clin Electrophysiol*. 2004 Feb;27(2):264-5.

23. Aggarwal RK, Connelly DT, Ray SG, Ball J, Charles RG. Early complications of permanent pacemaker implantation: no difference between dual and single chamber systems. *Br Heart J*. 1995 Jun;73(6):571-5.
24. Cheng A, Wang Y, Curtis JP, Varosy PD. Acute lead dislodgements and in-hospital mortality in patients enrolled in the national cardiovascular data registry implantable cardioverter defibrillator registry. *J Am Coll Cardiol*. 2010 Nov 09;56(20):1651-6.
25. Von Bergen NH, Atkins DL, Gingerich JC, Law IH. "Ratchet" syndrome, another etiology for pacemaker lead dislodgement: a case report. *Heart Rhythm*. 2007 Jun;4(6):788-9.

7. ŽIVOTOPIS

Moje ime je Jakov Ivanišin. Rođen sam 11. rujna 1990. u Dubrovniku, gdje sam i odrastao. Ovdje sam završio Osnovnu školu Lapad i Gimnaziju Dubrovnik, te osnovnu glazbenu školu u Umjetničkoj školi Luke Sorkočevića. Tečno govorim engleski, a mogu se sporazumjeti na njemačkom jeziku. Trenutno završavam 6. godinu integriranog preddiplomskog i diplomskog studija medicine na Medicinskom fakultetu u Zagrebu.