

Komplikacije centralnih venskih katetera u novorođenčadi

Ivić, Marija

Master's thesis / Diplomski rad

2014

Degree Grantor / Ustanova koja je dodijelila akademski / stručni stupanj: **University of Zagreb, School of Medicine / Sveučilište u Zagrebu, Medicinski fakultet**

Permanent link / Trajna poveznica: <https://um.nsk.hr/um:nbn:hr:105:187621>

Rights / Prava: [In copyright](#) / [Zaštićeno autorskim pravom.](#)

Download date / Datum preuzimanja: **2024-07-14**



Repository / Repozitorij:

[Dr Med - University of Zagreb School of Medicine Digital Repository](#)



**SVEUČILIŠTE U ZAGREBU
MEDICINSKI FAKULTET**

Marija Ivić

Komplikacije centralnih venskih katetera u novorođenčadi

DIPLOMSKI RAD



Zagreb, 2014.

Ovaj diplomski rad izrađen je u Klinici za pedijatriju Kliničkog bolničkog centra Zagreb i Medicinskog fakulteta Sveučilišta u Zagrebu pod vodstvom doc. dr. sc. Ruže Grizelj i predan je na ocjenu u akademskoj godini 2013./2014.

POPIS KRATICA:

ALT – alanin transaminaza

AST – aspartat transaminaza

CRP – C-reaktivni protein

CVK – centralni venski kateter

GGT – gama glutamil transaminaza

PICC – peripherally inserted central venous catheter

UVK – umbilikalni venski kateter

1. Sažetak

Komplikacije centralnih venskih katetera u novorođenčadi

Marija Ivić

Uspostava centralnog venskog pristupa najčešći je invazivni postupak u jedinicama intenzivnog liječenja novorođenčadi. Centralni venski pristup neophodan je za dugoročnu primjenu tekućine, parenteralne prehrane i lijekova, uzimanje uzoraka krvi za laboratorijske pretrage i invazivni monitoring životno ugrožene novorođenčadi. Osim prednosti koju ostvaruju, primjena centralnih venskih katetera može uzrokovati brojne, često i životno ugrožavajuće komplikacije poput sepse, perikardijalnog izljeva s ili bez tamponade, pleuralnog izljeva, erozije jetrenog parenhima ili tromboze. Da bi spriječili nastanak komplikacija potrebno je pridržavati se aseptičkih mjera tijekom njihovog uvođenja i njege, redovito provjeravati poziciju vrha katetera i odstraniti ga čim nestane razlog zbog kojeg smo ga primijenili.

Ovaj rad prikazuje osobitost primjene, osnovna obilježja i komplikacije nastale zbog centralnih venskih katetera u novorođenčadi te rezultate retrospektivnog istraživanja kohorte bolesnika liječene u Zavodu za neonatologiju i intenzivno liječenje Kliničkog bolničkog centra Zagreb i Medicinskog fakulteta u Zagrebu tijekom 2011. godine s posebnim osvrtom na nastanak komplikacija.

KLJUČNE RIJEČI: centralni venski kateter, komplikacije

2. Summary

Complications of central venous catheter use in neonates

Marija Ivić

Insertion of central venous catheter is the most common invasive procedure in the neonatal intensive care unit. Indications for the usage of these catheters are countless and the most important are parenteral nutrition, infusion of fluids, blood sampling, parenteral administration of drugs, and invasive hemodynamic monitoring. Besides the great benefits brought on by the application of these catheters, complications caused by their use are numerous, and some of them are often life-threatening such as catheter-related bloodstream infection, pericardial effusion with or without cardiac tamponade, pleural effusion, liver injury and catheter-related thrombosis. Simple precautions taken during the insertion, vigilance on the maintenance, and proper catheter position is of paramount importance to avoid development of severe complications. They should be removed as soon as they are no longer needed.

This graduation thesis discusses various aspects of central venous catheterisation in newborn infants, using umbilical venous catheters and peripherally inserted central venous catheters, including the results of a retrospective review study among hospitalised neonates at the Neonatal Intensive Care Unit, Department of Pediatrics, University Hospital Centre Zagreb, University of Zagreb Medical School, with special emphasis on catheter-related complications.

KEY WORDS: central venous catheter, complication

3. Uvod

Kateterizacija centralnih vena najčešći je invazivni postupak koji se provodi u jedinicama intenzivnog liječenja novorođenčadi. Usavršavanjem tehnologije i materijala od kojih su kateteri izrađeni danas se centralni venski pristup bez teškoća uspostavlja i u nedonoščadi vrlo male rodne mase. Centralni venski pristup neophodan je za dugoročnu primjenu tekućine, potpune parenteralne prehrane i lijekova, uzimanje uzoraka krvi za laboratorijske pretrage i invazivni monitoring životno ugrožene novorođenčadi.

U novorođenačkoj dobi centralni venski kateteri najčešće se postavljaju putem umbilikalne vene ili perifernih vena glave i ekstremiteta. Zbog tehničke jednostavnosti postavljanja ovih katetera, pristup u centralni venski sustav brzo se uspostavlja, ne zahtijeva primjenu sedacije i anestezije za razliku od katetera koji se postavljaju kirurškim putem (Broviac, Hickman) ili direktnom perkutanom kateterizacijom potključne (v. subclavia) ili femoralne vene.

Unatoč svih mjera predostrožnosti, sigurne i sterilne tehnike uvođenja, kontrole položaja vrha katetera i njegove prohodnosti, sve učestalija kateterizacija centralnih vena doprinijela je porastu incidencije komplikacija povezanih s kateterima i nerijetko je uzrok jatrogenih komplikacija koje doprinose komorbiditetu, a mogu biti i smrtonosne.

Ovaj rad detaljno prikazuje osobitosti primjene, osnovna obilježja i komplikacije nastale zbog centralnih venskih katetera u novorođenčadi i prikazuje rezultate retrospektivne studije kohorte bolesnika liječene u Odjelu za intenzivno liječenje novorođenčadi, Zavoda za neonatologiju i intenzivno liječenje Klinike za pedijatriju, Kliničkog bolničkog centra Zagreb i Medicinskog fakulteta Sveučilišta u Zagrebu tijekom 2011. godine.

4. Indikacije i kontraindikacije za primjenu centralnih venskih katetera

Indikacije za primjenu centralnih venskih katetera:

1. dugotrajna potpuna ili djelomična parenteralna prehrana
2. dugoročna sistemna primjena lijekova
3. kontinuirana primjena kardiocirkulacijskih lijekova, hiperosmolarnih otopina ili lijekova s nefiziološkim pH (dopamin, fenobarbiton, vankomicin)
4. potreba za učestalim uzimanjem uzoraka krvi za laboratorijske pretrage (izbjegavanje učestalih venepunkcija radi fragilnosti perifernih vena novorođenčadi)
5. invazivno monitoriranje kardiocirkulacijskih funkcija

Apsolutne kontraindikacije:

1. oštećenje ili bolest krvne žile i/ili kongenitalne vaskularne malformacije
2. omfalitis (kod postavljanja umbilikalnog venskog katetera)

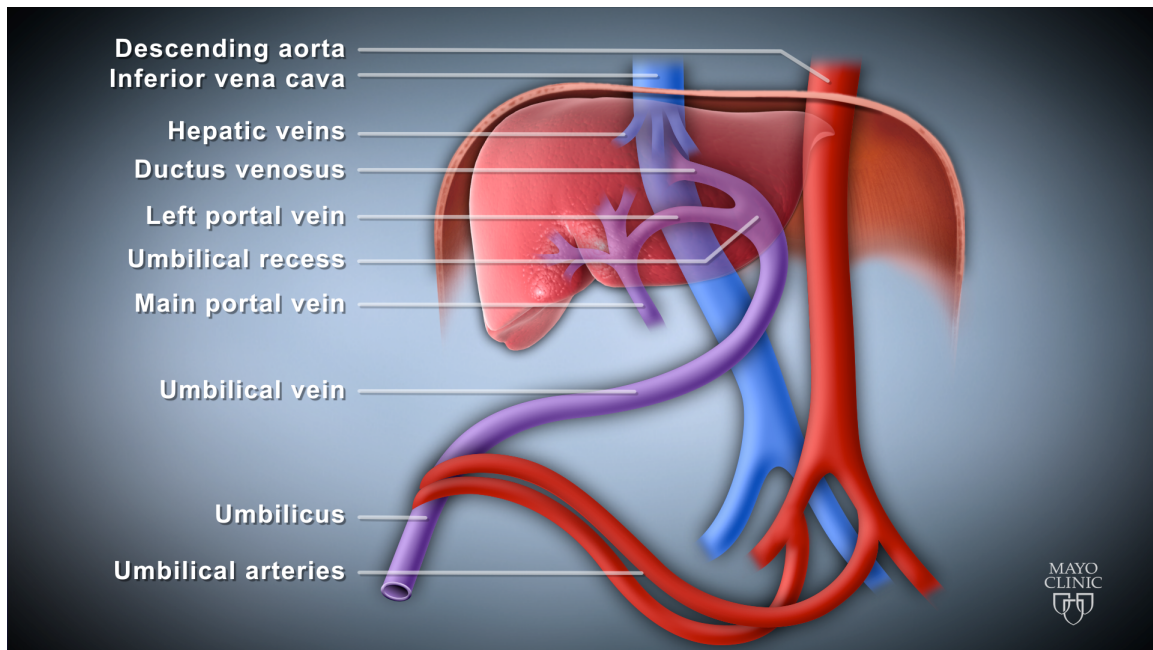
Relativne kontraindikacije:

1. akutna upalna bolest kože iznad planiranog mjesta punkcije
2. bakterijemija
3. poremećaji zgrušavanja krvi
4. trombocitopenija

5. Umbilikalni venski kateteri

U prvim danima života centralni venski kateteri (CVK) najčešće se uvode putem umbilikalne vene. Kateterizacija umbilikalne vene tehnički je jednostavan, relativno siguran i bezbolan postupak kojim je moguće vrlo brzo uspostaviti centralni venski pristup. Osim općih indikacija, umbilikalni venski kateteri (UVK) često se koriste u reanimaciji novorođenčadi neposredno po porodu te za izmjenu krvi u novorođenčadi s izraženom indirektnom hiperbilirubinemijom. Specifične kontraindikacije za njihovo postavljanje postoje u slučajevima potrebe za operacijom koja zahtijeva inciziju trbušne stijenke, omfalitisa, nekrotizirajućeg enterokolitisa, peritonitisa i kongenitalnih anomalija trbušne stijenke (omfalokela, gastroshiza, umbilikalna fistula).

Umbilikalna vena proteže se od pupkovine do donjeg ruba jetre gdje se širi u tzv. umbilikalni recesus koji se s desne strane otvara u lijevu portalnu venu, a s gornje strane u duktus venozus. Duktus venozus se preko jedne od hepatalnih vena ili samostalno ulijeva u donju šuplju venu (Slika 1).



Slika 1. Anatomija spajanja umbilikalne vene s centralnim venskim sustavom. Prema: *Grizelj R, Vuković J, Bojanić K et al (2014)*

5.1. Tehnika postavljanja

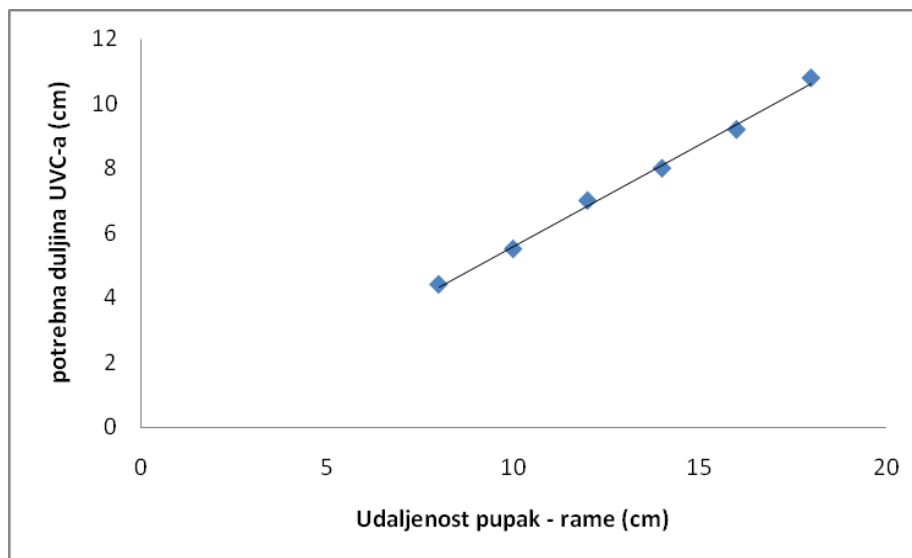
Kateterizacija umbilikalne vene provodi se u sterilnim uvjetima. Primjena analgetika ili anestetika nije potrebna jer postupak nije bolan. Novorođenče se postavlja u supinacijski položaj ispod grijača kako bi se izbjeglo pothlađivanje. Prije nego što se prereže, oko korijena pupkovine postavlja se omča i podveže tako čvrsto da spriječi krvarenje, a istovremeno omogući ulazak katetera u umbilikalnu venu. Na prerezu pupkovine umbilikalnu venu moguće je razaznati od umbilikalnih arterija prema većem lumenu, tanjoj stijenci i smještaju (nalazi se između gornja dva kvadranta na poziciji 11-12 sati). Prije postavljanja katetera potrebno je dilatirati venu sterilnim dilatorom, a potom nježnim pomacima uvoditi kateter prema unutrašnjosti na prethodno izračunatu duljinu.

Duljinu insercije UVK-a moguće je odrediti na 3 načina:

- 1) Prema tjelesnoj masi novorođenčeta:

$$\text{duljina insercije UVK} = (3 \times \text{tjelesna masa u kg} + 11) / 2$$

- 2) Prema udaljenosti između pupka i ksifoidnog nastavka sternuma
- 3) Prema grafu: nakon mjerenja duljine pupak-rame, odrediti duljinu insercije prema grafu (Slika 2)



Slika 2. Duljina insercije UVK-a u odnosu na udaljenost pupak-rame

Umbilikalni kateteri su različitog promjera, a odluka koji će promjer biti upotrijebljen ovisi o tjelesnoj masi djeteta. Vrijedi pravilo da se novorođenčadi čija je masa manja od 1500 g

postavljaju kateteri veličine 3,5 F, onima tjelesne mase između 1500 g i 3500 g kateteri 5,0 F, a djeci čija je tjelesna masa veća od 3500 g postavljaju se kateteri promjera 8,0 F.

Nakon uvođenja katetera potrebno je radiološki ili ultrazvukom provjeriti njegovu poziciju.

6. Centralni venski kateteri postavljeni putem perifernih vena

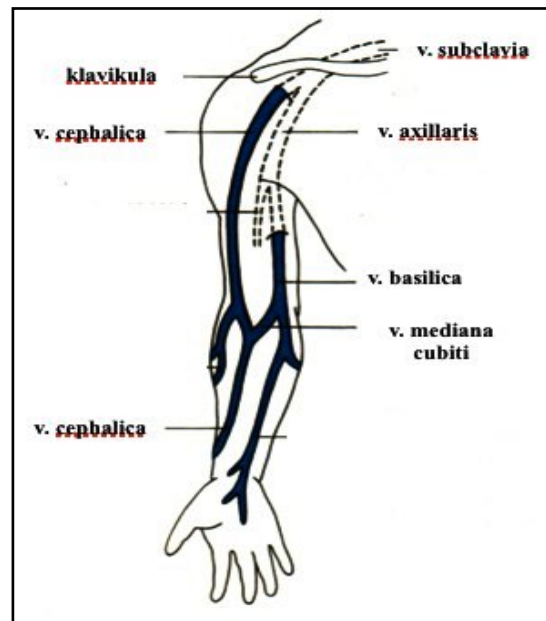
Ovi se kateteri (eng. peripherally Inserted Central Venous Catheter - PICC) uvode u centralni venski sustav putem perifernih vena. Rutinski se upotrebljavaju u jedinicama intenzivnog liječenja novorođenčadi i čine većinu CVK-a postavljenih u bolesne novorođenčadi. Razlozi njihove popularnosti su mnogobrojni: jeftini su, jednostavno se postavljaju, ne zahtijevaju primjenu sedacije i/ili analgezije, manja je opasnost nastanka komplikacija u odnosu na druge centralne venske katetere, a dostupnost promjera od samo 1F (1F = 0,33mm) omogućava njihovu primjenu u novorođenčadi vrlo male (RM <1500 g), izrazito male (RM<1000 g) i nevjerojatno male rodne mase (RM<750 g). Osim općih indikacija, ovi se kateteri koriste i u slučajevima kada postoji indikacija za uklanjanjem postojećeg UVK-a ili kada umbilikalna vena više nije dostupna ili prohodna a istodobno postoji potreba za centralnim venskim pristupom. Zbog malog promjera ovi se kateteri ne bi smjeli koristiti za rutinsko vađenje uzoraka krvi i transfuziju koncentrata eritrocita jer takvi postupci mogu uzrokovati okluziju katetera ugruškom ili pak dovesti do hemolize transfundiranih eritrocita.

6.1. Tehnika postavljanja

Površinske vene koje se najčešće koriste za postavljanje katetera su vene gornjih ekstremiteta (v. basilica, v. cephalica ili v. mediana cubiti), temporalne i stražnje aurikularne vene glave te vene safene na nogama. Kateteri se mogu postaviti i kroz duboke vene tj. aksilarne, femoralne, poplitealne i vanjske jugularne vene.

Vena bazilika predstavlja optimalan izbor periferne vene na ruci jer ima najveći promjer i ravnog je tijeka sve do utoka u gornju šuplju venu. S druge strane, cefalična se vena sužava svojim tijekom i vrlo se često pod ostrim kutom spaja s aksilarnom venom te je zbog toga prilikom uvođenja katetera veća mogućnost nastanka mehaničkog flebitisa.

Iako je središnja lakatna vena manjeg promjera od cefalične vene i varijabilnog je toka, ona je nakon vene bazilike sljedeći izbor za uvođenje katetera. Razlog tome je njezino izravno spajanje s venom bazilikom (Slika 3).



Slika 3. Površinske vene ruke

Optimalno mjesto insercije, bez obzira na izbor periferne vene, uvijek je iznad lakatne regije kako bi se umanjili problemi koji nastaju zbog pregibanja lakatnog zgloba. Ukoliko se kateteri postavljaju preko površinskih vena donjih ekstremiteta, prvi izbor je vena safena (v. saphena).

Prilikom postavljanja katetera može se primijeniti blaga farmakološka analgezija ili sedacija, a punkcija se obavlja u sterilnim uvjetima. Ako se kateter uvodi putem perifernih vena gornjih ekstremiteta, ruku je potrebno abducirati za 90 stupnjeva. Prije postavljanja katetera potrebno je odrediti duljinu insercije mjereći udaljenost od mjesta insercije do ipsilateralnog sternoklavikularnog zgloba, a potom duž desnog ruba sternuma do sredine sternuma tj. trećeg interkostalnog prostora. Ako se kateter uvodi putem površinskih ili dubokih vena nogu duljina insercije mjeri se od mjesta insercije, duljinom vene do prepone, a potom desno paraumbilikalno do ksifoidnog nastavka ili najmanje 2 cm iznad pupka. Kateter se potom polako, pomacima od 1 cm uvodi kroz uvodnicu ili braunilu postavljenu u veni. Na taj način smanjuje se mogućnost oštećenja endotela, nastanka flebitisa ili tromboze. Uvodnica i vodilica se po postavljanju katetera odstrane i provjerava se postoji li povrat krvi niz kateter. Slijedi privremeno fiksiranje katetera i radiološka provjera lokalizacije njegova vrha. Ukoliko je potrebno, na temelju radiološkog nalaza kateter se prije konačnog fiksiranja može repositionirati.

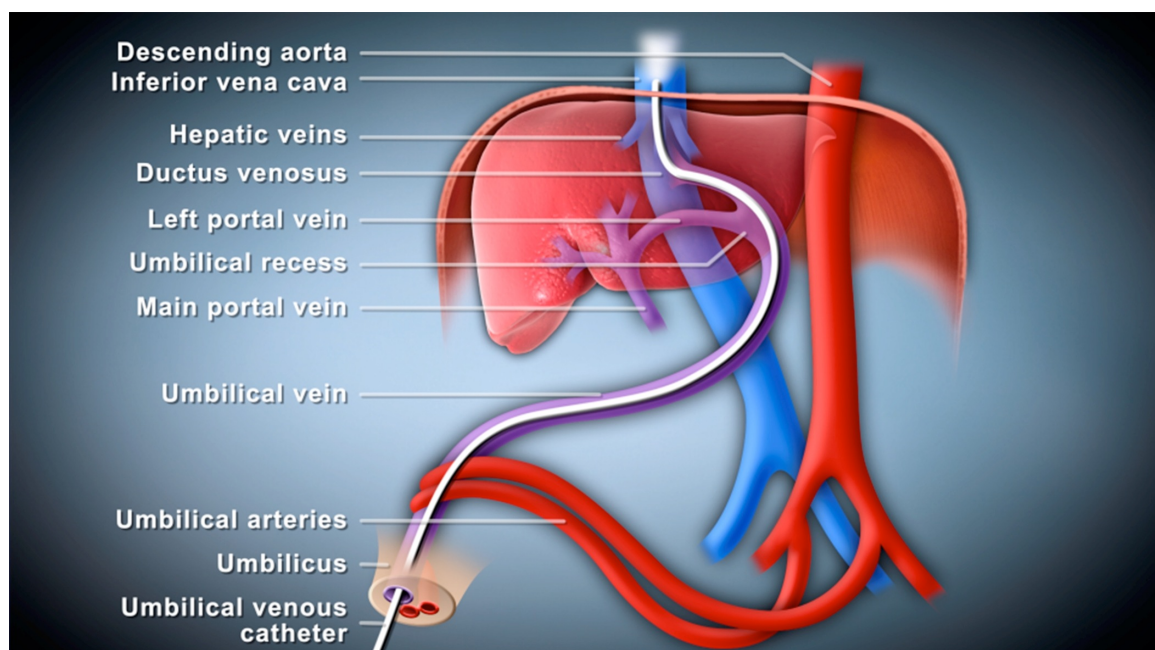
7. Pozicioniranje vrha katetera

Većina komplikacija vezanih uz katetere uzrokovana je malpozicijom njihova vrha. Vrh katetera može biti nepravilno pozicioniran prilikom postavljanja, ili malpozicija nastaje sekundarno, migracijom katetera u smjeru struje krvi tijekom vremena. Zbog uvlačenja pupkovine u prvim danima života, promjene opsega trbuha rastom djeteta ili zbog intraabdominalnih zbijanja, umbilikalni kateteri posebno su podložni sekundarnoj migraciji.

Zbog toga je od iznimne važnosti radiološki ili ultrazvukom provjeriti poziciju vrha katetera nakon postavljanja, dobro fiksirati kateter za okolnu kožu i redovito kontrolirati poziciju vrha katetera tijekom vremena.

7.1. Pozicioniranje vrha umbilikalnog venskog katetera

Kateter je ispravno pozicioniran isključivo onda kada mu se vrh nalazi u donjoj šupljoj veni neposredno prije njezinog spajanja s desnim atrijem (Slika 4).



Slika 4. Ispravna pozicija umbilikalnog venskog katetera koji je prošao kroz duktus venozus i vrh mu se nalazi u donjoj šupljoj veni neposredno na ulazu u desni atrij. Prema: *Grizelj R, Vuković J, Bojanić K et al. (2014)*

Nakon uvođenja katetera potrebno je radiološki ili ultrazvukom provjeriti poziciju njegova vrha. Ukoliko je kateter pravilno postavljen, njegov će se vrh na preglednoj antero-

posteriornoj radiološkoj snimci nalaziti na granici desne dijafragme i srčane sjene tj. između osmog i devetog torakalnog kralješka. Osim što sprječava izlaganje djeteta štetnom ionizirajućem zračenju, određivanje pozicije vrha katetera ultrazvukom ima značajno veću specifičnost i osjetljivost u odnosu na radiološku metodu (Michel et al. 2009).

7.2. Pozicioniranje vrha PICC-a

Optimalna pozicija vrha PICC-a nije jasno određena i oko toga postoje različiti stavovi. Poželjno je da se vrh katetera nalazi u velikim centralnim venama izvan srca (gornja i donja šuplja vena) kako bi se spriječila mogućnost nastanka tromboze, tamponade i/ili srčanih aritmija. Ukoliko se kateter uvodi putem površinskih vena gornjih udova poželjno je da se vrh katetera nalazi u donjoj trećini gornje šuplje vene ili na mjestu spajanja gornje šuplje vene s desnim atrijem. Radiološki bi to odgovaralo mjestu iznad perikardnog obrisa i iznad drugog torakalnog kralješka. Idealno bi bilo vrh katetera postaviti oko 1 cm od ulaska u atrij u djeteta tjelesne mase manje od 1250 g i 2 cm u djeteta tjelesne mase veće od 1250 g. Ako se kateter uvodi putem površinskih vena nogu, vrh katetera bi se trebao nalaziti na ulasku donje šuplje vene u desni atrij odnosno na bilo kojem mjestu između donjeg ruba srčane sjene i 5. lumbalnog kralješka.

Osobitost PICC-a je što se pozicija vrha katetera može mijenjati pokretima ruku; npr. adukcija ruke uzrokovat će pomak vrha katetera prema srcu ukoliko je on postavljen u bazilarnoj veni, dok će onaj postavljen u cefaličnoj veni odmaknuti od srca. Abdukcijom ruke, vrh katetera gibat će se u suprotnom smjeru. Zbog navedenog, forsiranim pokretima ruku moguće je i korigirati malpoziciju vrha PICC-a.

Tablica 1. prikazuje učinke pokreta ruku na pomake vrha katetera u odnosu na srčanu sjenu.

Tablica 1. Smjer pomaka vrha katetera u odnosu na pokrete gornjih ekstremiteta

Pokret ruke	Vena kroz koju je kateter postavljen		
	v.basilica	v. cephalica	v. axillaris
Adukcija	prema srcu	od srca	prema srcu
Abdukcija	od srca	prema srcu	od srca
Fleksija lakta	prema srcu	prema srcu	nema učinka
Ekstenzija lakta	od srca	od srca	nema učinka

Opetovano pomicanje ekstremiteta, kontinuirani venski protok i loša fiksacija katetera najčešći su razlozi migracije katetera i nastanka komplikacija.

Nakon postavljanja PICC-a potrebno je radiološki provjeriti poziciju njegova vrha, te redovito provjeravati poziciju vrha katetera tijekom vremena zbog njegove moguće dislokacije i nastanka komplikacija.

8. Komplikacije centralnih venskih katetera

Najčešća komplikacija koja nastaje zbog upotrebe centralnih venskih katetera je infekcija. Komplikacije mogu nastati i zbog mehaničkog oštećenja tkiva tijekom postavljanja katetera (krvarenje) ili mehaničkog oštećenja samog katetera (lom katetera - embolija), migracije i/ili malpozicije vrha katetera s posljedičnom ekstravazacijom parenteralne tekućine u okolna meka tkiva, organe (cistične promjene jetre) i/ili peritonejsku/pleuralnu/perikardnu šupljinu (izljevi). Nerijetko su to i aritmije, tromboze i embolije (zračna embolija, tromboembolija).

8.1. Infekcije povezane s centralnim venskim kateterima

Zbog nedostatno razvijenih obrambenih mehanizama tj. humoralne i stanične imunosti, odsustva kolonizacije kože i sluznica endogenom florom, strukturnom i funkcionalnom nezrelošću kože kao protektivne barijere, česte primjene antimikrobne terapije širokog spektra i učestalih invazivnih postupaka tijekom liječenja, novorođenčad je podložna nastanku hospitalnih infekcija.

Primjena CVK-a u ovakvim uvjetima nosi rizik od lokalnih i sistemnih infektivnih komplikacija kao što su lokalna infekcija na mjestu gdje je postavljen kateter, sepsa, septički tromboflebitis, endokarditis i u težim slučajevima metastatske infekcije.

Infekcije nastale zbog primjene CVK-a najčešće su nozokomijalne infekcije u jedinicama intenzivnog liječenja novorođenčadi, doprinose povećanju morbiditeta i mortaliteta, produljuju tijek boravka u bolnici i povećavaju troškove liječenja.

Najčešći uzročnici infekcije su stafilokoki, osobito koagulaza-negativni stafilokok, nakon kojih po učestalosti slijede *S. aureus*, enterokoki, gram negativni uzročnici te gljivice (*Candida species*).

Incidencija iznosi od 0-29% ili 2-49/1000 kateter dana (Ramasethu 2008.).

Mortalitet zbog sepse iznosi oko 17%; u slučajevima gram-negativnih uzročnika poput *Pseudomonas aeruginosa* penje se i do 40%, kod gljivičnih infekcija 15-50%, dok je mortalitet manji ukoliko je sepsa uzrokovana koagulaza negativnim stafilokokima (Polin & Samain 2003).

Danas se smatra da infekcija u prvom tjednu nakon postavljanja katetera nastaje ekstraluminalnom kontaminacijom katetera mikroorganizmima s kože (Garland et al. 2001). Povećana mobilnost katetera tijekom prvog tjedna nakon postavljanja može olakšati migraciju mikroorganizama s kože tj. s mjesta insercije katetera u kožni tunel katetera. Postupci koji smanjuju vjerojatnost ekstraluminalne kontaminacije uključuju primjereno pranje ruku, asepsu prilikom postavljanja katetera te upotrebu lokalnih antiseptičkih otopina i sterilnih povoja na mjestu ulaska katetera u organizam. Mjesta ulaska katetera moraju biti svakodnevno nadzirana (vizualno i palpacijski) te najmanje jedanput tjedno sterilno previjana i prana.

Nakon prvog tjedna upotrebe katetera, infekcije su posljedica intraluminalne kolonizacije nastale zbog kontaminacije mjesta spajanja katetera s infuzijskim cijevima (Garland et al. 2001).

8.1.1. Rizični faktori

Među rizične faktore koji pogoduju nastanku infekcije povezane s primjenom CVK-a ubrajaju se: vrijeme kateterizacije, nedonošenost, vrlo mala rodna masa, česta manipulacija kateterom, neodgovarajuće antiseptične mjere prilikom postavljanja i njege katetera, nastanak tromboze i samo mjesto postavljanja katetera.

Vrijeme kateterizacije

Brojna su istraživanja potvrdila da rizik nastanka infekcije značajno raste s vremenom kateterizacije. Na temelju dosadašnjih istraživanja, smatra se da je vremenska granica nakon koje značajno raste incidencija infekcije 14 dana za UVK i 35 dana za PICC. (Butler-O'Hara et al. 2006; Sengupta et al. 2010).

Nedonošenost i mala rodna masa

Nedonoščad izuzetno male rodne mase (< 750 g) ima najveću incidenciju infekcija povezanih s CVK-ima te prema nekim istraživanjima ona iznosi 3,3/1000 kateter-dana (de Brito et al. 2010).

Česta manipulacija kateterom

Što su manipulacije kateterom češće (primjena terapije, uzimanje uzoraka krvi) veća je vjerojatnost nastanka kateter-infekcija (Mahieu et al. 2001).

Tromboza

Naslage fibrina ili već formirani tromb povoljna su mjesta za razmnožavanje mikroorganizama te su zbog toga i potencijalno sjelo sepse. U cilju sprečavanja nastanka tromboze i posljedično infekcije povezane s kateterom, u jedinicama intenzivnog liječenja novorođenčadi upotrebljavaju se antikoagulansi tj. male doze heparina (0,25-1 IU/ml) u infundiranim otopinama koje se primjenjuju kroz kateter (Appelgren et al. 1996).

Mjesto postavljanja katetra

Mjesto postavljanja katetera može biti značajan čimbenik za razvoj infekcije. Prema nekim istraživanjima infekcije su znatno rjeđe i vrijeme do nastanka infekcije dulje kod katetera postavljenih putem perifernih vena donjih ekstremiteta u odnosu na katetere postavljene preko perifernih vena gornjih eksteremiteta (Hoang et al. 2008).

Kolonizacija mikroorganizmima nastaje neposredno po rođenju i u slučaju postojanja umbilikalnog venskog katetera, pupčani bataljak predstavlja predilekcijsko mjesto za prodor mikroorganizama s kože u organizam i nastanak infekcije (Ludo et al. 2001).

Totalna parenteralna prehrana

Smatra se da lipidna emulzija kao sastojak parenteralne prehrane može predstavljati hranu i medij za razmnožavanje mikroorganizama. Tom činjenicom objašnjava se veća incidencija infekcija u novorođenčadi koja dobivaju lipidima obogaćenu parenteralnu prehranu.

Osim nabrojenih, postoji niz dodatnih rizičnih čimbenika koji su se pokazali presudnima za nastanak infekcije povezane s kateterom kao npr. primjena mehaničke ventilacije i terapija kortikosteroidima (Ludo et al. 2001).

U svrhu sprječavanja infekcija povezanih s upotrebom katetera, objavljene su smjernice:

- 1) Ukloniti umbilikalni venski kateter pri svakoj sumnji na infekciju ili nastanak tromboze.
- 2) Prije kateterizacije očistiti mjesto insercije prikladnim antiseptikom. Izbjegavati tinkture joda radi opasnosti od apsorpcije i nastanka prolazne hipotireoze. Ostali produkti koji sadrže jod mogu se koristiti.
- 3) Ne koristiti lokalne antibiotske masti i kreme na mjestu insercije radi mogućnosti nastanka gljivične infekcije ili rezistencije na antibiotike.
- 4) Dodati niske doze heparina (0,25 - 1,0 U/mL) u infuziju.
- 5) Ukloniti kateter čim prestane potreba za njegovim daljnim korištenjem. Ne koristiti ga dulje od 14 dana.
- 6) U slučaju malpozicije ili malfunkcije UVK-a, isti se može zamijeniti novim ukoliko vrijeme kateterizacije umbilikalne vene prvim kateterom nije bilo dulje od 14 dana.

8.2. Komplikacije zbog malpozicije/migracije UVK-a i PICC-a

Ukoliko vrh katetera nije postavljen u velikim venama (gornja ili donja šuplja vena) već proksimalnije, u venama manjeg promjera ili distalnije, unutar srčane šupljine, rizik nastanka komplikacija je veći.

8.2.1. Malpozicija/migracija PICC-a

Brojna su istraživanja potvrdila da "necentralna" pozicija vrha PICC-a tj. pozicija vrha katetera u venama manjeg promjera (uključujući i venu subklaviju i brahiocefaličnu venu) značajno povećava incidenciju komplikacija u odnosu na katetere čiji je vrh pozicioniran u velikim, centralnim venama (gornja i donja šuplja vena) (Racadio et al. 2001). Zbog sporijeg protoka krvi u venama manjeg promjera (u odraslih je protok krvi u velikim površinskim venama 10 puta manji od protoka u gornjoj šupljoj veni, a u djece je nesrazmjer vjerojatno i veći) dolazi do turbulencije i produljenog kontakta infuzijske otopine visoke osmolarnosti s intimom krvožilja što povećava rizik endotelnog oštećenja s posljedičnim nastankom ekstravazacije parenteralne otopine u okolna tkiva ili tromboflebitisa i tromboze. Ekstravazacija najčešće nastaje u supkutanom masnom tkivu, iako su opisani i slučajevi ekstravazacije parenteralne otopine u cerebrospinalni likvor, pleuralni prostor, peritoneum,

retroperitonealni prostor i spinalni kanal (Menon et al. 2003). Ekstravazacija češće nastaje kod katetera postavljenih putem vena nogu zbog veće mobilnosti donjih ekstremiteta.

Nadalje, kada je vrh katetera u centralnoj veni, on ne dodiruje stijenkicu već je postavljen paralelno s njom, a infuzijska se otopina u tom području brzo razrjeđuje. Vijugavost, venske valvule i mali promjer perifernih vena povećavaju vjerojatnost kontakta vrha katetera s venskom stijankom što mehanički može oštetiti endotel i potaknuti tj. doprinijeti nastanku gore navedenih komplikacija. (Ramasethu 2008).

Zbog toga je uvijek potrebno pozicionirati vrh katetera u velikim centralnim venama (gornja i donja šuplja vena) i koristiti otopine manje osmolarnosti. Ukoliko se kateter postavljen u centralnoj veni koristi za primjenu parenteralne prehrane, koncentracija glukoze ne bi smjela biti veća od 25%. Ukoliko se kateter nalazi izvan centralnih vena (cefalična, aksilarna, supklavijna) koncentracija glukoze treba biti manja od 12,5%. Kada je god moguće, potrebno je koristiti otopine što manje koncentracije, obzirom da je nastanak komplikacija to vjerojatniji što je osmolarnost otopina veća. Kako bi se osigurao primjereni kalorijski unos, u tu se svrhu otopini glukoze, kao kalorijski dodatak dodaju otopine manje osmolarnosti (npr. lipidi) ili se protok otopine manje koncentracije ubrzava.

8.2.2. Malpozicija/migracija UVK-a

Zbog fiziološkog suženja na mjestu ulaska umbilikalne vene u duktus venozus i kuta njihova spajanja, oko 50% postavljenih katetera ne ulazi u duktus venozus već ostaju zaglavljene u portalnom venskom sustavu. Zbog izravnog ulaska hipertoničnih otopina i otopina nefiziološkog pH u jetrenu mikrocirkulaciju, direktnog mehaničkog oštećenja portalne vene samim kateterom, perfuzijskim tlakom ili hipoperfuzije jetrenog tkiva uslijed prekida normalnog portalnog protoka u takvim situacijama postoji objektivna opasnost nastanka cistične nekroze jetrenog parenhima.

Jetrene lezije mogu biti asimptomatske (pogotovo ako se radi o lezijama manje veličine) ali češće se prezentiraju kliničkom slikom koja može biti različite simptomatologije. Najčešći klinički znak je iznenadni nastanak distenzije abdomena s hepatomegalijom i hipotenzijom. U nekim slučajevima, moguća je i ruptura jetrenog parenhima i kapsule jetre s ekstravazacijom nakupljenog sadržaja u slobodnu trbušnu šupljinu i nastanak ascitesa. U izraženim slučajevima može nastupiti i akutno zatajenje jetrene funkcije, prerenalna azotemija, kompresija portalne cirkulacije velikim cističnim masama s nastankom akutne

portalne hipertenzije i smrtni ishod. Perinatalna infekcija ili naknadna superinfekcija predstavljaju faktore rizika za kasniji nastanak apscesa jetre. Dijagnoza se postavlja ultrazvukom jetre kojim se prikazuju karakteristične, od ostalog parenhima jetre oštro ograničene cistične promjene hiperehogenog ruba i hipoehogenog sadržaja, unutar kojih se ponekad može vidjeti i vrh katetera. Laboratorijski nalazi su nespecifični i u njima najčešće dominira anemija (zbog krvarenja u cistične lezije), porast upalnih parametara (CRP, leukocitoza) i transaminaza (AST, ALT, GGT). Prva terapijska intervencija uključuje hitno odstranjenje UVK-a i postavljanje alternativnog venskog puta. Ukoliko ne nastupe komplikacije poput apscesa jetre kratkoročna prognoza je dobra i većina lezija s vremenom regredira i nestaje.

Ne manje značajna komplikacija koja nastaje zbog malpozicije UVK-a u portalnom slivu je tromboza portalne vene s manifestnom kliničkom slikom preportalne hipertenzije u kasnijoj životnoj dobi. Nastanku tromba i njegovoj propagaciji osim gore navedenih mehanizama, pogoduje sama trombogena narav plastike katetera te individualna hereditarna i/ili komorbiditetna predispozicija za nastanak tromboze.

Ukoliko se vrh UVK-a ne uspije plasirati u donju šuplju venu, kateter je potrebno zamijeniti ili uspostaviti alternativni venski put.

8.2.3. Perikardijalni izljev/srčana tamponada

Komplikacija poput perikardijalnog izljeva i tamponade srca nastaje u situacijama kada se vrh katetera nalazi u desnom atriju. Incidencija se kreće od 0,76 do 1,8% i prati je vrlo visoki mortalitet (Beardsall et al. 2003). Komplikacija u pravilu ne nastaje zbog perforacije miokarda već zbog oštećenja endokarda bilo mehaničkim pritiskom vrha katetera koji se nalazi unutar srca ili kemijskom iritacijom infundiranom hiperosmolarnom otopinom što pogoduje transudaciji tekućine kroz ozlijeđeni endokard ili miokard direktno u perikardijalnu šupljinu.

Perikardijalni izljev dovodi do nastanka šoka zbog mehaničke opstrukcije protoka krvi kroz velike krvne žile tj. opstrukcije venskog povrata krvi u srce. U kroničnim ili subakutnim slučajevima kliničku sliku karakterizira blijeda i hladna koža, distenzija jugularnih vena, produljeno vrijeme kapilarne reperfuzije, tahikardija, paradoksalni puls, tahipneja ili

acidotično (Kussmaulovo) disanje, oligurija/anurija te hipotenzija. Ukoliko tamponada miokarda nastane u kratkom vremenskom periodu dolazi do iznenadnog kardiovaskularnog kolapsa s kliničkom slikom kardiorespiratorne insuficijencije koja zahtijeva trenutačnu reanimaciju tj. primjenu inotropnih lijekova te respiratornu potporu.

Dijagnoza se postavlja ultrazvukom srca tj. prikazom izljeva u perikardu. Nakon potvrđene dijagnoze potrebno je odstraniti kateter i učiniti hitnu perikardiocentezu koja će povećati izgleda za preživljenje (Nowlen et al. 2003). Biokemijski sastav tekućine dobivene perikardiocentezom odgovarat će sastavu parenteralne tekućine koja je infundirana kroz kateter.

8.2.4. Pleuralni izljev

Pleuralni izljev posljedica je ekstravazacije tekućine infundirane kroz kateter u pleuralne prostore (Ramasethu 2008). Nastaje zbog malpozicije katetera bilo u plućnim arterijama (migracija katetera slijedom: gornja/donja šuplja vena - desni atrij - desni ventrikul - plućna arterija) ili venama (migracija katetera slijedom: gornja/donja šuplja vena - desni atrij - foramen ovale - lijevi atrij - plućne vene), gdje nastaje erozija endotela krvnih žila pod djelovanjem hiperosmolarne tekućine koja se infundira kroz kateter, mehaničkog pritiska vrha katetera ili zbog samog povećanja hidrostatskog tlaka u krvnoj žili gdje je kateter malpozicioniran (Madhavi et al. 2000).

Kliničku sliku karakteriziraju simptomi respiratornog distresa koji u kraćem ili duljem vremenskom periodu progrediraju do kardiocirkulacijskog šoka. Dijete iznenada postaje tahipnoično (frekvencija disanja 60 - 100/min), dispnoično i stenje. U početku može biti ružičasto, no s razvojem hipoksemije javlja se cijanoza a dijete leži potpuno apatično, zaokupljeno samo borbom za zrak (Mardešić et al. 2003). Dijagnoza se postavlja radiološkim ili ultrazvučnim prikazom pleuralnog izljeva i malpozicije vrha katetera, a terapija podrazumijeva odstranjenje katetera ili povlačenje/repoziciju vrha katetera te, ukoliko je potrebno, drenažu prsišta.

8.2.5. Tromboza

Tromboza u novorođenčadi uglavnom nastaje zbog primjene centralnih venskih katetera (Van Ommen et al. 2001). Prema podacima iz literature, incidencija tromboze u djece s postavljenim centralnim venskim kateterima iznosi 20-30%. Ipak, incidenciju je teško precizno odrediti jer je većina bolesnika bez simptoma, a prepoznavanje tromboze ovisi i o

osjetljivosti dijagnostičke metode koja se koristi. Češće nastaje u katetera postavljenih putem površinskih vena donjih ekstermiteta (Haase et al. 2010).

Novorođenčad je podložna razvoju tromboze iz više razloga:

- 1) manji promjer krvnih žila doprinosi turbulentnom protoku krvi
- 2) nezrelosti i nerazvijenosti trombolitičkog i fibrinolitičkog sustava
- 3) čestih hemostatskih poremećaja uzrokovanih stanjima ili bolestima poput perinatalne asfiksije, dehidracije, hipovolemije, policitemije, sepse i prirođenih srčanih grešaka

U takvim okolnostima, mehaničko oštećenje endotela prilikom postavljanja katetera i djelovanje hiperosmolarnih tekućina pogoduje nastanku tromba i njegovoj propagaciji.

Iako tromboza najčešće ne izaziva tegobe i nestaje bez posljedica nakon uklanjanja CVK-a, ona može biti uzrokom visokog morbiditeta u slučajevima duboke venske tromboze, tromboze portalne vene, gornje šuplje vene, intrakardijalne tromboze i plućne embolije.

Znakovi koji mogu pobuditi sumnju na trombozu su disfunkcija katetera (odsustvo povrata krvi niz kateter ili potpuna blokada katetera s nemogućnošću primjene infuzije), perzistentna bakterijemija i trombocitopenija. Klinički simptomi ovise o mjestu na kojem je tromboza nastala; pojava iznenadne hipertenzije, otekline ekstermiteta, crvenilo i otekline vrata ili lica (sindrom gornje šuplje vene), razvoj respiratornog distresa i iznenadne respiratorne insuficijencije (plućna embolija) itd.

Iako manje osjetljiva od kontrastne venografije, najčešća dijagnostička pretraga za dokazivanje tromboze je doppler ehokardiografija.

Liječenje je individualno i ovisi o stupnju tromboze, lokalizaciji i kliničkoj slici. Medikamentozno liječenje podrazumijeva primjenu nefrakcioniranog ili niskomolekularnog heparina, urokinaze ili rekombinantnog aktivatora tkivnog plazminogena, a u nekim slučajevima tromb je potrebno odstraniti operacijom.

8.2.6. Ekstravazacija zbog mehaničkog oštećenja

Napukline i propuštanje kao posljedica mehaničkog oštećenja katetera javljaju se u 16 - 27% slučajeva, uglavnom zbog slabe rastegljivosti katetera (Hogan 1999). Mehanička oštećenja češće nastaju kod propiranja katetera štrcaljkama malog volumena koje generiraju znatno veći tlak nego štrcaljke većeg volumena. Zbog toga se katetere promjera 1F i 2F ne preporuča propirati štrcaljkama volumena majeg od 10 ml (Grizelj et al. 2011).

8.3. Flebitis

Flebitis je česta komplikacija koju prati edem, eritem i induracija tkiva duž tijeka vene. Najčešće nastaje kao posljedica mehaničke traume kod uvođenja katetera, ali može biti i posljedica infekcije. Terapija flebitisa jest utopljavanje i držanje zahvaćenog ekstremiteta u povišenom položaju (Grizelj 2012).

8.4. Neurološke komplikacije

Malpozicija katetera u ascendentnoj lumbalnoj veni može izazvati neurološke komplikacije. Ascendentna lumbalna vena drenira krv iz vertebralnog venskog plexusa u zajedničku ilijakalnu venu. Tijekom kateterizacije femoralne vene ili vene safene vrlo je lako kateterom ući u ascendentnu lumbalnu venu, osobito s lijeve strane gdje je kut kojeg stvara sa zajedničkom ilijakalnom venom manje oštar u odnosu na desnu stranu. Zbog navedenog su neurološke komplikacije češće kod kateterizacije lijeve femoralne vene. Migracija katetera u ascendentnu lumbalnu venu dovodi do edema i pritiska na živčani sustav (Madhavi et al. 2000; Lavandosky et al. 1996). Klinička slika nastaje od 1 do 11 dana nakon postavljanja katetera i karakterizirana je nespecifičnim simptomima poput letargije i hipoksemije ili toničko - kloničkim grčevima ili mioklonizmima donjih ekstremiteta.

Dijagnoza se temelji na kliničkoj slici, biokemijskoj i citološkoj analizi likvora te preglednim radiološkim snimkama. Odsustvo povrata krvi prilikom aspiracije katetera dodatno će potkrijepiti sumnju na nastanak ove komplikacije.

Lumbalnom punkcijom dobija se mliječni likvor u kojem su nalaze vrlo visoke koncentracije glukoze i triglicerida koje odgovaraju sastavu parenteralne otopine infundirane kroz kateter, a u nekim slučajevima nalazi se i povišeni broj leukocita u likvoru.

Radiološke pokazatelje malpozicije katetera u ascendentnoj lumbalnoj veni teško je uočiti i često promiču ukoliko se za njima ciljano ne traga. U slučaju sumnje na ovu komplikaciju, potrebno je učiniti radiološke snimke u dvije projekcije (antero-posteriornoj: A-P i latero-lateralnoj: L-L).

Na A-P radiološkim snimkama vidi se lateralni pomak ili „izbočina“ katetera na razini L₄ - L₅ kralješka ukoliko je kateter postavljen s lijeve strane ili superpozicija katetera preko kralješnice (umjesto s desne strane kralješnice) za katetere koji bi se trebali nalaziti u donjoj šupljoj veni (Lavandosky et al. 1996).

Ukoliko je kateter smješten pravilno, u donjoj šupljoj veni, na preglednim L-L snimkama projicirat će se s prednje strane kralješnice. Ukoliko se pak kateter superponira preko kralješnice ili postoji njegov otklon prema straga, izvjesno je da se kateter nalazi u lumbalnoj veni i, u skladu s kliničkom slikom, potrebno ga je odmah ukloniti. (Lavandosky et al. 1996; Clarke et al. 2003).

Nakon uklanjanja CVK-a u većine djece slijedi brzi nestanak tegoba i potpuni klinički oporavak. Ipak, u određenog broja bolesnika moguće su trajne neurološke posljedice poput nastanka mlohavog paraplegije ili neurogenog mjehura (Ramasethu 2007).

9. Istraživanje

CILJ:

Cilj istraživanja bio je evaluirati upotrebu centralnih venskih katetera (CVK) u novorođenčadi i komplikacije koje su nastale zbog njihovog korištenja.

METODE:

Provedena je retrospektivna studija u 250 konsekutivnih bolesnika koji su liječeni od 1. siječnja 2011. godine u Zavodu za neonatologiju i intenzivno liječenje, Odjelu za intenzivno liječenje novorođenčadi, Klinike za pedijatriju, Kliničkog bolničkog centra Zagreb i Medicinskog fakulteta u Zagrebu. Iz medicinske dokumentacije za svakog su bolesnika izdvojeni podaci o spolu, rodnoj masi, gestacijskoj dobi, vrsti, broju i vremenu korištenja CVK-a te mikrobiološkom izolatu njihova vrha nakon odstranjenja. Dokumentacija je detaljno pretraživana u cilju traganja za komplikacijama nastalim zbog korištenja CVK-a. Komplikacije su kategorizirane kao: sepsa, ektravazacija parenteralne otopine u supkutano tkivo, jetreni parenhim, pleuralni, perikardijalni prostor ili peritoneum, tromboza, srčana aritmija i malfunkcija katetera (propuštanje tj. istjecanje infundirane otopine oko mjesta ulaza CVK-a u organizam ili kompletna blokada katetera s nemogućnošću infundiranja parenteralne otopine i/ili povrata krvi niz CVK).

Bolesnici koji su premješteni u drugu ustanovu ili umrli 24 sata po primitku ili su prilikom primitka bili stariji od 24 dana nisu uvršteni u studiju.

REZULTATI:

Od 250 bolesnika, isključeno je njih 25: tri bolesnika su premještena u druge odjele ili bolnice odmah po primitku, 18 bolesnika je bilo starije od 28 dana prilikom primitka, a četiri je umrlo u prvom danu boravka u Zavodu.

U istraživanje je uvršteno 225 bolesnika. Gestacijska dob ispitanika kretala se od 22 do 41 tj., a rodna masa od 500 do 4800 g. Karakteristike ispitivanih bolesnika prikazane su u tablici 1.

Tablica 1. Karakteristike ispitivanih bolesnika

muški spol	140 (62,2)				
rodna masa (g)	2605 ± 1000				
	< 1000	1000 - 1499	1500 - 1999	2000 - 2499	> 2500
	19 (8,4)	24 (10,7)	25 (11,1)	23 (10,2)	134 (59,6)
gestacijska dob (tj.)	36 ± 5				
	≤ 28	> 28 - 32	> 32 - 36	> 36	
	23 (10,2)	29 (12,9)	46 (20,4)	127 (56,5)	

**Podaci su prikazani kao broj (%) i prosjek ± SD*

Od 225 bolesnika njih 123 (54,7%) imalo je postavljen CVK.

102 (45,3) bolesnika nije imalo postavljen CVK.

Kliničke karakteristike bolesnika koji su imali postavljen CVK i onih koji nisu imali postavljen CVK prikazane su u tablici 2.

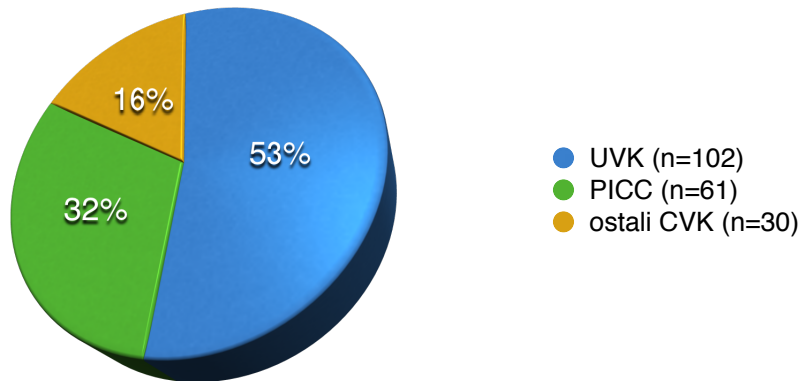
Tablica 2. Karakteristike bolesnika s i bez centralnog venskog katetera*

	bolesnici s kateterom	bolesnici bez katetera
broj	123 (54,7)	102 (45,3)
muški spol	77 (55)	63 (45)
gestacijska dob (tj.)	35 ± 5	37 ± 3
≤ 28	22 (95,7)	1 (4,3)
> 28 - 32	18 (62,1)	11 (37,9)
> 32 - 36	21 (45,7)	25 (54,3)
> 36	62 (48,8)	65 (51,2)
rodna masa (g)	2368 ± 1052	2894 ± 859
< 1000	19 (100)	0 (0)
1000 - 1499	17 (70,8)	7 (29,2)
1500 - 1999	13 (52)	12 (48)
2000 - 2499	11 (47,8)	12 (52,2)
≥ 2500	63 (47)	71 (53)

*Podaci su prikazani kao broj (%) i prosjek ± SD.

Bolenci koji su imali postavljen CVK bili su manje rodne mase (medijan 2550 g, raspon od 500 do 4800 g) u odnosu na one koji nisu imali postavljen CVK (medijan 3000 g, raspon od 1030 do 4570 g). Učestalost upotrebe katetera bila je obrnuto proporcionalna rodnoj masi bolesnika, a češće su postavljana u bolesnika muškog spola. Sva nedonoščad RM <1000 g i 84% nedonoščadi RM <1500 g imala su postavljen CVK u odnosu na novorođenčad RM >1500 g koji su u prosjeku imali postavljen CVK u oko 50% slučajeva.

U 123 bolesnika bilo je postavljeno ukupno 193 katetera. Na slici 1. prikazana je zastupljenost pojedinog katetera među ukupnim brojem katetera, a u tablici 3. broj i vrsta katetera prema rodnoj masi bolesnika.



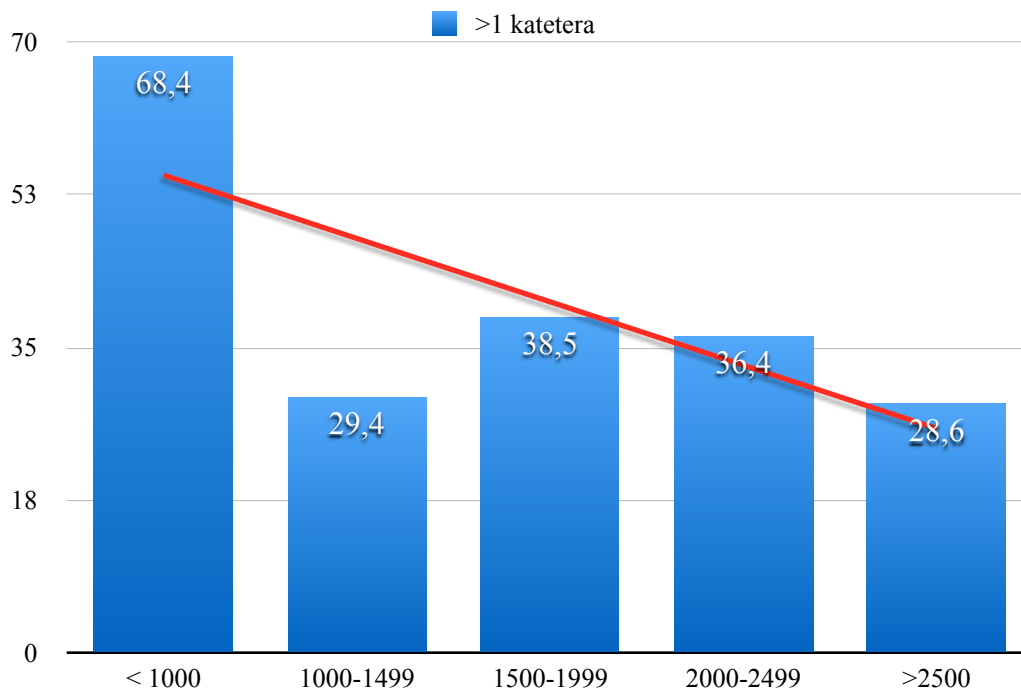
Slika 1. Zastupljenost pojedine vrste katetera

Tablica 3. Ukupan broj i vrsta katetera obzirom na rodnu masu bolesnika

RM (g)	Broj bolesnika	Raspon RM (g)	Ukupan broj (broj i vrsta CVK)
< 1000	19	500 - 980	41 (18 UVK, 21 PICC, 2 ostali CVK)
1000 - 1499	17	1060 - 1490	26 (13 UVK, 9 PICC, 4 ostali CVK)
1500 - 1999	13	1640 - 1970	21 (12 UVK, 7 PICC, 2 ostali CVK)
2000-2499	11	2000 - 2470	16 (12 UVK, 2 PICC, 2 ostali CVK)
≥ 2500	63	2530 - 4800	89 (47 UVK, 22 PICC, 20 ostali CVK)

U bolesnika su se najčešće rabili umbilikalni kateteri, potom PICC, a najmanje ostali CVK-i.

45 bolesnika (36,6%) imalo je više od jednog katetera (raspon od 2 do 5 katetera po bolesniku). Više od jednog katetera najčešće je upotrebljavano u nedonoščadi izrazito male rodne mase (13 od 19 bolesnika). Postotak bolesnika koji su imali više od jednog katetera prema rodnoj masi prikazan je na slici 2.



Slika 2. Zastupljenost bolesnika koji su imali više od jednog CVK prema rodnoj masi.

U 123 bolesnika bilo je postavljeno 193 katetera u trajanju od ukupno 1957 kateter dana. U prosjeku je pojedini kateter bio postavljen 10,1 dana, a najdulje vrijeme korištenja CVK-a bilo je 49 dana.

U tablici 4 prikazana je duljina korištenja katetera u danima (kateter-dani) za svaku vrstu katetera, a u tablici 5 za svaku skupinu bolesnika razvrstanih prema rodnoj masi.

Tablica 4. Duljina korištenja katetera u danima

	UVK	PICC	ostali CVK
kateter-dani	711	915	331
prosjeak (raspon)	7 (0-29)	15 (1-49)	11 (0-39)
medijan \pm SD	6 \pm 5,1	12 \pm 11,3	11,5 \pm 8,7

Prosječno vrijeme korištenja katetera bilo je najdulje za PICC (15 dana), potom ostale CVK (11 dana) a najkraće za UVK (7 dana). (Tablica 4)

Tablica 5. Duljina korištenja katetera u danima prema RM bolesnika

rodna masa (g)	<1000	1000-1499	1500-1999	2000-2499	\geq2500
kateter-dani	537	305	236	160	719
prosjeak(raspon)	13,1 (0-49)	11,7 (1-47)	11,2 (1-39)	10 (1-29)	8,1 (0-36)
medijan \pm SD	12 \pm 11,8	11,5 \pm 9,2	9 \pm 8,8	8 \pm 7,8	6 \pm 6,7

Broj kateter-dana bio je obrnuto proporcionalan RM bolesnika.

Mehanička malfunkcija katetera (propuštanje na ulaznom mjestu, opstrukcija katetera tj. nemogućnost infundiranja i/ili povrata krvi niz kateter) bila je najčešća komplikacija i registrirana je u 66 katetera (34,2%). Ova je komplikacija bila značajno češća u umbilikalnih venskih katetera (57/102 UVK tj. 55,9%) od ostalih CVK-a gdje je učestalost bila podjednaka (PICC 6/61 tj. 9,8% i ostali CVK 3/30 tj. 10%).

Mikrobiološka analiza vrha katetera učinjena je u 98 katetera (50,8%) s pozitivnim izolatom u njih 75 (76,5%). 68 katetera je bilo kontaminirano, najčešće koagulaza negativnim stafilokokom, dok je u 7 bolesnika potvrđena kateter-sepsa.

Komplikacije zbog CVK-a nastupile su u 12 bolesnika (9,8%).

Sedmoro bolesnika razvilo je kateter-sepsu. Incidencija kateter sepse u promatranom razdoblju iznosi 3,6/1000 kateter dana.

U petoro bolesnika izoliran je koagulaza negativni stafilokok, dok je u dvoje izolirana *Candida parapsilosis* i *K. pneumoniae*.

Troje bolesnika je razvilo komplikacije zbog malpozicije UVK-a.

U prvog je bolesnika nastupio poremećaj srčanog ritma četvrtog dana nakon postavljanja UVK-a. Kateter je prema rendgenogramu inicijalno bio visoko malpozicioniran i nalazio se iznad sjene desne dijafragme, na razini petog torakalnog kralješka (Th-5). Prilikom nastanka aritmije učinjen je ultrazvuk srca kojim je vrh katetera detektiran visoko u desnom atriju. Nakon odstranjenja katetera, aritmija je prestala.

U drugog bolesnika nastupilo je oštećenje jetre devetog dana po postavljanju UVK-a. Kateter je prilikom postavljanja bio malpozicioniran i vrh mu se nalazio u razini Th-11, a u vrijeme nastanka komplikacije u razini Th-12. Komplikacija se manifestirala naglim i neočekivanim kliničkim pogoršanjem, značajnom distenzijom abdomena, hepatomegalijom, respiratornim distresom, tahikardijom, vrućicom te porastom upalnih laboratorijskih parametara. Ultrazvukom jetre detektirane su tri cistične tvorbe hiperehogenog ruba, promjera 13-15 mm na granici lijevog i desnog jetrenog režnja, a u sredini se nalazio vrh umbilikalnog venskog katetera. Nakon uklanjanja UVK-a i empirijske antibiotske terapije uslijedio je potpuni klinički oporavak, a jetrene lezije su na kontrolnom ultrazvuku jetre učinjenom nakon tri tjedna bile značajno manje (4-8 mm) i u cijelosti hiperehogene.

U trećeg je bolesnika došlo je do nastanka perikardijalnog izljeva 24 sata nakon postavljanja UVK-a. Kateter je istom odstranjen i zamijenjen perifernim venskim putem.

Sindrom gornje šuplje vene nastupio je u dvoje bolesnika. U prvog bolesnika 24 sata nakon postavljanja PICC-a čiji je vrh bio pozicioniran na razini sedmog cervikalnog kralješka, a u

drugog 24 sata nakon postavljanja unutrašnje jugularne vene s vrhom u razini Th4-Th5. U oba bolesnika tegobe su nestale neposredno po odstranjenju katetera.

U svih bolesnika komplikacije su bile indikacija za neposredno odstranjenje katetera.

Nakon vađenja katetera u svih je nastupio trenutačni ili postupni klinički oporavak, osim u jednog koji je umro zbog gljivične sepse.

10. Zaključak

Uspostava centralnog venskog pristupa najčešći je postupak u liječenju vitalno ugrožene novorođenčadi, osobito nedonoščadi vrlo male rodne mase. U promatranjoj skupini bolesnika CVK-i su se koristili u 55% slučajeva. Najčešće je korišten umbilikalni venski kateter. Kateteri su se koristili češće i dulje u bolesnika manje rodne mase i gestacijske dobi. Najčešće komplikacije su bile mehaničke i uglavnom su nastajale pri upotrebi umbilikalnog venskog katetera. Komplikacije zbog CVK-a nastupile su u 12 (9,8%) bolesnika od kojih je u jednog nastupio smrtni ishod zbog kateter sepse.

Učestalost komplikacija zbog upotrebe CVK-a u naših bolesnika usporediva je s podacima iz literature. Iako mala incidencija komplikacija čini upotrebu CVK-a sigurnom, zbog potencijalnog komorbiditeta i mortaliteta CVK je potrebno odstraniti što je prije moguće. Redovita provjera pozicije vrha katetera i pridržavanje aseptičnih postupaka tijekom upotrebe CVK-a dodatno će doprinijeti smanjenju komplikacija.

11. Zahvale

Veliko hvala mojoj mentorici doc. dr.sc. Ruži Grizelj na pomoći i stručnim savjetima tijekom pisanja rada.

Hvala obitelji i prijateljima na bezuvjetnoj podršci tijekom studiranja.

12. Literatura

Appelgren P, Ransjö U, Bindselev L, Espersen F, Larm O (1996) Surface heparinization of central venous catheters reduces microbial colonization in vitro and in vivo: results from a prospective, randomized trial. *Crit Care Med* 24:1482-9.

Beardsall K, White D, Pinto E, Kelsall A (2003) Pericardial effusion and cardiac tamponade as complications of neonatal long lines: are they really a problem? *Arch Dis Child Fetal Neonatal Ed* 88:292-5.

Butler-O'Hara M, Buzzard CJ, Reubens L, McDermott MP, DiGrazio W, D'Angio CT (2006) A randomized trial comparing long-term and short-term use of umbilical venous catheters in premature infants with birth weights of less than 1251 grams. *Pediatrics* 118:25-35.

Clarke P, Wadhawan R, Smyth J, Emmerson AJ (2003) Parenteral nutrition solution retrieved by lumbar puncture following left saphenous vein catheterization. *J Paediatr Child Health* 39:386-9.

de Brito CS, de Brito DV, Abdallah VO, Gontijo Filho PP (2010) Occurrence of bloodstream infection with different types of central vascular catheter in critically neonates. *J Infect* 60:128-32.

Garland JS, Alex CP, Mueller CD, Otten D, Shivpuri C, Harris MC, Naples M, Pellegrini J, Buck RK, McAuliffe TL, Goldmann DA, Maki DG (2001) A randomized trial comparing povidine-iodine to a chlorhexidine gluconate impregnated dressing for prevention of central venous catheter infections in infants. *Pediatrics* 107:1431-6.

Grizelj R, Vuković J, Bojanić K, Loncarevic D, Stern-Padovan R, Filipovic-Greic B, Weingarten TN, Sprung J (2014) Severe Liver Injury during Use of Umbilical Venous Catheter: Case Series and Literature Review. *Am J Perinatol* Mar 3 [Epub ahead of print]

Grizelj R (2012) Periferno postavljen središnji venski kateter (PICC) u novorođenačkoj populaciji. *Neonatologija* 2012: 26-32.

Haase R, Kunze C, Wludyka B, Thale V, Merkle N (2010) Malpositioning in blindly inserted PICCs in neonates. Experience in 174 catheters. *Arch Perinat Med* 16:187-93.

Hoang V, Sills J, Chandler M, Busalani E, Clifton-Koeppel R, Modanlou HD (2008) Percutaneously inserted central catheter for total parenteral nutrition in neonates: complications rates related to upper versus lower extremity insertion. *Pediatrics* 121:1151-8.

Hogan M (1999) Neonatal vascular catheters and their complications. *Radiol Clin North Am* 37:1109-25.

Lavandosky G, Gomez R, Montes J (1996) Potentially lethal misplacement of femoral central venous catheters. *Crit Care Med* 24:893-7.

Madhavi P, Jameson R, Robinson MJ (2000) Unilateral pleural effusion complicating central venous catheterization. *Arch Dis Child Fetal Neonatal Ed* 82:F248-9.

Mahieu LM, De Dooy JJ, De Muynck AO, Van Melckebeke G, Ieven MM, Van Reempts PJ (2001) Microbiology and risk factors for catheter exit site and hub colonization in neonatal intensive care unit patients. *Infect Control Hosp Epidemiol* 22:357-62.

Mardešić i suradnici (2003) *Pedijatrija*, Zagreb, Medicinska naklada.

Menon G. (2003) Neonatal long lines. *Arch Dis Child Fetal Neonatal Ed* 88:260-2.

Michel F, Brevaut-Malaty V, Pasquali R, Thomachot L, Vialet R, Hassid S, Nicaise C, Martin C, Panuel M. (2012) Comparison of ultrasound and X-ray in determining the position of umbilical venous catheters. *Resuscitation* 83:705-9.

Polin R, Saiman L. (2003) Nosocomial infections in neonatal intensive care unit. *NeoReviews* 4:81-9.

Racadio JM, Doellman DA, Johnson ND, Bean JA, Jacobs BR. (2001) Pediatric peripherally inserted central catheters: complication rates related to catheter tip location. *Pediatrics* 107:E28.

Ramasetu J. (2008) Complications of Vascular Catheters in the Neonatal Intensive Care Unit. *Clin Perinatol* 35:199-222.

Polin RA, Denson S, Brady MT, Committee on Fetus and Newborn, Committee on Infectious Diseases. (2012) Strategies for Prevention of Health Care-Associated Infections in the NICU. *Pediatrics* 129:e1085-93.

Sengupta A, Lehmann C, Diener-West M, Perl TM, Milestone AM. (2010) Catheter duration and risk of CLA-BSI in neonates with PICCs. *Pediatrics* 125:648-53.

Van Ommen CH, Heijboer H, Buller HR, Hirasing RA, Heijmans HS, Peters M. (2001) Venous thromboembolism in childhood: a prospective two year registry in the Netherlands. *J Pediatr* 139:676-81.

13. Životopis

Rođena sam 27.02.1989. g. u Požezi. Pohađala sam Osnovnu školu Vladimira Nazora Trenkovu. Nakon osnovne škole upisala sam Gimnaziju u Požezi, opći smjer. Poslije srednje škole upisala sam Medicinski fakultet u Zagrebu 2008. g. Dobitnica sam Dekanove nagrade za akademsku godinu 2012/2013. Aktivno se služim engleskim jezikom, a tokom srednje škole učila sam njemački. Trenutno pohađam školu stranih jezika gdje dodatno učim engleski jezik.