

Rehabilitacija nakon ozljede Ahilove tetive

Jakelić, Ante

Master's thesis / Diplomski rad

2018

Degree Grantor / Ustanova koja je dodijelila akademski / stručni stupanj: **University of Zagreb, School of Medicine / Sveučilište u Zagrebu, Medicinski fakultet**

Permanent link / Trajna poveznica: <https://um.nsk.hr/um:nbn:hr:105:847016>

Rights / Prava: [In copyright](#)/[Zaštićeno autorskim pravom.](#)

Download date / Datum preuzimanja: **2025-03-08**



Repository / Repozitorij:

[Dr Med - University of Zagreb School of Medicine Digital Repository](#)



SVEUČILIŠTE U ZAGREBU

MEDICINSKI FAKULTET

Ante Jakelić

**Rehabilitacija nakon ozljede Ahilove
tetine**

DIPLOMSKI RAD



Zagreb, 2018.

SVEUČILIŠTE U ZAGREBU

MEDICINSKI FAKULTET

Ante Jakelić

**Rehabilitacija nakon ozljede Ahilove
tetine**

DIPLOMSKI RAD

Zagreb, 2018.

Ovaj diplomski rad izrađen je na Klinici za reumatske bolesti i rehabilitaciju KBC-a Zagreb pod vodstvom doc.dr.sc. Nadice Laktašić Žerjavić, dr.med. i predan je na ocjenu u akademskoj godini 2017/2018.

POPIS I OBJAŠNJENJE KRATICA

a.	arterija, lat. <i>arteria</i>
AS	ankilozantni spondilitis
engl.	engleski
ESWT	izvantjelesna terapija udarnim valom, engl. <i>extracorporeal shock wave therapy</i>
grč.	grčki
lat.	latinski
LLLT	laser niske izlazne snage, engl. <i>low level laser therapy</i>
m.	mišić, lat. <i>musculus</i>
MR	magnetska rezonancija
n.	živac, lat. <i>nervus</i>
NSAR	nesteroidni antireumatici
PNF	proprioceptivna neuromuskularna facilitacija
PRP	plazma bogata trombocitima, engl. <i>platelet rich plasma</i>
RICE	engl. <i>rest, ice, compression, elevation</i>
RTG	rendgen
SAD	Sjedinjene Američke Države
skr.	skraćeno
SpA	seronegativni spondiloartritis
UZV	ultrazvuk

Sadržaj

SAŽETAK.....	I
SUMMARY	II
1. UVOD	1
2. AHILOVA TETIVA	2
2.1. Anatomija	2
2.2. Histološka građa tetive	4
2.3. Vaskularizacija i inervacija	4
2.4. Biomehanička svojstva tetive i biomehanika hoda.....	5
3. OZLJEDE AHILOVE TETIVE	7
3.1. Etiologija, nazivlje i podjela.....	7
3.2. Insercijska tendinopatija	8
3.3. Neinsercijska tendinopatija.....	11
3.4. Ruptura Ahilove tetive.....	14
4. LIJEČENJE OZLJEDA AHILOVE TETIVE.....	16
4.1. Liječenje insercijske tendinopatije	17
4.1.1. Neoperacijsko liječenje	17
4.1.2. Operacijsko liječenje	18
4.2. Liječenje neinsercijske tendinopatije.....	19
4.2.1. Neoperacijsko liječenje	19
4.2.2. Operacijsko liječenje	19
4.3. Liječenje rupture Ahilove tetive	20
4.3.1. Operacijsko liječenje	20
4.3.2. Neoperacijsko liječenje	21
5. REHABILITACIJA	22
5.1. Modaliteti rehabilitacije.....	22
5.1.1. Terapijske vježbe.....	22
5.1.2. Ortoze	25
5.1.3. Fizikalno-terapijski modaliteti	25
5.2. Rehabilitacija nakon rupture Ahilove tetive.....	27

5.2.1.	Neoperacijska rehabilitacija	27
5.2.2.	Postoperacijska rehabilitacija	30
5.3.	Rehabilitacija tendinopatije Ahilove tetive	35
6.	ZAKLJUČAK	41
7.	ZAHVALA.....	42
8.	LITERATURA.....	43
9.	ŽIVOTOPIS	52

SAŽETAK

Rehabilitacija nakon ozljede Ahilove tetive

Ante Jakelić

Bol, oteklina i gubitak funkcije česti su simptomi ozljede Ahilove tetive u sportaša i rekreativaca. Uzroci ozljede Ahilove tetive mogu se podijeliti u dvije velike grupe: tendinopatije i rupture. Tendinopatija opisuje pojavu bolnosti i otekline unutar i/ili oko same Ahilove tetive te smanjenje funkcije tetive. Ovisno o mjestu patologije može biti insercijska i neinsercijska. Početno liječenje kod svih oblika tendinopatije je neoperacijsko s ciljem smanjenjejna simptoma, modificiranje položaja stopala ortozom i poboljšanje fleksibilnosti, a u slučaju neučinkovitosti liječenje može biti i operacijsko. Druga velika skupina ozljeda su rupturi Ahilove tetive koje mogu biti potpune ili parcijalne, te akutne ili kronične. U većini slučajeva rupturi nastaju prilikom sportskih aktivnosti, a liječenje također može biti operacijsko i neoperacijsko. Rehabilitacija koja uključuje fizikalnu terapiju je oblik liječenja koje koristimo kao dio neoperacijskog liječenja ili nakon operativnog zahvata s ciljem vraćanja funkcije tetive pacijenta. Postoje razni rehabilitacijski protokoli koji se koriste kod liječenja tendinopatije i rupturi Ahilove tetive, a razlikuju se i ovisno tome jesu li korišteni preoperativno ili postoperativno. Fizikalno-terapijski modaliteti i terapijske vježbe su dio programa rehabilitacije, a njihovo kombiniranje je važno za postizanje bržeg i boljeg oporavka. Rehabilitacijski program obično traje dugo, a u slučaju ozljede Ahilove tetive može trajati od 6-12 tjedana pa sve do 6-12 mjeseci. Budući da postoje razni protokoli rehabilitacije i da u nekim područjima liječenja nije postignut konsenzus, potrebno je pratiti napredak pacijenta i prilagoditi mu program rehabilitacije.

Ključne riječi: Ahilova tetiva, ozljede tetive, rehabilitacija

SUMMARY

Rehabilitation after Achilles tendon injury

Ante Jakelić

Pain, swelling, and loss of function are common symptoms of Achilles tendon injury in athletes and non-athletes. The causes of Achilles tendon injury can be divided into two large groups: tendinopathies and ruptures. Tendinopathy describes the occurrence of pain and swelling within and /or around the Achilles tendon, and also describes the reduction of function of the tendon. Depending on the location of the pathology, it can be insertional and noninsertional. The initial treatment of all forms of tendinopathy is nonoperative, aimed to relieve symptoms and modify the foot position with orthoses and improve flexibility, but if nonoperative treatment is unsuccessful the treatment can also be operative. The other large group of injuries are Achilles tendon ruptures, which can be complete or partial, and acute or chronic. In most cases, ruptures occur during sports activities, and the treatment can also be operative and nonoperative. Rehabilitation, which includes physical therapy, is a form of treatment used as part of nonoperative treatment or after an operation to restore the patient's tendon function. There are various rehabilitation protocols used in the treatment of tendinopathy and rupture of the Achilles tendon, and they differ depending on whether they are used preoperatively or postoperatively. Physical therapy modalities and therapeutic exercises are part of the rehabilitation program, and their combination is important for achieving faster and better recovery. The rehabilitation program usually takes a long time, and in the case of Achilles tendon injury, it can last from 6-12 weeks up to 6-12 months. Since there are various rehabilitation protocols and in some areas of treatment consensus has not been reached, it is necessary to monitor the patient's progress and modify the rehabilitation program accordingly.

Keywords: Achilles tendon, tendon injuries, rehabilitation

1. UVOD

Ahilova tetiva je najjača i najveća tetiva u ljudskom tijelu (1). Zanimljivo, iako najjača tetiva u tijelu, stoljećima je poznata pod nazivom "Ahilova tetiva" koji se veže uz grčkog junaka Ahileja kojemu je upravo ta tetiva bila najslabija točka. Najstariji tekst u kojem nalazimo poveznicu između imena grčkog junaka Ahileja i riječi "tetiva" je, prema nekim izvorima, u knjizi "*Corporis Humani Anatomia*" iz 1693. godine koju je napisao profesor anatomije i kirurgije Philip Verheyen. Musil i sur. (2) su u svom radu analizirali povijesne tekstove i kronološki prikazali put nastanka pojma "Ahilova tetiva". Pokazali su kako se navedeni eponim zaista spominje u knjizi "*Corporis Humani Anatomia*", ali kao "*chorda Achillis*" te da je Jean-Louis Petit, francuski kirurg, u svojoj knjizi "*L'art de guerir des maladies des os*" objavljenj 1705. godine prvi put iznio taj eponim kao "*tendon d'Achille*". Kasnije je tek Lorenz Heister prvi put upotrijebio latinski izraz "*tendo Achillis*" i to 1717. godine. Kroz povijest je, osim samog imena tetive, bila još bitnija spoznaja tetive u nastanku pokreta kao i ozljede koje iz tog pokreta proizlaze. Već je Hipokrat, opisujući Ahilovu tetivu, rekao da oštećenje tetive uzrokuje pojavu žestoke akutne vrućice, izaziva gušenje, uništava um i na kraju donosi smrt (3).

Istraživanja su pokazala da je incidencija rupture Ahilove tetive u porastu. Ukupna incidencija na 100 000 osoba-godina je porasla sa 2.1 na 21.5 u razdoblju od 1979. do 2011. godine. Bitno je napomenuti da je porast incidencije zabilježen u svim dobnim skupinama (4). Druga bitna skupina ozljeda, uz rupturu, su tendinopatije Ahilove tetive koje zahvaćaju 2% odrasle populacije (5). Pojam tendinopatija opisuje spektar poremećaja strukture i fiziologije tetive koji uzrokuju bol i disfunkciju same tetive (6).

Ozljede tetive često nastaju kod profesionalnih sportaša, ali i kod rekreativaca. Kako ćemo zbrinuti ozljedu ovisi o nekoliko čimbenika kao što su dob, druge pridružene bolesti i razina funkcije tetive koju želimo postići (7). Budući da je Ahilova tetiva anatomske posebne jer preko mišića gastroknemijusa i soleusa čini funkcionalnu vezu koja je bitna za nastanak pokreta plantarne fleksije, inverzije, ali i fleksije koljena, svaka ozljeda te tetive je potencijalno jako teška (8).

2. AHILOVA TETIVA

2.1. Anatomija

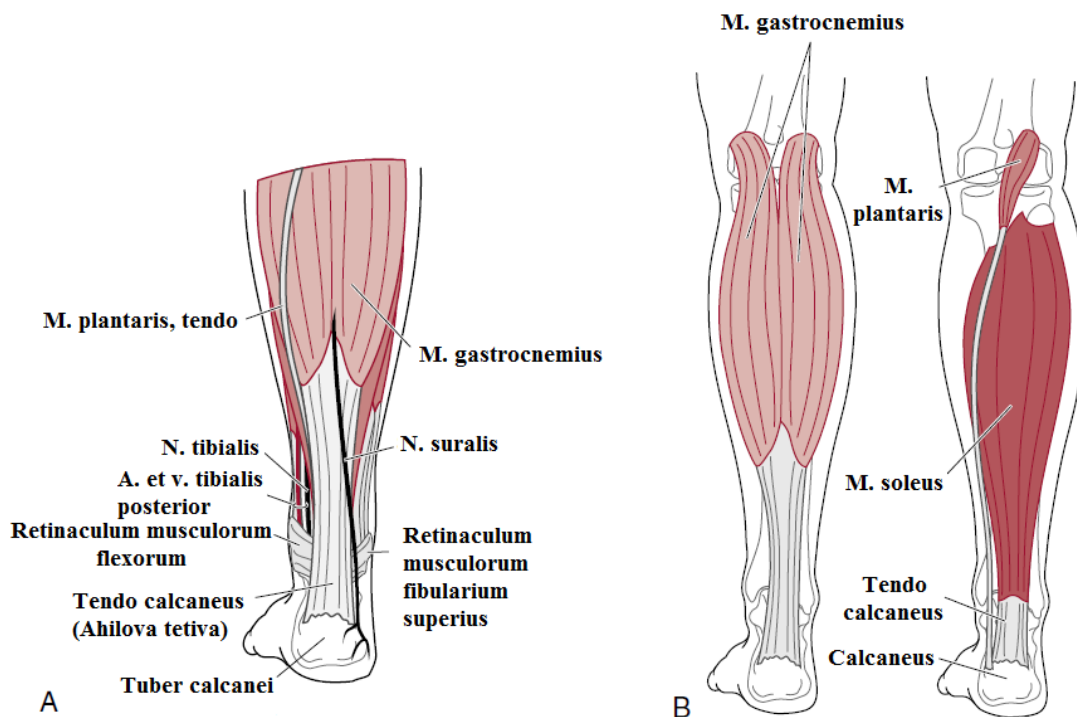
Ahilova tetiva (lat. *tendo calcaneus*) proteže se od središnjeg dijela lisne regije (lat. *regio cruris posterior*) i hvata se na stražnju stranu petne kosti (lat. *calcaneus*). Nastaje spajanjem tetiva koje polaze od troglavog mišića potkoljenice (lat. *m. triceps surae*), a ponekad je pridružena i tetiva plantarisa (lat. *m. plantaris*) (9). Soleus (lat. *m. soleus*) i dvije glave gastroknemijusa (lat. *m. gastrocnemius*) zajedno čine troglavi mišić potkoljenice koji je snažniji od svih drugih mišića potkoljenice zajedno (10). Gastroknemijus je smješten površinski u odnosu na soleus, a čine ga medijalna glava, koja je veća i duža, te lateralna glava (9). Medijalna glava polazi iznad medijalnog, dok lateralna glava polazi iznad lateralnog epikondila poplitealne strane femura (11). Soleus je širi i dublje smješten mišić u odnosu na gastroknemijus te mu je polazište u potpunosti smješteno ispod koljena, a uključuje glavu i proksimalnu četvrtinu stražnjeg dijela fibule te medijalni rub tibije (9,10). Između gastroknemijusa i soleusa se nalazi sloj gustog vezivnog tkiva, a s posteriorne strane soleusa se nalazi aponeuroza koja najviše doprinosi građi Ahilove tetive (9).

Pojavnost plantarisa u ljudi je varijabilna, tj. on je odsutan u 6-8% ljudi te se često upotrebljava kao graft (3,9). Polazište mu je na gornjem dijelu lateralnog epikondila femura. Mišić prolazi medijalno od gastroknemijusa i nastavlja u obliku dugačke tetive sve do medijalnog dijela hvatišta Ahilove tetive (9).

Prosječna duljina Ahilove tetive je 15 cm, ali može varirati od 11-26 cm, dok je prosječna širina 6.8 cm. Ahilov tetiva formira se na miotendinoznom spoju oko 10 cm proksimalno od insercije na petnu kost i u tom dijelu je plosnatog oblika. Oko 4 cm proksimalno od petne kosti je ovalnog oblika, da bi na samoj inserciji ponovno poprimila plosnati oblik i deltoidno se proširila. Insercija Ahilove tetive je 2 cm distalno od dorzokranijalnog ruba petne kosti. Točan doprinos tetiva mišića lista u izgradnji Ahilove tetive teško je odrediti, ali u 50% slučajeva pola dolazi od gastroknemijusa, a pola od soleusa (3). Vlakna tetive se od proksimalno prema distalno rotiraju spiralno za 90° prije hvatanja za petnu kost, tako da su vlakna gastroknemijusa smještena lateralno i posteriorno, a vlakna soleusa medijalno i anteriorno na hvatištu tetive (9). Navedeno doprinosi elastičnosti Ahilove tetive te sprječava njezino nabiranje kada je opuštena. Samo hvatište tetive nalazi se na kvrzi na stražnjem dijelu petne kosti (lat. *tuber calcanei*) (slika 1.). Ahilova tetiva nema pravu sinovijalnu ovojnici

nego je oko nje formiran paratenon (grč. *peri-* oko, *tenon-* tetiva) koji tvori elastični rukav oko tetive i tako omogućava klizanje. Sastoji se od gustog vezivnog tkiva koje odvaja tetivu od duboke fascije mišića potkoljenice, proksimalno se nastavlja na mišićnu fasciju troglavog mišića potkoljenice, a distalno se spaja s periostom petne kosti (9).

U području između petne kosti i Ahilove tetive nalazi se retrokalkanearna burza ispunjena sinovijalnom tekućinom i s prednje strane omeđena vezivno-hrskavičnim tkivom, sa stražnje strane paratenonom i s gornje strane adipoznim tkivom. Funkcija burze je smanjiti trenje između Ahilove tetive i petne kosti (12). Osim te dubinske burze, postoji i površinska, supkutana burza koja se nalazi između kože i stražnje strane Ahilove tetive (13).



Slika 1. A) Anatomija Ahilove tetive. B) Površinski sloj stražnje skupine mišića potkoljenice (Preuzeto i izmjenjeno iz: Clinical Orthopaedic Rehabilitation: A Team Approach) (14)

2.2. Histološka građa tetive

Kao i većina tetiva, i Ahilova tetiva je građena od paralelnih vlakana uglavnom kolagena tipa I koja daju čvrstoću tetivi te je primjer formiranog (hipocelularnog, hipovaskularnog) gustog vezivnog tkiva (9,15). Tetiva, osim kolagenih vlakana i malog udjela elastičnih vlakana, sadrži i stanice tenocite (specijalizirani fibrociti) te tenoblaste (3). Tenociti i tenoblasti čine 90-95 % staničnog dijela tetive, a kolagen i elastin čine najveći dio suhe tvari izvanstaničnog (ekstracelularnog) matriksa. Tetiva normalno sadrži 90% kolagena tipa I, ali tenociti u slučaju ozljede tetive proizvode, in vitro, više kolagena tipa III koji je manje otporan na tenzilne sile (3). Zbog velikog udjela kolagenih vlakana tetive su bijele i slabo rastezljive, dok oko 2% elastičnih vlakana tetivi daju svojstva rastezljivosti (15).

Kolagena vlakna se skupljaju u snopove (primarni snopovi), a potom se oni skupljanju u veće snopove (sekundarni i tercijarni snopovi). Snopovi su obavijeni rahlim vezivnim tkivom (endotenonom) koje sadrži krvne žile i živce. U konačnici se snopovi organiziraju u fascikle koji su obavijeni peritetonom. Cijelu Ahilovu tetivu obavija epitenon, a epitenon i paratenon su međusobno odijeljeni tankim slojem tekućine koji smanjuje trenje prilikom pomicanja tetive(3).

2.3. Vaskularizacija i inervacija

Tetive su opskrbljene krvlju preko krvnih žila iz tri izvora: mišićno-tetivni spoj, okolno vezivno tkivo i tetivno-koštani spoj (3). Saznanje o opskrbi Ahilove tetive krvlju proizlazi iz angiografskog istraživanja provedenog sredinom dvadesetog stoljeća (3,9). Opskrba Ahilove tetive ovisi o dobi i starenjem se opskrba krvlju smanjuje (3). Sama tetiva je većinom avaskularna te je njen najdublji dio najslabije perfundiran, dok je ovojnica koja okružuje tetivu (paratenon) najbogatija krvnim žilama (16).

Glavna arterija koja opskrbljuje Ahilovu tetivu je ogranak stražnje tibijalne arterije (lat. *a. tibialis posterior*), dok peronealna arterija (lat. *a. peronea*) može tvoriti anastomozu sa stražnjom tibijalnom arterijom (lat. *a. tibialis posterior*) i na taj način pridonijeti opskrbi. Jednostavno rečeno stražnja tibijalna arterija većinski opskrbljuje distalnu i proksimalnu trećinu tetive, dok peronealna arterija većinski opskrbljuje njenu središnju trećinu. Potrebno je naglasiti da je površinski dio tetive bolje prokrvljen od dubinskog dijela te da je središnja

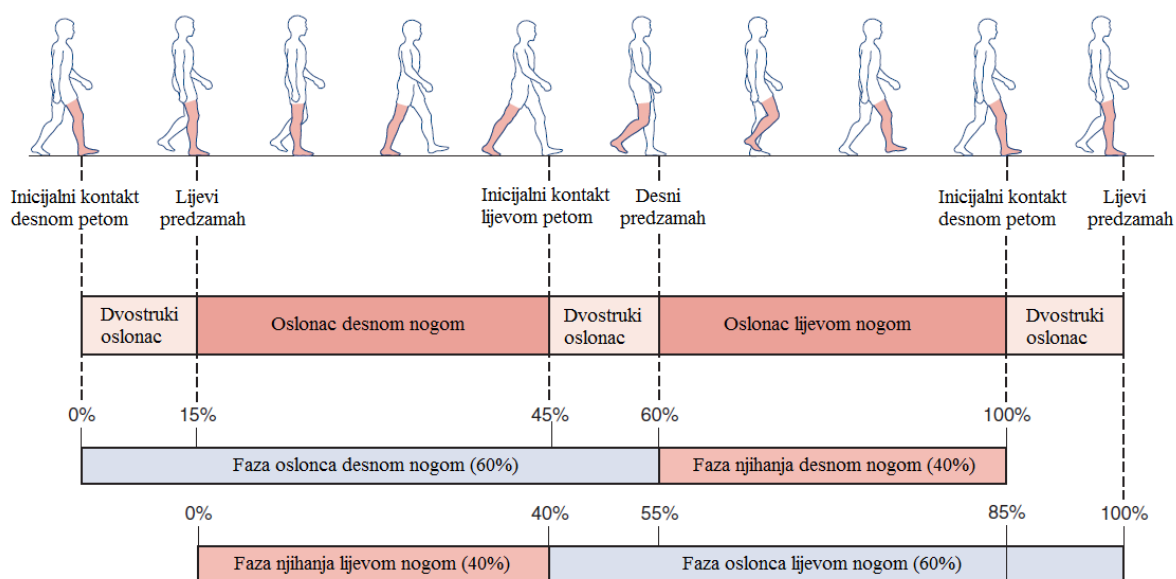
trećina tetive slabije prokrvljena u odnosu na distalni i proksimalni dio. Takva raspodjela krvi je bitna budući da se većina problema (oštećenja i ozljeda) javlja upravo na središnjem, slabije prokrvljenom, dijelu tetive. Tetive su u pravilu aneuralne. Inervacija Ahilove tetive dolazi od ogranaka živaca kože i mišićnih živaca, posebice od suralnog (lat. *n. suralis*) i manjim dijelom tibijalnog živca (lat. *n. tibialis*) (3). Kako se suralni živac spušta potkoljenicom prema distalno, prolazi dorzalno od tetive u supkutanom tkivu, u početku u razini sredine same tetive, da bi približno 10 cm iznad petne kosti križao lateralni rub tetive, a u razini insercije nalazi se oko 1.8 cm lateralno odlateralnog ruba tetive (17). Aferentna živčana vlakna su većinom locirana u području koštano-tetivnog spoja i sastoje se od sve četiri vrste receptora (tip I za mehanički pritisak, tip II za propriocepciju, tip III za senzornu propriocepciju te tip IV kao slobodni živčani završeci za bol) (3).

2.4. Biomehanička svojstva tetive i biomehanika hoda

Tetive imaju gotovo idealna mehanička svojstva za prijenos sile sa mišića na kost. Jako su čvrste i otporne te se mogu rastegnuti do 4% prije negoli se oštete. U mirovanju kolagena vlakna nalaze se u naboranom, valovitom stanju. Pri istezanju od 2% dolazi do potpunog istezanja kolagenih vlakana. Tada se tetiva još može vratiti na početnu dužinu pri prestanku opterećenja. Pri izduženju većem od 4% dolazi do mikroskopskih oštećenja (pucanja intermolekularnih veza kolagenih vlakana) i smanjenja funkcije tetive. Pri istezanju većem od 8% dolazi do makroskopskih oštećenja i u konačnici može doći do rupture tetive. Razlika u spolu i godinama postoji, tako da su tetive izdržljivije u muškaraca i mlađih osoba (3).

Gastroknemijus i soleus su glavni plantarni fleksori i zajedno sudjeluju u fazi oslonca hoda te su bitni kod propulzije i održavanja ravnoteže (9). Hod podrazumijeva uobičajeni oblik kretanja oslanjanjem na stopala (18). Za razliku od trčanja, gdje postoji određen period u kojem su obje noge u zraku, kod hodanja je jedna noga uvijek u dodiru s tlom (19). Osnovna je funkcija hoda prijenos tijela između dvaju položaja u prostoru i postiže se kombinacijom niza radnji dijelova mišićnokoštanog i živčanog sustava. Hodanje je periodičan proces lokomocije, a pravilan hod je sastavljen od niza izmjena osnovnih ciklusa. Osnovni element hoda jest korak dok je ciklus hoda dvostruki korak (18). Ciklus hoda je vremenski interval ili slijed pokreta između dva uzastopna početna kontakta iste noge s podlogom (slika 2.). Ako je udarac pete o podlogu početni kontakt, primjerice desne noge, onda ciklus hoda uključuje taj

početni udarac pete do sljedećeg udarca pete o podlogu desnom nogom (19). Osnovne faze hoda su faza oslonca i faza zamaha. U fazi oslonca stopalo je u dodiru s tлом, a u fazi zamaha se ista noga zanjše prema naprijed u pripremi za nastupajući dostup (18). Pri uobičajenoj brzini hodanja od oko 80 m/min faza oslonca traje oko 60% ciklusa, a faza zamaha oko 40% (19).



Slika 2. Ciklus hoda (Preuzeto i izmjenjeno iz: Orthopedic Physical Assessment) (19)

Gastroknemijus i soleus imaju važnu ulogu pri hoda pri čemu dolazi do 85% maksimalne voljne kontrakcije. Oni pomažu pri obuzdavanju momentuma koje tijelo ima pri kretanju naprijed te također pridonose stabilnosti koljena i gležnja. Da bi izvršio sve te zadaće triceps sure izvodi ekscentrične i koncentrične kontrakcije (19). Pokazano je da soleus proizvodi gotovo dvostruku silu u usporedbi s gastroknemijusom prilikom plantarne fleksije, dok medijalna glava gastroknemijusa osigurava 70% mišićne sile, a lateralna 30%. Ako je plantarna fleksija prilikom hoda iz nekog razloga oslabljena dolazi do kompenzacije pronacijom stopala što posljedično dovodi do patoloških stanja stopala i bolova prilikom hodanja. Iako preveliki stres može uzrokovati oštećenje i deformitet tetive, granični stres i naprezanje potiče fibroblaste na stvaranje kolagena i liječenje tetive (9).

3. OZLJEDE AHILOVE TETIVE

3.1. Etiologija, nazivlje i podjela

Stanja koja mogu dovesti do oštećenja i ozljede Ahilove tetive obuhvaćaju spektar poremećaja, a nazivi i klasifikacija za te poremećaje se u literaturi razlikuju i često su zbunjujući (14). Ozljede tetive podrazumijevaju dvije najčešće skupine patoloških stanja, a to su tendinopatije i ruptura Ahilove tetive. Uzroci ozljeda su obično multifaktorijalni, a sastoje se od intrinzičnih (unutarnjih) i ekstrinzičnih (vanjskih) čimbenika. Od unutarnjih čimbenika su nam bitni spol, dob i težina, a od vanjskih se bitnim pokazalo uzimanje lijekova kao što su fluorokinoloni i kortikosteroidi (8). Točan uzrok nastanka ozljeda Ahilove tetive se još uvijek ne zna, ali su predložene dvije teorije. Prva teorija, degenerativna teorija, govori o kroničnim degenerativnim promjenama, smanjenom protoku krvi i tkivnoj hipoksiji kao bitnim uzrocima ozljede tetive, dok druga, mehanička teorija, navodi da razni pokreti koji dovode do stvaranja velikih sila opterećuju tetivu, stvaraju mikrotraume i dovode do njezinog oštećenja (20).

Iako se u literaturi uvriježio naziv tendinitis, koji opisuje bolnost i oteklinu tetive zahvaćenu upalnim promjenama primarno u sklopu reumatskih bolesti, pokazalo se da je u svakodnevnoj kliničkoj praksi najčešće riječ o neupalnom, degenerativnom oštećenju tetive, pa je predložena upotreba naziva tendinopatija za neupalna oštećenja Ahilve tetive. Tendinopatija, dakle, opisuje pojavu bolnosti i otekline unutar i/ili oko same Ahilove tetive te smanjenje funkcije tetive, a najčešće je posljedica dugotrajnog mehaničkog prenaprežanja tetive (14,21). Stoga se uz naziv tendinopatija veže se i pojam sindroma prenaprežanja (engl. *overuse injury*) u kojem radi dugotrajnog mehaničkog prenaprežanja tetive dolazi do zbrajanja mikrotraumatskih oštećenja koja u konačnici nadvladaju reparacijske sposobnosti tetive (21,22). Pretjerano opterećenje, odnosno prenaprežanje tetive uzrokuje oštećenje tetive, ali nije sa sigurnošću utvrđeno da li je prenaprežanje uzrok nastanka boli, a i pokazano je da stupanj fizičke aktivnosti ne odgovara stupnju oštećenja tetive (23). Prema anatomske lokalizaciji promjena razlikujemo neinsercijsku tendinopatiju u kojoj se promjene nalaze od 2 do 6 cm proksimalno od hvatišta za petnu kost i insercijsku tendinopatiju u kojoj su promjene smještene do 2 cm proksimalno od hvatišta za petnu kost (24). Pojam paratendinopatija primarno se odnosi na neinsercijsku tendinopatiju degenerativne etiopatogeneze. Pojam entezitis odnosi se na insercijsku tendinopatiju upalne etiopatogeneze. (22). Naziv tendinoza se koristi kako bi se opisala degeneracija tkiva tetive bez histološkog ili

kliničkog dokaza upale, zahvaća sve strukture tetive (kolagen, tenocite i ekstracelularni matriks) i ne mora nužno biti simptomatska već se prikazuje metodama oslikavanja poput dijagnostičkog ultrazvuka (skr. UZV) ili magnetske rezonancije (skr. MR) (25). Bol stražnjeg dijela pete (engl. *posterior heel pain*) je klinički entitet koji se također javlja u literaturi i često uključuje promjene vezane uz Ahilovu tetivu u području njezine insercije za petnu kost (26). Promjene koje također mogu uzrokovati tu vrstu boli su akutna i kronična ruptura Ahilove tetive, Haglundova peta (Haglundov deformitet) i retrokalkanearni burzitis (16,27).

3.2. Insercijska tendinopatija

Insercijska tendinopatija čini 20% do 24% svih poremećaja Ahilove tetive u sportaša (26). Kod insercijske tendinopatije patološke promjene nalaze se u prva 2 cm proksimalno od hvatišta Ahilove tetive na petnoj kosti. U općoj populaciji oko 6 % osoba barem će jednom u životu osjetiti bol u području Ahilove tetive (28). Karakterizirana je pojavom zakočenosti pri dužem mirovanju i boli pri mehaničkom opterećenju u stražnjem djelu pete pa zbog toga diferencijalno dijagnostički u obzir mogu doći drugi poremećaji koji također uzrokuju bol u stražnjem djelu pete kao što je artritis donjeg nožnog zgloba, avaskularna osteonekroza kalkaneusa, stres fraktura petne kosti te iritacija suralnog živca (14,26). Patogeneza insercijske tendinopatije Ahilove tetive nije do kraja razjašnjena. Rezultati istraživanja ukazuju da je u području insercije Ahilove tetive anteriorni dio tetive zaštićen od mehaničkog stresa te se s time povezuje pojava kalcifikata i entezofita u posteriornom (površnom) dijelu tetive na mjestu insercije za kalkaneus. Dokazana je neovaskularizacija u području insercije Ahilove tetive što se smatra uzrokom boli. Bol može biti i posljedica urastanja živčanih okončina u tetivu te periferne senzitivacije koja dovodi do smanjenja praga bolnog podražaja nociceptora u tetivi te time pretjerane osjetljivosti na mehanički i termalni podražaj. Biopsati tetive ukazuju na degenerativne, neupalne promjene u tetivi. Dolazi do gubitka pravilne paralelne strukture kolagenih vlakana, poremećaja integriteta kolagenih vlakana, masne infiltracije i kapilarne proliferacije u tetivi (29). Na pojavu tendinopatije mogu utjecati ekstrinzični i intrinzični čimbenici. U ekstrinzične čimbenike spada pretjerano ili neprimjereno mehaničko opterećenje bilo sportsko ili profesionalno, prekomjerna tjelesna težina, loša obuća, nepravilan trening i nepravilna sportska tehnika. U intrinzične čimbenike svrstavaju se biomehanički poremećaji (nejednaka dužina nogu, deformacija kalkaneusa,

smanjena mobilnost donjeg nožnog zgloba, ekskavirano stopalo, varus deformacija stopala), ženski spol, starija životna dob i nasljeđe (30).

Insercijska tendinopatija Ahilove tetive ubraja se u entezopatije. Entezopatija u širem smislu obuhvaća sve patološke promjene u području koštane insercije tetive, degenerativne i upalne. U užem smislu to je primarno degenerativna bolest i treba ju razlikovati od upalnih promjena enteza koje nazivamo entezitisom, a koje se razvijaju u sklopu upalnih reumatskih bolesti, prvenstveno seronegativnih spondiloartritisa (skr. SpA), kao što je ankilozantni spondilitis (skr. AS). Na upalni entezitis treba posumnjati ukoliko insercijska tendinopatija Ahilove tetive ne reagira na konzervativno liječenje, ako je praćena upalnom križoboljom, artritismom, konjuktivitisom/iridociklitisom i drugim karakterističnim kliničkim obilježjima SpA te ukoliko se javi u osobe s psorijazom ili upalnom bolesti crijeva (31).

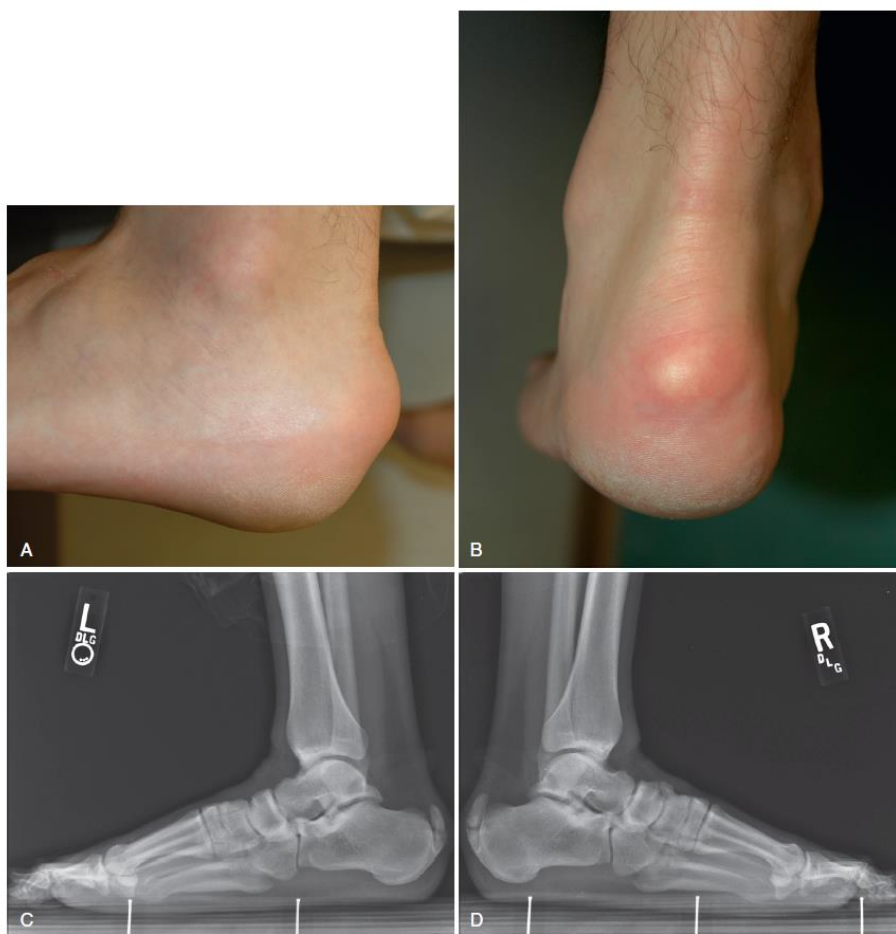Haglundov deformitet je jedan od mogućih uzroka pojave bolnosti u peti u području hvatišta Ahilove tetive. Smatra se da je riječ o kombinaciji insercijske tendinopatije, retrokalkanarnog burzitisa i koštanog izbočenja pete koji uzrokuje upalnu reakciju. Primarnim uzrokom se stoga smatra povećanje inklinacijskog kuta petne kosti, a klinički se očituje koštanom prominencijom dorzokranijalnog dijela kalkaneusa uz lokalno crvenilo, oteklinu i bolnost pri dorzifleksiji stopala (26).

Retrokalkanarni burzitis je upala burze između petne kosti i Ahilove tetive. Iako nije riječ o promjeni na samoj tetivi, upala koja se javlja može dovesti do hipertrofije i adherencije na tetivu i njenih degenerativnih promjena (14). Do upale dolazi zbog pritiska koštane izbočine petne kosti na burzu, dakle često je povezana s prisutnošću Haglundovog deformiteta i rijetko se javlja zasebno, osim kad je burzitis dio kliničke slike upalne reumatske bolesti, najčešće SpA. Kod pacijenata je prisutna bol u stražnjem dijelu pete koja se pogoršava nakon aktivnosti, a bol se može izazvati pri pregledu ukoliko se obuhvati medijalna i lateralna strana hvatišta Ahilove tetive i pritisne. Ako je upala jako izražena može se i vidjeti oteklinu burze s obje strane ispod Ahilove tetive uz gornji rub kalkaneusa (26).

Retrokalkanarna egzostoza je također jedan od uzroka boli u stražnjem dijelu pete, a klinička slika nalik je slici koja se javlja kod Haglundovog deformiteta. Razlikuje se od Haglundovog deformiteta po kliničkoj lokaciji izbočenja, a radiološki retrokalkanarna egzostoza ne povezuje se s povećanjem inklinacijskog kuta (26).

Dakle, insercijska tendinopatija Ahilove tetive se može prezentirati kao upalna ili degenerativna bolest koja dolazi kao jedna od gore navedenih promjena ili nastaje

kombinacijom tih promjena (32). Anamnestički karakterizirana je pojavom zakočenosti pri dužem mirovanju i boli pri mehaničkom opterećenju u stražnjem dijelu pete. Kliničkim pregledom možemo pronaći izbočenje i oteklinu ispod kože, crvenilo kože i bolnost na palpaciju u području hvatišta Ahilove tetive (distalna 2 cm tetive), a ponekad je prisutna i napetost te skraćenje tricepsa sure uz posljedično ograničenu dorzalnu fleksiju stopala te slabost tricepsa sure uz posljedično oslabljenu plantarnu fleksiju stopala (slika 3.). Slikovne metode u dijagnostici insercijske tendinopatije Ahilove tetive uključuju standardno radiografsko snimanje (skr. RTG), dijagnostički UZV i MR. RTG nam pomaže u dijagnostici koštanih promjena (entezofita, kalcifikata u tetivi, Haglundove deformacije kalkaneusa) (slika 3.). Preporuča se laterolateralno snimanje kalkaneusa u stojećem stavu, dok se UZV i MR koriste za pronalaženje mekotkivnih promjena (26,33).



Slika 3. Insercijska tendinopatija Ahilove tetive. A i B, klinički nalaz. C i D, RTG pokazuje kalcifikate unutar tetive (Preuzeto iz: Campbell's Operative Orthopaedics) (32)

Dijagnostički UZV je postao prva dijagnostička metoda izbora radi dostupnosti metode i pouzdanosti prikaza promjena u tetivi pri čemu se može koristiti siva skala za procjenu morfoloških promjena (zadebljanje tetive, neoštri rubovi tetive, poremećena pravilna fibrilarna struktura tetive i smanjena ehogenost tetive, kalcifikati i entezofiti tetive, iregularnost površine kosti, pridruženi retrokalkanearni i supkutani burzitis) i dopler za procjenu patološke vaskularizacije tetive (34). Dijagnostičkim UZV detektibilne erozije kosti kalkanusa u području insercije Ahilove tetive tipične su za upalni entezitis i najčešće su odsutne kod degenerativne insercijske entezopatije pa mogu pomoći u diferencijalnoj dijagnozi. Pozitivan signal na dopleru koji upućuje na vaskularizaciju tetive, češći je i intenzivniji u upalnom entezitisu gdje se može naći ne samo rubno već i unutar tetive kao i u retrokalkanearnoj burzi za razliku od degenerativne insercijske entezopatije (35). Novija metoda oslikavanja je ultrazvučna elastografija koja ukazuje na strukturne promjene tetive koje posljedično dovode do promjene elastičnosti tetive (36). Valja naglasiti da je uobičajen nalaz koštanog trna ili entezofita (engl. *bone spur*) na RTG i dijagnostičkom UZV u području insercije Ahilove tetive u klinički asimptomatskih osoba (37).

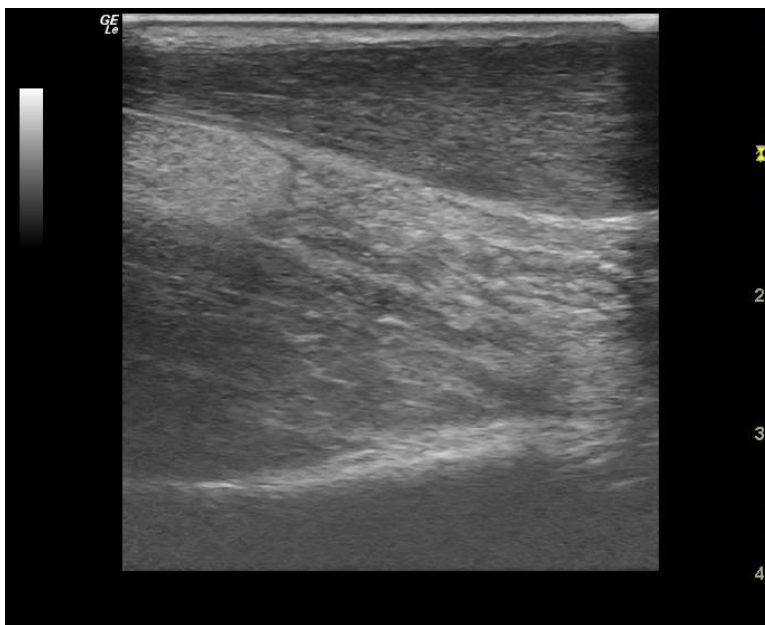
3.3. Neinsercijska tendinopatija

Za razliku od insercijske tendinopatije, gdje se patologija nalazi do 2 cm proksimalno od hvatišta Ahilove tetive, neinsercijska tendinopatija Ahilove tetive zahvaća središnji dio tetive od 2 cm do 6 cm proksimalno od hvatišta tetive (38). Neinsercijska tendinopatija čini oko 65% svih poremećaja Ahilove tetive u sportaša (39). Incidencija varira od 0.2% u općoj populaciji do 9% u rekreativnih trkača (22). Najčešće se javlja u sportaša kojima su trčanje i skokovi osnova sportske aktivnosti (21). Također je pokazano angiografskim metodama da je mjesto najveće hipovaskularizacije upravo područje 2-7 cm proksimalno od hvatišta Ahilove tetive za petu i zato je to područje podobno za nastanak ozljede (40). Kao značajni etiološki čimbenici navode se mehaničko prenaprezanje i posljedično ponavljajuće mikrotraumatiziranje tetive, biomehanički poremećaji donjih ekstremiteta i ranije navedena slaba vaskularizacija ovog dijela tetive (39). Patohistološki se mogu naći dvije promjene: peritendinozne promjene i intratendinozna degeneracija (22). Nastanak tendinopatije dinamičan je proces i potaknut je opterećenjem, a tijekom tog procesa razlikuju se tri stadija. Stadij reaktivne tendinopatije očituje se neupalnim proliferativnim odgovorom unutar stanice

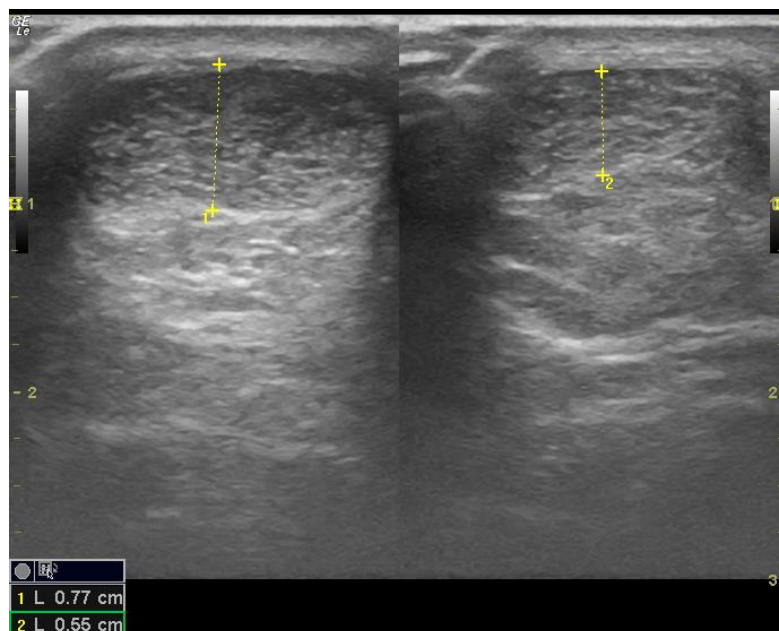
i izvanstaničnog matriksa, nema promjene u neurovaskularnoj strukturi, ali se nalazi lokalizirano zadebljanje tetive (23). Promjene u ovom stadiju su reverzibilne i to ako se smanji opterećenje ili poveća razmak između opterećenja. Sljedeći stadij je stadij neuspjelog cijeljenja u kojemu je povećana proizvodnja proteina, stvaraju se nove krvne žile i lokalno zadebljanje je dodatno istaknuto. Promjene su u ovom stadiju djelomično reverzibilne uz smanjenje opterećenja i provođenje određenih vježbi. Posljednji stadij je stadij degenerativne tendinopatije i u ovom stadiju dolazi do ireverzibilnih promjena, urastanja krvnih žila u izvanstanični matriks i stvaranja više čvorastih zadebljanja (21).

Pacijent se javlja s oteklinom, tj. vretenastim zadebljanjem srednjeg dijela Ahilove tetive, iako ta promjena ne mora uvijek jasno uočljiva (slika 4.). Prisutna je i bol koja može biti oštra, tupa ili žareća, a u anamnezi može postojati informacija o blažoj traumi tipa uganuća i prenaprezanja (planinarenje i sl.) (22,38). Bol se, kao i kod drugih sindroma prenaprezanja, u početku javlja nakon povećane aktivnosti, a smiruje se mirovanjem. Bolesnici obično tada još ne prekidaju neprimjerenu aktivnost. Kako promjene u tetivi progrediraju, bol se počinje javljati na početku i pri kraju aktivnosti i u završnoj fazi bol ometa izvođenje aktivnost (22). Neinsercijska tendinopatija može prijeći u kronični oblik i o njenom kroničnom obliku govorimo ako stanje traje duže od tri mjeseca (41). Klinički pregled bi trebao uključivati pažljivu usporedbu obje noge budući da vretenasta oteklina tetive može biti diskretna, a također bi trebalo obratiti pozornost na hod te mišiće i zglobove koji sudjeluju u formiranju hoda kako bi se uočio biomehanički deficit (38). Vretenasta oteklina tetive je tipično bolna na palpaciju i pomiče se zajedno s tetivom pri kretnjama u gležnju, a bol na palpaciju se smanjuje u istegnutom položaju tetive (42). Stoga klinički pregled, osim inspekcije i palpacije, uključuje i testove "The Royal London Hospital Test" i "znak luka". Pri prvom testu bolesnik leži potrbuške na stolu za pregledavanje, a stopala mu slobodno vise preko ruba stola. Pažljivo se palpira Ahilova tetiva cijelom dužinom kako bi se našlo bolno zadebljanje, potom se od bolesnika zatraži da maksimalno dorzalno flektira stopalo i u tom položaju je tetiva istegnuta, a zadebljanje tetive tipično manje bolno na palpaciju. Pri drugom testu bolesnik je u istom položaju i od njega se zatraži da naizmjenice plantarno i dorzalno flektira stopalo pri čemu se bolna oteklina pomiče zajedno s pomicanjem tetive (38). U dijagnostici nam mogu pomoći i slikovne metode, u prvom redu dijagnostički UZV te potom i MR, a trebalo bi ih koristiti kao nadopunu anamnezi i kliničkom pregledu (slika 5.) (21). RTG može prikazati kalcifikacije duž tetive, a MR može pokazati opsežnost degenerativnih promjena.

Kiruško liječenje je indicirano ako konzervativnom terapijom od najmanje šest mjeseci nismo uspjeli popraviti stanje (32).



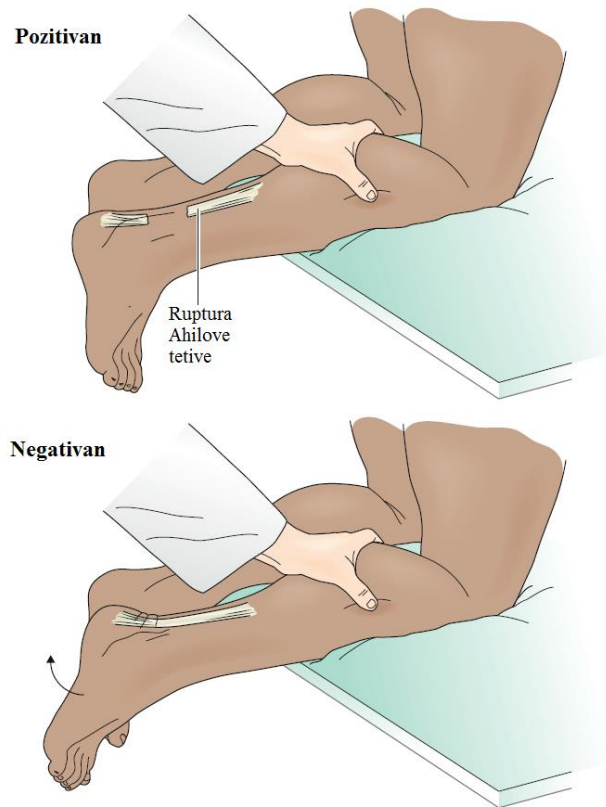
Slika 4. UZV neinsercijska tendinopatija, uzdužni prikaz vretenastog zadebljanja tetive distalno (desni dio slike), uredan dio tetive proksimalno (lijevi dio slike) (Ljubaznošću doc.dr.sc. Nadice Laktašić Žerjavić)



Slika 5. UZV neinsercijska tendinopatija, poprečni prikaz, zadebljana i hipoehogena tetiva lijevo, desno normalna (Ljubaznošću doc.dr.sc. Nadice Laktašić Žerjavić)

3.4. Ruptura Ahilove tetive

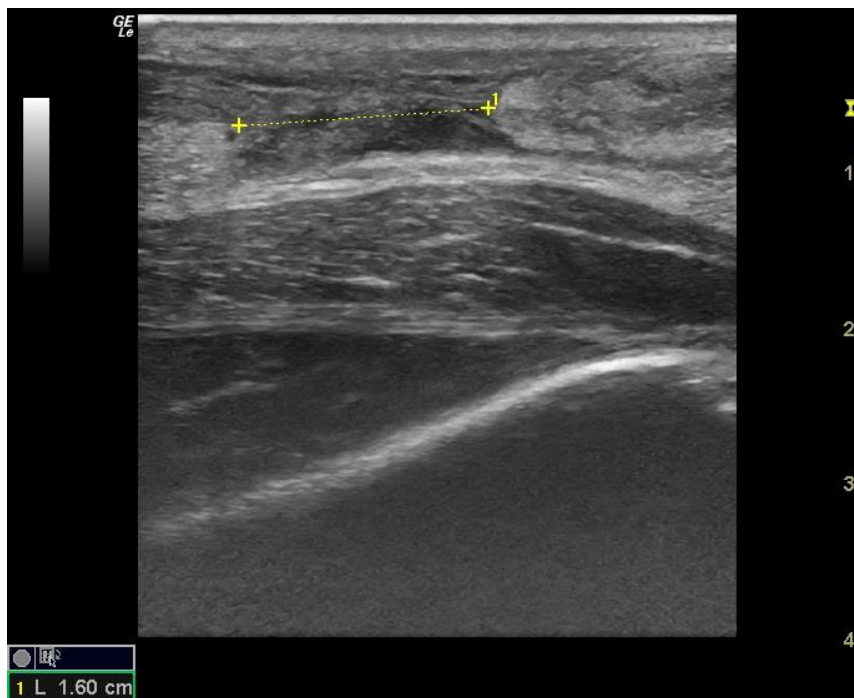Incidencija rupture Ahilove tetive se povećala u zadnjih trideset godina među sportašima u skakačkim i trkačkim sportovima (4). Pokazano je da sportaši koji su imali rupturu Ahilove tetive na jednoj nozi imaju 176 puta veću šansu za rupturu Ahilove tetive na suprotnoj nozi (43). Incidencija je prvenstveno porasla kod neprofesionalnih sportaša (44). Do akutne rupture najčešće dolazi nakon odgurivanja od podloge nogom koja nosi teret dok je koljeno te noge u ekstenziji (sprinteri, skakački sportovi), ali ozljeda može nastati i nakon nagle dorzifleksije stopala koje je prethodno bilo u položaju plantarne fleksije (pad po stepenicama, pad s velike visine ili pad u rupu). Ruptura, kao i kod neinsercijske tendinopatije, nastaje 2-6 cm proksimalno od hvatišta Ahilove tetive za petnu kost u području smanjene vaskularizacije (45). U većini slučajeva radi se o potpunoj rupturi tetive iako ruptura može biti i parcijalna (46). U dijagnozi akutne rupture Ahilove tetive nam je najbitnija anamneza i klinički pregled, a dijagnostički UZV i MR služe za potvrdu kliničke dijagnoze (44). Kod potpune rupture pacijenti opisuju oštru bol i zvuk poput udarca bičem, odnosno navode osjećaj kao da ih je netko udario u Ahilovu tetivu (45). Bol ne mora biti prisutna cijelo vrijeme nakon rupture, ali osjećaj slabosti prilikom pokušaja plantarne fleksije perzistira. Plantarna fleksija može biti donekle prisutna čak i kod potpune rupture Ahilove tetive zbog ostalih mišića potkoljenice koji pomažu pri fleksiji stopala (46). Kliničkim pregledom se nađe slabost kod plantarne fleksije i palpabilni defekt, odnosno uleknúće, u području rupture tetive (44). Test koji je potrebno napraviti i koji nam pomaže pri postavljanju dijagnoze je Thompsonov test (slika 6.) (44). Thompsonov test se izvodi tako da pacijent leži na trbuhu s ispruženim nogama preko ruba ispitivačkog stola i pozitivan je ako nakon stiskanja mišića lista ne dođe do plantarne fleksije. Osim potpune može nastati i djelomična (parcijalna) ruptura kod koje nalazimo oteklinu u području rupture te bol i nelagodu (45). U slučaju parcijalne rupture, kao i kod potpune rupture u kojoj nađemo oslabljenu ali prisutnu plantarnu fleksiju, možemo pogrešno dijagnosticirati rupturu kao uganúće gležnja. U nejasnim slučajevima rupture Ahilove tetive možemo se poslužiti dijagnostičkim UZV i MR pri postavljanju dijagnoze (46). Ponekad je kliničkim pregledom teško uočiti uleknúće u području rupture zbog nastanka hematoma te su i tada indicirani dijagnostički UZV i MR za potvrdu dijagnoze te za procjenu lokalizacije i opsežnosti rupture (45).



Slika 6. Thompsonov test. Kod rupture Ahilove tetive test je pozitivan jer stiskanjem lista nema plantarne fleksije stopala. Test je negativan kada stiskanjem lista dolazi do plantarne fleksije. (Preuzeto i izmjenjeno iz: Essentials of Physical Medicine and Rehabilitation) (47)

Iako su akutne rupture Ahilove tetive česte i najčešće se lako dijagnosticiraju, više od 20% ruptura se krivo dijagnosticira radi nepravilnog opisa mehanizma nastanka ozljede od strane bolesnika, pridružene otekline gležnja te prisutne plantarne fleksije stopala, pa se do točne dijagnoze dolazi odgođeno, dovodeći posljedično do razvoja kronične rupture ukoliko je prošlo više od 6 tjedna od nastupa ozljede. Rjeđe, ruptura tetive može nastati na podlozi degenerativnih promjena, tj. tendinoze, što isto može biti razlog odgođenom postavljanju dijagnoze. Kroničnu rupturu je teže dijagnosticirati budući da uleknuce, odnosno prostor između dvaju krajeva rupturirane tetive, može biti odsutno zbog započetog procesa cijeljenja i stvaranja vezivnog tkiva u tom području. Plantarna fleksija može također biti očuvana zbog prisutnosti ostalih mišića potkoljenice koji pomažu kod fleksije, ali tada najčešće pacijenti šepaju i ne mogu se odići na prste stojeći samo na toj nozi te je prisutna atrofija mišića lista i izduženje Ahilove tetive. Liječenje kronične rupture je zahtjevnije nego kod akutne rupture jer dolazi do povlačenja oba kraja rupturirane tetive, povećanja razmaka između rupturiranih

krajeva tetive te primarno cijeljenje nije više moguće, a to sve utječe na težinu liječenja i pojavu komplikacija (slika 7.) (1).



Slika 7. UZV kronična ruptura Ahilove tetive, označen razmak između retrahiranih krajeva tetive (Ljubaznošću doc.dr.sc. Nadice Laktašić Žerjavić)

4. LIJEČENJE OZLJEDA AHILOVE TETIVE

U liječenju većine ozljeda Ahilove tetive, uključujući i rupture, mogu se koristiti razne neoperativne i operativne metode liječenja (48). Neoperacijsko, odnosno konzervativno, liječenje bi trebalo biti primarni oblik liječenja u starijih i slabo pokretnih pacijenata budući da je kod njih veća stopa postoperativnih komplikacija (16). Također, prednost neoperacijskom liječenju treba dati kod svih bolesnika koji ne zahtijevaju višu razinu tjelesne aktivnosti kao što je trčanje i sportska aktivnost. U neoperacijsko liječenje spadaju između ostalog i razne metode fizikalne terapije i rehabilitacije koje se primjenjuju u sklopu konzervativnog liječenja Ahilove tetive kao i nakon operativnog liječenja (48). Rehabilitacija ozljeda Ahilove tetive opisana je u poglavlju 5.

4.1. Liječenje insercijske tendinopatije

4.1.1. Neoperacijsko liječenje

Inicijalno liječenje kod svih oblika tendinopatija Ahilove tetive je neoperacijsko s ciljem olakšavanja simptoma, modificiranja položaja zahvaćene noge pomoću ortotike i poboljšavanje fleksibilnosti (14). Liječenje obično započinje primjenom RICE protokola (engl. *rest, ice compression, elevation*, skr. RICE), koji uključuje rasterećenje/imobilizaciju, lokalnu primjenu hladnoće, kompresiju i elevaciju. Od lijekova se često koriste nesteroidni antireumatici (skr. NSAR) za suzbijanje boli, no ti lijekovi ne djeluju dugoročno na histološke promjene koje su kod tendinopatije većinom degenerativne, a ne upalne, te ih stoga treba primjenjivati u analgetskim dozama (26). U slučaju entezitisa u sklopu SpA indicirana je primjena NSAR u protuupalnoj dozi. Osim sustavno, mogu se primjenjivati i lokalno u obliku kreme ili gela. Kod insercijske tendinopatije injekcije kortikosteroida se ne preporučuju lokalno u Ahilovu tetivu ni peritendinozno jer štetni učinci nadmašuju dobrobit primjene lijeka. Pokazano je kako njihova lokalna primjena može dovesti do atrofije kože i potkožnog tkiva, oštećenja i rupture Ahilove tetive te posljedično smanjenja snage tetive (49,50). Instilacija manje doze kortikosteroida u retrokalkanearnu burzu se pokazala sigurnim i korisnim u olakšavanju simptoma burzitisa. Čini se da uvođenje same igle (engl. *dry needling*), bez ubrizgavanja ikakvih lijekova, u promjenama zahvaćenom području dovodi do određenog biološkog (upalnog) odgovora koji utječe na popravak tetive (26).

Proloterapija je metoda koja se sve više koristi u liječenju mišićno-koštanih tegoba zbog svoje efikasnosti i niske cijene (26). Radi se o metodi koja se koristi već sto godina, ali je moderna primjena počela 50-ih godina prošlog stoljeća. Naziv potječe od latinske riječi *prolos* što znači rasti i primjenjuje se kao regenerativna terapija, ali u odsutnosti biološki aktivnih tvari (51,52). Otopina koja se ubrizgava u ciljno područje najčešće sadrži dekstrozu koja se pokazala sigurnom, lako primjenjivom i jeftinom (51). Metoda se zasniva na teoriji da otopina mehanički stimulira tkivo tako da se razvije upalna reakcija, a upalne stanice luče razne citokine i faktore raste koji stimuliraju stanice na umnožavanje i popravak zahvaćenog tkiva (26). Studije su pokazale kako proloterapija daje dobre rezultate kod liječenja tendinopatije, a pokazalo se da ne postoji rizik od rupture tetive kao što je to slučaj kod davanja kortikosteroida (53).

Skleroterapija je metoda iniciranja sklerozirajućeg sredstva u blizini patološki

promijenjenog dijela tetive. Takvo sredstvo zatim uništava male krvne žile nastale procesom neovaskularizacije, ali istovremeno uništava i prateće živčane završetke jer se tokom nastanka patoloških promjena u tetivi stvaraju nove krvne žile koje prate živčana vlakna i ta vlakna su uzrok nastanka boli (54). Živčana vlakna se uništavaju izravno ili neizravno izazivajući njihovu ishemiju, a kao sklerozirajuće sredstvo se najčešće koristi Polidokanol. Sredstvo se injicira pod kontrolom ultrazvuka u područje neovaskularizacije, ali nikako izravno u tetivu jer može uzrokovati nekrozu i rupturu tetive (21). Pokazano je da ubrizgavanje sklerozirajućeg sredstva na više mjesta potiče lokalni upalni odgovor, umnožavanje fibroblasta i stvaranje kolagena te samim time oporavak tetive (50). Polidokanol je zbog nuspojava kao što su ulceracije kože na mjestu primjene, pojava duboke venske tromboze i srčani arrest zabranjen u SAD-u (21).

Plazma bogata trombocitima (eng. *platelet rich plasma*; skr. PRP) se u zadnjih nekoliko godina često koristi za poboljšanje simptoma kod raznih ortopedskih bolesti (22). PRP se priprema iz pune krvi bolesnika i to je dio autologne plazme koji sadrži do pet puta višu koncentraciju trombocita (21). Nakon što se PRP dostavi na željeno područje potiče stanice na lučenje faktora rasta i raznih citokina koji sudjeluju u cijeljenju tkiva tetive (50). Prednost PRP-a je što se priprema neposredno prije primjene na vrlo jednostavan način koji je znatno jeftiniji od uzimanja matičnih stanica, a budući da je proizveden iz vlastite krvi pacijenta nema rizika od odbacivanja (21). Iako je PRP pokazao povoljne učinke nakon primjene kod raznih stanja, isto se ne može reći za primjenu kod tendinopatije Ahilove tetive te je takav oblik liječenja za navedenu indikaciju i dalje predmet rasprave (22).

4.1.2. Operacijsko liječenje

Pacijenti koji ne odgovaraju na konzervativno liječenje potrebno je podvrgnuti operacijskom liječenju, a većina kliničara smatra da je potrebno 3 do 6 mjeseci kako bi se evaluirala uspješnost konzervativnog liječenja (50). Operacija je kod Ahilove tendinopatije rijetko kad indicirana osim ako ne postane kronična i uzrokuje slabljenje pokreta (14). Cilj operacije je odstraniti degenerativno promijenjeni dio tetive i pridružene kalcifikacije, ekscizija upaljene retrokalanealne burze, resekcija koštanih izbočenja pete te vraćanje Ahilove tetive na njeno insercijsko područje i nadomještanje, ako je potrebno, odstranjenih dijelova tetive graftom (50). Koriste se brojne tehnike kojima se pokušava ukloniti bol stražnjeg dijela pete na način da se uklone njeni najčešći uzroci, Haglundov deformitet i retrokalkanealni burzitis (26).

Operacija započinje longitudinalnom incizijom kože latereralno od Ahilove tetive nakon koje slijedi incizija paratenona i razmicanje tetive posteriorno kako bi se prikazala burza i koštano izbočenje. Burza se odstrani, a koštano se izbočenje ekscidira osteotomom. Dodatno se vrši debridman osteofita i odstranjuje se zahvaćeni dio tetive ako je to potrebno. Nakon operacije stavlja se udlaga koja se nosi nekoliko tjedana, a nakon toga se započinje s vježbama jačanja mišića potkoljenice (32). Najčešće komplikacije koje se javljaju nakon operacije vezane su za krvnu opskrbu pete i zarastanje rane, ali može doći i do ruptur tetive (26).

4.2. Liječenje neinsercijske tendinopatije

4.2.1. Neoperacijsko liječenje

U neoperacijskom liječenju neinsercijske tendinopatije koriste se slični ili isti postupci kao kod liječenja insercijske tendinopatije gdje su ranije opisani (vidi poglavlje 4.1.1.)

4.2.2. Operacijsko liječenje

Cilj operacije je odstraniti degenerativno promijenjeno tkivo i popraviti tetivu graftom ako je to potrebno. Smatra se da je operacija indicirana samo ako se probalo liječiti tendinopatiju neoperacijski barem 4 mjeseca (50). Pokazalo se da 24% do 45.5% pacijenata, koji su imali problem s Ahilovom tetivom, nije uspješno odgovorilo na konzervativno liječenje te da su bili podvrgnuti operacijskom zahvatu (55). Operacijom bi se trebale zbrinuti lezije tetive kao i lezije okolnih struktura koje pridonose širenju boli. Koriste se otvorene tehnike i minimalno invazivne tehnike, a debridman i ekscizija centralne tendinoze i priraslica za svrhu imaju denervaciju i devaskularizaciju struktura paratenona (8). Ako je debridmanom zahvaćeno više od 50% tetive, potrebno je učiniti rekonstrukciju (50). Operacija je elektivna i kontraindicirana je ako postoji teška periferna vaskularna bolest, poremećaj koagulacije ili aktivna infekcija (22). Neke od operacijskih tehnika koje se koriste uključuju perkutanu longitudinalnu tenotomiju, ljuštenje (engl. *stripping*) kao minimalno invazivnu metodu, otvorenu tenosinovektomiju, otvoreni debridman i pojačanje tetive tetivom *m. flexor hallucis longus* (50).

Tradicionalni otvoreni kirurški zahvat izvodi se u općoj ili regionalnoj anesteziji, a rabi se uzdužni ravni rez uz medijalni rub Ahilove tetive s ciljem da se izbjegne ozljeda živca suralisia

te vene saphene parve. Nakon što se pristupi na paratenonij odstranjuje se zadebljano i promijenjeno tkivo, a nakon toga pristupa se na samu Ahilovu tetivu te se odstranjuju degenerativne promjene unutar tetive. Nastali defekt se ostavi otvorenim ako je manji ili se zašije resorptivnim koncem, a ako je defekt veći preklopi se zdravim dijelom tetive uzetim iznad promjene ili se tetiva pojača tetivom mišića (najčešće *m. flexor hallucis longus*) ako je više od 50% promjera tetive zahvaćeno promjenama (21).

Endoskopski zahvat je, za razliku od otvorene operacije, minimalno invazivna metoda s manje postoperativnih komplikacija, manje ožiljkastog tkiva te je manja bol i ubrzan oporavak (56). Kao osnovni se nedostatak ističe da takav zahvat može učiniti samo iskusan artroskopičar, a među raznim autorima postoje razlike po pitanju postavljanja endoskopskih ulaza (21).

Komplikacije kod operacija su česte, a velika studija od 432 ispitanika je pokazala učestalost nekroze rane od 3%, površinske infekcije u 2.5% i ozljedu suralnog živca u 1% pacijenata te dodatnih komplikacija kao što su nastanak hematoma, seroma i tromboze (50). Postoperativni oporavak uključuje nošenje rasteretnih čizmi i udlaga nakon kojih se stavljaju ortoze za gležanj te se postupno povećava aktivnost kroz terapiju (22).

4.3. Liječenje rupture Ahilove tetive

4.3.1. Operacijsko liječenje

Kiruško zbrinjavanje može biti otvorenog tipa ili minimalno invazivno, odnosno perkutano. Danas postoje kontroverze oko toga koji je tip liječenja najbolji, konzervativni ili operacijski, ali i koji je tip operacije najoptimalniji za pacijenta (57). Indikacija za klasičnu otvorenu operaciju je akutna ruptura, nastala unutar 6 tjedana do operacije, ili popravak nakon neuspjele minimalno invazivne operacije. Operacija se izvodi u općoj anesteziji i pritom se radi longitudinalna posteromedijalna incizija dužine 5-8 cm u području rupturirane tetive. Nakon što se prikaže mjesto rupturiranja, šavovima se približuju i učvršćuju krajevi rupturirane tetive te se šavovima zatvaraju paratenon i koža (58).

Za razliku od otvorene operacije, minimalno invazivna tehnika se pokazala boljom za ranu reparaciju i elongaciju te je superiorna zbog smanjene stope površinskih infekcija (8). Operacija se izvodi u općoj anesteziji i radi se transverzalna incizija 1 cm iznad palpabilnog

defekta nastalog rupturom. Pomoću naprave za šivanje (npr. *Achillon jig*) uvode se igle s koncem kroz oba kraja tetive, ostavljaju se konci u tetivama i pomoću mehaničkog uređaja se jedan i drugi kraj tetive približavaju mjestu incizije te se tako približeni šivaju (58). Kod kronične rupture Ahilove tetive također se može raditi otvoreni ili minimalno invazivni zahvat. Najčešće se koristi graft tetive *m. fibularis brevis*, ali u slučaju udaljenosti veće od 6 cm između krajeva tetiva mogu se kao graft koristiti tetive mišića stražnje skupine natkoljenice. Minimalno invazivni zahvat pokazuje dobre kliničke rezultate, smanjen je perioperativni morbiditet i učestalost komplikacija (1).

4.3.2. Neoperacijsko liječenje

Danas se, osim operacijskog, koristi i neoperacijski tip liječenja koji koristi principe liječenja fizikalne terapije i rehabilitacije te će zato biti opisan u sljedećem poglavlju (vidi poglavlje 5.2.).

5. REHABILITACIJA

Fizikalna i rehabilitacijska medicina (grč. *physis*- fizikalno, *iatreia*- umjetnost liječenja) klinička je grana medicine koja se bavi dijagnostikom, prevencijom, liječenjem i rehabilitacijom nesposobnosti. Fizikalna je terapija metodologija primjene fizikalnog agensa koji izaziva neku povoljnu reakciju u organizmu i dio je složenog rehabilitacijskog programa liječenja. Rehabilitacija je koordinirani proces koji potiče aktivnost i sudjelovanje te se temelji na nizu postupaka usmjerenih prema potrebama bolesnika, provodi ju rehabilitacijski tim, a fizikalna terapija je u funkciji rehabilitacije (18).

5.1. Modaliteti rehabilitacije

5.1.1. Terapijske vježbe

Vježbe su sastavni dio programa rehabilitacije te su važne i u primarnoj prevenciji ozljede (59). Ovisno o mišićnoj kontrakciji vježbe mogu biti dinamičke ekscentrične ili koncentrične i statističke, tj. izometričke. Kod ekscentrične kontrakcije mišića dolazi do produljenja mišićnih vlakana uz razvoj sile i pritom je snaga mišićne kontrakcije manja od sile otpora, pa se mišić istovremeno kontrahira i isteže. Koncentrična kontrakcija uzrokuje skraćenje dužine mišića uz istodobno povećanje opsega mišića i razvoj sile i pokreta. Izometrična kontrakcija nastaje kad mišić proizvodi silu, ali ostaje konstantne dužine i ne dolazi do pokreta u zglobu (18).

Ekscentrične vježbe snaženja tradicionalno predstavljaju osnovu rehabilitacijskog programa tendinopatije Ahilove tetive. Osnovni cilj tih vježbi jest opiranje opterećenju i zadržavanje kontrole pokreta pri čemu se snaži i isteže triceps sure te isteže i opterećuje sama tetiva (60). Klasično izvođenje vježbi zahtijeva punu dorzifleksiju u gležnju (pri izvođenju pacijent se oslanja na prste, a peta se spušta ispod razine gležnja), no mogu se izvoditi i do neutralnog položaja gležnja (peta se spušta do razine gležnja). Današnji se programi liječenja ekscentričnim vježbama sastoje od „osnovnog dijela”, koji traje dvanaest tjedana, tijekom kojih se vježbe čine dva puta dnevno, te „održavanja”, koje traje bar još sljedećih devet mjeseci i tijekom kojeg bolesnik treba vježbati jedanput dnevno (21). Ne zna se točno mehanizam kojim ekscentrične vježbe pomažu u suzbijanju boli i vraćanju funkcije tetive te u literaturi ne postoji jedan jasno definirani program vježbanja koji se primjenjuje u rehabilitaciji (23). Vježbe se izvode polagano i opterećenje se povećava dodatkom težine, a

ne bržim izvođenjem vježbi, i mogu se u početku izvoditi bez obzira na pojavu boli (60). Za što bolji učinak ekscentričnih vježbi u rehabilitaciji pacijent mora biti motiviran i uporan, a duljinja trajanja osnovnog programa vježbanja koji tipično traje od 8-12 tjedana može biti frustrirajuća za pacijente, osobito sportaše (14). Ekscentrične terapijske vježbe se u rehabilitaciji ozljede Ahilove tetive često koriste u kombinaciji s drugim terapijskim vježbama poput pliometrijskih i proprioceptivnih vježbi te vježbi istezanja (61).

Pliometrijske vježbe snaženja su brze i eksplozivne vježbe koje se sastoje od ekscentrične kontrakcije mišića praćene brzom koncentričnom kontrakcijom. Često ih koriste sportaši zbog pozitivnog djelovanja na jačanje mišića i sprječavanja ozljeda (61). Primjer pliometrijskih vježbi je skakanje, odnosno razne vrste skakačkih vježbi (npr. vertikalni skok, skok na kutiju, skakanje na jednoj nozi, skok iz čučnja), ali i vježbe bacanja (npr. bacanje medicinke). Pliometrijske vježbe snaženja su odlične za vježbanje eksplozivnosti, odnosno povećanje snage, brzine i okretnosti, a u rehabilitaciji se koriste u kombinaciji s drugim modalitetima fizikalne terapije (62).

Propriocepcija je vrsta osjeta koja nam daje povratnu informaciju o položaju našeg tijela i dijelova tijela u prostoru, te o smjeru i brzini kretanja, a vježbe kojima pokušavamo poboljšati propriocepciju zovu se proprioceptijske vježbe. Proprioceptijske receptore nalazimo u koži, mišićima, tetivama, ligamentima i zglobnoj čahuri, a aferentnim živčanim vlaknima su povezani sa središnjim živčanim sustavom. Nakon ozljede navedenih struktura u kojima se nalaze receptori dolazi do gubitka ili slabljenja propriocepcije, ali propriocepcija fiziološki slabi i starenjem. Kako bi ponovno poboljšali propriocepciju i time otklonili mogući uzrok nastanka novih ozljeda, koristimo posebne vježbe održavanja ravnoteže i rekvizite tipa nestabilne podloge za stajanje i hodanje (61).

Vježbe opsega pokreta koriste se sa svrhom očuvanja punog opsega pokreta zgloba ili skupine zglobova. Mobilnost zgloba ovisi o statičkim (istezanje tkiva, vrsta kolagenih vlakana, temperatura tkiva) i dinamičkim (voljna mišićna kontrakcija, mišićno-tetivne jedinice, vanjski čimbenici poput boli) čimbenicima (18). Fleksibilnost je mjera kojom se definira opseg pokreta zgloba ili skupine zglobova, tj. određenog kinetičkog lanca, te ovisi ne samo o pokretljivosti zgloba nego i o istezljivosti mišića, tetiva i ligamenata. Za vježbe fleksibilnosti, tj. vježbe istezanja smatra se da smanjuju rizik od ozljede. Stoga vježbe istezanja nadopunjuju vježbe opsega pokreta i izvode se kad je opseg pokreta smanjen. U programu rehabilitacije se tako koriste četiri tipa istezanja: statičko, dinamičko, balističko i

istežanje putem proprioceptivne neuromuskularne facilitacije (skr. PNF). Aktivno istežanje se izvodi kada pacijent sam proizvodi potrebnu silu za istežanje, a pasivno istežanje kada druga osoba ili sprava proizvodi potrebnu silu za istežanje (npr. pasivni kontinuirani pokret na tzv. kinetiku). Kod statičkog istežanja primjenjujemo stalnu silu kako bi zadržali zglob u poziciji u kojoj se osjeća blaga napetost mišića i nelagoda, ali ne i bol (63). Za povećanje fleksibilnosti prelazimo tu inicijalnu točku rezistencije i zadržimo položaj 3-5 sekundi pri čemu se osjeća lagana nelagoda, a ako povećavamo ograničeni opseg pokreta tada taj položaj zadržimo 10-30 sekundi. Vježbe se izvode 3 puta tjedno sa 5-10 ponavljanja za određenu mišićnu skupinu, a vježbe je potrebno izvoditi polako, kontinuirano i bez trzaja kako bi se izbjegao refleks istežanja (tzv. *stretch* refleks, refleksna kontrakcija mišića kojom tijelo sprječava neželjenu, naglu i bolnu radnju kojom bi se mišić mogao ozlijediti) (18). Dinamičko istežanje uključuje aktivno pokretanje zgloba ili dijela tijela kroz puni opseg pokreta bez zadržavanja pozicije zgloba. Kod dinamičkog istežanja naglasak je na specifičnom pokretu, a ne na pojedinačnoj grupi mišića. Kretnje su u ovom obliku istežanja polagane i postupno se pojačavaju do brzih pokreta pa je rizik od ozljede manji (63). Balističke vježbe istežanja sastoje se od niza brzih ponavljajućih kontrakcija agonista i antagonista za izazivanje brzog i nekontroliranog istežanja mišića suprotne skupine (npr. nagli i nekontrolirani recipročni zamasi rukom ili nogom). Više se primjenjuju u sportu, a rjeđe u medicinskoj rehabilitaciji zbog mogućnosti ozljeđivanja upravo stoga što su pokreti nagli i nekontrolirani (18). Istežanje putem PNF predstavlja statičko istežanje kojeg slijedi izometrička kontrakcija i na kraju ponovno statičko istežanje iste mišićno-tetivne jedinice. Smatra se da kombinacijom kontrakcije, a zatim istežanja dolazi do inhibicije agonističke grupe mišića (nakon kontrakcije slijedi relaksacija, a mišić se u relaksiranom položaju lakše isteže) i time bržeg povećanja opsega pokreta i fleksibilnosti. Pokazalo se da je ta vrsta istežanja osobito korisna u sportaša i da najučinkovitije povećava fleksibilnost (za oko 33%), no zahtjeva edukaciju i često pomoć druge osobe (63).

Općenito terapijske vježbe mogu biti pasivne, aktivno potpomognute i aktivne. Najčešće se pasivno izvode vježbe opsega pokreta i one neće spriječiti nastajanje mišićne atrofije ili povećati snagu i izdržljivost, ali njihova rana primjena ima povoljan učinak na prehranu zglobne hrskavice te korisno djeluje na cijeljenje i raniji oporavak nakon ozljede ili operativnog zahvata zgloba i mekih tkiva. Dakle, pasivne vježbe opsega pokreta se kao i statičke vježbe snaženja izvode rano u procesu rehabilitacije kada mišićna slabost ili bol

onemogućavaju aktivno izvođenje pokreta. Kada se bol pri pokretu smanji i kada bolesnik može aktivno kontrahirati mišić, prelazi se na aktivno potpomognute, a potom i na aktivne (samostalne) vježbe opsega pokreta i dinamičke vježbe snaženja uz postepeno dodavanje opterećenja. Ciljevi su kod aktivnih vježbi isti kao i kod pasivnih sa dodatkom održavanja fiziološke kontraktilnosti mišića, podražaj za kost, povećanje cirkulacije i prevencija tromboze te razvoj koordinacije i motoričkih sposobnosti za funkcionalne aktivnosti (18).

5.1.2. Ortoze

Ortoza se definira kao ortopedsko pomagalo koje, pričvršćeno i nošeno na dijelu tijela, može rasteretiti, imobilizirati ili stabilizirati određeni dio tijela te ograničiti ili poticati određeni pokret (64). Upotreba ortoza ima veliku ulogu u procesu rehabilitacije jer uvelike pomaže vraćanju funkcionalnosti dijela tijela i omogućava pacijentu obavljanje svakodnevnih aktivnosti te pomaže u uklanjanju ili umanjenju boli. Ortoza je medicinsko pomagalo i liječnik propisuje tip i dimenzije ortoze ovisno o pacijentovim tegobama, ali naravno tek nakon obavljenog kliničkog pregleda. Svaki pacijent bi trebao, ukoliko je to moguće, dobiti ortozu specifičnu za njega i njegove potrebe, uključujući materijal od kojeg je ortozu izrađena, dimenzije ortoze te ortozu prilagođenu biomehaničkim potrebama pacijenta (65).

5.1.3. Fizikalno-terapijski modaliteti

Terapijski ultrazvuk je metoda konverzivne termoterapije u kojoj se ultrazvučne mehaničke vibracije u ljudskom organizmu pretvaraju u toplinu. Zvučni su valovi oblik energije koji se prenosi česticama materije, a najbrže se prenosi kroz guste medije (18). Tkiva kroz koja prolazi ultrazvuk apsorbiraju tu energiju te se na taj način zagrijavaju. Osim termalnog, terapijski UZV ima i biostimulirajući učinak na regeneraciju vezivnog tkiva. Za razliku od dijagnostičkog ultrazvuka kod kojeg su termalni i biostimulirajući učinak zanemarivo mali, kod terapijskog UZV-a oba učinka postizemo bilo povećanjem intenziteta bilo dužem izlaganju tkiva ultrazvučnim valovima (66). Djelovanje ultrazvuka je najizraženije na granici dvaju tkiva različite gustoće (npr. na hvatištima mišića i tetiva za kost), a tkiva bogata proteinima bolje apsorbiraju UZV. Frekvencije kod terapijskog UZV-a kreću se u rasponu od 0.5 do 5 MHz, a dubina prodiranja je obrnuto proporcionalna frekvenciji (manje frekvencije omogućavaju dublje prodiranje ultrazvučnog snopa i obrnuto). Ultrazvučni snop

može biti kontinuirani i koristi se kada želimo postići termalni i netermalni učinak ili možemo koristiti impulsni snop kad se žele ubrzati cijeljenje i regeneracija bez porasta temperature tkiva (18). Cilj je zagrijavanjem tetive, mišića ili drugih tkiva povećati protok krvi kroz to tkivo i time ubrzati cijeljenje te povećati elastičnost kolagenih vlakana što je važno u restituciji fleksibilnosti (66). Kao primjer netermalnog učinka navodi se akustična kavitacija za koju se smatra da uzrokuje najviše bioloških promjena u tkivu (67). Pokazano je da upotrebom terapijskog UZV-a dolazi do smanjenja otekline i boli te poboljšanja funkcionalnosti kod pacijenata s kroničnim ozljedama tetive (50). Pri propisivanju terapijskog UZV-a određuje se mjesto i način primjene, intenzitet, trajanje pojedine procedure i ukupni broj procedura. Trajanje i broj procedura su individualni, ali primjena najčešće traje 4-8 minuta. Osim navedenih učinaka, terapijski UZV se može koristiti u svrhu primjene lijekova postupkom sonoforeze. Sonoforeza je metoda kojom se lijek primjenjen u obliku kreme ili gela pomoću UZV-a mehanički utiskuje i usmjerava prema mjestu patologije (18). Od lijekova se često primjenjuju lidokain, NSAR i glukokortikoidi (66).

Izvantjelesna terapija udarnim valom (engl. *Extracorporeal Shock Wave Therapy*; skr. ESWT) je neinvazivan postupak koji se koristi zvučnim valovima za cijeljenje tkiva. Zvučni udarni valovi se stvaraju u posebnom uređaju i usmjeruju na ciljano područje u tijelu, a što je sposobnost fokusiranja veća to je veća i učinkovitost uređaja zbog veće gustoće energije na ciljanoj točki (18). Danas se ESWT primjenjuje u liječenju brojnih ortopedskih stanja, a najčešće u liječenju epikondilitisa lakta i plantarnog fascitisa, a sve više i u liječenju kalcificirajućeg periartritisa ramena te insercijske entezopatije Ahilove tetive (29). Na mjestima gdje dolazi do odbijanja i lomljenja valova oslobađa se kinetička energija što može uzrokovati promjene tkiva. Smatra se da udarni valovi djeluju na dva načina: izravni učinak nastaje djelovanjem pozitivnog tlaka, a neizravni učinak nastaje djelovanjem malog negativnog tlaka i stvaranjem kavitacija. Točan učinak na tkiva nije u potpunosti jasan, ali postoje razne hipoteze. Smatra se da udarni val izaziva mikrotraume u tkivu koje onda potiču cijeljenje tog tkiva, da smanjuje depozite kalcija i time dovodi do smanjenja boli i poboljšanja funkcije, da stimulira osteoblaste koji su odgovorni za stvaranje i cijeljenje kosti te da utječe inhibicijski na živčana vlakana za prijenos boli (18).

Laser niske izlazne snage (engl. *low level laser therapy*; skr. LLLT) je neinvazivna metoda primjene netermalne laserske svjetlosti male izlazne snage (68). U fizikalnoj medicini se koriste dva osnovna tipa lasera: helij-neonski i galij-arsenidni. Biološki učinci lasera ovise o

količini apsorbirane energije u tkivu, a dubina prodiranja ovisi o tipu lasera (18). Pokazalo se da male doze LLLT-a uzrokuju proliferaciju fibroblasta, keratinocita, stanica endotela i limfocita. Smatra se da poticanje proliferacije nastaje mehanizmom fotostimulacije mitohondrija i poticanjem stvaranja molekula signalnog puta unutar stanice te na koncu stvaranja faktora rasta. Na taj način dolazi do angiogeneze i neovaskularizacije te povećane sinteze kolagena što pomaže u procesu cijeljenja rane (69). LLLT se najčešće primjenjuje izravno sa čvrstim kontaktom na kožu ili u području bolnih točki, a u posljednjih nekoliko godina kombinira se sa terapijskim vježbama (68). Indikacije za primjenu LLLT-a su pomoć u liječenju rana, kroničnih ulkusa, lezija ligamenta i tetiva, akutne i kronične boli te postraumatskih stanja. Primjena je kontraindicirana kod akutnog tromboflebitisa, novotvorenina, trudnoća u prvom trimestru, u području oka i kod pedijatrijskih bolesnika (18).

5.2. Rehabilitacija nakon rupture Ahilove tetive

5.2.1. Neoperacijska rehabilitacija

Iako se operacija često spominje kao najbolji način zbrinjavanja akutne ruptre Ahilove tetive, studije nisu mogle u potpunosti potvrditi da se radi o boljem izboru sa boljim funkcionalnim ishodom u odnosu na neoperacijske postupke (70). Kada govorimo o neoperacijskom postupku kod zbrinjavanja pacijenata s rupturom Ahilove tetive prvenstveno mislimo na fizikalnu terapiju i rehabilitaciju koju provodimo bez prethodnog operativnog zahvata na tetivi. Primjer neoperacijskog protokola prikazan je u tablici 1. Budući da se radi o sličnom programu rehabilitacije kod pacijenata koji su bili podvrgnuti operativnom zahvatu i onih koji su započeli rehabilitaciju bez operacije, neki autori navode kako nastavljaju program neoperacijske rehabilitacije nakon dva tjedna identično kao i kod operacijskog programa rehabilitacije (71).

Tablica 1. Protokol za neoperacijsko liječenje rupture Ahilove tetive (Prema: Clinical orthopaedic rehabilitation: A Team Approach) (45)

Početna evaluacija	UZV ili MR pokazuju zjap <5 mm pri maksimalnoj plantarnoj fleksiji ili <10 mm pri neutralnoj poziciji stopala
Početno zbrinjavanje	Udlaga s položajem noge u ekvinusu. Korištenje štaka ili hodalice bez opterećenja noge.
2. - 6. tjedan	Prelazak na izmjenjivu udlagu (čizmu). Ako stopalo visi stavljamo ga u plantarnu fleksiju od 20°, a ako je ravno stavljamo klin od 2 cm kako bismo dobili plantarnu fleksiju od 20°. Upotreba štaka dok ne prođe bol ili pacijent ne prestane šepati, a oslanjanje na udlagu (čizmu) samo djelomično (ne punom težinom). Dozvoljena aktivna dorzifleksija do neutralnog položaja i inverzija/everzija bez otpora. Korištenje modaliteta za kontrolu otekline. Vježbe za koljeno i kuk po potrebi te kretanje uz hidroterapiju. Pacijent treba nositi udlagu (čizmu) cijelo vrijeme, osim za vrijeme kupanja ili izvođenja vježbi.
6. - 8. tjedan	Uklanjanje klina i stavljamo izmjenjivu udlagu sa položajem stopala u neutralnoj poziciji. Udlagu ne nosi za vrijeme vježbanja i kupanja. Oslanjanje na udlagu samo djelomično. Polagano istezanje prema dorzifleksiji i vježbe s postepenim povećanjem otpora. Odizanje na prste oba stopala uz istovremeno odizanje pete od podloge. Započinjanje s proprioceptivskim vježbama i vožnja stacionarnog bicikla. Hidroterapija s podvodnim trčanjem na traci.
8. - 12. tjedan	Skidanje udlage (čizme). Nošenje cipele s petnim uloškom od 1 cm. Nastavak vježbi snage, proprioceptivne i opsega pokreta.
12. tjedan	Provođenje dinamičkih vježbi s opterećenjem i uključivanje pliometrijskih vježbi. Nastavak vježbi snage, proprioceptivne i opsega pokreta. Specifične vježbe vezane uz određeni sport.

Keating i Will (70) su u svojoj studiji usporedili dvije grupe pacijenata i njihov ishod rehabilitacije. Jedna grupa je bila podvrgnuta operativnom zahvatu, a zatim je prošla rehabilitacijski program sličan rehabilitacijskom programu druge grupe pacijenata koji nisu bili operirani. Glavni cilj studije je bio odrediti postoji li ikakva prednost operacijskog zahvata nad neoperacijskim liječenjem, osim već dobro poznate činjenice da je kod neoperacijskog liječenja povećan rizik od ponovne ruptуре Ahilove tetive. Autori nisu uspjeli pokazati prednost operacije, ali su zabilježili smanjen rizik od ponovne ruptуре i smanjeno vrijeme

imobilizacije stopala kod operativnog liječenja. Oni smatraju da je neoperacijsko liječenje dovoljno dobra alternativa operacijskom liječenju, ali su naveli radove koji su došli do drugačijih zaključaka te je pitanje odabira načina liječenja i dalje otvoreno.

Studija koju su radili Weber i sur. (72) je također došla do sličnih zaključaka da operacijsko i neoperacijsko liječenje ima skoro jednako dobar ishod. Oni su uspoređivali oba tipa liječenja, a konzervativno je liječeno ukupno 23 bolesnika. Inicijalno su bolesnici pregledani i ako je zjap između dva kraja rupturirane tetive bio manji od 5 mm, dobili bi udlagu s položajem stopala u plantarnoj fleksiji od 20°. Preko udlage su pacijentima obuli komercijalnu ortopedsku čizmu s povišenom petom sa dodatkom petnog klina što je dovelo do ukupnog povišenja pete za 4 cm (slika 8.). Pacijenti su smjeli hodati s optrećenjem na čizmu samo onoliko koliko su mogli tolerirati. Udlaga je prvi put uklonjena sedmi dan, kada je oteklina većinom splasnula, te je pacijentima pregledan gleženj i tetiva. Udlaga se zatim mijenjala između desetog i četrnaestog dana prvenstveno radi higijenskih razloga. Čizmu su pacijenti smjeli skidati preko noći, ali su savjetovani da ne hodaju bez nje budući da sama udlaga nije pružala dovoljnu zaštitu. Šesti tjedan udlaga je uklonjena, a povišenje pete smanjeno je za 2 cm te je čizma tako nošena sljedeća dva tjedna. Osmi tjedan je povišenje pete u potpunosti uklonjeno, a pacijenti su nastavili nositi čizmu naredna četiri tjedna. Nakon toga su smjeli nositi normalnu obuću s podignutom petom za 5-8 mm. Program rehabilitacije je za ove pacijente počeo već drugi ili treći dan od ozljede tetive. Početne vježbe su uključivale izometričko jačanje, hodanje po ravnome i vožnju stacionarnog bicikla. Šesti tjedan se započelo s vježbenjem opsega pokreta stopala, a osmi tjedan je povećan intenzitet jačanja mišića potkoljenice. Dvanaesti tjedan, kada su pacijenti prestali nositi čizmu, započete su vježbe trčanja i skakanja te vježbe odizanja pete. U šesnaestom tjednu su uključene specifične vježbe za sport kojim se pacijent bavio prije ozljede. Sažetak ovog protokola prikazan je u Tablici 2.



Slika 8. A, nakon primjene semirigidne udlage, pacijent stane na petni klin (napravljen da drži stopalo 20° plantarnoj fleksiji); B, komercijalna čizma i petni klin od 2 cm; C, pacijent nosi udlagu i stoji u čizmi (prema Weberu i sur.) (72)

Tablica 2. Neoperacijsko liječenje nakon rupture Ahilove tetive (prema Weberu i sur.) (72)

Tjedan	Povišenje pete (cm)	Udlaga	Čizma	Rehabilitacija
0	4	+	+	Hodanje, izometričke vježbe, bicikl
6	2	-	+	Vježbe opsega pokreta
8	0	-	+	Ekscentrične vježbe
12	0	-	-	Trčanje i skakanje

5.2.2. Postoperacijska rehabilitacija

Rehabilitacija kod ruptуре Ahilove tetive započinje nakon operacije, a cilj je rehabilitacijskog programa smanjiti bol i oteklinu te osigurati postepen oporavak opsega pokreta gležnja uz vraćanje snage tetive. Kod potpune ruptуре rehabilitacija započinje imobilizacijom gležnja i nastavlja se rahabilitacijom usmjerenom na oporavak pokreta i snage tetive (71). Prije se imobilizacija pacijenata vršila rigidnim gipsom barem 4 tjedna nakon operacije, ali danas se stavlja naglasak na minimalnu postoperativnu imobilizaciju, tj. na ranu mobilizaciju i opterećenje što doprinosi boljem remodeliranju ožiljka i brzem povratku aktivnostima (45).

Na početku cijeljenja tetive kada se formiraju kolagena vlakna, izražena napetost tetive može usporiti liječenje te se najpogodnijim položajem tetive u imobilizaciji smatra položaj ekvinusa, odnosno plantarne fleksije. Za imobilizaciju se koriste fiksne sadrene čizme i čizme koje možemo mijenjati i koje imaju pozitivne učinke, ali se pokušavaju izbjeći i neželjeni učinci sadrenih čizmi poput atrofije mišića, duboke venske tromboze, tendokutane adhezije i ulceracije zglobne hrskavice. U literaturi se spominju razne mogućnosti po pitanju duljine imobilizacije i iako se smatralo da je optimalna duljina imobilizacije bez opterećenja 6-8 tjedana, novije studije govore u prilog ranog opterećivanja noge. Smatra se da rano opterećenje smanjuje atrofiju mišića i ubrzava cijeljenje mekih tkiva te omogućuje pravilnu orijentaciju kolagenih vlakana u drugoj i posebno trećoj fazi cijeljenja tkiva čime se postiže bolje remodeliranje i optimalna snaga ožiljka. Prilikom započinjanja rehabilitacije moramo voditi računa o starosti pacijenata, njihovoj utreniranosti, komorbiditetima i životnim navikama. Pokazalo se da se kod utreniranih osoba može provesti zahtjevniji rehabilitacijski program dok se kod ostalih osoba preferira tradicionalni pristup. Starije osobe zahtjevaju manje agresivan protokol budući da je u njih smanjen elasticitet tetiva, a pridružene bolesti poput reumatoidnog artritisa ili uzimanje nekih lijekova kao što su kortikosteroidi mogu dovesti do produljenog oporavka. Pušenje je također rizični čimbenik koji utječe na brzinu cijeljenja rane i na staničnoj razini smanjuje proliferaciju upalnih stanica te time usporava cijeljenje (71).

Program rehabilitacije može zadati ortoped ili fizijatar u suradnji s trenerom. Bitnu ulogu u uspješnosti kod nadzirane rehabilitacije ima suradljivost pacijenta i mogućnost pacijenta da dolazi na propisane vježbe. U takvoj vrsti rehabilitacije ostvaruje se dobar učinak budući da voditelj rehabilitacije ima češći kontakt s pacijentom, uočava njegove greške pri izvođenju vježbi te ih može ispraviti. Na taj način se program rehabilitacije može individualizirati i prilagoditi svakom pacijentu pojedinačno, a sami pacijenti postaju motiviraniji za nastavak rehabilitacije (71). Najveći dio snage i funkcionalnosti pacijenti vrate između tri i šest mjeseci, ali ponekad oporavak može trajati i više od godinu dana nakon ozljede (45).

Nekoliko je ciljeva koje pokušavamo ostvariti rehabilitacijom. Prvi cilj je riješiti problem boli i otekline. Lokalna primjena hladnoće, tj. krioterapija se koristi za suzbijanje boli, dok se za zbrinjavanje otekline osim krioterapije koristi i kompresija. Drugi je cilj rehabilitacije vratiti opseg pokreta uz očuvanje normalnog toka oporavka. Površinsko zagrijavanje (topli oblozi i kupke), modaliteti dubinskog zagrijavanja (terapijski ultrazvuk) i masaža koriste se u

kombinaciji s vježbama istezanja za oporavak dorzifleksije stopala, a ujedno i pospješju cjeljenje tkiva. Anatomija mišića gastroknemijusa i soleusa nam dopušta izolirano istezanje mišića, a navedeno proizlazi iz činjenice da je polazište gastroknemijusa iznad koljena, dok je polazište soleusa isključivo na tibiji. Treći cilj nam je postepeno ojačati miškulaturu potkoljenice na što sigurniji način koristeći se vježbama zatvorenog kinetičkog lanca pri čemu je stopalo oslonjeno na podlogu i vježbama uz uporabu elastične trake. Četvrti cilj je vratiti snagu i koordinaciju cijelog donjeg ekstremiteta, a to postizemo dodatkom aktivnosti poput plivanja, trčanja u vodi ili vožnje bicikla. Peti cilj nam je u potpunosti osposobiti pacijenta vraćanju sportskim aktivnostima s fokusom na izbjegavanje ponovne ozljede (sekundarna prevencija), odnosno na sprječavanje ponovne rupture Ahilove tetive (71).

Razvijeni su razni protokoli i programi rehabilitacije nakon operativnog liječenja ruptуре Ahilove tetive, a u tablici 3. je prikazan rehabilitacijski program prema Stromu i Casillasu. Iako se rehabilitacijski program prilagođava pacijentu pojedinačno, za ključne odrednice, poput duljine imobilizacije, ranog ili kasnog opterećivanja noge te početka mobilizacije stopala, još uvijek ne postoji konsenzus (73).

Tablica 3. Postoperativni protokol nakon ruptуре Ahilove tetive (prema Stromu i Casillasu) (71)

<p><u>1. dan</u></p> <ul style="list-style-type: none"> *Elevacija *Rasterećenje noge *Pomicanje palca 	<p>Pacijentu se nalaže da drži nogu na povišenom i da ne opterećuje nogu težinom. Potiče se pomicanje palca stopala.</p>
<p><u>10. dan</u></p> <ul style="list-style-type: none"> *Uklanjanje šavova *Udlaga/smanjeni ekvinus *Rasterećenje noge *Pomicanje palca 	<p>Uklanjaju se šavovi i stavlja se sadrena udlaga (engl. <i>short leg cast</i>) s položajem stopala u blagoj plantarnoj fleksiji. Noga se i dalje ne opterećuje težinom i potiče se pomicanje palca stopala.</p>
<p><u>17. dan</u></p> <ul style="list-style-type: none"> *Udlaga/smanjeni ekvinus *Rasterećenje noge *Pomicanje palca 	<p>Uklanja se početna udlaga, postepeno se smanjuje položaj ekvina stopala te se stavlja nova udlaga. Pacijent nastavlja pomicati palac stopala i dalje ne smije opterećivati nogu.</p>
<p><u>24. dan</u></p> <ul style="list-style-type: none"> *Udlaga/neutralna dorzifleksija *Rasterećenje noge *Pomicanje palca 	<p>Druga udlaga se uklanja, potpuno se ispravlja ekvinus stopala i postavlja se nova udlaga. Ako je Ahilova tetiva ukočena, blago ju istežemo i masiramo mišić gastroknemijus prije postavljanja nove udlage. Pacijent nastavlja pomicati palac stopala i dalje ne smije opterećivati nogu.</p>

<p><u>6. tjedan</u></p> <ul style="list-style-type: none"> *Izmjenjiva udlaga ±Noćna longeta *Opterećenje noge *Fizikalna terapija *Trening 	<p>Treća udlaga se uklanja i postavlja se izmjenjiva udlaga u obliku čizme (engl. <i>removable cast boot</i>). Izmjenjiva udlaga se koristi danju i noću, a umjesto nje možemo koristiti noćnu longetu (engl. <i>night splint</i>) koja omogućuje pasivno istežanje u dorzifleksiji. Pacijent počinje s program fizikalne terapije i dopušta mu se opterećenje noge težinom.</p> <p>Bol i oticanje obično nisu problem u ovoj fazi oporavka. Svaka terapija započinje primjenom topline (vlažna toplina), blagom masažom noge i istežanjem. Vršimo izolirano istežanje gastroknemijusa i soleusa, a kako pacijent postepeno povećava opseg pokreta tako se povećava intenzitet istežanja i radi se na ojačavanju noge. Pomicanje palca stopala je praćeno koncentričnim vježbama s dodatkom elastične trake. Otpor se polako povećava i dodaju se ekscentrične vježbe.</p>
<p><u>9. tjedan</u></p> <ul style="list-style-type: none"> *Izmjenjiva udlaga ±Noćna longeta *Opterećenje noge *Fizikalna terapija *Trening 	<p>Pacijent nosi izmjenjivu udlagu tokom dnevnih aktivnosti. Prekida se nošenje udlage ili longete noću osim ako je opseg pokreta smanjen. Procjenjuje se napredak fizikalne terapije i program se nastavlja do potpunog oporavka funkcionalnosti i propriocepcije. Dodaju se vježbe na trampolinu i neravnoj podlozi.</p>
<p><u>12. tjedan</u></p> <ul style="list-style-type: none"> *Prestanak nošenja udlage *Fizikalna terapija *Trening 	<p>Udlaga se u potpunosti uklanja i koristi se samo po potrebi. Program fizikalne terapije kod sportaša prelazi u sportsku fazu s dodatkom trčanja na traci i vježbi specifičnih za pojedini sport.</p>
<p><u>16. tjedan</u></p> <ul style="list-style-type: none"> *Vraćanje potpunoj aktivnosti *Naglasak na zagrijavanje i rastežanje 	<p>Procjenjujemo je li tetiva bolna i da li je stopalo sposobno za potpunu dorzifleksiju. Pacijent se vraća punoj aktivnosti s naglaskom na istežanje i zagrijavanje.</p> <p>Protokol se modificira ovisno o pojavi komplikacija. Površinske infekcije iziskuju češće posjete liječniku, imobilizaciju i oralnu primjenu antibiotika. Duboke infekcije zahtjevaju dodatnu obradu, primjenu antibiotika i kirurški debridman.</p>

Kearney i sur. (74) napravili su pregledni rad s ciljem sistematizacije i prepoznavanja učinka ranog opterećenja noge u odnosu na kasno opterećenje tokom rehabilitacije u kojem su obuhvatili 215 članaka, ali je samo 9 članaka zadovoljavalo potrebne kriterije te su analizirani u njihovom preglednom radu. Unutar tih 9 članaka je ukupno bilo 424 pacijenta, od kojih je 236 liječeno operacijski, a njih 188 neoperacijski. Učinak ranog opterećenja noge se u većini radova pokazao dobrim, ali se autori identificirali četiri varijable koje utječu na ishod nakon primjene protokola ranog opterećenja. Varijable koje su utjecale na ishod su dizajn (materijal, veličina i oblik) orotze, stupanj plantarne fleksije, vremenski raspon nošenja ortoze i dopušteni opseg pokreta tokom rehabilitacije. Brumann i sur. (73) su tako analizirali 12

randomiziranih kontrolnih studija s ciljem pronalaženja pouzadnijih dokaza kojima bi se moglo opravdati korištenje određenih rehabilitacijskih protokola nakon operacije akutne rupture Ahilove tetive. Pet analiziranih studija je uspoređivalo rano opterećenje noge sa neopterećenjem noge i u oba je slučaja bila primjenjena imobilizacija stopala u ekvinus položaju. U tim studijama je pokazano da su pacijenti bili zadovoljniji i ranije su se vraćali prijašnjim aktivnostima ako se noga opteretila težinom pri početku rehabilitacije. Štoviše, jedna studija je pokazala da su se sportaši dva mjeseca ranije vraćali sportskim aktivnostima ako su bili u programu rehabilitacije s ranim opterećenjem noge, odnosno stopala (75). Četiri analizirane studije su uspoređivale ranu mobilizaciju stopala sa imobilizacijom stopala. Rana mobilizacija se definira kao najranija moguća slobodna plantarna fleksija i ograničena dorzifleksija stopala do 0°. Jedna je studija pokazala bolji ishod u slučaju rane mobilizacije, odnosno ranije vraćanje pacijenata radu i sportskim aktivnostima. Preostale tri studije, od analiziranih dvanaest, uspoređivale su ranu mobilizaciju u kombinaciji s ranim opterećenjem stopala naspram imobilizacije stopala. Kombinacija ranog opterećenja i rane mobilizacije pokazala se najboljom opcijom u rehabilitaciji nakon rupture. Prema dobivenim rezultatima autori su zaključili da je kombinaciju rane mobilizacije i ranog opterećenja najbolje započeti u trećem tjednu rehabilitacije. Pokazalo se da su pacijenti zadovoljniji ishodom i da su smanjeni troškovi rehabilitacije, ali i da je vraćanje funkcionalnosti tetive bolje, povećana je snaga mišića potkoljenice i smanjena njihova atrofija. Na kraju su autori definirali svoj protokol rehabilitacije u kojem predlažu imobilizaciju stopala, odnosno gležnja, u plantranoj fleksiji prva dva tjedna, a u trećem tjednu se pacijenti potiču na mobilizaciju stopala sa slobodnom plantarnom fleksijom i ograničenjem dozifleksije do nula stupnjeva (Tablica 4.).

Tablica 4. Ubrzani protokol rehabilitacije nakon operacije ruptуре Ahilove tetive (prema Brumannu i sur.) (73)

	Tjedan 0-2	Tjedan 3-6	Tjedan 7-
Opseg pokreta	Bez pokreta	0°/ 0°/ 30° DF/ PF	Slobodan
Ortoza	Fiksna PF na 30°	30° PF do 0°	Bez ortoze
Opterećenje težinom	Potpuno opterećenje težinom		

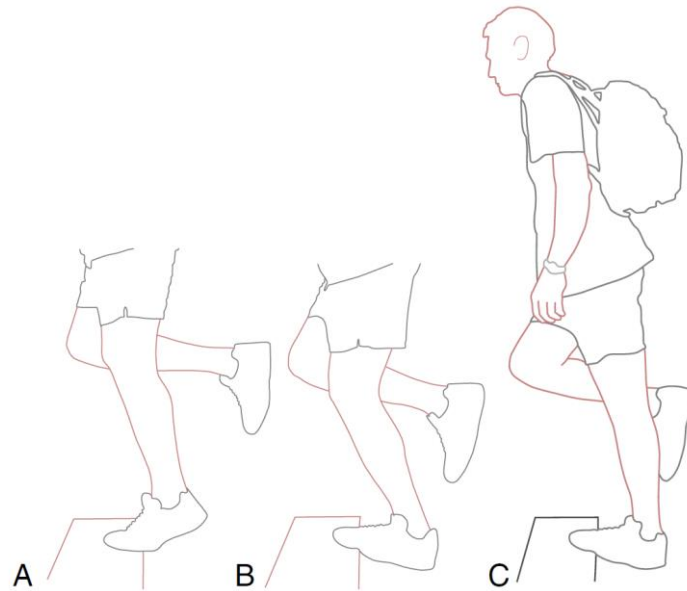
* DF: dorzalna fleksija; PF: plantarna fleksija

5.3. Rehabilitacija tendinopatije Ahilove tetive


Proces rehabilitacije je kod tendinopatija fokusiran na oporavak tetive i vraćanje njene funkcije, a taj se rezultat najbolje postiže kombinacijom fizikalne terapije i vježbi koje pacijent izvodi kod kuće (47). U literaturi insercijska i neinsercijska tendinopatija većinom dijele jednak ili sličan program rehabilitacije tako da će i ovdje rehabilitacija tih dviju skupina tendinopatija biti zajedno opisana (76). Budući da se tendinopatija opisuje i kao stanje neuspjelog zaliječenja, poboljšanje u morfologiji tetive se neće prikazati radiološki, odnosno radiološki prikaz može pokazati prisutne znakove tendinopatije uz odsutnost simptoma tendinopatije (23). Pojava tendinopatije u dvije specifične grupe ljudi, mlađi sportaši i stariji rekreativci, znači da rehabilitacijski program moramo prilagoditi svakom pacijentu (14). Rehabilitacijski program se sastoji od nekoliko ključnih međusobno povezanih postupaka fizikalne terapije i ciljeva koje želimo postići kao što su kontrola boli, kombinacija vježbi i opterećenja tetive te dodatne metode liječenja. U cilju olakšavanja boli na početku programa rehabilitacije, možemo rasteretiti nogu pacijentu kako bi mu olakšali nastavak rehabilitacije (23). Sastavni dio svakog programa rehabilitacije su vježbe kojima nastojimo povećati snagu plantarne fleksije i opseg dorzalne fleksije koja je ograničena kod pacijenata s tendinopatijom, a obično se koristimo ekscentričnim vježbama za postizanje tog cilja. Ekscentrične vježbe su pokazale dobre rezultate u 90% pacijenata sa neinsercijskom tendinopatijom (14). Koristimo izolacijske ekscentrične vježbe s opterećenjem (odvojeno se snaži gastroknemijus i soleus ovisno o položaju koljena), ali i kombinaciju ekscentrično-koncentričnih vježbi te pliometrijske vježbe (77). Kod klasičnog oblika ekscentričnih vježbi pacijent stoji s obje noge na rubu stepera tako da mu pete vise. Svu težinu prebaci na ozljeđenu nogu te polako spušta petu ispod ruba stepera i na taj način stopalo prelazi iz plantarne fleksije u dorzifleksiju (slika 9.). U tom trenutku na mišić lista djeluje snažna ekscentrična kontrakcija i mišići se sve više istežu kako pacijent spušta petu. Rade se tri serije po petnaest ponavljanja sa ispruženom nogom, a zatim sa pregibom u koljenu kako bi aktivirali mišić soleus. Kada je pacijent u mogućnosti izvesti vježbu bez nelagode i boli, dodaje se teret na način da se pacijentu stavlja rukasak određene težine. Osim navedene klasične vježbe može se koristiti i istezanje tetive o zid te vježba svladavanja otpora uporabom elastične trake (slika 10.) (14).

U rehabilitaciji tendinopatije se koristimo i raznim metodama fizikalne terapije kako bi poboljšali funkciju tetive i ublažili bolove. Ultrazvuk se često propisuje u programu fizikalne terapije i studije na životinjama su pokazale da stimulacijom ultrazvuka dolazi do stvaranja

kolagena iz fibroblasta tetive te dijeljena stanica za vrijeme ubrzane proliferacije stanica. Terapeutski ultrazvuk tako smanjuje oteklinu u akutnoj upalnoj fazi mekog tkiva, smanjuje bol i poboljšava funkciju tetive te može pomoći pri cijeljenju tetive (50).



Slika 9. Ekscentrične vježbe. A) Početna pozicija- stopalo u plantarnoj fleksiji. Koljeno je blago savijeno. B) Ekscentrično opterećenje s blago savijenim koljenom. C) Povećanje težine dodavanjem tereta u ruksak. (Preuzeto iz: Clinical Orthopaedic Rehabilitation: A Team Approach) (14)



Slika 10. Prikaz istezanja Ahilove tetive o zid (lijevo) i vježbe svladavanja otpora elastičnom trakom (desno). (Preuzeto i izmjenjeno iz: Clinical Orthopaedic Rehabilitation: A Team Approach) (14)

Sljedeća korištena metoda je izvantjelesna terapija udarnim valom (engl. *extra corporeal shockwave therapy*; skr. ESWT) za koju se još ne zna kako točno djeluje, ali se zna da uzrokuje disfunkciju nemijeliziranih senzornih živčanih vlakana, promjene u stražnjem korijenu ganglija i kavitacije u intersticiju te na taj način možda pomaže u procesu cijeljenja (50). Osnovni princip djelovanja ESWT-a je stvaranje valova niske gustoće koji se dobro podnose i uzrokuju samo blagu nelagodu te stvaranje valova visoke gustoće koji uzrokuju bol i pacijent mora biti anesteziran. Iako se ne slažu svi autori o djelotvornosti ESWT-a, smatra se da ta metoda inhibira bol i potiče cijeljenje, a može i razgraditi kalcifikate u tretiranom području ako postoje (21). Iako primjena ESWT-a nije standardizirana i ne zna se točno koju energiju i frekvenciju valova bi trebalo koristiti te koliko bi tretmana trebalo propisati pacijentu, metoda se pokazala dobrom u kombinaciji s ekscentričnim vježbama (14,21).

Terapija laserom niskog intenziteta se koristi s ciljem smanjenja proinflammatoryh čimbenika (čimbenika koji potiču upalu), poticanja stvaranja kolagena, stimulacije proliferacije tenocita, smanjenja neovaskularizacije te očuvanja čvrstoće i elasticiteta tetive (50). Iako se terapiji laserom pripisuju mnogobrojni učinci, nije sasvim jasno ima li ona ikakav učinak na oporavak i vraćanje funkcije tetive te se u literaturi javljaju oprečni podaci (77). Krioterapija (terapija hlađenjem) se koristi za smanjenje protoka krvi kroz kapilare tetive i na taj način smanjuje intenzitet metabolizma i bol u području tetive (50). Koriste se ledeni oblozi prije ili poslije vježbanja kako bi ublažili simptome (77). Nedavna istraživanja, doduše, nisu potvrdila prednost krioterapije nad ekscentričnim vježbama i vježbama istezanja. Duboka masaža i mobilizacija tetive su se pokazali korisnim, a smatra se da trenje uslijed masaže potiče stvaranje proteina i u kombinaciji s istezanjem vraća elasticitet tetive (50). Nošenje udloga se nije pokazalo osobito korisnim osim u situaciji kada je tetiva toliko promijenjena da je normalan hod onemogućen, a i u toj situaciji bi nošenje udloge trebalo svesti na minimum zbog gubitka snage tetive tokom nošenja (77).

Program rehabilitacije tendinopatije je najbolje započeti kombinacijom modaliteta fizikalne terapije i pridruženim terapijskim vježbama budući da su snaga, izdržljivost i fleksibilnost umanjene kod pacijenata s tendinopatijom (47). Prije nego pacijentu zadamo program rehabilitacije potrebno je znati razinu aktivnosti i kondicije pacijenta prije ozljede i sukladno tome definirati program. Program nije jednak za svaku osobu, ali postoje određeni principi rehabilitacije kojih se držimo: bitno je postepeno povećavati opterećenje tetive i ojačati mišiće, u početku je bitnije vježbati s manjom težinom i više ponavljanja, program

vježbi se provodi do povratka potpune funkcije i malokad program traje kraće od 3 mjeseca te je potrebno provoditi program održavanja od 6 do 12 mjeseci, a kod sportaša se program održavanja provodi i nakon što se vrate natjecanju (23). Kao i kod ruptуре Ahilove tetive, program rehabilitacije tendinopatije može biti neoperacijski i postoperativni te se provodi u nekoliko faza (24).

Tablica 5. Neoperacijska rehabilitacija tendinopatije Ahilove tetive (Prema: Orthopaedic Rehabilitation of the Athlete) (24)

<p>Faza 1 Tjedan 2-4</p>	<p>Pacijentu s antalgicnim (hod kojim izbjegava pojavu boli) i promijenjenim hodom dajemo štike da rasteretimo bolno područje. Bol i oteklinu riješavamo primjenom fizikalnih modaliteta, masažom, stavljanjem ortoze ili primjenom petnog klina kako bi rasteretili tetivu.</p> <p>Procijenjujemo pacijentovu fizičku spremnost i počinjemo s vježbama za vraćanje opsega pokreta i kondicijskim vježbama (plivanje, trčanje u bazenu).</p> <p>Pasivno istezanje se preporuča izvoditi 2-3 puta na dan, svaki put sa 5-10 ponavljanja u trajanju od 20-30 sekundi. Pacijent izvodi i aktivno istezanje istim programom kao i pasivno, ali se aktivno istezanje ne izvodi na samom početku nastanka tendinopatije.</p> <p>Paralelno se koriste ekscentrične i proprioceptijske vježbe te vježbe zatvorenog i otvorenog kinetičkog lanca.</p> <p>Pacijent prelazi u sljedeću fazu rehabilitacije ako je došlo do smanjenja boli, poboljšanja u opsegu pokreta i ako je prisutan normalan hod.</p>
<p>Faza 2 Tjedan 3-12</p>	<p>U fazi 2 je naglasak na dodatno opterećenje tetive. Ekscentrične i proprioceptijske vježbe se izvode isto kao i u fazi 1, bol i oteklina se riješavaju slično kao i u prethodnoj fazi, ali se ne savjetuje primjena leda prije vježbanja jer led potiče ukočenost tetive i maskira osjećaj boli.</p> <p>Uvode se pliometrijske vježbe niskog intenziteta (npr. skakanje u bazenu) sa dva do tri treninga tjedno. U ovoj fazi se mogu dodati vježbe specifične za sport kojim se pacijent bavi.</p> <p>Prelazak u sljedeću fazu uvjetuje mogućnost simetričnog izvođenja čučnja s jednom nogom te bezbolnost tokom izvođenja vježbi odizanja pete i skakanja na jednoj nozi.</p>
<p>Faza 3 Tjedan 12-36</p>	<p>Nastavlja se sa sličnim programom vježbi i istezanja kao i u prethodnim fazama, ali se intenzitet vježbi, uključujući i pliometrijske vježbe, dodatno pojačava.</p> <p>U sljedeću fazu prelazimo ako pacijent može trčati bez pojave ikakvih simptoma, a program rehabilitacije prekidamo i odlučujemo se za operaciju ako pacijent ne uspijeva vratiti snagu i funkciju te ako jaka bol i dalje perzistira.</p>
<p>Faza 4 Tjedan 36-52</p>	<p>Ova faza se odnosi na izvođenje vježbi specifične za određeni sport te treninge održavanja.</p>

Tablica 6. Operacijska rehabilitacija tendinopatije Ahilove tetive (Prema: Orthopaedic Rehabilitation of the Athlete) (24)

<p>Faza 1 Dan 0-14</p>	<p>Pacijent započinje s blagim pokretom bez opterećenja, vježbanjem opsega pokreta i pasivne dorzifleksije s otporom, a aktivna plantarna fleksija se može odmah izvoditi. Cilj nam je ove faze zaštititi operirane strukture, smanjiti bol i upalu te spriječiti neželjene posljedice imobilizacije. Zaštitu i rasterećenje gležnja i stopala postizemo stavljanjem udloge na stopalo u neutralnoj dorzifleksiji te primjenom štaka 10-14 dana. Koristimo lijekove i krioterapiju za suzbijanje boli i upale. U kasnijem dijelu faze 1 možemo uvesti vježbe s otporom i vježbe odizanje pete u sjedećem položaju.</p> <p>Uvjet za nastavak u sljedeću fazu je izvođenje rehabilitacijskih vježbi bez bolova i otekline.</p>
<p>Faza 2 Tjedan 2-6</p>	<p>Cilj je ove faze smanjiti upalu i bol te omogućiti pacijentu normalni opseg pokreta i opterećenje stopala bez korištenja štaka. Koristi se čizma za hodanje s podesivom petom od drugog do četvrtog tjedna. Drugi tjedan pacijent može hodati bez štaka, ali koristeći čizmu. Stacionarni bicikl se može voziti tek kad pacijent u potpunosti može podnesti svoju težinu, a čizma se uklanja u razdoblju od drugog do šestog tjedna.</p> <p>Koriste se vježbe za povećanje opsega pokreta, pacijent pliva i trči u vodi, a provode se i vježbe jačanja donjeg dijela tijela. Funkcionalne vježbe hodanja se provode od trećeg do šestog tjedna i uvodimo vježbe istezanja.</p> <p>Prelazak u sljedeću fazu moguć je tek kad pacijent postigne puni opseg pokreta.</p>
<p>Faza 3 Tjedan 6-10</p>	<p>U ovaj fazi pacijent mora u potpunosti ojačati donje ekstremitete, izvesti normalan hod te započeti s programom laganog trčanja. Nastavljamo koristiti terapiju protiv boli i otekline (krioterpija, terapija laserom, elektrostimulacija).</p> <p>Nastavljamo s vježbama povećanja opsega pokreta, ali i vježbama istezanja i snage čiji intenzitet povećavamo, funkcionalnim vježbama hoda i započinjemo vježbe propriocepcije.</p> <p>U sljedeću fazu prelazimo kad pacijent može normalno hodati i može izvesti obostrano odizanje pete od podloge.</p>
<p>Faza 4 Tjedan 10-14</p>	<p>Cilj je ove faze omogućiti pacijentu lagano trčanje 5-10 minuta i započinjanje specifičnih sportskih vježbi. Tokom programa pacijent može koristiti steper i voziti bicikl. Ekscentrične vježbe izvodimo u desetom tjednu jedanput na dan s 15 ponavljanja i povećavamo intenzitet do četrnaestog tjedna kada radimo 3 puta na dan s 15 ponavljanja. Uvodimo pliometrijske vježbe, vježbe otvorenog kinetičkog lanca i čučanj na jednoj nozi te nastavljamo sa specifičnim sportskim vježbama.</p> <p>Prelazimo u sljedeću fazu ako pacijent može lagano trčati 5-10 minuta bez pojave boli i izvesti specifične sportske vježbe.</p>

<p>Faza 5 Tjedan 14-24</p>	<p>U ovoj fazi pacijent mora ostvariti povećanje funkcije iznad 90% i uspješno se vratiti stanju utreniranosti prije ozljede tetive. Cilj je pacijenta otrčati sprint i izvesti skok bez prisutnosti ikakvih simptoma. Rade se pliometrijske vježbe preskakanja užeta i skakanja na kutiju.</p>
<p>Faza 6 Tjedan 24-56</p>	<p>Pojačava se intenzitet specifičnih sportskih vježbi sve dok se ne ispune kriteriji za vraćanje sportskom natjecanju i tokom ove faze se izvode treninzi održavanja.</p>

6. ZAKLJUČAK

Ozljede Ahilove tetive su u porastu među mlađim i starijim ljudima te među sportašima i rekreativcima. Bol je čest simptom koji se javlja kod pacijenata s tendinopatijom i rupturom, ali se često dogodi da se ozbiljnost ozljede previdi ili se postavi pogrešna dijagnoza. Zato nam je važan dobar klinički pregled i anamneza koji su većinom sasvim dovoljni za dijagnozu, ali se dijagnoza dodatno potvrđuje slikovnim metodama. Dobra i pravovremena dijagnoza je samo početak ka uspješnom liječenju jer je u većini slučajeva ozljede Ahilove tetive potrebna duga rehabilitacija. U literaturi su definirane ključne točke i ciljevi rehabilitacije, ali još uvijek ne postoji jedinstven i jasno definiran program rehabilitacije te svaki autor iznosi svoja iskustva i prijedloge za uspješnu rehabilitaciju. Razlog tomu možda leži u činjenici da se za fizikalne modalitete, razne terapijske vježbe i protokole nošenja ortoze ne zna točan mehanizam djelovanja, ali većina autora navodi da se njihovom kombinacijom postižu odlični rezultati. U rehabilitaciji su se razni oblici vježbanja pokazali ključnim za uspješan oporavak pacijenta, a ostale metode se prilagođavaju pojedinom pacijentu. Današnji programi rehabilitacije tako kreću prema prepoznavanju stupnja ozljede tetive i praćenju napretka pacijenta kako bi se program mogao prilagoditi svakoj osobi pojedinačno.

7. ZAHVALA

Zahvaljujem se svojoj mentorici doc.dr.sc Nadici Laktašić Žerjavić na pomoći u izradi ovog diplomskog rada.

Zahvaljujem se prijateljima i kolegama koji su mi bili velika potpora tokom svih ovih godina studija i bez kojih bi studiranje bilo puno teže i definitivno manje zabavno, a posebice grupi prekrasnih ljudi s kojima sam dijelio najbolje i najlošije trenutke studiranja i zahvaljujući toj grupi prijatelja ostao relativno zdrav. Također zahvale idu mojim srednjoškolskim prijateljima koji su tolerirali moje konstantno odgađanje dogovora, ali na kraju pokazali puno razumijevanja.

Zahvaljujem se svim liječnicima i profesorima koji su mi davali korisne savjete i potrebno znanje te mi time pomogli zadržati ljubav prema medicini, a posebno veliko hvala ide sestrama i tehničarima hitnog prijema KBC-a Zagreb koji su me puno toga naučili i istovremeno bili jako susretljivi te pobudili moje zanimanje za hitnu medicinu.

Najveće zahvale idu mojim roditeljima bez kojih bi studiranje bilo apsolutno nemoguće jer su mi u svakom trenutku bili ogromna potpora i poticaj za nastavak studiranja, roditeljima koje sam mogao gnjaviti kada mi je bilo što zatrebalo i koji su svaki put bili uz mene i podupirali me i pomagali mi u donošenju odluka.

Na kraju se zahvaljujem svojoj sada devedestogodišnjoj baki Luciji s kojom sam od malena provodio najviše vremena i koja je proživjela svaki moj ispit i učenje do kasno u noć te se skupa sa mnom veselila i plakala, ali na svu sreću uglavnom veselila.

8. LITERATURA

1. Maffulli N, Via AG, Oliva F. Chronic Achilles Tendon Rupture. *Open Orthop J* [Internet]. 2017;11(Suppl-4, M6):660–9. Dostupno na: <http://benthamopen.com/ABSTRACT/TOORTHJ-11-660>
2. Musil V, Stingl J, Bacova T, Baca V, Kachlik D. Achilles tendon: The 305th anniversary of the French priority on the introduction of the famous anatomical eponym. *Surg Radiol Anat*. 2011;33(5):421–7.
3. Doral MN, Alam M, Bozkurt M, Turhan E, Atay OA, Dönmez G, i ostali. Functional anatomy of the Achilles tendon. *Knee Surgery, Sport Traumatol Arthrosc*. 2010;18(5):638–43.
4. Lantto I, Heikkinen J, Flinkkila T, Ohtonen P, Leppilahti J. Epidemiology of Achilles tendon ruptures: Increasing incidence over a 33-year period. *Scand J Med Sci Sport*. 2015;25(1):e133–8.
5. O’Neill S, Watson PJ, Barry S. Why Are Eccentric Exercises Effective for Achilles Tendinopathy? *Int J Sports Phys Ther* [Internet]. 2015;10(4):552–62. Dostupno na: <http://www.pubmedcentral.nih.gov/articlerender.fcgi?artid=4527202&tool=pmcentrez&rendertype=abstract>
6. Speed C. Acupuncture’s role in tendinopathy: New possibilities. *Acupunct Med*. 2015;33(1):7–8.
7. Enz D. Rehabilitation Guidelines for Achilles Tendon Repair [Internet]. University of Wisconsin Sports Medicine. 2011. Dostupno na: https://www.uwhealth.org/files/uwhealth/docs/sportsmed/SM-41576_AchillesTendonProtocol.pdf
8. Egger AC, Berkowitz MJ. Achilles tendon injuries. *Curr Rev Musculoskelet Med*. 2017;10(1):72–80.
9. Dayton P. Anatomic, Vascular, and Mechanical Overview of the Achilles Tendon. *Clin Podiatr Med Surg* [Internet]. 2017;34(2):107–13. Dostupno na: <http://dx.doi.org/10.1016/j.cpm.2016.10.002>

10. Vinter I, ur. *Membrum inferius, noga, donji ud.* U: Waldeyerova anatomija čovjeka. Zagreb: Golden marketing- Tehnička knjiga; 2009. str. 1099–1218.
11. Gilroy AM, MacPherson BR, Ross LM. *Atlas of Anatomy: Latin nomenclature.* New York: Thieme; 2009.
12. Pečala PA, Henry BM, Pečala JR, Piska K, Tomaszewski KA. The Achilles tendon and the retrocalcaneal bursa. *Bone Jt Res [Internet].* 2017;6(7):446–51. Dostupno na: <http://www.bjr.boneandjoint.org.uk/lookup/doi/10.1302/2046-3758.67.BJR-2016-0340.R1>
13. Lareau EM. Tendinitis and Bursitis. U: Adams MD JG, ur. *Emergency Medicine [Internet].* 2. izd. Philadelphia: Elsevier; 2013. str. 756–762.e1. Dostupno na: <https://www.clinicalkey.com/#!/content/3-s2.0-B9781437735482000860>
14. Brotzman MD SB. Achilles Tendinopathy. U: Giangarra CE, Manske RC, ur. *Clinical Orthopaedic Rehabilitation: A Team Approach [Internet].* 4. izd. Elsevier Inc.; 2018. str. 290–298.e1. Dostupno na: <https://www.clinicalkey.com/#!/content/3-s2.0-B9780323393706000445>
15. Junqueira LC, Carneiro J. *Vezivno tkivo.* U: Bradamante Ž, Ljiljana K-K, ur. *Osnove histologije.* Zagreb: Školska knjiga; 2005. str. 95–127.
16. Weinfeld SB. Achilles tendon disorders. *Med Clin North Am.* 2014;98(2):331–8.
17. Webb J, Moorjani N, Radford M. Anatomy of the sural nerve and its relation to the Achilles Tendon. *Foot Ankle Int [Internet].* lipanj 2000;21(6):475–7. Dostupno na: <https://doi.org/10.1177/107110070002100604>
18. Babić-Naglić Đ. *Fizikalna i rehabilitacijska medicina.* 3. izd. Zagreb: Medicinska naklada; 2013.
19. Magee DJ. Assessment of Gait. U: Magee DJ, ur. *Orthopedic Physical Assessment [Internet].* 6. izd. Elsevier Inc; 2014. str. 981–1016. Dostupno na: <https://www.clinicalkey.com/#!/content/3-s2.0-B9781455709779000146>
20. Longo UG, Ronga M, Maffulli N. Acute ruptures of the achilles tendon. *Sport Med*

- Arthrosc [Internet]. 2009;17(2):127–38. Dostupno na:
<http://dx.doi.org/10.1097/JSA.0b013e3181a3d767>
21. Bojanić I, Križan S, Dimnjaković D, Janjić T, Smoljanović T, Smoljanović T. Neinsercijska tendinopatija Ahilove tetive. *Med*. 2013;49(2):121–35.
 22. DeCarbo WT, Bullock MJ. Midsubstance Tendinopathy, Surgical Management. *Clin Podiatr Med Surg*. 2017;34(2):175–93.
 23. Kountouris A, Cook J. Rehabilitation of Achilles and patellar tendinopathies. *Best Pract Res Clin Rheumatol*. 2007;21(2):295–316.
 24. Reider B, Davies GJ, Provencher MT. Achilles Tendinopathy and Rupture. U: Reider B, Davies GJ, Provencher MT, ur. *Orthopaedic Rehabilitation of the Athlete* [Internet]. Philadelphia: Elsevier; 2015. str. 1385–1425. Dostupno na:
<https://www.clinicalkey.com/#!/content/3-s2.0-B978145572780300038X>
 25. Maffulli N, Khan KM, Puddu G. Overuse tendon conditions: Time to change a confusing terminology. *Arthroscopy*. 1998;14(8):840–3.
 26. Caudell GM. Insertional Achilles Tendinopathy. *Clin Podiatr Med Surg* [Internet]. 2017;34(2):195–205. Dostupno na: <http://dx.doi.org/10.1016/j.cpm.2016.10.007>
 27. Irwin TA. Tendon Injuries of the Foot and Ankle. U: Miller MD, Thompson SR, ur. *DeLee & Drez's Orthopaedic Sports Medicine* [Internet]. 4. izd. Elsevier; 2015. str. 1408–1427.e3. Dostupno na: <https://www.clinicalkey.com/#!/content/3-s2.0-B9781455743766001177>
 28. Chimenti RL, Cychosz CC, Hall MM, Phisitkul P. Current Concepts Review Update: Insertional Achilles Tendinopathy. *Foot Ankle Int* [Internet]. 2017;107110071772312. Dostupno na: <http://journals.sagepub.com/doi/10.1177/1071100717723127>
 29. Irwin TA. Current Concepts Review: Insertional Achilles Tendinopathy. *Foot Ankle Int* [Internet]. 2010;31(10):933–9. Dostupno na:
<http://journals.sagepub.com/doi/10.3113/FAI.2010.0933>
 30. Tan SC, Chan O. Achilles and patellar tendinopathy: Current understanding of

- pathophysiology and management. *Disabil Rehabil.* 2008;30(20–22):1608–15.
31. Sudoł-Szopińska I, Kwiatkowska B, Prochorec-Sobieszek M, Maśliński W. Enthesopathies and enthesitis. Part 1. Etiopathogenesis. *J Ultrason* [Internet]. 2015;15(60):72–84. Dostępno na: <http://julterson.pl/index.php/issues/volume-15-no-60/enthesopathies-and-enthesitis-part-1-etioopathogenesis?aid=326>
 32. Grear BJ. Disorders of Tendons and Fascia and Adolescent and Adult Pes Planus. U: Azar MD FM, Beaty MD JH, Canale MD ST, ur. *Campbell's Operative Orthopaedics* [Internet]. 13. izd. Elsevier; 2017. str. 4033–4105.e9. Dostępno na: <https://www.clinicalkey.com/#!/content/3-s2.0-B9780323374620000823>
 33. Van Sterkenburg MN, Muller B, Maas M, Sierevelt IN, Van Dijk CN. Appearance of the weight-bearing lateral radiograph in retrocalcaneal bursitis. *Acta Orthop.* 2010;81(3):387–90.
 34. Eder L, Barzilai M, Peled N, Gladman DD, Zisman D. The use of ultrasound for the assessment of enthesitis in patients with spondyloarthritis. *Clin Radiol* [Internet]. 2013;68(3):219–23. Dostępno na: <http://dx.doi.org/10.1016/j.crad.2012.07.018>
 35. Sudoł-Szopińska I, Kwiatkowska B, Prochorec-Sobieszek M, Pracon G, Walentowska-Janowicz M, Maśliński W. Enthesopathies and enthesitis. Part 2: Imaging studies. *J Ultrason* [Internet]. 2015;61:196–207. Dostępno na: <http://julterson.pl/index.php/issues/volume-16-no-61/enthesopathies-and-enthesitis-part-2-imaging-studies?aid=348>
 36. Fusini F, Langella F, Busilacchi A, Tudisco C, Gigante A, Massé A, i ostali. Real-time sonoelastography: principles and clinical applications in tendon disorders. A systematic review. *Muscles Ligaments Tendons J.* 2017;7(3):467–77.
 37. Chimenti RL, Chimenti PC, Buckley MR, Houck JR, Flemister AS. Utility of Ultrasound for Imaging Osteophytes in Patients With Insertional Achilles Tendinopathy. *Arch Phys Med Rehabil* [Internet]. 2016;97(7):1206–9. Dostępno na: <http://dx.doi.org/10.1016/j.apmr.2015.12.009>
 38. Feilmeier M. Noninsertional Achilles Tendinopathy Pathologic Background and

- Clinical Examination. *Clin Podiatr Med Surg* [Internet]. 2017;34(2):129–36. Dostupno na: <http://dx.doi.org/10.1016/j.cpm.2016.10.003>
39. Singh A, Calafi A, Diefenbach C, Kreulen C, Giza E. Noninsertional Tendinopathy of the Achilles. *Foot Ankle Clin* [Internet]. 2017;22(4):745–60. Dostupno na: <https://doi.org/10.1016/j.fcl.2017.07.006>
 40. Toumi H, Larguech G, Cherief M, Batakis A, Hambli R, Jennane R, i ostali. Implications of the calf musculature and Achilles tendon architectures for understanding the site of injury. *J Biomech* [Internet]. 2016;49(7):1180–5. Dostupno na: <http://dx.doi.org/10.1016/j.jbiomech.2016.03.004>
 41. Usen C, Pumberger B, van Usen C. Effectiveness of eccentric exercises in the management of chronic Achilles tendinosis. *Internet J Allied Heal Sci Pract*. 2007;5(2):1–14.
 42. Courville XF, Coe MP, Hecht PJ. Current Concepts Review: Noninsertional Achilles Tendinopathy. *Foot Ankle Int* [Internet]. 2009;30(11):1132–42. Dostupno na: <http://journals.sagepub.com/doi/10.3113/FAI.2009.1132>
 43. Jandacka D, Silvernail JF, Uchytel J, Zahradnik D, Farana R, Hamill J. Do athletes alter their running mechanics after an Achilles tendon rupture? *J Foot Ankle Res*. 2017;10(1):1–8.
 44. Zayni R, Coursier R, Zakaria M, Desrousseaux JF, Cordonnier D, Polveche G. Activity level recovery after acute achilles tendon rupture surgically repaired: A series of 29 patients with a mean follow-up of 46 months. *Muscles Ligaments Tendons J*. 2017;7(1):69–77.
 45. Jasko JJ, Brotzman SB, Giangarra CE. Achilles Tendon Rupture. U: Giangarra CE, Manske RC, ur. *Clinical Orthopaedic Rehabilitation: A Team Approach* [Internet]. 4. izd. Philadelphia: Elsevier; 2018. str. 299–302.e1. Dostupno na: <https://www.clinicalkey.com/#!/content/3-s2.0-B9780323393706000457>
 46. Rose NGW, Green TJ. Ankle and Foot. U: Walls RM, Hockberger RS, Gausche-Hill M, ur. *Rosen's Emergency Medicine: Concepts and Clinical Practice* [Internet]. 9. izd.

- Philadelphia: Elsevier; 2018. str. 634–658.e3. Dostupno na:
<https://www.clinicalkey.com/#!/content/3-s2.0-B9780323354790000519>
47. Stretanski MF. Achilles Tendinopathy. U: Frontera WR, Silver JK, Rizzo TD, ur. Essentials of Physical Medicine and Rehabilitation [Internet]. 3. izd. Philadelphia: Elsevier; 2015. str. 419–22. Dostupno na: <https://www.clinicalkey.com/#!/content/3-s2.0-B9781455775774000814>
 48. Pedowitz D, Beck D. Presentation, Diagnosis, and Nonsurgical Treatment Options of the Anterior Tibial Tendon, Posterior Tibial Tendon, Peroneals, and Achilles. Foot Ankle Clin [Internet]. 2017;22(4):677–87. Dostupno na: <https://doi.org/10.1016/j.fcl.2017.07.012>
 49. Metcalfe D, Achten J, Costa ML. Glucocorticoid Injections in Lesions of the Achilles Tendon. Foot Ankle Int [Internet]. 2009;30(7):661–5. Dostupno na: <http://journals.sagepub.com/doi/10.3113/FAI.2009.0661>
 50. Li H-Y, Hua Y-H. Achilles Tendinopathy: Current Concepts about the Basic Science and Clinical Treatments. Biomed Res Int [Internet]. 2016;2016:1–9. Dostupno na: <https://www.hindawi.com/journals/bmri/2016/6492597/>
 51. Reeves KD, Sit RWS, Rabago DP. Dextrose Prolotherapy: A Narrative Review of Basic Science, Clinical Research, and Best Treatment Recommendations. Phys Med Rehabil Clin N Am [Internet]. 2016;27(4):783–823. Dostupno na: <http://dx.doi.org/10.1016/j.pmr.2016.06.001>
 52. Hoffman MD, Agnish V. Functional outcome from sacroiliac joint prolotherapy in patients with sacroiliac joint instability. Complement Ther Med. 2018;37(January):64–8.
 53. Ryan M, Wong A, Taunton J. Favorable outcomes after sonographically guided intratendinous injection of hyperosmolar dextrose for chronic insertional and midportion achilles tendinosis. Am J Roentgenol. 2010;194(4):1047–53.
 54. Manske RC. Tendinopathy. U: Giangarra CE, Manske RC, ur. Clinical Orthopaedic Rehabilitation: A Team Approach [Internet]. 4. izd. Philadelphia: Elsevier; 2018. str.

- 601–604.e2. Dostupno na: <https://www.clinicalkey.com/#!/content/3-s2.0-B9780323393706000846>
55. Zafar MS, Mahmood A, Maffulli N. Basic science and clinical aspects of Achilles tendinopathy. *Sports Med Arthrosc.* 2009;17(3):190–7.
 56. Carreira D, Ballard A. Achilles Tendoscopy. *Foot Ankle Clin* [Internet]. 2015;20(1):27–40. Dostupno na: <http://dx.doi.org/10.1016/j.fcl.2014.10.003>
 57. Karabinas PK, Benetos IS, Lampropoulou-Adamidou K, Romoudis P, Mavrogenis AF, Vlamis J. Percutaneous versus open repair of acute Achilles tendon ruptures. *Eur J Orthop Surg Traumatol.* 2014;24(4):607–13.
 58. Schipper O, Cohen B. The Acute Injury of the Achilles: Surgical Options (Open Treatment, and, Minimally Invasive Surgery). *Foot Ankle Clin* [Internet]. 2017;22(4):689–714. Dostupno na: <https://doi.org/10.1016/j.fcl.2017.07.003>
 59. Ratamess N. Introduction to Strength Training and Conditioning. U: ACSM's Foundations of Strength Training and Conditioning. Indianapolis: Lippincott Williams & Wilkins; 2012. str. 3–21.
 60. Dimnjakovic D, Bojanic I, Smoljanovic T, Mahnik A, Barbaric-Peraic N. [Eccentric exercises in the treatment of overuse injuries of the musculoskeletal system]. *Lijec Vjesn.* 2012;134(1–2):29–41.
 61. Wilder RP, Jenkins JG, Panchang P, Statuta S. Therapeutic Exercise. U: Cifu DX, ur. Braddom's Physical Medicine and Rehabilitation [Internet]. 5. izd. Philadelphia: Elsevier; 2016. str. 321–346.e3. Dostupno na: <https://www.clinicalkey.com/#!/content/3-s2.0-B9780323280464000158>
 62. Ratamess N. Plyometric Training. U: ACSM's Foundations of Strength Training and Conditioning. Indianapolis: Lippincott Williams & Wilkins; 2012. str. 331–79.
 63. Ratamess N. Warm Up and Flexibility. U: ACSM's Foundations of Strength Training and Conditioning. Indianapolis: Lippincott Williams & Wilkins; 2012. str. 165–91.
 64. Hennessey WJ, Uustal H. Lower Limb Orthoses. U: Cifu DX, ur. Braddom's Physical

- Medicine and Rehabilitation [Internet]. 5. izd. Philadelphia: Elsevier; 2016. str. 249–274. Dostupno na: <https://www.clinicalkey.com/#!/content/3-s2.0-B9780323280464000122>
65. Yamane A. Orthotic Prescription. U: Webster JB, Murphy DP, ur. Atlas of Orthoses and Assistive Devices [Internet]. 5. izd. Philadelphia: Elsevier; 2019. str. 2–6.e1. Dostupno na: <https://www.clinicalkey.com/#!/content/3-s2.0-B9780323483230000019>
 66. Miller DL, Smith NB, Bailey MR, Czarnota GJ, Hynynen K, Makin IRS. Overview of therapeutic ultrasound applications and safety considerations. *J Ultrasound Med.* 2012;31(4):623–34.
 67. Ying Z, Lin T, Yan S. Low-intensity pulsed ultrasound therapy: a potential strategy to stimulate tendon-bone junction healing. *J Zhejiang Univ Sci B* [Internet]. 2012;13(12):955–63. Dostupno na: <http://www.springerlink.com/index/10.1631/jzus.B1200129>
 68. Awotidebe AW, Inglis-Jassiem G, Young T. Low-level laser therapy and exercise for patients with shoulder disorders in physiotherapy practice (a systematic review protocol). *Syst Rev* [Internet]. 30. prosinac 2015;4(1):60. Dostupno na: <http://systematicreviewsjournal.biomedcentral.com/articles/10.1186/s13643-015-0050-2>
 69. Cotler HB, Chow RT, Hamblin MR, Carroll J, Hospital MG. The Use of Low Level Laser Therapy (LLLT) For Musculoskeletal Pain. *MOJ Orthop Rheumatol.* 2015;2(5).
 70. Keating JF, Will EM. Operative versus non-operative treatment of acute rupture of tendo Achillis: A prospective randomised evaluation of functional outcome. *Bone Joint J* [Internet]. 2011;93-B(8):1071–8. Dostupno na: <http://www.bjj.boneandjoint.org.uk/cgi/doi/10.1302/0301-620X.93B8.25998>
 71. Strom AC, Casillas MM. Achilles Tendon Rehabilitation. *Foot Ankle Clin* [Internet]. 2009;14(4):773–82. Dostupno na: <http://dx.doi.org/10.1016/j.fcl.2009.08.003>
 72. Weber M, Niemann M, Lanz R, Muller T. Nonoperative treatment of acute rupture of the achilles tendon: results of a new protocol and comparison with operative treatment.

- Am J Sport Med [Internet]. 2003;31(5):685–91. Dostupno na:
<http://ajs.sagepub.com/content/31/5/685.long>
73. Brumann M, Baumbach SF, Mutschler W, Polzer H. Accelerated rehabilitation following Achilles tendon repair after acute rupture - Development of an evidence-based treatment protocol. *Injury* [Internet]. 2014;45(11):1782–90. Dostupno na:
<http://dx.doi.org/10.1016/j.injury.2014.06.022>
74. Kearney RS, McGuinness KR, Achten J, Costa ML. A systematic review of early rehabilitation methods following a rupture of the Achilles tendon. *Physiotherapy* [Internet]. 2012;98(1):24–32. Dostupno na:
<http://dx.doi.org/10.1016/j.physio.2011.04.349>
75. Costa ML, Shepstone L, Darrah C, Marshall T, Donell ST. Immediate full-weight-bearing mobilisation for repaired Achilles tendon ruptures: A pilot study. *Injury*. 2003;34(11):874–6.
76. Sussmilch-Leitch SP, Collins NJ, Bialocerkowski AE, Warden SJ, Crossley KM. Physical therapies for Achilles tendinopathy: systematic review and meta-analysis. *J Foot Ankle Res* [Internet]. 02. prosinac 2012;5(1):15. Dostupno na:
<http://jfootankleres.biomedcentral.com/articles/10.1186/1757-1146-5-15>
77. McClinton S, Luedke L, Clewley D. Nonsurgical Management of Midsubstance Achilles Tendinopathy. *Clin Podiatr Med Surg*. 2017;34(2):137–60.

9. ŽIVOTOPIS

OSOBNI PODACI

Ime i prezime: Ante Jakelić

Datum rođenja: 14.09.1992.

Mjesto rođenja: Zagreb

OBRAZOVANJE

1999.- 2007. Osnovna škola Žuti brijeg, Zagreb

2007.- 2011. Srednja škola III. gimnazija Zagreb

2011.- 2018. Sveučilište u Zagrebu, Medicinski fakultet

IZVANNASTAVNE AKTIVNOSTI

2013. Volonter u Dječjem domu A.G. Matoš u sklopu CroMSIC akcije "Veliki brat"

2017. Sudjelovanje na tečaju Suvremeni principi rekonstrukcije kirurgije glave i vrata na
KB Dubrava

2018. Volonter u Liniji za rijetke bolesti

JEZICI

Engleski jezik