

Frontalna fibrozirajuća alopecija

Obradović, Barbara

Master's thesis / Diplomski rad

2018

Degree Grantor / Ustanova koja je dodijelila akademski / stručni stupanj: **University of Zagreb, School of Medicine / Sveučilište u Zagrebu, Medicinski fakultet**

Permanent link / Trajna poveznica: <https://um.nsk.hr/um:nbn:hr:105:011856>

Rights / Prava: [In copyright](#)/[Zaštićeno autorskim pravom.](#)

Download date / Datum preuzimanja: **2024-08-26**



Repository / Repozitorij:

[Dr Med - University of Zagreb School of Medicine Digital Repository](#)



SVEUČILIŠTE U ZAGREBU
MEDICINSKI FAKULTET

Barbara Obradović

FRONTALNA FIBROZIRAJUĆA ALOPECIJA

DIPLOMSKI RAD



Zagreb, 2018.

Ovaj diplomski rad izrađen je u Katedri za dermatovenerologiju Medicinskog fakulteta Sveučilišta u Zagrebu pod vodstvom prof. dr. sc. Zrinke Bukvić Mokos i predan je na ocjenu u akademskoj godini 2017/2018.

POPIS I OBJAŠNJENJE KRATICA KORIŠTENIH U RADU

AA	<i>alopecia areata</i>
DHEA	dehidroepiandrosteron
DHT	dihidrotestosteron
DLE	diskoidni eritemski lupus
FFA	frontalna fibrozirajuća alopecija
FFAS	<i>frontal fibrosing alopecia severity score</i>
LP	<i>lichen planus</i>
LPP	<i>lichen planopilaris</i>
LPPAI	<i>lichen planopilaris activity index</i>
PPAR	peroksizom proliferator – aktivirajući receptor
SLE	sistemska eritemski lupus
TNF- beta	čimbenik nekroze tumora-beta

SADRŽAJ

1. SAŽETAK	
2. SUMMARY	
3. UVOD.....	1
4. DLAKE: GRAĐA I CIKLUS RASTA.....	3
5. ALOPECIJA	5
6. FRONTALNA FIBROZIRAJUĆA ALOPECIJA.....	6
6.1. DEFINICIJA	6
6.2. EPIDEMIOLOGIJA.....	7
6.3. ETIOPATOGENEZA	8
6.3.1 PEROKSISOM PROLIFERATOR-AKTIVIRAJUĆI RECEPTORI (PPAR).....	8
6.3.2. ULOGA HORMONA U ETIOPATOGENEZI FFA	9
6.4. KLINIČKA SLIKA.....	10
6.4.1. OSOBITOSTI KLINIČKE SLIKE U MUŠKARACA	12
6.4.2. KLINIČKI OBLICI FFA.....	13
6.5. PROCJENA TEŽINE BOLESTI	15
7. DIJAGNOZA.....	17
7.1. KLINIČKA SLIKA.....	18
7.2. TRIHOSKOPIJA.....	18
7.3. PATOHISTOLOŠKA ANALIZA	19
7.4. LABORATORIJSKE PRETRAGE	20
8. DIFERENCIJALNA DIJAGNOZA.....	20
8.1. ALOPECIA AREATA (AA)	21
8.2. TRAKCIJSKA ALOPECIJA.....	21
8.3. ANDROGENETSKA ALOPECIJA	22
8.4. KRONIČNI TELOGENI EFLUVIJ.....	22
8.5. DISKOIDNI ERITEMSKI LUPUS (DLE).....	23
9. LIJEČENJE FFA.....	23
9.1. LOKALNA TERAPIJA	24
9.1.1 KORTIKOSTEROIDI.....	24

9.1.2. MINOKSIDIL	24
9.1.3. IMUNOMODULATORI.....	25
9.1.4. ANALOZI PROSTAGLANDINA	25
9.2. SUSTAVNA TERAPIJA	26
9.2.1. INHIBITORI ENZIMA 5 α – REDUKTAZE.....	26
9.2.2. ANTIMALARICI.....	27
9.2.3. MIKOFENOLAT MOFETIL	27
9.2.4. CIKLOSPORIN.....	27
10. ZAKLJUČAK	28
11. ZAHVALE.....	29
12. LITERATURA	30
13. ŽIVOTOPIS	35

1. SAŽETAK

Frontalna fibrozirajuća alopecija

Barbara Obradović

Frontalna fibrozirajuća alopecija (FFA) ožiljkasta je alopecija čija je prevalencija u porastu, a prognoza varijabilna. Ova rijetka alopecija, koju je tek 1994. opisao Steven Kossard, vrsta je progresivnog gubitka kose koja se često smatra varijantom bolesti *lichen planopilaris*. Pogada najčešće žene u postmenopauzi, ali može se pojaviti i u predmenopauzalnih žena i u muškaraca. Prosječna dob početka FFA je 56 godina. Etiopatogeneza je slabo istražena, ali čini se da autoimuna reakcija, kao i hormonalne promjene, sudjeluju u nastanku ove bolesti. U oboljelih se nalazi karakteristična klinička slika koja uključuje progresivno povlačenje frontotemporalnog ruba vlasišta i gubitak obrva. Alopecija drugih predjela, poput trepavica ili tijela, kao i prisutnost neupalnih papula na licu, povezana je s težim oblicima bolesti. Istraživanja su pokazala da jedna trećina bolesnika osjeća svrbež i *trichodyniu*. Osim kliničkih obilježja, trihoskopija je također vrlo korisna u dijagnostici FFA. Trenutno ne postoji dovoljno učinkovita terapija za ovu bolest; međutim, čini se da se najbolji rezultat postiže kombinacijom inhibitora 5-alfa reduktaze poput finasterida te lokalnih imunomodulatora poput pimekrolimusa. Na kraju valja naglasiti važnost pravovremenog otkrivanja i liječenja ove bolesti s ciljem sprječavanja nepovratnog gubitka kose i mogućih psiholoških posljedica.

Ključne riječi: frontalna fibrozirajuća alopecija, postmenopauza, inhibitori 5-alfa reduktaze

2. SUMMARY

Frontal fibrosing alopecia

Barbara Obradović

Frontal fibrosing alopecia (FFA) is an increasingly frequent scarring alopecia with unclear prognosis. This rare condition, discovered only recently by Kossard in 1994, is a form of progressive hair loss, often considered a variant of *lichen planopilaris*. It primarily affects postmenopausal women, although it can also be found in premenopausal women or men. The mean age of onset of FFA is 56 years. The pathogenesis of FFA is poorly understood, although autoimmune reaction and hormonal factors seem to play a role. Patients are presented with a characteristic clinical pattern of progressive frontotemporal hairline recession and eyebrow loss. Involvement of eyelashes or body hair and the presence of non-inflammatory facial papules are associated with severe forms of FFA. Studies show that one third of patients may present pruritus and *trichodynia*. Except for these clinical findings, trichoscopy is a very useful tool in the diagnosis of FFA. There is currently no established therapy for treating this condition; however, 5-alpha-reductase inhibitors such as finasteride in conjunction with topical immunomodulators such as pimecrolimus seem to be effective. In conclusion, prompt diagnosis and therapeutic intervention are key for avoiding permanent hair loss and potential psychological impact.

Keywords: frontal fibrosing alopecia, postmenopausis, 5-alpha-reductase inhibitors

3. UVOD

Steven Kossard prvi je 1994.godine opisao novu vrstu primarne ožiljkaste alopecije i dao joj ime postmenopauzalna frontalna fibrozirajuća alopecija (FFA) pod pretpostavkom da se bolest javlja samo u žena nakon menopauze. Danas znamo da, iako je najčešća u žena srednje životne dobi, javlja se i u mlađih žena kao i u muškaraca.

Vodeći simptom je progresivno povlačenje frontalne linije vlasišta, a često je prisutan gubitak obrva, kao i ostalih dlaka na tijelu. Tijek FFA u većini slučajeva je sporo progresivan ili stabilan te dovodi do nepovratnog gubitka kose. Patohistološki se nađe slika koja odgovara dermatološkoj bolesti *lichen planopilaris* (LPP), zbog čega se često navodi kao posebna inačica istoga. Ipak, najnovija saznanja govore da bi FFA mogla biti generalizirana primarna limfocitna alopecija sa specifičnom kliničkom slikom koja samo dijeli istu histološku sliku s LPP.

Dijagnoza se postavlja na temelju karakterističnih kliničkih simptoma, a dodatno se može učiniti trihoskopija i biopsija vlasišta.

Etiopatogeneza je zasad nedovoljno istražena; međutim, dokazano je da androgeni hormoni igraju ulogu, a spominje se i mogućnost da autoimuni procesi dovode do propadanja dlačnih folikula. Boljim razumijevanjem FFA mogli bismo jasnije predočiti nastanak i drugih vrsta alopecija. Također je poznato da kod FFA postoji slabija aktivnost peroksisom proliferator-aktivirajućih receptora, koji su zadnjih godina postali predmet interesa budući da sudjeluju u reguliranju metabolizma lipida, homeostazi glukoze i regulaciji upale, pa su proučavani u sklopu patogeneze dijabetesa, pretilosti i ateroskleroze.

Ne postoji dovoljno učinkovito liječenje kao ni dovoljno razrađene smjernice za liječenje, ali u većine bolesnika postiže se zadovoljavajući terapijski rezultat sustavnom primjenom inhibitora 5 alfa-reduktaze, pogotovo u kombinaciji s lokalnom primjenom imunomodulatora poput pimekrolimusa. U nekih bolesnika postiže se stabilizacija bolesti primjenom drugih lijekova, poput hidroksiklorokina, minoksidila ili intralezijske primjene triamcinolona.

Od ključne je važnosti primjetiti i uvažiti psihološki stres do kojeg dovodi alopecija te pružiti primjerenu podršku oboljelima.

4. DLAKE: GRAĐA I CIKLUS RASTA

Dlake su nitaste izrasline, sačinjene većinom od keratina, a nastale su od uvrnuća epidermisa. Nalazimo ih po površini cijelog tijela, najgušće su na vlasištu, a nema ih na dlanovima, tabanima, bradavicama dojki i usnama. Mogu biti razne boje, što ovisi o količini pigmenta melanina kojeg stvaraju melanociti smješteni između papile i epitelnih stanica bulbusa. Dlaka ima dva dijela: korijen koji se nalazi u dermisu i stabljiku koja je iznad površine kože. Oko korijena dlake nalazi se folikul iz kojeg dlaka izrasta. Sastoji se od dva gornja dijela, isthmusa i infundibuluma, i donjeg dijela koji ima završno proširenje - bulbus dlake. Na dnu bulbusa nalazi se papila koja sadrži kapilarni splet. Papila je vrlo bitan dio dlake budući da prestanak opskrbe krvlju ili gubitak vitalnosti papile posljedično dovodi do propadanja folikula.

Stanice bulbusa imaju jednaku ulogu kao i zametni sloj epitela; one se neprestano dijele i iz njih nastaju drugi dijelovi dlake. Stanice korijena koje se nalaze uz vrh papile stvaraju velike, orožene, vakuolizirane stanice koje sačinjavaju srž dlake. Stanice u vanjskom sloju korijena postaju jako orožene vretenaste stanice i sačinjavaju koru dlake. Još perifernije su stanice od kojih nastaje kutikula dlake. Dakle, dlaka se sastoji od srži, kore i kutikule, a ima još unutarnju i vanjsku ovojniju. U dermisu se nalazi mišić podizač dlake (*musculus arrector pili*) čijom se kontrakcijom dlaka podiže, a ima i funkciju istiskivanja loja (Jukić-Lekić 2005, Lončarić, 2014).

Folikul dlake prolazi neprestano kroz ciklus koji se sastoji od tri faze: anagene faze, tijekom koje dlaka raste, zatim kratke katagene faze u kojoj dolazi do regresije dlake, i naposljetku telogene faze u kojoj folikul miruje. Normalno je da svakodnevno izgubimo 70-100 vlasi s vlasišta. Anagenu fazu karakterizira aktivan rast koji na vlasištu traje od 2 do 8 godina. Prosječno dlaka

naraste od 1,5 do 3 mm tjedno. Nakon anagene slijedi kratka apoptotična katagena faza u kojoj folikul involuira te time prestaje rast dlake. Treća faza je telogena faza (faza mirovanja). Ona traje otprilike 100 dana i nakon toga vlas ispada. Novija istraživanja govore u prilog postojanju još jedne faze rasta dlaka, a zovemo je kenogena faza. Tijekom kenogena, prazni folikul miruje i nakon toga počinje novi ciklus rasta. U nekim vrstama alopecije ova faza može biti produljena (Lončarić, 2014, Reborra i Guarrera, 2002).

Rast kose proces je na koji velik utjecaj imaju hormoni, pogotovo spolni hormoni. Estrogeni produžavaju anagenu fazu rasta dlake. Androgeni su glavni regulatori u procesu rasta dlake i dlačni folikuli su vrlo osjetljivi na njihovo djelovanje. Tijekom i nakon puberteta stimuliraju proizvodnju tamnih terminalnih dlaka na raznim područjima poput aksilarne i pubične regije u oba spola i brade u muškaraca. Međutim, kod genetski predisponiranih pojedinaca može doći do obrnutog procesa, dolazi do regresije folikula i dlaka regredira od terminalne u velus dlaku. Dihidrotestosteron (DHT) svojim vezivanjem za androgeni receptor dovodi do folikularne minijaturizacije u osjetljivim folikulima, najčešće na frontalnoj i parijetalnoj regiji vlasišta te dolazi do pojave androgenetske alopecije (Lončarić, 2014, Randall, 2008).

5. ALOPECIJA

Evolucijom ljudske vrste, dlake, pogotovo kosa, od primarno zaštitne funkcije, počele su poprimati i neke druge uloge. Zdrava i bujna kosa šalje poruku o zdravlju i dobrom općem stanju pojedinca, te u određenoj mjeri utječe na socijalne kontakte (Randall, 2008).

Postoji bitna veza između kose i osjećaja identiteta za svakog pojedinca. Oduvijek je bujna kosa povezivana sa zdravljem, mladošću i pozitivnom slikom o sebi. Gubitak kose većinom je povezan sa snažnim osjećajima depersonalizacije. Ne čudi zato da alopecije mogu imati značajne psihološke posljedice i izazvati osjećaje depresije i tjeskobe (Hunt i McHale, 2005). Brojna su istraživanja pokazala da bolesnici s alopecijom imaju bitno narušenu kvalitetu života (Reid i sur. 2012).

Alopecija označava stanje djelomičnog ili potpunog gubitka dlaka na područjima tijela inače obraslima dlakom. Obuhvaća veliku grupu poremećaja s raznovrsnom etiologijom. Najčešća je podjela alopecija na ožiljkaste i neožiljkaste (tablica 1), te na žarišne i difuzne.

Ožiljkaste alopecije mogu biti primarne i sekundarne. Primarne ožiljkaste alopecije zahvaćaju izravno dlačni folikul te dovode do njegovog nepovratnog propadanja i nastanka ožiljaka zbog kojih se vlasi nisu u mogućnosti regenerirati. Kod sekundarnih ožiljkastih alopecija neka bolest ili trauma indirektno dovodi do propadanja folikula, što je vidljivo u npr. opeklinama, morphei i sarkoidozi (Ross, Tan i Shapiro, 2004, Lončarić, 2014). S obzirom na stanice koje sačinjavaju upalni infiltrat, alopecije se mogu podijeliti na limfocitne (FFA, LPP, *pseudopelade* Brocq, diskoidni eritemski lupus), neutrofilne (*folliculitis decalvans*) i mješovite (*folliculitis keloidalis*) (Ross, Tan i Shapiro, 2005).

Tablica 1. Podjela alopecija.

Ožiljkaste alopecije	Neožiljkaste alopecije
<i>Lichen planopilaris</i>	Androgenetska alopecija
Frontalna fibrozirajuća alopecija	<i>Alopecia areata</i>
Diskoidni eritemski lupus	Trakcijska alopecija
Duboka mikoza vlasišta	<i>Trichotillomania</i>
<i>Pseudopelade Brocq</i>	Telogeni efluvij
<i>Folliculitis decalvans</i>	<i>Tinea capitis</i>

6. FRONTALNA FIBROZIRAJUĆA ALOPECIJA

6.1. DEFINICIJA

Frontalna fibrozirajuća alopecija primarna je limfocitna ožiljkasta alopecija s pojavnošću većinom u postmenopauzalnih žena i očituje se simetričnim i progresivnim gubitkom kose frontalno ili frontotemporalno uz zahvaćanje obrva. Tijek je obično podmukao, ali ponekad brzo progresivan. U nekim slučajevima spontano dolazi do regresije bolesti.

6.2. EPIDEMIOLOGIJA

Dob je važan čimbenik kod razlučivanja različitih vrsta alopecija. Poznato je da su određene bolesti češće u djece, a druge u odraslih. *Tinea capitis* i *alopecia areata* najčešće se dijagnosticiraju u djece. *Trichotillomania* obično počinje u preadolescentskoj ili mlađoj odrasloj dobi. Pojavnost traksijske alopecije, koja nastaje kao posljedica stalne manipulacije kosom, najviša je među mladim odraslim ženama. Androgenetska alopecija uobičajeno se javlja nakon puberteta (Mubki i sur. 2014). Frontalna fibrozirajuća alopecija većinom zahvaća postmenopauzalne žene, međutim nedavna istraživanja pokazala su kako se FFA ponekad javlja i u žena prije menopauze, ali i u muškaraca u rijetkim slučajevima. Prema multicentričnom istraživanju provedenom u Španjolskoj na 355 ispitanika (343 žene i 12 muškaraca) prosječna dob nastupa FFA je 56 godina, što se podudara i s drugim istraživanjima. Tijekom gore navedenog istraživanja zabilježen je i najraniji slučaj početka FFA zasad i to u dvadesettrogodišnjeg mladića (Vano-Galvan i sur. 2014). Zanimljivo, primjećen je nešto raniji početak bolesti u pripadnika muškog spola. U multicentričnoj retrospektivnoj studiji na 12 muškaraca prosječna dob početka FFA bila je 47.3 godine (Alegre-Sanchez i sur. 2016).

Vano-Galvan i suradnici također su zamijetili da je 49 žena (14%) u njihovoj studiji bilo u preuranjenoj menopauzi (menopauza koja je nastupila prije 45. godine života), koja je u 31 žene (9%) uslijedila nakon ovariektomije. Za usporedbu, prevalencija preuranjene menopauze u općoj populaciji iznosi 6%. Također, 46 bolesnica (13%) bilo je podvrgnuto histerektomiji, što je nalaz koji je također zamijećen i u drugim istraživanjima. Iako pravilu pojava FFA nije nasljedna, opisano je nekoliko slučajeva pojave FFA unutar iste obitelji. Prema studiji Vano-Galvana i

suradnika, pozitivna obiteljska anamneza nađe se u 8% bolesnika (Bolduc, Sperling i Shapiro, 2016).

Što se tiče varijabilnosti FFA u pojedinim etničkim skupinama, uočeno je da se FFA gotovo u pravilu uvijek pojavljuje kod bjelkinja, s ponekim zamijećenim slučajem i u žena tamnije puti ili azijskog podrijetla. Miteva i suradnici prvi su opisali nekoliko slučajeva pojavljivanja kod žena afro-američkog podrijetla (Miteva i sur. 2012).

6.3. ETIOPATOGENEZA

Etiologija FFA do danas nije poznata. Smatra se da ulogu u patogenezi imaju i genetski i okolišni čimbenici. Kossard je 2010. godine istaknuo da bi FFA mogla biti dio koji nedostaje u razumijevanju povezanosti između androgenetske alopecije, autoimunog razaranja folikula i razlika između spolova.

Glavni događaj u patogenezi je destrukcija folikularnih zametnih stanica u bulbusu dlake što dovodi do trajnog propadanja folikula. Bulbus dlake je dio koji je prvi zahvaćen u FFA i u kojem dolazi do najjače upale (Racz i sur. 2013).

U folikulima se nađe limfocitni infiltrat, što je potaknulo hipotezu prema kojoj zahvaćeni folikuli eksprimiraju zasad još nepoznate specifične antigene koji potaknu imunološki odgovor posredovan T-limfocitima (Vaisse i sur. 2003).

6.3.1 PEROKSISOM PROLIFERATOR-AKTIVIRAJUĆI RECEPTORI (PPAR)

Peroksisom proliferator-aktivirajući receptori (PPAR) dio su porodice nuklearnih receptora koji funkcioniraju kao transkripcijski čimbenici koji reguliraju ekspresiju gena uključenih u

metabolizam lipida i upalu. Postoje tri izoforme receptora (α , β , γ) koji su različito zastupljeni u tkivima. PPAR- γ su najviše zastupljeni u žlijezdama lojnicama i u masnom tkivu.

Novim studijama pokazano je kako PPAR- γ imaju bitnu ulogu u ispravnom funkcioniranju pilosebacealne jedinice, a također je poznato da je ispravna funkcija lojne žlijezde bitna za razvoj i aktivnost dlačnih folikula. Brojnim teorijama ukazuje se na manjkavost u funkcioniranju PPAR- γ što dovodi do ožiljkaste alopecije (Gaspar, 2016). PPAR- γ posjeduju protuupalna svojstva i moduliraju upalni odgovor. Ovi receptori također imaju vodeću ulogu u kontroliranju aktivnosti TGF – β . TGF – β važan je čimbenik u nastanku fibroze tkiva nakon ozljede, a također potiče i folikularnu apoptozu. Iz toga proizlazi da sve što suprimira aktivnost PPAR- γ dovodi do snažnije aktivnosti TGF – β i posljedične fibroze i uništenja folikula. Nagada se da bi okolišni faktori, prehrana i možda genetski čimbenici mogli suprimirati PPAR- γ (Karnik i sur. 2009).

Istraživanja na *knock-out* miševima pokazala su da oni koji su bili lišeni gena za PPAR- γ razvijaju kliničku sliku fibrozne alopecije praktički identičnu onoj kod ljudi (Gaspar, 2016).

6.3.2. ULOGA HORMONA U ETIOPATOGENEZI FFA

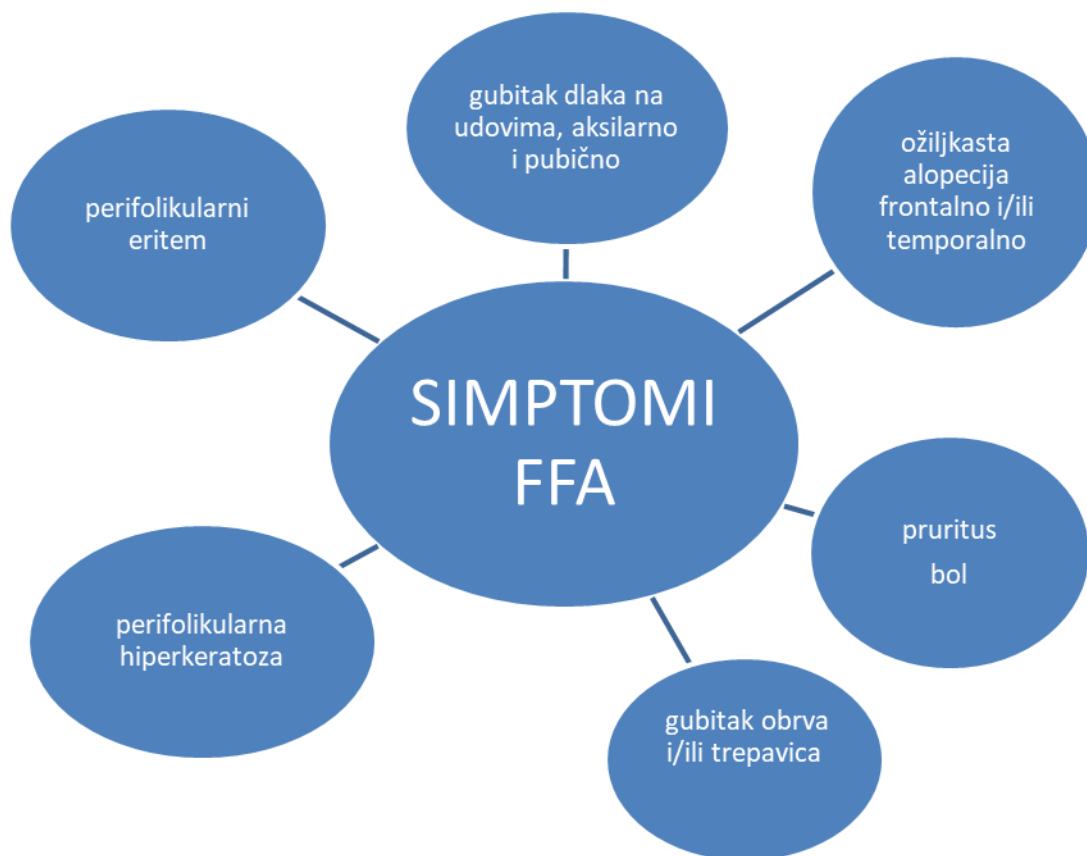
Budući da se većinom pojavljuje u žena, pogotovo u menopauzi ili predmenopauzi, zaključuje se da hormoni imaju bitnu ulogu u njenom nastanku. Posebno je bitan dehidroepiandrosteron (DHEA) koji ima učinak na mitohondrijski oksidativni metabolizam, a dovodi i do epitelijalno-mezenhimalne pretvorbe. Temeljem više studija pokazano je da je aktivnost DHEA u uskoj povezanosti s aktivnošću PPAR- γ . DHEA svojim imunomodulirajućim djelovanjem stimulira PPAR koji svojim djelovanjem smanjuju upalne procese. Proizvodnja DHEA u žena je najviša između 25. i 30. godine života, a opada u predmenopauzi i nakon menopauze, u godinama u

kojima se FFA najčešće pojavljuje. Moguće je da ovaj pad aktivnosti DHEA dovodi do fibroziranja folikula (Gaspar, 2016).

6.4. KLINIČKA SLIKA

Frontalna fibrozirajuća alopecija primarna je limfocitna ožiljkasta alopecija koja dovodi do simetričnog gubitka dlaka u frontalnom dijelu vlasišta te vrlo često i u području obrva. Koža koja je ostala ogoljena blijeda je i vrlo primjetno ograničena od često aktinički oštećene kože čela, a u većine oboljelih može se primjetiti i perifolikularni eritem i perifolikularna hiperkeratoza (Lončarić i sur. 2014). Alopecični predjeli su oblika vrpce ili pak cirkumferentna, bez vidljivih otvora folikula. Kod nekih bolesnika može se primjetiti nekoliko izoliranih terminalnih vlasi na sredini čela, gdje je bila prvotna linija rasta kose. Ovaj znak karakterističan je za FFA (tzv. znak usamljenih vlasi; engl. lonely hair sign) (Tosti, Miteva i Torres, 2011). Gubitak kose, kao što i sam naziv bolesti sugerira, najizraženiji je frontalno; međutim nije rijetkost da se FFA širi i temporalno, ili da zahvaća okcipitalne i preaurikularne predjele vlasišta (slika 1). Istraživanja na većem broju bolesnika pokazala su da je povlačenje frontalne linije rasta kose u većine bolesnika manje od 3 cm, čak i kad je bolest bila prisutna kroz dulji period. Povlačenje linije rasta kose možemo mjeriti kao udaljenost od glabele do frontalne linije vlasišta, koja kod zdravih pojedinaca iznosi 5,9 cm. Kod osoba oboljelih od FFA, ova udaljenost iznosi od 6,3 cm do 12,5 cm, s prosječnim godišnjim napredovanjem od 0,2 cm do 2,1 cm. Za razlikovanje od drugih vrsta alopecija, zahvaćenost obrva simptom je koji nas može usmjeriti na postavljanje dijagnoze FFA, budući da se pojavljuje u 50% do 95% bolesnika s FFA. Može se javiti nakon gubitka kose, a ako mu prethodi, možemo to shvatiti kao dobar prognostički znak. Vano-Galvan i suradnici

primjetili su da gubitak obrva u otprilike 39% slučajeva prethodi gubitku kose. Dakle, nestanak obrva u bolesnika može ukazivati na vrlo ranu fazu FFA te mu se mora obratiti odgovarajuća pažnja. Neupalni gubitak dlaka na tijelu, pogotovo ispod ruku, u aksilama, pubično i na nogama također nije rijedak znak. Katkad se na licu prije pojave ostalih simptoma javljaju papule koje upućuju na to da su i zahvaćene velusne dlake lica. Ako su uz to zahvaćene i trepavice, obično se radi o težem slučaju FFA (Bolduc, Sperling i Shapiro, 2016). Saceda-Corralo i suradnici su u 98% od 103 bolesnika utvrdili nestanak obrva, dok se njih 34% prezentiralo i s gubitkom trepavica. Signifikantan je i rezultat koji pokazuje je 73% ispitanika imalo i gubitak dlaka na udovima. Bitno je spomenuti i dva opća nespecifična simptoma koji su česti: na prvom mjestu pruritus, a nešto rjeđe *trichodynia* (bolnost i žarenje na predjelu vlasišta) (Saceda-Corralo i sur. 2017).



Slika 1. Klinička slika FFA.

6.4.1. OSOBITOSTI KLINIČKE SLIKE U MUŠKARACA

Iako u manjini, u posljednje vrijeme opisuje se sve više slučajeva FFA u muškaraca te su primjećene neke razlike i osobitosti u kliničkoj prezentaciji bolesti u muškaraca u odnosu na one uočene u žena. Opisani su slučajevi iznenadne pojave alopecičnih areala na području brade, kao i na udovima. Također su češće primjećene folikularne papule na licu i udovima. Muškarci u kojih se kasnije postavi dijagnoza FFA često dolaze liječniku jer su zamijetili gubitak zalistaka, a važno je uočiti postoji li perifolikularni eritem i gubitak dlaka na drugim predjelima tijela. S druge strane, čini se da u muškaraca rjeđe dolazi do prorjeđivanja ili potpunog gubitka obrva (Alegre-Sanchez i sur. 2016, Salido-Vallejo i sur. 2014, Ramaswamy, Mendese i Goldberg, 2012).

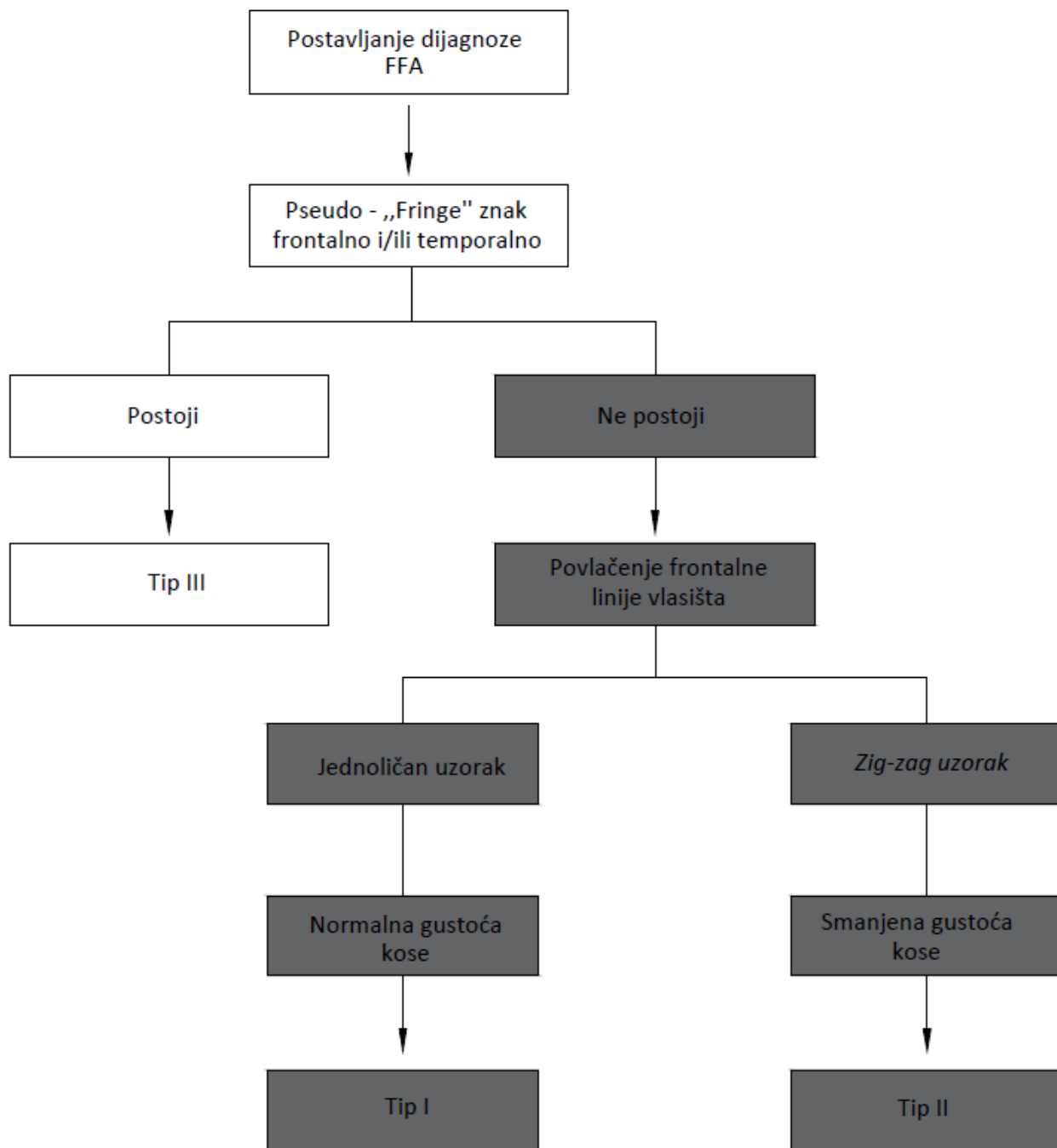
6.4.2. KLINIČKI OBLICI FFA

Iako se FFA sve više istražuje, do sada se nije puno pažnje posvećivalo različitim kliničkim manifestacijama FFA. Ipak, Moreno-Arrones i suradnici predložili su klasifikaciju prema kojoj razlikuju tri klinička oblika FFA, pri čemu svaki oblik ima različitu prognozu (slika 2). Tri klinička oblika ustanovili su prema povlačenju frontalne linije vlasništva kao najvažnijem obilježju. Nije naodmet napomenuti da se ova klasifikacija bazira samo na različitosti kliničke slike, dok u histološkoj slici nema nikakvih razlika između ova tri oblika.

Tip I (linearni oblik) najčešći je oblik FFA. Prognoza mu je dobra budući da se u većine bolesnika bolest stabilizira. Obrve su zahvaćene u više od polovice bolesnika.

Tip II (difuzni oblik) drugi je po učestalosti i ima najlošiju prognozu. U vrijeme kad se ovi bolesnici jave liječniku većinom imaju već jako uznapredovalo povlačenje frontalne linije rasta kose kao i razvijen perifolikularni eritem i hiperkeratozu. Bolesnici s ovim oblikom FFA imaju difuznan gubitak kose ili po tzv. *zig-zag* obrascu. Kao i u tipu I, obrve su zahvaćene u preko 50 % bolesnika.

Tip III (*pseudo-fringe* oblik) najrjeđi je tip FFA, ali ima najbolju prognozu. Kod tih bolesnika očuvana je frontalna i temporalna linija rasta kose, po obrascu koji nalikuje onom u trakcijskoj alopeciji. Ovi bolesnici također rjeđe imaju gubitak obrva kao i perifolikularni eritem i hiperkeratozu (Moreno-Arrones i sur. 2017).



Slika 2. Algoritam za kliničku klasifikaciju FFA (Moreno-Arrones i sur., 2017.)

6.5. PROCJENA TEŽINE BOLESTI

Bitno je razviti sustav klasifikacije u svrhu lakšeg postavljanja dijagnoze kao i zbog procjene težine bolesti i praćenja kliničkog odgovora na terapiju.

Prva skala korištena za procjenu težine FFA je bio LPPAI (*Lichen planopilaris activity index*). To je indeks koji se koristi za procjenu bolesti *lichen planopilaris*. Pokazalo se da je dobar za praćenje odgovora na terapiju u FFA. Međutim, nije dovoljno specifičan za FFA, budući da se ne dotiče povlačenja frontalne linije vlasišta, glavnog kliničkog obilježja FFA.

Nedavno je predložena nova klasifikacija koju su razvili Saceda-Corralo i suradnici, zvana FFASS (Frontal fibrosing alopecia severity score) koja uzima u obzir opseg alopecije i intenzitet upale te je konstruirana specifično za FFA. Ocjenjuje se povlačenje linije rasta kose frontalno i temporalno, gubitak obrva, perifolikularni eritem i hiperkeratoza te pruritus i bol (Saceda-Corralo i sur. 2018).

Tablica 2. Frontal Fibrosing Alopecia Severity Score (FFASS) (Saceda-Corralo i sur. 2018).

1. POVLAČENJE LINIJE KOSE		BODOVANJE	
Frontalno (x2)	<1cm (1) 1-2.99cm (2) 3-4.99cm (3)	-----/ 10	
Temporalno lijevo	5-6.99cm (4)	-----/ 5	
Temporalno desno	>7cm (5)	-----/ 5	
2. GUBITAK OBRVA			
Ne (0)/ Djelomično (0.5)/Potpuno (1)		-----/ 1	
PROŠIRENOST ALOPECIJE		-----/ 21	
3. PERIFOLIKULARNA UPALA			
A) INTENZITET			
Eritem		0/0.1/0.2	----/ 0.2
Hiperkeratoza	Nimalo/Blago/Jako	0/0.5/1	-----/ 1
B) OPSEG ZAHVAĆENOSTI (duž frontotemporalne linije vlasišta)			
Eritem	<25% /25-75%/	0/0.1/0.2	-----/ 0.2
Hiperkeratoza	>75%	0/0.5/1	-----/ 1
PRIDRUŽENI SIMPTOMI			
1. SVRBEŽ			
Intenzitet	Nema (0)	-----/ 0.2	
Frekvencija	Blago/Povremeno(0.1) Intenzivno/ Svaki dan(0.2)	-----/ 0.2	
2. BOLNOST			
Intenzitet	Nema (0)	-----/0.6	
Frekvencija	Blago/Povremeno(0.3) Intenzivno/ Svaki dan(0.6)	-----/ 0.6	

7. DIJAGNOZA

Frontalna fibrozirajuća alopecija rijetko je stanje; međutim, ispravno i pravovremeno postavljanje dijagnoze bitno je zbog što ranijeg započinjanja liječenja te sprečavanja progresije bolesti. Dijagnoza se temelji na karakterističnim kliničkim simptomima, trihoskopskopiji i biopsiji vlasišta (Ross, Tan i Shapiro, 2015). Vano-Galvan i suradnici predložili su kriterije za dijagnosticiranje FFA, slične predloženim kriterijima Kossarda (tablica 3).

Tablica 3. Predloženi kriteriji za dijagnozu FFA; potrebna 2 velika kriterija ili 1 mali i 1veliki (prema Vano-Galvan i sur. 2018)

Kriteriji	
Veliki	
<ol style="list-style-type: none">1. Ožiljkasta alopecija frontalno, temporalno ili frontotemporalno, uz odsutnost keratotičkih papula na tijelu2. Difuzni i bilateralni gubitak obrva	
Mali	
<ol style="list-style-type: none">1. Tipična trihoskopska obilježja: perifolikularni eritem, folikularna hiperkeratoza, ili oboje2. Histološka obilježja ožiljkaste alopecije po obrascu FFA i LPP3. Alopecija drugih predjela: lice i tijelo, okcipitalno4. Neupalne papule na licu	

7.1. KLINIČKA SLIKA

Vodeći klinički kriterij za postavljanje dijagnoze FFA svakako je pojava ožiljkaste alopecije najčešće na frontalnom rubu, ali u ponekim slučajevima i rubno temporalno ili okcipitalno. Alopecična žarišta su sjajna, jednoliko blijeda, s ponekom usamljenom vlasi. Zona gubitka kose varira od 1 cm do 8 cm. Prorjeđivanje ili potpuni gubitak obrva, zbog svoje visoke pojavnosti također govori u prilog dijagnoze FFA. Prema studiji koja je zasad obuhvatila najviše bolesnika, obrve su zahvaćene u čak 73%-81% slučajeva. Ponekad prvi simptom FFA može biti samo zahvaćenost obrva ili pojava papula na licu. Ipak, folikularne keratotičke papule nikad se ne nalaze u FFA, za razliku od Graham-Littleovog sindroma. Neožiljkasti simetrični gubitak dlaka u području aksila i na ekstremitetima također se često vidi. Trepavice su rijetko zahvaćene. Pruritus i *trichodynia* nalaze se u otprilike trećine bolesnika. Manje od 15% bolesnika ima mukokutane lezije specifične za *lichen planus* (LP) (Vano-Galvan i sur. 2018, Vano-Galvan i sur. 2014, Bolduc, Sperling i Shapiro, 2016).

7.2. TRIHOSKOPIJA

Trihoskopija je neinvazivna pretraga vlasišta dermatoskopom pod povećanjem od 10 do 160 puta. Vrlo je korisna u postavljanju dijagnoze i u praćenju bolesti. FFA i LPP imaju sličnosti u trihoskopskom nalazu. Vlasi su prorijeđene, a često se može vidjeti nestanak folikularnih otvora i umjereno perifolikularno ljuštenje te formiranje tubularnih ljuskavih struktura oko korijena dlake. Ove peripilarne promjene više su primjetne ako se koristi suha trihoskopija. Nalaz usamljenih vlasi, s okolnim područjem fibroze, te nepostojanje velus dlaka vrlo su indikativni znakovi za FFA. Ponekad se mogu naći i *pili torti*. Sitne, okrugle folikule dlaka vidljive na

trihoskopiji nazivamo točkama (engl. dots). Bijele točke mogu biti ili fibrotične ili tzv. *pinpoint* bijele točke. Fibrotične bijele točke su područja ožiljkavanja iregularnog oblika na kojima više nema folikularnih otvora te ih vidimo u FFA. Razlikuju se od interfolikularnih *pinpoint* bijelih točkica koje su normalan nalaz na vlasištu koje je izloženo suncu te su većih proporcija, nejednako su raspoređene i različitih su oblika. Oko folikularnih otvora ponekad se vide bijelosiive točke, identično kao u LPP. Na obrvama mogu biti uočljive ružičasto-sive točke. Perifolikularni eritem znak je svojstven za FFA, no na trihoskopiji ne mora uvijek biti evidentan. Na kraju, bitno je istaknuti da je trihoskopija vrlo dobro prihvaćena od strane bolesnika, unapređuje kvalitetu skrbi i može smanjiti potrebu za biopsijom kože (Miteva i Tosti, 2012, Mubki i sur. 2014, Fernandez-Crehuet i sur. 2014).

7.3. PATOHISTOLOŠKA ANALIZA

Iako invazivan postupak, biopsija vlasišta vrlo je korisna u razlikovanju različitih vrsta ožiljkastih alopecija te u slučaju dijagnostičkih dvojbi. Bitno je izabrati pogodno mjesto za biopsiju. Uzorak bi trebalo uzeti s mjesta aktivne upale, najbolje s ruba alopecičnog područja i trebao bi sadržavati vlasi. Trihoskopija može biti od pomoći pri odabiru pogodnog mjesta. Bitno je voditi računa da se uzorak uzima s najneprimjetnijeg mjesta na vlasištu, zbog estetskih razloga (Mubki i sur. 2014). Uzorak može biti uzet horizontalnim ili vertikalnim rezom; za dijagnostiku LPP i FFA preporuča se vertikalni rez, a neki autori se zalažu za kombinaciju vertikalnog i transverzalnog reza. Obično je dovoljno uzeti dva 4-milimetarska uzorka (Ross, Tan i Shapiro, 2005).

Histološka slika FFA i LPP u suštini je identična, pa distinkcija između ta dva stanja leži u njihovoj kliničkoj slici. U ranoj fazi bolesti nađe se perifolikularni lihenoidni infiltrat kojeg većinom čine T-limfociti. Infiltrat progredira u perifolikularnu fibrozu koja zahvaća infundibulum i *isthmus* folikula. Kako upala napreduje, dolazi naposljetku do gubitka sebacealnih žlijezda i ireverzibilne destrukcije folikula kojeg nadomješta ožiljkasto tkivo. Ipak, nekoliko studija pokazalo je da, iako nema značajne razlike u histološkom nalazu između FFA i LPP, upala je kod FFA u znatnoj mjeri blaža (Mubki i sur. 2014, Moreno-Ramirez i Camacho Martinez, 2005).

7.4. LABORATORIJSKE PRETRAGE

Mnogi autoimuni, endokrini i metabolički poremećaji mogu uzrokovati gubitak kose. U slučaju nejasne kliničke slike preporuča se u bolesnika isključiti anemiju, hipo- i hipertireozu.

Vano-Galvan i suradnici su utvrdili da je 10% njihovih ispitanika koji boluju od FFA imalo pozitivna antitireoidna protutijela, a 7% antinuklearna protutijela. U više studija pronađena je značajna pojava hipotireoze u bolesnika s FFA. Razina androgena u većini je slučajeva normalna (Vano-Galvan i sur. 2014, Samrao, Chew i Price, 2010).

8. DIFERENCIJALNA DIJAGNOZA

Pri postavljanju dijagnoze FFA, valja misliti i na više različitih bolesti vlasišta, u prvom redu androgenetsku alopeciju, alopeciju areatu, diskoidni eritemski lupus (DLE), trakcijsku alopeciju i kronični telogeni efluvij.

8.1. ALOPECIA AREATA (AA)

Alopecia areata vrsta je neožiljkaste alopecije u kojoj se pojavljuju žarišni alopecični areali, obično s potpuno glatkom kožom. Oblik koji zahvaća frontotemporalni rub vlasišta naziva se *ophiasis* i može nalikovati FFA. Žarišta najčešće vidimo na vlasištu, ali nije rijetkost da dlake ispadaju i na drugim dijelovima tijela obraslih dlakom. Nagli gubitak obrva do kojeg također može doći u alopeciji areati može nas navesti na krivu dijagnozu. U dijela bolesnika može doći do difuznog i potpunog gubitka dlaka na cijelom području glave, što nazivamo *alopecia totalis*. Za razliku od FFA, najčešće se javlja prije tridesete godine života, a u nekim slučajevima i prije dvadesete godine. Dodatno, u alopeciji areati folikuli su očuvani, dok kod FFA nalazimo fibrotične promjene. Trihoskopski nalaz pokazuje žute točke i kratke slomljene dlake (Lončarić, 2014, Miteva i Tosti, 2012, Moreno-Ramirez i Camacho Martinez, 2005).

8.2. TRAKCIJSKA ALOPECIJA

Spada u neožiljkaste alopecije, koja se često viđa u mladih žena. Nastaje zbog dugotrajnog povlačenja kose uslijed učestale upotrebe uvijača, nošenja čvrsto stegnutih frizura ili vezivanja kose u rep. Promjene se najprije mogu vidjeti na frontotemporalnom rubu vlasišta. Za ovu alopeciju karakterističan je “fringe” znak, koji se odnosi na marginalno očuvanu liniju rasta kose, iza koje se nalazi alopecično područje. Moguće je da i u trakcijskoj alopeciji, kao posljedica produžene i intenzivne traume, nastanu ožiljkaste promjene na vlasištu (Samrao i sur. 2011, Lončarić, 2014).

8.3. ANDROGENETSKA ALOPECIJA

Androgenetska alopecija vrsta je difuzne neožiljkaste alopecije koja se javlja u genetski predisponiranih pojedinaca. Klinički se razlikuje muški i ženski tip ove alopecije. Može početi bilo kada nakon puberteta, ali najčešće ima početak u srednjoj životnoj dobi, kod žena nakon menopauze. Tipično je da se u bolesnika simptomi postupno razvijaju tijekom više godina. U bolesnika dolazi do polaganog progresivnog gubitka kose bez znakova upale ili ožiljkavanja. Androgenetska alopecija u žena zahvaća većinom kosu na tjemenu i bitemporalno. Za razliku od FFA, frontalna linija vlasišta je u velikoj većini slučajeva očuvana. Nalaz trihoskopije koji uključuje prisutnost žutih točaka i velik broj tankih vlasi upućuje na androgenetsku alopeciju (Moreno-Ramirez i Camacho Martinez, 2005). Bitno obilježje je i razlika u promjeru vlasi koja je veća od 20% (Miteva i Tosti, 2012). Patohistološki nalaz pokazuje smanjen omjer terminalnih i velus dlaka, a ponekad je vidljiva i perifolikularna fibroza (Olsen i sur. 2005).

8.4. KRONIČNI TELOGENI EFLUVIJ

Kronični telogeni efluvij stanje je koje se često viđa u žena srednje dobi, a može biti potaknuto bolestima štitnjače, nekim lijekovima i sistemskim eritemskim lupusom (SLE). Bolesnice se obično žale na pojačano ispadanje kose i smanjenje volumena kose; međutim, gustoća kose obično je održana. Napravimo li test laganog povlačenja, primjetit ćemo da se dlake lako izvlače te da je većina dlaka u telogenoj fazi rasta. Stanje dobro reagira na lokalno liječenje minoksidilom i preparatima estrogena (Lončarić, 2014, Mubki i sur. 2014).

8.5. DISKOIDNI ERITEMSKI LUPUS (DLE)

DLE je kronična kožna bolest s autoimunom etiopatogenezom, koja se može javiti kao zaseban entitet ili u sklopu SLE. U bolesnika se pojavljuju karakteristični eritematozni infiltrati s folikularnom hiperkeratozom na mjestu kojih većinom ostaje ožiljak. Lezije se pojavljuju na koži koja je izložena suncu, najviše na licu. Nakon faze aktivne upale, osim cikatricijalnih promjena, vidljive su teleangiektazije, hipopigmentacija u centralnom području lezije i hiperpigmentacija periferno. Ako se ove promjene pojave na vlasištu, za sobom ostavljaju područja ožiljkaste alopecije. Klinički su vidljivi alopecični areali uglavnom raspoređeni po parijetalnoj regiji vlasišta. Vrlo često se bolesnici s DLE tuže na izrazit svrbež vlasišta i *trichodyniu*. Mlade žene su te koje najčešće obole, a pretežno su bijele rase (Marinović, 2014, Mubki i sur. 2014). Ponekad trihoskopskim pregledom nađemo odsutnost folikularnih otvora i cikatricijalna bijela žarišta, nalaz koji je identičan onome u bolesnika s LPP. Nalaz specifičnih crvenih točki govori u prilog DLE (Miteva i Tosti, 2012).

9. LIJEČENJE FFA

Ispravna dijagnoza i pravovremeni početak liječenja FFA ključ su za izbjegavanje trajnog gubitka kose do kojeg dovodi ova ožiljkasta alopecija.

Liječenje FFA predstavlja izazov budući da trenutno ne postoje klinički protokoli liječenja, a sama bolest izuzetno je otporna na terapiju. Ponekad dolazi do spontane stabilizacije nakon nekoliko godina trajanja bolesti. Na raspolaganju su nam lokalna i sustavna terapija, ovisno o

težini i proširenosti bolesti. Čini se da je optimalan izbor kombinacija lokalnog i sustavnog pripravka, pri čemu sustavni lijek ima glavnu ulogu u obuzdavanju upalnog procesa.

9.1. LOKALNA TERAPIJA

9.1.1 KORTIKOSTEROIDI

Pokazalo se da većina pacijenata pokazuje dobar odgovor na intralezijsku primjenu kortikosteroida, te ih možemo smatrati prvom linijom liječenja, usprkos tome što nakon prestanka korištenja često dolazi do relapsa bolesti (Katoulis i sur. 2009). Učinkovitom se pokazala intralezijska primjena triamcinolon-acetonida, na koju 60% bolesnika pokazuje povoljan terapijski odgovor. Donovan i suradnici u svom su istraživanju pokazali da triamcinolon dovodi do ponovnog rasta obrva u čak 80% ispitanika (Donovan i sur. 2010). Potreban je oprez kod primjene triamcinolona, budući da nekad dovodi do pogoršanja atrofije i fibroze vlasišta. Lokalno primjenjeni kortikosteroidi nemaju učinak na zaustavljanje bolesti (Moreno-Ramirez i Camacho Martinez, 2005).

9.1.2. MINOKSIDIL

Minoksidil je lijek koji je inače odobren za liječenje androgenetske alopecije, i to u 2% obliku za primjenu u žena. Mehanizam djelovanja minoksidila nije u potpunosti razjašnjen, ali poznato je da povećava promjer vlasi i produljuje anagenu fazu rasta vlasi. Također djeluje kao periferni vazodilatator poboljšavajući protok krvi kroz kožu glave. Neke studije su pokazale da minoksidil također dovodi do otvaranja kalijevih kanala te na taj način dovodi do rasta dlake (Messenger i Rundegren, 2004). Istraživanja su pokazala da bi minoksidil mogao imati stimulirajući učinak na

rast kose i u bolesnika s FFA, međutim ostaje nerazjašnjeno djeluje li na FFA ili na podležuću androgenetsku alopeciju, koja je nerijetko prisutna u bolesnika s FFA (Vano-Galvan i sur. 2014).

9.1.3. IMUNOMODULATORI

Pimekrolimus i takrolimus su imunomodulatori koji su se pokazali korisnima u terapiji FFA. Ovi lijekovi inhibiraju kalcineurin-fosfatazu ovisnu o kalciju te posljedično dovode do inaktivacije T-limfocita koji su glavni patološki infiltrat u folikulima i perifolikularnom tkivu bolesnika s FFA. Čini se da peroralna primjena inhibitora 5α - reduktaze u kombinaciji s lokalnom primjenom inhibitora kalcineurina pokazuje obećavajuće rezultate. U nekim slučajevima oba lijeka mogu izazvati osjećaj žarenja na mjestu primjene koji nestaje daljnom primjenom. Neka istraživanja upozoravaju kako bi dugotrajna upotreba pimekrolimusa mogla imati onkogeni potencijal; međutim rezultati dosadašnjih studija su kontradiktorni (Katoulis i sur. 2009, Roberston i Maibach, 2011, Fertig i Tosti, 2016).

9.1.4. ANALOZI PROSTAGLANDINA

U analoge prostaglandina ubrajamo latanoprost i bimatoprost, čija je prvotna namjena bila liječenje glaukoma, ali se primjetilo da imaju izniman učinak na rast trepavica. Čini se da povećavaju broj folikula u anagenoj fazi rasta kose te potiču prijelaz vlasi iz telogene u anagenu fazu rasta. Bimatoprost u koncentraciji od 0,03% je 2008. od strane FDA odobren za liječenje poremećaja rasta trepavica. Postoje studije koje pokazuju njegovu učinkovitost i u liječenju hipotrihoze obrva. Nuspojave analoga prostaglandina uključuju svrbež, suhoću oka, tamnjenje trepavica, obrva i kože, a vrlo rijetko mogu dovesti do ireverzibilne hiperpigmentacije šarenice. Budući da velik broj pacijenata s FFA pati od gubitka obrva i/ili trepavica, ovi lijekovi bi se

mogli razmotriti u liječenju, ali potrebno je provesti dodatna istraživanja (Smith i sur. 2012, Carruthers i sur. 2016).

9.2. SUSTAVNA TERAPIJA

9.2.1. INHIBITORI ENZIMA 5α – REDUKTAZE

Finasterid i dutasterid su lijekovi iz skupine inhibitora 5α – reduktaze. Finasterid blokira podtip II ovog enzima, dok dutasterid blokira i podtip II i podtip I. Oba lijeka blokiraju pretvorbu testosterona u njegov potentniji oblik, DHT. Dutasterid 3 puta jače blokira aktivnost podtipa II 5α – reduktaze od finasterida, a čak je 100 puta jači u blokiranju podtipa I ovog enzima, zbog čega dutasterid može smanjiti serumske razine DHT-a više od 90%. Ovi lijekovi se koriste u terapiji benigne hiperplazije prostate i androgenetske alopecije u muškaraca; međutim, prema istraživanjima, također su najučinkovitija i najsigurnija terapija FFA. Prema najvećoj multicentričnoj studiji koja je obuhvatila 355 ispitanika, finasterid i dutasterid doveli su do poboljšanja u oko 45% bolesnika. Finasterid i dutasterid dovode do stabilizacije FFA u bolesnika, a čini se da u nekim slučajevima mogu dovesti i do poboljšanja već nastale alopecije, te da čak i do ponovnog rasta kose na alopecičnim arealima (Vano-Galvan i sur. 2014, Racz i sur. 2013, Katoulis i sur. 2009). Optimalna doza ovih antiandrogena u liječenju FFA nije određena, a Samrao i sur. predlažu dutasterid u dozi od 0,5 mg dnevno (Samrao, Chew i Price, 2010).

9.2.2. ANTIMALARICI

Hidroksiklorokin lijek je iz skupine antimalarika koji se s različitim uspjehom primjenjuje u bolesnika s FFA. Mehanizam djelovanja nije poznat, ali spominju se supresija aktivnosti T-limfocita te smanjena kemotaksija upalnih stanica. Četiri retrospektivne studije bavile su se djelovanjem hidroksiklorokina na FFA, te je primjećen povoljan učinak. U jednoj studiji koja je obuhvatila 15 bolesnika s FFA, u 73% ispitanika zamjećeno je povlačenje simptoma FFA, a maksimalan učinak bio je u prvih šest mjeseci terapije. Antimalarici mogu imati razne neželjene učinke, poput toksičnih učinaka na oku, mučnine, povraćanja, osipa i smetnji spavanja. Potrebni su redoviti oftalmološki pregledi tijekom terapije (Racz i sur. 2013, Samrao, Chew i Price, 2010, Furst, Ulrich i Varkey-Altamirano, 2011).

9.2.3. MIKOFENOLAT MOFETIL

Rezultati primjene mikofenolat mofetila uglavnom su slabi, ali kod nekih pacijenata primjećeno je potpuno ili djelomično poboljšanje nakon šest mjeseci primjene lijeka peroralno (Samrao, Chew i Price, 2010).

9.2.4. CIKLOSPORIN

Racz i suradnici su u svojoj studiji razmatrali hipotezu prema kojoj bi peroralna primjena ciklosporina mogla biti učinkovita u bolesnika kod kojih poboljšanje nije postignuto niti jednim drugim lijekom. Došlo se do zaključka da lijekovi koji smanjuju aktivnost T-limfocita, poput ciklosporina, mikofenolat mofetila, pimekrolimusa, kortikosteroida i hidroksiklorokina kod zamjetnog broja bolesnika poboljšavaju simptome i usporavaju progresiju bolesti. Ciklosporin je imunosupresiv korišten u bolesnika nakon transplantacije organa, a može imati brojne štetne učinke poput nefrotoksičnosti, hipertenzije, hiperglikemije, oštećenja jetrene funkcije i

konvulzija. Međutim, u nekih bolesnika uzrokuje hirzutizam, nuspojavu koja bi mogla biti korisna u oboljelih od alopecije (Racz i sur. 2013, Lake, Briggs i Akporiaye, 2011).

10. ZAKLJUČAK

Frontalna fibrozirajuća alopecija bolest je čija prevalencija raste zadnjih godina te je predmet sve većeg stručnog i znanstvenog interesa. Iznimno je važno postaviti pravovremenu i točnu dijagnozu jer bolest svojim napredovanjem dovodi do nepovratnog gubitka kose koji se može izrazito negativno odraziti na emocionalni život bolesnika. Tijek FFA uglavnom je sporoprogresivan, međutim može i brzo progredirati. Ponekad čak i bez ciljane terapije dolazi do stabilizacije. Etiopatogeneza FFA nije još dovoljno istražena pa se njenim daljnjim, boljim razumijevanjem otvaraju mogućnosti pronalaska primjerene i učinkovite terapije. Nakon postavljanja dijagnoze, u mnogih bolesnika nastaje osjećaj tjeskobe, depresije i pada samopouzdanja te je bitno pristupiti im s mnogo empatije i pokušati odrediti što djelotvorniju terapiju.

11. ZAHVALE

Od srca zahvaljujem svojoj mentorici, prof. dr. sc. Zrinki Bukvić Mocos, na pomoći pri odabiru teme, materijalima, uputama i smjernicama. Njeni savjeti i potpora bili su mi od neizmjerne pomoći.

Najveća hvala mojoj obitelji,

Mojoj Mami, bez koje bi sve ovo bilo nemoguće,

Mojim prijateljima, koji su bili najbolje društvo i podrška svih ovih godina.

Two roads diverged in a wood, and I—
I took the one less traveled by,
And that has made all the difference.

(The Road Not Taken, Robert Frost)

12. LITERATURA

1. Alegre-Sanchez A, Saceda-Corralo D, Bernandez C, Molina-Ruiz AM, Arias-Santiago S, Vano-Galvan S. Frontal fibrosing alopecia in male patients: a report of 12 cases. *J Eur Acad Dermatol Venereol*. 2017 Feb; 31(2): e112- e114.
2. Bolduc C, Sperling LC, Shapiro J. Primary cicatricial alopecia. *J Am Acad Dermatol*. 2016 Dec; 75(6):1081-1099.
3. Carruthers J, Beer K, Carruthers A, Coleman WP, Draelos ZD, Jones D, i sur. Bimatoprost 0.03% for the Treatment of Eyebrow Hypotrichosis. *Dermatologic Surgery*. 2016 May; 42(5): 608-617.
4. Donovan JC, Samrao A, Ruben BS, Price VH. Eyebrow regrowth in patients with frontal fibrosing alopecia treated with intralesional triamcinolone acetonide. *Br J Dermatol*. 2010 Nov; 163(5): 1142- 4.
5. Fernandez-Crehuet P, Rodrigues-Barata AR, Vano-Galvan S, Serrano-Falcon C, Molina-Ruiz AM, Arias-Santiago S, i sur. Trichoscopic features of frontal fibrosing alopecia: results in 249 patients. *J Am Acad Dermatol*. 2015 Feb; 72(2): 357-9.
6. Fertig R, Tosti A. Frontal fibrosing alopecia treatment options. *Intractable Rare Dis Res*. 2016; 5(4): 314-315.
7. Furst DE, Ulrich RW, Varkey-Altamirano CV. Nesteroidni protuupalni lijekovi, antireumatici koji modificiraju bolest, neopioidni analgetici i lijekovi za liječenje uloga. U: Katzung BG,

Masters SB, Trevor AJ (Trkulja V, Klarica M, Šalković-Petrišić M) (Ur.) Temeljna klinička farmakologija, 11.izdanje, Zagreb, Medicinska naklada; 2011. Str. 621-642.

8. Gaspar NK. DHEA and frontal fibrosing alopecia: molecular and physiopathological mechanisms. *An Bras Dermatol.* 2016; 91(6): 776-80.

9. Hunt N, McHale S. The psychological impact of alopecia. *BMJ.* 2005; 331:951.

10. Jukić–Lekić G. Koža. U: Junqueira JC, Carneiro J (Bradamante Ž, Kostović-Knežević LJ) (Ur.) Osnove histologije. Zagreb: Školska knjiga; 2005. str. 369-381.

11. Karnik P, Tekeste Z, McCormick TS, Giliam AC, Price VH, Cooper KD, i sur. Hair follicle stem cell-specific PPARgamma deletion causes scarring alopecia. *J Invest Dermatol.* 2009; 129(5): 1243-57.

12. Katoulis A, Georgala S, Bozi E, Papadavid E, Kalogeromitros D, Stavrianeas N. Frontal fibrosing alopecia: treatment with oral dutasteride and topical pimecrolimus. *J Eur Acad Dermatol Venereol.* 2009; 23(5): 580-582.

13. Lake DF, Briggs AD, Akporiaye ET. Imunofarmakologija. U: Katzung BG, Masters SB, Trevor AJ (Trkulja V, Klarica M, Šalković-Petrišić M) (Ur.) Temeljna klinička farmakologija, 11.izdanje, Zagreb, Medicinska naklada; 2011. Str. 963-986.

14. Lončarić D. Bolesti vlasišta. U: Basta-Juzbašić i sur. (Ur.) Dermatovenerologija. Zagreb: Medicinska naklada; 2014. Str. 498-509.

15. Marinović B. Bolesti vezivnog tkiva. U: Basta-Juzbašić i sur. (Ur.) Dermatovenerologija. Zagreb: Medicinska naklada; 2014. Str. 347-369.

16. Messenger AG, Rundegren J. Minoxidil: mechanisms of action on hair growth. *Br J Dermatol.* 2004 Feb; 150(2): 186-94.
17. Miteva M, Tosti A. Hair and scalp dermatoscopy. *J Am Acad Dermatol.* 2012; 67(5): 1040-1048.
18. Miteva M, Whiting D, Harries M, Bernandes A, Tosti A. Frontal fibrosing alopecia in black patients. *Br J Dermatol.* 2012; 167: 202-226.
19. Moreno-Arrones OM, Saceda-Corralo D, Fonda-Pascual P, Rodrigues-Barata AR, Buendia-Castano D, Alegre-Sanchez A. Frontal fibrosing alopecia: clinical and prognostic classification. *J Eur Acad Dermatol Venereol.* 2017; 31(10): 1739-1745.
20. Moreno-Ramirez D, Camacho-Martinez F. Frontal fibrosing alopecia: a survey in 16 patients. *J Eur Acad Dermatol Venereol.* 2005; 19: 700-705.
21. Mubki T, Rudnicka L, Olszewska M, Shapiro J. Evaluation and diagnosis of the hair loss patient. Part I. History and clinical examination. *J Am Acad Dermatol.* 2014; 71(3): 415.e1-415.e15.
22. Mubki T, Rudnicka L, Olszewska M, Shapiro J. Evaluation and diagnosis of the hair loss patient. Part II. Trichoscopic and laboratory evaluations. *J Am Acad Dermatol.* 2014; 71(3): 431.e1-431.e10.
23. Olsen EA, Messenger AG, Shapiro J, Bergfeld WF, Hordinsky MK, Roberts JL, et al. Evaluation and treatment of male and female pattern hair loss. *J Am Acad Dermatol* 2005; 52(2): 301–311.

24. Racz E, Gho C, Moorman PW, Noordhoek Hegt V, Neumann HAM. Treatment of frontal fibrosing alopecia and lichen planopilaris: a systematic review. *J Eur Acad Dermatol Venereol.* 2013; 27: 1461-1470.
25. Ramaswamy P, Mendese G, Goldberg LJ. *Arch Dermatol.* 2012; 148(9): 1095-1096.
26. Randall VA, Androgens and hair growth. *Dermatol Ther.* 2008; 21(5): 314-328.
27. Rebora A, Guarrera M. Kenogen. A new phase of the hair cycle? *Dermatology* 2002; 205(2): 108 –110.
28. Reid EE, Haley AC, Borovicka JH, Rademaker A, West DP, Colavincenzo M, i sur. Clinical severity does not reliably predict quality of life in women with alopecia areata, telogen effluvium, or androgenic alopecia. *J Am Acad Dermatol.* 2012; 66(3): e97-102.
29. Robertson DB, Maibach HI. *Dermatološka farmakologija.* U: Katzung BG, Masters SB, Trevor AJ (Trkulja V, Klarica M, Šalković-Petrišić M) (Ur.) *Temeljna klinička farmakologija,* 11.izdanje, Zagreb, Medicinska naklada; 2011. Str. 1047-1065.
30. Ross EK, Tan E, Shapiro J. Update on primary cicatricial alopecias. *J Am Acad Dermatol.* 2005; 53(1): 1-37.
31. Saceda-Corralo D, Moreno-Arrones OM, Fonda-Pascual P, Pindado-Ortega C, Buendia-Castano D, Alegre-Sanchez A, i sur. Development and validation of the Frontal Fibrosing Alopecia Severity Score. *J Am Acad Dermatol.* 2018; 78(3): 522-529.
32. Salido-Valleyo R, Garnacho-Saucedo G, Moreno-Gimenez JC, Camacho-Martinez FM. Beard involvement in a man with frontal fibrosing alopecia. *IJDVL.* 2014; 80(6): 542-544.

33. Samrao A, Chew AL, Price V. Frontal fibrosing alopecia: a clinical review of 36 patients. *BJD*. 2010; 163: 1296-1300.
34. Samrao A, Price VH, Zedek D, Mirmirani P. The "Fringe Sign" - A useful clinical finding in traction alopecia of the marginal hair line. *Dermatol Online J*. 2011; 17(11): 1.
35. Smith S, Fagien S, Whitcup SM, Ledon F, i sur. Eyelash growth in subjects treated with bimatoprost: a multicenter, randomized, double-masked, vehicle-controlled, parallel-group study. *J Am Acad Dermatol*. 2012; 66: 801-806.
36. Tosti A, Miteva M, Torres F. Lonely hair. A clue to the diagnosis of frontal fibrosing alopecia. *Arch Dermatol*. 2011; 147(10): 1240.
37. Vaisse V, Matard B, Assouly P, Jouannique C, Reygagne P. Postmenopausal frontal fibrosing alopecia: 20 cases. *Ann Dermatol Venereol*. 2003; 130(6-7): 607-610.
38. Vano-Galvan S, Molina-Ruiz AM, Serrano-Falcon C, Arias-Santiago S, Rodrigues-Barata AR, Garnacho-Saucedo G, i sur. Frontal fibrosing alopecia: A multicenter review of 355 patients. *J Am Acad Dermatol*. 2014; 70(4): 670-678.
39. Vano-Galvan S, Saceda-Corralo D, Moreno-Arrones OM, Camacho-Martinez FM. Updated diagnostic criteria for frontal fibrosing alopecia. *J Am Acad Dermatol*. 2018; 78(1): e21-e22.

13. ŽIVOTOPIS

Rođena sam u Dubrovniku 19.5.1993. godine. Pohađala sam Osnovnu školu Lapad, te Umjetničku školu Luke Sorkočevića gdje sam svirala klavir. Opću gimnaziju Dubrovnik upisala sam 2008.godine, a Medicinski fakultet u Zagrebu kao dio generacije 2012./2013. Govorim engleski i njemački jezik.