

Rani karcinom želuca

Okreša, Lucija

Master's thesis / Diplomski rad

2018

Degree Grantor / Ustanova koja je dodijelila akademski / stručni stupanj: **University of Zagreb, School of Medicine / Sveučilište u Zagrebu, Medicinski fakultet**

Permanent link / Trajna poveznica: <https://um.nsk.hr/um:nbn:hr:105:529813>

Rights / Prava: [In copyright](#)/[Zaštićeno autorskim pravom.](#)

Download date / Datum preuzimanja: **2024-08-10**



Repository / Repozitorij:

[Dr Med - University of Zagreb School of Medicine Digital Repository](#)



**SVEUČILIŠTE U ZAGREBU
MEDICINSKI FAKULTET**

Lucija Okreša

Rani karcinom želuca

DIPLOMSKI RAD



Zagreb, 2018.

**SVEUČILIŠTE U ZAGREBU
MEDICINSKI FAKULTET**

Lucija Okreša

Rani karcinom želuca

DIPLOMSKI RAD



Zagreb, 2018.

Ovaj diplomski rad izrađen je u Zavodu za gastroenterologiju i hepatologiju, u Klinici za unutarnje bolesti KBC-a Zagreb Medicinskog fakulteta Sveučilišta u Zagrebu pod vodstvom prof. dr. sc. Nadana Rustemovića i predan je na ocjenu u akademskoj godini 2017/2018.

Mentor rada: prof. dr. sc. Nanan Rustemović

KRATICE

AJCC – Američko ujedinjeno društvo za karcinome (*American Joint Committee on Cancer*)

CSI – Tumori s kromosomskom nestabilnošću (*Tumors with chromosomal instability*)

CT – Kompjuterizirana tomografija (*Computed tomography*)

EBV – *Epstein – Barr virus*

EMR – Endoskopska mukozna resekcija (*Endoscopic mucosal resection*)

EUS – Endoskopski ultrazvuk (*Endoscopic ultrasonography*)

FDG-PET – Pozitronska emisijska tomografija s fluorodeoksiglukozom (*Positron emission tomography with fluorodeoxyglucose*)

GS – Genomski stabilni tumori (*Genomically stable tumors*)

MSI – Mikrosatelitni nestabilni tumori (*Microsatellite unstable tumors*)

NBI – *Narrow Band Imaging*

SAD – Sjedinjene Američke Države

SZO – Svjetska zdravstvena organizacija

TNM – *TNM Classification of Malignant Tumours*

Sadržaj

Sažetak	I
Summary	II
1. Uvod	1
1.1. <i>Definicija</i>	1
2. Epidemiologija	2
3. Etiologija i patogeneza	3
4. Klasifikacija	5
4.1. <i>Histološka klasifikacija</i>	5
4.2. <i>Klasifikacija po Laurenu</i>	7
4.3. <i>Makroskopska klasifikacija</i>	7
4.4. <i>Rani karcinom želuca</i>	7
4.5. <i>Molekularna klasifikacija</i>	11
5. Kliničke manifestacije	11
6. Dijagnostika	12
6.1. <i>Endoskopija gornjeg probavnog trakta</i>	12
7. Testiranje na <i>Helicobacter pylori</i>	13
8. Određivanje stadija karcinoma	14
<i>Metastaziranje u limfne čvorove u ranom karcinomu želuca</i>	16
<i>Dorada stupnjevanja karcinoma želuca</i>	17
8.1. <i>Endoskopska resekcija</i>	18
8.2. <i>Endoskopski ultrazvuk (EUS)</i>	18
8.3. <i>Drugi testovi</i>	18
9. Liječenje	19
9.1. <i>Liječenje želučanog karcinoma</i>	19
9.2. <i>Eradikacija <i>Helicobacter pylori</i></i>	19
9.3. <i>Endoskopska mukozna resekcija (EMR)</i>	20
10. Zaključak	20
Zahvala	21
Literatura	22
Životopis	29

Sažetak

RANI KARCINOM ŽELUCA

Lucija Okreša

S obzirom na veliku incidenciju karcinoma želuca u svijetu i njegovu veliku smrtnost, bitno ga je pravovremeno dijagnosticirati kako bi liječenje bilo što uspješnije. U zapadnoeuropskim zemljama, u jednoj godini, incidencija je od 10 do 15 novooboljelih na 100 000 stanovnika, dok je u Hrvatskoj taj broj do 35 za muškarce i oko 20 za žene te na taj način čini treći malignom prema učestalosti (nakon karcinoma bronha i pluća te kolorektuma). Najbolju prognozu imaju karcinomi koji su dijagnosticirani još u svom početnom stadiju, odnosno rani karcinomi želuca. Koncept ranog karcinoma želuca potječe iz Japana iz 1962. godine, kada je rani karcinom želuca bio definiran kao neoplazma koja se može uspješno liječiti operacijom, dok je danas taj isti karcinom definiran mnogo specifičnije, kao adenokarcinom koji je ograničen na mukozu ili submukozu, bez obzira na to zahvaća li metastazom i limfne čvorove. Karcinomi tog tipa, u odnosu na kasnije i naprednije stadije želučanih karcinoma, imaju znatno bolju prognozu (5-godišnje preživljenje je oko 90%). Sam karcinom želuca može nastati na dva načina: *de novo* (iz normalne želučane sluznice) ili iz prekanceroznih lezija kao što su područja intestinalne metaplazije, žljezdane displazije ili adenomatoznih polipa. Uzrok karcinoma želuca nije nam poznat, ali su poznati brojni rizični čimbenici, kao što su infekcija s *Helicobacter pylori*, pušenje, loše prehrambene navike. Simptomi ranog raka želuca nisu specifični, zbog čega se obično karcinomi i otkrivaju u kasnijoj fazi. Pacijenti mogu biti bez simptoma ili se mogu prezentirati s dispepsijom, blagom epigastričnom boli, mučninom ili anoreksijom. Dijagnoza se najčešće postavlja endoskopijom sa sustavnim neciljanim i ciljanim biopsijama sumnjivih lezija. S obzirom da se endoskopska resekcija (*En bloc* EMR) smatra ujedno i metodom kojom se određuje stadij karcinoma kao i metodom liječenja, ta bi metoda trebala biti metoda prvog izbora kod pacijenata s ranim karcinomom želuca.

Ključne riječi: karcinom želuca, rani karcinom želuca, endoskopska resekcija, endoskopski ultrazvuk

Summary

EARLY GASTRIC CANCER

Lucija Okreša

Given the large incidence of stomach cancer in the world and its high mortality, it is essential to diagnose it in a timely manner so that treatment can be most successful. In Western European countries the annual incidence ranges from 10 to 15 new patients per 100,000 population, while in Croatia this number is approx. 35 for men and about 20 for women, and thus makes it the third malignancy in frequency (after bronchial and lung cancer and colorectal cancer). The best prognosis is for cancers that are diagnosed in their initial stages, ie early stomach cancers. The concept of early stomach cancers originated in Japan in 1962, when early gastric cancer was defined as a neoplasm that can be effectively treated by surgery, whereas the same cancer is now defined much more specifically, as adenocarcinoma limited to the mucosa or submucosa, irrespective of lymph node metastasis. Carcinoma of this type, compared to later and more advanced stages of gastric cancer, have a significantly better prognosis (about 90% of 5-year survival). Stomach cancer can occur in two ways: *de novo* (from normal gastric mucosa) or from precancerous lesions such as areas of intestinal metaplasia, glandular dysplasia, or adenomatous polyps. The cause of stomach cancer is still not known, but there are many known risk factors, such as infection with *Helicobacter pylori*, smoking, an unhealthy diet, etc. Symptoms of early gastric cancer are not specific, which is why the cancers are usually detected in their later development stage. Patients may be without symptoms or may be presented with dyspepsia, mild epigastric pain, nausea or anorexia. Diagnosis is most commonly confirmed by endoscopy with systemic un-targeted and targeted biopsies of suspicious lesions. Endoscopic resection is considered both a staging procedure and a treatment method for early gastric cancer, which makes *en bloc* resection the first choice in the treatment of these patients.

Key words: gastric cancer, early gastric cancer, endoscopic mucosal resection, endoscopic ultrasound

1. Uvod

Rani se karcinom želuca definira kao invazivni karcinom koji svojom invazijom seže do submukoze, bez obzira na nalaz metastaza u limfnim čvorovima (T1, bilo koji N). [1] Globalno (s milijun slučajeva godišnje) treći je vodeći uzrok smrtnosti od karcinoma i vodeći uzrok smrti od raka povezanog s infekcijom. [2-5] Čini 15 do 57% incidentalnog karcinoma želuca, ovisno o geografskoj regiji koju promatramo, zbog čega je i pridonio napretku i razvoju novih dijagnostičkih metoda za ranu detekciju neoplazija kao što je snimanje uskopojasnim spektrom (*Narrow band imaging - NBI*) i snimanje autofluorescencijom (*Autofluorescence imaging*). Te se metode, osim za dijagnostiku ranog karcinoma želuca, koriste duž čitavog gastrointestinalnog trakta. Zbog svih je navedenih razloga potreba za boljim načinom liječenja ranog karcinoma želuca također dovela do razvoja naprednih endoskopskih tehnika resekcije kao što su endoskopska resekcija mukoze ili endoskopska disekcija submukoze [1], a u nastanku su i nove smjernice za razvoj premalignih želučanih lezija. One bi mogle povećati učestalost detekcije ranog karcinoma želuca u populaciji čiji je rizik za nastankom istog mali. [6, 7]

Intestinalni tip adenokarcinoma želuca, koji čini veliki grupu karcinoma, napreduje kroz niz patohistoloških stadija da bi na kraju došlo do njegovog razvoja. Patohistološki slijed ide preko normalne mukoze, do kroničnog gastritisa, multifokalne želučane atrofije, intestinalne metaplazije, i na kraju do displazije ili adenokarcinoma. Glavni uzrok ranog mukoznog pangastritisa i kroničnog gastritisa je infekcija s *Helicobacter pylori*, koji ponajprije ovisi o genetici i samom odgovoru domaćina, kao i prehrani i okolišnim čimbenicima u kojima čovjek živi. [8]

1.1. Definicija

Želučani adenokarcinom maligna je bolest koja u svojoj ranoj fazi ima najčešće asimptomatsku, a kasnije oligosimptomatsku kliničku sliku. S obzirom na to da kod nas danas ne postoje opće smjernice o probiranju (*screeningu*), dijagnosticirani tumori uglavnom su uznapredovala kliničkog stadija, što uvjetuje lošu prognozu čak i nakon kirurškog liječenja i adjuvantne kemoterapije. [9] Koncept ranog karcinoma želuca potječe iz Japana iz 1962. godine, kada je rani karcinom želuca bio definiran kao neoplazma koja se može uspješno liječiti operacijom, dok je danas taj isti karcinom definiran mnogo specifičnije, kao adenokarcinom koji je ograničen na mukožu ili submukožu, bez obzira na to zahvaća li metastazom i limfne čvorove. Karcinomi toga tipa, u odnosu na kasnije i naprednije stadije želučanih karcinoma, imaju znatno

bolju prognozu (oko 90% 5-godišnje preživljenje). [1] Bitno je naglasiti da je tom definicijom, koja je prihvaćena od strane Japanskog nacionalnog centra za rak i Japanskog udruženja karcinoma želuca, kao i drugih internacionalnih grupa, obuhvaćen i mali postotak pacijenata s pozitivnim metastazama u limfne čvorove. [10]

Pozitivan nalaz metastaza u limfne čvorove može utjecati na liječenje na dva načina:

- Pacijenti s dokazanim metastazama u limfnim čvorovima, pacijenti kojima je preobradom utvrđeno da postoji velika vjerojatnost metastaza u limfne čvorove te pacijenti s T1 stadijem bolesti koji imaju povećan rizik za razvoj metastaza u limfne čvorove (zbog veličine tumora, konfiguracije, ili dubine invazije), možda nisu prikladni kandidati za endoskopsku resekciju. Gastrektomija s resekcijom regionalnih limfnih čvorova je metoda izbora kod takvih pacijenata. [1]
- Pacijenti s prethodno reseciranim ranim karcinomom želuca, čiji su limfni čvorovi bili pozitivni, kandidati su za adjuvantnu terapiju. [1]

2. Epidemiologija

Kao što je već prethodno spomenuto, karcinom želuca pokazuje značajnu geografsku varijabilnost, kako na regionalnoj razini tako i unutar samih zemalja. Područja u kojima je zabilježena visoka incidencija uključuju Latinsku Ameriku, Istočnu Aziju te područja Europe i Bliskog istoka. [3] U Sjedinjenim Američkim Državama sveukupne su stope incidencije skromne, ali još uvijek ostaju veće od onih za karcinom jednjaka. [1] U navedenoj se zemlji učestalost karcinoma želuca u posljednjih 70 godina smanjila, najvjerojatnije kao posljedica promjena u njihovoj prehrani. [11] U zapadnoeuropskim zemljama, u jednoj godini, incidencija je od 10 do 15 novooboljelih na 100 000 stanovnika, dok je u Hrvatskoj taj broj do 35 za muškarce i oko 20 za žene, te na taj način čini treći malignom prema učestalosti (nakon karcinoma bronha i pluća te kolorektuma). [9] U usporedbi s bijelom rasom, incidencija se povećava drugim etničkim i rasnim grupama, koje uključuju Latinoamerikance, Azijate i Afroamerikance. [12] Zbog nejasnih je razloga porast incidencije navedenoga karcinoma isto tako zapažen u SAD-u, među mladim odraslim osobama. [13] Što se tiče same incidencije ranog karcinoma želuca te udjela želučanih adenokarcinoma koji su svrstani u rani karcinom želuca, ona je jako ovisna o populaciji. Tako je u Japanu i istočnoj Aziji do 50% resekcija želučanih adenokarcinoma prezentirano kao rani karcinom želuca i kod njih se udio navedenog karcinoma povećao s 15 na do 57% s uvođenjem programa screeninga. [14-16] U Koreji je 25 do 30%

želučanih adenokarcinoma svrstano u rani karcinom želuca [17, 18], dok u SAD-u i Europi taj postotak iznosi 15 do 21%. [16, 19-21] Postoji nekoliko predloženih objašnjenja koja bi mogla objasniti višu stopu incidencije ranog karcinoma želuca u Aziji u odnosu na zapadne zemlje. *Screening* programi prisutni su u Japanu već desetljećima, a odnedavno i u drugim dijelovima Istočne Azije, što izrazito olakšava i ubrzava rano otkrivanje. Isto tako postoji i dobro opisana razlika u tumačenju histologije želuca u istočnim prema ne-azijskim centrima, što će detaljnije biti opisano u histološkoj klasifikaciji. [1] S probirom raka želuca se u Japanu započelo još šezdesetih godina, a nastavljeno je i do danas, s obzirom da je karcinom želuca glavni uzrok smrtnosti od raka u toj zemlji. Dominantna metoda preporučena za probir u japanskim nacionalnim smjernicama bila je fotofluorografija [22], a to je radiološka dijagnostička metoda u kojoj se tijekom izvođenja pregleda koristi dvostruki kontrast. Pregled se provodi tako da pacijenti progutaju šumeće granule zatim popiju 200 do 300 ml barija nakon čega se snima nekoliko nativnih rendgenskih snimaka želuca iz različitih položaja, a pacijenti s otkrivenim abnormalnostima šalju se na dodatnu procjenu. [1] Prije nekog vremena je u iskusnim istočnoazijskim centrima došlo do prijelaza na nove dijagnostičke metode, kao što je kromoendoskopija s povećanjem uz korištenje indigo-karmin spreja. [23] Osim toga, postoje i varijacije u praksi probira u pojedinoj zemlji ili regiji, pa tako metode korištene za praćenje raka želuca uključuju endoskopiju, radiologiju, *H. pylori* serologiju te serumski pepsinogen test. [22] Uočeno je da se ne pojavljuju značajne razlike u demografskim obilježjima bolesnika s karcinomom želuca između azijskih i ne-azijskih zemalja [19, 20], s obzirom da su spol i dobna distribucija u Japanu, Europi i Americi slični. Prosječna starost pacijenata kojima je dana navedena dijagnoza je oko 60 godina, a muškarci su češće pogođeni nego žene. [20, 24, 25]

3. Etiologija i patogeneza

Sam karcinom želuca može nastati na dva načina: *de novo* (iz normalne želučane sluznice) ili iz prekanceroznih lezija kao što su područja intestinalne metaplazije, žljezdane displazije ili adenomatoznih polipa. [11] Uzrok karcinoma želuca nije nam poznat, ali se među rizičnim čimbenicima najčešće navode:

- Infekcija bacilom *Helicobacter pylori* – dokazano je da dugotrajna infekcija *H. pylori* dovodi nakon 20-40 godina do kroničnog atrofičnog gastritisa s progresivnim razvojem intestinalne metaplazije (gradacija od tipa I do tipa III), koja zatim utječe na smanjenje želučane sekrecije, potiče sintezu sulfomucina i uzrokuje poremećaj stanične proliferacije i apoptoze. Taj proces preobrazbe traje desetljećima i može, u malom

postotku, dovesti do progresivnih displastičnih promjena te u konačnici i do karcinoma. [9] Svjetska je zdravstvena organizacija (SZO) iz navedenog razloga ovu bakteriju proglasila potencijalnim humanim karcinogenom grupe 1. Ipak, važno je uočiti da infekcija u velike većine pacijenata, koji su inficirani bacilom, ipak neće izazvati rak želuca. [11, 26]

- Prehrambeni čimbenici – konzumiranje dimljene, konzervirane i usoljene hrane, nedostatak svježeg voća i povrća u prehrani također dovode povećanju rizika za nastanak karcinoma. [11] Smatra se da niska sekrecija hidroklorične kiseline ima vrlo važnu ulogu jer dovodi do bakterijske kontaminacije i povećanja stvaranja karcinogenih nitrozamina iz nitrata i nitrita iz hrane. [9] Nitrozo spojevi, koje tvore nitrati i nitriti, nalaze se u hrani kao što je povrće i krumpir, ali isto tako se koriste i kao konzervansi za meso, sireve i ukiseljenu hranu. [26] Osim toga, pokazalo se da pomanjkanje vitamina C olakšava stvaranje N – nitrozo mutagena u želučanom lumenu. [9]
- Socioekonomski čimbenici – zapaženo je da je učestalost veća u onih ljudi koji se nalaze u nižim socioekonomskim skupinama, pa je tako karcinom mnogo češći na selu nego u gradovima. [11] Distalni karcinom želuca je dva puta češći u pacijenata niskoga socioekonomskog statusa, dok je proksimalni češći u onih visokoga socioekonomskog statusa. [26]
- Pušenje – karcinom želuca češće se pojavljuje u pušača nego u nepušača. [11] Smatra se da povećava rizik od nastanka karcinoma, posebice u muškaraca, za najmanje 1,5 puta. Taj se rizik smanjuje nakon 10-godišnje apstinencije od pušenja. [26]
- Genski čimbenici – karcinom se češće pojavljuje u obiteljima koje boluju od obiteljske adenomatozne polipoze kolona, urođenog nepolipoznog kolorektalnog karcinoma ili nekih sindroma u kojima se nalaze polipi želuca (Li-Fraumeni sindrom, Peutz-Jegherov sindrom), a također je utvrđeno da je pojavnost karcinoma veća u ljudi krvne grupe A (moguće je ipak da povećan rizik nije povezan sa samim antigenima krvne grupe, već utjecajem na gene koji su s njima povezani). [11, 26] Uz to, osobe čiji su rođaci iz 1. koljena oboljeli od želučanog karcinoma, imaju dva puta veći izgled za razvoj istog. [26] Važno je spomenuti da se u karcinogenezi zbivaju različite promjene, kao što su genetičke abnormalnosti supresorskih tumorskih gena (APC, MCC, DCC I p53) te amplifikacija i pojačana ekspresivnost onkogenih različitih porodica (hst-1/int-2, K-sam, erbB2, ras) koje pridonose razvoju tumora. [9] U 1% želučanih karcinoma, mutacije CDH1 gena, gena koji je odgovoran za kodiranje E-kadherina, dovodi do autosomno

dominantne predispozicije za razvoj tumora, koji se naziva hereditarnim difuznim želučanim karcinomom, a ima prodor od otprilike 70%. Iz tog je razloga predloženo da bi identifikacijom mutacije E-kadherina, u kojoj je ista pozitivna, bilo dobro izvršiti profilaktičku gastrektomiju kod pogođenih rodova. [26]

- Kronični gastritis – u kroničnom atrofičnom gastritisu nastalom prema autoimunom tipu, koji svojim opsegom zahvaća tijelo i fundus želuca (tip A) te rezultira pernicioznom anemijom, s razvojem displazije povećava se rizik od nastanka karcinoma. U tom se tipu atrofičnog gastritisa također rjeđe nalazi hiperplazija enterokromafinih stanica koja bi dovela do razvoja karcinoida. [9]
- Adenomatozni polipi – to su benigni tumori karakterizirani displastičnim promjenama epitela te se mogu pretvoriti u maligne novotvorine. [11]

4. Klasifikacija

Novotvorine želuca možemo podijeliti u epitelne tumore, neuroendokrine tumore, limfome i mezenhimalne tumore. Svaka od tih skupina uključuje cijeli niz benignih i malignih tumora, od kojih su klinički najznačajniji adenokarcinomi želuca koji čine 85% svih zloćudnih novotvorina želuca. [11] Želučani se karcinom može klasificirati na nekoliko načina, bilo prema histološkim ili makroskopskim karakteristikama. Uz to bi u budućnosti ulogu mogli imati i molekularni markeri koji bi mogli olakšati definiranje tih tumora, dok bi veća preciznost samih dijagnostičkih i terapijskih postupaka u medicini mogla utjecati na izbore liječenja i bolje određivanje pacijentove prognoze. [1]

4.1. Histološka klasifikacija

Prije navoda histološke klasifikacije bitno je opisati fiziološku građu želučane sluznice. Želudac je građen od nekoliko slojeva: sluznice, podsluznice, glatkog mišićnog sloja te je naposljetku prekriven serozom. Sluznica želuca također se sastoji od nekoliko slojeva: na površini se nalazi jednoslojni cilindrični epitel koji se utiskuje u laminu propriju čineći jamice. Lamina proprija građena je od rahlog vezivnog tkiva s limfnim i glatkim mišićnim stanicama. Zatim slijedi sloj muskularis mukoze na koji se nastavlja podsluznica. Također je bitno da se po histološkoj građi (vrstama žlijezda te dubini želučanih jamica) mogu razlikovati tri dijela želuca (1. kardija, 2. fundus i korpus i 3. pilorus). [27] Kao što je spomenuto u odjeljku epidemiologije, razlike u interpretaciji patohistoloških nalaza uzoraka želuca između japanskih i zapadnih patologa pridonose većem udjelu ranog karcinoma želuca kod japanskih pacijenata. [1] To odstupanje usredotočeno je na displaziju visokog stupa malignosti i intramukozni adenokarcinom. [28] U

zapadnim zemljama patolozi zahtijevaju invaziju *laminae propriae*, dok japanski patolozi svoju dijagnozu baziraju samo na citološkim i arhitektonskim promjenama, bez zahtjeva invazije *laminae propriae*. Kao rezultat toga, lezije klasificirane kao displazije visokog stupnja malignosti u zapadnim zemljama mogle bi u slučaju japanskih zemalja biti definirane kao intramukozni karcinom. [1] Te razlike u klasifikaciji međutim obično nisu klinički značajne zbog sljedećeg:

- Pacijenti s jakom displazijom, isto kao i oni s ranim karcinomom želuca, obično se liječe endoskopskom resekcijom, s obzirom na to da su obje dijagnoze povezane s niskim rizikom od metastaza limfnih čvorova. [1]
- Invaziju lamine propriae, što je dijagnostički kriterij u zapadnim zemljama, može biti teško identificirati na histologiji. [29]

U pokušaju da se prekine jaz između japanskog i zapadnog interpretiranja nalaza, konsenzusne su skupine formulirale Bečku klasifikaciju gastrointestinalne epitelne neoplazije i Padovsku internacionalnu klasifikaciju displazija. [28, 30] Bečka klasifikacija dijeli neoplazije na sljedeće kategorije:

- Skupina 1: Lezije negativne za neoplaziju/displaziju
- Skupina 2: Lezije s neodređenom neoplazijom/displazijom
- Skupina 3: Neinvazivne neoplazije niskog stupnja malignosti (adenokarcinomi/neoplazije niskog stupnja malignosti)
- Skupina 4: Neinvazivne neoplazije visokog stupnja malignosti
 - 4.1: Adenomi/displazije visokog stupnja malignosti
 - 4.2: Neinvazivni karcinomi (karcinomi *in situ*)
 - 4.3: Sumnja na invazivni karcinom
- Skupina 5: Invazivne neoplazije
 - 5.1: Intramukozni karcinom (invazija lamine propriae ili muskularis mucosae)
 - 5.2: Submukozni karcinom ili viši stadiji [1]

Svjetska zdravstvena organizacija nezavisno je predložila klasifikaciju intraepitelnih želučanih neoplazija uporabom drugačijih pojmova. Oni koriste pojmove „negativno“ za displaziju i „neodređeno“ za displaziju, nisku razinu i visoku razinu displazije i karcinom, koji označuje invaziju *laminae propriae* ili više. [31] Unatoč ovim klasifikacijskim sustavima terminologija

adenoma, koji označuju podignute lezije i displazija, ravne lezije, još se uvijek široko koristi u zapadnoj literaturi i kliničkoj praksi. [1]

4.2. Klasifikacija po Laurenu

Histološki se želučani karcinomi klasificiraju kao intestinalni (dobro, srednje i slabo diferencirani) ili difuzni (nediferencirani, sa ili bez stanica prstena pečatnjaka). [32, 33] Ta dva tipa želučanog karcinoma imaju različitu morfologiju, epidemiologiju, patogenezu, isto kao i genetski profil. [1] Intestinalni tip je tip karcinoma građen od žlijezda i resica obloženih zloćudnim, pseudostratificiranim, cilindričnim do kubičnim epitelom, koji pokazuje hiperkromaziju i polimorfiju jezgara, dok je difuzni tip tip karcinoma građen od nakupina i tračaka stanica koje imaju svijetlu citoplazmu punu sluzi, zbog čega je jezgra tih stanica polumjesečasta, potisnuta na periferiju stanice, a same stanice iz navedenih razloga nose naziv „stanice prstena pečatnjaka“. [11]

4.3. Makroskopska klasifikacija

Razvijeni su razni makroskopski klasifikacijski sustavi za klasifikaciju želučanih adenokarcinoma, a jedan od češćih u upotrebi je Borrmannov sustav koji dijeli želučane adenokarcinome od tipa I do IV za polipoidne (tumor oštro ograničen od okoline, često leži na širokoj bazi [11]), uzdignute (slične krateru vulkana i imaju oštro ograničene uzdignute rubove [11]), ulcerirane (tumori nenaglašenih rubova koji infiltriraju okolnu stijenu [11]) i difuzno infiltrirajuće tumore (tumori bez jasne infiltracije [11]) (slika 1). [1]

4.4. Rani karcinom želuca

Klasifikacijski sustavi također su razvijeni i za rani karcinom želuca, ali, dok je njihova upotreba široko rasprostranjena po istočnoj Aziji, rijetko se koriste u Sjedinjenim Državama i Europi. Najrasprostranjeniji sustav klasifikacije u Japanu i istočnoj Aziji je Japanska makroskopska klasifikacija površinskih karcinoma želuca [34], a sam se sustav temelji na vizualnim i endoskopskim osobitostima. Razvijen je kako bi se kodirale indikacije i ishodi povezani s endoskopskim mukoznim resekcijama. [35] Prema japanskom sustavu postoje četiri vrste ranih endoluminalnih karcinoma (slika 1 i tablica 1):

- Tip I lezija su polipoidne ili izbočene i podijeljene su na:

Ip – pedunkularne

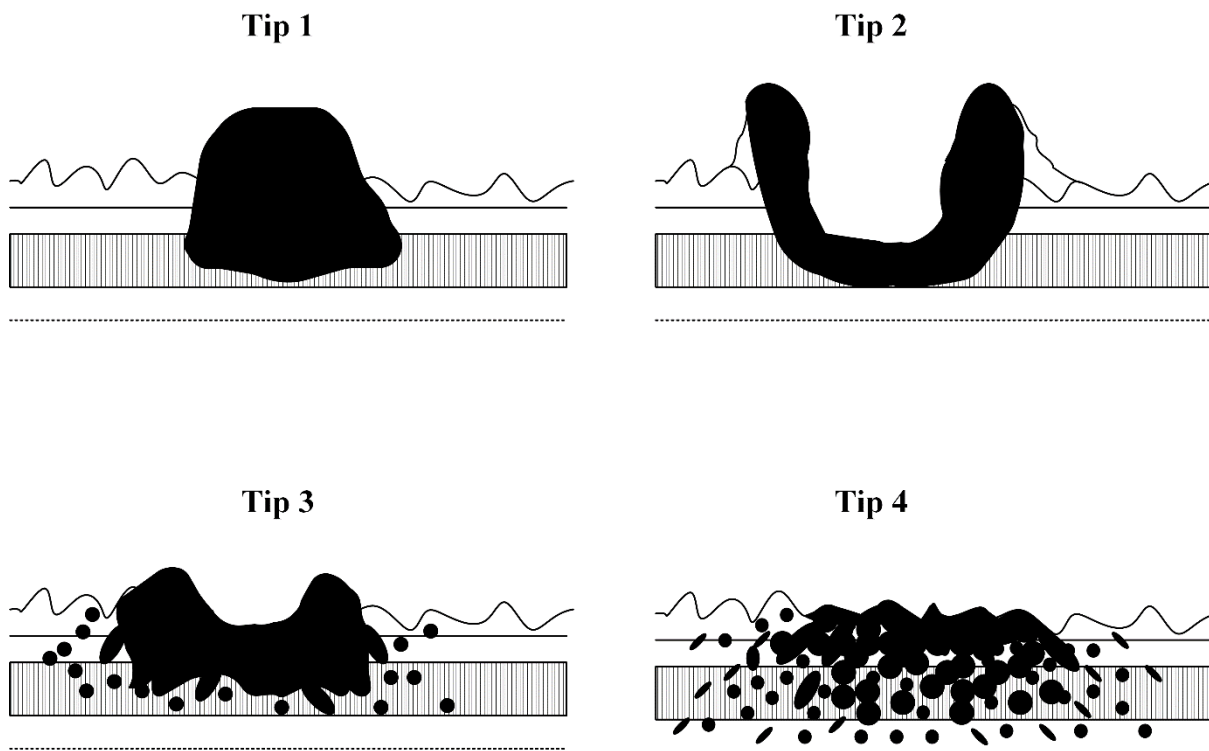
Ips/sp – subpedunkularne

Is – sesilne

- Tip II lezije su ravne i dalje su podijeljene kao:
 - Ila – površinski povišene
 - Iib - ravne
 - Iic – ravne s udubljenjem
 - Iic + Iia lezije – povišeno područje unutar udubljene lezije
 - Iia + Iic lezije -udubljeno područje unutar povišene lezije
- Tip III lezije su ulcerirane
- Tip IV lezije su lateralno šireće. [1]

Tablica 1. Klasifikacija Japanskog društva za gastrointestinalnu endoskopiju za rane endoluminalne karcinome.

Tip	Podtip
I: polipoidne/izbočene	Ip: pedunkularne
	Ips/sp: subpedunkularne
	Is: sesilne
II: ravne	Iia: površinski povišene
	Iib: ravne
	Iic: ravne s udubljenjem
III: ulcerirane	
IV: lateralno šireće	



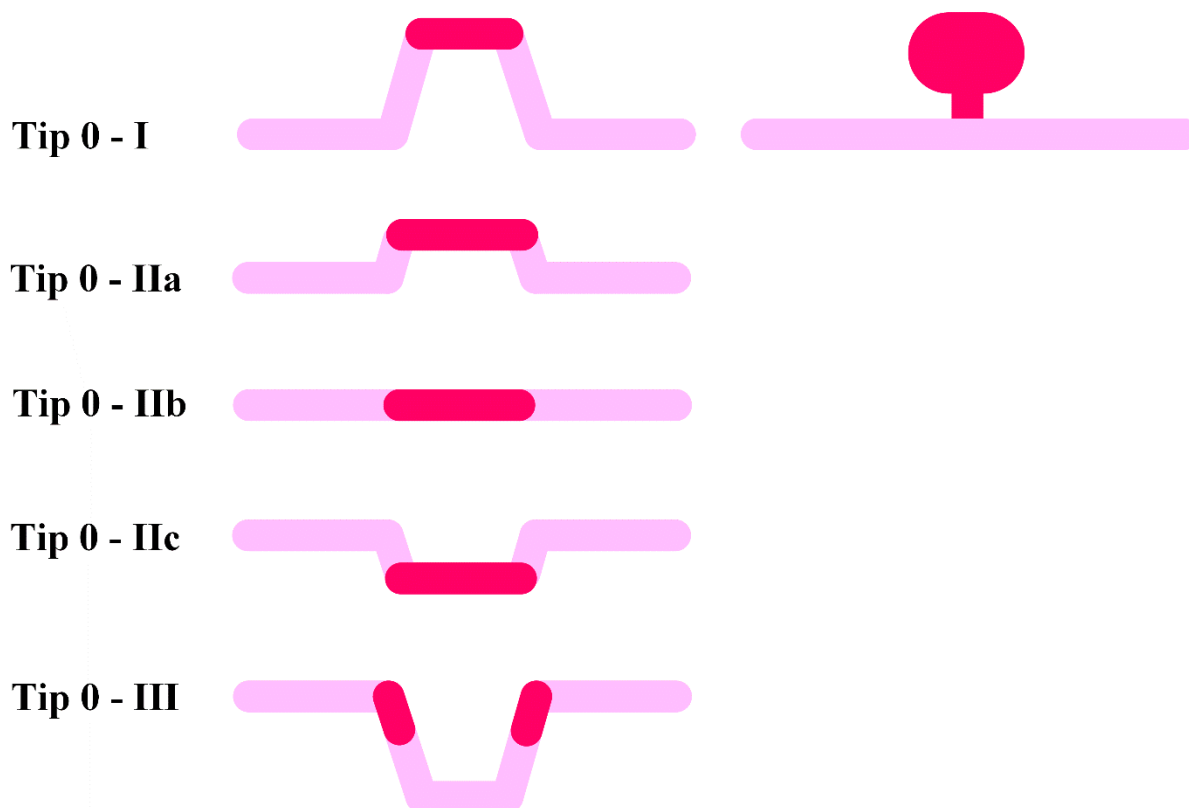
Slika 1. Borrmannova patohistološka klasifikacija želučanog karcinoma. Prema: *Japanese Gastric Cancer Association. Japanese Classification of Gastric Carcinoma, 2. englesko izdanje. Gastric Cancer 1998;1:10.*

Pariški sustav klasifikacije predložen je 2002. godine i sličan je japanskom sustavu. [36] Površinske lezije (tip 0) klasificirane su kao polipoidne, nepolipoidne, ili izrovane (tablica 2, slika 2):

- Tip 0-I lezije su polipoidne i podijeljene kao:
 - Tip 0-Ip – uzdignute, pedunkularne mislim da je bolje uzdignute nego izbočene
 - Tip 0-Is – uzdignute, sesilne
- Tip 0-II lezije su nepolipoidne i podijeljene su kao:
 - Tip 0-IIa – blago povišene
 - Tip 0-IIb - ravne
 - Tip 0-IIc – blago udubljene
- Tip 0-III lezije su izrovane

Tablica 2. Pariška klasifikacija površinskih gastrointestinalnih neoplastičnih lezija

Tip	Podtip
0-I: polipoidne	0-Ip: uzdignute, predunkularne
	0-Is: uzdignute, sesilne
0-II: nopolipoidne	0-IIa: blago povišene
	0-IIb: ravne
	0-IIc: blago udubljene
0-III: izrovane	



Slika 2. Pariška klasifikacija površinskih gastrointestinalnih neoplastičnih lezija jednjaka, želuca i kolona. Prema: Pariška endoskopska klasifikacija površnih neoplastičnih lezija: ezofagus, želudac i kolon (2003);58(Suppl 6):S3.

Tip I i tip IIa lezije mogu se činiti sličnima. [36] Lezije tipa I protežu se iznad sluznice više od 2,5 mm, dok je mikroskopski visina lezije veća je od dvostruke debljine susjedne mukoze. Lezije tipa IIa blago su povišene, ali je njihova visina manja od 2,5 mm. Lezije tipa IIc i tipa III mogu se također doimati sličnima. Lezije tipa IIc blago su deprivirane s normalnim epitelnim slojem ili površinskim erozijama, dok su lezije tipa 3 karakterizirane ulceracijom, gubitkom sluznice i, moguće, podsluznice. [1]

4.5. Molekularna klasifikacija

Projekt NIH Cancer Genome Atlas pomogao je redefinirati molekularnu klasifikaciju karcinoma želuca u četiri podvrste: Epstein-Bar virus pozitivan (EBV, s ekstremnom DNA hipermetilacijom); mikrosatelitni nestabilni tumori (MSI, s povišenim stupnjevima mutacije); genomski stabilni tumori (GS; difuzna histologija); i tumori s kromosomskom nestabilnošću (CSI, intestinalna histologija). [37-44] Bolje razumijevanje genetskih promjena u karcinomu želuca moglo bi u budućnosti pomoći boljoj definiciji klasifikacije ranog raka želuca, njegovog optimalnog liječenja i prognoze. Osim toga, novi biomarkeri poput mikroRNA mogli bi biti korisni za probir ranog raka želuca i bolju prognozu, ali istraživanja su još uvijek u preranoj fazi da bi se moglo znati sa sigurnošću. [45-47] U tijeku je također i molekularna klasifikacija viših proksimalnih karcinoma na jednjaku i želučanoj kardiji te se očekuje da ona omogući uvid u sličnosti i razlike u odnosu na distalni karcinom želuca, a također može otkriti i nove molekularne procese koji bi bili korisni za precizno liječenje tih tumora. [1]

5. Kliničke manifestacije

Simptomi ranog raka želuca nisu specifični, zbog čega se obično karcinomi i otkrivaju u kasnijoj fazi. Pacijenti mogu biti bez simptoma ili se mogu prezentirati s dispepsijom, blagom epigastričnom boli, mučninom ili anoreksijom. [1] U odmakloj, već uznapredovaloj bolesti, javlja se trajna bol u gornjem trbuhu, mučnina i povraćanje ukoliko je tumor smješten u izlaznoj regiji (antrum), a disfagija ako je smješten u predjelu kardije. Osim toga, može se razviti i značajna sideropenična anemija koja je rezultat okultnog krvarenja karcinomske lezije. Čak i u toj fazi pacijenti se nerijetko liječe (automedikacijom ili nakon konzultacije s liječnikom) kao da boluju od ulkusne bolesti. Zbog svega navedenoga, bolest se dijagnosticira u vrijeme kad se nalazi u lokaliziranoj fazi tek u 10-20% bolesnika. [9] U istočnoj je Aziji većina pacijenata dijagnosticirana u asimptomatskoj fazi bolesti zbog aktivnog provođenja programa screeninga. Prisutnost nejasnih gornjih gastrointestinalnih simptoma može se javiti 6 do 12 mjeseci prije postavljanja dijagnoze ranog karcinoma želuca [48] i javlja se u 90 do 95% pacijenata koji nisu

otkriveni probirom. [19] Ulcerirane lezije mogle bi imati duži prodromalni period od onih koje se izdižu. [25] S obzirom na veliku prevalenciju dispepsije među mnogim populacijama [49], mnogi se rani karcinomi želuca slučajno dijagnosticiraju. Upozoravajući znakovi ili simptomi koji upućuju na invazivnu bolest kod bolesnika s ranim rakom želuca, kao što je anemija ili gubitak težine, pojavljuju se u 5 do 15% i 4 do 40%. [19] Uspoređujući, gubitak težine se u onih pacijenata s uznapredovalim adenokarcinomom javlja u više od 60%. [50] Nespecifičnost simptoma ranog karcinoma želuca i želučanog karcinoma komplicira optimalne strategije upravljanja bolestima kod pacijenata koji se prezentiraju s dispepsijom. Iako je učestalost karcinoma želuca kod pacijenata s dispepsijom niska u Sjedinjenim Državama i ostalim zapadnim zemljama, nema pouzdanih kliničkih ili laboratorijskih značajki za razlikovanje bolesnika s benignim uzrocima dispepsije od onih s ozbiljnijim osnovnim bolestima, zbog čega su potrebni novi markeri. [1]

6. Dijagnostika

Endoskopija sa sustavnim neciljanim i ciljanim biopsijama sumnjivih lezija dijagnostički je postupak izbora za rani karcinom želuca. Ta je metoda osjetljivija i specifičnija za detekciju navedenog karcinoma od nativnog radiograma barijem, čija je osjetljivost bila samo 14% u jednom istraživanju [51]; dok je u drugom svih 15 pacijenata s kirurški dokazanim ranim karcinomom želuca imalo negativne rezultate tijekom te dijagnostičke metode. [52]

6.1. Endoskopija gornjeg probavnog trakta

Prijavljena se točnost endoskopije s bijelim svjetlom za detekciju ranog karcinoma želuca kreće od 90 do 96%, iako su u nekim istraživanjima pronađene i niže vrijednosti.[52] Rani se karcinom želuca na endoskopiji može prezentirati kao suptilna polipoidna izbočina, površinski plak, diskoloracija sluznice, depresija ili ulkus. [53] Detekcija malih ili suptilnih lezija može biti otežana, pa čak i propuštena i kod iskusnih endoskopičara. Pažljiv pregled cijele sluznice želuca s biopsijom bilo koje sumnjive lezije neophodan je postupak. Iskustvo Japanaca naglašava važnost precizne endoskopije gornjih gastrointestinalnih putova: pacijent se priprema sa sredstvom protiv pjenjenja u kombinaciji s mukolitičkim agensom kako bi se poboljšala vidljivost, uz to postoji i pažljiva, sustavna inspekcija trbuha s dovoljnim upuhivanjem zraka, te opsežna fotodokumentacija (>25 slika). [54] Nove tehnologije snimanja, kao što je snimanje uskopojasnim spektrom, mogle bi biti korisne, ali su još u tijeku istraživanja. [55]

Mapiranje topografske biopsije želuca treba uzeti u obzir u visokorizičnih pacijenata i populacije. U zapadnim je regijama ovaj pristup razuman za pacijente s obiteljskom

anamnezom želučanih karcinoma, imigrante koji dolaze iz visokorizičnih regija, pacijente s poznatom atrofijom, intestinalnom metaplazijom ili displazijom i za pacijente s kliničkim ili endoskopskim parametrima koji upućuju na opasnost. [56, 57] Mapiranje standardnih endoskopskih biopsija uključuje najmanje dvije neciljane biopsije iz svake od sljedećih regija: antrum (i mala i velika krivina), korpus (i mala i velika krivina), i incizura. [6, 7, 58, 59] Dodatne biopsije mogle bi biti potrebne s prepilorične regije, fundusa ili kardije želuca, uz ciljane biopsije atipičnih područja želučane sluznice. [1]

U prisutnosti želučanog ulkusa važni su mjesto i broj biopsijskih uzoraka. Osjetljivost za detekciju želučanog karcinoma povećava se s količinom biopsija, ali je optimalan broj biopsija diskutabilan. Uloga kontrolne endoskopije za želučane ulkuse, koji ne pokazuju želučani karcinom na inicijalnoj endoskopiji s biopsijom, je u razvoju i ovisi o adekvatnosti uzetih uzoraka za biopsiju tijekom inicijalne endoskopije, izgledu ulkusa i karakteristikama samog pacijenta. [1]

Programi probira želučanog karcinoma u istočnoj Aziji doveli su do razvoja novih endoskopskih metoda snimanja kroz čitav gastrointestinalni sustav. Poboljšana detekcija abnormalnih lezija mogla bi biti moguća uz kromoendoskopiju, endoskopiju s povećanjem, korištenjem uskopojasnog spektra sa ili bez povećanja i uz autofluorescentno snimanje. [60-66] Danas je u većini referentnih centara u istočnoj Aziji metoda izbora kromoendoskopija s povećanjem. [1]

7. Testiranje na *Helicobacter pylori*

Svi bi pacijenti s ranim karcinomom želuca trebali biti upućeni na pregled kojim bi se utvrdilo postoji li infekcija s *H. pylori* i, ako postoji, ti bi se pacijenti trebali adekvatno liječiti. U slučaju da je histologija na *H. pylori* negativna, potrebna je serologija. [1] Osjetljivost i specifičnost takvih seroloških laboratorijski testova za antitijela navedene bakterije iznose >85% i smatraju se neinvazivnim testovima izbora za utvrđivanje početne infekcije. Tijekom provođenja pretrage na umu treba imati da nakon uspješne eradikacije bakterije, kvalitativni serološki testovi ostaju pozitivni i do 3 godine, a količina antitijela ne pokazuje značajniji pad 6 do 12 mjeseci nakon liječenja. [67]

8. Određivanje stadija karcinoma

Karcinom želuca određuje se korištenjem TNM (tumor, limfni čvorovi, metastaze) klasifikacijskog sustava Američkog ujedinjenog društva za karcinome (AJCC). [68] U tom sustavu postoje Tis – karcinom *in situ* – koji je ograničen na *lamina epitelialis mucosae*, a bez prodora u *lamina propria mucosae* i T1 – karcinom koji zahvaća cijelu mukozu, s mogućim zahvaćanjem submukoze. Tis i T1, neovisno o zahvaćanju limfonoda, *označavamo ranim karcinomom želuca*. Uz to postoje i *uznapredovali karcinomi*: T2 – označava invaziju *tunicae muscularis (muscularis propria)*, ali bez prodora u serozu; T3 – označava proboj u serozu, ali bez prodora u okolne strukture; T4 – karcinom je zahvatio okolne strukture. N0 znači da nema metastaza u limfne čvorove, N1 označava zahvaćenost 1 – 2 regionalna limfna čvora, N2 je oznaka za 3 – 6 pozitivna regionalna limfna čvora, N3 označava metastaze u 7 ili više regionalnih limfnih čvorova. M0 znači da nema metastaza, a M1 označava dokazane udaljene metastaze (tablica 3). [1, 9, 69] Svaki taj parametar određuje kojem će kliničom stadiju tumor pripadati. (tablica 4). [69] Želučani karcinom izravno se širi u okolne strukture te se povremeno u tumorskom bloku nađu susjedni organi (gušterača, debelo crijevo, omentum, jetra). Tumor se može širiti i limfom, i to supraklavikularno (Virchowljeva žlijezda u lijevoj supraklavikularnoj jami), lijevo aksilarno, paraumbilikalno, i po peritoneumu. Hematogene metastaze najčešće se nalaze u jetri, ali su moguće i u plućima, mozgu, kostima i jajnicima. Metastaze koje se jave u jajnicima tada nazivamo Krukenbergov tumor. [9, 11]

Tablica 3. TNM klasifikacija želučanog karcinoma

T (primarni tumor)		N (regionalni limfni čvorovi)		M (udaljene metastaze)	
TX	primarni tumor se ne može procijeniti	NX	zahvaćenost reg.l.č. ne može se procijeniti	M0	nema udaljenih metastaza
T0	nema znakova primarnog tumora	N0	bez zahvaćanja reg.l.č.	M1	postoje udaljene metastaze
Tis	karcinom in situ (bez invazije lamine proprije)	N1	metastaza u 1-2 regionalna limfna čvora		
T1	tumor zahvaća laminu propriju, muskularis mukoze ili submukožu	N2	metastaza u 3-6 regionalnih limfnih čvorova		
T1a	tumor zahvaća laminu propriju ili muskularis mukoze	N3	metastaza u 7 ili više regionalnih limfnih čvorova		
T1b	tumor zahvaća submukožu	N3a	metastaze u 7-15 limfnih čvorova		
T2	tumor zahvaća sloj muskularis proprije	N3b	metastaze u 16 ili više limfnih čvorova		
T3	tumor probija subserozu bez zahvaćanja visceralnog peritoneuma ili okolnih struktura				
T4	tumor zahvaća visceralni peritoneum ili okolne strukture				
T4a	tumor zahvaća visceralni peritoneum				
T4b	tumor zahvaća okolne strukture				

Tablica 4. Klinički stadiji/prognostičke grupe želučanog karcinoma

STADIJ	T	N	M
0	Tis	N0	M0
I	T1	N0	M0
	T2	N0	M0
IIA	T1	N1, N2, N3	M0
	T2	N1, N2, N3	
IIB	T3	N0	M0
	T4a		
III	T3	N1, N2, N3	M0
	T4a	N1, N2, N3	
IVA	bilo koji T	bilo koji N	M0
IVB	bilo koji T	bilo koji N	M1

Metastaziranje u limfne čvorove u ranom karcinomu želuca

Ukupna učestalost metastaza u limfnim čvorovima u klinički postavljenim T1 tumorima je između 0 i 15%. [70-75] Iako metastaze limfnih čvorova ne utječu na označavanje T1 tumora kao ranih karcinoma želuca, one imaju implikacije za terapiju. Faktori rizika za metastaziranje u limfne čvorove uključuju veće tumore, tumore s ulceracijama, difuzne (nediferencirane) ili miješane (intestinalne/nediferencirane) histološke tipove, dubinu invazije te podsluzničnu ili limfovaskularnu invaziju: [72, 74-80]

- Talijansko istraživanje procijenilo je 652 slučaja resektiranog ranog karcinoma želuca i utvrdilo da je učestalost metastaza u limfnim čvorovima bila sveukupno 14%, a bila je viša za submukozne karcinome u usporedbi s mukoznima (24 prema 5%). Manji karcinomi imali su značajno manju mogućnost da imaju pozitivne čvorove (9, 20 i 30% za tumore <2 cm, 2 do 4 cm, i >4cm). [72]
- U retrospektivnom japanskom istraživanju provedenom na 5265 pacijenata, među pacijentima s dobro diferenciranim mukoznim tumorom, nije bilo metastaza u limfne čvorove kod onih s tumorom manjim od 3cm (bez obzira na prisutnost ulceracije) ili u pacijenata s tumorima koji nisu bili ulcerirani (bez obzira na veličinu). Kod pacijenata sa submukoznim tumorom nije bilo metastaza limfnih čvorova u onih s dobro

diferenciranim tumorima manjima od 3 cm u kojima nedostaje limfovaskularna invazija, pod uvjetom da su tumori invadirali manje od 0,5 mm submukoze. [74]

- Retrospektivno korejsko istraživanje uključilo je 1308 pacijenata, s klinički prisutnim ranim karcinomom želuca, koji su bili podvrgnuti gastrektomiji s najmanje D2 limfadenektomijom (odstranjivanje limfnih čvorova u području hepatične, lijeve gastične, celijačne i splenične arterije, kao i onih u hilusu slezene). Metastaze limfnih čvorova zamijećene su kod 126 pacijenata (10%). Na multivarijabilnoj analizi, veći tumori, invazija limfnih puteva, perineuralna invazija i dubina tumora bili su povezani s metastazama limfnih čvorova. Uz to, pacijenti s tumorima u proksimalnoj trećini želuca ili oni s ulceriranim tumorom imali su veći rizik za razvoj metastaza limfnih čvorova. [75]
- U istraživanju provedenom u jednom centru u Kini, na 976 pacijenata s ranim karcinomom želuca na kojima je napravljena radikalna gastrektomija, 576 ih je imalo diferencirani tumor. Od toga 38 pacijenata imalo je metastaze u limfnim čvorovima (6,6%). Na multivarijabilnoj analizi dijametar tumora i njegova dubina, ulceracija i limfovaskularna invazija bili su neovisni faktori. Rizični faktori za metastaziranje uključivali su ulcerirane lezije, tumore veličine >30 mm, i/ili submukoznu invaziju. [81]

Ti podaci podržavaju gledište da su pacijenti s ranim karcinomom želuca, koji su najprikladniji za endoskopsku resekciju, oni s malim (<2 cm), neulceriranim, mukoznim karcinomima, i moguće oni sa submukoznim tumorima koji su mali (<2 do 3 cm), dobro diferencirani i bez limfovaskularne invazije. Precizna endoskopska procjena veličine važan je čimbenik, a podcjenjivanje veličine lezije može utjecati na potpune i kurativne resekcijske stope. [82]

Dorada stupnjevanja karcinoma želuca

Nalaz endoskopije može predvidjeti tumorski stadij, što je dokazano u jednom istraživanju provedenom na 2105 pacijenata, gdje su endoskopski nalazi bili točni u 78% slučajeva predviđanja dubine invazije ranih karcinoma želuca. Nalazi povezani sa sluzničnom bolesti uključivali su glatke površinske izbočine ili depresije, blage rubne elevacije te, dok su nalazi koji su upućivali na submukozne bolesti uključivali nepravilne površine i naznačene rubne elevacije. Međutim, stupnjevanje bolesti može se preciznije postići kombinacijom endoskopske resekcije i endoskopskog ultrazvuka. [83]

8.1. Endoskopska resekcija

Resekcija endoskopijom smatra se ujedno metodom kojom se određuje stadij karcinoma i metodom liječenja za rani karcinom želuca. [84] *En bloc* resekcija omogućuje određivanje T (veličine) tumora, a istovremeno ne isključuje gastrektomiju ako je resekcija nepotpuna ili ako postoji nepovoljni histološki nalazi. Prisutnost nepovoljnih histoloških nalaza sugerira veću učestalost metastaza u limfne čvorove i, na taj način, indicira preferiranje operativnoga liječenja. [1]

8.2. Endoskopski ultrazvuk (EUS)

EUS smatra se najpouzdanijom nekirurškom metodom dostupnom za evaluaciju dubine invazije želučanih karcinoma, naročito za T1 lezije. U istraživanju koje se provelo na 955 pacijenata za koje se sumnjalo na rani karcinom želuca, mogućnost određivanja stadija tumora uspoređivala je EUS s kirurškim ili endoskopskim resekcijama. [85] EUS je točno identificirao T stadij tumora u 644 pacijenata (67%). Točnost EUS mini probe bila je znatno veća od radijalnog EUS-a (80 prema 60%). [1] EUS-om se također mogu detektirati regionalni limfni čvorovi te njihova uključenost u sam tumor. Iako se EUS-om mogu detektirati povećani regionalni limfni čvorovi, njihova diferencijacija između benigne (reaktivne) perigastrične upale i nodalnih metastaza može biti teška. EUS-om vođena punkcija sumnjivih lezija i regionalnih područja dodatno poboljšava točnost u dijagnozi metastatski promijenjenih limfnih čvorova. EUS je vrijedna metoda za odabir bolesnika s ranim karcinomom želuca koji su prikladni za endoskopsku resekciju. Međutim, određene značajke mogu dovesti do pogrešnog određivanja stadija. [1] U jednom, EUS je 72% točan za T dio TNM klasifikacije tumora (za 19% tumora je određen previsoki stadij, dok je za 9% njih određen prenizak). Tumori veći od 3 cm i oni koji su se nalazili u sredini želuca bili su izloženi riziku da se obilježe previsokim stadijem, dok su slabo diferencirani tumori bili izloženi riziku da se obilježe preniskim stadijem. [86] Zbog toga je razloga u mnogim područjima u Japanu i drugim azijskim zemljama endoskopska resekcija ipak primarna metoda za određivanje stadija tumora u odnosu na EUS. [87] S druge strane, u zapadnim zemljama EUS je generalno preporučena metoda za sve pacijente koji nemaju dokaze metastatske bolesti.

8.3. Drugi testovi

Osim navedenih dijagnostičkih metoda, za klasifikaciju stadija tumora mogu se upotrebljavati još i CT i pozitronska emisijska tomografija s fluorodeoksiglukozom (FDG-PET). [88] Te se metode češće koriste u zapadnim zemljama. [1]

9. Liječenje

9.1. Liječenje želučanog karcinoma

Prognoza za pacijente s potvrđenim adenokarcinomom želuca, osim za one koji su kandidati za kirurški resekciju, ostaje još uvijek loša usprkos sve naprednijim kirurškim metodama i kemoterapeutskim agensima. Nakon resekcije, prognoza varira ovisno o patohistološkoj proširenosti bolesti i populaciji koja se promatra. Sveukupno, 5-godišnje preživljenje za različite stadije izgleda otprilike ovako: IA, 80 do 95%, IB, 60 do 85%, II 30 do 50%, IIIA 20 do 40%, IIIB 10%, i IV svega 7%. u Sjedinjenim je Državama usprkos korištenju naprednih kirurških metoda liječenja i korištenjem multimodalitetne terapije sveukupno 5-godišnje preživljenje između 2001. i 2007. godine iznosilo 25 do 30%. Kirurško je liječenje prvi izbor terapije u liječenju želučanih karcinoma. Potpuno kirurško odstranjenje tumora s resekcijom priležućih limfnih čvorova jedino je rješenje za potpuno izlječenje. Proksimalno smješteni tumori zahtijevaju ekstenzivniju resekciju od onih distalno smještenih. Želučani je adenokarcinom relativno rezistentan na radioterapiju, koja se većinom daje samo u palijativnom liječenju radi smanjenja simptoma, dok se masa tumora smanji za svega 15% i tek minimalno utječe na preživljenje. [26]

9.2. Eradikacija *Helicobacter pylori*

Iz prethodnog je odlomka vidljivo da je najbitnija pravovremena dijagnoza koja uvelike povećava izgleda za preživljenjem. Zbog toga se liječenju prekanceroznih lezija želuca smatra kako je bitna stavka eradikacija *Helicobacter pylori*. [89] Eradikacija bakterije kod pacijenata s dokazanom infekcijom provodi se kombinacijom lijekova, najčešće antibiotika i inhibitora lučenja kiseline. Inhibitori protonske pumpe su oni koji potiskuju *H. Pylori*, a istodobno povećani pH želuca povećava učinkovitost antimikrobnih lijekova i njihovu tkivnu koncentraciju. Kod nas je u upotrebi trojna terapija koja uključuje: omeprazol ili lansoprazol uz klaritromicin i metronidazol ili aoksicilin. Lijekovi se uzimaju tijekom 14 dana i učinkoviti su u 95% slučajeva. [69] Eradikacijom *H.pylori* dolazi do cijeljenja neatrofičnog kroničnog gastritisa, a može dovesti i do parcijalne regresije atrofičnog gastritisa, koji su i sami rizični čimbenici za nastanak najprije ranog karcinoma želuca, a kasnije i adenokarcinoma. U pacijenata s intestinalnom metaplazijom eradikacija ne dovodi do regresije metaplazije, ali može dovesti do usporavanja progresije prema razvitku neoplazije. Nadalje, eradikacija *H.pylori* preporuča se u pacijenata koji otprije imaju endoskopski ili operativno tretiranu neoplaziju želuca. Što se tiče ostalih modaliteta liječenja, za sada, upotreba inhibitora ciklooksigenaze-2 (COX-2) nije dokazani niti preporučeni modalitet u liječenju prekanceroznih

lezija želuca. Isto tako, dodaci prehrani s antioksidativnim djelovanjem (askorbinska kiselina i beta karoten) nisu podržani kao opcija liječenja niti je uočena korist u prevenciji nastanka atrofije ili intestinalne metaplazije želuca. [89]

9.3. Endoskopska mukozna resekcija (EMR)

Bitan prognostički čimbenik u ranom karcinomu želuca, kao što je već prije spomenuto, je postojanje metastaza u limfnim čvorovima. [90, 91] S obzirom na to da većina ranih karcinoma nema metastaze u limfne čvorove, a ograničena operacija ne samo da čuva funkciju želuca već i pomaže da pacijent ima bolju kvalitetu života, mnoge institucije koriste EMR ili ESD kao metodu izbora za liječenje. Danas se smatra da je ipak najtočnija metoda za detekciju takvih metastaza još uvijek disekcija, pa bi upotreba EUS-a i EMR-a trebala biti ograničena na tumore u sluznici bez ulkusa ili diferencinane sluznične tumore manje od 2 cm s ulkusima. [92] Temeljem istraživanja provedenog u Japanu uočeno je da prognoza pacijenata s malim diferenciranim tipom mukoznog ranog karcinoma želuca (bez ulcerativnih promjena) liječenih EMR-om izvrsna. *En bloc* EMR trebala bi biti metoda prvog izbora u liječenju tih pacijenata. Za razliku od gastrektomije, većina želučane sluznice koja može sadržavati područja visokog rizika od nastanka ranog karcinoma želuca – kao što je sluznica atrofičnog gastritisa i intestinalna metaplazija – nakon EMR-a ostaje i dalje prisutna. Stoga su pažljiva histološka procjena, određivanje rizika od metastaza limfnih čvorova i dugotrajni endoskopski nadzor za otkrivanje višestrukih tumora izrazito važni. [93]

10. Zaključak

S obzirom na veliku incidenciju karcinoma želuca u svijetu i njegovu veliku smrtnost, bitno ga je pravovremeno dijagnosticirati kako bi liječenje bilo što uspješnije. Dokazano je da najbolju prognozu imaju karcinomi koji su dijagnosticirani još u svom početnom stadiju, odnosno rani karcinomi želuca (5-godišnje preživljenje oko 90%). Simptomi ranog raka želuca nisu specifični, zbog čega se obično dijagnoza i postavi tek u kasnijoj fazi. Dijagnoza se najčešće postavlja endoskopijom sa sustavnim neciljanim i ciljanim biopsijama sumnjivih lezija. S obzirom da se endoskopska resekcija smatra ujedno i metodom kojom se određuje stadij karcinoma kao i metodom liječenja, ta bi metoda trebala biti metoda prvog izbora kod pacijenata s ranim karcinomom želuca.

Zahvala

Zahvaljujem se svojem mentoru prof. dr. sc. Nadanu Rustemoviću na pomoći, savjetima, utrošenom vremenu i trudu te ustupljenoj literaturi. Također se zahvaljujem svima sa Zavoda za gastroenterologiju i hepatologiju Klinike za unutarnje bolesti KBC-a Zagreb što su uvijek bili susretljivi.

Naročito se zahvaljujem svojoj obitelji, kolegama i prijateljima na strpljenju, povjerenju i iznimnoj podršci tijekom cijelog školovanja.

Literatura

1. Morgan D. Early gastric cancer: Epidemiology, clinical manifestations, diagnosis, and staging. In: Feldman M, Tanabe KK, ed. *UpToDate*. Waltham, Mass.:UpToDate2017.
2. Parkin DM. The global health burden of infection-associated cancers in the year 2002. *Int J Cancer*. 2006;118(12):3030-44.
3. Ferlay J, Shin HR., Bray F, et al. Estimates of worldwide burden of cancer in 2008: GLOBOCAN 2008. *Int J Cancer*. 2010;127(12):2893.
4. Ferlay J, Soerjomataram I, Dikshit R, et al. Cancer incidence and mortality worldwide: sources, methods and major patterns in GLOBOCAN 2012. *Int J Cancer*. 2015;136(5):E359.
5. Plummer M, de Martel C, Vignat J, et al. Global burden of cancers attributable to infections in 2012: a synthetic analysis. *Lancet Glob Health*. 2016;4(9):e609.
6. Correa P, Piazuelo MB, Wilson KT. Pathology of gastric intestinal metaplasia: clinical implications. *Am J Gastroenterol*. 2010;105(3):493-8.
7. Dinis-Ribeiro M, Areia M, de Vries AC, et al. Management of precancerous conditions and lesions in the stomach (MAPS) guideline from the European Society of Gastrointestinal Endoscopy (ESGE), European Helicobacter Study Group (EHSO), European Society of Pathology (ESP), and the Sociedade Portuguesa de Endoscopia Digestiva (SPED). *Endoscopy*. 2012;44(1):74-94.
8. Wroblewski LE, Peek RM Jr, Wilson KT. Helicobacter pylori and gastric cancer: factors that modulate disease risk. *Clin Microbiol Rev*. 2010;23(4):713-39.
9. Vrhovec B i suradnici. *Interna Medicina*. Zagreb: Naklada Ljevak; 2008. Str. 790-4.
10. Gotoda T. Endoscopic resection of early gastric cancer: the Japanese perspective. *Curr Opin Gastroenterol*. 2006;22(5):561-9.
11. Damjanov I, Seiwerth S, Jukić S, Nola M. Patologija. Četvrto prerađeno i dopunjeno izdanje. Zagreb: Medicinska naklada; 2014. Str. 433-8.
12. Siegel RL, Miller KD, Jemal A. Cancer Statistics, 2017. *CA Cancer J Clin*. 2017;67(1):7-30.
13. Anderson WF, Camargo MC, Fraumeni JF Jr, et al. Age-specific trends in incidence of noncardia gastric cancer in US adults. *JAMA*. 2010;303(17):1723-8.
14. Shimizu S, Tada M, Kawai K. Early gastric cancer: its surveillance and natural course. *Endoscopy*. 1995;27(1):27-31.

15. Maehara Y, Orita H, Okuyama T, et al. Predictors of lymph node metastasis in early gastric cancer. *Br J Surg.* 1992;79(3):245-7.
16. Noguchi Y, Yoshikawa T, Tsuburaya A, et al. Is gastric carcinoma different between Japan and the United States?. *Cancer.* 2000;89(11):2237.
17. Lee HJ, Yang HK, Ahn YO. Gastric cancer in Korea. *Gastric Cancer.* 2002;5(3):177-82.
18. Kang HJ, Kim DH, Jeon TY, et al. Lymph node metastasis from intestinal-type early gastric cancer: experience in a single institution and reassessment of the extended criteria for endoscopic submucosal dissection. *Gastrointest Endosc.* 2010;72:508
19. Everett SM, Axon AT. Early gastric cancer in Europe. *Gut.* 1997;41(2):142-50.
20. Eckardt VF, Giessler W, Kanzler G, et al. Clinical and morphological characteristics of early gastric cancer. A case-control study. *Gastroenterology.* 1990;98:708-14.
21. Everett SM, Axon AT. Early gastric cancer: disease or pseudo-disease?. *Lancet.* 1998;351:1350.
22. Hamashima C, Shibuya D, Yamazaki H, et al. The Japanese guidelines for gastric cancer screening. *Jpn J Clin Oncol.* 2008;38(4):259-67.
23. Pittayanon R, Rerknimitr R. Role of digital chromoendoscopy and confocal laser endomicroscopy for gastric intestinal metaplasia and cancer surveillance. *World J Gastrointest Endosc.* 2012;4(10):472-8.
24. Biasco G, Paganelli GM, Azzaroni D, et al. Early gastric cancer in Italy. Clinical and pathological observations on 80 cases. *Dig Dis Sci.* 1987;32:113-20.
25. Evans DM, Craven JL, Murphy F, Cleary BK. Comparison of "early gastric cancer" in Britain and Japan. *Gut.* 1978;19:1.
26. Hauser SC. Mayo Clinic Gastroenterology and Hepatology Board Review. Peto izdanje. Oxford: Mayo Clinic Scientific Press; 2014. Str. 57-61.
27. Junqueira LC, Carneiro J. Osnove histologije. Udžbenik i atlas prema desetome američkom izdanju. Zagreb: Školska knjiga; 2005. Str. 299-307.
28. Schlemper RJ, Riddell RH, Kato Y, et al. The Vienna classification of gastrointestinal epithelial neoplasia. *Gut.* 2000;47(2):251-5.
29. Alfaro EE, Lauwers GY. Early gastric neoplasia: diagnosis and implications. *Adv Anat Pathol.* 2011;18(4):268-80.
30. Rugge M, Correa P, Dixon MF, et al. Gastric dysplasia: the Padova international classification. *Am J Surg Pathol.* 2000;24(2):167-76.

31. Hamilton SR, Aaltonen LA et al. Pathology and Genetics of Tumours of the Digestive System. International Agency for Research on Cancer. Lyon; 2000. Str. 48.
32. Lauren P. The two histological main types of gastric carcinoma diffuse and so-called intestinal-type carcinoma. An attempt at a histo-clinical classification. *Acta Pathol Microbiol Scand.* 1965;64:31-49.
33. Lauren PA, Nevalainen TJ. Epidemiology of intestinal and diffuse types of gastric carcinoma A time-trend study in Finland with comparison between studies from high- and low-risk areas. *Cancer.* 1993;71(10):2926-33.
34. Japanese Gastric Cancer Association. Japanese Classification of Gastric Carcinoma - 2nd English Edition. *Gastric Cancer.* 1998;1(1):10-24.
35. The general rules for The gastric cancer study in surgery. *Jpn J Surg.* 1973;3(1):61-71.
36. The Paris endoscopic classification of superficial neoplastic lesions: esophagus, stomach, and colon: November 30 to December 1, 2002. *Gastrointest Endosc.* 2003;58(Suppl 6):S3-43.
37. Cancer Genome Atlas Research Network. Comprehensive molecular characterization of gastric adenocarcinoma. *Nature.* 2014;513:202-9.
38. Gong C, Mera R, Bravo JC, et al. KRAS mutations predict progression of preneoplastic gastric lesions. *Cancer Epidemiol Biomarkers Prev.* 1999;8:167-71.
39. Sugai T, Nakamura S, Uesugi N, et al. Role of DNA aneuploidy, overexpression of p53 gene product, and cellular proliferation in the progression of gastric cancer. *Cytometry.* 1999;38(1):111.
40. Shiao YH, Bovo D, Guido M, et al. Microsatellite instability and/or loss of heterozygosity in young gastric cancer patients in Italy. *Int J Cancer.* 1999;82(1):59-62.
41. Xiangming C, Hokita S, Natsugoe S, et al. Cooccurrence of reduced expression of alpha-catenin and overexpression of p53 is a predictor of lymph node metastasis in early gastric cancer. *Oncology.* 1999;57(2):131.
42. Kim JJ, Baek MJ, Kim L, et al. Accumulated frameshift mutations at coding nucleotide repeats during the progression of gastric carcinoma with microsatellite instability. *Lab Invest.* 1999;79:1113.
43. Yamamoto H, Perez-Piteira J, Yoshida T, et al. Gastric cancers of the microsatellite mutator phenotype display characteristic genetic and clinical features. *Gastroenterology.* 1999;116(6):1348-57.

44. Hasuo T, Semba S, Li D, et al. Assessment of microsatellite instability status for the prediction of metachronous recurrence after initial endoscopic submucosal dissection early gastric cancer. *Br J Cancer*. 2007;96(1):89-94.
45. Zhu C, Ren C, Han J, et al. A five-microRNA panel in plasma was identified as potential biomarker for early detection of gastric cancer. *Br J Cancer*. 2014;110(9):2291-9.
46. Asada K, Nakajima T, Shimazu T, et al. Demonstration of the usefulness of epigenetic cancer risk prediction by a multicentre prospective cohort study. *Gut*. 2015;64(3):388-96.
47. Li B, Rao N, Liu D, et al. Analysis of connection networks among miRNAs differentially expressed in early gastric cancer for disclosing some biological features of disease development. *Gene*. 2014;548:159.
48. Craanen ME, Dekker W, Ferwerda J, et al. Early gastric cancer: a clinicopathologic study. *Clin Gastroenterol*. 1991;13(3):274-83.
49. Drossman DA, Corazziari E, Delvaux M, et al. Rome II: The Functional Gastrointestinal Disorders. Treće izdanje. Virginia. Elsevier Inc; 2006. Str. 419.
50. Wanebo HJ, Kennedy BJ, Chmiel J, et al. Cancer of the stomach. A patient care study by the American College of Surgeons. *Ann Surg*. 1993;218(5):583-92.
51. Longo WE, Zucker KA, Zdon MJ, Modlin IM. Detection of early gastric cancer in an aggressive endoscopy unit. *Am Surg*. 1989;55:100-4.
52. Ballantyne KC, Morris DL, Jones JA, et al. Accuracy of identification of early gastric cancer. *Br J Surg*. 1987;74:618-9.
53. Kajitani T. The general rules for the gastric cancer study in surgery and pathology. Part I. Clinical classification. *Jpn J Surg*. 1981;11(2):127-39.
54. Ang TL, Khor CJ, Gotoda T. Diagnosis and endoscopic resection of early gastric cancer. *Singapore Med J*. 2010;51(2):93-100.
55. Yao K. Clinical Application of Magnifying Endoscopy with Narrow-Band Imaging in the Stomach. *Clin Endosc*. 2015;48(6):481-90.
56. Kim GH, Liang PS, Bang SJ, Hwang JH. Screening and surveillance for gastric cancer in the United States: Is it needed?. *Gastrointest Endosc*. 2016;84(1):18-28.
57. Taylor VM, Ko LK, Hwang JH, et al. Gastric cancer in asian american populations: a neglected health disparity. *Asian Pac J Cancer Prev*. 2014;15(24):10565-71.
58. de Vries AC, Haringsma J, de Vries RA, et al. Biopsy strategies for endoscopic surveillance of pre-malignant gastric lesions. *Helicobacter*. 2010;15(4):259-64.

59. Yantiss RK, Odze RD. Optimal approach to obtaining mucosal biopsies for assessment of inflammatory disorders of the gastrointestinal tract. *Am J Gastroenterol.* 2009;104(3):774-83.
60. Muto M, Katada C, Sano Y, Yoshida S. Narrow band imaging: a new diagnostic approach to visualize angiogenesis in superficial neoplasia. *Clin Gastroenterol Hepatol.* 2005;3(7 Suppl 1):16-20.
61. Kato M, Kaise M, Yonezawa J, et al. Magnifying endoscopy with narrow-band imaging achieves superior accuracy in the differential diagnosis of superficial gastric lesions identified with white-light endoscopy: a prospective study. *Gastrointest Endosc.* 2010;72(3):523-9.
62. Tada K, Oda I, Yokoi C, et al. Pilot study on clinical effectiveness of autofluorescence imaging for early gastric cancer diagnosis by less experienced endoscopists. *Diagn Ther Endosc.* 2011;2011:419136
63. Ezoe Y, Muto M, Uedo N, et al. Magnifying narrowband imaging is more accurate than conventional white-light imaging in diagnosis of gastric mucosal cancer. *Gastroenterology.* 2011;141(6):2017-25.
64. Li HY, Dai J, Xue HB, et al. Application of magnifying endoscopy with narrow-band imaging in diagnosing gastric lesions: a prospective study, *Gastrointest Endosc.* 2012;76:1124-32.
65. Subramanian V, Ragnath K. Advanced endoscopic imaging: a review of commercially available technologies. *Clin Gastroenterol Hepatol.* 2014;12(3):368-76.
66. Yao K, Doyama H, Gotoda T, et al. Diagnostic performance and limitations of magnifying narrow-band imaging in screening endoscopy of early gastric cancer: a prospective multicenter feasibility study. *Gastric Cancer.* 2014;17(4):669-79.
67. MSD priručnik dijagnostike i terapije. Infekcija s *Helicobacter pylori*; [pristupljeno 13.5.2018.] Dostupno na: <http://www.msd-prirucnici.placebo.hr/msd-prirucnik/bolesti-probave/gastritis-i-pepticki-vrijed/infekcija-s-helicobacter-pylori>
68. Edge SB, Byrd DR, Compton CC, et al. American Joint Committee on Cancer Staging Manual. Sedmo izdanje. New York. Springer; 2010. Str. 117.
69. Medscape. Gastric Cancer Staging; [pristupljeno 13.5.2018.] Dostupno na: <https://emedicine.medscape.com/article/2007213-overview>
70. Seto Y, Nagawa H, Muto T. Impact of lymph node metastasis on survival with early gastric cancer. *World J Surg.* 1997;21(2):186-9.

71. Folli S, Dente M, Dell'Amore D, et al. Early gastric cancer: prognostic factors in 223 patients. *Br J Surg.* 1995;82(7):952-6.
72. Roviello F, Rossi S, Marrelli D, et al. Number of lymph node metastases and its prognostic significance in early gastric cancer: a multicenter Italian study. *J Surg Oncol.* 2006;94(4):275-80.
73. Nakamura K, Morisaki T, Sugitani A, et al. An early gastric carcinoma treatment strategy based on analysis of lymph node metastasis. *Cancer.* 1999;85:1500-5.
74. Gotoda T, Yanagisawa A, Sasako M, et al. Incidence of lymph node metastasis from early gastric cancer: estimation with a large number of cases at two large centers. *Gastric Cancer.* 2000;3(4):219-25.
75. Lee HH, Yoo HM, Song KY, et al. Risk of limited lymph node dissection in patients with clinically early gastric cancer: indications of extended lymph node dissection for early gastric cancer. *Ann Surg Oncol.* 2013;20(11):3534-40.
76. Nasu J, Nishina T, Hirasaki S, et al. Predictive factors of lymph node metastasis in patients with undifferentiated early gastric cancers. *J Clin Gastroenterol.* 2006;40(5):412-5.
77. Sano T, Kobori O, Muto T. Lymph node metastasis from early gastric cancer: endoscopic resection of tumour. *Br J Surg.* 1992;79(3):241-4.
78. An JY, Baik YH, Choi MG, et al. Predictive factors for lymph node metastasis in early gastric cancer with submucosal invasion: analysis of a single institutional experience. *Ann Surg.* 2007; 246(5):749-53.
79. Lee IS, Yook JH, Park YS, et al. Suitability of endoscopic submucosal dissection for treatment of submucosal gastric cancers. *Br J Surg.* 2013;100(5):668-73.
80. Fujikawa H, Sakamaki K, Kawabe T, et al. A New Statistical Model Identified Two-thirds of Clinical T1 Gastric Cancers as Possible Candidates for Endoscopic Treatment. *Ann Surg Oncol.* 2015;22(7):2317-22.
81. Feng H, Wang Y, Cao L, et al. Lymph node metastasis in differentiated-type early gastric cancer: a single-center retrospective analysis of surgically resected cases. *Scand J Gastroenterol.* 2016;51(1):48-54.
82. Shim CN, Song MK, Kang DR, et al. Size discrepancy between endoscopic size and pathologic size is not negligible in endoscopic resection for early gastric cancer. *Surg Endosc.* 2014;28:2199-207.
83. Choi J, Kim SG, Im JP, et al. Endoscopic prediction of tumor invasion depth in early gastric cancer. *Gastrointest Endosc.* 2011;73(5):917-27.

84. Cheung DY, Park SH. How to Interpret the Pathological Report before and after Endoscopic Submucosal Dissection of Early Gastric Cancer. *Clin Endosc.* 2016;49(4):327-31.
85. Choi J, Kim SG, Im JP, et al. Comparison of endoscopic ultrasonography and conventional endoscopy for prediction of depth of tumor invasion in early gastric cancer. *Endoscopy.* 2010;42(9):705-13.
86. Kim JH, Song KS, Youn YH, et al. Clinicopathologic factors influence accurate endosonographic assessment for early gastric cancer. *Gastrointest Endosc.* 2007;66(5):901-8.
87. Gotoda T, Yamamoto H, Soetikno RM. Endoscopic submucosal dissection of early gastric cancer. *J Gastroenterol.* 2006;41(10):929-42.
88. NCCN Guidelines , Clinical Resources. [pristupljeno 04.06.2018.] Dostupno na: http://www.nccn.org/professionals/physician_gls/pdi/gastric.pdf
89. Dinis-Ribeiro M et al. Management of precancerous conditions and lesions in the stomach (MAPS)... *Endoscopy.* 2012;44: 74–94.
90. Yokota T, Ishiyama S, Saito T, Teshima S, Narushima Y, et al. Lymph node metastasis as a significant prognostic factor in gastric cancer: a multiple logistic regression analysis. *Scand J Gastroenterol.* 2004;39:380-4
91. Skoropad V, Berdov B, Zagrebin V. Clinicopathological features and outcome of surgical treatment of 149 patients with early (pT1) gastric cancer. *Onkologie.* 2005; 28:247-52
92. Ishikawa S, Togashi A, Inoue M, Honda S, et al. Indications for EMR/ESD in cases of early gastric cancer: relationship between histological type, depth of wall invasion, and lymph node metastasis. *Gastric Cancer.* 2007;10:35-38
93. Uedo N, Iishi H, Tatsuta M, Ishihara R, et al. Longterm outcomes after endoscopic mucosal resection for early gastric cancer. *Gastric Cancer.* 2006;9:88-92.

Životopis

Lucija Okreša je studentica šeste godine Medicinskog fakulteta u Zagrebu. Rođena je 18. rujna 1992. godine u Čakovcu. Odrasla je u Nedelišću, gdje je završila Osnovnu školu Nedelišće 2007. godine. Nakon završetka osnovne škole, 2007. godine upisala je Opću gimnaziju Čakovec, a maturirala je 2011. godine s odličnim uspjehom. Od 2011. je godine studirala na Medicinskom fakultetu u Zagrebu. Aktivno se koristi engleskim i njemačkim jezikom u govoru i pismu, a od tehničkih se vještina dobro snalazi na računalu. Dobitnica je Dekanove nagrade za najbolji znanstveni rad studenata u akademskoj godini 2016./2017.

Do sada objavljen rad joj je: Josipa Patrun, Lucija Okreša, Hrvoje Iveković, and Nadan Rustemović, "Diagnostic Accuracy of NICE Classification System for Optical Recognition of Predictive Morphology of Colorectal Polyps," *Gastroenterology Research and Practice*, vol. 2018, Article ID 7531368, 10 pages, 2018.