

Kirurško liječenje metastaza karcinoma glave i vrata

Crnjak, Iva

Master's thesis / Diplomski rad

2018

Degree Grantor / Ustanova koja je dodijelila akademski / stručni stupanj: **University of Zagreb, School of Medicine / Sveučilište u Zagrebu, Medicinski fakultet**

Permanent link / Trajna poveznica: <https://um.nsk.hr/um:nbn:hr:105:296225>

Rights / Prava: [In copyright](#)/[Zaštićeno autorskim pravom.](#)

Download date / Datum preuzimanja: **2024-07-18**



Repository / Repozitorij:

[Dr Med - University of Zagreb School of Medicine Digital Repository](#)



**SVEUČILIŠTE U ZAGREBU
MEDICINSKI FAKULTET**

Iva Crnjak

**Kirurško liječenje metastaza karcinoma
glave i vrata**

DIPLOMSKI RAD



Zagreb, 2018.

**SVEUČILIŠTE U ZAGREBU
MEDICINSKI FAKULTET**

Iva Crnjak

**Kirurško liječenje metastaza karcinoma
glave i vrata**

DIPLOMSKI RAD

Zagreb, 2018.

Ovaj diplomski rad izrađen je u Kliničkom bolničkom centru Zagreb na Klinici za bolesti uha, nosa i grla i kirurgiju glave i vrata pod vodstvom doc. dr. sc. Maria Bilića i predan je na ocjenu u akademskoj godini 2017./2018.

POPIS I OBJAŠNJENJE KRATICA KORIŠTENIH U RADU

AAO-HNS – Američka akademija za otorinolaringologiju i kirurgiju glave i vrata

UZV – ultrazvuk

CT – kompjutorizirana tomografija (eng. *computed tomography*)

MR – magnetska rezonancija

PET – pozitronska emisijska tomografija (eng. *positron emission tomography*)

HPV – humani papiloma virus (eng. *human pailloma virus*)

RND – radikalna disekcija vrata (eng. *radical neck dissection*)

MRND – modificirana radikalna disekcija vrata (eng. *modified radical neck dissection*)

SND – selektivna disekcija vrata (eng. *selective neck dissection*)

SADRŽAJ

1. SAŽETAK.....	i
2. SUMMARY.....	ii
3. UVOD.....	1
4. LIMFNI SUSTAV GLAVE I VRATA.....	2
4.1. Regije i podregije limfnih čvorova vrata.....	2
4.2. Metastaziranje karcinoma glave i vrata.....	4
5. KARCINOMI GLAVE I VRATA.....	5
5.1. Karcinomi usne šupljine i orofarinksa.....	5
5.2. Karcinomi hipofarinksa.....	8
5.3. Karcinomi larinksa.....	11
6. DISEKCIJE VRATA.....	15
6.1. Radikalna disekcija vrata.....	16
6.2. Modificirana disekcija vrata.....	18
6.3. Selektivna disekcija vrata.....	20
6.3.1. SND kod karcinoma oralne šupljine.....	21
6.3.2. SND kod karcinoma orofarinksa, hipofarinksa i larinksa.....	22
6.3.3. SND kod karcinoma središnjih struktura donjeg prednjeg dijela vrata.....	23
6.4. Proširena disekcija vrata.....	24
7. ZAKLJUČAK.....	25
8. ZAHVALE.....	26
9. LITERATURA.....	27
10. POPIS SLIKA.....	29
11. POPIS TABLICA.....	31
12. ŽIVOTOPIS.....	32

1. SAŽETAK

Kirurško liječenje metastaza karcinoma glave i vrata

Iva Crnjak

Većina karcinoma glave i vrata su karcinomi pločastih stanica koji se razvijaju u sluznici gornjeg aerodigestivnog trakta. Najznačajniji etiološki čimbenici koji pogoduju njihovom nastanku su alkohol i duhan. Karcinomi glave i vrata metastaziraju u regionalne limfne čvorove vrata. Poznato je kako je zahvaćenost limfnih čvorova uz veličinu, lokalizaciju i prisutnost ekstrakapsularnog širenja najvažniji prognostički faktor. Ukoliko su zahvaćeni regionalni limfni čvorovi, stopa preživljenja bolesnika značajno se smanjuje. Liječenje metastaza regionalnih limfnih čvorova temelji se na poznavanju uobičajenog obrasca širenja karcinoma ovisno o primarnom mjestu nastanka. Ovaj rad donosi pregled disekcija vrata, kirurških zahvata u liječenju regionalnih metastaza karcinoma glave i vrata. Dugo vremena je radikalna disekcija vrata, kojom se odstranjaju ipsilateralni limfni čvorovi svih regija vrata, akcesorni živac, sternokleidomastoidni mišić i unutarnja jugularna vena, bila zlatni standard u kirurškom liječenju metastaza. Tijekom posljednjih nekoliko desetljeća razvili su se brojni, manje radikalni zahvati koji prezerviraju određene limfatičke ili nelimfatičke strukture ovisno o sijelu metastaza. Danas se radikalna disekcija vrata izvodi u manjem broju slučajeva, dok je u većini zamijenjena modificiranom radikalnom ili selektivnom disekcijom vrata zbog manjeg broja morbiditeta i jednako dobrog onkološkog rezultata.

Ključne riječi: karcinomi glave i vrata, regionalne metastaze, disekcija vrata

2. SUMMARY

Surgical treatment of metastasis in head and neck carcinoma

Iva Crnjak

Most head and neck cancers are squamous cell carcinomas that arise in the epithelial layer of the mucous membrane which lines the upper aerodigestive tract. The most significant risk factors associated with the pathogenesis of these cancers are tobacco and alcohol consumption. Head and neck cancers have a tendency to metastasise to cervical lymph nodes. It is known that the status of lymph nodes along with size, localisation and extranodal spread is the most important prognostic factor. The presence of lymph node metastases significantly decreases patient survival rates. The treatment of metastatic lymph nodes is based on the patterns of metastases, which are common depending on the primary site of cancer. This paper provides a review of neck dissections, surgical procedures in the treatment of metastasis in head and neck carcinoma. Radical neck dissection, which refers to the removal of all ipsilateral cervical lymph node levels including the sternocleidomastoid muscle, spinal accessory nerve and internal jugular vein, has been the gold standard of neck nodal treatment for a long time. Over the last few decades, several less radical procedures that retain certain lymphatic or non-lymphatic structures have been developed. Today, radical dissection of the neck is performed in a small number of cases, while most have been replaced by modified radical or selective neck dissection due to a reduced morbidity and equal oncological results.

Key words: head and neck carcinoma, regional metastases, neck dissection

3. UVOD

Karcinomi glave i vrata čine gotovo 6% svih karcinoma. Ovaj termin obuhvaća karcinome epitela usne šupljine, farinksa, usnica, tonzila, nosne šupljine i paranazalnih sinusa, žlijezda slinovnica, srednjeg uha i larinksa. Najčešće je riječ o planocelularnim karcinomima nastalima na sluznici koja oblaže gornji aerodigestivni trakt nakon izlaganja karcinogenima poput duhana i alkohola. Rano prepoznavanje simptoma i znakova poput promuklosti, suhog grla, ulkusa i krvarenja u usnoj šupljini, boli, disfagije, odinofagije i otalgije važno je za pravovremenu dijagnozu i početak liječenja. Za utvrđivanje dijagnoze obavezna je histološka potvrda zloćudne novotvorine biopsijom. (1, 2)

U odsutnosti udaljenih metastaza, zahvaćenost vratnih limfnih čvorova tumorom najvažniji je pojedinačni prognostički faktor kod karcinoma glave i vrata. Prisutnost regionalnih metastaza smanjuje preživljenje za otprilike 50%. (3)

Odgovarajuće liječenje metastaza karcinoma glave i vrata omogućeno je boljim biološkim i anatomskim razumijevanjem puteva metastaziranja karcinoma ovisno o primarnom mjestu nastanka. (4) Postoje razni modaliteti primarnog ili adjuvantnog liječenja putem zračenja i kemoterapije, no standardni tretman još uvijek je kirurški zahvat. Od izvođenja prvih disekcija vrata prije šezdesetak godina do danas, razvijen je niz modifikacija osnovne operacije - radikalne disekcije vrata s ciljem postizanja najbolje kontrole bolesti uz minimalne morbiditete. (5)

4. LIMFNI SUSTAV GLAVE I VRATA

Limfni sustav glave i vrata sastoji se od limfnih čvorova međusobno povezanih limfnim žilama. (6) Njegova uloga je prikupljanje i odvodnja intersticijske tekućine iz područja glave i vrata natrag u venski sustav. Limfna tekućina kreće se u kraniokaudalnom smjeru prema terminalnim limfnim žilama koje s lijeve strane vode limfu u torakalni duktus, a s desne strane u manji duktus limfatikus dekster. U konačnici limfa dopijeva u venski sustav putem gornje šuplje vene. (7)

4.1. Regije i podregije limfnih čvorova vrata

Još davno je Rouvier opisao anatomske raspodjelu limfnih čvorova glave i vrata te ukazao na oko stotinu limfnih čvorova sa svake strane vrata, međutim takva podjela nije bila pogodna za korištenje u kliničke svrhe. (7) Danas je u upotrebi podjela limfnih čvorova vrata po regijama i podregijama koju je osmislila Američka akademija za otorinolaringologiju i kirurgiju glave i vrata (AAO-HNS). Ova podjela razlikuje šest regija limfnih čvorova vrata i jednak broj podregija točno određenih omeđenja.

Regija IA (submentalna regija) obuhvaća limfne čvorove smještene unutar trokuta koji čine prednji trbuh digastričnog mišića i hloidna kost. Ova regija prikuplja limfu iz područja dna usne šupljine, prednjeg dijela jezika, alveolarnog grebena i donje usne.

Prednji trbuh digastričnog mišića, stilohoidni mišić i tijelo mandibule omeđuju regiju IB, tzv. submandibularnu regiju. Ona uključuje submandibularnu žlijezdu, preglandularne, postglandularne, prevaskularne i postvaskularne limfne čvorove. Limfna tekućina iz usne šupljine, prednjeg dijela nosne šupljine, mekih struktura lica i submandibularne žlijezde ulijeva se u limfne čvorove ove regije.

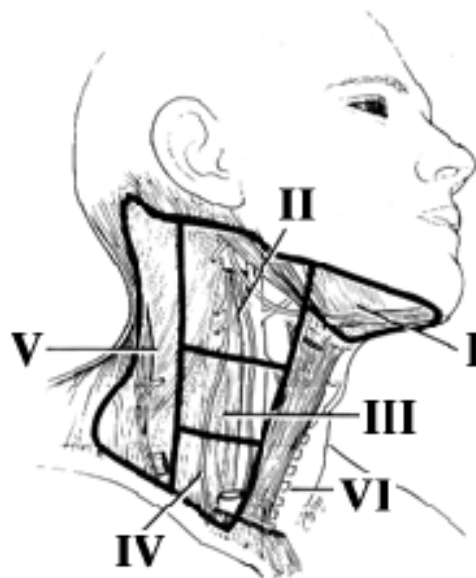
Gornja jugularna regija (II) sastoji se od podregija IIA i IIB koje okružuju gornju trećinu unutarnje jugularne vene i akcesorni živac. Protežu se od baze lubanje do razine donjeg ruba hloidne kosti. Sprijeda regiju ograničava stilohoidni mišić a straga stražnji rub sternokleidomastoidnog mišića. Akcesorni živac vertikalno dijeli regiju na anteromedijalnu podregiju (IA) i posterolateralnu podregiju (IB). Ovo područje prihvaća limfu usne šupljine, farinksa, larinksa i parotidne žlijezde.

Na gornju se nastavlja srednja jugularna regija (III) okružujući srednju trećinu unutarnje jugularne vene. Kaudalno seže do donjeg ruba krikoidne hrskavice dok je sprijeda omeđuje lateralni rub sternohioidnog mišića te stražnji rub sternokleidomastoidnog mišića straga. U ovu regiju pristiže limfa iz usne šupljine, farinksa i larinksa.

Prednja i stražnja granica donje jugularne regije (IV) jednake su kao kod srednje jugularne regije. Ona prati unutarnju jugularnu venu od donjeg ruba krikoidne hrskavice do klavikularne kosti. Prihvata limfu iz područja hipofarinksa, štitnjače, vratnog dijela jednjaka i larinksa.

Regija stražnjeg vratnog trokuta (V), kao što samo ime kaže, ima oblik trokuta čiju prednju stranicu čini stražnji rub sternokleidomastoidnog mišića, stražnju čini prednji rub trapeznog mišića, a donju klavikularna kost. Horizontalno postavljenom zamišljenom linijom koja prolazi kroz donji rub krikoidne hrskavice dijeli se na subregiju VA koja sadrži akcesorne limfne čvorove i subregiju VB koja sadrži limfne čvorove uz transversalnu vratnu arteriju i supraklavikularni limfni čvor. Limfa iz nazofarinksa, orofarinksa i kože stražnjeg dijela glave i vrata ovdje se drenira.

Regija prednjeg vratnog odjeljka (VI) obuhvaća područje između dviju karotida, kranijalno omeđeno hoidnom kosti a kaudalno jugularnom jamom. U tom dijelu nalaze se pretrahealni i paratrahealni čvorovi, prekrikoidni čvor te peritiroidalni čvorovi uključujući čvorove oko povratnog laringealnog živca. U ovu regiju drenira se limfa iz štitne žlijezde, larinksa, piriformnog sinusa i vratnog dijela jednjaka. (4)



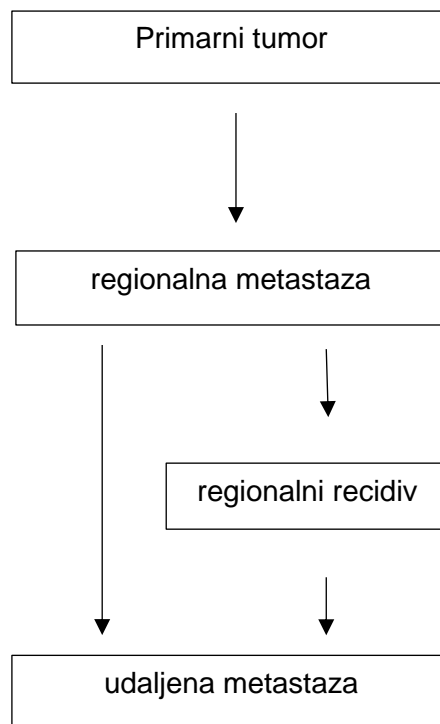
Slika 1. Limfne regije vrata

(<http://web.comhem.se/jupiter/neckad.htm>)

4.2. Metastaziranje karcinoma glave i vrata

Najveći broj malignih tumora, među njima i karcinomi glave i vrata metastaziraju prvo limfogeno, a hematogeno tek u kasnijim fazama bolesti. Regionalne metastaze zloćudnih tumora glave i vrata nalaze se u prethodno opisanim limfnim regijama vrata te većina prati predvidljiv i uobičajen obrazac širenja ovisno o primarnom sijelu, međutim, uzorak širenja može bit promijenjen nakon zračenja ili kirurškog zahvata.

Kako bi se pojavile metastaze ispod razine ključne kosti, tj. udaljene metastaze, potrebno je da tumorske stanice prođu barijeru limfnih čvorova, uđu u velike limfne žile te njima dopiju u venski sustav. Pojednostavljeno, ukoliko bolesnik nije imao prisutne regionalne metastaze tijekom bolesti, neće se razviti niti udaljene. Hematogene metastaze se najčešće javljaju u pacijenata s nekontroliranim primarnim tumorom, u njegovoj završnoj fazi bolesti. Najčešće sijelo takvih metastaza su pluća. (7, 8)



Slika 2. Shema metastaziranja karcinoma glave i vrata

(preuzeto iz: Šoša T, Sutlić Ž, Stanec Z, Tonković I i suradnici. Kirurgija. Zagreb: Naklada Ljevak; 2007. 1111p) (7)

5. KARCINOMI GLAVE I VRATA

Karcinome glave i vrata najvećim dijelom čine planocelularni karcinomi gornjeg aerodigestivnog trakta. Primarni fokus ovoga rada su četiri najčešća sjela karcinoma glave i vrata – usna šupljina, orofarinks, hipofarinks i larinks. Ovaj rad donosi pregled etioloških, epidemioloških i patohistoloških značajki, kliničke slike, metoda dijagnostike i liječenja te prognoza navedenih karcinoma. (1)

5.1. Karcinomi usne šupljine i orofarinksa

Zloćudni tumori usne šupljine i orofarinksa po učestalosti su šesti najčešći zloćudni tumori u svijetu i sedmi u Europskoj Uniji. (9) U skupini karcinoma gornjeg aerodigestivnog trakta, karcinomi usne šupljine čine približno 8%, a karcinomi orofarinksa 2% karcinoma. (2) Dob u kojoj se prosječno javlja bolest je 50 godina. (7)

Bolest se u najvećem broju slučajeva (90%) javlja kod muškaraca koji puše i redovito konzumiraju alkoholna pića. U populacijama gdje su žene veći potrošači alkohola i duhana, bolest nije toliko vezana uz muškarce. (10) Ostali faktori poput infekcije HPV-om mogu biti uključeni u patogenezu karcinoma, pogotovo u području tonzila i orofarinksa. (9)

Prema histološkom tipu najučestaliji je planocelularni karcinom koji se javlja u 95% slučajeva.

Najveći broj oralnih karcinoma, njih 80% nalazi se u tzv. bazenu sline, malom polju koje obuhvaća 20% površine sluznice usne šupljine i sastoji se od dna usne šupljine, retromolarnog područja i desni donje čeljusti. Najčešće mjesto pojavljivanja karcinoma u orofarinksu je retromolarno i tonzilarno područje. (7)

Klinički se oralni karcinom prezentira u obliku baršunasto crvene lezije, eritroplakije, koja u pravilu prelazi u ulceriranu, rijetko nodularnu leziju. U tom stadiju tumor raste uglavnom bez simptoma uz moguće javljanje nelagode u usnoj šupljini. U razvijenom stadiju, klinička slika i simptomi ovise o lokalizaciji unutar usne šupljine (dno usne šupljine, sluznica obraza, gingiva mandibule i maksile, jezik, tvrdo nepce ili retromolarno područje). Tumor se može izbočiti u usnu šupljinu ometajući govor i gutanje ili se može razvijati kao ulkus koji indurira okolne strukture. Svojim rastom može zahvatiti izvodni kanal submandibularne žlijezde uzrokujući nakupljanje sline u ustima. Moguća je pojava krvarenja, klimanja zubiju i refleksne boli u uhu. Ipak, najčešći simptom zbog kojeg se pacijenti javljaju liječniku je bol. (10, 11)

Prvi korak u dijagnozi oralnog i orofaringealnog karcinoma je kompletni pregled uha, grla i nosa. U slučaju pronalaska sumnjive tvorbe, nužno je učiniti biopsiju i patohistološki potvrditi nalaz. Informaciju o veličini tumora i prisutnosti suspektne limfne čvorova na vratu moguće je dobiti korištenjem ultrazvuka (UZV), kompjutorizirane tomografije (CT) ili magnetske rezonancije (MR). (12) Rana dijagnoza jedan je od najvažnijih faktora za poboljšanje preživljenja i smanjenja opsega kirurškog zahvata. (11)

Tijek bolesti ovisi o prisutnosti regionalnih i udaljenih metastaza. Regionalne metastaze oralnog karcinoma najčešće su prisutne u submentalnoj, submandibularnoj, gornjoj i srednjoj jugularnoj regiji dok orofaringealni karcinom metastazira uglavnom u gornju, srednju i donju jugularnu regiju. (8)

Proširenost tumora određuje se pomoću TNM klasifikacije koja uzima u obzir primarni tumor (T), regionalne (N) i udaljene metastaze (M). (10)

Tablica 1: TNM klasifikacija karcinoma usne šupljine

(preuzeto iz: Brierley JD, Gospodarowicz MK, Wittekind C. TNM classification of malignant tumours. 8th ed. O'Sullivan B, Mason M, Asamura H, Lee A, Van Eycken E, Denny L, et al., editors. Oxford: Wiley Blackwell; 2017) (13)

T- primarni tumor

TX	primarni tumor ne može se odrediti
T0	nema dokaza o primarnom tumoru
Tis	carcinoma in situ
T1	tumor veličine do 2 cm i dubine do 5mm
T2	tumor veličine do 2 cm i dubine od 5 do 10 mm ili tumor veličine od 2 do 4 cm i dubine do 10 mm
T3	tumor veći od 4 cm ili dubine veće od 10 mm
T4a	tumor infiltrira mandibulu, maksilarni sinus ili kožu lica
T4b	tumor infiltrira pterigoidne mišiće, bazu lubanje ili a. carotis internu

N – regionalni limfni čvorovi

NX	postojanje metastaza u regionalnim limfnim čvorovima ne može se odrediti
N0	nema metastaza u regionalnim limfnim čvorovima
N1	metastaza u jednom homolateralnom limfnom čvoru do uključivo 3 cm promjera bez ekстранodalnog širenja
N2a	metastaza u jednom homolateralnom limfnom čvoru veća od 3 cm, manja od 6 cm u promjeru bez ekстранodalnog širenja
N2b	metastaze u više homolateralnih limfnih čvorova do uključivo 6 cm u promjeru bez ekстранodalnog širenja
N2c	metastaze u bilateralnim i kontralateralnim limfnim čvorovima do uključivo 6 cm u promjeru bez ekстранodalnog širenja
N3a	metastaza u limfnom čvoru veća od 6 cm u promjeru bez ekстранodalnog širenja
N3b	metastaza u limfnom čvoru veća od 6 cm u promjeru s ekстранodalnim širenjem

M – udaljene metastaze

M0	nema udaljenih metastaza
M1	prisutne udaljene metastaze

Zloćudni tumori usne šupljine i orofarinksa liječe se u prvome redu kirurški intraoralnom ekscizijom i blok resekcijom. U kombinaciji s kirurškim liječenjem, kao adjuvantna i palijativna terapija, koriste se radioterapija i kemoterapija. (7)

Prognoza ovisi o stadiju bolesti koji se određuje prema TNM klasifikaciji. Veličina tumora obrnuto je proporcionalna s mortalitetom tumora; što je tumor veći, šanse za izlječenje su manje. Prisutnost metastaza na vratu upućuje na lošiju prognozu, pogotovo ukoliko je zahvaćeno puno limfnih čvorova, postoje velike metastaze koje su probile čahuru limfnog čvora ili se nalaze nisko na vratu. Ukoliko su limfni čvorovi fiksirani za podlogu, prognoza je vrlo loša. (10)

Prema Brandizzijevoj studiji, kako navodi Bagan i sur., na uzorku od 274 pacijenta s oralnim karcinomom, jednu godinu preživjelo je 80% pacijenata, a petogodišnje preživljenje iznosi 39%. Tumori lokalizirani na dnu usne šupljine i jeziku imali su najlošije preživljenje. Gotovo 65% oralnih karcinoma dijagnosticirano je u uznapredovalom stadiju što naglašava važnost što ranijeg dijagnosticiranja bolesti. (11)

5.2. Karcinomi hipofarinksa

Približno 7% karcinoma gornjeg aerodigestivnog trakta nalazi se u području hipofarinksa. (2) Karcinom hipofarinksa češće se javlja u muškaraca nego u žena, dok je kod djece izuzetno rijedak. Prosječna dob obolijevanja kod muškaraca je 65 godina, a kod žena 68 godina.

Dokazana je jaka etiološka povezanost između karcinoma hipofarinksa i konzumacije alkohola i duhana. U slučaju konzumiranja oba produkta, rizik se ne zbraja već multiplicira. Ostali čimbenici koji pogoduju nastanku karcinoma hipofarinksa su manjak željeza i vitamina C. Karcinomi gornjeg dijela hipofarinksa češće su u korelaciji s pušenjem i alkoholom, a karcinomi donjeg dijela hipofarinksa vezani su uz manjak nutrijenata. Radnici u kožnoj i drvnoj industriji te oni izloženi azbestu, otapalima, policikličkim aromatskim ugljikovodicima i niklu također imaju povećan rizik od razvoja karcinoma hipofarinksa.

Gotovo 95% karcinoma hipofarinksa su planocelularni karcinomi nastali na sluznici koja oblaže gornji aerodigestivni trakt. (14) U najvećem broju slučajeva (70%) karcinom je smješten u piriformnom sinusu, zatim postkrikoidnoj regiji (15-20%) te stražnjem zidu hipofarinksa (10-15%). (15)

Karcinomi hipofarinksa najčešće se otkrivaju tek u kasnim stadijima bolesti jer u početku rastu asimptomatski, a prvi simptomi koji se javljaju poput osjećaja pečenja, grebenja, smetnji gutanja i blage boli nisu prepoznati od strane bolesnika. Razvojem bolesti, postupno se pojačavaju disfagija, odinofagija, otalgija te promuklost ukoliko je zahvaćen larinks. Bolesnici se često javljaju s već prisutnim regionalnim metastazama, odnosno povećanim vratnim limfnim čvorovima. (16)

Prvi postupak u dijagnosticiranju karcinoma hipofarinksa je uzimanje detaljne anamneze i otorinolaringološki fizikalni pregled. Direktna mikrolaringoskopija omogućava sustavan pregled gornjeg aerodigestivnog trakta i jednaka te uzimanje bioptata za potrebe histološkog dokazivanja tumora. Pretrage poput CT, MR te kombinacije pozitronske emisijske tomografije (PET) i CT-a daju uvid u dubinu invazije, veličinu tumora i zahvaćenost limfnih čvorova. (15)

Hipofaringealni karcinom metastazira u regionalne limfne čvorove češće nego ostali karcinomi glave i vrata, što je znak vrlo loše prognoze. U približno petini broja slučajeva (18%), metastaze su locirane bilateralno. Karcinomi smješteni u piriformnom sinusu metastaziraju u pravilu u regije III i IV. U malog broja bolesnika, metastaze su pronađene u supraklavikularnim čvorovima i regiji stražnjeg vratnog trokuta. Karcinomi postkrikoidnog područja šire se u srednju (III) i donju (IV) jugularnu regiju i paratrahealne limfne čvorove prednjeg vratnog odjeljka (VI). Karcinomi stražnjeg faringealnog zida metastaziraju u obližnje retrofaringealne limfne čvorove.

Udaljene metastaze javljaju se uglavnom u plućima, medijastinumu, kostima, jetri i koži. Otprilike 20-40% bolesnika kroz 9 mjeseci od vremena postavljanja dijagnoze razvije udaljene metastaze što utječe na vrijeme preživljenja.

Hipofarigealni karcinomi imaju najlošiju prognozu od svih karcinoma glave i vrata. Prema raznim studijama, petogodišnje vrijeme preživljenja doživi između 18% i 64% bolesnika ovisno o anatomskoj lokaciji i kliničkim značajkama karcinoma. Glavni prognostički faktori su veličina primarnog tumora, prisutnost metastaza, starost i općenito zdravstveno stanje pacijenta. (14)

Tablica 2: TNM klasifikacija karcinoma hipofarinksa

(preuzeto iz: Brierley JD, Gospodarowicz MK, Wittekind C. TNM classification of malignant tumours. 8th ed. O'Sullivan B, Mason M, Asamura H, Lee A, Van Eycken E, Denny L, et al., editors. Oxford: Wiley Blackwell; 2017) (13)

T- primarni tumor

TX	primarni tumor ne može se odrediti
T0	nema dokaza o primarnom tumoru
Tis	carcinoma in situ
T1	tumor limitiran na jedno područje hipofarinksa ili veličine do 2 cm
T2	tumor invadira više od jednog područja hipofarinksa ili tumor veličine od 2 do 4 cm, bez zahvaćanja larinksa
T3	tumor veći od 4 cm ili invadira larinks ili jednjak
T4a	tumor infiltrira tiroidnu/krikoidnu hrskavicu, hioidnu kost, štitnjaču, jednjak ili okolna meka tkiva
T4b	tumor infiltrira prevertebralnu fasciju, karotidnu arteriju ili medijastinalne strukture

N – regionalni limfni čvorovi

NX	postojanje metastaza u regionalnim limfnim čvorovima ne može se odrediti
N0	nema metastaza u regionalnim limfnim čvorovima
N1	metastaza u jednom homolateralnom limfnom čvoru do uključivo 3 cm promjera bez ekстранodalnog širenja
N2a	metastaza u jednom homolateralnom limfnom čvoru veća od 3 cm, manja od 6 cm u promjeru bez ekстранodalnog širenja
N2b	metastaze u više homolateralnih limfnih čvorova do uključivo 6 cm u promjeru bez ekстранodalnog širenja
N2c	metastaze u bilateralnim i kontralateralnim limfnim čvorovima do uključivo 6 cm u promjeru bez ekстранodalnog širenja
N3a	metastaza u limfnom čvoru veća od 6 cm u promjeru bez ekстранodalnog širenja
N3b	metastaza u limfnom čvoru veća od 6 cm u promjeru s ekстранodalnim širenjem

M – udaljene metastaze

M0	nema udaljenih metastaza
M1	prisutne udaljene metastaze

Liječenje karcinoma hipofarinksa može biti kirurško, kemoterapijom ili zračenjem, pojedinačno ili u kombinaciji. Teži se individualnom odabiru najbolje terapijske metode čiji je cilj maksimalna kontrola lokalnog širenja bolesti uz minimalne funkcijske i kozmetske nedostatke. Kirurške metode uključuju djelomičnu i/ili potpunu faringektomiju i laringektomiju ovisno o anatomske lokalizaciji tumora i prisutnosti metastaza. Zbog učestalog metastaziranja u regionalne limfne čvorove, najčešće je potrebno učiniti neku od disekcija vrata ovisno o lokalizaciji metastaza.

(15)

5. Karcinomi larinksa

Karcinomi larinksa najčeći su zloćudni tumori gornjeg aerodigestivnog trakta zauzimajući 28% udijela u toj skupini. (2) Učestaliji su u muškaraca s incidencijom 5.2/100 000 u odnosu na žene gdje je incidencija 1.2/100 000 stanovnika. Primijećene su razlike među rasama kod obolijevanja od karcinoma larinksa s većom učestalošću oboljelih pripadnika crne u odnosu na bijelu rasu.

Najznačajniji etiološki faktori koji pogoduju nastanku karcinoma larinksa su pušenje i konzumacija alkohola. Kod pojedinačnog konzumiranja alkohola ili cigareta rizik je linearno povezan sa nastankom bolesti, no kod konzumacije obaju štetnih čimbenika, rizik se multiplicira. Kao potencijalno štetni, u literaturi se navode izlaganje azbestu, policikličkim aromatskim ugljikovodicima te prašini u tekstilnoj industriji. Prehrambene navike također su etiološki povezane s karcinomom larinksa: konzumacija crvenog mesa povećava, a voća i povrća smanjuje rizik od nastanka karcinoma. Otprilike 20-30% bolesnika je pozitivno na humani papiloma virus (HPV) međutim još nije u potpunosti dokazana povezanost između infekcije HPV-om i karcinoma larinksa. (17)

Gotovo svi karcinomi larinksa (99%) patohistološki su planocelularni karcinomi. Prema anatomskom mjestu nastanka, simptomima, načinu širenja i prognozi razlikujemo supraglotičke, glotičke i subglotičke karcinome larinksa.

Karcinomi supraglotičkog područja (područje epiglotisa i ventrikularnih nabora) otkrivaju se relativno kasno jer su simptomi u početku nespecifični, poput disfagije, odinofagije i kasnije otalgije. Glotički karcinomi zahvaćaju glasnice stoga se vrlo rano prezentiraju simptomima promuklosti koju bolesnik i okolina zamijete što olakšava dijagnostiku. Karcinomi subglotičnog područja očituju se hripanjem pri disanju i uvlačenjem juguluma pa se često pogrešno liječe pod pretpostavkom da je riječ o astmi. (16)

Inicijalna obrada uključuje iscrpnu anamnezu i detaljan klinički pregled nakon kojega slijedi fleksibilna nazofaringoskopija u svrhu pregleda larinksa i sluzničnih površina. Ukoliko nije moguće učiniti fleksibilnu nazofaringoskopiju, radi se direktna laringoskopija. Za potvrdu dijagnoze potrebna je biopsija i histološki potvrđen nalaz. Od slikovnih metoda, za pregled proširenosti bolesti koriste se CT, MR i/ili PET. Bolji uvid u proširenost tumora oko laringealnih hrskavica ostvaruje se CT-om, međutim osjetljivost mu je manja od MR. (17)

Regionalne metastaze karcinoma larinksa najčešće su smještene u područje oko jugularne vene (regije II, III, IV). Karcinomi supraglotičkog područja osim navedenih limfnih čvorova, imaju tendenciju širenja u korijen jezika i hipofarinks dok subglotički karcinomi mogu metastazirati u donje vratne i paratrahealne limfne čvorove.

Karcinomi glotičkog područja osim što se rano otkriju, nalaze se u području slabe limfne i krvne opskrbe stoga se sporije šire u okolinu. Udaljene metastaze su rijetke, no ukoliko prisutne, nalaze se u plućima, jetri, kostima i mozgu. (16)

Tablica 3: TNM klasifikacija karcinoma larinksa

(preuzeto iz: Brierley JD, Gospodarowicz MK, Wittekind C. TNM classification of malignant tumours. 8th ed. O'Sullivan B, Mason M, Asamura H, Lee A, Van Eycken E, Denny L, et al., editors. Oxford: Wiley Blackwell; 2017) (13)

T- primarni tumor

TX	primarni tumor ne može se odrediti
T0	nema dokaza o primarnom tumoru
Tis	carcinoma in situ

Supraglotis:

T1	tumor limitiran na jedno mjesto subglotisa s normalnom pokretljivošću glasnica
T2	tumor invadira sluznicu više od jednog mjesta supraglotisa, glotis ili regiju izvan supraglotisa (bazu jezika, vokalnu kavitaciju i sl.) bez fiksacije larinksa
T3	tumor limitiran na larinks s fiksacijom glasnica i/ili invadira postkrikoidno područje, preepiglottični prostor, paraglotični prostor i/ili unutarnji korteks tiroidne hrskavice
T4a	tumor infiltrira tiroidnu hrskavicu i/ili strukture iza larinksa (traheju, meka tkiva vrata, duboke mišiće jezika, infrahioidne mišiće, štitnjaču, jednjak)
T4b	tumor infiltrira prevertebralni prostor, karotidnu arteriju ili medijastinalne strukture

Glottis:

T1a	tumor zahvaća jednu glasnicu
T1b	tumor zahvaća obje glasnice
T2	tumor se širi u supraglotis i/ili subglotis, i/ili prisutna narušena mobilnost glasnica
T3	tumor limitiran na larinks s fiksacijom glasnica i/ili invadira paraglotični prostor i/ili unutarnji korteks tiroidne hrskavice
T4a	tumor se širi kroz vanjski korteks tiroidne hrskavice, i/ili invadira tkiva iza larinksa (traheju, meka tkiva vrata, mišiće jezika, infrahioidne mišiće, štitnjaču, jednjak)
T4b	tumor infiltrira prevertebralni prostor, karotidnu arteriju ili medijastinalne strukture

Subglotis:

T1	tumor ograničen na subglotis
T2	tumor se širi u glasnice, s normalnom ili narušenom mobilnošću glasnica
T3	tumor limitiran na larinks s fiksacijom glasnica
T4a	tumor invadira tiroidnu ili krikoidnu hrskavicu i/ili invadira tkiva iza larinksa (traheju, meka tkiva vrata, mišiće jezika, infrahioidne mišiće, štitnjaču, jednjak)
T4b	tumor infiltrira prevertebralni prostor, karotidnu arteriju ili medijastinalne strukture

N – regionalni limfni čvorovi

NX	postojanje metastaza u regionalnim limfnim čvorovima ne može se odrediti
N0	nema metastaza u regionalnim limfnim čvorovima
N1	metastaza u jednom homolateralnom limfnom čvoru do uključivo 3 cm promjera bez ekстранodalnog širenja
N2a	metastaza u jednom homolateralnom limfnom čvoru veća od 3 cm, manja od 6 cm u promjeru bez ekстранodalnog širenja
N2b	metastaze u više homolateralnih limfnih čvorova do uključivo 6 cm u promjeru bez ekстранodalnog širenja
N2c	metastaze u bilateralnim i kontralateralnim limfnim čvorovima do uključivo 6 cm u promjeru bez ekстранodalnog širenja
N3a	metastaza u limfnom čvoru veća od 6 cm u promjeru bez ekстранodalnog širenja
N3b	metastaza u limfnom čvoru veća od 6 cm u promjeru s ekстранodalnim širenjem

M – udaljene metastaze

M0	nema udaljenih metastaza
M1	prisutne udaljene metastaze

Liječenje karcinoma larinksa najčešće je kirurško, međutim i zračenje ima svoju ulogu kako u inicijalnom tako i u postoperativnom liječenju. Neki površinski karcinomi mogu se u potpunosti izliječiti samo radioterapijom uz bolje očuvanu funkciju glasnica u odnosu na kirurški zahvat. Prednost zračenja je i ta da ukoliko rezultat nije bio uspješan, uvijek je moguće naknadno operirati tumor. Ipak, trenutno stajalište više naginje tome da se karcinomi larinksa liječe kirurškim pristupom ukoliko nema kontraindikacija za zahvat. U palijativnom liječenju koristi se kemoterapija. (16)

Ovisno o zdravstvenom stanju bolesnika, veličini i položaju tumora može se odstraniti samo dio glasnica (parcijalna laringektomija) ili čitave glasnice (totalna laringektomija). Nakon parcijalne laringektomije, koja se izvodi kod ranih stadija tumora (Tis, T1a, T1b, T2), moguće je rekonstrukcijskim zahvatima vratiti dijelom ili u potpunosti narušene funkcije disanja, govora i gutanja. Danas se takve operacije češće izvode transoralnom laserskom mikroskopskom kirurgijom u odnosu na otvoreni pristup. U bolesnika sa kasnim stadijima tumora (T3, T4) pristupa se totalnoj laringektomiji u kojoj se u potpunosti odstranjuje grkljan i jezična kost. Nakon totalne laringektomije gubi se glas i govor što uvelike narušava kvalitetu života. (16, 17)

6. DISEKCIJE VRATA

Iako su i prije kirurški zahvati u liječenju karcinoma glave i vrata bili sporadično opisivani, tek je 1906. godine George Crile opisao sustavno odstranjenje svih limfnih čvorova između klavikule i mandibule. Kako bi povećao učinkovitost zahvata odstranjivao je i unutarnju jugularnu venu, sternokleidomastoidni mišić i akcesorni živac. Nakon njegove objave podataka o 132 pacijenata kojima je učinjena disekcija vrata, još gotovo 50 godina ova operacija nije postala općeprihvaćena metoda liječenja regionalnih metastaza karcinoma glave i vrata. Tek nakon usavršavanja metoda anestezije, početka primjene antibiotika i mogućnosti transfuzije krvi operaciju je popularizirao Martin Hayes objavivši članak u časopisu Cancer 1951. godine, nazvavši ju radikalna disekcija vrata (RND). Ona obuhvaća odstranjenje svih limfnih regija jedne strane vrata uz resekciju unutarnje jugularne vene, sternokleidomastoidnog mišića i akcesornog živca. Ovakav radikalni pristup onkološki se pokazao vrlo učinkovitim, međutim uzrokovao je značajne funkcionalne i kozmetske nedostatke te se pojavila potreba za poštudnom disekcijom vrata. Šezdesetih godina prošlog stoljeća Suarez je predložio, a Bocca popularizirao tzv. funkcionalnu disekciju vrata koja se temeljila na odstranjenju samo limfnih regija zahvaćenih tumorom uz očuvanje anatomskih struktura u blizini koje nisu sijelo metastaza. U isto vrijeme Byers razmatra disekcije kojima bi se očuvale nelimfatičke strukture te predlaže uvođenje radioterapije u bolesnika sa multiplim zahvaćenim čvorovima ili ukoliko je prisutno ekstrakapsularno nodalno širenje. Narednih godina došlo je do pojave raznih varijacija i modifikacija disekcija vrata s ciljem ostvarenja najboljeg onkološkog, funkcionalnog i kozmetskog učinka. To je dovelo do nejednolikog nazivlja i nesporazuma oko klasifikacije disekcija vrata. Prvi puta 1991. a zatim u reviziji 2002. godine AAO-HNS objavila je standardiziranu terminologiju disekcija vrata koristeći sustav koji je logičan i jednostavan. Prema toj podjeli razlikuju se radikalna disekcija vrata, modificirana radikalna disekcija vrata, selektivna disekcija vrata te proširena radikalna disekcija vrata. (3, 4, 5, 6, 18)

Osim prema opsegu operacije, disekcije se mogu razlikovati s obzirom na indikaciju za operaciju. Kurativna disekcija vrata izvodi se kod klinički prisutnih metastaza u limfnim čvorovima, a ukoliko se zahvat izvodi kod klinički negativnog vrata, naziva se elektivna disekcija vrata. (6)

6.1. Radikalna disekcija vrata

Radikalna disekcija vrata odnosi se na odstranjenje svih limfnih čvorova jedne strane vrata obuhvaćajući područje od donjeg ruba mandibule kranijalno do klavikularne kosti kaudalno, anteriorno od lateralnog ruba sternohoidnog mišića, hoidne kosti i kontralateralnog prednjeg trbuha digastričnog mišića do prednjeg ruba trapeznog mišića posteriorno. Uklonjeni su limfni čvorovi regija I-V te sternokleidomastoidni mišić, unutarnja jugularna vena i akcesorni živac.

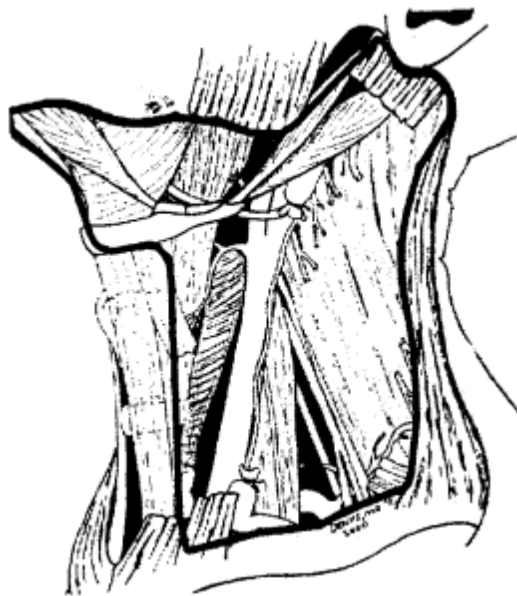
S jedne strane, RND ima dobar onkološki učinak no s druge strane uklanjanje nelimfatičkih struktura ostavlja značajne funkcionalne i kozmetske defekte.

Ekscizija akcesornog živca dovodi do disfunkcije ramena budući da on inervira trapezni mišić, što uz uklanjanje sternokleidomastoidnog mišića dovodi do značajnog narušenja funkcionalnosti i estetskog izgleda u području vrata koji je u većini slučajeva neopravdan i neprihvatljiv. Uklanjanje jugularne vene, pogotovo obostrano, uzrokuje opsežan edem lica i povremene neurološke ispade te se takav zahvat izbjegava ili se pokušava sačuvati barem jedna jugularna vena.

Bolje razumijevanje anatomije limfnog sustava i puteva limfogenog širenja karcinoma dovelo je do kirurških procedura koje uklanjaju zahvaćene a prezerviraju nezahvaćene strukture vrata. To je dovelo do smanjenja indikacija za RND i učestalijeg izvođenja manje radikalnih zahvata. U ovom trenutku postavlja se pitanje: „Postoje li još uvijek indikacije za RND budući da se ekvivalentni onkološki rezultat može postići manje radikalnim zahvatima s manjom učestalošću morbiditeta?“ Nekoliko indikacija postoji, uključujući masivni tumor koji zahvaća akcesorni živac, opsežan tumor u regiji II, tumor koji se ne može odvojiti od akcesornog živca ili sternokleidomastoidnog mišića, rekurentni tumor u regiji II nakon kemoradijacijske terapije te ekstenzivni karcinom nazofarinksa. U liječenju karcinoma s negativnim limfnim čvorovima u vratu RND je svakako neprihvatljiva metoda dok je kod većine pacijenata s pozitivnim limfnim čvorovima vrata smatrana pretjeranim tretmanom. Sve više istraživanja sugerira kako MRND ili SND u pacijenata sa pozitivnim čvorovima u vratu daje jednake rezultate kao RND. Štoviše, u slučajevima gdje je kirurško liječenje prvi izbor rijetko kada je potrebno odstraniti limfne čvorove svih vratnih regija. Na primjer, podregija IA rijetko kada je zahvaćena metastazama karcinoma larinksa, hipofarinksa, orofarinksa, parotide, submandibularne žlijezde, štitnjače, paratiroidnih žlijezda, dušnika i vratnog dijela jednjaka, dok je regija V u iznimnim slučajevima sijelo metastaza karcinoma oralne šupljine.

Za većinu bolesnika sa prisutnim metastazama u vratu bez poznatog primarnog sjela tumora standardni tretman obuhvaćao je RND uz postoperacijsko zračenje. Danas je rastući trend liječenja takvih pacijenata kombinacijom zračenja i kemoterapije uz kasnije izvedenu disekciju vrata u slučaju rezidualnih metastaza u vratu.

Radikalna disekcija vrata sve manje je zastupljena u liječenju metastaza karcinoma glave i vrata budući da ne garantira bolji onkološki rezultat u odnosu na neke manje radikalne zahvate. U nekim slučajevima ona je neizbježna međutim svakom pacijentu treba pristupiti individualno s ciljem odstranjenja tumora i očuvanja nezavaćenih struktura radi ostvarenja čim bolje kvalitete života. (3, 4, 8, 19, 20)



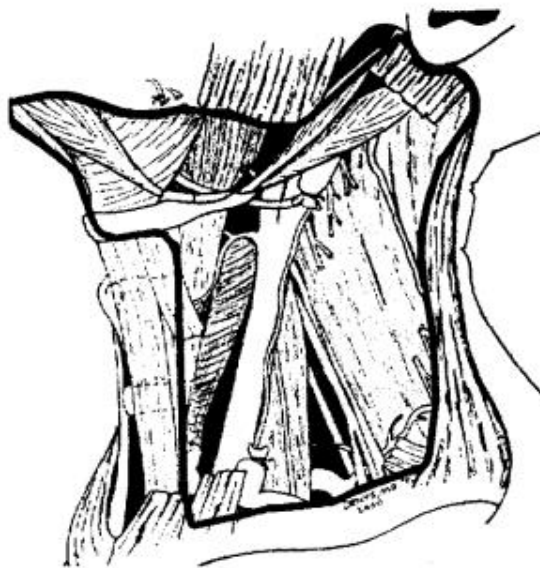
Slika 3: Radikalna disekcija vrata

(preuzeto iz: Robbins KT, Clayman G, Levine PA, Medina J, Sessions R, Shaha A, et al. Neck Dissection Classification Update: revisions proposed by the American Head and Neck Society and the American Academy of Otolaryngology-Head and Neck Surgery. Arch Otolaryngol Head Neck Surg. 2002;128(July 2002):755) (4)

6.2. Modificirana radikalna disekcija vrata

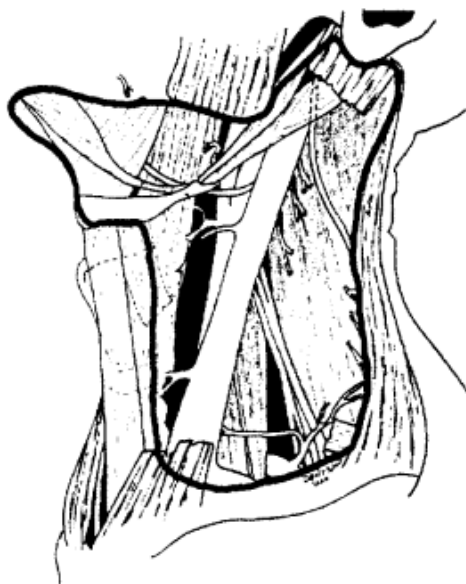
Modificirana radikalna disekcija vrata odnosi se na eksciziju svih limfnih čvorova regija I-V uz očuvanje jedne ili više nelimfatičkih struktura (sternokleidomastoidni mišić, akcesorni živac, jugularna vena). Očuvanje samo akcesornog živca značajno smanjuje učestalost morbiditeta u vratu. Odluka o očuvanju nelimfatičkih struktura mora uzeti u obzir postizanje optimalne kontrole bolesti.

Ukoliko metastaze karcinoma gornjeg aerodigestivnog trakta u vratu nisu zahvatile akcesorni živac indicirano je njegovo očuvanje uz uklanjanje svih čvorova, sternokleidomastoidnog mišića i unutarnje jugularne vene (MRND tip I). U slučajevima metastaza dobro diferenciranog karcinoma štitnjače koje selektivno zahvaćaju samo unutarnju jugularnu venu indicirano je uklanjanje unutarnje jugularne vene uz očuvanje akcesornog živca i sternokleidomastoidnog živca (MRND tip II). Kod bolesnika sa prisutnim dobro diferenciranim karcinomom štitnjače očuvaju se sve tri nelimfatičke strukture (MRND tip III). (4, 20)



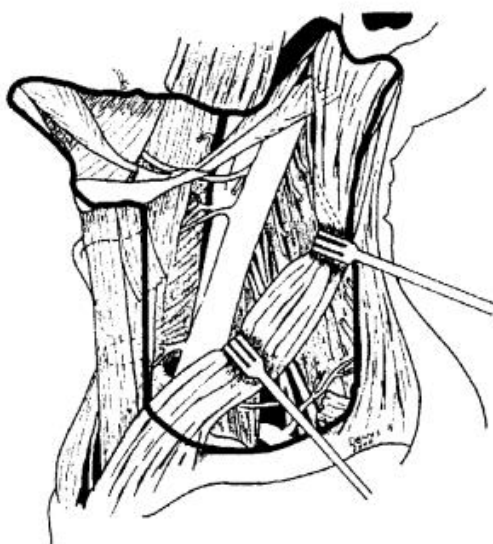
Slika 4: MRND s očuvanjem akcesornog živca (tip I)

(preuzeto iz: Robbins KT, Clayman G, Levine PA, Medina J, Sessions R, Shaha A, et al. Neck Dissection Classification Update: revisions proposed by the American Head and Neck Society and the American Academy of Otolaryngology-Head and Neck Surgery. Arch Otolaryngol Head Neck Surg. 2002;128(July 2002):755) (4)



Slika 5: MRND s očuvanjem unutarnje jugularne vene i akcesornog živca (tip II)

(preuzeto iz: Robbins KT, Clayman G, Levine PA, Medina J, Sessions R, Shaha A, et al. Neck Dissection Classification Update: revisions proposed by the American Head and Neck Society and the American Academy of Otolaryngology-Head and Neck Surgery. Arch Otolaryngol Head Neck Surg. 2002;128(July 2002):755) (4)



Slika 6: MRND s očuvanjem akcesornog živca, sternokleidomastoidnog živca i unutarnje jugularne vene (tip III)

(preuzeto iz: Robbins KT, Clayman G, Levine PA, Medina J, Sessions R, Shaha A, et al. Neck Dissection Classification Update: revisions proposed by the American Head and Neck Society and the American Academy of Otolaryngology-Head and Neck Surgery. Arch Otolaryngol Head Neck Surg. 2002;128(July 2002):755) (4)

6.3. Selektivna disekcija vrata

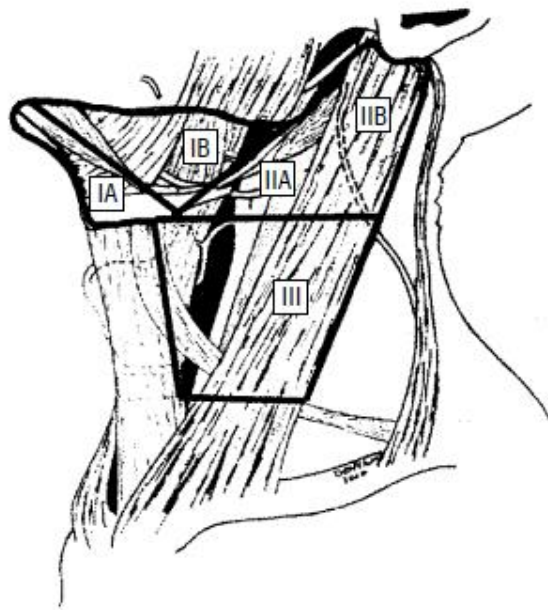
Selektivna disekcija vrata odnosi se na cervikalnu limfadenektomiju uz očuvanje jedne ili više limfne regije vrata te svih triju nelimfatičkih struktura (akcesorni živac, sternokleidnomastoidni mišić, unutarnja jugularna vena). Budući da je poznat uzorak puta metastaziranja pojedinih karcinoma glave i vrata uklanjaju se samo limfne regije koje su zahvaćene karcinomom. (4)

U liječenju pacijenata sa negativnim limfnim čvorovima vrata, SND je pokazala jednako dobre onkološke rezultate u usporedbi sa RND i MRND smanjujući postoperativne disfunkcije i kozmetske defekte. Neki kirurzi smatraju da je SND odgovarajuća terapijska metoda i u slučaju limfnih čvorova vrata zahvaćenih metastazama. To se odnosi samo na slučajeve bez prisutne masivne limfadenopatije, fiksiranih čvorova ili opsežnog ekstrakapsularnog širenja tumora. Prema tome mišljenju, SND uz postoperativno zračenje ostvaruje rezultate usporedive sa rezultatima nakon RND. Ipak, kao rutinska operacija SND nije preporučena kod pacijenata čiji su limfni čvorovi vrata pozitivni na tumor. (20, 21)

6.3.1. SND kod karcinoma oralne šupljine

Kod bolesnika sa prisutnim oralnim karcinomom najčešće su sijelo metastaza limfne regije I, II i III koje se selektivno uklanjaju. Selektivna disekcija u ovom slučaju seže do kožnih ogranaka cervikalnog pleksusa i sternokleidomastoidnog mišića posteriorno te spoja gornjeg trbuha omohioidnog mišića i unutarnje jugularne vene inferiorno. U slučaju karcinoma jezika postoje dokazi koji upućuju da se metastaze nalaze i u IV. regiji stoga se uklanjaju regije I-IV.

Kod karcinoma koji zahvaćaju središnje strukture vrata uključujući dno usne šupljine i ventralni dio jezika, limfni čvorovi obje strane vrata su pod rizikom od pojave metastaza stoga je indicirana bilateralna SND (I-III). (4)



Slika 7: SND kod karcinoma usne šupljine (I-III)

(preuzeto iz: Robbins KT, Clayman G, Levine PA, Medina J, Sessions R, Shaha A, et al. Neck Dissection Classification Update: revisions proposed by the American Head and Neck Society and the American Academy of Otolaryngology-Head and Neck Surgery. Arch Otolaryngol Head Neck Surg. 2002;128(July 2002):756) (4)

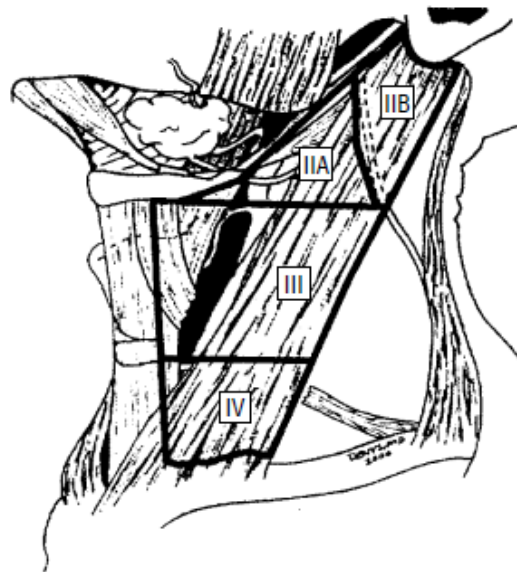
6.3.2. SND kod karcinoma orofarinksa, hipofarinksa i larinksa

Karcinomi orofarinksa, hipofarinksa i larinksa šire se u regije II, III i IV. Gornja granica ove SND je baza lubanje a donja klavikula. Prednja granica je lateralni rub sternohoidnog i stilohoidnog mišića, a stražnja kožne grane cervikalnog spleta i stražnji rub sternokleidomastoidnog mišića.

U slučaju karcinoma koji zahvaćaju orofarinks, postoje dokazi da su lateralni i retrofaringealni čvorovi također pod rizikom od pojave metastaza. Slično, podregija IIB pod većim je rizikom ukoliko je riječ o karcinomima orofarinksa u odnosu na laringealne i hipofaringealne karcinome. Iz tog razloga ponekad je SND izvedena na način da sačuva podregiju IIB (SND IIA,III,IV). Ukoliko su metastaze prisutne obostrano na vratu, indicirana je bilateralna SND.

Kod zahvaćenih retrofaringealnih čvorova kao što je slučaj kod karcinoma faringealnog zida, uz uklanjanje regija II-IV uklanjaju se i retrofaringealni čvorovi.

Ukoliko se uklanjaju limfni čvorovi prednje vratne regije u slučaju karcinoma larinksa i hipofarinksa, zahvat se naziva SND (II-IV, VI). (4)



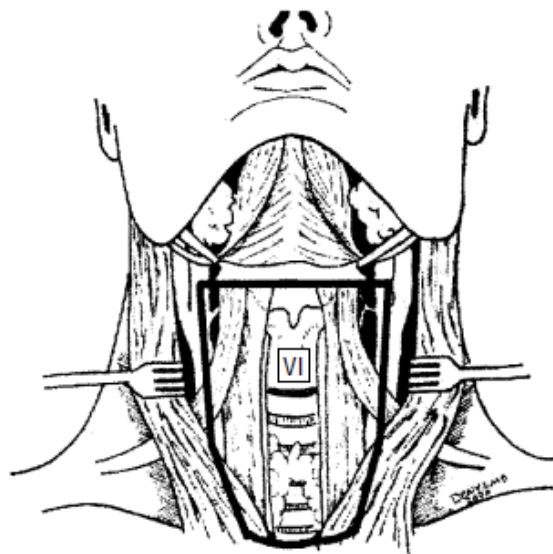
Slika 8: SND kod karcinoma orofarinksa, hipofarinksa i larinksa (II-IV)

(preuzeto iz: Robbins KT, Clayman G, Levine PA, Medina J, Sessions R, Shaha A, et al. Neck Dissection Classification Update: revisions proposed by the American Head and Neck Society and the American Academy of Otolaryngology-Head and Neck Surgery. Arch Otolaryngol Head Neck Surg. 2002;128(July 2002):757) (4)

6.3.3. SND kod karcinoma središnjih struktura donjeg prednjeg dijela vrata

Kod bolesnika s prisutnim karcinomom štitnjače, uznapredovalim glotičkim i subglotičkim karcinomom larinksa, karcinomom piriformnog sinusa, karcinomom vratnog dijela jednjaka ili dušnika najčešće je indicirana SND regije VI. Ona obuhvaća uklanjanje svih limfnih čvorova centralnog vratnog odjeljka uključujući paratrahealne, prekrikoidne, peritiroidalne limfne čvorove uključujući limfne čvorove lokalizirane oko povratne grane laringealnog živca.

Gornja granica disekcije je tijelo hioidne kosti, a donja jugularna jama. Lateralne granice su određene medijalnim rubom zajedničkih karotidnih arterija. Ova disekcija podrazumijeva uklanjanje čvorova s obje strane dušnika. Ukoliko je potrebno, može se uključiti i odstranjenje limfnih čvorova regije V ili gornjih medijastinalnih limfnih čvorova. (4)

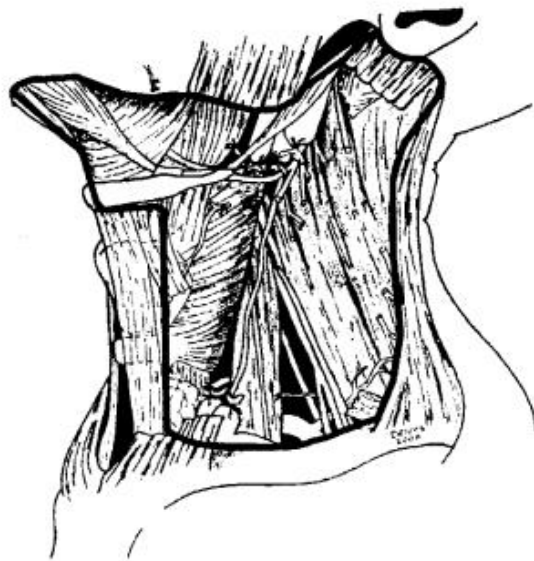


Slika 9: SND kod karcinoma središnjih struktura donjeg prednjeg dijela vrata (VI)

(preuzeto iz: Robbins KT, Clayman G, Levine PA, Medina J, Sessions R, Shaha A, et al. Neck Dissection Classification Update: revisions proposed by the American Head and Neck Society and the American Academy of Otolaryngology-Head and Neck Surgery. Arch Otolaryngol Head Neck Surg. 2002;128(July 2002):757) (4)

6.4. Proširena radikalna disekcija vrata

Proširena radikalna disekcija vrata odnosi se na uklanjanje jedne ili više dodatnih grupa limfnih čvorova ili nelimfatičkih struktura uz standardne strukture koje se uklanjaju radikalnom disekcijom vrata (regije limfnih čvorova I-V, sternokleidomastoidni mišić, akcesorni živac i unutarinja jugularna vena). Najčešće se dodatno uklanjaju retrofaringealni, gornji mediastinalni, perifacijalni i paratrahealni limfni čvorovi zahvaćeni tumorom ili od nelimfatičkih struktura karotidna arterija, podjezični živac, lutajućí živac i paraspinalni mišići. (4)



Slika 10: Proširena radikalna disekcija vrata uz odstranjenje zajedničke karotidne arterije

(preuzeto iz: Robbins KT, Clayman G, Levine PA, Medina J, Sessions R, Shaha A, et al. Neck Dissection Classification Update: revisions proposed by the American Head and Neck Society and the American Academy of Otolaryngology-Head and Neck Surgery. Arch Otolaryngol Head Neck Surg. 2002;128(July 2002):758) (4)

7. ZAKLJUČAK

Radikalna disekcija vrata se dugi niz godina smatrala zlatnim standardom u liječenju metastaza karcinoma glave i vrata usprkos velikom broju morbiditeta koji ju prate. Napredak u shvaćanju bioloških karakteristika karcinoma i poboljšanje kirurških tehnika doveli su do sve manjeg broja indikacija za izvođenje RND. Umjesto toga, sve češće se izvode manje radikalne operacije poput modificirane radikalne disekcije vrata ili selektivne disekcije vrata, pogotovo u slučaju klinički negativnih vratova, dok neki smatraju da je ovo odgovarajuća terapija i kod ranih klinički pozitivnih vratova. To je dovelo do ostvarenja jednako valjanog onkološkog rezultata i dobre kontrole bolesti uz smanjenje funkcionalnih i kozmetskih nedostataka. Naravno, u nekim slučajevima nije moguće sačuvati neke limfatičke i nelimfatičke strukture, štoviše potrebno je operaciju proširiti na sve dodatno zahvaćene strukture. U svakom slučaju, cilj liječenja je odstranjenje struktura zahvaćenih karcinomom uz očuvanje nezahvaćenih, a da pri tome pacijent nije onkološki ugrožen. Svakom bolesniku potrebno je pristupiti individualno uzimajući u obzir kvalitetu života nakon zahvata.

8. ZAHVALE

Zahvaljujem se mentoru doc.dr.sc. Mariu Biliću na pomoći prilikom izrade ovoga rada i svima koji su mi bili podrška tijekom studija.

9. LITERATURA

1. Argiris A, Karamouzis M V, Raben D, Ferris RL. Head and neck cancer. *Lancet* (London, England) [Internet]. 2008;371(9625):1695–709. Available from: <http://www.sciencedirect.com/science/article/pii/S014067360860728X>
2. Muir C, Weiland L. Upper aerodigestive tract cancers. *Cancer* [Internet]. 1995;75(1 Suppl):147–53. Available from: <http://www.ncbi.nlm.nih.gov/pubmed/8000993>
3. Ferlito A, Robbins KT, Shaha AR, Pellitteri PK, Kowalski LP, Gavilán J, et al. Current considerations in neck dissection. *Acta Otolaryngol*. 2002;122(3):323–9.
4. Robbins KT, Clayman G, Levine PA, Medina J, Sessions R, Shaha A, et al. Neck Dissection Classification Update: revisions proposed by the American Head and Neck Society and the American Academy of Otolaryngology-Head and Neck Surgery. *Arch Otolaryngol Head Neck Surg*. 2002;128(July 2002):751–8.
5. Myers EN, Gatman BR. Neck dissection: an operation in evolution. *Arch Otolaryngol Head Neck Surg* [Internet]. 2003;129:14–25. Available from: <http://www.pubmedcentral.nih.gov/articlerender.fcgi?artid=1087897&tool=pmcentrez&rendertype=abstract>
6. Virag M. Disekcija vrata: logika i klasifikacija. *Medicinar*. 1999;Vol. 40:45–9.
7. Šoša T, Sutlić Ž, Stanec Z, Tonković I, Suradnici. *Kirurgija*. Zagreb: Naklada Ljevak; 2007. 1111-1120 p.
8. Shah JP. Patterns of cervical lymph node metastasis from squamous carcinomas of the upper aerodigestive tract. *Am J Surg*. 1990;160(4):405–9.
9. Warnakulasuriya S. Global epidemiology of oral and oropharyngeal cancer. *Oral Oncol* [Internet]. 2009;45(4–5):309–16. Available from: <http://dx.doi.org/10.1016/j.oraloncology.2008.06.002>
10. Bagatin M, Virag M. *Maksilofacijalna kirurgija*. 1st ed. Zagreb: Školska knjiga; 1991. 133-176 p.
11. Bagan J, Sarrion G, Jimenez Y. Oral cancer: Clinical features. *Oral Oncol* [Internet]. 2010;46(6):414–7. Available from: <http://dx.doi.org/10.1016/j.oraloncology.2010.03.009>
12. Licitra L, Bernier J, Grandi C, Merlano M, Bruzzi P, Lefebvre J-L. Cancer of the oropharynx. *Crit Rev Oncol Hematol*. 2002;41:107–22.

13. Brierley JD, Gospodarowicz MK, Wittekind C. TNM classification of malignant tumours. 8th ed. O'Sullivan B, Mason M, Asamura H, Lee A, Van Eycken E, Denny L, et al., editors. Oxford: Wiley Blackwell; 2017.
14. Wycliffe ND, Grover RS, Kim PD, Jr AS. Hypopharyngeal Cancer. *Top Magn Reson Imaging*. 2007;18(4):243–58.
15. Mura F, Bertino G, Occhini A. Surgical treatment of hypopharyngeal cancer: a review of the literature and proposal for a decisional flow-chart. *Acta Otorhinolaryngol Ital*. 2013;33:299–306.
16. Bumber Ž, Katić V, Nikšić-Ivančić M, Pegan B, Petric V, Šprem N. *Otorinolaringologija*. 1st ed. Zagreb: Naklada Ljevak; 2004. 185-190,272-277 p.
17. Steuer CE, El-Deiry M, Parks JR, Higgins KA, Saba NF. An update on larynx cancer. *CA Cancer J Clin*. 2016;00(0):1–15.
18. Crile G. Excision of cancer of the head and neck. With special reference to the plan of dissection based on one hundred and thirty-two patients. *JAMA*. 1906;47:1780–6.
19. Hamoir M, Silver CE, Schmitz S, Takes RP, Rinaldo A, Rodrigo JP, et al. Radical neck dissection: Is it still indicated? *Eur Arch Oto-Rhino-Laryngology*. 2013;270(1):1–4.
20. Harish K. Neck dissections: Radical to conservative. *World J Surg Oncol*. 2005;3:1–13.
21. Ambrosch P, Kron M, Pradier O, Steiner W. Efficacy of selective neck dissection: A review of 503 cases of elective and therapeutic treatment of the neck in squamous cell carcinoma of the upper aerodigestive tract. *Otolaryngol - Head Neck Surg*. 2001;124(2):180–7.

10. POPIS SLIKA

Slika 1. Limfne regije vrata (preuzeto sa: <http://web.comhem.se/jupiter/neckad.htm>).....3

Slika 2. Shema metastaziranja karcinoma glave i vrata (preuzeto iz: Šoša T, Sutlić Ž, Stanec Z, Tonković I i suradnici. Kirurgija. Zagreb: Naklada Ljevak; 2007. 1111p).....4

Slika 3: Radikalna disekcija vrata (preuzeto iz Robbins KT, Clayman G, Levine PA, Medina J, Sessions R, Shaha A, et al. Neck Dissection Classification Update: revisions proposed by the American Head and Neck Society and the American Academy of Otolaryngology-Head and Neck Surgery. Arch Otolaryngol Head Neck Surg. 2002;128(July 2002):755).....17

Slika 4: MRND s očuvanjem akcesornog živca (tip I) (preuzeto iz: Robbins KT, Clayman G, Levine PA, Medina J, Sessions R, Shaha A, et al. Neck Dissection Classification Update: revisions proposed by the American Head and Neck Society and the American Academy of Otolaryngology-Head and Neck Surgery. Arch Otolaryngol Head Neck Surg. 2002;128(July 2002):755).....18

Slika 5: MRND s očuvanjem unutarnje jugularne vene i akcesornog živca (tip II) (preuzeto iz: Robbins KT, Clayman G, Levine PA, Medina J, Sessions R, Shaha A, et al. Neck Dissection Classification Update: revisions proposed by the American Head and Neck Society and the American Academy of Otolaryngology-Head and Neck Surgery. Arch Otolaryngol Head Neck Surg. 2002;128(July 2002):755).....19

Slika 6: MRND s očuvanjem akcesornog živca, sternokleidomastoidnog živca i unutarnje jugularne vene (tip III) (preuzeto iz: Robbins KT, Clayman G, Levine PA, Medina J, Sessions R, Shaha A, et al. Neck Dissection Classification Update: revisions proposed by the American Head and Neck Society and the American Academy of Otolaryngology-Head and Neck Surgery. Arch Otolaryngol Head Neck Surg. 2002;128(July 2002):755).....19

Slika 7: SND kod karcinoma usne šupljine (I-III) (preuzeto iz: Robbins KT, Clayman G, Levine PA, Medina J, Sessions R, Shaha A, et al. Neck Dissection Classification Update: revisions proposed by the American Head and Neck Society and the American Academy of Otolaryngology-Head and Neck Surgery. Arch Otolaryngol Head Neck Surg. 2002;128(July 2002):756).....21

Slika 8: SND kod karcinoma orofarinksa, hipofarinksa i larinksa (II-IV) (preuzeto iz: Robbins KT, Clayman G, Levine PA, Medina J, Sessions R, Shaha A, et al. Neck Dissection Classification Update: revisions proposed by the American Head and Neck Society and the American Academy of Otolaryngology-Head and Neck Surgery. Arch Otolaryngol Head Neck Surg. 2002;128(July 2002):757).....22

Slika 9: SND kod karcinoma središnjih struktura donjeg prednjeg dijela vrata (VI) (preuzeto iz: Robbins KT, Clayman G, Levine PA, Medina J, Sessions R, Shaha A, et al. Neck Dissection Classification Update: revisions proposed by the American Head and Neck Society and the American Academy of Otolaryngology-Head and Neck Surgery. Arch Otolaryngol Head Neck Surg. 2002;128(July 2002):757).....23

Slika 10: Proširena radikalna disekcija vrata uz odstranjenje zajedničke karotidne arterije (preuzeto iz: Robbins KT, Clayman G, Levine PA, Medina J, Sessions R, Shaha A, et al. Neck Dissection Classification Update: revisions proposed by the American Head and Neck Society and the American Academy of Otolaryngology-Head and Neck Surgery. Arch Otolaryngol Head Neck Surg. 2002;128(July 2002):758).....24

11. POPIS TABLICA

Tablica 1: TNM klasifikacija karcinoma usne šupljine (preuzeto iz: Brierley JD, Gospodarowicz MK, Wittekind C. TNM classification of malignant tumours. 8th ed. O'Sullivan B, Mason M, Asamura H, Lee A, Van Eycken E, Denny L, et al., editors. Oxford: Wiley Blackwell; 2017).....6

Tablica 2: TNM klasifikacija karcinoma hipofarinksa (preuzeto iz: Brierley JD, Gospodarowicz MK, Wittekind C. TNM classification of malignant tumours. 8th ed. O'Sullivan B, Mason M, Asamura H, Lee A, Van Eycken E, Denny L, et al., editors. Oxford: Wiley Blackwell; 2017).....9

Tablica 3: TNM klasifikacija karcinoma larinksa (preuzeto iz: Brierley JD, Gospodarowicz MK, Wittekind C. TNM classification of malignant tumours. 8th ed. O'Sullivan B, Mason M, Asamura H, Lee A, Van Eycken E, Denny L, et al., editors. Oxford: Wiley Blackwell; 2017).....12

12. ŽIVOTOPIS

Rođena sam 24.06.1993. godine u Zagrebu gdje sam nakon pohađanja OŠ Augusta Šenoje završila prirodoslovno-matematičku XV. Gimnaziju. Medicinski fakultet u Zagrebu upisala sam 2011. godine. Tijekom studija bila sam demonstrator na Katedri za anatomiju u akademskoj godini 2012./2013. Aktivno se služim engleskim i pasivno njemačkim jezikom.