

Neoperacijsko liječenje skolioza

Guć, Zdenko

Master's thesis / Diplomski rad

2018

Degree Grantor / Ustanova koja je dodijelila akademski / stručni stupanj: **University of Zagreb, School of Medicine / Sveučilište u Zagrebu, Medicinski fakultet**

Permanent link / Trajna poveznica: <https://um.nsk.hr/um:nbn:hr:105:571755>

Rights / Prava: [In copyright](#)/[Zaštićeno autorskim pravom.](#)

Download date / Datum preuzimanja: **2025-03-08**



Repository / Repozitorij:

[Dr Med - University of Zagreb School of Medicine Digital Repository](#)



**SVEUČILIŠTE U ZAGREBU
MEDICINSKI FAKULTET**

Zdenko Guć

Neoperacijsko liječenje skolioza

DIPLOMSKI RAD



Zagreb, 2018.

Ovaj diplomski rad izrađen je na Klinici za ortopediju Kliničkog bolničkog centra Zagreb Medicinskog fakulteta u Zagrebu pod vodstvom Izv.prof.prim. Tomislava Đapića, dr.med. i predan na ocjenu u akademskoj godini 2017./2018.

KRATICE

3D - trodimenzionalno

AIS - adolescentna idiopatska skolioza

AP - anteroposteriorno

ATR - kut zakrivljenosti trupa (eng. angle of trunk rotation)

BSPTS - (eng. Barcelona Scoliosis Physical Therapy School) Barcelonina škola za fizikalnu terapiju skolioze

C1-C7 - vratni (cervikalni) kralješci

CAD-CAM - (eng. Computer Aided Design) dizajniranje uz pomoć računala – (eng. Computer Aided Manufacture) proizvodnja uz pomoć računala

CT- (eng. Computerized Tomography) kompjuterizirana tomografija

CVSL - (eng. Central Vertical Sacral Line) središnja okomita sakralna linija

EOS - (eng. Early Onset Scoliosis) pojava skolioze u ranoj životnoj dobi

HZJZ - Hrvatski Zavod za Javno Zdravstvo

ISIS - (eng. Integrated Shape Imaging System) integrirani sustav za oblikovanje slika

L1-L5 - lumbalni kralješci

LL - latero-lateralna

LLD - (eng. leg-length discrepancy) neujednačenost duljina nogu

MR- magnetska rezonanca

PA - posteroanteriorno

POTSI - (eng. Posterior Trunk Symmetry Index) indeks simetrije stražnje strane trupa

RTG - rendgen/rendgenska snimka

S1-S5 - sakralni kralješci

SEAS - (eng. Scientific Exercise Approach to Scoliosis) znanstveni pristup skoliozi tjelovježnom

SOSORT- (eng. International Society on Scoliosis Orthopaedic and Rehabilitation Treatment) Međunarodno društvo posvećeno ortopedskom i rehabilitacijskom liječenju skolioze

SRS - (eng. Scoliosis Research Society) Društvo za istraživanje skolioze

Th1-Th12 - torakalni kralješci

USPSTF - (eng. United States Preventive Services Task Force) radna skupina za preventivne djelatnosti Sjedinjenih Američkih Država

SADRŽAJ

SAŽETAK

SUMMARY

1. KLASIFIKACIJA.....	1
2. TIJEK SKOLIOZA.....	3
3. DIJAGNOSTIKA.....	5
3.1. Povijest bolesti.....	5
3.2. Klinički pregled.....	5
3.3. Radiološka obrada.....	8
a) Rendgenogram.....	8
b) Površinska topografija.....	11
c) Ultrazvuk.....	13
d) CT.....	14
e) Magnetska rezonanca.....	14
4. PROBIR.....	15
5. NEOPERACIJSKO LIJEČENJE.....	18
5.1. Praćenje.....	19
5.2. Fizikalna terapija.....	19
5.3. Ortoze.....	23
5.4. Sadreni povoji.....	34
6. ZAHVALE	36
7. LITERATURA.....	37
8. ŽIVOTOPIS.....	41

Sažetak

Neoperacijsko liječenje skolioza

Zdenko Guć

Skolioza je medicinsko stanje koje bi, u najširem značenju, bilo opisano kao postranični zavoj kralježnice. U užem smislu, skolioza je bolest u kojoj postoji trodimenzionalna deformacija kralježnice: postranični pomak u frontalnoj, udružena lordozu ili kifozu u sagitalnoj i torzija i rotacija kralježaka u horizontalnoj ravnini. Kroz povijest su se prije svega koristile neoperacijske, odnosno konzervativne metode, kojima se pokušalo zaustaviti pogoršanje ili čak u potpunosti izliječiti osobe sa skoliozom. Danas su se kao glavne metode neoperacijskog liječenja, isprofilirale dvije osnovne metode: fizikalna terapija i terapija ortoza. Fizikalna terapija ima više različitih oblika i metoda tjelovježbe, od kojih su se neke razvijale od početaka 20-og stoljeća. Danas one se primjenjuju zasebno ili sinergistički, ovisno o potrebama svakog pacijenta. Do danas su se razvili brojni oblici ortoza koje koristimo pri liječenju skolioza – s obzirom od koliko dijelova su rađene, na koji dio kralježnice djeluju, od kojih su materijala itd. Unatoč znanstvenim radovima koji dovode u pitanje učinkovitost, neoperacijsko, odnosno konzervativno liječenje skolioza ostaje glavni način sprječavanja progresije i liječenja skolioze, koji pacijentima sa skoliozom pomaže prije nego skolioza dođe do stadija u kojem im je potreban opsežni operacijski zahvat. Stoga neoperacijsko liječenje skolioza danas ostaje veliko područje interesa liječničke struke.

Ključne riječi: skolioza, konzervativno, fizikalna terapija, ortoza

Summary

Non-surgical scoliosis treatment

Zdenko Guć

Scoliosis is a medical condition that, in the broadest sense, is described as a lateral curvature of the spine. In the narrow sense, scoliosis is a disease in which there is a three-dimensional deformation of the spine: a lateral shift in frontal, jointed lordosis or kyphosis in sagittal and torsion and vertebrae rotation in a horizontal plane. throughout the history methods have been developed which have been used as people tried to cure scoliosis. These were, first and foremost, non-surgical or conservative methods, which sought to stop the deterioration or even completely cure the scoliosis. Today, as the main methods of non surgical treatment, two basic methods are used : physical therapy and orthotics therapy. Physical therapy has many different forms and methods of exercise, some of which have been developed since the early 20th century. Today they are applied separately or synergistically, depending on the needs of each patient. To date, many forms of orthosis have been developed that we use in the treatment of scoliosis – they are divided into categories by how many parts are they made of, what part of the spine do they treat, which material are they made of, etc. Despite scientific disagreement over their efficiency, non-surgical or conservative treatment of scoliosis remains the main method of preventing progression and as treatment of scoliosis, which helps patients with scoliosis before scoliosis reaches the stage where they need an extensive surgical procedure. Therefore, non-surgical treatment of scoliosis remains a major area of interest in the medical profession.

Key words: scoliosis, conservative, physical therapy, orthotics

1. KLASIFIKACIJA SKOLIOZA

Skolioza je riječ koja potječe od grčke riječi „skolios“, što znači iskrivljen. U medicinskoj terminologiji, skolioza u najširem smislu je svaki postranični zavoj kralježnice u frontalnoj ravnini (1). Osnovni način definiranja nagiba je mjerenje kuta po Cobbu, koji bi za definiciju skolioze prema Scoliosis Research Society, trebao biti veći od 10° . Mjerenje se izvodi na način da se odredi gornji kralježak s najvećim nagibom, na čiju se gornju plohu povuče tangenta i onda na tu tangentu okomica. Zatim se odredi donji kralježak s najvećim nagibom, na čiju se donju plohu povuče tangenta i na nju okomica. Sjecište tih dviju okomica čini Cobbov kut.

Skolioze dijelimo na nestrukturalne i strukturalne (1). Nestrukturalne odgovaraju prijašnjoj definiciji gdje samo gledamo postraničnu zakrivljenost u frontalnoj ravnini, dok strukturalne skolioze predstavljaju deformaciju kralježnice u sve tri ravnine: postranični pomak u frontalnoj, udruženu lordozu ili kifozu u sagitalnoj i torziju i rotaciju kralježaka u horizontalnoj ravnini. Nestrukturalne skolioze se javljaju, na primjer, kod antalgичnog držanja kod apendicitisa, diskus hernije ili skraćanja donjeg ekstremiteta.

Skolioze dijelimo i prema etiologiji, na primarne i sekundarne.

Primarne ili idiopatske strukturalne skolioze su one kojima je uzrok nepoznat, a najčešće ih dijelimo s obzirom na dob javljanja na infantilne, juvenilne i adolescentne. Primarne infantilne se javljaju u dobi do 4. godine, juvenilne od 4. do 10. godine života, a adolescentne iznad 10. godine. Najveći udio u primarnim skoliozama otpada na adolescentne skolioze koje čine 80% tih skolioza. Iako je uzrok primarnih skolioza još uvijek nepoznat, smatra se da su to bolesti nastale djelovanjem multifaktorijskih čimbenika, prije svega genetskih i biomehaničkih faktora.

Sekundarne strukturalne skolioze su one kojima je uzrok poznat. Uzroci sekundarnih skolioza su reumatske bolesti, neuromuskularne bolesti, kongenitalne bolesti, neurofibromatoza, mezenhimalni poremećaji, trauma, tumori, kontrakture, osteohondrodistrofije, infekcije kosti, metabolički poremećaji i poremećaji u lumbosakralnom spoju (2). Neuromuskularne strukturalne skolioze se još mogu

podijeliti na neuropatske i miopatske. Neuropatske se još dijele s obzirom na to na kojem motoneuronu se nalazi lezija, gornjem ili donjem.

Incidencija skolioza uvelike varira s obzirom na dob, spol, genetičke i druge čimbenike. Incidencija skolioza sa krivinom većom od 10° po Cobbu iznosi 0.5 do 3% kod djece i adolescenata u Sjedinjenim Američkim Državama, dok je prevalencija onih koji zahtjevaju liječenje značajno manja i iznosi 0.5 do 3‰ (1). Incidencija skolioza s obzirom na spol ukazuje na veću učestalost skolioza kod djevojčica, gdje je omjer 1.5:1 do 3:1 u korist djevojčica. Taj omjer još progredira s povećanjem dobi. Muško-ženski omjer se povećava s progresijom deformacija, pa je tako za Cobbov kut između 10° i 20° - 1.4:1, dok kod Cobbovog kuta većeg od 40° taj omjer iznosi 7.2:1. Kod ženskog spola postoji i veća vjerojatnost razvoja težeg oblika skolioze. Prevalencija skolioza ovisi, osim o spolu, o genetičkim čimbenicima i dobi u kojoj se prvi put pojavljuje. Smjer krivina, odnosno udio lijevih i desnih je podjednak. Međutim, kod promatranja položaja krivina uočeno je da je najveća vjerojatnost razvitka skolioza u torakalnom području (48%), a zatim u torakolumbalnom/lumbalnom području (40%). Uočeno je i da muška djeca češće razvijaju skoliozu u torakolumbalnom/lumbalnom području, dok ženska djeca češće razvijaju u torakalnom području. Također, kod primarnih strukturalnih skolioza primjećen je nesrazmjer s obzirom na dob, odnosno da se pojavljuju češće u adolescenciji nego u djetinjstvu (3). Kod sekundarnih skolioza, kojima je uzrok poznat, postoji puno više uzroka skolioza pa je samim time i incidencija skolioza veća nego u općoj populaciji. Tako je prevalencija veća kod neuromuskularnih poremećaja i kreće se od 20% kod cerebralne paralize do 90% kod dječaka s Duchenneovom mišićnom distrofijom (1).

2. TIJEK SKOLIOZA

Tijek skolioza ovisi o brojnim čimbenicima koji na tijek utječu. Prije svega su to dob, spol djeteta, dob pojave menarhe, koštana zrelost, stupanj krivine i tip rotacije (4)(5)(6). Skolioze koje se javljaju prije 10. godine života Scoliosis Research Society svrstava u takozvane Early Onset Scoliosis (EOS), odnosno skolioze koje se pojavljuju u ranijoj životnoj dobi. EOS skolioze, koje obuhvaćaju infantilne i juvenilne idiopatske skolioze, imaju kao i sekundarne skolioze, lošiji tijek. Takve skolioze progrediraju i imaju puno teže posljedice na zdravlje pojedinca. Idiopatske adolescentne skolioze imaju dobru prognozu i u većine ne dolazi do progresije bolesti. Pogoršanje bolesti, plućna, srčana i druga patologija bile su predmet istraživanja. Tako su Weinstein, Dolan i suradnici (7) proučavali pacijente 50 godina nakon što im je dijagnosticirana idiopatska skolioza koja je kasno nastupila (late-onset idiopathic scoliosis) i koja nije bila liječena. Promatrali su mogućnost povećane smrtnosti, bolova u leđima, plućnih simptoma, depresije i poimanja samog sebe (self-image). Nije pronađena povezanost s većom smrtnosti, osim kod pacijenata s Cobbovim kutom većim od 100° koji bi doveo do cor pulmonale i zatajivanja desnog srca. Osim veće učestalosti bolova u leđima i psiholoških poteškoća (self-image), kod tih pacijenata nisu primijećeni veći problemi u svakodnevnom životu. Kod pacijenata koji imaju po završetku rasta Cobbov kut do 30° , skolioza nakon toga neće progredirati. Između 30° i 50° trećina ne progredira, trećina progredira do 5° , a trećina 5° do 10° . Iznad 50° po Cobbu, postoji progresija, ali ona iznosi 0.5° do 1.5° godišnje (1). Ustanovljeno je da je prognoza gora što se skolioze ranije pojavljuju i što su smještene kranijalnije na kralježnici. Učestalost križbolja je slična kao i u općoj populaciji, ali je rezistentnija na liječenje (6).

Skolioza je česta dijagnoza kod neuromuskularnih bolesti. Za razliku od idiopatskih skolioza, u pravilu ranije nastupa i ima puno težu kliničku sliku, s izraženijom progresijom u odrasloj dobi. Neuromuskularne skolioze češće ugrožavaju i plućnu funkciju, smanjuju kvalitetu i trajanje života, te imaju lošiju prognozu ako su udružene s ranom pojavnošću. Većina bolesnika s neuromuskularnim bolestima se ne kreće, a skolioza im otežava sjedenje. Deformacije mogu biti tolike da donji rub rebrenog luka dodiruje kriste ilijake zdjelice, što može izazivati bolove. Često su udružene s kosom zdjelicom, asimetričnim kontrakturama kukova i luksacijom jednog ili oba kuka (1).

Skolioze utječu na i na psihološko i socijalno stanje osobe. Osobe sa skoliozom rjeđe stupaju u brakove, a i veća je učestalost depresije nego u općoj populaciji, kao i suicida(1).

3. DIJAGNOSTIKA

3.1. Povijest bolesti

Pregled djeteta koje dođe u ambulantu bi trebalo započeti s opsežnom povijesti bolesti nakon koje slijedi klinički pregled. Povijest bolesti treba uključivati obiteljsku povijest, pri čemu treba posebnu pažnju obratiti na postojanje deformiteta kralježnice u obitelji ili bolesti koje bi mogle uzrokovati sekundarne skolioze. Postojanje skolioze kod roditelja znači 3 puta veću šansu da će i djeca razviti skoliozu, a kod braće ili sestara čak 7 puta veću šansu (8).

Nakon toga slijede pitanja o trudnoći majke, gdje nas zanima koliko je trajala trudnoća, postojanje komplikacija, uzimanje lijekova tijekom trudnoće, abnormalni ultrazvučni nalazi. Važno je i kakav je bio porod, koliko je trajao, je li bio vaginalni ili carskim rezom, kolika je bila porođajna masa i duljina i jesu li postojale kakve komplikacije. Poslije trudnoće i poroda, pratimo kakav je bio razvoj djeteta, fizički i kognitivni do samog pregleda.

Simptomi samog djeteta nam mogu ukazati na tip skolioza. Rana pojava skolioze, brzo napredovanje krivine i prisustvo neuroloških simptoma ukazuje na sekundarnu skoliozu (8). Postojanje neuroloških simptoma, nepravilnosti u hodu, težeg podnošenja napora ili čak probavnih i urinarnih tegoba u smislu inkontinencije, govori nam da trebamo posvetiti pažnju kliničkom pregledu takvog djeteta.

3.2. Klinički pregled

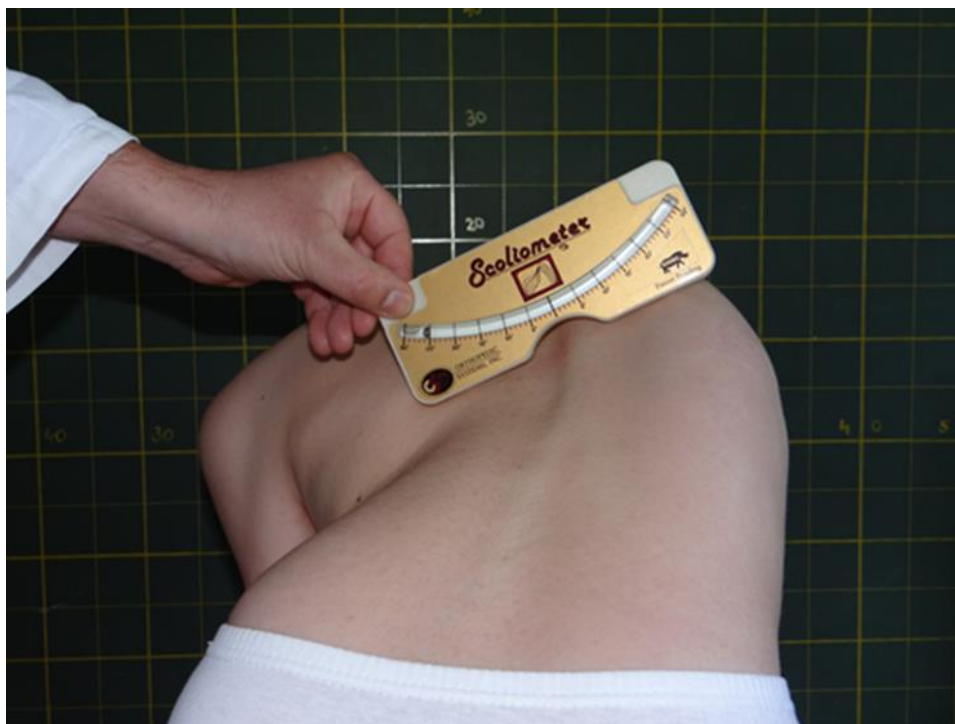Klinički pregled djeteta kod kojeg sumnjamo na skoliozu počinje sa općim pregledom djetetove vanjskog izgleda. Dijete bi prilikom pregleda trebalo biti samo u donjem rublju. Pažnju obraćamo na držanje, simetriju udova, raspon ruku, asimetriju prsnog koša i slabina, kožu i opći vanjski izgled. Isto tako je važno izmjeriti visinu, jer nam ona može ukazivati na poteškoće u rastu ili moguće progresije deformacije kralježnice.

Opći vanjski izgled nam može ukazati na moguće postojanje nekih bolesti koje mogu dovesti do sekundarnih skolioza. Produljeni prsti i visok rast, te duge ruke mogu upućivati na Marfanov sindrom. Mrlje boje bijele kave govore u prilog neurofibromatozi, dok mrlje boje crvenog vina u području lumbalnog dijela kralježnice ili područje izražene dlakavosti ukazuju na spinalnu disrafiju. Hiperelasticitet kože i

zglobova udružen sa skoliozom upućuje na Ehlers-Danlosov sindrom (8).

Zatim proučavamo hod čime dobivamo uvid u snagu i balans. Zatražimo dijete da hoda prvo normalno, zatim na prstima i konačno na petama po ravnoj crti. Potom dijete promatramo s prednje strane, boka i stražnje strane. S prednje strane promatramo položaj glave, ramena, zdjelice i ravninu donjih udova. Sa strane promatramo fiziološke zakrivljenost kralježnice, lordoze i kifoze, odnosno patološka odstupanja. Sa stražnje strane, patološke promjene u smislu skolioze su najizraženije te tu promatramo ramena, lopatice i struk (9). Upotrebom viska određujemo postraničnu zakrivljenost na način da pustimo visak od razine spinoznog nastavka sedmog vratnog kralješka do glutealne brazde. Normalno odstupanje je 1-2 centimetra od središnje linije kralježnice (10).

Daljnje ispitavanje se provodi testom pretklona, poznatijim pod nazivom Adamov test. Izvodi se na način da dijete stavi stopala jedno uz drugo, ispravi koljena i pregiba se prema naprijed u trupu s opuštenim rukama i bradom na prsima (1). Ispitivač tada promatra položaj i simetriju ramena, prsnog koša, kralježnice i kukova. Promatranje se vrši iz dva kuta, kada doktor stoji iza djeteta i kada gleda od glave djeteta prema dnu leđa. Ispitivač može zaustaviti pregibanje u bilo kojem trenutku i tada mjeri kut rotacije trupa, što se u anglo-saksonskoj literaturi zove „angle trunk rotation“ (ATR), s uređajem koji se zove gibometar ili skoliometar.



Slika 1. Mjerenje rotacije trupa skoliometrom.

Preuzeto iz arhive Klinike za ortopediju Kliničkog bolničkog centra Zagreb.

Mjerenje kuta gibometrom ima veliko kliničko značenje i u kliničkom ispitivanju ima značaj sličan onome koji ima Cobbov kut kod radiološke obrade skolioza. Preporuča se mjerenje u tri dijela: proksimalnom torakalnom, središnjem torakalnom i torakolumbalnom/lumbalnom dijelu kralježnice. Kod manje djece koja imaju EOS, test pretklona se otežano izvodi pa je moguće napraviti pretklon preko ispitivačevog koljena. Kod djece koja na gibometru imaju rezultat 5-7 i naviše, postoji preporuka da ih se pošalje ortopedu, jer taj nalaz korelira sa Cobbovim kutom od 15° i više. Kad smo završili s Adamovim testom, dijete se polegne na stol za pregled na leđa. Ispitujemo opseg pokreta zglobova da bi uočili moguće kontrakture ili hiperelasticitet zglobova, koji bi mogao ukazivati na bolesti koje uzrokuju sekundarnu skoliozu. Zatim mjerimo duljinu donjih udova, od spine iliace anterior superior do malleolus medialisa i uspoređujemo vrijednosti. Time doznajemo postoji li razlika u duljini donjih udova (LLD), koja može biti uzrok skolioze (10). Zadnje što radimo je neurološki pregled u kojem radimo test o Babinskom, izazivanje dubokog tetivnog refleksa gornjih i donjih udova, te podražaj umbilikusa u sva 4 kvadranta abdomena kod ležećeg pacijenta. Abnormalnost u ovim testovima može upućivati na intraspinalne poremećaje (8).

3.3. Radiološka obrada

U dijagnostici i mjerenju skolioze koristimo se kontuometrijskim i slikovnim metodama. Danas zlatni standard u dijagnostici i praćenju skolioze predstavlja PA rendgenska snimka. Tako Scoliosis Research Society navodi da je kriterij za dijagnozu skolioze postranična zakrivljenost kralježnice više od 10° prema Cobbovoj metodi, dok od 0° do 10° predstavlja posturalnu asimetriju. Za dijagnozu skolioze potrebno je iskrivljenje u sagitalnoj, frontalnoj i horizontalnoj ravnini, rotacija kralježaka i torzija jednog u odnosu na drugi (11).

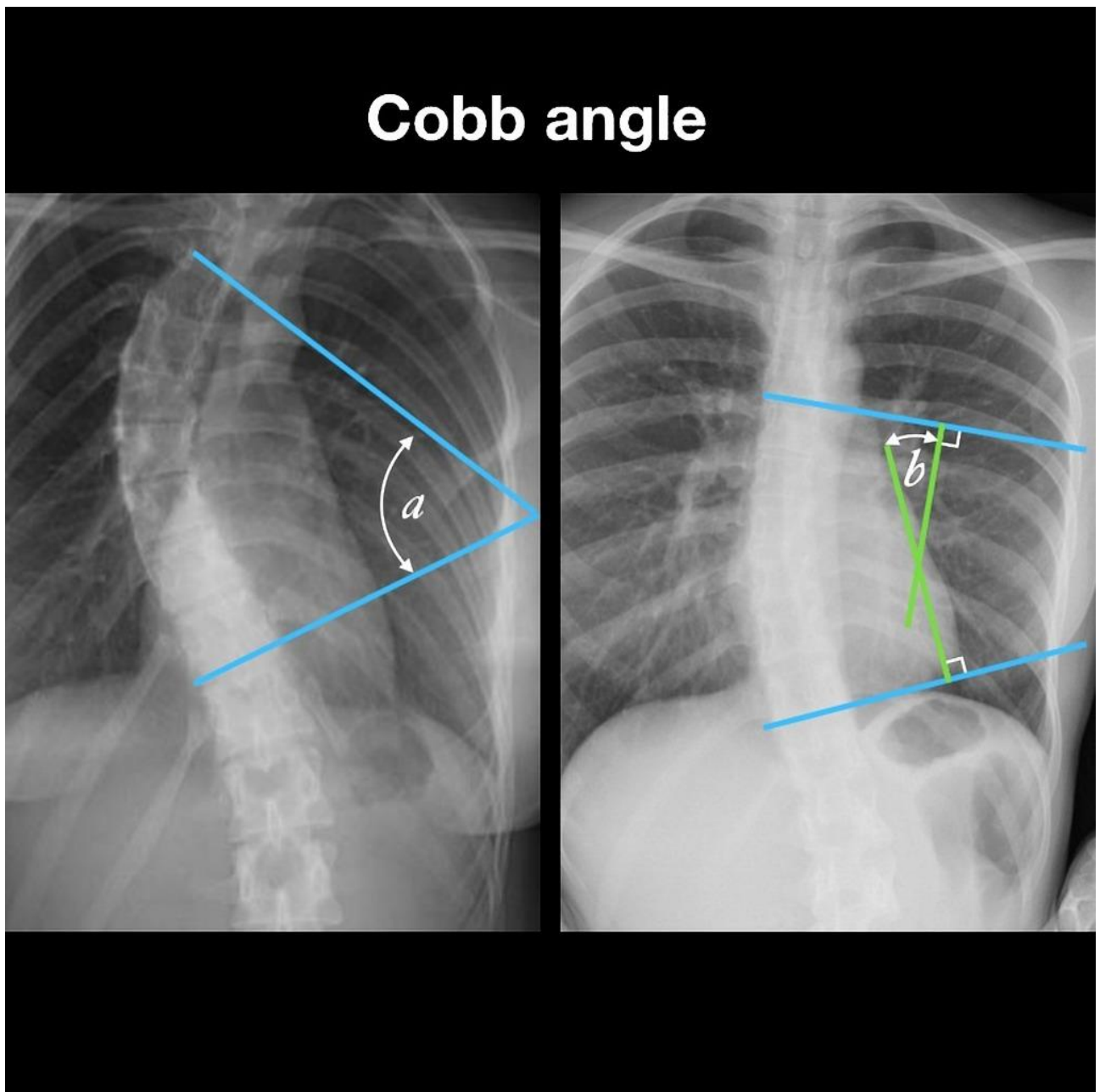
a) RTG

Rendgenske snimke, u PA i manje u LL projekciji predstavljaju danas zlatni standard u dijagnostici i praćenju progresije skolioza. Zbog rane dobi u kojoj se skolioze javljaju i češće zahvaćenosti ženskog spola skoliozom, danas se primjenjuje PA projekcija za rendgenske snimke, umjesto AP, kako bi se smanjila izloženost dojki i štitnjače ionizirajućem zračenju u ranoj životnoj dobi.

Za dobivanje kvalitetne slike radiološkom tehnikom potrebno je pravilno snimanje. Pacijent se postavi na 183 cm od izvora zračenja, sa razmaknutim stopalima i ispruženim koljenima. Postojanje razlike u duljini donjih udova bi se trebalo kompenzirati uloškom koji nadomješta manjak duljine uda. Kod djece koja još ne mogu samostalno stajati, radiološko snimanje se vrši na radiološkom stolu, tako da su djeca polegnuta na prsa. Snimka bi trebala sadržavati i gornji dio vratne kralježnice i lumbosakralno područje (10). Zbog duljine kralježnice često se snimka dobije kao dvije zasebne rendgenske snimke, pa je potrebno izvršiti spajanje u jednu. Radiološka snimka treba sadržavati cijelu duljinu kralježnice, cijelu vratnu kralježnicu do dna zdjelice. Postranična (LL) snimka se najčešće izvodi na način da pacijent flektira laktove i položi šake na svoje ključne kosti kako kosti ruke ne bi superponirale nad kostima toraksa.

Nakon što je snimljen rendgenogram, radi se mjerenje kuta po Cobbu. Metodu je izumio liječnik John Cobb 1948. godine. On je predložio metodu u kojoj se odredi gornji najviše nagnuti kralježak u krivini i na njegovu gornju plohu se povuče tangenta. Zatim se odredi donji najviše nagnuti kralježak u krivini i na njegovu donju plohu se povuče tangenta. Na obje tangente se povuče okomica i kut koji zatvaraju te okomice

je Cobbov kut.



Slika 2. Cobbov kut.

Preuzeto uz dopuštenje s <http://radiopaedia.org>, Dr. Craig Hacking (2013), rID: 23612

Moguće pogreške pri mjerenju Cobbova kuta iznose 2° - 7° (11). Primjećeno je da pogreške do 5° nemaju kliničkog utjecaja (9) .

Zatim se crta centralna vertikalna sakralna linija (CVSL), na način da se povuče crta koja spaja vrhove krista ilijaka. Na tu liniju se povuče okomica koja prolazi sredinom

sakruma i ta linija je CVSL. Ona nam služi za prikaz odstupanja skoliotičnih krivina od središnje linije kralježnice. Na rendgenogramu na kojem smo nacrtali CVSL promatramo kralješke. Gornji i donji granični kralješci su oni koji su najbliže CVSL, ali se još uvijek nalaze u krivini, tj. čine početak i kraj krivine. Oni su najviše nakošeni, ali imaju malu rotaciju. Apikalni kralježak je onaj najviše udaljen od CVSL-a, on je minimalno nakošen, ali ima najveću rotaciju. Ako se dva kralješka nalaze u apikalnoj poziciji, onda je intervertebralni disk između njih u apikalnoj poziciji. Taj kralježak je najbitniji za imenovanje skolioze. Tako je u cervikotorakalnoj skoliozi apikalni kralježak u području C7/Th1, u torakalnoj skoliozi u području Th2-Th11, u torakolumbalnoj u području Th12/L1, dok je u lumbalnoj skoliozi u području L2-L4 (9). Krivina može biti lijeva ili desna, ovisno o tome na kojoj strani je apikalni kralježak.

Za mjerenje aksijalne rotacije kralježnice koristi se tehnika po Perdriollu. Na PA snimci, uzme se apikalni kralježak, koji je najviše rotiran i u njega se gleda odnos sjene pediculusa i sjene tijela kralješka na rendgenogramu. Korištenje lateralne rendgenske snimke prsnog koša predstavlja manje upotrebljivu metodu u procjeni skolioze jer je skolioza superponirana na fiziološke zakrivljenosti kralježnice, lordozu i kifožu. Ipak, kod korištenja lateralnih snimki prsnog koša, može biti od koristi metoda segmentalnog promatranja dijelova kralježnice u sagitalnoj ravnini. Osobito se pažnja posvećuje prijelaznim zonama, osobito torakolumbalnom prijelaznom području.

Za praćenje i prognozu daljnjeg razvoja skolioze bitna nam je dob u kojoj se skolioza pojavi, pa je samim time korisna radiologija kao sredstvo određivanja koštane dobi. Na taj način možemo pratiti rast i odrediti koliko još vremena bi rast mogao trajati, što uvelike utječe na prognozu skolioze. Jedan od najpopularnijih načina mjerenja koštane dobi je Risserova klasifikacija, gdje se prati okoštavanje apofiza uzduž ilijakalnih krista. Okoštavanje apofiza počinje od spinae illiace anterior superior i napreduje prema spini illiaci posterior superior. Taj proces napredovanja okoštavanja se zove Risserov znak i označava se stupnjevima 0-5:

1. stupanj- okoštavanje do 25% duljine apofize
2. stupanj-okoštavanje do 50% duljine apofize
3. stupanj-okoštavanje do 75% duljine apofize
4. stupanj-okoštavanje do 100% duljine apofize
5. stupanj-okoštavanje apofiza je završeno u potpunosti (2).

Osim Risserove klasifikacije, za određivanje koštane dobi se još koristi rendgenogram lijevog dlana i zapešća na kojem se promatra osifikacija kostiju, po kojoj se uz pomoć atlasa može odrediti dob djeteta. Sandersova klasifikacija je još jedan način određivanja koštane dobi. Kod Sandersove klasifikacije dob se određuje prema okoštavanju metakarpalnih i falangealnih kostiju ruke (12).

Danas je rendgenogram kao slikovna metoda postala najučestalija metoda dijagnosticiranja i praćenja. Rendgenogram predstavlja jeftinu, jednostavnu i široko upotrebljivu metodu, koja koristi niske doze zračenja za dobivanje snimke kralježnice. Ključno je dobivanje prikaza kralježnice u stojećem položaju, što omogućava bolji prikaz deformacije i disbalansa trupa zbog utjecaja tjelesne težine, čijeg utjecaja nema pri snimanju u ležećem položaju. To omogućuje bolji prikaz postranične zakrivljenosti kralježnice i rotacije kralježaka (11). Zbog svega navedenoga, PA rendgenogram ostaje metoda izbora za skoliozu unatoč razvoju drugih slikovnih metoda.

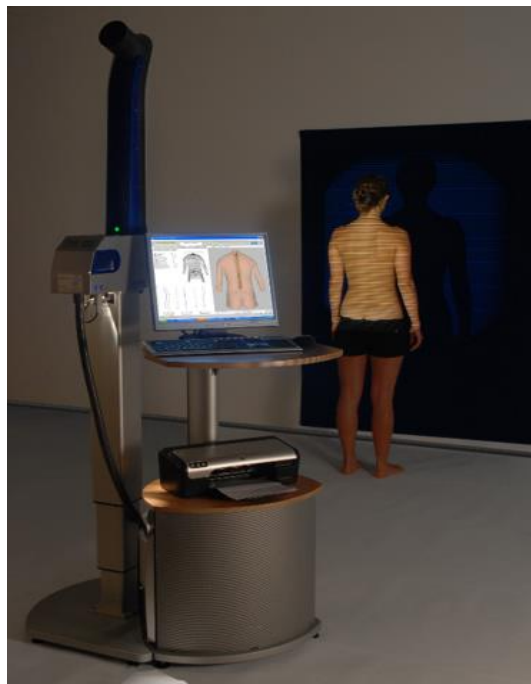
b) Površinska topografija

Budući da se u zadnje vrijeme sve više ispituje kumulativni utjecaj ionizirajućeg zračenja na zdravlje pacijenata, traže se alternative takvim radiološkim metodama. Hoffman i suradnici (13) su ustanovili da postoji snažna povezanost između žena koje su bile izložene ponavljanim malim dozama ioniziranog zračenja tijekom dijagnostike i praćenja skolioze, odnosno da imaju 60% veći rizik, za razvoj karcinoma dojke nakon 30 i više godina. Zbog toga se primjenjuje PA tehnika, koja smanjuje dozu zračenja u odnosu na AP. Nash i suradnici (14) su tijekom trogodišnjeg praćenja uočili da pacijentice koje imaju dugo praćenje zbog skolioza i koje su češće snimale rendgenograme imale veći rizik od leukemije (3.4%), raka želudca i gornjeg intestinalog trakta (1.3%) te raka pluća (7.5%). Zbog takve štetnosti ionizirajućeg zračenja, danas se u probiru koriste gibometar, fotometrija i druge manje štetne metode. Iako je gibometar dobra metoda za probir kojom dobivamo relativno dobar uvid u stanje skolioze, nije dovoljno pouzdana metoda za odlučivanje između konzervativnog i operacijskog liječenja.

Površinska topografija je naziv za metode koje se koriste optičkim slikama površine tijela, koje zatim analiziraju kako bi se stvorili parametri koji opisuju vanjsku površinu trupa. Sama tehnologija korištena u površinskoj topografiji je neinvazivna, precizna,

osjetljiva i razvijana već dugi niz godina. Unatoč tome, nije zaživjela u praksi. Cijena opreme, kvalificirano osoblje, zasebna prostorija za opremu su neki od razloga. Petit i suradnici (15) pretpostavljaju i da ortopedi, koji su naučeni na Cobbov kut kao glavnu metodu, su manje skloni mijenjati je za metodu s kojom su manje upoznati.

Površinska topografija se sastoji od uređaja koji projicira optički raster, kamere koja to snima i programa koji radi automatsku analizu slika. Snimanje površinske topografije se izvodi na način da pacijent stoji, a na leđa mu se projicira optički raster (mreža). Kao što je navedeno, kamera to snima, a program analizira. Oprema se razlikuje u tehnici prikupljanja slike, rezoluciji slike, programu za obradu, vremenu snimanja i slično. Cilj površinske topografije je kvantificirati veličinu nepravilnosti trupa (9). Trenutno postoji nekoliko različitih sustava (InSpeck, ISIS, Quantec i Formetric) koji služe za mjerenje i analizu površinske topografije tijela (11).



Slika 3. Formetric sustav.

Preuzeto iz arhive Kuće zdravlja d.o.o..

Međutim, vrijednosti dobivene na ovaj način sadrže mnogo distanci i kutova. Stoga se u analizi tih podataka koriste parametri POTSi indeks i Hump Sum (9). POTSi indeks je suma šest različitih indeksa koji opisuju neravnine ramena, aksila, struka i položaja

C7 kralješka. Hump Sum je topografski parametar koji kvantificira nepravilnosti leđa u transverzalnoj ravnini. On je suma tri indeksa grbe, mjerena u proksimalnom torakalnom, glavnom torakalnom i torakolumbalnom dijelu kralježnice. Zbog toga on može biti uspoređivan s pregledima skoliometrom koji se izvode na istim područjima (9).

Vrijednosti koje se dobiju korištenjem površinske topografije ne odgovaraju vrijednostima Cobbovog kuta ali su s njima u korelaciji. I promjene koje nastupaju u Cobbovom kutu se prikazuju kao promjenjena vrijednost. Stoga se danas nameće korištenje ove metode za probir kod sumnje na skoliozu i praćenje kod pacijenata sa skoliozom, dok za morfološke promjene kralježnice i topografski opažene progresije treba koristiti rendgenogram. SOSORTOV konsenzus o smanjenju upotrebe ionizirajućeg zračenja naveo je smjernice kako raditi rendgenske snimke i koliko često kako bi se smanjila štetnost (11). Prema smjernicama iz 2012. godine trebalo bi ih raditi u ovim terminima:

- 0-5 godina; ranopojavna skolioza: svako 6 mjeseci
- 6-12 godina; juvenilna skolioza: svako 6 mjeseci
- 13-18 godina; AIS, Risser 0-1: svako 12 mjeseci
- 13-18 godina; AIS, Risser 2-3: svako 12 mjeseci
- 13-18 godina; AIS, Risser 4-5: svako 18 mjeseci
- 19 i više godina; idiopatska skolioza i praćenje: svako 24 mjeseca

c) Ultrazvuk

Ultrazvuk je metoda izbora za meka tkiva, a pri snimanju kostiju dolazi do stvaranja akustične sjene i težeg očitavanja nalaza. Može se koristiti za pregled rotacije kralježaka i rebara. Prednost mu je moguće namještanje pacijenta i prikaz u realnom vremenu (9). Postoje 2D i 3D ultrazvuci kojima se gledaju deformiteti. 3D uređaji funkcioniraju tako da kod pacijenta koji stoji, istovremeno odašilju valove lateralno i frontalno, koje onda računalni program pretvara u 3D sliku. Znanstvenici sa Sveučilišta u Hong Kongu su razvili 3D ultrazvuk nazvan Scolioscan koji razvija 3D sliku kralježnice. Ustanovili su da je pouzdanost uređaja velika i da postoji velika korelacija

između njihovog uređaja i Cobbovog kuta za skolioze. Nedostatak je bio da je Scolioscan podcijenio težinu skolioza što su objasnili time da za razliku od Cobbovog kuta, koji uzima tijela kralježaka kao točku za mjerenje, Scolioscan uzima posteriorne anatomske strukture kralježaka (16). Iako je ovo područje koje se još istražuje, postoje brojne studije (17)(18)(19) koje govore o pouzdanosti ultrazvučne metode, što sugerira da bi u bližoj mogućnosti postupno mogla početi zamjenjivati metode s ionizirajućim zračenjem.

d) CT

Ima veliku ulogu u promatranju kralježaka i toraksa u transverzalnoj ravnini. Omogućuje dobar uvid u rotaciju kralježaka i moguću 3-D rekonstrukciju kralježnice što uvelike pomaže kod planiranja operacijskih zahvata (9). Zbog izrazito velike doze zračenja koja je potrebna nije metoda izbora za redovne preglede.

e) MR

MR je radiološka metoda izbora za pregled neuralnih struktura. Zbog toga nam je koristan kod skolioze jer može prikazati siringomijeliju, spinalna disrafija ili drugu patologiju kralježnične moždine. Kod MR-a, kao i CT-a, utjecaj tjelesne težine na skoliozu je poništen zbog snimanja u ležećem položaju, što predstavlja nedostatak kod ovih tehnika snimanja.

PROBIR

Probir, kojim bi se pojava skolioze prepoznala i dijagnosticirala u ranijoj fazi, nije metoda koja je dugo u upotrebi. Probir se počeo koristiti tek 60-ih godina 20. stoljeća. Razlike u pristupu probiru skolioza su velike, pa tako imamo razliku u dobi u kojoj se počinje s probirom, učestalosti kontrola, osobljem koje provodi probir i druge, koje se razlikuju između država, pokrajina i gradova u kojima se probir provodi. Da bi probir bio učinkovit potrebno je da zadovoljava neke čimbenike kao što su brzina, dostupnost, lakoća provođenja, cijena i niska štetnost.

Danas su se kao glavne dvije metode koje koristimo pri probiru ustalile Adamov test pretklona i mjerenje zakrivljenosti instrumentima, odnosno skoliometrom. Kod Adamovog testa, promatramo neravnine ramena, prsnog koša, kralježnice i kukova, a izvodi se na način na koji je već opisano. Skoliometrom mjerimo stupanj zakrivljenosti kralježnice (1).

Probir skolize počinje u prvim desetljećima dvadesetog stoljeća. U članku iz 1915. godine, jedan pedijatar spominje opisuje skoliozu i svrstava je u „školske bolesti“, smatrajući da je za skoliozu krivu sjedenje u nepravilnim klupama, krivo sjedenje i slabu osvjetljenost prostorija (20). Probir skolioze u SAD-u počeo je 1963. godine u gradiću Aitken, gradu od 10-ak tisuća stanovnika u američkoj saveznoj državi Minnesoti. Ubrzo nakon toga se probir proširio na cijelu Minnesotu, a kasnije i na ostatak SAD-a i drugih država. Međutim, sam probir nije jednako zakonski određen u različitim državama. Danas su neke države ukinule probir za skoliozu, u nekima postoji preporuka, a u nekih je zakonska obaveza. U Hrvatskoj se od 1950. godine radi probir skolioza, a kao tehnika se uglavnom koristi Adamov test pretklona.

Oko samog probira u zadnje vrijeme postoje kontroverze oko toga je li učinkovita metoda za rano otkrivanje i sprječavanje progresije skolioze. U 2004. godini, USPSTF je iznijela mišljenje da se treba prekinuti sa probirom za rano otkrivanje AIS (20). U 2011. godini, Scoliosis Research Society (SRS), je sastavilo radnu skupinu koja je trebala procijeniti, na međunarodnoj razini, kakav je probir skolioza i ispitati njegovu učinkovitost (21). Zaključak radne skupine iznesen 2013. godine je da je probir koristan u 4 od 5 ispitanih domena: tehnička provodivost, klinička, programska i tretmanska učinkovitost. Literatura nije bila dovoljna za donošenje zaključka u zadnjoj

domeni, financijskoj isplativosti (22).

Unatoč različitim mišljenjima, danas većina stručnjaka smatra da su probiri skolioza korisni. Rano otkrivanje skolioza dovodi do veće mogućnosti da se bolest liječi konzervativnim metodama, te se na taj način prevenira kirurški zahvat ispravljanja skolioze koji je jako invazivan.

Prema podacima dobivenim iz MKB klasifikacije, u Europi se zbog skolioze bolnički liječi 0.1/1000 osoba, u svim dobnim skupinama i u oba spola. Učestalost skolioze varira između zemalja Europe (3.2/1000 u Poljskoj do 2.1/1000 u Hrvatskoj), kao i broj dana liječenja (6.1 dan u Danskoj do 17.9 dana u Poljskoj) (11).

U Hrvatskoj je probir uveden 1950. godine, a već od 1951. godine ga provode specijalisti školske medicine i medicine rada. Probir se provodi Adamovim testom pretklona, bez mjerenja krivine skoliometrom, prije upisa u osnovnu školu, u petim razredima osnovne škole, kao specifični probir u šestim razredima osnovne škole, u osmim razredima osnovne škole, u prvim razredima srednje škole i prvoj godini studija, prema Planu i programu mjera zdravstvene zaštite iz obveznog zdravstvenog osiguranja. Prilikom pregleda valja obratiti pozornost na razliku između lošeg držanja i skolioze. Iako nema precizne definicije lošeg držanja, glavni čimbenik koji loše držanje razlikuje od skolioze je nedostatak rotacije kralježaka. Prema podacima objavljenima od HZJZ, u zadnjih 20-tak godina se postotak nepravilnog držanja i skolioza kretao:

1. Osnovne škole:

- Nepravilno držanje-od 25.5% kod dječaka i 24.7% kod djevojčica u 1996. do 14.6% kod dječaka i 15.5% kod djevojčica u 2014. godini
- Skolioza-od 2.6% kod dječaka i 3.8% kod djevojčica u 1996. do 2.7% kod dječaka i 6% kod djevojčica u 2014. Godini

2. Srednje škole:

- Nepravilno držanje- od 32.9% kod mladića i 31.2% kod djevojaka u 1996. do 21.5% kod mladića i 20.7% kod djevojaka u 2014. godini
- Skolioza- od 4.7% kod mladića i 6.5% kod djevojaka u 1996. godini do 6.7% kod mladića i 12% kod djevojaka u 2014. Godini

3. Fakultet (prva godina studija):

- Nepravilno držanje- od 24.6% kod mladića i 23.9% kod djevojaka u 1996. godini do 16% kod mladića i 16.9% kod djevojaka u 2014. Godini
- Skolioza- od 1.6% kod mladića i 1.5% kod djevojaka u 1996. godini do 6.7% kod mladića i 16.4% djevojaka u 2014. godini

Idiopatska skolioza se danas pojavljuje među najčešćim dijagnozama u djevojčica u petom razredu osnovne škole i među najčešćim dijagnozama dječaka i djevojčica u osmom razredu osnovne škole. Uvidima u kartone djece kod kojih je postavljena dijagnoza nepravilnog držanja ili skolioze donesen je zaključak da se djeci dijagnoza skolioze vodi kao radna dijagnoza i ne mijenja se, što rezultira visokom prevalencijom. Unatoč tome probir ostaje i dalje preporuka, zbog visoke osjetljivosti i niske specifičnosti i konačno malog broja djece kojima nepravilnost ostaje nedijagnosticirana (11).

NEOPERACIJSKO LIJEČENJE SKOLIOZA

Neoperacijsko liječenje skolioza se kroz povijest profiliralo kao najčešći oblik liječenja skolioza. Skolioza se spominje u staroj Grčkoj od strane Hipokrata, koji je prvi opisivao deformacije kralježnice. Za liječenje deformacija koristio je uređaje zvane Hipokratove ljestve i Hipokratova daska (23). Galen, koji je živio pet stoljeća nakon Hipokrata, u detalje je opisao deformacije kralježnice i njihovo liječenje (24). Unatoč tome, neoperacijsko liječenje skolioza, primarno korištenje ortoza, dugo je bilo predmet rasprave. Neki objavljeni radovi su ukazivali na to da nema razlike između nošenja ortoze i prirodnog tijeka bolesti (5). S druge strane, postoje brojni radovi koji u današnje vrijeme govore o učinkovitosti korištenja ortoza u sprječavanju progresije i liječenju bolesti (25)(26). Studija koju su proveli Weinstein, Dolan i suradnici (26) bavila se utjecajem nošenja ortoza na idiopatske skolioze. Odabrali su pacijente koji su po dobi, koštanoj zrelosti i stupnju skolioze imali indikaciju za nošenje ortoze i podjelili ih u dvije grupe: grupu koja je nosila ortoza i grupu koju su samo promatrali. Studiji su pristupila 242 pacijenta, od kojih su 116 randomizirano dodijeljeni jednoj od tih grupa i 126 koji su sami odabrali grupu. Studija je prijevremeno završena jer se uočilo da nošenje ortoze osigurava uspješnost liječenja kod 72% pacijenata, naspram 48% kod onih koji su bili samo promatrani. Danas se zbog uspješnosti korektivnih ortoza u nekih pacijenata u pitanje dovodi etičnost istraživanja liječenja skolioze bez ortoza, odnosno samo promatranjem (11). Korištenje korektivnih ortoza dovodi do smanjenja vjerojatnosti za kirurškim zahvatom, pa se smatra korisnim načinom prevencije od invazivnih zahvata.

PRINCIPI NEOPERACIJSKOG LIJEČENJA

Neoperacijsko liječenje skolioza se koristi za liječenje idiopatske infantilne, juvenilne i adolescentne skolioze. Koristi se i za liječenje sekundarnih skolioza, ali s manjim uspjehom. Kod konzervativnog liječenja, osim primjene ortoze, primjenjuju se i sadreni povoji, kineziterapija, psihološka potpora, radiološka kontrola te se redovno prati pacijenta i uredno vodi dokumentacija (11). Rana dijagnostika je važna kako bi na vrijeme spriječili progresiju skolioza. Pritom nam je važno kontrolirati zahvaćenost lumbalne kralježnice, kako bi zaustavili spondilozu i torakalne kralježnice kako bi zaustavili rotaciju kralježnice i posljedično nastanak rebrene grbe. Postoje dva cilja konzervativnog liječenja: morfološki i estetski. Ciljevi liječenja skolioze su:

- Zaustavljanje progresije iskrivljenja kralježnice i reduciranje iskrivljenja ako je moguće
 - Spriječiti respiratornu disfunkciju
 - Spriječiti nastanak bolnih sindroma kralježnice
 - Poboľjšati estetiku korekcijom držanja
 - Izbjeći operativni zahvat, ukoliko je moguće

Neuspjehom liječenja smatra se krivina iznad 50° ili progresija krivine veća od 6° (11,25,26).

Uobičajeni tijek terapije se danas sastoji od piramide koja ima 5 stupnjeva: **praćenje, fizikalna terapija, rigidna ortoza, super-rigidna ortoza i operacija**, gdje je praćenje na dnu piramide, a operacija na vrhu. Ono što je važno je da liječenje ne mora strogo pratiti zadani slijed. U nastavku ćemo posebnu pažnju obratiti na svaku od ovih stepenica u piramidi, kako bi ih pobliže opisali i razjasnili.

a) Praćenje

Praćenje predstavlja prvi korak u liječenju skolioza. Sastoji se od ponavljanih pregleda kod ortopeda s određenim vremenskim razmacima. Svaki pregled ne uključuje rendgensko snimanje. Ortoped prvo radi klinički pregled kako bi procijenio razvoj bolesti. Danas se preporučuje što češće korištenje konturometrijskih metoda u praćenju bolesti, kako bi smanjili korištenje rendgenograma i nepotrebno izlaganje ionizirajućem zračenju.

b) Fizikalna terapija

Program vježbi se određuje prema individualnim potrebama i prilagođen tipu skolioze. Kineziterapija se može provoditi u bolničkom sustavu, a postoji i mogućnost poučavanja roditelja i djeteta za vježbe koje bi onda dijete moglo izvoditi kod kuće. Skolioza je primarno posturalni i biomehanička patologija, pa se za njeno liječenje najviše koristi medicinska gimnastika. Osim gimnastike, mogu se koristiti hidrokineziterapija, masaža, kraniosakralna terapija i postupci manualne medicine (1).

S terapijskog stajališta, skolioze se mogu ugrubo podijeliti u tri kategorije:

- Blage skolioze - liječe se uglavnom medicinskom gimnastikom
- Srednje teške skolioze – liječe se uglavnom primjenom medicinske gimnastike i ortoza
- Teške skolioze – zahtijevaju operacijsko liječenje

Danas postoji više različitih metoda tjelovježbe (po Katarini Schroth, Vojti, SEAS, itd.) (11). Kineziterapija se koristi kao samostalna terapija ili kao potpora uz ortoze ili operacijsko liječenje. Postoji razlika između primjene kineziterapije u liječenju skolioza, od korištenja samo za ublažavanje bolova kod spinalnih sindroma u anglosaksonskim zemljama, do potpunog korištenja u terapiji i liječenju u zemljama južne, istočne i srednje Europe (11). Prema zaključcima SOSORT-a iz 2011., vježbe se koriste u sklopu intervencija u sprječavanju progresije, a temeljene su na dobi, koštanoj zrelosti i veličini zavoja (27).

Side Shift metoda

U Side Shift metodi naglasak je na frontalnoj ravnini. Korekcija skolioze se postiže ispravljanjem poremećaja u frontalnoj ravnini, torakalne kifoze i lumbarne lordoze.

Lyon metoda

Usmjerena je na vježbe balansa, disanja te poboljšanja samostalne korekcije držanja u svakodnevnim aktivnostima.

BSPTS metoda

Barcelona Scoliosis Physical Therapy School temelji se na metodologiji Schroth metode. Trodimenzionalna korekcija se ostvaruje uz pomoć fizioterapeuta, a rade se vježbe po principima Schroth metode: elongacija sa stabiliziranom i namještenom zdjelicom, derotacija i defleksija te korigirano disanje. Ponavljanjem takvih vježbi dolazi do ustanovljavanja takvih obrazaca u proprioceptivnom sustavu.

SEAS metoda

SEAS metoda se temelji na Lyon metodi, uz razliku da se koristi trodimenzionalna samostalna korekcija i automatski refleksni odgovori umjesto elongacije.

Metoda po Katarini Schroth

Katarina Schroth je rođena 1894. godine u Dresdenu i sama je patila od umjerene skolioze zbog koje je morala nositi čeličnu ortožu. U želji da razvije konkretno rješenje, radila je vježbe ispred ogledala u kojima je udisanjem selektivno napuhivala područja konkavитета vlastitog trupa. Prilikom vježbi radila je i takozvanu „zrcalnu sliku“ postraničnog deformiteta, radeći hiperkorekciju u suprotnom smjeru od krivine. Primijetila je i da se nepravilnost držanja može promijeniti samo promjenom percepcije držanja (28). Metoda Katarine Schroth sadrži rad tri generacije njene obitelji: Katarine Schroth, njene kćeri Chrise Lehnert- Schroth i njenog unuka Hansa Rudolfa Weissa.

Prije započinjanja kineziterapije, potrebna je detaljna dijagnostička obrada pacijenta. Koristeći radiološku i kliničku dijagnostiku, liječnik će definirati fizioterapijsku dijagnozu na temelju koje se radi plan i program daljnje terapije. Iz radioloških snimki određuje se Cobbov kut, apikalni kralježak/kralješci ili stupanj njihove rotacije. Uz to se određuje i koštana zrelost. U kliničkom statusu se definira nivo i lateralizacija primarnih i kompenzatornih krivina, procjenjuje položak zdjelice, te položaj i duljina donjih udova (1). Poslije toga slijedi klasifikacija skolioze u trolučnu ili četverolučnu, sa ili bez prominencije bloka.

Prema Katarini Schroth, trup je podijeljen u tri segmenta od kranijalno prema kaudalno: vratna kralježnica s ramenim obručem, torakalni dio i lumbalni dio sa zdjelicom. Ti segmenti se mogu prikazati kao kvadri. Stoga ako znamo da je skolioza trodimenzionalna deformacija kralježnice, tako i kvadri koji predstavljaju segmente u kojima se nalazi deformitet mijenjaju svoj položaj. Naginju se u frontalnoj ravnini, pomiču bočno u sagitalnoj i rotiraju u transverzalnoj ravnini.

Ovakav prikaz kralježnice nam omogućuje da tri segmenta kralježnice, koje smo predstavili kao kvadre, zatim promatramo s obzirom na deformitet. Tako kod trolučne skolioze imamo pomak ta tri segmenta u njihovom međusobnom odnosu, dok se kod četverolučnog zasebno promatra lumbalna kralježnica i zdjelica, koje kod te vrste skolioze također mijenjaju međusobni odnos i oblikovanje. S obzirom na postranični pomak zdjelice u stranu konveksiteta ili konkaviteta imamo skolioze sa ili bez prominencije bloka. Osim strukturalne komponente, Schroth je pridavala važnost i

posturalnoj komponenti, na način da se u svakoj vježbi treba aktivno postići maksimalno ispravljanje.

Kineziterapija skolioze po metodi Katarine Schroth ima 5 osnovnih principa:

1. Aksijalna elongacija - mobilizacija kralježnice samoistezanjem znači nespecifično istezanje kroz male pokrete segmenata kralježnice. Cilj je aktivacija paravertebralne muskulature i percepcija osjećaja posturalnog uspravljanja.
2. Defleksija – pasivne i aktivne mjere u frontalnoj ravnini, s korekcijom zakrivljenosti kralježnice, položaja i opterećenja ekstremiteta.
3. Derotacija – aktivni i asistirani postupci u transverzalnoj ravnini, kojima se želi postići vraćanje zarotiranih kralježaka u optimalni položaj.
4. Facilitacija – primjena pasivnih pomoćnih sredstava zajedno s eksteroceptivnom i proprioceptivnom stimulacijom s ciljem olakšavanja aktivne korekcije.
5. Stabilizacija – zadržavanje postignutih korekcija pomoću izometričkih kontrakcija mišića kako bi se na konkavnoj strani dovelo do aktivnog izduženja skraćene muskulature njenom aktivacijom, odnosno aktivnog skraćanja istegnute muskulature na konveksnoj strani. Koristi se manualna asistencija fizioterapeuta ili rekviziti koji u tome pomažu (švedske ljestve, gumene trake, stolci itd.) (1).

Vježbe se izvode na način da se kroz 5 bazičnih korekcija zdjelica, aktivnim i pasivnim mjerama, kroz sve tri ravnine, zdjelica dovede u optimalni položaj. Nakon toga, slijedi ispravljanje kralježnice u kaudo-kranijalnom smjeru, otprije navedenim principima, kako bi se omogućilo maksimalno moguće korigirano uspravljanje. To se postiže aktivnom elongacijom, defleksijom i derotacijom, pri čemu u posljednjoj, specifično trodimenzionalno disanje djeluje na rebra, koja prilikom ekspirija i inspirija koristi kao duge poluge kojima mijenja položaj kralježnice. Trodimenzionalnim disanjem se i struja zraka usmjerava u slabije ventilirane dijelove unutar konkaviteta krivine, a u ekspiriju se zadržava izometrička mišićna aktivnost u cilju stabilizacije postignute korekcije (1).

U dojenčadi i male djece vježbe se izvode ambulantno uz pratnju fizioterapeuta i uze

redovite kontrole. U starije djece i odraslih se provodi rehabilitacija u trajanju 3-4 tjedna, uz provođenje detaljne edukacije od strane fizioterapeuta. Cilj je postići korekciju držanja kroz unutarnji osjećaj pravilnog uspravnog držanja.

Vojta terapija

Vaclav Vojta je bio češki neuropedijatar i neurolog koji je primjetio da se specifičnim vanjskim podražajem djeteta s cerebralnom paralizom dobije uvijek isti automatski motorički odgovor. Promatrao je držanje i pokrete u ranoj dobi i ustanovio terapiju refleksnom lokomocijom. Terapija refleksnom lokomocijom se temelji na urođenim kompleksima refleksnog pokretanja koji se mogu izazvati cijeli život. Postoje tri motorička obrasca: refleksnog okretanja, refleksnog puzanja i položaji 1-6 pozicija koji odgovaraju procesu vertikalizacije na dvije noge. Početni položaj, točke podraživanja i smjer pritiska su unaprijed definirani (11). Podražaji koji se na taj način provode, dovode do složenih, visoko diferenciranih globalnih motoričkih odgovora koji se uvijek događaju određenim redoslijedom i ritmom i mogu se ponavljati. Na primjer, tako će podražaj za refleksno okretanje dovesti do nevoljnog mišićnog odgovora poprečnoprugaste muskulature koja rezultira okretanjem. Time postićemo odgovor muskulature, osobito paravertebralne, čime dobivamo bolju posturu. Danas se primjenjuje za liječenje neuromuskularnih bolesti i rano pojava skolioza.

Terapija započinje kliničkim pregledom na kojem se gleda držanje glave, ramena, kralježnice, trupa i zdjelice, ritam hoda i stajanje na jednoj nozi. Radi se Adamov test pretklona i mjerenje skoliometrom. Na temelju individualnog pregleda izrađuje se terapija, koja se sastoji od izazivanja motoričkih obrazaca refleksnog puzanja i okretanja. Izvodi se u trajanju 15-30 minuta, najmanje dva puta tjedno. Uz to se preporuča i provodi individualno prilagođen program vježbi.

c) Ortoze

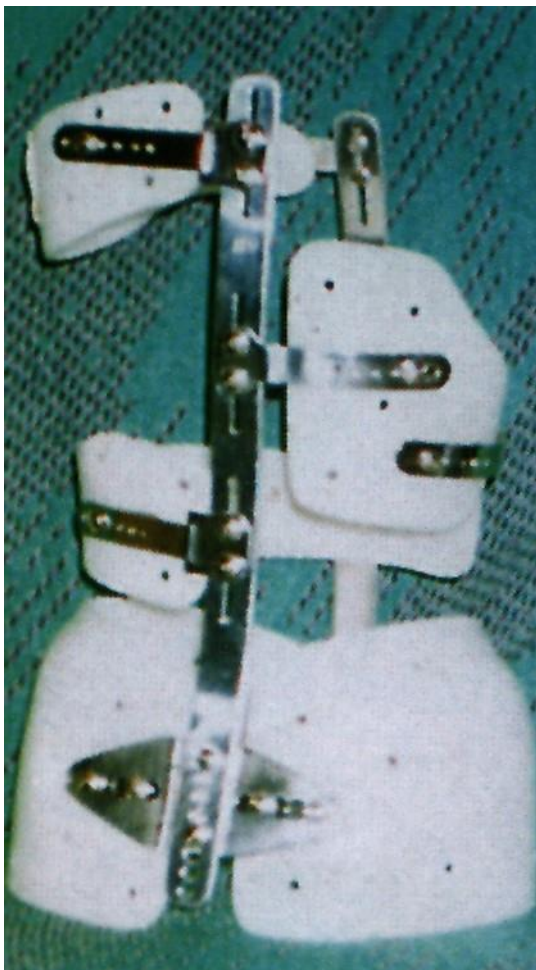
Ortoza predstavlja uređaj koji se koristi za potporu, poravnavanje, korekciju deformiteta ili prevenciju progresije deformiteta ili za poboljšanje funkcije pokretnih dijelova tijela. Ortoza za kralježnicu je uređaj koji se koristi za tretman raznih patologija kralježnice kao što su nepravilno držanje, skolioza i kifoza.

Ortotika znači primjenu korektivne ortoze kroz određeno vremensko razdoblje.

Ortoze možemo podijeliti na više načina: prema mjestu na koje se primjenjuju, materijalu od kojeg su napravljene, od koliko se dijelova sastoje itd.

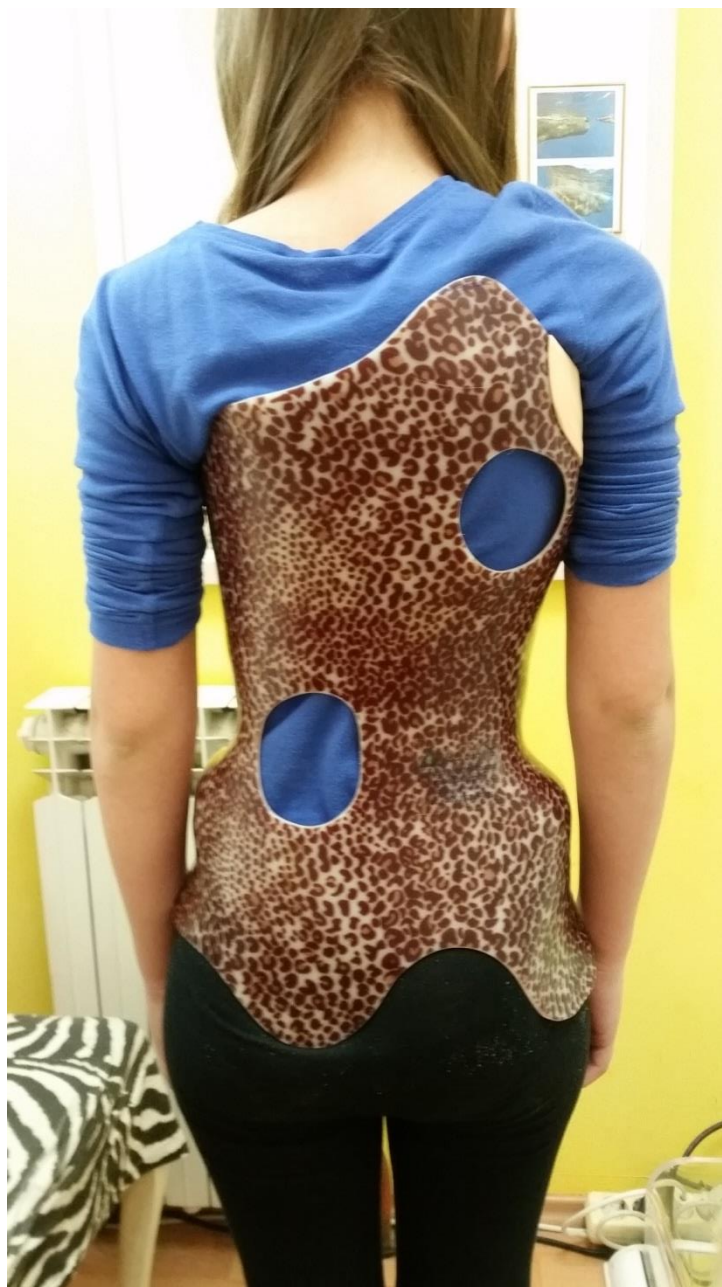Prema mjesto na koje se primjenjuju imamo CTLSO (cervikotorakolumbosakralne ortoze), TLSO (torakolumbosakralne) i LSO (lumbosakralne ortoze).

Po drugoj podjeli imamo monoblok i višedjelne ortoze, ovisno o koliko se dijelova sastoje. Monoblok ortoze su za trup pričvršćene s metalnim kopčama ili „čičak“ trakom, s prednje ili stražnje strane. U području konveksiteta krivine najčešće imaju ugrađene korektivne jastučice.



Slika 4. Polivalvularna ortoza.

Preuzeto iz arhive Klinike za ortopediju Kliničkog bolničkog centra Zagreb



Slika 5. Monoblok ortoza.

Preuzeto iz arhive Kuće zdravlja d.o.o.

Prema djelovanju razlikujemo elastične, rigidne i super-rigidne.

Točan način djelovanja ortoza na sprječavanje progresije krivine se još sa sigurnošću ne zna. U teoriji, ortoze bi trebale smanjiti opterećenje na pločama za rast apikalnih kralježaka na konkavnoj strani i povećati opterećenje na konveksnoj strani. Po Hueter-Volkmannovom zakonu, to dovodi do povećanog rasta kosti na području smanjenog opterećenja, odnosno do smanjenog rasta kosti na području kompresije.

To dovodi do rasta kosti na konkavnoj strani i usporavanja rasta na konveksnoj strani, što kod djece koja rastu dovodi do ispravljanja krivine (29). Usprkos tome, nedovoljno je dokaza koji govore u prilog tome da nošenje ortoze utječu na rast kralježaka. Mnoge ortoze su napravljene po zastarjelim principima, imajući u vidu samo postranično zakrivljenje kralježnice, kad se saznanja o trodimenzionalnom poremećaju kralježnice u skoliozi nisu primjenjivala kod izrade ortoza. Pravilna biomehanička načela za ortotsku korekciju trebala bi primijeniti derotacijske sile koje ispravljaju u koronarnoj i aksijalnoj ravnini uz normalno poravnavanje kralježnice u sagitalnoj ravnini. U današnje vrijeme, unatoč brojnim saznanjima o biomehanici ortoza, nijedan princip osim „sistema tri točke“ (three point system) nije univerzalno prihvaćen (30).

Prema materijalu od kojeg su napravljene razlikujemo ortoze napravljene od ugljičnih materijala, termoplastičnih, tekstilnih traka i metala. U zadnje vrijeme sve više u upotrebu ulaze ortoze dobivene 3D ispisom.

Najčešće ortoze u primjeni zadnjih 30-ak godina su: Boston, CBW, Lyonski steznik, Charleston, Cheneau i Rigo-Cheneau ortoza (11).

Ortoze treba primjenjivati na početku zamaha rasta, kako bi se sprječila progresija krivine. To je razdoblje kada je moguća najveća korekcija krivine i sprječavanje operacijskog zahvata. Indikacijama za liječenje korektivnom ortozom smatra se:

- Cobbov kut koji iznosi 20°- 45°
- Rebrana grba viša od 1 cm
- Postojanje disbalansa trupa
- Risserov znak 0-4 (11).

Danas se ortoze primjenjuju i izvan tih strogih indikacija. Primjerice, kut veći od 45° ne smatra se više apsolutnom indikacijom za kirurško liječenje, nego se i tu može pokušati prvo s ortozama. Zatim, primjenjuju se kod neuroloških ispada ili jakih bolova ili čak ponekad kod odraslih pacijenata, iako odrasli pacijenti bolje odgovaraju na fizikalnu terapiju.


Prilikom odabira ortoza preferiraju se one koje:

- Korigiraju skoliozu u sve tri ravnine
- Ne izazivaju torakalnu hipokifoza
- Pacijent samostalno koristi (pacijent sam skida i oblači ortoza)
- Izazivaju najmanje psihološkog stresa kod djece

Korištenje ortoza dovodi, ako se pravilno koristi, do smanjenja ili zaustavljanja progresije krivine, a rijetko čak može dovesti i do ispravljanja krivine. Ortoped na pregledu odlučuje koliko sati dnevno se treba nositi ortoza da bi se postigao željeni učinak. Problem s ortozama, kao i s drugim terapijama, je sama suradljivost pacijenata. Vrijeme nošenja ortoza je prema nekim istraživanjima 30%-50% manja od propisanog vremena (1,25). Istraživanja (25,26) su ustanovila povezanost između vremena nošenja ortoza i kliničkog uspjeha. Općenito, uspješnost se kreće od najviše 85% kod djece stadija Risser 0, koje nose ortoza 18 sati dnevno, do 40% ako se prebace na samo noćno nošenje (10 sati dnevno). Također, nije utvrđena terapijska razlika između nošenja ortoza 18 i 23 sata, što pacijentima daje par sati više i zajedno sa fizikalnom terapijom omogućuje pravilnije držanje i bolju simetriju tijela. S obzirom na vrijeme nošenja ortoza, razlikujemo nekoliko režima nošenja ortoza:

- Noćno nošenje (8-12 sati, tijekom spavanja)
- Part-time ortotika (12-20 sati, noćno i kućno nošenje)
- Full-time ortotika (20-23 sata, noćno i kućno nošenje, uz nošenje u školi)
 - Soft ortotika

Osim vremena nošenja ortoza, na uspjeh utječe i doba koštane zrelosti i korekcija primarne krivine. Tehnika koju ortopedi primjenjuju u izradi ortoza treba biti poštedna u smislu što bezbolnijeg uzimanja mjera i što bolji dizajn kako bi se utjecalo na suradljivost pacijenata i olakšalo im svakodnevni život. Napredovanjem metoda izrade mjera, sve se manje koristi uzimanje sadrenog odljeva za izradu ortoza i postupno se zamjenjuje sa skeniranjem površine tijela, što je puno ugodnije za pacijente i korištenjem 3D printera za izradu ortoza.



Slika 6. Proces 3D printanja ortoza.

Preuzeto iz arhive Kuće zdravlja d.o.o.

Pri radiološkom praćenju, prema SOSORT-ovim preporukama (31), treba obratiti pozornost na ove stvari:

- Smanjiti učestalost RTG snimanja, koliko je to moguće
- Koristiti druge metode, osim radioloških, kao što su primjena skoliometra ili površinska topografija

- Koristiti niske doze zračenja
 - Koristiti tehnike koje manje oštećuju osjetljiva tkiva (PA umjesto AP snimanja)
- Izrada korektivnih ortoza je proces koji traje i zahtjeva učestale dolaske kod ortopeda. Zbog rasta i promjena deformacija potrebne su česte kontrole. Te kontrole trebaju biti korištene za poboljšanje učinkovitosti same ortoze, ali za povećanje suradljivosti kroz bolju komunikaciju s pacijentom i njegovim roditeljima. Izrada korektivnih ortoza, od mjerenja do konačne primjene, prolazi kroz nekoliko faza, koje ćemo opisati u sljedećih nekoliko odlomaka.

Uzimanje mjere

Uzimanje mjere provodi se na način da se uzimaju razmaci između prominentnih koštanih struktura. Od kranijalno prema kaudalno, uzima se udaljenost između velikih trohantera, ilijačnih krista i širina toraksa na tri mjesta do aksilarne regije. Uzimaju se i opsezi u glutealnoj, abdominalnoj i aksilarnoj regiji koji imaju ulogu u izračunavanju volumena ortoze.

Uzimanje sadrenog otiska

Uzimanje sadrenog otiska se provodi na način da pacijent prvo obuče dva trikoa. Trikoi imaju trostruku ulogu – štite intimu pacijenta, pomažu nam odrediti distancu za mekani uložak u ortozi i pomažu u markiranju određenih točaka koje želimo prenijeti na negativ. Izbjegava se gipsanje na golo tijelo.

Prvo se oko tijela postavljaju neelastični zavoji, od kaudalno prema kranijalno, a područje aksila i ramena se otiskuje longetama. Zatim se na njih nanosi gips, koji dok se stvrdnjava može stvoriti „efekt saune“, odnosno dovesti do porasta temperature i kolapsa pacijenta, slabosti ili povraćanja. Važno je upozoriti pacijenta na opasnost od tog događaja kako bi ga lakše kontrolirali. Po završetku, stvrdnuti otisak se skida na način da se napravi dorzalni rez, koji je najprikladniji za pacijenta i dobivanje negativa.

Gipsani negativ se zatim zatvara i puni velikim količinama gipsa.

CAD-CAM

CAD-CAM tehnika označava snimanje površine tijela skenerom koji zatim snimljeno

računalnim programom obrađuje i napravi 3D simulaciju. Osim skenera, može se unositi i na način da se izmjere točno određene mjere na tijelu koje zatim program pretvara u 3D sliku tijela na računalu. Obrada računalom je dobra iz razloga što daje vrlo egzaktno podatke i moguće je pratiti promjene vrlo efektivno. Manjak je što nema osobnog doticaja s pacijentom prilikom izrade, odnosno nema manualnog doživljaja kao pri stvaranju sadrenog otiska. Kad su mjere obrađene, računalni program vodi brusilicu koja brusi pozitiv. Nedostatak ove tehnike je i vrlo visoka cijena te duljina rokova isporuke jer se izrađuju u inozemstvu.

Modeliranje

Nakon što smo dobili sadreni pozitiv, potrebno je s njega skinuti negativ. Deformacije koje su mogle nastati prilikom punjenja ili skidanja negativa moraju se ispraviti. Zatim se sadreni pozitiv dodatno doraduje. Za doradu je potrebno imati radiološku snimku prema kojoj vršimo tu doradu. Modeliranje se radi tako da se prati više parametara. Prvo, potrebno je ostaviti slobodan prostor, pa je tako pravilo da se za svaki centimetar korekcije na drugoj strani ostavi dva centimetra slobodnog prostora. Drugo, pazi se na to da ispravljanjem kralježnice dolazi do izduženja kralježnice, pa se točke korekcije mogu nalaziti nisko. Korekcija u sagitalnoj ravnini i derotacija se konstriraju na temelju trouglašnog principa (1).

Termoplastično oblikovanje

Termoplastično oblikovanje vrši se na način da se sadreni pozitiv prevuče slojem izomaterijala. Zatim se vakuum tehnikom zagrijana termoplastična ploča oblikuje na pozitivu (1).

Izrada ortoze

Kad se termoplastična ploča ohladila, postavljaju se metalne tračnice i vezni elementi. Temeljni oblik ortoze se dovršava, a brušenjem pojedinih dijelova se dobije željeni oblik.

Prva proba

Obraća se posebna pozornost na ingvinalno i aksilarno područje, a mogu se i načiniti otvori na dijelovima ortoze koji ne služe za korekciju kako bi se povećala udobnost.

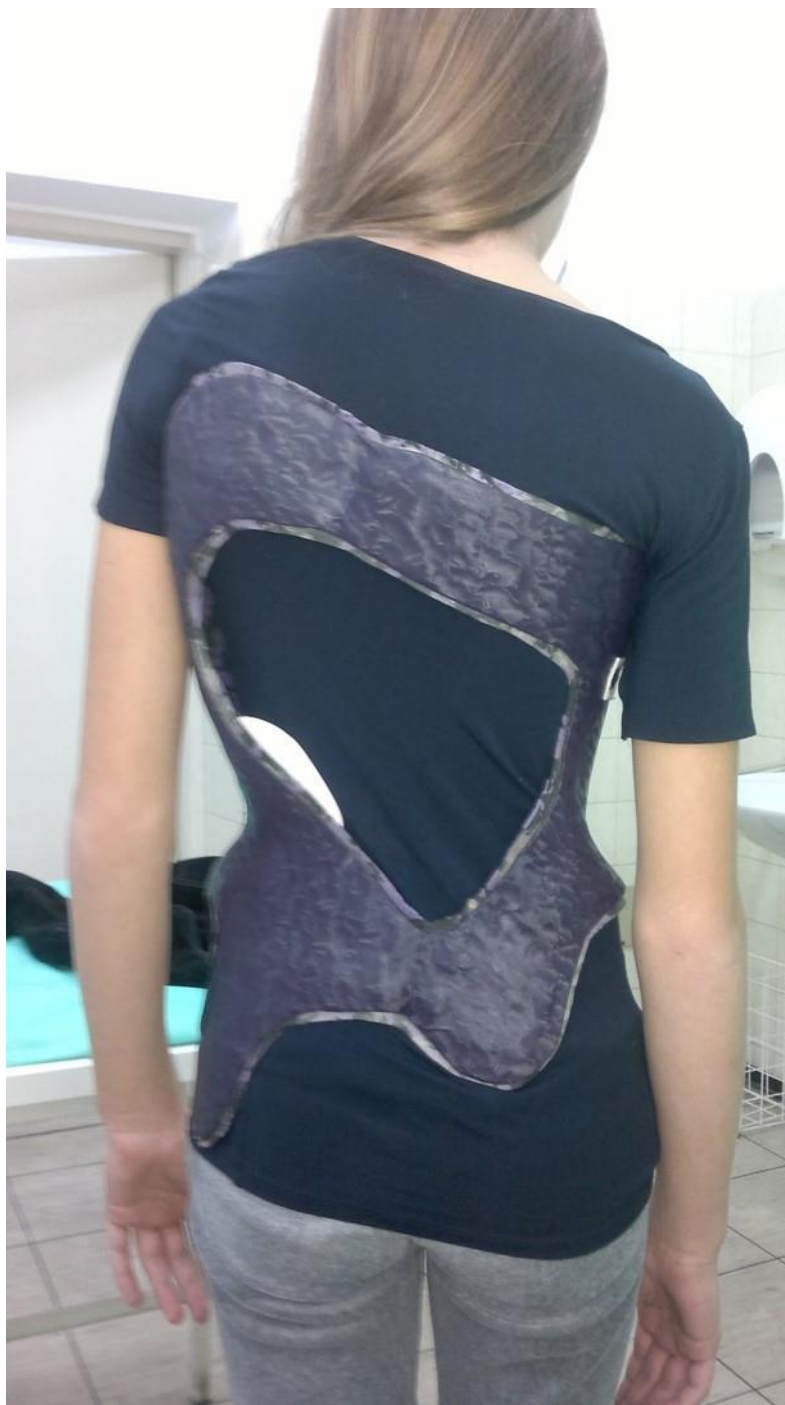Dovršavanje

Montiraju se čičak trake ili kopče te se lijepi mekani uložak. Pacijenta se podučava o načinu i vremenu korištenja ortoze, te održavanja osobne higijene i čuvanja ortoze.

Nakon što je završena izrada ortoze, suradljivost pacijenta koji bi je trebao nositi je najveći faktor. Suradljivost pacijenata je obično puno veća u djetinjstvu nego u adolescenciji. To se pripisuje samosvjesnosti o vlastitom fizičkom izgledu i strahu od školske okoline. Zbog toga podrška obitelji i okoline predstavlja važan čimbenik u uspješnosti terapije. Danas se čak koriste i uzorci na ortozama koji im daju estetsku komponentu kako bi povećali prihvaćanje kod mlađih pacijenata.

Rasprava još uvijek traje o tome jesu li bolje polivalvularne ili monoblok ortoze. Zbog nezgrapnosti, nepravilnih metalnih dijelova, upitnog ispravljanja rotacije i pojave ravnih leđa danas se sve više polivalvularne ortoze zamjenjuju monoblok ortozama.

Osim plastike koja se danas najviše koristi za izradu ortoza, za izradbu monoblok ortoza u uporabu sve više ulaze karbonska vlakna.



Slika 7. Cheneau monoblok ortoza od karbonskih vlakana.

Preuzeto iz arhive Klinike za ortopediju Kliničkog bolničkog centra Zagreb.

Zbog male težine i mogućnosti individualnog oblikovanja imaju veliku suradljivost kod pacijenata u praksi (1).

Algoritam

U praksi se uvriježio način koji se smatra najboljim za primjenu ortoza u liječenju skolioza. Započinje sa kontaktom s pacijentom kojem treba ortoza. To za pacijenta može predstavljati psihičko opterećenje zbog velikog broja sati u danu i dugotrajne primjene, kroz više godina. Potrebno je pacijentima pristupiti uvažavajući njihove probleme, obveze, kulturne osobitosti kako bi komunikacijom s njima došli do najboljeg mogućeg rješenja za njihove probleme. Strah od reakcije okoline u školi, neugodnost nošenja ortoze, promjena slike o sebi predstavljaju stres za pacijenta i zbog toga je važno uspostaviti povjerenje između liječnika i pacijenta kako bi se poboljšala suradljivost. Poslije prvog pregleda i naručivanja ortoze, slijedi izrada ortoze i njena proba, te primjena pod nadzorom liječnika. Nakon prvih mjesec dana nošenja potrebna je radiološka kontrola u ortozu, na temelju koje se donosi zaključak o njevoj funkcionalnosti. Daljnje kontrole u ordinaciji ortopeda se provode svako 3-6 mjeseci, ovisno o fazi rasta, sve do završetka rasta. Kontrolne radiološke snimke se preporučuje da se naprave jednom godišnje.

Početak liječenja ortozom bi trebao biti u fazi zamaha rasta, jer se tada postiže prvi korektivni efekt. Uspjehom smatramo smanjenje početnog Cobbovog kuta za 30%-50% i to nazivamo primarnom korekcijom krivine. Dok traje faza rasta, vrijeme nošenja bi trebalo biti 23 sata, odnosno full-time ortotika. Tek dvije godine nakon menarhe, kod djevojaka se može prijeći na part-time nošenje ortoze. Uspjehom u ortotskom liječenju se smatra kada ne dođe do progresije krivine ili kad nije potrebna kirurška intervencija.

Moguće komplikacije ortotskog liječenja su pojava alergijskih reakcija, dekubitusa, pogoršanje krivine, lordoza torakalne kralježnice i deformacija dojki (1). Nuspojave nošenja ortoze su opisane u nekim studijama (26,32). U ovoj studiji 12 od 146 ispitanika koji su nosili ortozu su dobili kožne simptome, naspram 0 od 96 koji su bili u kontrolnoj skupini. 12 od 146 je prijavilo bol u tijelu koja nije lokalizirana u leđima naspram 2 od 96. Također, 3 od 146 pacijenata je prijavilo osjećaj anksioznosti i depresije naspram 1 od 96 pacijenata kod kontrole. Ispitanici koji su nosili ortozu i kontrolna grupa su imali podjednaku učestalost poremećenog razvoja dojki, gastrointestinalnih, neuroloških i respiratornih simptoma.

Uzroci mogu biti razni, a najčešće nastaju zbog upotrebe pogrešne ortoze, loše izrade ortoze ili neredovitih kontrola.

d) Sadreni povoji/korzeti

Kod skolioza koje imaju veliku progresiju krivine i nepogodne su za nošenje ortoza, odnosno djeca ih ne toleriraju, a ne želimo još raditi operaciju, mogu se koristiti sadreni povoji kao metoda ispravljanja. Sadreni korzeti predstavljaju radikalniji način neoperacijskog liječenja skolioza. Oni se mogu koristiti kao metoda kojom se postiže ispravljanje krivine i veća fleksibilnost, što kasnije omogućava bolje podnošenje ortoze i bolji učinak ortoze na kontrolu krivine. Osim toga, s obzirom da se ne može skinuti od strane djece, s njima se nekad postiže bolja suradljivost, odnosno djelotvornost (10). U radu dr. Mehte (33), opisano je iskustvo korištenja sadrenih povoja u infantilnoj, ne-kongenitalnoj skoliozi. Pacijenti kojima se primjenjivalo sadrene povoje od 19. mjeseca su u odrasloj dobi imali Cobbov kut ispod 10° , dok je onima primjenjivanim oko 30. mjeseca zaustavljena progresija krivine. Način postavljanja po Mehti je u longitudinalnoj trakciji, pod anestezijom, bez potpore za tijelo od vrata do gornjeg dijela bedara. Izvodi se tako da se radi derotacija stražnje rebrene grbe dok se gips suši uz oblikovanje gipsa istovremeno i s prednje strane. Sadreni ovoji se mjenjaju svako 2-3 mjeseca kod djece ispod 2. godine, dok se ne postigne dovoljno izravnane kralježnice da se može staviti ortoza, i svako 3-4 mjeseca u djece iznad 2. godine. Zaključak rada dr. Mehte je da se korištenjem sadrenih povoja u jako mlade djece, nekad i agresivnim tretmanom, može ispraviti deformitet na duge staze.

Liječenje skolioza, zbog svoje kompleksnosti i velikog iskustva potrebnog za pravilno liječenje, danas se uglavnom provodi u ambulancama koje su se profilirale po znanju i iskustvu za liječenje skolioza. U liječenju sudjeluje tim sastavljen od brojnih specijalnosti, od radiologa i ortopeda do liječnika fizikalne medicine. Osim njih važnu ulogu ima iskustvo i znanje ortotičara, te rad psihologa, pedagoga i kineziologa u školama. Važnost svih sudionika u takvom timu je danas općeprihvaćena jer se uočilo koliko sama skolioza, a i njeno liječenje, osim fizičkog deformiteta predstavlja i psihološki problem za djecu i adolescente koji od nje boluju. Stoga je povezanost cijelog tima i pacijenta, koji se nalazi u središtu, iznimno važna za uspješno izlječenje

i daljnji zdrav život pojedinca.

5. ZAHVALE

Zahvaljujem se mentoru Prof.dr.sc. Tomislavu Đapiću na susretljivosti, razumijevanju te pomoći prilikom pisanja diplomskog rada.

Zahvaljujem se svojoj obitelji, roditeljima Stjepanu i Zdenki, braći Anti i Luki te djevojci Niki na podršci tijekom studija.

6. LITERATURA

1. Đapić T, Jelić M, Miličić G, Bulat Wuersching S, ur. Konzervativno liječenje skolioza i kifoza: knjiga simpozija. Zagreb: Kuća zdravlja d.o.o.; 2010.
2. Pećina M, Bićanić G, Delimar D, Đapić T, Jelić M, Smerdelj M, i sur. Ortopedija. 3. izd. Zagreb: Naklada Ljevak; 2004.
3. Konieczny MR, Senyurt H, Krauspe R. Epidemiology of adolescent idiopathic scoliosis. *J Child Orthop*. 2013 Feb;7(1):3–9. doi: 10.1007/s11832-012-0457-4
4. Rogala EJ, Drummond DS, Gurr J. Scoliosis: incidence and natural history. A prospective epidemiological study. *J Bone Joint Surg Am*. 1978 Mar;60(2):173–6.
5. Lonstein JE, Carlson JM. The prediction of curve progression in untreated idiopathic scoliosis during growth. *J Bone Joint Surg Am*. 1984 Sep;66(7):1061–71.
6. Nachemson A. A long term follow-up study of non-treated scoliosis. *Acta Orthop Scand*. 1968;39(4):466–76.
7. Weinstein SL, Dolan LA, Spratt KF, Peterson KK, Spoonamore MJ, Ponseti I V. Health and function of patients with untreated idiopathic scoliosis: a 50-year natural history study. *JAMA*. 2003 Feb 5;289(5):559–67.
8. Janicki J a, Alman B. Scoliosis: Review of diagnosis and treatment. *Paediatr Child Health*. 2007;12(9):771–6. doi: 10.1067/mmt.2002.123336
9. Kotwicki T. Evaluation of scoliosis today: examination, X-rays and beyond. *Disabil Rehabil*. 2008 Jan 7;30(10):742–51. doi: 10.1080/09638280801889519
10. Yazici M, ur. Non-Idiopathic Spine Deformities in Young Children. Berlin: Springer Heidelberg Dordrecht London New York; 2011.
11. Bulat Wuersching S, ur. Neoperacijsko liječenje skolioza i kifoza: knjiga simpozija s međunarodnim sudjelovanjem "Neoperacijsko liječenje skolioza i kifoza" održanog u Zagrebu u studenom 2015. Zagreb: Kuća zdravlja d.o.o.; 2015.
12. Sanders JO, Browne RH, Cooney TE, Finegold DN, McConnell SJ, Margraf SA. Correlates of the peak height velocity in girls with idiopathic scoliosis. *Spine (Phila*

- Pa 1976). 2006 Sep;31(20):2289–95. doi: 10.1097/01.brs.0000236844.41595.26
13. Hoffman DA, Lonstein JE, Morin MM, Visscher W, Harris BS 3rd, Boice JD Jr. Breast cancer in women with scoliosis exposed to multiple diagnostic x-rays. *J Natl Cancer Inst.* 2005;81(17):1307-12.
 14. Nash CL, Gregg EC, Brown RH, Pillai K. Risks of exposure to X-rays in patients undergoing long-term treatment for scoliosis. *J Bone Joint Surg Am.* 1979 Apr;61(3):371–4.
 15. Petit Y, Aubin C-E, Labelle H. Three-dimensional imaging for the surgical treatment of idiopathic scoliosis in adolescents. *Can J Surg.* 2002 Dec;45(6):453–8.
 16. Zheng YP, Lee TT, Lai KK, Yip BH, Zhou GQ, Jiang WW, i sur. A reliability and validity study for Scolioscan: a radiation-free scoliosis assessment system using 3D ultrasound imaging. *Scoliosis Spinal Disord [Internet].* 2016 Dec 31 [pristupljeno 07.05.2018];11(1):13. Dostupno na: <https://www.ncbi.nlm.nih.gov/pmc/articles/PMC4900244/> doi: 10.1186/s13013-016-0074-y
 17. Al-Aubaidi Z, Lebel D, Oudjhane K, Zeller R. Three-dimensional imaging of the spine using the EOS system. *J Pediatr Orthop B.* 2013 Sep;22(5):409–12. doi: 10.1097/BPB.0b013e328361ae5b
 18. Glaser DA, Doan J, Newton PO. Comparison of 3-Dimensional Spinal Reconstruction Accuracy. *Spine (Phila Pa 1976).* 2012 Jul;37(16):1391–7. doi: 10.1097/BRS.0b013e3182518a15
 19. Ilharreborde B, Steffen JS, Nectoux E, Vital JM, Mazda K, Skalli W, i sur. Angle reasurement reproducibility using EOS three-dimensional reconstructions in adolescent idiopathic scoliosis treated by posterior instrumentation. *Spine (Phila Pa 1976).* 2011 Sep;36(20):E1306–13. doi: 10.1097/BRS.0b013e3182293548
 20. Grivas TB, Hresko MT, Labelle H, Price N, Kotwicki T, Maruyama T. The pendulum swings back to scoliosis screening : screening policies for early detection and treatment of idiopathic scoliosis - current concepts and recommendations. *Scoliosis [Internet].* 2013 [pristupljeno 14.05.2018.];8(1):16. Dostupno na:

<https://www.ncbi.nlm.nih.gov/pmc/articles/PMC3817958/> doi: 10.1186/1748-7161-8-16

21. Beauséjour M, Goulet L, Parent S, Feldman DE, Turgeon I, Roy-Beaudry M, i sur. The effectiveness of scoliosis screening programs : methods for systematic review and expert panel recommendations formulation. *Scoliosis* [Internet]. 2013 [pristupljeno 14.05.2018.];8(1):12. Dostupno na: <https://www.ncbi.nlm.nih.gov/pmc/articles/PMC3737104/> doi: 10.1186/1748-7161-8-12
22. Labelle H, Richards SB, De Kleuver M, Grivas TB, Luk KD, Wong HK, i sur. Screening for adolescent idiopathic scoliosis : an information statement by the scoliosis research society international task force. *Scoliosis* [Internet]. 2013 [pristupljeno 15.5.2018.];8(1):17. Dostupno na: <https://www.ncbi.nlm.nih.gov/pmc/articles/PMC3835138/> doi: 10.1186/1748-7161-8-17
23. Marketos SG, Skiadas P. Hippocrates. The father of spine surgery. *Spine (Phila Pa 1976)*. 1999 Jul 1;24(13):1381–7.
24. Vasiliadis ES, Grivas TB, Kaspiris A. Historical overview of spinal deformities in ancient Greece. *Scoliosis* [Internet]. 2009 Dec 25 [pristupljeno 24.5.2018.];4(1):6. Dostupno na: <https://www.ncbi.nlm.nih.gov/pmc/articles/PMC2654856/> doi: 10.1186/1748-7161-4-6
25. Katz DE, Herring JA, Browne RH, Kelly DM, Birch JG. Brace Wear Control of Curve Progression in Adolescent Idiopathic Scoliosis. *J Bone Joint Surg Am*. 2010 Jun;92(6):1343–52. doi: 10.2106/JBJS.I.01142
26. Weinstein SL, Dolan LA, Wright JG, Dobbs MB. Effects of Bracing in Adolescents with Idiopathic Scoliosis. *N Engl J Med*. 2013 Oct 17;369(16):1512–21. doi: 10.1056/NEJMoa1307337
27. Negrini S, Aulisa AG, Aulisa L, Circo AB, de Mauroy JC, Durmala J, i sur. 2011 SOSORT guidelines: Orthopaedic and Rehabilitation treatment of idiopathic scoliosis during growth. *Scoliosis* [Internet]. 2012 Dec 20 [pristupljeno 26.5.2018.];7(1):3. Dostupno na: <https://www.ncbi.nlm.nih.gov/pmc/articles/PMC3292965/> doi:

10.1186/1748-7161-7-3

28. Weiss HR. The method of Katharina Schroth - history, principles and current development. *Scoliosis* [Internet]. 2011 Dec 30 [pristupljeno 26.5.2018.];6(1):17. Dostupno na: <https://www.ncbi.nlm.nih.gov/pmc/articles/PMC3180431/> doi: 10.1186/1748-7161-6-17
29. Stokes IA. Mechanical effects on skeletal growth. *J Musculoskelet Neuronal Interact.* 2002 Mar;2(3):277–80.
30. Rigo M, Negrini S, Weiss HR, Grivas TB, Maruyama T, Kotwicki T. ' SOSORT consensus paper on brace action : TLSO biomechanics of correction (investigating the rationale for force vector selection)'. *Scoliosis* [Internet]. 2006 [pristupljeno 27.5.2018.];1(1):11. Dostupno na: <https://www.ncbi.nlm.nih.gov/pmc/articles/PMC1553475/> doi: 10.1186/1748-7161-1-11
31. Knott P, Pappo E, Cameron M, DeMauroy J, Rivard C, Kotwicki T, i sur. SOSORT 2012 consensus paper: reducing x-ray exposure in pediatric patients with scoliosis. *Scoliosis* [Internet]. 2014 Dec 25 [pristupljeno 30.05.2018];9(1):4. Dostupno na: <https://www.ncbi.nlm.nih.gov/pmc/articles/PMC4002921/> doi: 10.1186/1748-7161-9-4
32. Weinstein SL, Dolan LA, Wright JG, Dobbs MB. Design of the Bracing in Adolescent Idiopathic Scoliosis Trial (BrAIST). *Spine (Phila Pa 1976)*. 2013 Oct;38(21):1832–41. doi: 10.1097/01.brs.0000435048.23726.3e
33. Mehta MH. Spine growth as a corrective force in the early treatment of progressive infantile scoliosis. *J Bone Joint Surg Br.* 2005;87-B(9):1237–47. doi: 10.1302/0301-620X.87B9.16124

7. ŽIVOTOPIS

Zdenko Guć rođen je 1991. godine u Splitu. U Splitu je pohađao osnovnu školu koju završava 2006. godine. Tada upisuje srednju školu, Treću gimnaziju u Splitu (ex Mioc). Medicinski fakultet upisuje 2010. godine u Zagrebu. Tijekom godina radio je raznovrsne studentske poslove. U slobodno vrijeme prati filmove i serije, te se amaterski bavi planinarenjem i bicikliranjem i trčanjem

