

Kirurški pristup liječenju dijafragmalnih hernija

Eđut, Suzana

Master's thesis / Diplomski rad

2018

Degree Grantor / Ustanova koja je dodijelila akademski / stručni stupanj: **University of Zagreb, School of Medicine / Sveučilište u Zagrebu, Medicinski fakultet**

Permanent link / Trajna poveznica: <https://um.nsk.hr/um:nbn:hr:105:514714>

Rights / Prava: [In copyright](#)/[Zaštićeno autorskim pravom.](#)

Download date / Datum preuzimanja: **2025-02-15**



Repository / Repozitorij:

[Dr Med - University of Zagreb School of Medicine Digital Repository](#)



**SVEUČILIŠTE U ZAGREBU
MEDICINSKI FAKULTET**

Suzana Eđut

**Kirurški pristup liječenju dijafragmalnih
hernija**

DIPLOMSKI RAD



Zagreb, 2018.

Ovaj diplomski rad izrađen je u Kliničkoj bolnici Sveti Duh, Klinika za kirurgiju, pod vodstvom dr.sc.
Marka Severa, dr.med. i predan je na ocjenu u akademskoj godini 2017./2018.

Mentor rada: dr. sc. Marko Sever, dr.med.

Popis i objašnjenje korištenih kratica:

engl. engleski

god. godina

a. arterija

v. vena

lig. ligament

m. musculus

n. nervus

cm centimetar

mm milimetar

CT od engl. computed tomography; kompjuterizirana tomografija

MR od engl. magnetic resonance; magnetna rezonanca

RTG rentgenogram

tj. to jest

tzv. takozvani

DH dijafragmalna hernija

PE paraezofagealno

SADRŽAJ

1.SAŽETAK	
2.SUMMARY	
3.UVOD	1
4. ANATOMIJA I FIZIOLOGIJA DIJAFRAGME	2
5. PODJELA DIJAFRAGMALNIH HERNIJA	5
6.EPIDEMIOLOGIJA DIJAFRAGMALNE HERNIJE	8
7. PATOGENEZA DIJAFRAGMALNIH HERNIJA	8
8. KLINIČKA SLIKA	10
9. DIJAGNOSTIKA	11
10. INDIKACIJE ZA KIRURŠKI ZAHVAT	13
11. KIRURŠKO LIJEČENJE	14
12. ZAKLJUČAK	21
13. ZAHVALA	22
14. POPIS LITERATURE	23
15.ŽIVOTOPIS	29

1.SAŽETAK

Kirurški pristup liječenju dijafragmalnih hernija

Sažetak. Dijafragmalne hernije predstavljaju izazov za abdominalnu i torakalnu kirurgiju u postizanju zadovoljavajućeg anatomskog i funkcionalnog rezultata u pacijenata. Dijafragma služi kao anatomski zid između pozitivnog abdominalnog i negativnog torakalnog tlaka, te je najvažniji respiratorni mišić. Hernije mogu nastati u odrasloj dobi ili kongenitalno, izolirane ili kao dio nekih sindroma.

85% dijafragmalnih hernija otpada na tip I hijatalne hernije ili klizujuće hernije, koje su udružene s pojavom gastroezofagealne refluksne bolesti. Osim njih, u stečene dijafragmalne hernije spadaju i paraezofagealne hijatalne hernije ili tip II. Najpoznatije kongenitalne dijafragmalne hernije su Bochdalekova hernija te hernija Morgangi, koje se prema europskim registrima pojavljuju u 2.3 na 10 000 živorođenih. Kod kongenitalnih dijafragmalnih hernija kliničke manifestacije nastaju zbog patoloških promjena na plućima i mogu dovesti do plućne hipertenzije, dok su stečene najčešće asimptomatske, ali se mogu prezentirati disfagijom, regurgitacijom, povraćanjem, gubitkom težine, anemijom i respiratornim simptomima.

Bochdalekova hernija je, ako se prepozna, indikacija za hitnu operaciju. Morgangijeva je najčešće neprepoznata do odrasle dobi. Za hijatalnu i paraezofagealnu hijatalnu herniju preporuča se elektivni operacijski zahvat. Najčešći pristup je laparoskopski, iako je moguć i otvoreni transabdominalni i transtorakalni pristup. Laparoskopija pruža prednosti minimalno invazivne kirurgije, kao što su manja rana, kraći postoperativni boravak i smanjen mortalitet. Sadržaj hernije se reponira, te se defekt zatvara metodom bez napetosti, šavovima ili primjenom kirurške mrežice. Kod hijatalnehernije radi se i fundoplikacija, najčešće metodom po Nissenu.

KLJUČNE RIJEČI: dijafragma, hernija, laparoskopija, minimalno invazivna kirurgija, metoda bez napetosti, kirurške mrežice, fundoplikacija

2.SUMMARY

Surgical approach to diaphragmatic hernias treatment

Summary. Diaphragmatic hernias present a challenge for abdominal and thoracic surgery in terms of achieving adequate anatomical and functional results in patients. The diaphragm is an anatomical wall that separates positive intraabdominal and negative intrathoracic pressure, as well as being the most significant respiratory muscle. Hernias can develop in adults or congenital, either isolated or as a part of genetic syndromes.

Eighty-five percent of hernias are sliding hiatal hernias, or type I hernias. They are acquired hiatal hernias, often presented with gastroesophageal reflux disease. Type II or paraesophageal hiatal hernias are also considered acquired diaphragmatic hernias. The most commonly known congenital diaphragmatic hernias include Bochdalek and Morgangi hernias, which are presented in 2.3 per 10 000 live births, according to European registers. Clinical manifestations of congenital diaphragm hernias develop as a result of a lung pathology and possibly lead to pulmonary hypertension. In most cases, adult hernias are asymptomatic, but can present with dysphagia, regurgitation, vomiting, weight loss, anemia, or respiratory issues.

With an early diagnosis, Bochdalek hernias present a surgical emergency and should be treated at once. Morgangi hernias are commonly undiagnosed until an adult age. For hiatal hernias, elective operative procedures are recommended. The most common approach is laparoscopic, however, laparotomy or thoracotomy are also possible. Laparoscopy provides significant benefits of minimally invasive surgery, for instance, smaller wounds, shorter postoperative stay, as well as lower mortality rates. Hernial content is repositioned, and a tension-free repair is performed, either by using a surgical mesh or sutures. The fundoplication procedure is also performed in hiatal and paraesophageal hernias, generally using the Nissen method.

KEYWORDS: diaphragm, hernia, laparoscopy, minimally invasive surgery, tension-free repair, surgical mesh, fundoplication

3.UVOD

Dijafragmalna hernija ili kila je prolaps abdominalnog sadržaja kroz slabo mjesto, odnosno defekt na dijafragmi. Kroz ošit nastaje više tipova hernija, koje mogu biti prirodene ili stečene. Zajednička im je transpozicija organa (ili njihovih dijelova) iz abdomena u prsni koš. Dijafragmalne hernije su često asimptomatske ili su simptomi izrazito nespecifični i razlikuju se ovisno o tipu.

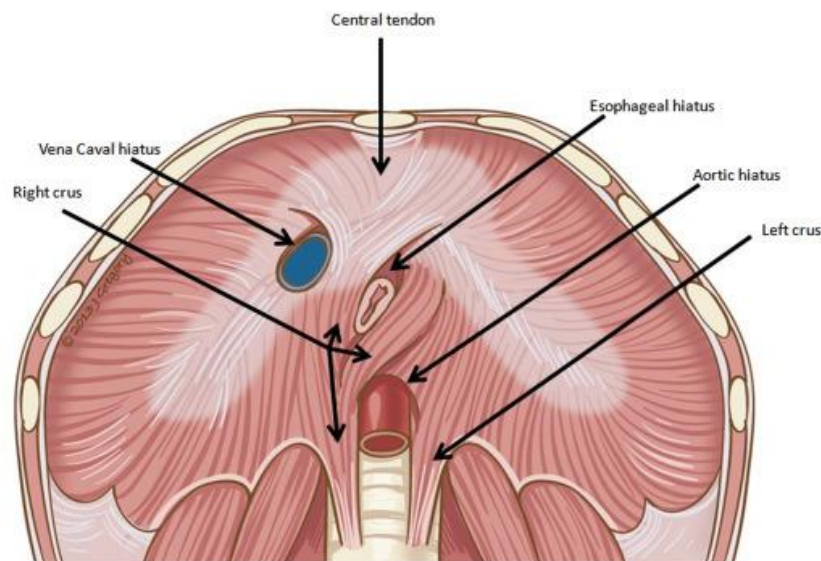
Kongenitalne dijafragmalne hernije mogu odmah nakon rođenja dati kliničku sliku cijanoze i dispneje; s druge strane, mogu biti asimptomatske i slučajno otkrivene u odrasloj dobi. Stečene hernije mogu godinama biti asimptomatske, a onda se prezentirati hitnim stanjem zbog komplikacija, a također mogu i izazvati kronične simptome, poput refluksnog ezofagitisa ili gubitka na težini. Upravo zbog velike varijabilnosti simptoma, često je postavljanje pravilne dijagnoze ograničavajući korak u terapiji.

Liječenje je moguće isključivo kirurški. U prošlosti su se dijafragmalne hernije zbrinjavale otvorenim pristupom (torakotomijom ili laparotomijom), a početkom primjene laparoskopske tehnike značajnije je smanjen mortalitet te postoperativni boravak. Time je laparoskopsko liječenje dijafragmalne hernije postalo prvi izbor većine kirurga kao minimalno invazivna metoda. Veliki napredak u liječenju dijafragmalnih hernija je postignut uvođenjem kirurških mrežica od sintetskih materijala, čime je omogućeno sigurno zatvaranje velikih defekata bez napetosti.

4. ANATOMIJA I FIZIOLOGIJA DIJAFRAGME

Dijafragma ili ošit je anatomski pregradni zid između toraksa i abdomena. Građom je to kupolasta mišićno-vezivna tvorba, izbočena unutar prsnog koša (1). Iako čini anatomsku granicu, svojim otvorima omogućuje i komunikaciju abdomena i toraksa, te je respiracijski mišić od najvećeg značenja u tijelu (2) .

Gornja dijafragmalna površina prekrivena je endotorakalnom fascijom, poviše koje leži parijetalna pleura, odnosno perikard u središnjem dijelu. Abdominalnu stranu oblaže fascia transversalis i u topografskom je odnosu sa fundusom želuca, jetrom, slezenom, bubrezima i nadbubrežnim žlijezdama (1).



SLIKA.1 Anatomske strukture dijafragme. Preuzeto s: <https://ars.els-cdn.com/content/image/1-s2.0-S0363018815001140-gr1.jpg> 19.1.2018

S obzirom na to da je torakalna strana dijafragme u topografskom odnosu s perikardom, odnosno srcem, u središnjem dijelu nalazi se lagano udubljenje (3). Nasuprot tome, lateralne se strane izdižu, stoga s lijeve strane dijafragma doseže sve do šestog rebra. Desnostrano je zbog jetre nešto više izdignuta, te doseže do visine petog rebra (1).

Fiziološki položaj dijafragme stalno se mijenja, primjerice, smještena je niže dok osoba sjedi ili stoji, dok se u ležećem položaju ili nakon obilnijeg obroka podiže (2). Također treba uzeti u obzir promjenu položaja ovisno o ispunjenosti abdomena te ciklusu disanja(5). Središnji dio dijafragme se prilikom inspirija spušta, dok su lateralni dijelovi fiksirani i nepomični(3). Zanimljivo je da se u dječjoj dobi dijafragma nalazi jedan međurebreni prostor više zbog većeg sagitalnog promjera prsnog koša, a starenjem dolazi do njenog descensusa (4).

Već je spomenuto da dijafragma ima mišićnu i vezivnu komponentu. Svaki od mišićnih segmenata imenovan je prema svojem polazištu, a svi kreću od perifernog dijela i završavaju u tetivnom središtu ošita (3).

Tetivno središte je vezivno hvatište koje izgledom nalikuje na tri listića, a njegov gornji dio je povezan s perikardom (2). Tetivni otvor, hiatus vene cavae, sadrži njen terminalni dio (3). Prolaskom vene cavae inferior kroz vezivni dio omogućen je protok krvi čak i dok je ošit kontrahiran u vrijeme inspirija. (4)

Mišićni dio čine pars lumbaris, costalis te pars sternalis.

Lumbalni dio se sastoji od medijalnih i lateralnih krakova. Medijalni krakovi (crus mediale) polaze s prednjih dijelova kralježaka L1 do L4 desno, te L1 do L3 lijevo (1). Tijek niti je uzlazan sve do L1, gdje kao lig. arcuatum medianum čine anteriornu granicu aortalnog otvora. Dalje se niti strmo uzdižu i ponovo odvajaju prema lateralno čime nastaje mišićni prorez, odnosno hiatus oesophageus (4). Većinom ga nalazimo smještenog blago lijevo od medijalne linije i obično ga omeđuje samo desni medijalni krak (3). Pretpostavlja se da ta vlakna imaju funkciju sfinktera i preveniraju regurgitaciju želučanog sadržaja (2). Uz crus mediale nalazimo i crus intermediale, čiji je tok identičan, osim što polazi s trupova kralježaka nešto lateralnije (1).

Lateralni krak (crus laterale) proizlazi iz dva luka tetiva koje nazivamo Hallerovim lukovima (lig. arcuatum mediale et laterale) (4). Ovisno o mišiću koji premošćuju, nazivamo ih još i lukom psoasa te lukom kvadratusa (5). Medijalni Hallerov luk polazi od tijela kralješka L1 i hvata se na

njegov rebreni nastavak, dok lateralni luk polazi od rebrenog nastavka L1, a hvata se na vršak 12. rebra. Hvatišta lateralnih krakova su također u tetivnom središtu (4) .

Pars costalis polazi sa 7. do 12. rebra. U patogenezi DH treba spomenuti njegov topografski odnos sa lumbalnim dijelom jer zajedno omeđuju strukturu koju nazivamo trigonum lumbocostale sinistrum (Bochdalek). To je mjesto prekriveno isključivo endotorakalnom fascijom i parijetalnom pleurom torakalno, te transverzalnom fascijom i parijetalnim peritonumom abdominalno (1), što ga čini slabom točkom u nastanku DH. Praznine u ošitu koje uzrokovane kongenitalnim defektom anatomske nazivamo foramen congenitale phrenicum persistens. Drugi locus minoris resistentiae ošita je trigonum sternocostale (Larreyev otvor), omeđen sa pars sternalis i pars costalis (4).

Pars sternalis polazi s unutarnje strane tijela sternuma i važan je funkcionalno jer spušta tetivno središte ošita. Time povećava volumen prsišta i djeluje kao glavni mišić inspirija (4) , (a ako uzmemo u obzir da je ekspiratorni dio ciklusa disanja većinom pasivan) i najznačajniji dišni mišić u tijelu uopće (3). Mišićna vlakna pars sternalis su svijetlija od ostalih dijelova (5).

TABLICA 1. Sažetak otvora ošita i njegovih struktura. Modificirano prema: *Jalšovec D. Sustavna i topografska anatomija čovjeka*

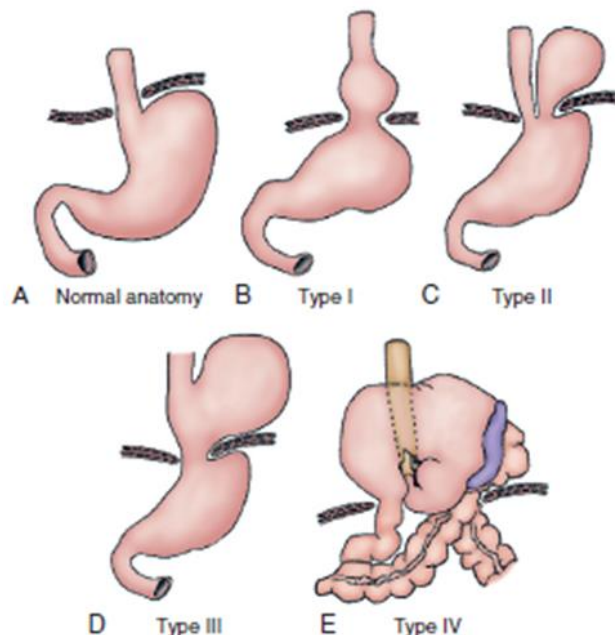
Otvor ošita	Strukture
Hiatus aorticus	aorta, plexus aorticus, ductus thoracicus
Foramen v.cavae	v.cava inferior, n.phrenicus dex., vv.hepaticae
Hiatus oesophageus	ezofagus, n.vagus dex. et sin., n.phrenicus sin., a. et v.gastrica sinistra
Medijalni lumbalni otvor	n.splanchicus major, n.splanchicus minor, v.azygos, v.hemyazygos, vasa lymphatica
Lateralni lumbalni otvor	truncus sympathicus, vasa lymphatica
Trigonum sternocostale	a., v.epigastrica superior, vasa lymphatica

Aorta daje direktne male grane za opskrbu ošita (aa.intercostales posteriores VII-X, aa.phrenicae superiores et inferiores), a ostatak opskrbe pruža a.thoacica interna (a.pericardiophrenica, a.musculophrenica). Venska odvodnja ide preko v.brachiocephalicae, v.cavae inferior, te v.azygos i v.hemyazgos. Limfna odvodnja prati istoimene krvne žile. Ošit motorno i osjetno inervira n.phrenicus (1).

Osim važne respiracijske funkcije, kontrakcijom dijafragme može rasti intraabdominalni tlak, što je korisno kod defekacije i uriniranja, te dizanja težih predmeta. Nadalje, njena uloga torakoabdominalne pumpe dopušta povećanje intraabdominalnog tlaka s istovremenim smanjnjem torakalnog tlaka. Time olakšava venski prtok donjom šupljom venom do srca (2).

5. PODJELA DIJAFRAGMALNIH HERNIJA

Dijafragmalne hernije možemo podijeliti u stečene i kongenitalne hernije. U stečene dijafragmalne hernije spadaju kližuća, paraezofagealna i miješana hijatalna kila, dok su kongenitalne Morgangijeva i Bochdalekova kila. (6)



SLIKA 2. Prikaz tipova dijafragmalnih hijatalnih hernija, modificirano prema *Duranceau A, Jamieson GG: Hiatal hernia and gastroesophageal reflux*. Izvor: *Sabiston DC Jr, editor: Textbook of surgery*

5.1 Tip I ili kližuća hijatalna hernija je tip dijafragmalne hijatalne hernije u kojem nastaje prolaps kardije želuca u stražnji medijastinum. U ovom obliku nastaje superiorni pomak gastroezofagealnog spoja u medijastinum (7,8). Na ovu herniju otpada 85% svih DH (6). Zbog uzročne povezanosti strukturnog slabljenja frenoezofagealne membrane u starijoj životnoj dobi i hernijacije, postoji visoka korelacija dobi pacijenta i razvoja stečene DH tip I (9). Jedan od faktora nastanka strukturnih promjena je kombinirani učinak negativnog intratorakalnog tlaka te oponirajućeg pozitivnog intraabdominalnog tlaka. Osim navedenog, već samim aktom gutanja dolazi do rastezanja frenoezofagealne membrane (10). Prevalencija i veličina kližuće hijatalne hernije koreliraju s povećanom težinom GERB-a. (11). Također treba spomenuti i veću incidenciju dijafragmalnih hijatalnih hernija kod ljudi s već postojećim ingvinalnim hernijama (12).

Kod ove hernije nema rizika od komplikacija tipa opstrukcije, inkarceracije ili strangulacije. Međutim zbog gubitka tzv. Hissovog ugla između jednjaka i fundusa, dolazi do pojave refluksnog ezofagitisa. (6)

5.2 Tip II ili paraezofagealna hijatalna hernija specifičan je po dislokaciji fundusa uz normalno pozicioniranu kardiju (7,8). Drugim riječima, ne postoji pomak ezofagogastričnog spoja (6). U podlozi razvoja paraezofagealne hijatalne hernije je obično kongenitalni defekt ezofagealnog hijatusa (13). Usporedno s povećanjem hernije, paraezofagealna membrana se progresivno izbočuje u posteriorni medijastinum, najčešće ispunjena fundusom želuca. Također, u njoj možemo naći i druge strukture poput kolona, omentuma, tankog crijeva ili gušterače. Nakon više uzastopnih hernijacija, formiraju se priraslice koje preveniraju povratak struktura u abdomen (14) i postoji velika opasnost od inkarceracije i volvulusa. Simptomi visoke digestivne opstrukcije karakteristični su za ovaj tip hernije (6).

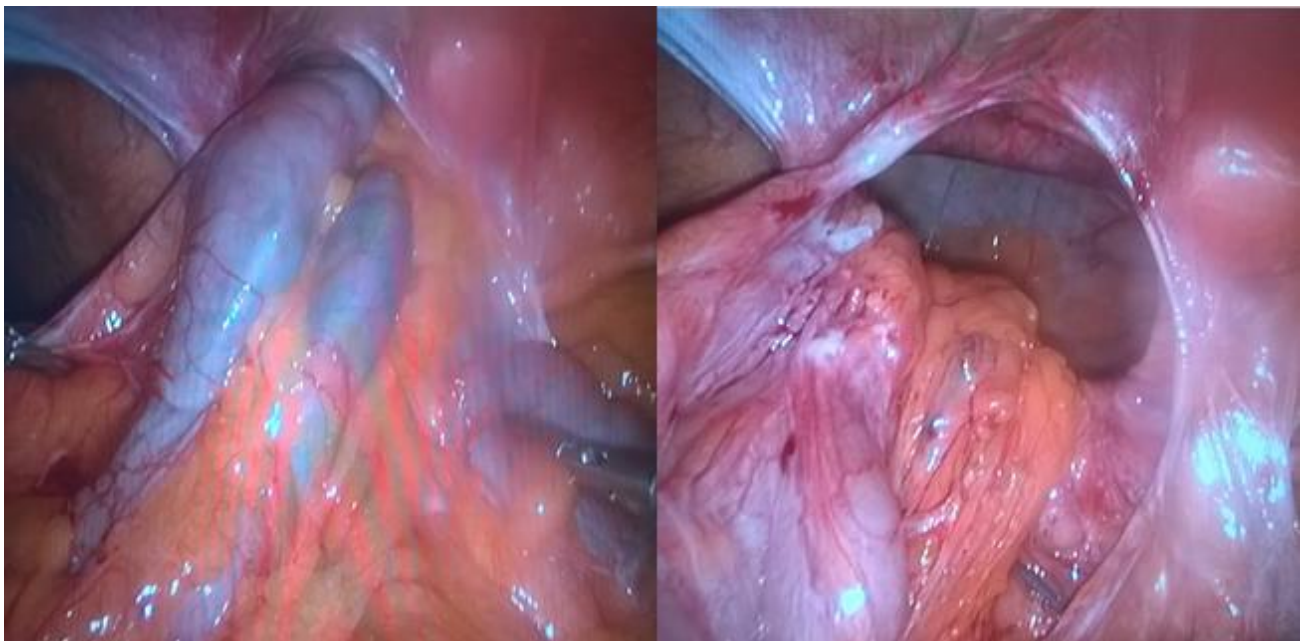
Intratorakalni želudac je stanje u kojemu kompletan želudac zauzima poziciju unutar torakalne šupljine, uz prethodnu rotaciju od 180 stupnjeva po longitudinalnoj osi. Taj oblik smatra se završnom fazom stadija I i II (8).

5.3 tip III ili miješana hijatalna hernija ima obilježja i paraezofagealne i kližuće hijatalne hernije.

Neke klasifikacije navode i IV.tip hijatalne hernije u kojem uz želudac nalazimo prisutan i neki drugi abdominalni organ.

5.4 Bochdalekova ili posterolateralna dijafragmalna hernija nastaje zbog kongenitalnog poremećaja zatvaranja pleuroperitonealnog kanala u posterolateralnom dijelu ošita. U 10 do 20% slučajeva prisutna je hernijska vreća. Najčešća je DH dječje dobi, obično sadrži tanko ili debelo crijevo te jetru i slezenu (6).

5.5 Retrosternalna dijafragmalna hernija, također kongenitalna hernija, češće nastaje Morgangijev oblik u kojem prolaps nastaje u foramenu Morgangi, između sternalnog i kostalnog dijela ošita. Rjeđe nastaje s lijeve strane jer foramen Larry koji se ondje nalazi djelomično prekriva perikard. U nju mogu prolabirati svi organi, a u najvećem broju slučajeva je asimptomatska i otkriva se slučajno u odrasloj dobi (6).



SLIKA 3. Morgagnijeva hernija; sadrži omentum, poprečni kolon i vijuge tankog crijeva. Izvor: dr.sc. M.Sever, dr.med, KB Sveti Duh, Klinika za kirurgiju.

6.EPIDEMIOLOGIJA DIJAFRAGMALNE HERNIJE

6.1 Stečene DH. Važno je naglasiti da je u većini identificiranih slučajeva DH razlog pronalaska slučajan radiološki nalaz pacijenta bez ikakvih tegoba (8). Promatrajući raspodjelu DH prema tipovima, uočavamo da 85-95% slučajeva čine upravo kližuće hijatalne hernije, dok svega 5-15% otpada na paraezofagealni tip hijatalne hernije (u širem smislu), od čega 90% čine miješane hijatalne hernije (6,15). Morgangijeva hernija čini svega 2-3% hernija (16).

Teško je utvrditi stvarnu incidenciju stečene hijatalne hernije u populaciji zbog velikog broja asimptomatskih slučajeva te relativno nespecifičnih simptoma. Medijan dobi za kližuću hijatalnu herniju je 48 godina, dok je za paraezofagealnu hijatalnu herniju 61 godina, što govori o značajnoj razlici u dobnoj raspodjeli. Nadalje, paraezofagealna hernija se s većom učestalošću pojavljuje u ženskog spola, i to u omjeru 4:1(8).

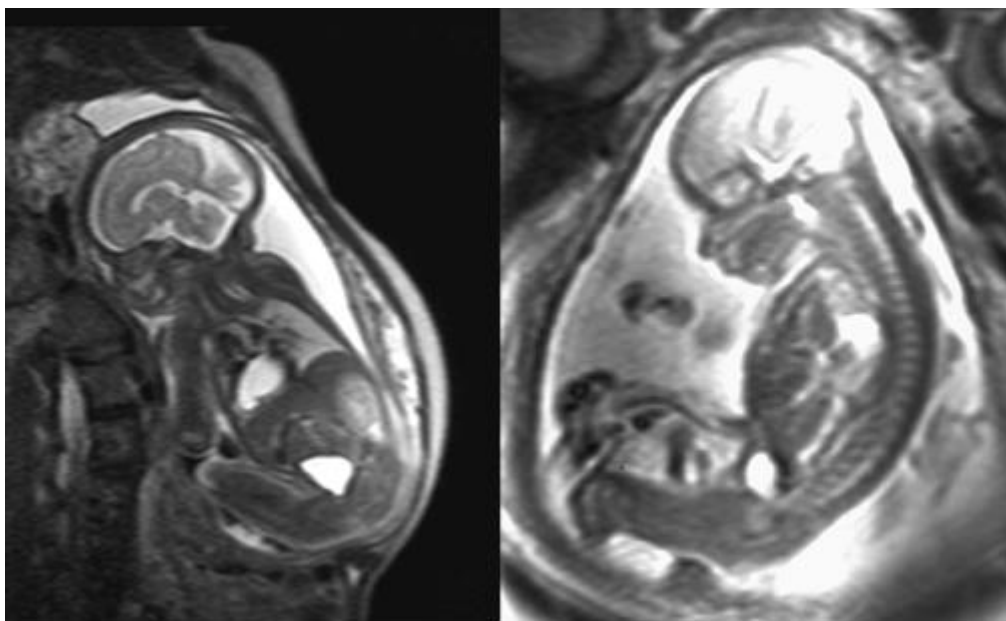
6.2 Kongenitalne DH. Ukupna prevalencija kongenitalne dijafragmalne hernije je 1 do 4 na 10,000 živorođenih. Europski registri pokazuju prevalenciju od 2.3 na 10 000 živorođenih za izolirane slučajeve, te 1.6 na 10 000 za komplicirane slučajeve bolesti. Neka istraživanja pokazuju nešto veću incidenciju u muškog spola. Majčina dob nema utjecaja na učestalost (17).

7. PATOGENEZA DIJAFRAGMALNIH HERNIJA

Patogeneza kongenitalnih dijafragmalnih hernija nije do kraja razjašnjena. Prema vodećim teorijama u osnovi nastanka je nedostatan zatvaranje pleuroperitonealnih nabora, koje se normalno zbiva između 4. i 10. tjedna fetalnog razvoja. Također, značajne su teorije koje govore u prilog poremećene diferencijacije mezenhimalnih stanica prilikom embriološkog razvoja dijafragme, bilo zbog okolišnih, ili genetskih faktora (18-20).

Između 50 i 70% kongenitalnih dijafragmalnih hernija čine izolirani slučajevi. Pulmonalna hipoplazija, intestinalna malrotacija i dekstrapozicija srca smatraju se popratnim dijelom kongenitalne

DH zbog njenih hemodinamskih i mehaničkih posljedica. Preostalih 30 do 50% čine komplicirani slučajevi u kojima nalazimo dodatne abnormalnosti, najčešće kromosomske anomalije, koje nalazimo u 10 do 20% prenatalno dijagnosticiranih slučajeva. Najučestalije anomalije vezane uz DH su trisomije 13, 18 i 21 (21-23). Na potencijalan utjecaj faktora okoliša ukazuje veća pojavnost kod deficijencije vitamina A (24-29) te nakon izlaganja nekim lijekovima, npr. talidomidu ili antikonulzivima (30).



SLIKA 4. MRI prikazuje jetru intraabdominalno (lijevo) i jetrenu hernijaciju u toraks (desno). Prema: *Holly L Hedrick, MD. Izvor: UpToDate*

Budući da se hernijacija događa u vremenu kritičnom za pravilan razvoj pluća, kliničke manifestacije nastaju zbog patoloških promjena na plućima. Kao rezultat kompresije plućnog tkiva nalazimo hipoplaziju ipsilateralnog krila. Također, uslijed redukcije arterijske mreže nastaje i hiperplazija muskularnog sloja plućnih arterija, što uvećava rizik od razvoja plućne hipertenzije novorođenčeta (31). Opisani čimbenici, udruženi s vazokonstrikcijom te promijenjenom pulmonalnom vazoreaktivnošću, dodatno otežavaju manjkav pulmonalni protok. Nadalje, u nekih pacijenata

nalazimo smanjenu masu lijevog ventrikula (32), budući da se hernijacija učestalije događa na lijevoj strani ošita.

Ključni događaji u nastanku stečene hijatalne hernije su proširenje crura diaphragmatica na ezofagealnom otvoru dijafragme te rastezanje frenoezofagealne membrane. Usporedno s povećanjem hernije, frenoezofagealna membrana se progresivno izbocuje u posteriorni medijastinum, najčešće ispunjena fundusom želuca. Također, u njoj možemo naći i druge strukture poput kolona, omentuma, tankog crijeva ili gušterače. Nakon više uzastopnih hernijacija, formiraju se priraslice koje preveniraju povratak struktura u abdomen (14).

8. KLINIČKA SLIKA

8.1 Kongenitalne DH. 10 do 20% novorođenčadi s kongenitalnom DH je dijagnosticirana unutar 24h od poroda zbog poremećaja hranjenja, disanja ili pneumonije. Većinom imaju respiratorne poteškoće prilikom rođenja. Inicijalni znakovi su stišani zvučni šumovi te peristaltika crijeva čujna iznad prsa. Često je pomicanje srčanih zvukova desno ako se radi o lijevoj DH. Hernijacija želuca i jetre te polihidramnion su povezani s lošijom prognozom. (14) Bochdalekove kile se najčešće očituju kao akutni respiratorni distres i plućna hipertenzija (6). Slučajevi Morgagnijeve kile u odraslih su rijetki i očituju se respiratornim poteškoćama i nejasnom abdominalnom boli (33-36).

Učestalo se pojavljuju uz trisomije 18, 13, i 21 (21,23,37). CDH je čest nalaz u Frynsovom fenotipu koji se očituje dizmorfijom lica, distalnom digitalnom hipoplazijom, anomalijama srca, bubrega, mozga. Drugi sindromi koji se mogu pojaviti su Apert, CHARGE, Beckwith Beckwith Wiedemann, Pierre Robin i mnogi drugi (38-40).

8.2 Stečene DH. Simptomi uključuju bolove u prsima, epigastrične bolove, disfagiju, postprandijalnu punoću, regurgitaciju, povraćanje, gubitak težine, anemiju i respiratorne simptome. Simptomi disfagije i postprandijalne punoće su češći kod paraezofagealne hijatalne hernije u odnosu

na ostale hijatalne hernije (8). Simptomi kličuće hijatalne hernije su isti kao i simptomi refluksnog ezofagitisa (6).

Najozbiljnije komplikacije paraezofagealne hijatalne hernije su inkarceracija i strangulacija. Inkarcenacija s opstrukcijom želuca može dovesti do ishemije, ulceracije, perforacije i sepse. Važno je prepoznati Borchardtovu trijadu, koja uključuje bol u prsima, nagon na povraćanje bez mogućnosti povraćanja te nemogućnost prolaska nazogastrične sonde (41,42) jer tada postoji potreba za hitnim kirurškim zahvatom. Kompresija jednjaka ili želuca nastaju kod velikih paraezofagealnih hijatalnih hernija. Želučana kiselina se nakuplja i dovodi do mučnine, boli i povraćanja. U slučaju distenzije želuca, jednjak može biti komprimiran i dolazi do disfagije i boli u prsima (8).

Hematemeza i anemija se pojavljuju u otprilike trećine paraezofagealnih hijatalnih hernija. Krvarenje može biti uzrokovano ishemijom želučane mukoze ili Cameronovim ulkusima. Ti linearni ulkusi nastaju zbog stalnog abrazivnog djelovanja koje nastaje trljanjem ili pak uklještenjem želuca u dijafragmalni hijatus (43,44). Najčešća lokacija mukoznih ulceracija je mala krivina želuca kod dijafragmalnog hijatusa. Te lezije su vidljive u 5% pacijenata endoskopom (44), a češće su što je veća hernija (45). Sekundarna anemija zbog krvarenja iz paraezofagealne hijatalne hernije prestaje u 92% pacijenata nakon operacije (44).

Plućni simptomi su dispneja i kronični kašalj koji se pogoršavaju kroz dan, s povećanjem distenzije želuca. Rekurentne aspiracije zbog regurgitacije mogu dovesti do pneumonije i kroničnih bronhitisa (46), a simptomi također potpuno nestaju nakon operacije (47).

9. DIJAGNOSTIKA

9.1 Stečena DH. Većina pacijenata sa stečenim DH je asimptomatska ili su simptomi minimalni, što uvelike otežava dijagnozu. Paraezofagealne hijatalne hernije kod asimptomatskih i minimalno simptomatskih pacijenata pronađu se tijekom nekog od radioloških postupaka izvedenog iz drugih razloga, odnosno, dijagnoza je slučajna. (8)

Fizikalni pregled otkriva smanjene respiratorne zvukove i muklinu prilikom perkusije prsnog koša, najčešće s lijeve strane. Korisna je i auskultacija intestinalne peristaltike koja je čujna nad prsnim košem u IV. tipu dijafragmalne hernije (8).

Kod dijagnostike pomoću Rtg prsa najvrijedniji je lateralni prikaz jer najbolje pokazuje transparencije u lijevom toraksu, najčešće vidimo aerolikvidnu razinu superiorno od dijafragme. Osim toga, postavljanje nazogastrične sonde može dokazati da se želudac doista nalazi u prsnom košu. Da odredimo mjesto GE spojnice, odnosno odredimo radi li se o hijatalnoj herniji tip II ili III, korisne su endoskopske pretrage ili ezofagografija barijem (8). Uz neospornu vrijednost ovih dijagnostičkih metoda, u suvremenoj dijagnostici CT superiorno otkriva sve navedene promjene zbog mogućnosti slojevitog prikaza anatomskih promjena (48).

Manometrija i 24h pH monitor nisu rutinski korisni jer je zbog patološke anatomije često otežana interpretacija nalaza (8).

9.2 Kongenitalna DH. U prenatalnoj dijagnostici već pri kliničkoj sumnji na DH, potrebno je brzo slanje u bolnički centar u kojem će biti omogućeno postaviti točnu dijagnozu, procijeniti težinu bolesti i multidisciplinarno konzultirati tim liječnika koji će dogovoriti terapijske opcije kako bi donijeli najpovoljniju prognozu za pacijenta i majku. Također treba omogućiti testiranje ranije opisanih genskih abnormalnosti čija je pojavnost učestalo vezana uz DH (49). Ultrazvučni nalaz je najvažniji u prenatalnoj dijagnostici, aritmetička sredina gestacijske dobi donešene dijagnoze je 24 tjedna (37).

U diferencijalnoj dijagnozi kongenitalne dijafragmalne hernije najčešće se spominju poremećaji respiratornog sustava, kao što su kongenitalna adenomatoidna cistična malformacija, bronhopulmonalna sekvestracija, bronhogena cista, bronhalna atrezija, te teratom (39). Dijagnostički vidljive cistične lezije pluća ipak trebaju buditi sumnju na statistički učestaliju kongenitalnu adenomatoidnu cističnu malformaciju, nego na DH (50).

Kongenitalnu dijafragmalnu eventraciju također treba uzeti u obzir u diferencijalnoj dijagnozi, iako je ona rijetka i ima manje opasne posljedice. Kod ovog stanja također dolazi do abdominalnog

pomaka organa u toraks, ali na dijafragmi ne nalazimo abnormalne otvore, već je samo stanjena. Također treba naglasiti da je češća pojavnost eventracije u Edwardsovu sindromu (51,52).

Kako bi preciznije odredili poziciju jetre, odnosno odnos dijafragme i drugih fetalnih prsnih lezija, koristimo MR kao vrijednu pomoć u dijagnostici (6).

10. INDIKACIJE ZA KIRURŠKI ZAHVAT

10.1 Kližuće hijatalne hernije. Kližuće hijatalne hernije same po sebi ne predstavljaju indikaciju za kirurško liječenje. Kirurško zbrinjavanje kližuće hijatalne hernije indicirano je kod komplikacija GERB-a (rezistentncija na konzervativnu terapiju ,ulkus, stenoza), slučajevi orijaških hernija (6) i opstruktivnih simptoma. Ako se simptomi ne prepoznaju i ne postavi sumnja, navedeni pacijenti su populacija pod rizikom za razvoj životno ugrožavajućih stanja (8).

10.2 Paraezofagealne hijatalne hernije. Za razliku od kližućih hijatalnih hernija, temeljem svih većih kliničkih studija preporuča se operativna redukcija i zbrinjavanje svake dijagnosticirane paraezofagealne hijataalne hernije. Do potrebe za elektivnim zahvatom na svim pacijentima s PE hijatalnom hernijom dolazi zbog kliničkih zapažanja da komplikacije nastaju naglo, bez upozorenja i dovode do katastrofalnih, životno ugrožavajućih stanja (6).

O strategiji kliničkog promatranja može se misliti samo u slučaju kad pacijent nije u stanju podnijeti anesteziju. (8) 1967.god Skinner i Belsey su pratili 21 pacijenta s PE hijatalnom hernijom koji nisu elektivno operirani. Zabilježili su 6 (29%) smrtnih slučajeva zbog komplikacija hernije, uključujući strangulaciju, perforaciju te krvarenje. Elektivna operacija nosi rizik mortaliteta od 1%, što je po zaključku autora uvelike povoljnija opcija nego visok mortalitet hitnih operacija izazvanih komplikacijama (53).

Noviji autori smatraju da su te studije precijenile mortalitet hitnih operacija te da je vjerojatnost da će pacijent razviti akutne simptome svega 1.1% godišnje. Po njihovim istraživanjima,

razvoj simptoma je spor, zbog čega predlažu kliničko praćenje kao optimalni pristup za pacijente s velikim, ali relativno asimptomatskim hernijama. Oni smatraju elektivnu laparoskopiju korisnom u svega jednog od 5 asimptomatskih bolesnika. Osim toga, operacija bi mogla smanjiti QALY (engl. „*quality-adjusted life expectancy*“) za pacijente starije od 65 godina. (54-61). U studiji iz 1992.god Allen i sur (55) prate 23 asimptomatska pacijenta tijekom 20 godina od kojih je svega njih 4 razvilo simptome.

Unatoč svemu, činjenica je da neelektivne operacije imaju 50% duže vrijeme postoperativnog ostanka u bolnici (14.3 dana) u odnosu na elektivne (7 dana). Duljina postoperativnog oporavka je jedan od glavnih prediktora mortaliteta u bolnici kod pacijenata iznad 80 godina (60) , koji su i najrizičnija skupina s najvišim mortalitetom (61).

10.3 Bochdalekova hernija. S obzirom da se ova hernija najčešće očituje kao akutni respiratorni distres, indikacija je za hitnu endotrahealnu intubaciju i umjetnu ventilaciju (po potrebi ECMO), uvođenje nazogastrične sonde i hitan kirurški prijem.(6)

10.4 Morgagnieva hernija. Iako su ove hernije većinom asimptomatske, preporuča se operirati sve pacijente kako bi izbjegli buduće komplikacije. Ako je hernija mala ili sadrži samo omentum , operacija je indicirana kod rekurentnih simptoma koje pacijent teško podnosi. Operacija je apsolutno indicirana kad sadržaj hernijske vreće čini kolon, zbog velikog rizika od opstrukcije (62).

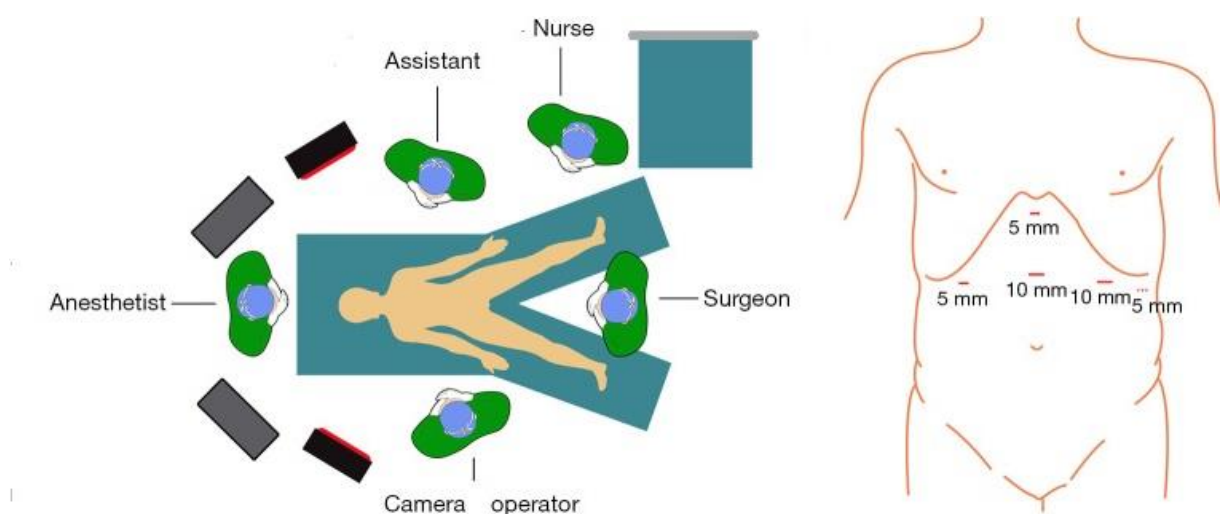
11. KIRURŠKO LIJEČENJE

DH možemo kirurški liječiti laparoskopski ili otvorenim pristupom (laparotomijski ili torakotomijski), pri čemu je metoda izbora u većini slučajeva laparoskopija. Laparoskopska hernioplastika spada u zahvate minimalno invazivne kirurgije, čije su prednosti manji gubitak krvi i tekućine u 3. prostor, manje plućnih komplikacija te brži oporavak. To je posebno korisno kod starijih i nepokretnih pacijenata koji ne mogu dobro tolerirati laparotomiju ili torakotomiju. Laparoskopija

također daje mogućnost korištenja uvećanja kako bi preciznije prikazali anatomske strukture. CO2 insuflacija omogućuje točnu disekcijsku ravninu jer razdvaja pleuralne od peritonealnih komponenta hernijske vreće. Nedostaci laparoskopskog pristupa su potreba za obrazovanjem kirurga da bi operacija bila sigurna i efektivna. (8)

11.1 Kirurško liječenje ključne hijatalne hernije. Kirurško liječenje ključne hijatalne hernije sastoji se od repozicije hernije te vraćanja funkcije donjeg ezofagealnog sfinktera stvaranjem umjetnog antirefluksnog valvularnog mehanizma (6).

Prije operacije postavlja se urinarni kateter i gastrična sonda. Pacijent leži u Trendeleburgovom položaju pod 30 stupnjeva, kirurg je smješten između nogu pacijenta. Nakon uspostave pneumoperitoneuma, radi se pet rezova kroz koje se uvode laparoskopski instrumenti, od kojih je inicijalni 10-milimetarski u liniji između ksifoidnog nastavka i pupka kroz koji se uvodi laparoskop. 5-milimetarski trokar postavljamo ispod ksifoida za uvođenje retraktora jetre. Drugi 5-milimetarski trokar uvodi se 2 prsta ispod rebrenog luka desnog gornjeg kvadranta medioklavikularno i koristi se kao pomoćni radni trokar. Zatim se radi 10-milimetarski rez 2 prsta ispod rebrenog luka u lijevom gornjem kvadrantu medioklavikularno, a po potrebi još jedan 5-milimetarski trokar može se uvesti u lijevoj prednjoj aksilarnoj liniji (63).



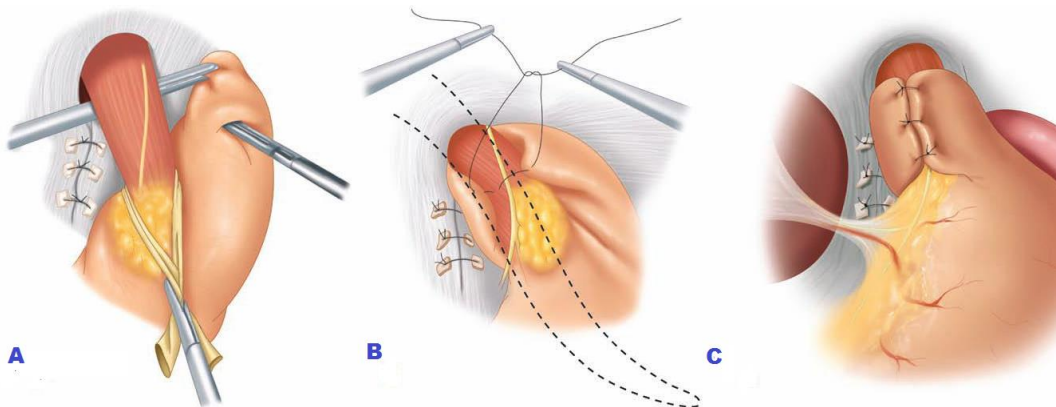
SLIKA 5. Prikaz položaja kirurškog osoblja i incizija na pacijentu. Prilagođeno prema izvornoj slici:

Ultrazvučnim škarama odvajamo lijevu gastroepiploičnu arteriju, krvne žile zida želuca i kratke želučane žile počevši od velike krivine. Otvara se lijevi frenični ezofagealni ligament i mobilizira se fundus želuca kako bi prikazali lijeve crure diaphragmatis. Zatim se disekcijom hepatogastričnog ligamenta uz rub jetre te lig.phrenicoesophageale prikazuje crura diaphragmatis dex. Nju mobiliziramo i prikazujemo križanje crura iza jednjaka (8).

Disekcijom frenoezofagealnog ligamenta mobiliziramo hernijsku vreću kroz ezofagealni otvor zajedno sa njenim sadržajem uz pažnju na zaštitu n.vagusa od ozljeda. Ezofagealni otvor se sužava do 1.5 centimetara šivanjem neapsorbirajućim šavovima iza jednjaka. Ako su crurae diaphragmatis značajno oslabljene i hijatus je proširen više od 5cm, koristi se mrežica. Trenutna je preporuka korištenje mrežice u svakom slučaju, čak i ako je hiatus dovoljno velik da se može zašiti u svrhu pojačavanja crura.Zatim se radi fundoplikacija po Nissenu ili gastroplikacija po Toupetu ili Doru i zatvaraju rezovi (63).

Nissenova fundoplikacija se izvodi omotavanjem fundusa želuca oko neoezofagusa u cijeloj cirkumferenciji. Hernijski se defekt zatvara pojedinačnim pletenim 0 poliesterskim šavom bez napetosti. U slučaju većeg defekta primjenjujemo Gore-Tex mrežicu (64).

Metode po Doru i Toupetu sastoje se od djelomičnog obavijanja fundusa oko intraabdominalnog dijela jednjaka. U Dorovoj gastroplikaciji mobilizira se prednja stijenka želuca ispred jednjaka, a u Toupetovoj stražnja stijenka iza jednjaka. Svrha tih metoda je stvaranje umjetnog antirefluksnog valvularnog mehanizma i povratak funkcije donjeg ezofagealnog sfinktera. (6)



SLIKA 6. Fundoplikacija po Nissenu A. hvataljkom se povlači fundus posteriorno od jednjaka B. postavljanje šavova C. konačni izgled. Prilagođeno prema: *Schwartz's Principles of Surgery 10th ed.*

11.2 Kirurško liječenje paraezofagealne hijatalne hernije. Paraezofagealne hijatalne hernije mogu biti reducirane transtorakalno ili transabdominalno. Preferirani pristup je laparoskopski, zbog veće uspješnosti oporavka i manjeg morbiditeta u usporedbi s laparotomijom i torakotomijom (8).

Cilj operacije je:

- Repozicija sadržaja kile
- Kompletna ekscizija hernijske vreće iz posteriornog medijastinuma
- Mobilizacija distalnog jednjaka kako bi postigli minimalno 3 cm duljine jednjaka u abdomenu
- Suženje ezofagealnog hijatusa (6,14)

Kod paraezofagealne hijatalne hernije vrši se i gastropeksija, odnosno fiksacija želuca u trbuhu (6) ili gastroplastika po Collinsu (14).

U slučaju kad pacijent nije kandidat za laparoskopski pristup, drugi izbor je torakotomija. Njome je omogućeno kompletno mobiliziranje jednjaka i najbolja ekspozicija hernijske vreće. Nedostatci ovoga pristupa su postoperativno dulje vrijeme oporavka uz česte plućne komplikacije i neugodnu bolnu ranu, te teškoće vizualizacije abdominalnih struktura (8). Neki autori predlažu torakotomiju i kao pristup kod antirefluksne gastroplikacije PE hijatalne hernije. Mišljenja o potrebi za tim zahvatom se razlikuju (6).

Nakon uspostave pneumoperitneuma, pomoću 5-mm jetrenog retraktora povlači se jetra i omogućuje observaciju ezofagealne hernije. Nakon što smo prikazali hijatus, najprije se hvataljkama reponira tkivo želuca iz kile u abdomen, koliko je god to moguće, koristeći „*hand-over-hand*“ tehniku. Tada započinje disekcija gastrohepatičnog ligamenta ultrazvučnim škarama, uz veliku krivinu, kako bi ju kompletno mobilizirali i prikazali desni medijalni mišićni krak dijafragme. Zatim se prikazuje i križanje lijevog i desnog kraka (64).

Nakon prikaza križanja važno je ući u posteriorni medijastinum izvan hernijske vreće, kako bi olakšali eksciziju hernijske vreće. Tek kada je jasno prikazan lijevi krak, kirurg može početi odvajanje hernijske vreće od medijastinalnih priraslica. Nakon što su prekinute sve veze hernijske vreće i medijastinuma, omogućen je kompletni povratak želuca u abdomen. Kad reponiramo želudac u potpunosti, hernijsku vreću se može cirkumferentnom ekscizijom odvojiti u području hijatusa i izvaditi iz medijastinuma koliko je god moguće, pritom pazeći da se ne ozlijedi aorta, (14) ogranci vagusa ili pleura. Sama vreća se na kraju ukloni kroz 10-mm trokar (64). Zatim se mobilizira inferiorni dio jednjaka u abdomen, po mogućnosti u duljini od 3 centimetra. Crurae dijafragme se zatvaraju *tension-free* šavovima ili pomoću mrežice (14), najčešće politetraforetilenske (PTFE) ili polipropilenske (65).

Nakon zatvaranja hijatusa može se pristupiti nekoj od antirefluksnih operacija (14), opisanim u poglavlju o kirurgiji hijatalne hernije.

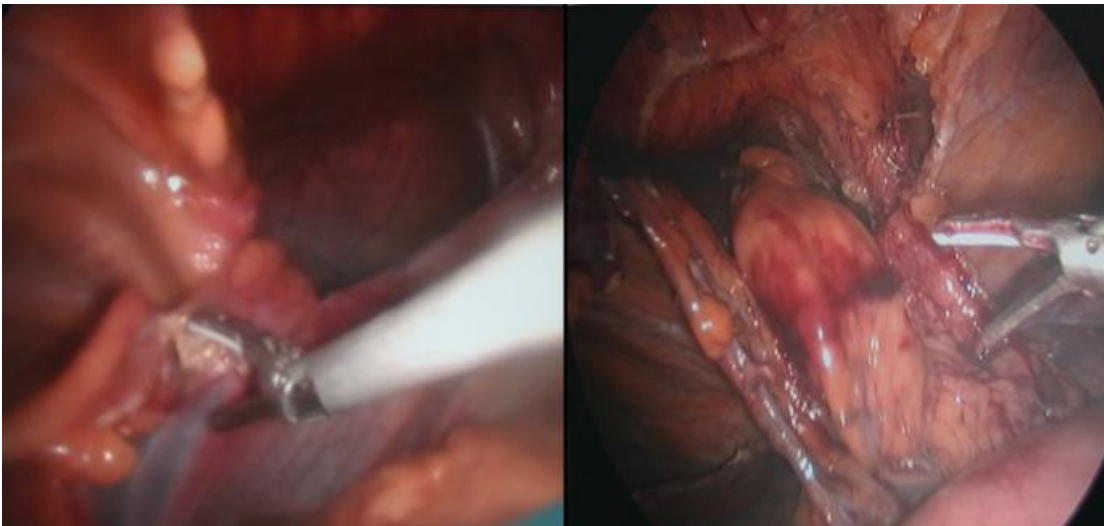
Postoje slučajevi kad ne možemo postići adekvatnu duljinu jednjaka u abdomenu (3cm). Tada kirurg reba razmotriti hoće li pristupiti gastropeksiji ili raditi Collinsovu gastroplastiku pa fundoplikaciju. (14) Postoje studije o učestalosti podvrgavanja pacijenata Collinsovoj gastroplastici, pa tako Maziak i suradnici pokazuju da je u korištenju laparoskopske metode Collinsovoj gastroplastici bilo podvrgnuto njih 27% (66). Većina studija pokazuju da je prevalencija kratkog jednjaka 10% (67) od čega je gastroplastika potrebna samo u 1-4% slučajeva (8).

Kod gastropeksije kirurg najprije djelomično smanji volumen želuca, a zatim ga fiksira intraabdominalno tehnikom duple perkutane endoskopske gastrostome (68).

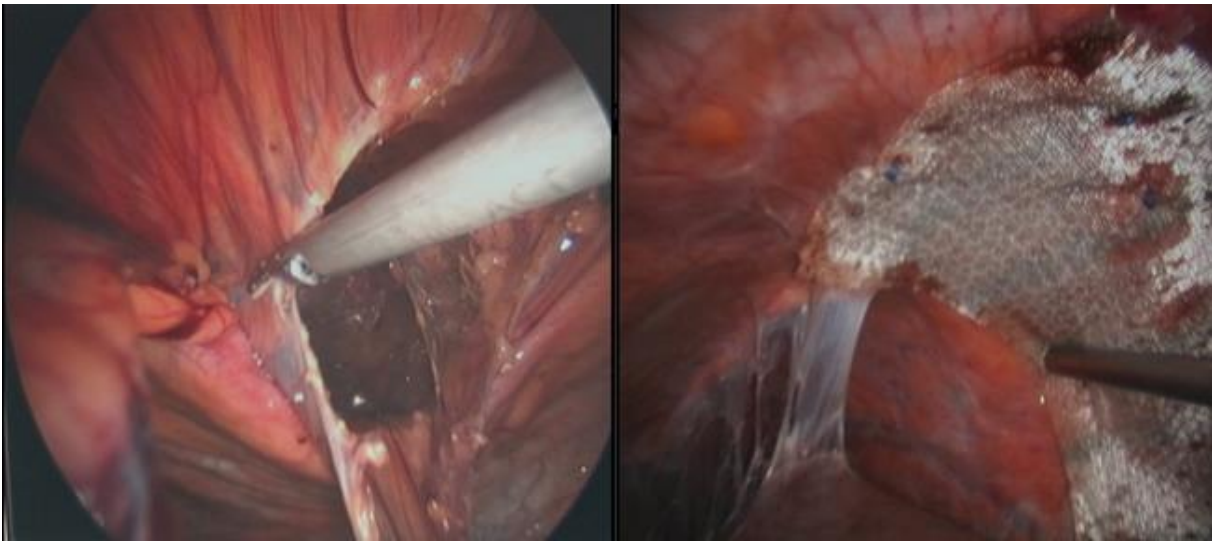
11.3 Transtorakalni pristup. Gastroplikacija po Belseyju Mark IV je antirefluksna procedura koja se izvodi lijevom torakotomijom. Koristi se u zbrinjavanju hijatalnih hernija na način da se mobiliziraju distalni dio jednjaka te proksimalni želudac prema gore kroz hijatus i zatim se fundus omotava za 270 stupnjeva oko jednjaka. Nakon fiksiranja jednostavnim pojedinačnim šavovima gastroezofagealni spoj se vraća u želudac. Lijevom torakotomijom također možemo izvesti i fundoplikaciju po Nissenu (6,8)

11.4 Kirurško liječenje Morgagnijeve hernije. Laparskopski pristup prvi je put primjenjen 1992.godine i od tada je postao zlatni standard u zbrinjavanju Morgagnijeve kile. Nakon repozicije organa, defekt se zatvara pojedinačnim šavovima ili sintetičkim materijalima (64%), ovisno o veličini. (6,69-72) Postoje rasprave o tome treba li ukloniti hernijsku vreću.

Po istraživanju Kunstera i suradnika, uklanjanje vreće može dovesti do pneumomedijastinuma, stoga se oni protive tome pristupu (73). Ramachandran i suradnici nisu resecirali hernijske vreće već su ih ostavljali „*in situ*“ te su nakon mjesec dana na CT-snimakama zabilježili gotovo potpunu resorpciju vreće (74).



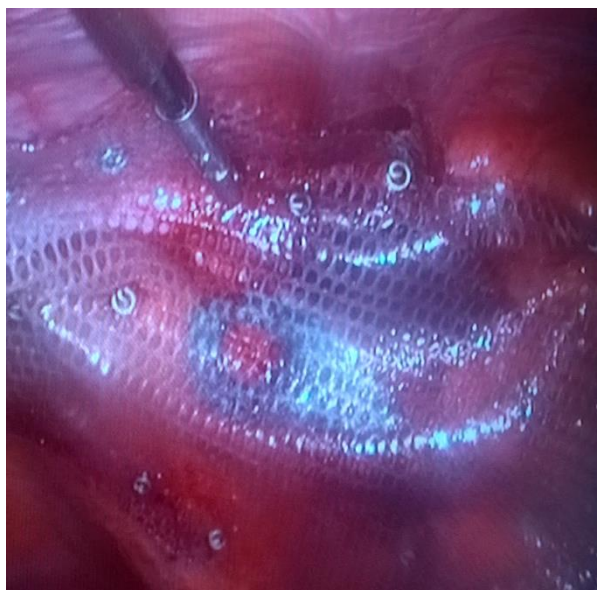
SLIKA 7. Reparacija Morgagnijeve kile, reponiranje sadržaja kilne vreće Izvor: dr.sc. M.Sever, dr.med, KB Sveti Duh, Klinika za kirurgiju



SLIKA 8. Reparacija Morgangijeve kile; redukcija kilne vreće, postavljanje i fiksiranje mrežice
Izvor: dr.sc. M.Sever, dr.med, KB Sveti Duh, Klinika za kirurgiju

11.5 Kirurško liječenje Bochdalekove hernije. Kod novorođenčadi kojima je uspostavljen relativno stabilan pulmonalni status, reparacija može biti obavljena između 2. i 4. dana života. Recentna istraživanja pokazuju da je ishod operacije bolji ako je izvedena nakon skidanja s ECMO-a (75). Preferira se transabdominalni pristup, preko subkostalne abdominalne incizije. Nakon repozicije organa, defekt je zaštit jednostavnim pojedinačnim šavovima neapsorbirajućim koncem, a zatvaranje s prevelikom napetošću se mora izbjegavati da bi spriječili remisiju hernije. Hernijska vreća je prisutna u 10-15% slučajeva i tada se mora napraviti ekscizija. Danas je najčešća uporaba mrežica od Gore-Texa koje skraćuju trajanje operacije i smanjuju napetost.

U slučajevima kad je abdomen premali da primi organe, može se uspostaviti privremeni abdominalni spremnik (engl. *abdominal silo*) na površini abdomena (14). Mišići prednje trbušne stijenke ostaju otvoreni, a šiva se samo koža i umjetno stvorena ventralna kila se reparira u drugom aktu (6).



SLIKA 9. Izgled defekta pokrivenog mrežicom nakon reparacije Izvor: dr.sc. M.Sever, dr.med, KB Sveti Duh, Klinika za kirurgiju

12. ZAKLJUČAK

Osnovno liječenje dijafragmalne hernije sastoji se od repozicije organa i zatvaranja defekta metodom bez napetosti. Početkom primjene kirurških mrežica devedesetih godina 20.stoljeća, omogućeno je zatvaranje većih otvora. Ovisno o potrebi i tipu hernije, zahvat se nadopunjava nekom od metoda fundoplikacije, gastropeksijom ili postavljanjem ventralne kile (te se zahvat završava u drugom aktu). Uvođenje kirurške mrežice i laparoskopskog pristupa, te elektivne operacije, dovode do većeg broja uspješnih ishoda i boljeg izlječenja pacijenata.

13. ZAHVALA

Zahvaljujem mentoru dr.sc.Marku Severu na vremenu i pomoći.

Hvala i dr.Ivani Antal na svim savjetima i podršci tijekom studija.

14. POPIS LITERATURE

1. Jalšovec D. Sustavna i topografska anatomija čovjeka. Zagreb: Školska knjiga; 2005.
2. Snell R. Clinical anatomy by regions. 9.ed. Baltimore: Lippincott Williams & Williams; 2012.
3. Moore K., Dalley A., Agure A. Clinically oriented anatomy. 7.ed. Baltimore: Lippincott Williams & Williams; 2014.
4. Waldeyer A. Waldeyerova anatomija čovjeka. 1 ed. Zagreb: Golden marketing - Tehnička knjiga; 2009.
5. Platzer W. Priručni anatomski atlas, Prvi svezak-sustav organa za pokretanje 10.ed. Zagreb: Medicinska naklada; 2011.
6. Šoša T, Sutlić Ž, Stanec Z, Tonković I. Kirurgija. Zagreb: Naklada Ljevak; 2007.
7. Brunicaudi F, Andersen DK, Billiar TR, Dunn DL, et al. Schwartz's principles of surgery 10th ed. McGraw-Hill Education: New York; 2015.
8. Yeo CJ, Matthews JB, McFadden DW, et al. Shackelford's Surgery of the Alimentary Tract. 7th ed. Saunders: Philadelphia; 2013.
9. Eliska O: Phreno-oesophageal membrane and its role in the development of hiatal hernia. Acta Anatomica 86:137, 1973.
10. Smith AB, Dickerman RD, McGuire CS, et al: Pressure-overloadinduced sliding hiatal hernia in power athletes. J Clin Gastroenterol 28:352, 1999.
11. Maish MS, DeMeester SR: Paraesophageal hernia. In Cameron JL, editor: Current surgical therapy, ed 8. Philadelphia, 2004, Mosby, p 38.
12. Deluca L, DiGiorgio P, Signoriello G, et al: Relationship between hiatal hernia and inguinal hernia. Dig Dis Sci 49:243, 2004.
13. Kleitsch WP: Embryology of congenital diaphragmatic hernia.I. Esophageal hiatus hernia. Arch Surg 76:868, 1958.
14. Sabiston DC Jr, editor: Textbook of surgery and the biological basis of modern surgical practice, ed 15. Philadelphia, Saunders; 1997.

15. Hashemi M, Sillin LF, Peters JH: Current concepts in the management of paraesophageal hiatal hernia. *J Clin Gastroenterol* 29:8, 1999.
16. Harrington SW: Clinical manifestations and surgical treatment of congenital types of diaphragmatic hernia. *Rev Gastroenterol* 1951 Apr;18(4):243-56.
17. McGivern MR, Best KE, Rankin J, et al. Epidemiology of congenital diaphragmatic hernia in Europe: a register-based study. *Arch Dis Child Fetal Neonatal Ed* 2015; 100:F137.
18. Slavotinek AM. The genetics of congenital diaphragmatic hernia. *Semin Perinatol* 2005; 29:77.
19. Clugston RD, Klattig J, Englert C, et al. Teratogen-induced, dietary and genetic models of congenital diaphragmatic hernia share a common mechanism of pathogenesis. *Am J Pathol* 2006; 169:1541.
20. Bielinska M, Jay PY, Erlich JM, et al. Molecular genetics of congenital diaphragmatic defects. *Ann Med* 2007; 39:261.
21. Pober BR, Lin A, Russell M, et al. Infants with Bochdalek diaphragmatic hernia: sibling precurrence and monozygotic twin discordance in a hospital-based malformation surveillance program. *Am J Med Genet A* 2005; 138A:81.
22. Taylor GA, Atalabi OM, Estroff JA. Imaging of congenital diaphragmatic hernias. *Pediatr Radiol* 2009; 39:1
23. Crane JP. Familial congenital diaphragmatic hernia: prenatal diagnostic approach and analysis of twelve families. *Clin Genet* 1979; 16:244.
24. Kling DE, Schnitzer JJ. Vitamin A deficiency (VAD), teratogenic, and surgical models of congenital diaphragmatic hernia (CDH). *Am J Med Genet C Semin Med Genet* 2007; 145C:139.
25. Major D, Cadenas M, Fournier L, et al. Retinol status of newborn infants with congenital diaphragmatic hernia. *Pediatr Surg Int* 1998; 13:547.
26. Yang W, Shaw GM, Carmichael SL, et al. Nutrient intakes in women and congenital diaphragmatic hernia in their offspring. *Birth Defects Res A Clin Mol Teratol* 2008; 82:131.

27. Gallot D, Marceau G, Coste K, et al. Congenital diaphragmatic hernia: a retinoid-signaling pathway disruption during lung development? *Birth Defects Res A Clin Mol Teratol* 2005; 73:523.
28. Beurskens LW, Schrijver LH, Tibboel D, et al. Dietary vitamin A intake below the recommended daily intake during pregnancy and the risk of congenital diaphragmatic hernia in the offspring. *Birth Defects Res A Clin Mol Teratol* 2013; 97:60.
29. See AW, Kaiser ME, White JC, Clagett-Dame M. A nutritional model of late embryonic vitamin A deficiency produces defects in organogenesis at a high penetrance and reveals new roles for the vitamin in skeletal development. *Dev Biol* 2008; 316:171.
30. Enns GM, Cox VA, Goldstein RB, et al. Congenital diaphragmatic defects and associated syndromes, malformations, and chromosome anomalies: a retrospective study of 60 patients and literature review. *Am J Med Genet* 1998; 79:215.
31. Bloss RS, Aranda JV, Beardmore HE. Congenital diaphragmatic hernia: pathophysiology and pharmacologic support. *Surgery* 1981; 89:518.
32. Schwartz SM, Vermilion RP, Hirschl RB. Evaluation of left ventricular mass in children with left-sided congenital diaphragmatic hernia. *J Pediatr* 1994; 125:447.
33. Bhasin DK, Nagi B, Gupta NM, Singh K: Chronic intermittent gastric volvulus within the foramen of Morgagni. *Am J Gastroenterol*, 1989, 84:1106–1108
34. Chin EF, Duchesne ER. The parasternal defect. *Thorax*, 1955, 10:214–219
35. Eren S, Gumus H, Okur A: A rare cause of intestinal obstruction in the adult: Morgagni's hernia. *Hernia*, 2003 7:97–99
36. Ninos A, Pierrakakis S, Stavrianos V, Papaioanou G, Ajiazi A, Iordanou Ch, Vagenas P, Vidali M, Douridas G, Setakis N.: Bilateral congenital anterior diaphragmatic hernia: a case report. *Hernia*. 2006 Dec;10(6):525-7.
37. Taylor GA, Atalabi OM, Estroff JA. Imaging of congenital diaphragmatic hernias. *Pediatr Radiol* 2009; 39:1.

38. Deprest J, Brady P, Nicolaides K, et al. Prenatal management of the fetus with isolated congenital diaphragmatic hernia in the era of the TOTAL trial. *Semin Fetal Neonatal Med* 2014; 19:338.
39. Graham G, Devine PC. Antenatal diagnosis of congenital diaphragmatic hernia. *Semin Perinatol* 2005; 29:69.
40. Pober BR. Genetic aspects of human congenital diaphragmatic hernia. *Clin Genet* 2008; 74:1.
41. Carter R, Brewer LA, Hinshaw DB: Acute gastric volvulus. A study of 25 cases. *Am J Surg* 140:99, 1980.
42. Johnson JA, Thompson AR: Gastric volvulus and the upside-down stomach. *J Miss State Med Assoc* 35:1, 1994.
43. Cameron AJ, Higgins JA: Linear gastric erosion. A lesion associated with large diaphragmatic hernia and chronic blood loss anemia. *Gastroenterology* 91:338, 1986.
44. Maganty K, Smith RL: Cameron lesions: Unusual cause of gastrointestinal bleeding and anemia. *Digestion* 77:214, 2008.
45. Weston AP: Hiatal hernia with Cameron ulcers and erosions. *GastrointestEndosc Clin N Am* 6:671, 1996.
46. Greub G, Liaudet L, Wiesel P, et al: Respiratory complications of gastroesophageal reflux associated with paraesophageal hiatal hernia. *J Clin Gastroenterol* 37:129, 2003.
47. Low DE, Simchuk EJ: Effect of paraesophageal hernia repair on pulmonary function. *Ann Thorac Surg* 74:333, 2002.
48. Eren S, Ciris F: Diaphragmatic hernia: Diagnostic approaches with review of the literature. *Eur J Radiol* 54:448, 2005.
49. Benachi A, Cordier AG, Cannie M, Jani J. Advances in prenatal diagnosis of congenital diaphragmatic hernia. *Semin Fetal Neonatal Med* 2014; 19:331.
50. Cass DL, Crombleholme TM, Howell LJ, et al. Cystic lung lesions with systemic arterial blood supply: a hybrid of congenital cystic adenomatoid malformation and bronchopulmonary sequestration. *J Pediatr Surg* 1997; 32:986.

51. Eren S, Ceviz N, Alper F. Congenital diaphragmatic eventration as a cause of anterior mediastinal mass in the children: imaging modalities and literature review. *Eur J Radiol* 2004; 51:85.
52. Yazici M, Karaca I, Arıkan A, et al. Congenital eventration of the diaphragm in children: 25 years' experience in three pediatric surgery centers. *Eur J Pediatr Surg* 2003; 13:298.
53. Skinner DB, Belsey RH: Surgical management of esophageal reflux and hiatus hernia. Long-term results with 1,030 patients. *J Thorac Cardiovasc Surg* 53:33, 1967.
54. Johnson JA, Thompson AR: Gastric volvulus and the upside-down stomach. *J Miss State Med Assoc* 35:1, 1994.
55. Allen MS, Trastek VF, Deschamps C, et al: Intrathoracic stomach. Presentation and results of operation. *J Thorac Cardiovasc Surg* 105:253, 1993.
56. Stylopoulos N, Gazelle GS, Rattner DW: Paraesophageal hernias: Operation or observation? *Ann Surg* 236:492, 2002.
57. Horgan S, Eubanks TR, Jacobsen G, et al: Repair of paraesophageal hernias. *Am J Surg* 177:354, 1999.
58. Dahlberg PS, Deschamps C, Miller DL, et al: Laparoscopic repair of large paraesophageal hiatal hernia. *Ann Thorac Surg* 72:1125, 2001.
59. Treacy PJ, Jamieson GG: An approach to the management of paraesophageal hiatus hernias. *Aust N Z J Surg* 57:813, 1987.
60. Poulou BK, Gosen C, Marks JM, et al: Inpatient mortality analysis of paraesophageal hernia repair in octogenarians. *J Gastrointest Surg* 12:1888, 2008.
61. Larusson JH, Zingg U, Hahnloser D, et al: Predictive factors for morbidity and mortality in patients undergoing laparoscopic paraesophageal hernia repair: Age, ASA score and operation type influence morbidity. *World J Surg* 33:980, 2009.
62. Comer TP, Clagett OT. Surgical treatment of hernia of the foramen of Morgagni. *J Thorac Cardiovasc Surg* 1996;52:461–8
63. Yang X., Hua R., He K., Shen Q., Yao Q. Laparoscopic hernioplasty of hiatal hernia ; *Ann Transl Med.* 2016 Sep;4(18):343.

64. Luketich JD, Raja S, Fernando HC, et al: Laparoscopic Repair of Giant Paraesophageal Hernia: 100 Consecutive Cases. *Ann Surg.* 2000 Oct; 232(4): 608–618.
65. Frantzides CT, Carlson MA, Loizides S, et al: Hiatal hernia repair with mesh: A survey of SAGES members. *Surg Endosc* 24:1017, 2010.
66. Maziak DE, Todd TRJ, Pearson FG: Massive hiatus hernia: Evaluation and surgical management. *J Thorac Cardiovasc Surg* 114:53,1998
67. Horvath KD, Swanstrom LL, Jobe BA: The short esophagus: Pathophysiology, incidence, presentation, and treatment in the era of laparoscopic antireflux surgery. *Ann Surg* 232:630, 2000.
68. Low DE, Simchuk EJ: Effect of paraesophageal hernia repair on pulmonary function. *Ann Thorac Surg* 74:333, 2002.
69. Ackroyd R, Watson DI: Laparoscopic repair of a hernia of Morgagni using a suture technique., *J R Coll Surg Edinb.* 2000 Dec;45(6):400-2.
70. Akamine S, Kawahara K, Nakamura A, Takahashi T, Yamamoto S, Ayabe H, Tomita M : Successful utilization of a video-assisted thoracic approach to repair Morgagni's hernia: report of a case. *Surg Today.* 1995;25(7):654-6
71. Hussong RL Jr, Landreneau RJ, Cole FH Jr: Diagnosis and repair of a Morgagni hernia with video-assisted thoracic surgery. *Ann Thorac Surg,* 1997, 63:1474–1475
72. Sirmali M, Türüt H, Gezer S, Findik G, Kaya S, Tastepe Y, Cetin G. : Clinical and radiologic evaluation of foramen of Morgagni hernias and the transthoracic approach. *World J Surg ,* 2005, 29:1520–1524
73. Kuster GG, Kline LE, Garzo G. Diaphragmatic hernia through the foramen of Morgagni: laparoscopic repair case report. *J Laparoendoscopic Surg* 1992;2:93–100.
74. Ramachandran CS, Vijay A. Laparoscopic transabdominal repair of hernia of Morgagni-Larrey: brief clinical reports. *Surg Laparosc Endosc* 1999;9:358–65.
75. Partridge EA, Peranteau WH, Rintoul NE, et al: Timing of repair of congenital diaphragmatic hernia in patients supported by extracorporeal membrane oxygenation (ECMO). *J Pediatr Surg* 50:260–262, 2015

15. ŽIVOTOPIS

Ime i prezime: Suzana Edut

Datum i mjesto rođenja: 3.1.1994., Bjelovar, Republika Hrvatska

Obrazovanje:

2012.- danas: Medicinski fakultet Sveučilišta u Zagrebu

2008. – 2012.: Gimnazija Bjelovar (jezični smjer)

Aktivnosti:

2013.- 2014.: demonstrator na Zavodu za anatomiju

2016. ILS tečaj naprednih mjera održavanja života

Strani jezici: engleski (B2), njemački (B2), francuski (A1)