

Aritmije ishodišta iz desne klijetke

Jug, Juraj

Master's thesis / Diplomski rad

2018

Degree Grantor / Ustanova koja je dodijelila akademski / stručni stupanj: **University of Zagreb, School of Medicine / Sveučilište u Zagrebu, Medicinski fakultet**

Permanent link / Trajna poveznica: <https://um.nsk.hr/um:nbn:hr:105:985881>

Rights / Prava: [In copyright](#)/[Zaštićeno autorskim pravom.](#)

Download date / Datum preuzimanja: **2025-03-21**



Repository / Repozitorij:

[Dr Med - University of Zagreb School of Medicine Digital Repository](#)



**SVEUČILIŠTE U ZAGREBU
MEDICINSKI FAKULTET**

Juraj Jug

Aritmije ishodišta iz desne klijetke

DIPLOMSKI RAD



Zagreb, 2018.

Ovaj diplomski rad izrađen je na Klinici za bolesti srca i krvnih žila Kliničkog bolničkog centra Zagreb, Rebro, pod vodstvom prof. dr. sc. Martine Lovrić-Benčić i predan je na ocjenu u akademskoj godini 2017./2018.

POPIS KRATICA KORIŠTENIH U RADU

AV čvor – atrioventrikularni čvor

VES – ventrikulska esktrasistola

EKG – elektrokardiograf

ITDK – izgonski trakt desne klijetke

ITLK – izgonski trakt lijeve klijetke

ARVC – aritmogena kardiomiopatija desne klijetke (engl. *arrhythmogenic right ventricle cardiomyopathy*)

ISS – iznenadna srčana smrt

GDK – gornja desna klijetka

DDK – donja desna klijetka

DK – desna klijetka

RTP – regija trikuspidnog prstena

PMDK – papilarni mišići desne klijetke

VT – ventrikulska tahikardija

RBBB – blok desne grane (engl. *right bundle branch block*)

LBBB – blok lijeve grane (engl. *left bundle branch block*)

VF – ventrikulska fibrilacija

SVT – supraventrikulska tahikardija

AVRT – atrioventrikulska kružna tahikardija (engl. *atrioventricular reentrant tachycardia*)

AŽS – autonomni živčani sustav

WPW sindrom – Wolff-Parkinson-White sindrom

UA – undulacija atriya

TdP – polimorfna ventrikulska tahikardija (fr. *Torsade de pointes*)

LQTS – sindrom dugog QT intervala (engl. *long QT interval syndrome*)

IVA – idiopatska ventrikulska aritmija

RTS – regija trikuspidnog spoja

URDK – ulazna regija desne klijetke

LK – lijeva klijetka

AP – akcijski potencijal

ADV – angiografija desnog ventrikula

CMR – kardiološka magnetna rezonancija (engl. *cardiac magnetic resonance*)

TFC kriteriji – “*Task force criteria*“

TEM – trodimenzionalno elektroanatomsko mapiranje

TF – tetralogija Fallot

fQRS – fragmentirani QRS

IPZ – insuficijencija plućnog zaliska

RF ablacija – radiofrekventna ablacija

AICD – automatski ugradbeni kardioverter defibrilator (engl. *automatic implantable cardioverter defibrillator*)

SADRŽAJ

SAŽETAK

SUMMARY

1	UVOD	1
1.1	Definicija	1
1.2	Područja desne klijetke.....	1
2	SVOJSTVA VENTRIKULSKIH ARITMIJA U EKG-u	3
2.1	Ventrikulske ekstrasistole	3
2.1.1	„R na T“ fenomen.....	4
2.2	Ventrikulska tahikardija	5
2.2.1	Vrste ventrikulskih tahikardija	5
2.2.2	Mehanizmi nastanka VT.....	6
2.2.2.1	Mehanizam kruženja	6
2.2.2.2	Aktivnost prekomjernog okidanja	6
2.2.2.3	Abnormalna automatičnost.....	6
2.3	Ventrikulska fibrilacija.....	6
3	ARITMIJE ISHODIŠTA IZ TRIKUSPIDNOG PRSTENA	7
3.1	EKG nalaz karakterističan za aritmije iz RTP	7
3.2	Usporedba svojstava EKG nalaza između aritmija ishodišta iz RTP i ITDK.....	8
3.3	Aritmije ishodišta iz ulazne regije desne klijetke	9
4	ARITMIJE ISHODIŠTA IZ PAPILARNIH MIŠIĆA DESNE KLIJETKE	10
4.1	Karakteristike EKG nalaza aritmija ishodišta iz PMDK	11
4.2	Uloga PMDK u nastanku ventrikulske fibrilacije	12
5	ARITMIJE ISHODIŠTA IZ IZGONSKOG TRAKTA DESNE KLIJETKE	13
5.1	Embrionalni razvoj izgonskog trakta desne klijetke	14
5.2	Idiopatska VES/VT ishodišta iz izgonskog trakta desne klijetke	15
5.3	Brugadin sindrom.....	16
5.3.1	EKG nalaz u Brugadinom sindromu.....	16
5.4	Aritmogena kardiomiopatija desne klijetke.....	17
5.4.1	Etiologija	18
5.4.2	Klinička prezentacija.....	19
5.4.3	Znakovi ARVC-a u EKG nalazu.....	19
5.4.4	Kriteriji za postavljanje dijagnoze ARVC-a.....	20
5.4.5	Usporedba svojstava idiopatskih aritmija ishodišta iz ITDK s AVRC	21
5.4.6	Diferencijalna dijagnoza ARVC-a.....	21
5.4.7	Utjecaj fizičke aktivnosti na razvoj ARVC-a.....	22

6	ARITMIJE IZ OŽILJNOG TKIVA DESNE KLIJETKE	24
6.1	Aritmije nastale nakon korektivnih operacija srčanih grešaka.....	24
6.2	Srčana disautonomija.....	25
6.3	Ventrikulske aritmije u Chagasovoj bolesti.....	25
7	LIJEČENJE I PREVENCIJA ARITMIJA ISHODIŠTA IZ DESNE KLIJETKE	26
7.1	Konzervativno liječenje	26
7.1.1	Aritmogena kardiomiopatija desne klijetke.....	26
7.1.2	Idiopatske ventrikulske aritmije ishodišta iz desne klijetke	26
7.2	Prevenција ISS ugradnjom automatskog ugradbenog kardioverter defibrilatora.....	27
7.3	Radiofrekventna ablacija žarišta aritmija ishodišta iz desne klijetke.....	28
7.3.1	Indukcija aritmija u elektro-fiziološkom testiranju žarišta	28
7.3.2	Mapiranje ishodišta aritmija	28
7.3.3	Postupak i uspješnost radiofrekventne ablacije	28
7.3.3.1	Ablacija aritmija ishodišta iz ITDK.....	30
7.3.3.2	Ablacija aritmija ishodišta iz RTP i RTS.....	30
7.3.3.3	Ablacija aritmija ishodišta iz PMDK.....	31
7.4	Krioablacija žarišta aritmija ishodišta iz desne klijetke.....	31
7.5	Transplantacija srca	31
8	ZAKLJUČAK	32
9	ZAHVALE	33
10	LITERATURA	34
11	ŽIVOTOPIS	37

SAŽETAK

ARITMIJE ISHODIŠTA IZ DESNE KLIJETKE

Juraj Jug

Ventrikulske aritmije obilježja bloka lijeve grane vrlo se često viđaju u EKG nalazima potpuno zdravih osoba. Najčešće se radi o ventrikulskim ekstrasistolama čija morfologija najčešće ukazuje na ishodište unutar područja desne klijetke, a njihov izgled u pojedinim odvodima EKG-a nam pomaže u preciznom određivanju lokacije žarišta aritmije. Rjeđe susrećemo ventrikulsku tahikardiju te ventrikulsku fibrilaciju. Glavni uzrok su idiopatske aritmije, odnosno one koje nastaju u strukturno zdravom srcu. Manji broj nastaje u sklopu nekih genetičkih srčanih bolesti od kojih su najznačajniji aritmogena kardiomiopatija desnog ventrikula te Brugada sindrom. Porastom broja kardiokirurških zahvata u djece, a posebno nakon korekcije tetralogije Fallot javlja se povećan rizik od pojave aritmija u područjima stvaranja ožiljnog tkiva. Iako su takva stanja na području desne klijetke vrlo rijetka, iz istog razloga mogući uzrok aritmija su i infarkt u području desnog miokarda te Chagasova bolest. Daleko

najveći broj slučajeva aritmija iz desne klijetke dolazi iz izgonskog trakta desne klijetke što se povezuje s tijekom njegovog embrionalnog razvoja. Također, s istom pretpostavkom o etiologiji, pojava aritmija regije trikuspidnog prstena gotovo je jednako česta kao i posebno nepredvidivih aritmija ishodišta iz papilarnih mišića desne klijetke. Iako idiopatske ventrikulske aritmije iz desne klijetke imaju pretežito dobru prognozu, vrlo je važno prepoznati i isključiti sve ostale uzroke nastanka aritmija jer se oni često povezuju s 10-30% svih iznenadnih srčanih smrti mlađe populacije. U brojnim slučajevima posebno je teško odrediti pravi način liječenja. Često samo konzervativno liječenje nije dovoljno te je potrebno učiniti ablaciju žarišta ili AICD-om pokušati prevenirati nastanak malignih aritmija te iznenadne srčane smrti. Unatoč postojećim algoritmima za postavljanje dijagnoze ovih bolesti, mnogi slučajevi i danas ostaju neprepoznati te se prava dijagnoza otkrije kada je već prekasno.

KLJUČNE RIJEČI: aritmije, desna klijetka, aritmogena kardiomiopatija desne klijetke, Brugada sindrom, tetralogija Fallot, ventrikulske ekstrasistole, iznenadna srčana smrt, RF ablacija

SUMMARY

RIGHT VENTRICLE ORIGINATING ARRHYTHMIAS

Juraj Jug

Ventricular arrhythmias with LBBB morphology are often seen in ECG findings of healthy persons. The most common ones are premature ventricle complexes with the morphology usually seen in arrhythmias of right ventricle origin, but their shape in certain leads helps us in finding the precise location of the arrhythmia focus. The discovery of ventricular tachycardia and ventricular fibrillation is rare. The main causes are idiopathic arrhythmias or those who arise from the structurally normal heart. A small number exists within some genetic disorders of the heart such as arrhythmogenic right ventricular cardiomyopathy and Brugada syndrome. With the increase of the number of cardiosurgical procedures in children, especially after the correction of the tetralogy of Fallot, the risk of arrhythmia development within the scar tissue is rising. Although those conditions are rare in the right ventricle, for the mentioned reasons, the probable cause of right ventricle arrhythmias could also be right ventricle myocardial infarction and Chagas disease. The biggest number of

arrhythmias originate from the right ventricle outflow tract, relating to its embryonic development. Also, with the same etiologic assumption, the appearance of arrhythmias from the tricuspid annulus is almost as common as the especially unpredictable arrhythmias from the right ventricular papillary muscles. Although idiopathic ventricular arrhythmias share a good prognosis, it is very important to recognize and exclude other causes of arrhythmias because they are linked to 10-30% of all causes of sudden cardiac death in the young population. In many cases, it is very difficult to choose the right treatment option. As choosing just conservative treatment is often not sufficient, RF ablation should be done or an AICD implanted in the attempt to prevent the development of the malignant arrhythmias and sudden cardiac death. Nevertheless, since existing algorithms for setting the diagnosis of these diseases are often failing, even today many patients remain underrecognized and their diagnosis is established when it is already too late.

KEYWORDS: arrhythmias, right ventricle, arrhythmogenic right ventricle cardiomyopathy, Brugada syndrome, tetralogy of Fallot, premature ventricle complexes, sudden cardiac death, RF ablation

1 UVOD

1.1 Definicija

Aritmijama nazivamo svaki poremećaj u frekvenciji, ritmu, mjestu nastanka ili provođenju srčanog podražaja. Sukladno tome, dijelimo ih na tahiaritmije (poremećaji ritma brži od 100 otkucaja/min) i bradiaritmije (poremećaji ritma sporiji od 60 otkucaja/min) te s obzirom na mjesto nastanka na atrijske i ventrikulske, koje mogu podrijetlom biti iz desnog ili lijevog dijela srca. (1)

Najčešće ventrikulske aritmije su tahikardije. S obzirom na širinu QRS kompleksa dijele se na:

- a) Tahikardije uskih QRS kompleksa (trajanja < 120 ms) koje najčešće potječu iznad ili iz atrioventrikularnog (AV) čvora.
- b) Tahikardije širokih QRS kompleksa (trajanja > 120 ms) koje nastaju izvan provodnog sustava srca, direktnom aktivacijom miokarda akcesornim putem ili iz područja ispod AV čvora. (2)

U mnogih zdravih ljudi često vidamo ventrikulske aritmije morfologije bloka lijeve grane koje svoje ishodište imaju u anatomskom području desne srčane klijetke. Izrazito je važno na vrijeme prepoznati ishodište aritmije, budući da o njemu, kao i o etiologiji podležće bolesti ovisi njihova prognoza. (3) Kod otprilike 10-30% djece bez strukturalne bolesti srca u 24 satnom holteru EKG-a možemo pronaći ventrikulske ekstrasistole (VES). Iako se njihova priroda u djetinjstvu smatra benignom, u malog broja djece može doći do razvoja kardiomiopatije.

Iako aritmije mogu potjecati iz bilo kojeg dijela klijetke, ipak su najčešće one podrijetlom iz izgonskog trakta desne (ITDK) ili lijeve (ITLK) klijetke. (4) Navedena područja još se u literaturi nazivaju i „zonama miokardijalne tranzicije“ pretpostavljajući kako u njima postoje određeni poremećaji vlakana koji mogu dovesti do poremećaja stvaranja i/ili širenja impulsa. Od svih pacijenata s utvrđenom VT 10% ima ishodište u području desne klijetke, a čak 70-80% odnosi se na ITDK. (5)

Tema aritmija podrijetlom iz desne klijetke posebno je zanimljiva u sportu, budući da je desna klijetka tijekom intenzivne tjelesne aktivnost izložena mnogo većem hemodinamskom opterećenju od lijeve klijetke što u konačnici rezultira remodeliranjem desne klijetke te prolaznom disfunkcijom. (6) Remodeliranje desne klijetke u animalnih modela te u ljudi može izrazitu sklonost pojavi aritmija. Iako su nužne dodatne studije, istraživanje Benita B. i suradnika (7) pokazuje da je moguća prevencija takvih događaja ograničavanjem tjelesne aktivnosti, rezultatima da već za 8 tjedana dolazi do normalizacije parametara remodelacije desne klijetke. Posebnu opasnost za takve sportaše predstavlja i aritmogena kardiomiopatija desne klijetke (ARVC) koja se i dalje rijetko prepoznaje. (8)

Iako su i dalje kardiomiopatija lijeve klijetke i koronarna srčana bolest glavni i najznačajniji uzroci, važno je naglasiti kako su i neke od aritmija podrijetlom iz desne klijetke rizični čimbenici za iznenadnu srčanu smrt (ISS), naročito u mladima. (9)

1.2 Područja desne klijetke

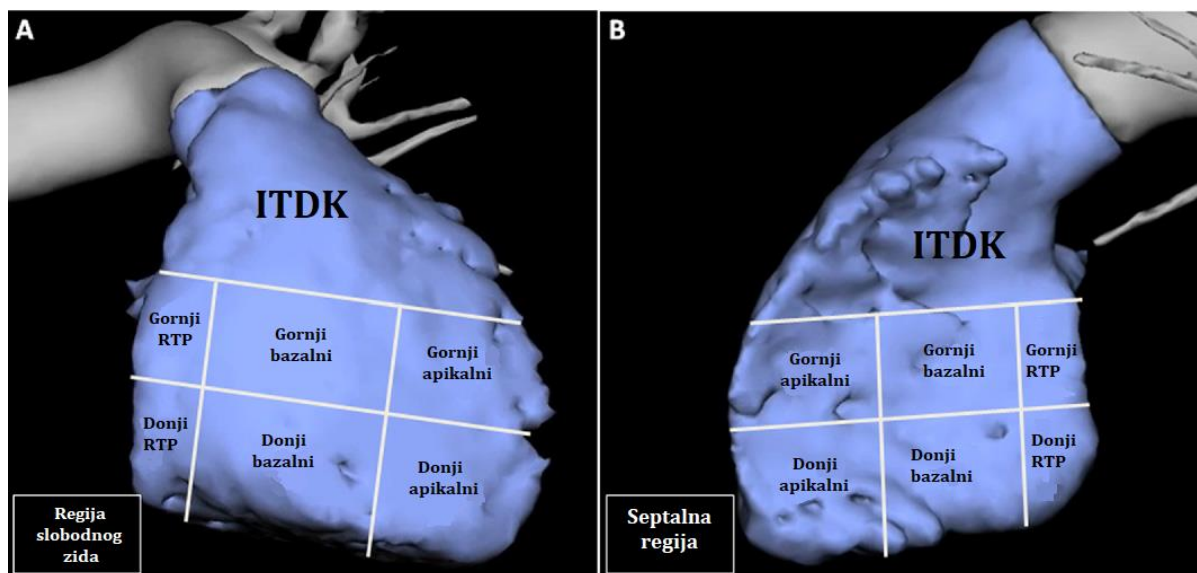
Radi lakšeg snalaženja i razumijevanja patologije ishodišta aritmija, a zatim i elektrofizioloških karakteristika u EKG-u, desna klijetka podijeljena je na ukupno trinaest anatomskih područja (Slika 1.1.). Najveće i najznačajnije područje svakako je izgonski trakt desne klijetke (ITDK) koje se pruža od pulmonalnog zaliska do ravnine vrha trikuspidnog zaliska. Ispod njega pa sve do ravnine koja prolazi sredinom trikuspidnog zaliska nalazi se regija gornje desne klijetke (GDK), dok se ispod nje nalazi regija donje desne klijetke (DDK). Regije GDK i DDK naknadno se dijele na tri regije od medijalno prema lateralno. Najmedijalniju regiju čini područje 2 cm ispred samog trikuspidnog zaliska, dok je lateralni ostatak DK podijeljen na dva jednaka dijela koja čine bazalnu i apikalnu regiju. (10)

Iako se papilarni mišići trikuspidnog zaliska nalaze unutar prethodno navedenih područja, zbog svojih posebnih karakteristika u EKG-u opisuju se zasebno kao regija papilarnih mišića desne klijetke (PMDK). Razlikujemo tri PMDK: septalni, koji se hvata

na sam septum klijetke; prednji, hvatišta na slobodnom zidu desne klijetke; te stražnji, koji hvatište nalazi na apikalnom dijelu desne klijetke. (11)

Naknadne podjele ostalih područja desne klijetke opisane su u odgovarajućim pogla-

vljima ovog rada. Radi što logičnijeg pristupa, poglavlja su složena s obzirom na etiologiju bolesti te ishodišta konkretnih aritmija u desnoj klijetki, počevši od ulaznog dijela u desnu klijetku pa sve do njezinog izlaza.



Slika 1.1. Shematski prikaz podjele desne klijetke na regije. A = prednji kosi prikaz slobodnog zida desne klijetke; B = lijevi lateralni prikaz septalnog dijela desne klijetke. Prema Van Herendael i sur., figure 1, str. 513 (10)

2 SVOJSTVA VENTRIKULSKIH ARITMIJA U EKG-U

2.1 Ventrikulske ekstrasistole

Ventrikulske ekstrasistole (VES) označavaju neovisnu fokalnu depolarizaciju podrijetlom iz vrlo malog područja klijetke. Najčešće su rezultat abnormalne automatičnosti ili aktivnosti prekomjernog okidanja. Takvi impulsi mogu potjecati iz bilo kojeg dijela klijetke, no najčešće nastaju u zonama miokardijalne tranzicije koje čine ITDK, ITLK, papilarni mišići, ožiljci miokarda te područja oko zalistaka. Mogu se pojaviti u strukturno zdravom srcu kao i uz različite srčane bolesti, uključujući ishemijske bolesti srca, bolesti zalistaka te kardiomiopatije. (Tablica 2.1.) (12)

VES se u EKG zapisu primjećuju kao rana pojava QRS kompleksa abnormalnog oblika i trajanja dužeg od 120 ms bez prethodne pojave P vala. Također, često se vidi veliki T val suprotnog smjera od QRS kompleksa (uključujući elevaciju, odnosno denivelaciju ST segmenta koja nije odraz ishemije miokarda). Prije pojave idućeg normalnog P vala najčešće nastaje kompenzacijska pauza koja ukazuje na normalnu funkciju SA čvora. (13) Karakteristike VES s obzirom na ishodište nalaze se u tablici 2.2.

Postoje i različite kombinacije u pojavnosti VES. Slijedom toga, razlikujemo bigeminiju u

kojoj nakon VES slijedi normalni QRS kompleks, a nakon njega ponovno VES te sukladno broju takvih ponavljanja trigeminiju, kvadrigeminiju, itd. VES se mogu pojavljivati i u paru te u sljedovima. Dogovorno, nalaz tri ili više VES za redom naziva se ventrikulskom tahikardijom (VT). Ukoliko se VES oblikom razlikuju, najčešće nastaju iz više različitih fokusa te ih nazivamo polimorfnim ili multifokalnim VES. (14)

Iako VES u pacijenata sa strukturno zdravim srcem uglavnom ne stvaraju poteškoće, u ostalih pacijenata česte VES mogu uzrokovati hipotenziju, anginu pektoris ili zatajenje srca. (14)

VES se pronalaze na oko 1% svih standardnih EKG nalaza te između 40-75% 24-satnih holter nalaza. Također njihova prevalencija raste s dobi. (15) Prema broju registriranih VES u 24-satnom holteru EKG-a dijelimo VES na četiri skupine: vrlo česte (> 20 000 VES/dan), srednje česte (5 000 – 20 000 VES/dan), manje česte (1 000 – 5 000 VES/dan) te rijetke (< 1 000 VES/dan). (16) Novija istraživanja definiraju VES vrlo čestim ukoliko čine više od 10% ukupnog broja svih registriranih QRS kompleksa budući da se upravo taj broj pokazao rizičnim za razvoj reverzibilne kardiomiopatije. (17) Nadalje, vrlo učestale ili multiformne VES, neovisno o ishodištu, vrlo često se vežu uz koronarnu srčanu bolest. (12)

Tablica 2.1. Moguće stanične uzroke pojave VES čine: (12)

- Asimetrična hipertrofija miokarda u područjima koja kasno reagiraju na podražaj
- Promijenjeno miokardijalno iskorištavanje kisika (uključujući autoregulacijske promjene protoka krvi kroz određene dijelove srca)
- Promijenjena ekspresija proteina sarkomera koja dovodi do poremećaja rasporeda miofibrila
- Promijenjena ekspresija ionskih kanala miocita
- Promjene autonomnog tonusa miokarda

Tablica 2.2. Karakteristike VES-a u EKG-u s obzirom na njihovo ishodište. Prema Dresen i sur. (13)

Ishodište	Karakteristike u EKG-u
Lijeva klijetka	RBBB
Desna klijetka	LBBB
Interventrikulski septum	Uži QRS kompleksi (ali duži od 120 ms)
Izgonski traktovi ventrikula	Donja desna os QRS kompleksa
Apex ventrikula	Gornja os QRS kompleksa, negativan QRS u donjim EKG odvodima
Postinfarktni ožiljak	QR konfiguracija

2.1.1 „R na T“ fenomen

Pojam „R na T“ fenomena odnosi se na VES čiji početak u EKG-u nalazimo blizu vrha T vala prethodno normalnog srčanog ciklusa. Tijekom repolarizacije klijetke, odnosno T vala postoji najveća varijabilnost refrakternosti miocita te zbog toga dovoljno jaki stimulus u pravom trenutku može potaknuti nastanak postojane VT ili čak VF. Ipak, najveću vjerojatnost takvog događaja nalazimo kod:

1. Akutnog infarkta miokarda ili teške miokardijalne ishemije;
2. Sindroma dugog QT intervala;
3. *Commotio cordis* sindroma;
4. Tijekom nesinkronizirane kardioverzije istosmjernom strujom.

Unatoč ovom fenomenu, najveći broj VT i VF ipak nastaje drugim mehanizmima. (13,18)

Tablica 2.3. Usporedba osnovnih karakteristika 12 kanalnog EKG zapisa supraventrikulske tahikardije (SVT) sa širokim QRS kompleksom i ventrikulske tahikardije (VT); prema (2,19)

Svojstvo	SVT sa širokim QRS kompleksom	VT
Frekvencija	150 otkucaja/min (moguća UA s AV blokom 2:1)	Više od 100 otkucaja/min
Ritam	Vrlo pravilan	Često pravilan, moguće vrlo male varijacije RR razmaka
Električna os	Desna, lijeva ili intermedijarna, neuključujući AVRT	-90° do ± 180° (ekstremna električna os), pomak normalne osi za više od 40°
Trajanje QRS kompleksa	Kraći od 160 ms osim kod WPW sindroma	Duži od 160 ms uz LBBB ili duži od 140 ms uz RBBB; iznimno kraći od 140 ms može biti VT iz Hisovog snopa
Morfologija QRS kompleksa	Nedostaje ili je inicijalni R zubac vrlo mali i kraći od 40 ms, duboki sporo spuštajući S val u V1 ili V2 odvodu	Negativan QRS kompleks u V1 odvodu (LBBB), pozitivan QRS kompleks u V1 odvodu (RBBB)

2.2 Ventrikulska tahikardija

Kako bismo najbolje interpretirali ishodišta te razlikovali vrste aritmija važno je obratiti pozornost na frekvenciju, ritam, električnu os te trajanje i morfologiju QRS kompleksa u 12 kanalnom EKG zapisu. (2) Budući da je ponekad vrlo teško razlučiti ima li tahikardija širokih QRS kompleksa supraventrikulsko ili ventrikulsko podrijetlo, najvažnije karakteristike navedene su u tablici 2.3.

Pomoću različitih karakteristika između SVT i VT u EKG-u složeno je više algoritama¹ za sigurnije postavljanje dijagnoze. Najznačajniji algoritam svakako čine Brugada kriteriji (2,20) koji pretpostavljaju da ako je samo jedan od njih zadovoljen, dijagnoza postaje VT (osjetljivost 98,7%, specifičnost 96,5%). U suprotnom postavlja se dijagnoza SVT. Kriteriji su:

1. Odsutnost RS kompleksa u prekordijalnim odvodima;
2. Ukoliko postoji RS kompleks u prekordijalnim odvodima, najduži interval između

početka R vala i dna S vala iznosi više od 100 ms;

3. Ako je navedeno pod 2. kraće od 100 ms, postoji AV disocijacija u bilo kojem odvodu;

4. Ako AV disocijacije nema, zadovoljeni su kriteriji morfologije QRS kompleksa u odvodima V1, V2 i V6. (tablica 2.3.)

Drugi značajni algoritam je Verecke algoritam koji promatra samo aVR odvod. Glavni pokazatelji da se radi o VT su početni R val te odsutnost dominantnog terminalnog R vala koji je uglavnom karakterističan za SVT. Posebni dijagnostički kriterij u tom algoritmu je i Vi:Vt omjer koji predstavlja razliku napona na početku (Vi) i na kraju (Vt) 40 ms trajanja QRS kompleksa. (20)

2.2.1 Vrste ventrikulskih tahikardija

Vrlo je važno razlikovati vrste ventrikulskih tahikardija radi njihovog utjecaja na hemodinamiku te opasnosti koje predstavljaju za ljudski život. Glavna podjela VT-a nalazi se u tablici 2.4.

Tablica 2.4. Klasifikacija ventrikulskih tahikardija. Napomena: Sve navedene aritmije mogu imati ishodište u desnoj ili lijevoj klijetki te se ovisno o tome manifestiraju određenim elektrofiziološkim karakteristikama u EKG-u. (21)

Morfološka	1) Monomorfna VT
	2) Polimorfna VT bez i s QT prolongacijom (<i>Torsade de pointes</i> , TdP)
	3) Fascikularna VT
	4) Bidirekcijska VT
	5) Ventrikulska undulacija
	6) Ventrikulska fibrilacija
Po trajanju	a) Nepostojana (engl. <i>Non-sustained</i>) VT – trajanja do 30 s, bez organske bolesti srca
	b) Postojana (engl. <i>Sustained</i>) VT – trajanja dužeg od 30 s, nužno hitno liječenje
Po kliničkoj prezentaciji	a) Hemodinamski stabilna VT
	b) Hemodinamski nestabilna VT – karakterizirana hipotenzijom, boli u prsima, zatajenjem srca kao pumpe, poremećajima svijesti, kardiogenim šokom i dr.

¹ Postojanje AV disocijacije, VT dijagnosticiran po bilo kojem morfološkom kriteriju te pozitivna osobna anamneza na prethodni infarkt miokarda, kardiomiopatiju, prethodnu operaciju srca ili postojanje kongenitalne srčane greške, zajedno daje pozitivnu prediktivnu vrijednost od 95%. (20)

2.2.2 Mehanizmi nastanka VT

2.2.2.1 Mehanizam kruženja

Mehanizam kruženja (engl. *Re-entry*) smatra se najčešćim načinom nastanka VT. Da bi došlo do pojave kruženja impulsa unutar miokarda potrebna su dva odvojena puta širenja impulsa od kojih je jedan od njih blokiran, dok se u drugome impuls sporije provodi. Najčešći uzrok takvih pojava je pojava ožiljnog tkiva miokarda uslijed ishemijske ili nakon infarkta miokarda, dok je u mladih najvjerojatniji uzrok ARVC. (3,21,22)

2.2.2.2 Aktivnost prekomjernog okidanja

Aktivnost prekomjernog okidanja (engl. *Triggered activity*) nastaje uslijed kasnih ili ranih naknadnih depolarizacija klijetke. Miociti se uslijed takve aktivnosti, umjesto jednom, kontrahiraju dva puta. Najvažniji uzrok takvog stanja je električna nestabilnost membrane miocita. Najčešći primjeri ovog mehanizma su sindrom dugačkog QT intervala (engl. *Long QT syndrome*, LQTS) te mutacija ranoaktivnih receptora koji dovode do ranih naknadnih depolarizacija klijetke. (21,23)

2.2.2.3 Abnormalna automatičnost

Ovaj mehanizam odnosi se na skupinu miocita koji zbog određenih razloga potiču izbijanje impulsa. Najčešći uzroci ove pojave su β -adrenergička stimulacija, lokalna hipokalijemija ili hiperkalijemija te promjene kalijevih kanala na membrani miocita. Ovakva aktivnost postaje značajna nakon preboljenog infarkta miokarda ukoliko je

navedena skupina miocita okružena ožiljnim tkivom (parasistolčki fokus) te do nje ne dopiru normalni impulsi iz SA čvora. U takvim slučajevima izolirana skupina miocita najčešće postaje izvor čestih VES ili VT. (23)

2.2.2.3.1 Idiopatska ventrikulska aritmija iz desne klijetke

Idiopatska ventrikulska aritmija (IVA) nastaje abnormalnom automatičnošću te kao takva predstavlja fokalnu formu aritmije ovisnu o cAMP aktivnosti u pacijenata bez vidljive bolesti srca. (24) Najčešće je benignog tijeka i ima odličnu prognozu. Simptomi takvih aritmija su uglavnom vrlo blagi te u istraživanju Niroomanda i sur. (3) niti jedna osoba s IVA nije doživjela srčani arrest, dok se sinkopa javila u samo 5% pacijenata. Iako su neke prethodne studije pretpostavljale da IVA može biti rani stadij ARVC-a, danas znamo da to nije tako. (3)

2.3 Ventrikulska fibrilacija

Ventrikulska fibrilacija (VF) je po život opasno stanje koje nastaje progresijom iz VT ili bez nje. Iako se prethodno smatralo da nastaje pojavom nestabilnog mehanizma kruženja kojim zbog neuniformnog raspršenja refraktornosti dolazi do promjena aktivacije i inhibicije provodnog sustava, danas postoje brojne nove teorije u vezi nastanka VF-a koje tek treba dokazati. (25) U EKG zapisu nemoguće je razlikovati dijelove srčane aktivnosti, posebno u slučajevima kada prolongirana gruba VF prijeđe u finu VF koja se vrlo često može zamijeniti za asistoliju. (14)

3 ARITMIJE ISHODIŠTA IZ TRIKUSPIDNOG PRSTENA

Regija trikuspidnog prstena (RTP) anatomski obuhvaća donji dio trikuspidnog prstena, područje oko Hisovog snopa, sredinu ventrikulskog septuma te slobodni zid klijetke oko prstena. Procjenjuje se da oko 8% svih ventrikulskih aritmija potječe iz ove regije pri čemu Tada i suradnici (26) dokazuju da od njih 74% potječe iz septuma, odnosno 26% iz slobodnog zida RTP. Zbog različitih elektrofizioloških karakteristika u EKG-u područje između ITDK i RTP opisuje se zasebno kao mjesto njihovog spajanja (RTS). (27,28)

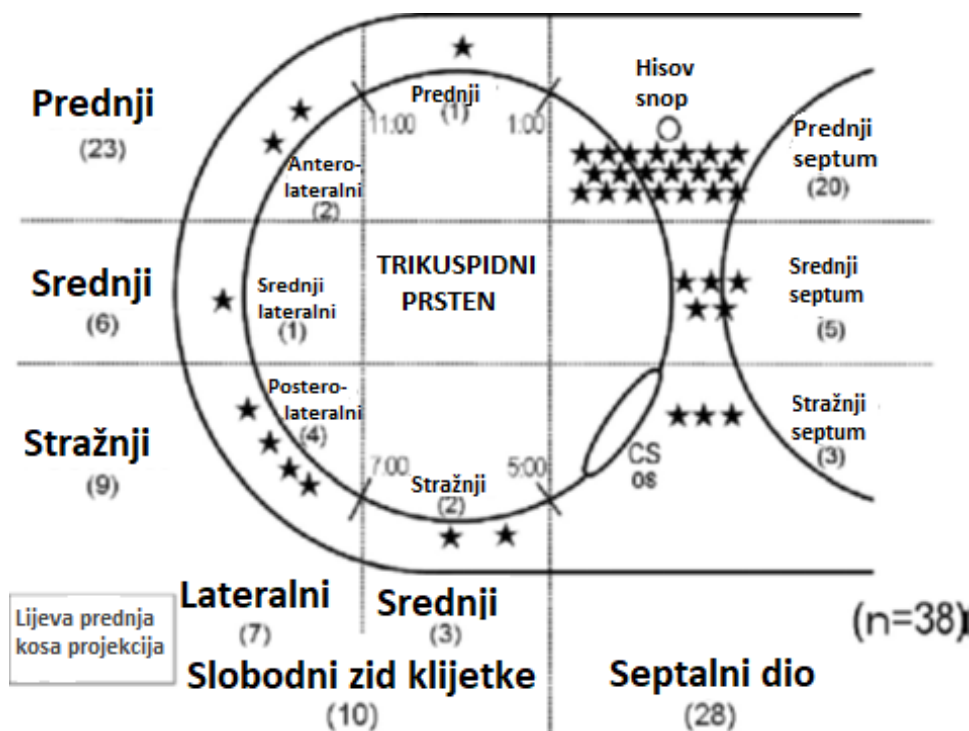
3.1 EKG nalaz karakterističan za aritmije iz RTP

Prema studiji Tada i sur. (26) RTP se u antero-posteriornom smjeru dijeli na 3 jednaka dijela. To su prednji, srednji i stražnji trikuspidni prsten. Svaki od njih se još dodatno dijeli s obzirom na pripadnost

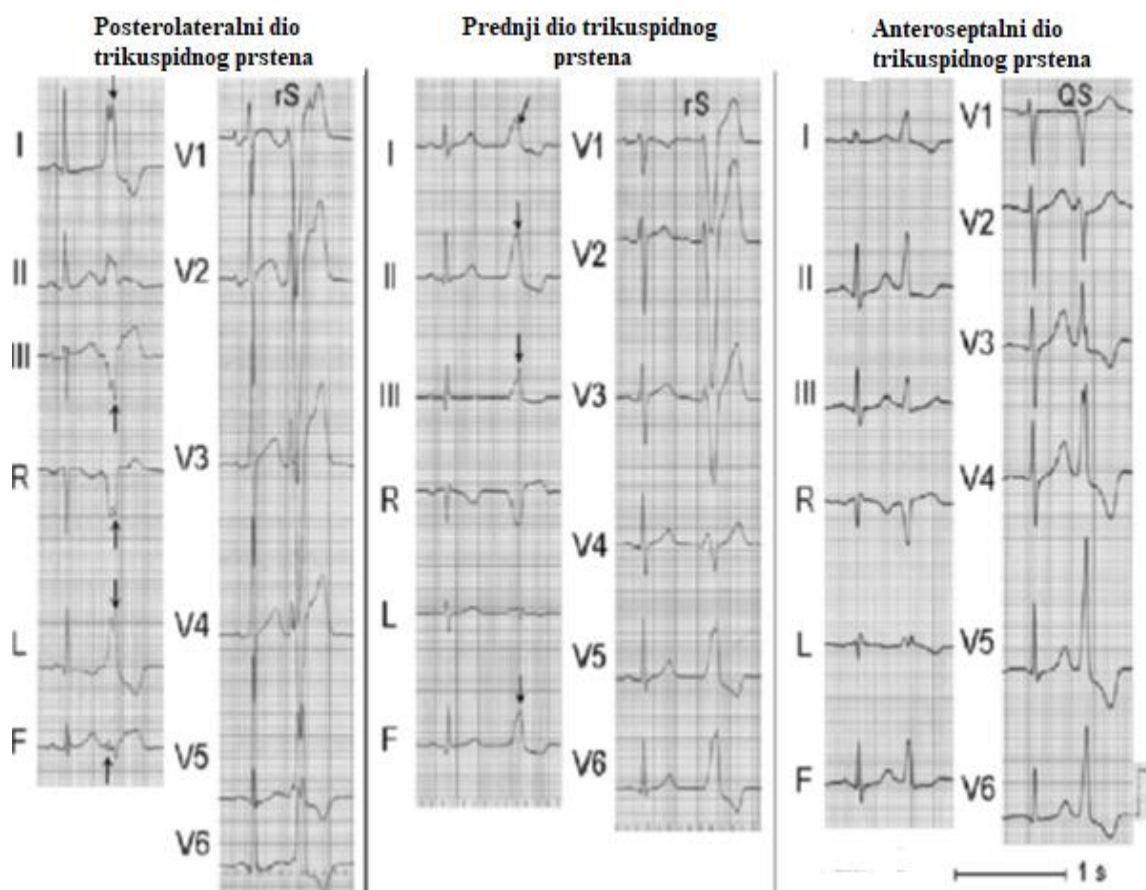
septumu ili slobodnog zida klijetke. (Slika 3.1.) Ova podjela je nužna radi lakšeg određivanja ishodišta aritmija podrijetla iz RTP te njihovog liječenja.

Kao što je već prethodno navedeno, 74% aritmija potječe iz septuma RTP, a od njih prema ovoj podjeli, najčešće su aritmije iz prednjeg segmenta RTP (61%), nakon čega slijede aritmije iz stražnjeg segmenta (24%) te su najrjeđe one iz stražnjeg segmenta RTP (15%). (26)

Karakteristike svih VES/VT aritmija podrijetlom iz RTP prikazane su u tablici 3.1. Unatoč tome, između prethodno navedenih dijelova RTP postoje vrlo male razlike u nalazu 12 kanalnog EKG-a. Najznačajnije razlike nalazimo u donjim odvodima EKG-a u kojima se kod aritmija prednje RTP prikazuje pozitivni QRS, dok je on kod aritmija stražnje RTP negativan. (Slika 3.2.) Važno je naglasiti kako je trajanje QRS-a aritmija podrijetlom iz slobodnog zida klijetke duže u odnosu na one podrijetlom iz septuma te je pojava zarezanog R zupca češća ako aritmija potječe iz slobodnog zida desne klijetke. (26)



Slika 3.1. Distribucija idiopatskih ventrikulskih aritmija prema podjeli RTP na dijelove prikazana u lijevoj prednjoj kosoj projekciji. CS os - coronary sinus ostium; Prema Tada i sur., figure 1, str. 8; (26)



Slika 3.2. EKG prikaz aritmija podrijetla iz tri različita dijela RTP. Strelice označavaju pojavu zareza QRS kompleksa. Odvodi: R = aVR; L = aVL; F = aVF; Prema Tada i sur., figure 4, str.12 (26)

Duggirala i Gerstenfeld u svome istraživanju (29) pokazuju još jednu važnu karakteristiku koja se može uočiti na EKG-u. Kako je područje oko Hisovog snopa smješteno ispod samog trikuspidnog prstena te u samom septumu klijetke, QRS kompleksi najuži su od svih aritmija podrijetlom iz RTP. Također, RSR' morfologija male amplitude u aVL odvodu najčešće predstavlja vrijedan nalaz za prepoznavanje aritmije područja oko Hisovog snopa. Ostale, manje specifične karakteristike tog područja su visoki R zubac u V5 i V6 odvodu, R zubac bez zareza u I. odvodu te mala amplituda QRS-a u III. odvodu. (29)

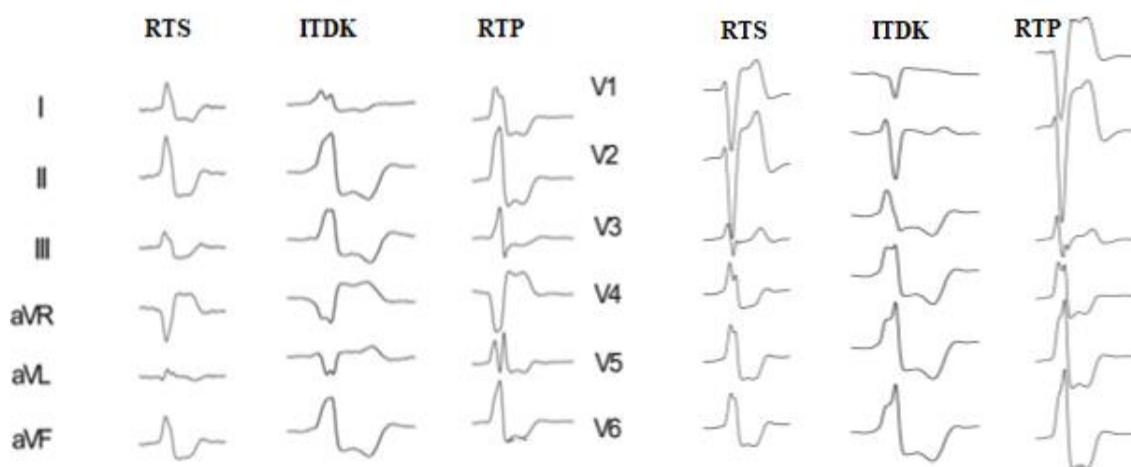
3.2 Usporedba svojstava EKG nalaza između aritmija ishodišta iz RTP i ITDK

Najveći broj aritmija u istraživanju Tada i sur. (26) pokazivao je morfologiju VES tipa bloka lijeve grane i lijeve električne osi u EKG-u. Registriran je i vrlo mali broj slučajeva VT.

Budući da se ova regija nalazi ispod i iza u odnosu na izgonski trakt desne klijetke (ITDK), aritmije koje dolaze iz nje blago se razlikuju u I. i III. standardnom odvodu. No, zbog suprotne usmjerenosti smjera širenja impulsa, u aVL odvodu pokazuju statistički značajnu razliku u elektrofiziološkim karakteristikama QRS-a te ga je stoga vrlo važno proučiti. (27,29) Nema statistički značajne razlike u tranziciji usmjerenja QRS-a u prekordijalnim odvodima u ovih aritmija. (26,27) Ostale karakteristike 12-kanalnog EKG-a između ovih ishodišta aritmija prikazane su u tablici 5.1., dok se usporedba njihovih 12-kanalnih EKG nalaza nalazi na slici 3.3.

Tablica 3.1. Usporedba elektrofizioloških karakteristika značajnih EKG odvoda aritmija ishodišta iz RTP, RTS te ITDK prema istraživanjima Lu, He i sur. te Tada i sur. (26,27)

ODVOD	RTP	RTS	ITDK
I	Visoki R zubac	Visoki R zubac	Niski R zubac
III	Rijetko zarezani R	Zarezani R	Bez zareza
aVL	Šiljati R zubac	Zaravnjen QRS	Duboki S val
V1	rS obrazac	rS obrazac	QS obrazac

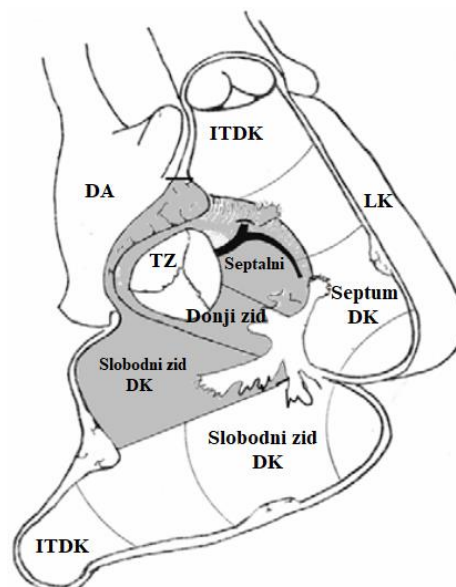
**Slika 3.3.** Usporedba 12 kanalnih EKG prikaza VES-a ishodišta iz RTS, ITDK te RTP. Prema Lu, He i sur., fig. 2. (27)

3.3 Aritmije ishodišta iz ulazne regije desne klijetke

Ulaznu regiju desne klijetke (URDK) čini područje klijetke unutar 1,5 cm udaljenosti od trikuspidnog zaliska uključujući Hisov snop te stoga, uz ostala područja, pripadaju RTP. Dodatno se dijele na 3 dijela: septalni dio, donji zid te slobodni zid DK. (Slika 3.4.) Aritmije iz ovog područja smatraju se rijetkima, a među njima najčešće se pronalaze VES i VT. (30)

Iako sve VES/VT ishodišta iz URDK imaju morfologiju LBBB, njihova električna os najčešće je intermedijarna, što ih razlikuje od ostalih aritmija RTP. Ostale značajne karakteristike EKG-a VES/VT aritmija iz URDK su QS ili rS obrazac u aVR i V1 odvodu, te prekordijalna tranzicija najčešće u V4 odvodu. (30) Posljednja istraživanja pokazuju da je prevalencija VES/VT veća nego što se prikazuje u literaturi, naročito u

mladih pacijenata s korigiranim srčanim greškama. (31)

**Slika 3.4.** Prikaz dijelova ulaznog trakta desne klijetke (UTDK). TZ = trikuspidni zalistak; Prema Ceresnak i sur.; Figure 2; Str. 388; (30)

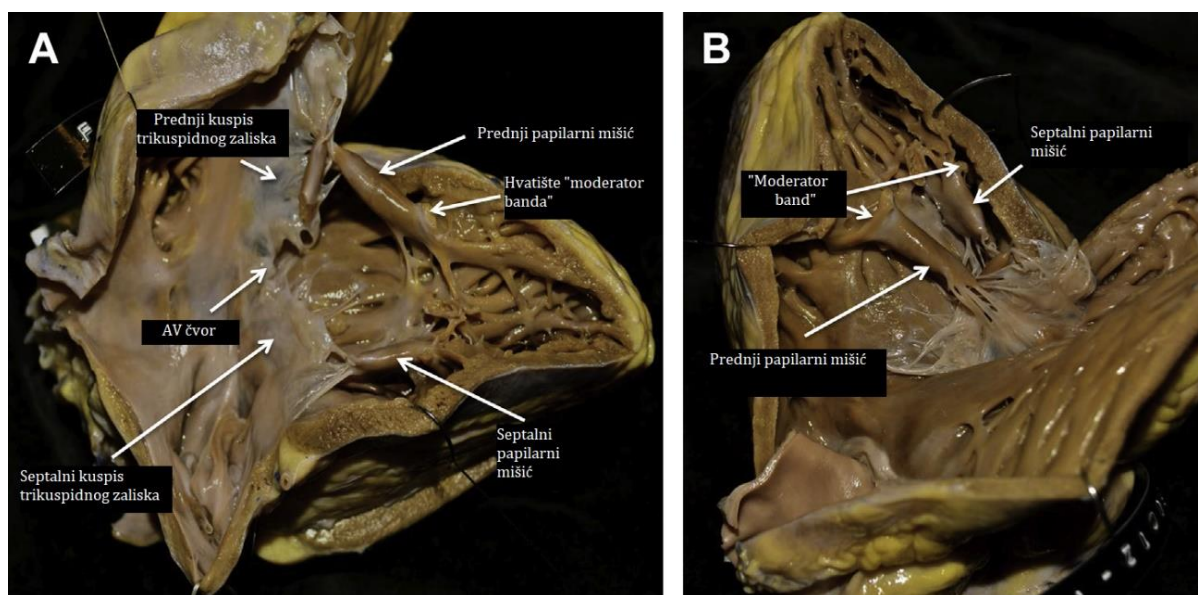
4 ARITMIJE ISHODIŠTA IZ PAPILARNIH MIŠIĆA DESNE KLIJETKE

U pacijenata sa zdravim srcem, VES/VT iz papilarnih mišića desne klijetke (PMDK) čine 4-12% idiopatskih ventrikulskih aritmija. Iako je anatomski najmanji, najčešće ishodište aritmija ovog područja je septalni papilarni mišić, no zbog njegovog anatomskeg položaja i odnosa s ITDK vrlo je teško razlikovati ta dva ishodišta u EKG-u. Smatra se da Purkinjeova vlakna koja postoje unutar papilarnih mišića također doprinose aritmogenezi ovog područja, a zbog izvođenja radiofrekventne ablacije žarišta aritmije vrlo važno ih je prepoznati. Također, pokraj baze septalnog mišića nalazimo i desni ogranak Hisovog snopa koji se širi sve do baze prednjeg papilarnog mišića u kojem, također, nalazimo njegove završetke u obliku Purkinjeovih vlakana. (32)

Postoje različite varijacije u broju, položaju i hvatištu tendinoznih kordi PMDK. Uloga svih navedenih struktura je onemogućavanje vraćanje krvi iz klijetke u pretklijetku za vrijeme sistole. Anatomija PMDK prikazana je na slici 6.1. Prednji papilarni mišić je najveći. Najčešće nalazimo samo jedan na kojeg se

hvataju korde prednjeg i stražnjeg kuspisa trikuspidnog zaliska. Stražnji i septalni papilarni mišić mogu biti podijeljeni na dva ili tri mišića ili nepodijeljeni. Dok su prednji i stražnji papilarni mišići uglavnom veliki, nalazimo vrlo male septalne mišiće na koje se također hvataju korde za septalni i prednji kuspis trikuspidnog zaliska. (Slika 4.1.) (33) Još u 17. stoljeću Luschka otkriva još dva PMDK te ih naziva konalni te papilarni mišić stražnjeg kuta desne klijetke. Njihova točna uloga nije otkrivena, ali se smatra da su evolucijski ostatak od tranzicije mišićnog tkiva iz septalnog u stražnji PMDK. (34)

Papilarni mišići slabije funkcije, septomarginalne trabekule, kao i "lažne" korde trikuspidnog zaliska mogu postati izvor VES/VT. Takvi papilarni mišići predstavljaju ili anatomsku prepreku ili područje koje je razvojem fibroze postalo mjesto slabog provođenja impulsa te kao takvo idealno za nastanak aritmije mehanizma kruženja. (11,32) Međutim, puno su češće zabilježeni slučajevi fokalne aktivnosti prekomjernog okidanja koju dokazuje pronalazak da pojavu aritmija iz PMDK može potaknuti i povećana koncentracija cAMP-a te se one smatraju osjetljivima na koncentraciju kateholamina u krvi te sukladno tome osjetljivima na stres i tešku fizičku aktivnost. (28,32,35)



Slika 4.1. Anatomija PMDK. (A) lateralni prikaz lateralnog zida desne klijetke strukturno zdravog srca; (B) Lijevi gornji horizontalni prikaz istog srca; Prema Duggirala and Gerstenfeld, fig.3, str. 584 (29)

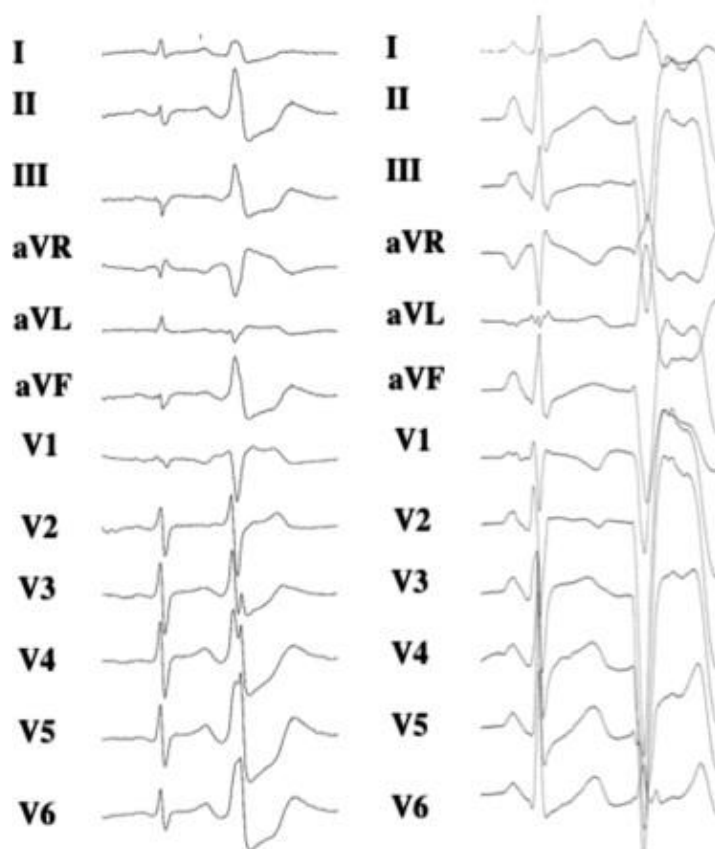
4.1 Karakteristike EKG nalaza aritmija ishodišta iz PMDK

Kao i ostale aritmije ishodišta iz desne klijetke, aritmije iz PMDK pokazuju morfologiju LBBB koja se prikazuje pojavom rs ili QS valova u V1 odvodu. Budući da se prednji i stražnji PMDK nalaze uz apex desne klijetke prekordijalnu tranziciju nalazimo u V4 ili kasnijim odvodima s lijevom ili

ekstremnom električnom osi QRS kompleksa. Septalni PMDK pokazuje raniju prekordijalnu tranziciju s nižom lijevom električnom osi (V3 odvod). (Slika 4.2.) Zbog prethodno navedenog smještaja septalnog PMDK u odnosu na ITDK pravi je izazov pronaći razlike koje bi nas mogle navesti na točno određivanje ishodišta te aritmije. (11,29,32,35) Karakteristike aritmija PMDK u usporedbi s onima iz ITDK nalaze se u tablici 4.

Tablica 4.1. Usporedba elektrofizioloških svojstava aritmija ishodišta PMDK i ITDK. Prema Naksuk i sur. (32), Duggirala i Gerstenfeld (29) te Santoro i sur. (11)

SVOJSTVO	PMDK	ITDK
Čvorasti QRS kompleks	Prekordijalni odvodi	Vrlo rijetko
Trajanje QRS kompleksa	Oko 160 ms	Oko 140 ms
Prekordijalna tranzicija	Prednji i stražnji: V4, V5 Septalni: V3, V4	Rana, V2 ili V3
Električna os	Ekstremna ili lijeva	Niska lijeva ili intermedijarna



Slika 4.2. 12-kanalni EKG prikaz VES ishodišta iz septalnog PMDK (lijevo) te iz prednjeg PMDK (desno). Prema istraživanju Crawford i sur., Figure 2, str. 727 (35)

4.2 Uloga PMDK u nastanku ventrikulske fibrilacije

Iako rijetko, PMDK mogu biti izvor malignih ventrikulskih aritmija, posebno VF. Postavljena je teorija koja pretpostavlja mogućnost postojanja unidirekcijskog bloka na prelasku Purkinjeovih vlakana na mišićno tkivo koji dovodi do "usidrenih" područja kruženja impulsa (engl. *Anchored reentry*). Normalni val depolarizacije klijetke koji dolazi Hisovim snopom čini izvor depolarizacijske struje za

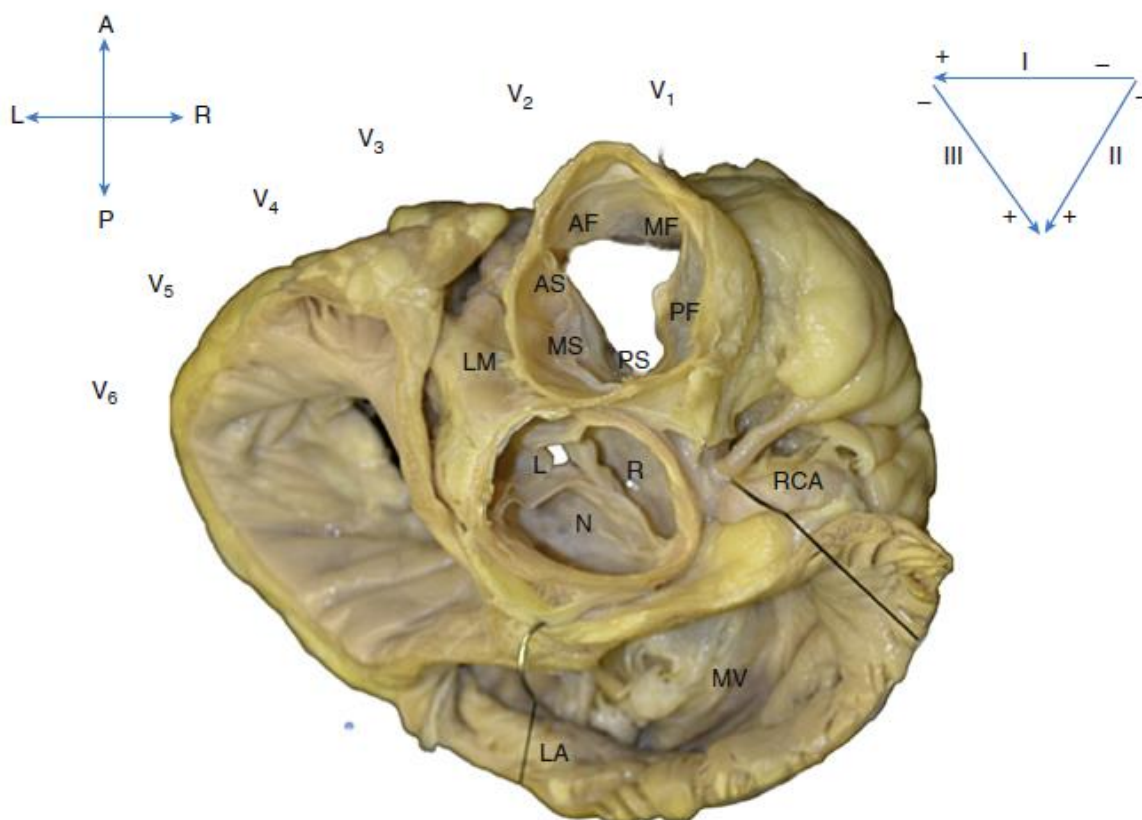
susjedno tkivo. Ukoliko je depolarizacijski val dovoljno jak te prelazi prag podražaja aktivacije "usidrenih područja" dolazi do pojave VF. (32,36) Valderrabano i sur. (37) na svinjskom srcu pokazuju da su za 59% područja kruženja (engl. *Reentrant circuits*) u održavanju VF odgovorni papilarni mišići desne i lijeve klijetke, dok je istraživanje Kima i sur. (36) pokazalo čak 78% povezanosti s istim mehanizmom te dokazalo da se redukcijom tkiva papilarnih mišića može postići značajno smanjenje pojavnosti VF.

5 ARITMIJE ISHODIŠTA IZ IZGONSKOG TRAKTA DESNE KLIJETKE

Izgonski trakt desne klijetke (ITDK) anatomski je podijeljen na septalni dio te dio koji se odnosi na slobodni zid desne klijetke pri čemu se oba dijela još dodatno dijele na tri dijela, prednji, srednji i stražnji. U odnosu na izgonski trakt lijeve klijetke (ITLK) nalazi se ispred i lijevo. Stražnji septalni dio nalazi se odmah ispred aortnog zaliska, dok se desni donji dio ITDK preko regije trikuspidnog spoja (RTS) izravno nastavlja na trikuspidni zalistak. (Slika 5.1.) Iako je cijeli ITDK mišićne građe njegov subvalvularni dio vrlo je tanak, dok je u proksimalnom stražnjem dijelu deblji. (38)

Ventrikulske aritmije iz ITDK najčešće se pojavljuju u osoba mlađih od 40 godina. Iako

su prethodna istraživanja pokazivala predominaciju ženskog spola, današnja pokazuju uglavnom veću učestalost u muškog spola. (39) Gotovo 10% svih registriranih idiopatskih VT ima podrijetlo u izgonском traktu, od čega se 80% odnosi na ITDK. Sve aritmije izgonског trakta osjetljive su na kateholamine pa se zbog toga češće pojavljuju u stanjima pojačanog stresa te teške fizičke aktivnosti. (40) U žena je svakako važno naglasiti promjene razine estradiola koji nepoznatim mehanizmom utječe na broj i pojavnost aritmija ITDK što je od posebne kliničke važnosti u premenopauzi. (39) S kliničkog aspekta, VT ishodišta iz ITDK uglavnom je benignog tijeka, no u oko 16% slučajeva moguća je pojava malignih formi VT. (40) Iako se većinom radi o idiopatskim VT, vrlo je važno klinički razlikovati bolesti koje također uzrokuju pojavu aritmija ishodišta iz ITDK. Najznačajnije od njih svakako su aritmogena kardiomiopatija desne klijetke (ARVC) te Brugada sindrom.



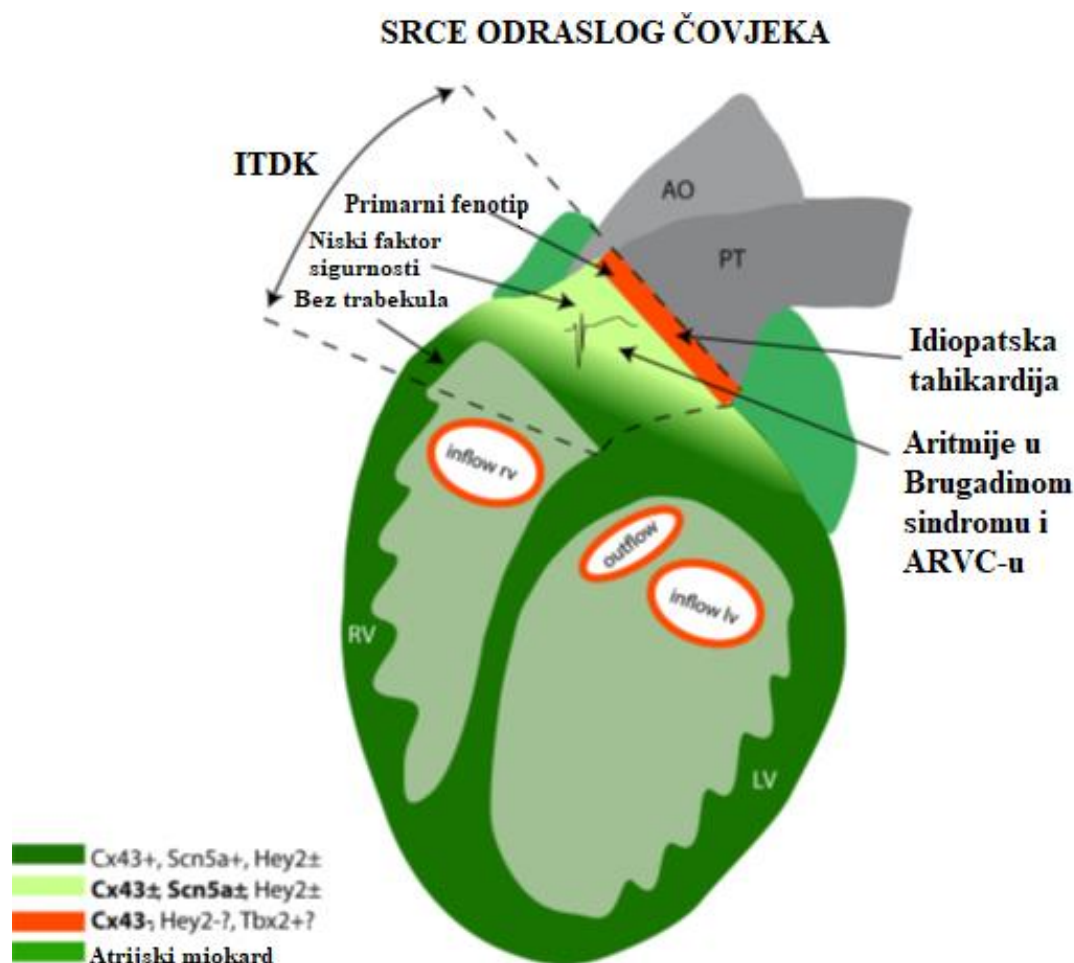
Slika 5.1. Pogled odozgo na ljudsko srce s odrezanim atrijskim i pulmonalnom arterijom i aortom. Odmah ispod pulmonalnog zaliska prikazuje se regija slobodnog zida ITDK: AF = prednja, MF = srednja, PF = stražnja regija slobodnog zida klijetke. Ispod te regije nalazimo septalni dio ITDK također podijeljen u tri dijela: AS = prednja, MS = srednja, PS = stražnja septalna regija. Ostale oznake: R = desni kuspis aortnog zaliska; L = lijevi kuspis aortnog zaliska; N = stražnji (nekoronarni) kuspis aortnog zaliska; RCA = desna koronarna arterija; LA = lijevi atrij; MV = mitralni zalistak; LM = lijeva glavna koronarna arterija. Prema Zian i sur., figure 81.1, str. 783 (38)

5.1 Embrionalni razvoj izgonskog trakta desne klijetke

Rana forma srčane cijevi sadrži samo ulazni i izgonski trakt građen od embrionalnog miokarda. Sekundarno tkivo miokarda raste iz progenitorskih stanica na oba područja i dorzalnog mezokarda. Tijekom procesa produženja cijevi, miociti se diferenciraju u tzv. radni miokard tako da ventrikulski nastaje sprijeda, a atrijski sa stražnje strane srčane cijevi. Radni miokard se s vremenom naknadno diferencira te raste, dok se ostatni miokard ITDK ne mijenja i ostaje u svom primarnom obliku. Tek pri kraju embrionalnog razvoja, u ITDK dolaze progenitorske stanice nakon što je završen razvoj lijeve i desne klijetke. Progenitorske stanice navedena tri područja imaju različit razvoj te su izloženi utjecaju različitih gena što dovodi do pojave da određene bolesti srca svoju glavnu simptomatologiju izražavaju upravo

iz ITDK. Uz to, važno je napomenuti kako malo područje ITDK ispod pulmonalnog zaliska ostaje sačinjeno samo od primarnog miokarda kao i trikuspidni prsten. Iako imaju isto podrijetlo, ITDK i ITLK su molekularno različiti. Od brojnih gena, najvažnije je istaknuti *Hey2* koji je uglavnom izražen u primarnom miokardu te dovodi do smanjenja ekspresije *SCN5A* te smanjenja natrijeve struje te slabije podražljivosti u odnosu na ostatak klijetke. (Slika 5.2.) Mutacije oba gena zabilježene su u Brugada sindromu. (40)

Razvoj ITDK vrlo je važan budući da može objasniti određene pojave u Brugada sindromu, ARVC te stvaranju idiopatskih VES/VT. Budući da starenje doprinosi stvaranju fibroznih promjena miokarda, nastali diskontinuiteti mogu uzrokovati ekscitacijske probleme te razotkriti asimptomatske pacijente s Brugaadinim sindromom ili ARVC-om.



Slika 5.2. Prikaz konačnog rezultata utjecaja gena na razvoj srca u odrasle osobe te kasniju predispoziciju za nastanak aritmija. PT = plućni trunkus; AO = aorta, RV = desna klijetka; LV = lijeva klijetka; inflow rv = ITDK, outflow = ITLK. Prema Boukens i sur., figure 4, str. 620; (40)

5.2 Idiopatska VES/VT ishodišta iz izgonkog trakta desne klijetke

Glavnim mehanizmom nastanka VES/VT u ovom području smatra se aktivnost prekomjernog okidanja posredovana cikličkim AMP-om. Beta adrenergička stimulacija svakako je najčešći i najvažniji uzrok kojom dolazi do porasta koncentracije unutarstanične koncentracije kalcijevih iona te zakašnjelih naknadnih depolarizacija. (38)

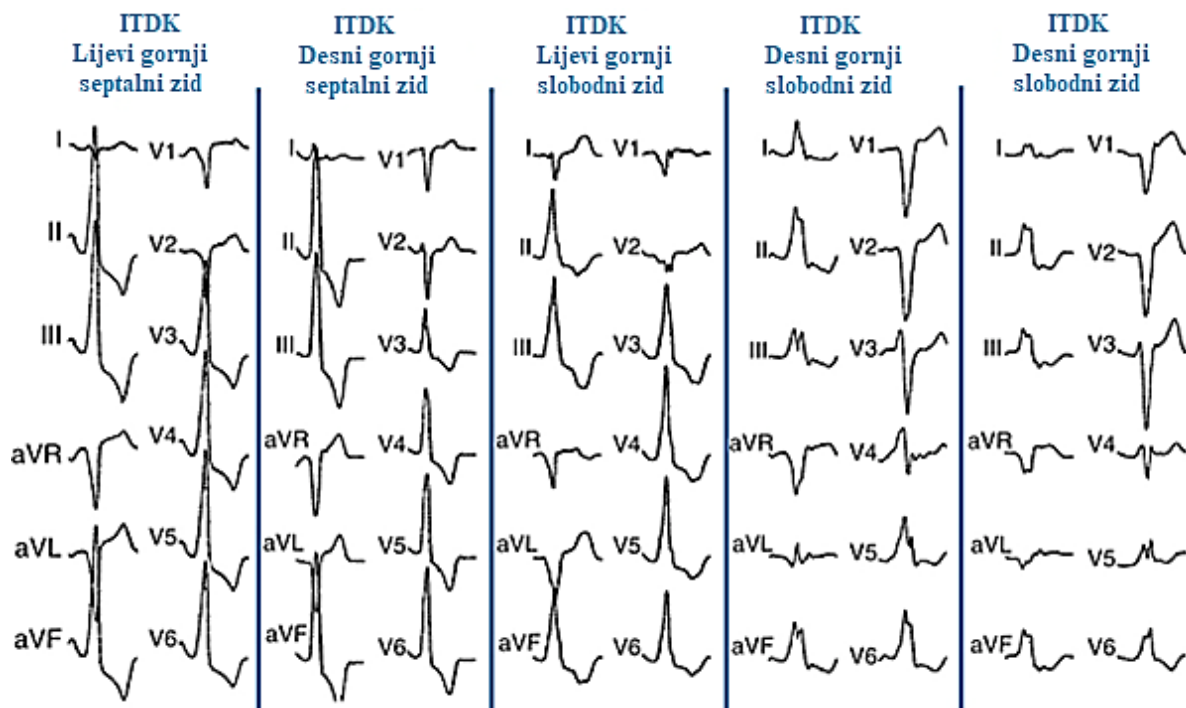
Najčešće mjesto ishodišta aritmija iz ITDK svakako su septalna područja ispod pulmonalnog zaliska. (38,41) Kao kriterij za razlikovanje ishodišta aritmija iz ITDK i ITLK uzimaju se odvod prekordijalne tranzicije te morfologija bloka grane. Sve aritmije iz ITDK imaju morfologiju LBBB te prekordijalnu tranziciju u V3 ili kasnijem odvodu, dok aritmije iz ITLK tvore morfologiju RBBB te imaju vrlo ranu prekordijalnu tranziciju. Prvi odvod se uzima kao najspecifičniji za određivanje točne lokalizacije aritmija iz ITDK iako pokazuje vrlo niski napon. Naime, ukoliko u tom odvodu nalazimo pozitivan QRS kompleks, radi se o stražnjem septalnom ITDK. Negativan označava prednji septalni

ITDK kao ishodište VES/VT, a multifazični srednji septalni ITDK. (Slika 5.3.) (38)

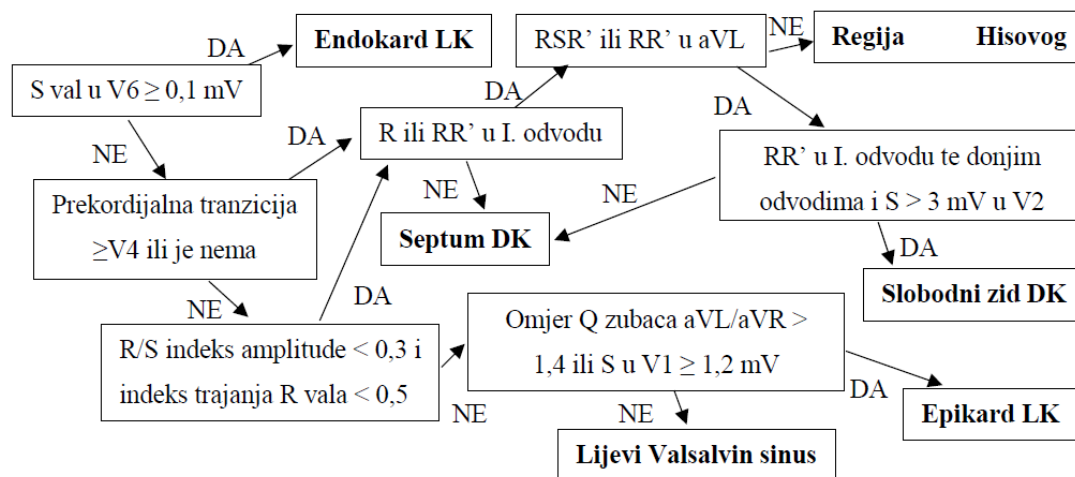
U samo 10% slučajeva VES/VT polazi iz područja slobodnog zida ITDK. Nalaz EKG-a pokazuje kasniju prekordijalnu tranziciju (V4) zbog njegovog anteriornog smještaja te širi QRS kompleks nego što to pokazuju septalna područja. (Slika 5.3.) (38)

Što se ishodište aritmije nalazi bliže pulmonalnom zalisku to QRS kompleks više pokazuje donju desnu os. U aVL odvodu QRS kompleks postaje sve više nalik izoelektričnom, dok u aVR odvodu ostaje negativan. Također, smanjuje se amplituda QRS kompleksa u V1 i V2 odvodima. Drugim riječima, što je ishodište unutar ITDK niže položeno to više ima karakteristike RTS. (42)

Istraživanje Jianga i sur. (4) pokazuje da ukoliko se VES javlja od djetinjstva, određivanje njezinog ishodišta može predvidjeti napredovanje bolesti. Naime, ukoliko je podrijetlo pretežito iz ITDK, frekvencija javljanja povećava se s dobi, dok se frekvencija VES iz ostalih ishodišta ne mijenja. Zbog dominacije desne klijetke u djece ispod dvije godine života, ovakav način predviđanja nije pouzdan.



Slika 5.3. VES ishodišta iz gornjeg dijela ITDK. Prikaz na 12-kanalnom EKG-u. I. odvod jasno pokazuje razliku u naponu QRS kompleksa koji je ključan za određivanje točnog ishodišta aritmije. Napomena: slobodni zid odgovara opisu za prednji dio, dok septum odgovara opisima za stražnji dio ITDK. Prema Ziad i sur., Figure 23-6; Str. 568; (42)



Slika 5.4. Prikaz EKG algoritma za određivanje ishodišta aritmija ITDK i ITLK. LK = lijeva klijetka; DK = desna klijetka. Prema Ito i sur.; Figure 2; Str. 1283; (41)

Budući da do tada nije postojao jasan algoritam za određivanje točnog ishodišta aritmija izgonkog trakta, Ito i sur. (41) razvili su i testirali algoritam koji sa 88% osjetljivošću i 95% specifičnošću uz pozitivnu prediktivnu vrijednost od 88% te negativnu prediktivnu vrijednost 96% uspješno određuje ishodište aritmije. Algoritam prikazuje slika 5.4.

5.3 Brugadin sindrom

Brugadin sindrom (BS) je genska bolest povezana s pojavom brojnih aritmija te iznenadne srčane smrti (ISS) u mladim bez vidljive strukturne bolesti srca. Pretežno zahvaća mlade muškarce. Iako znamo za više od 300 gena koji su mogući uzroci Brugadinog sindroma, prva mutacija opisana je tek 1998. godine za gen *SCN5A* koji kodira srčani natrijski kanal. Danas se smatra kako je taj gen odgovoran za 18-30% slučajeva Brugadinog sindroma. Ostali najznačajniji geni za razvoj bolesti su *GPD-1L* koji kodira prijenos natrijevog kanala u membranu miocita, *CACNA1c* i *CACNB2b* koji kodiraju kalcijeve kanale te *KCNE3* gen koji kodira podjedinicu kalijevog kanala. Svi ovi geni nasljeđuju se autosomno dominantnim putem. (9)

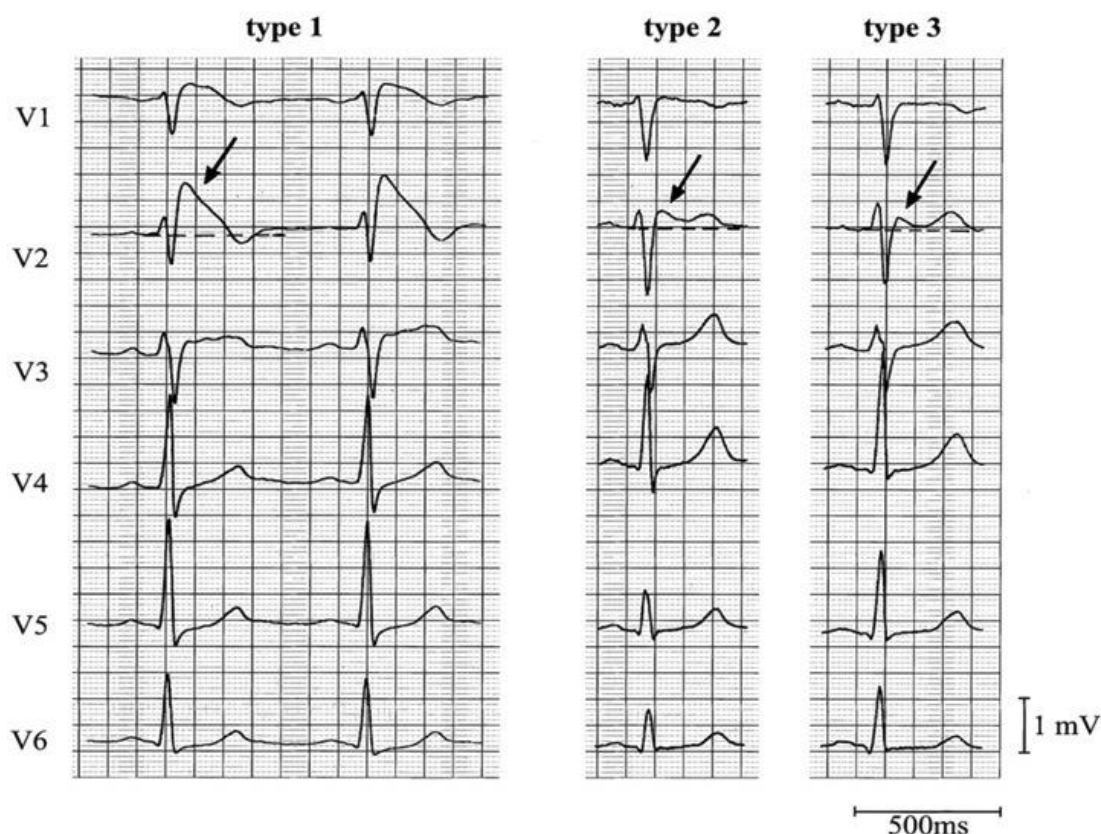
Postoji više teorija nastanka ovog sindroma. Prva pretpostavlja nehomogeno postojanje izlazne kalijeve struje između endokarda i epikarda. Normalno, izlazna kalijeva struja jača je u epikardu. Smanjenjem funkcije

natrijevih kanala dolazi do rasta oblika akcijskog potencijala (AP). Upravo razlika između AP endokarda i epikarda daje elektrofiziološke karakteristike QRS kompleksa u EKG-u osobe s Brugadinim sindromom. Druga teorija pretpostavlja kašnjenje akcijskog potencijala ITDK u odnosu na ostali dio desne klijetke. Treća teorija već je prethodno objašnjena, a obuhvaća embriološki razvoj ITDK. (9)

Klinička prezentacija ovog sindroma varira od potpuno asimptomatske do pojave sinkope, palpitacija, atrijske fibrilacije te, nažalost, iznenadne srčane smrti koja najčešće nastupa tijekom sna ili u mirovanju. (9)

5.3.1 EKG nalaz u Brugadinom sindromu

Nalazimo tri tipa repolarizacije u EKG-u koji mogu pokazivati na Brugadin sindrom. Tip 1 karakterizira ST elevacija $\geq 0,2$ mV iza koje slijedi ravan ili negativan T val. Tip 2 čini sedlasti oblik ST elevacije $\geq 0,2$ mV s pozitivnim ili bifazičnim T valom. Tip 3 sadrži ST elevaciju ≤ 1 mV sedlastog ili oblika kao u tipu 1. (slika 5.5.) Tipovi 2 i 3 nisu dijagnostički za Brugadin sindrom, ali se također smatraju pozitivnim nalazom ako se pojavljuju u više od jedne prekordijalne elektrode. Mnoge tvari i lijekovi mogu razotkriti skriveni Brugadin sindrom. Najznačajniji su blokatori kalcijevih kanala, promjene tonusa AŽS-a, beta blokatori,



Slika 5.5. Usporedba elektrofizioloških karakteristika tri različita tipa EKG nalaza povezanih s Brugadinim sindromom. Dostupno na: <https://lifeinthefastlane.com/ecg-library/brugada-syndrome/>; Pristupljeno: 29.1.2018. (44)

antiaritmici, predoziranje alkoholom, kokainom i dr. U dijagnostici Brugadinog sindroma često se koristi i antiaritmik Ia skupine poznatiji kao ajmalin. Primijenjen intravenski, blokadom natrijskih kanala razotkriva karakteristike Brugadinog sindroma. (9)

Budući da je teško predvidjeti pojavu iznenadne srčane smrti, razvijeni su određeni pokazatelji koji statistički mogu poboljšati njezinu prevenciju. Najznačajnija je pojava S vala u I. odvodu, posebno ukoliko mu je trajanje $\geq 0,4$ ms što označava produljenu endokardijalnu aktivaciju antero-lateralnog dijela ITDK. Epsilon valovi, inače specifičniji za ARVC, pojavljuju se u samo 10% oboljelih od Brugadinog sindroma. (43)

5.4 Aritmogena kardiomiopatija desne klijetke

Aritmogena kardiomiopatija desne klijetke (ARVC, prethodno zvana "displazija") rijetka je genetska bolest srca koju čine strukturalne nepravilnosti desne klijetke (DK) te pojava

ventrikulskih aritmija. U općoj populaciji prevalencija varira između 1:1000 do 1:10000 ovisno o geografskoj regiji. (9,45,46) Riječ je o progresivnoj zamjeni tkiva miokarda DK fibroznim masnim tkivom koje počinje na epikardu te se širi preko sredine miokarda na cijelu stijenku DK. Takva progresija može prouzročiti nastanak aneurizmi klijetke te značajne promjene sposobnosti provođenja normalnih impulsa u desnom srcu. Degeneracija miokardnog tkiva može se u kasnijim stadijima bolesti proširiti i na LK, iako u vrlo rijetkim slučajevima LK može biti primarno mjesto nastanka bolesti. Određena količina masnog tkiva miokarda pojavljuje se i u zdravoj DK te se povećava s dobi i tjelesnom masom. (8,46) Ventrikulske aritmije u ovoj bolesti mogu se očitovati kao VES, bilo koji od oblika VT te na kraju i VF. (9)

Prirodni tijek ARVC-a uključuje četiri kliničko patološka stadija. 1. subklinički stadij, povezan samo s mikroskopskim ultrastrukturnim promjenama miokarda pri čemu ISS može biti prvi znak bolesti. 2. simptomatski stadij, pri kojem je pojava aritmija LBBB

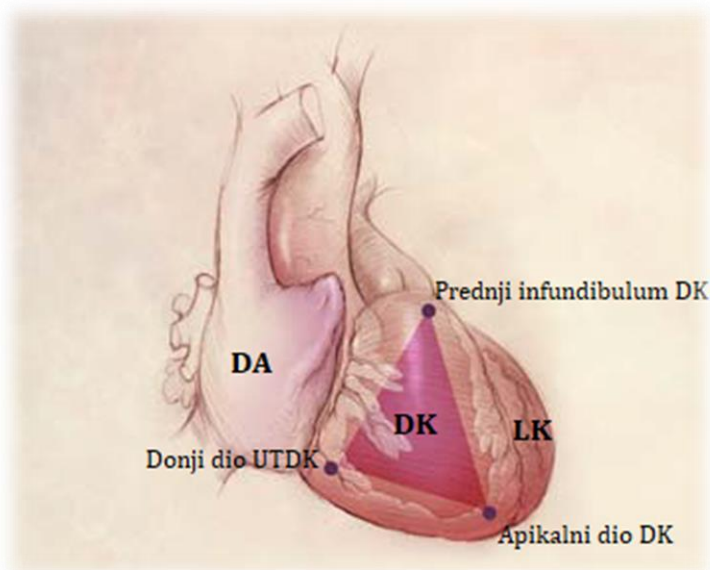
morfologije vrlo učestala kao i brojni simptomi kao što su palpitacije, sinkopa te ISS. Tek u ovom stadiju moguće je dokazati bolest slikovnim metodama dijagnostike. 3. progresivna disfunkcija DK, često povezana sa zatajenjem LK. 4. globalna dilatacija DK i biventrikularno proširenje bolesti koje dovodi do zatajenja srca. (45,47)

5.4.1 Etiologija

ARVC je najčešće autosomno dominantna nasljedna bolest iako postoje i autosomno recesivni sindromi povezani s njim. Jedan od njih je Naxosova bolest u kojoj radi mutacije gena za plakoglobin dolazi do strukturnog poremećaja dezmosoma i adherentnih spojeva te se očituje palmoplantarnom keratodermijom i kovrčavom dlakavošću. (9) Najvažnije autosomno dominantne mutacije odnose se na dezmosome i njihovu funkciju. Danas postoji više od 140 različitih mutacija koje mogu utjecati na razvoj ARVC-a. Najveći broj pronađenih ultrastrukturnih promjena u ARVC-u odnosi se na remodeliranje interkaliranih diskova s pogrešnim smještajem te smanjenim brojem dezmosoma u miokardu DK. Budući da je glavna funkcija dezmosoma održavanje normalne funkcije pukotinskih spojeva (engl. *gap junctions*), pojavljuju se međustanični problemi u signalizaciji što u konačnici dovodi do poremećaja staničnog rasta, diferencijacije, razvoja i normalnog provođenja električnih impulsa. (9,46) Opisani su i slučajevi mutacija više gena u istih osoba pri čemu se kod njih bolest

pojavljivala u ranijoj dobi s težim aritmijama. Najbrojnije mutacije svakako se odnose na gene za plakofilin 2 te dezmosoglein 2, oba odgovorna za funkciju dezmosoma. (45,48) Prevalencija mutacija većine gena, osim plakofilina, koji mogu prouzrokovati ARVC jednaka je i u muškaraca i u žena, no fenotipski gledano težina bolesti pretežito je teža u muškaraca, moguće zbog većih volumena i lošije funkcije DK. (49)

Najveći broj promjena DK odnosi se uglavnom na stražnji donji dio ulaznog trakta desne klijetke (UTDK) pokraj trikuspidnog zaliska i prednji infundibulum klijetke, no pronađene su promjene i na apikalnom dijelu DK te se ove tri lokalizacije zajedno nazivaju „trokut displazije”. (Slika 5.6.) (9,50) Degeneracija i smrt miocita te njihova zamjena masnim tkivom rezultat su poremećene funkcije dezmosoma kao ključnog faktora u održavanju njihove normalne funkcije što u konačnici dovodi do upale te formacije fibroznog ožiljka koji se naknadno zamjenjuje masnim tkivom. Sve ove promjene posebno su značajne kod izrazitog opterećenja DK što se fiziološki pojavljuje tijekom učestale i teške fizičke aktivnosti. (9,45) Funkcionalno, fokalna stanjenja stijenke slobodnog zida DK dovode do regionalnih kontrakcijskih nepravilnosti, sistoličke ili dijastoličke disfunkcije DK, pojavu aneurizama klijetke te dilatacije i hipokineze dijela stijenke klijetke. Posebno je zanimljivo da je interventrikularni septum uglavnom pošteđen promjena. (47)



Slika 5.6. Prikaz trokuta displazije DK sprijeda. DA = desni atrij; Prema Anderson i sur., figure 2; str. 1392; (50)

5.4.2 Klinička prezentacija

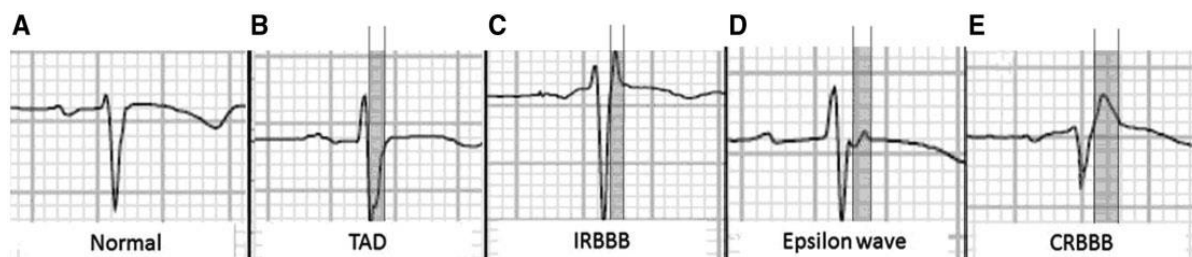Simptomi bolesti iznimno rijetko se pojavljuju ispod 12. te iznad 60. godine života. Srednja životna dob pojave simptoma bolesti obično je 36 ± 14 godina, a muškaraca su 3 puta češće zahvaćeni u odnosu na žene. Očituje se s vrlo varijabilnim simptomima, uključujući palpitacije, sinkopu, bol u prsima, dispneju te ISS. (8,48) ARVC je glavni uzrok ISS u osoba mlađih od 40 godina. Tri četvrtine epizoda ISS događa se tijekom obavljanja rutinskih dnevnih aktivnosti, 10% tijekom perioperativnog perioda, a samo 3,5% tijekom teške fizičke aktivnosti. (8)

5.4.3 Znakovi ARVC-a u EKG nalazu

Potpuno normalan EKG nalaz nalazimo u oko 12% osoba s ARVC-om, no postojanje promjena EKG nalaza ne dokazuje postojanje ARVC-a. Odgoda terminalnog aktivacijskog vremena pojavljuje se u 5-20% slučajeva te se prezentira kao produženje S vala u V1-V3 odvodima s najdužom vrijednosti od dna S vala do kraja cijelog QRS kompleksa u iznosu većem od 55ms s izostankom r'. Druga karakteristika je pojava kompletnog ili inkompletnog RBBB koji pokazuje poremećenu provodljivost Purkinjeovih vlakana. Važno je isključiti ostala stanja koja mogu dovesti do iste pojave u EKG nalazu, a njih čine atletsko srce, pectus excavatum i pogrešan položaj postavljenih V1 i V2 elektroda na prsnom košu. Opasnija stanja koja mogu dovesti do istih karakteristika su povećanje DK, preekscitacija LK, hiperkalijemija te Brugada tip 2. (51) Relativno specifična karakteristika ARVC-a je pojava epsilon vala. Nažalost, njegova pojava

zabilježena je u samo 10-35% slučajeva ARVC-a. Radi se o naknadnim ekscitacijskim potencija-lima male amplitude pretežito iz slobodnog zida DK i ITDK koji se pojavljuju unutar ST segmenta bez elevacije ili depresije u V1-V3 odvodima. (9,51) Četvrta pojava u EKG-u predstavlja regionalnu odgodu normalne depolarizacije ventrikula, a prezentira se kao fragmentacija QRS kompleksa (fQRS) u obliku zarez, usporenja te pojavom ≥ 4 šiljaka unutar QRS kompleksa. Takva pojava se pojavljuje i u brojnim drugim bolestima kao to su Brugadin sindrom i kardiomiopatije. Asimetrični inverzni T valovi u V1 i V2 odvodima u osoba starijih od 14 godina mogu upućivati na ARVC, a pojavljuju se češće od epsilon valova. Posebno je značajan vrlo duboki negativni T val ($>3\text{mm}$) u V1 odvodu. (51) Sve navedene promjene prikazane su na slici 5.7.

Neotkriveni slučajevi s pozitivnom obiteljskom anamnezom ARVC-a imaju veći rizik od razvoja aritmija. Stoga su pronalazak inverzije T vala u V1 i V2 odvodu nakon 14. godine života te ukupnog broja VES preko 1000 u 24 sata ključni za postavljanje dijagnoze u članova takvih obitelji. Zbog ukupne male osjetljivosti i specifičnosti EKG-a kao pretrage za otkrivanje ARVC-a, brojni slučajevi i danas ostaju nedijagnosticirani te se najčešće otkriju evaluacijom nastalih malignih aritmija ili, nažalost, obdukcijom. (48) Unatoč tome, VF se rjeđe pojavljuje u starijih pacijenata s dugim trajanjem bolesti, s pretpostavkom da veći udio fibroznog tkiva pogoduje nastanku hemodinamski stabilne VT. (46)



Slika 5.7. Prikaz mogućih promjena u EKG-u povezanih s ARVC-om. A = normalni EKG nalaz; B = terminalna odgoda depolarizacije; C = inkompletni RBBB; D = epsilon val; E = kompletni RBBB. Prema Nunes i Neto; Figure 1; Str. 3; (51)

5.4.4 Kriteriji za postavljanje dijagnoze ARVC-a

Prvi kriteriji za dijagnozu nastali su 1994. godine pod nazivom „Task Force Criteria“ (TFC). Radi poboljšanja osjetljivosti i specifičnosti kriterija 2010. godine napravljena je njihova revizija, no uvjeti za postavljanje dijagnoze ostali su isti.

Prema tome, za postavljanje dijagnoze ARVC-a potrebno je zadovoljiti 2 velika kriterija, 1 veliki i 2 mala ili 4 mala kriterija. Revizija iz 2010. godine obuhvaća 6 glavnih kategorija prikazanih u tablici 5.1. (9,52) Potpuni kriteriji izlaze iz okvira ovog rada te se zbog toga u tablici 5.1. nalazi skraćena inačica TFC kriterija.

Slikovne metode dijagnostike imaju vrlo važnu ulogu u kompletnim TFC kriterijima. Najvažnija od njih je angiografija desnog ventrikula (ADV) zbog svoje visoke specifičnosti, no ehokardiografija i kardiološka magnetska rezonancija (CMR) su danas tu pretragu gotovo u potpunosti zamijenile.

Unatoč tome, dijagnoza se još uvijek ne može postaviti na temelju samo jednog nalaza jedne od ovih pretraga, već samo kombinacijom više njih. (9,45,46) CMR se pokazala odličnom za rano otkrivanje bolesti jer odlično prepoznaje područja regionalne i dijastoličke disfunkcije klijetke, a dodatkom gadolinijskog kontrasta može prepoznati i područja intramiokardijalne fibroze. Nažalost, u kasnijim stadijima bolesti osjetljivost CMR-a je niža. (46) Biopsiju je poželjno raditi na slobodnom zidu DK, budući da bolest uglavnom pošteduje septum DK. Pozitivan patohistološki nalaz biopsijom također nije dovoljan za postavljanje konačne dijagnoze, već je svrstan kao veliki kriterij u TFC kriterije. Vrlo važna pretraga je i trodimenzionalno elektroanatomsko mapiranje (TEM) koje može otkriti područja niskog napona. Takva područja mogu odgovarati zamijenjenom miokardu fibroznim i masnim tkivom te uvelike pomaže u razlikovanju upalne kardiomiopatije te idiopatske tahikardije iz ITDK, bolesti koje mogu imati slično kliničku prezentaciju kao ARVC. (9,46)

Tablica 5.1. Skraćena inačica TFC za dijagnozu ARVC-a. Prema Capulzini i sur., Table 1, Str. 966; (9)

Kategorija	Veliki kriterij	Mali kriterij
1. Globalna ili regionalna disfunkcija te strukturne nepravilnosti	Teška dilatacija i smanjenje ejekeijske frakcije DK. Postojanje aneurizmi DK. Segmentalna dilatacija DK.	Blaga globalna dilatacija DK ili smanjena ejekeijska frakcija uz normalnu LK. Blaga segmentalna dilatacija DK. Regionalna hipokinezija DK.
2. Karakteristike tkiva miokarda	Zamjena miocita fibroznim ili masnim tkivom utvrđena biopsijom	
3. i 4. Nepravilnosti u EKG-u	Epsilon valovi ili lokalizirana produljenja QRS kompleksa <110 ms u V1-V3	Obrnuti T valovi u V2 i V3 u starijih od 12 godina u odsutnosti RBBB
5. Aritmije	VT oblika LBBB u holteru ili zabilježen tijekom aktivnosti Više od 1000 VES/24h u holteru	
6. Obiteljska anamneza	Pozitivna potvrđena biopsijom	Postojanje ISS prije 35. godine u obitelji

Promjer DK se, iako nije sadržan u TFC kriterijima, pokazao kao dobar pokazatelj rizika od nastanka aritmija. Studija Lerena i sur. (53) jasno pokazuje izrazito povišen rizik od nastanka aritmija ukoliko je promjer $DK \geq 41\text{mm}$. Također, nehomogena kontrakcija DK, koja se u EKG može prikazati kao mehaničko raspršenje potencijala $\geq 37\text{ms}$, povezana je s pojavom teških aritmija ishodišta iz DK.

5.4.5 Usporedba svojstava idiopatskih aritmija ishodišta iz ITDK s AVRC

Budući da aritmije koje uzrokuje AVRC najčešće imaju ishodište na bazi desnog ventrikula ili u ITDK, vrlo je teško odrediti etiologiju bolesti. Pronađeni su određeni statistički značajni parametri koji se pripisuju AVRC odnosno idiopatskoj VT iz ITDK. Svojstva aritmija ove dvije lokalizacije prikazana su u tablici 5.2.

Iako idiopatske aritmije ishodišta iz ITDK i AVRC imaju vrlo različitu prognozu bolesti, posebno je važno u ranoj fazi odrediti o kojem je uzroku riječ. Kako bi se olakšalo prepoznavanje ovih aritmija, razvijen je sustav bodovanja koji s 93% vjerojatnošću predviđa AVRC ukoliko ukupni zbroj bodova iznosi 5 ili više. Sustav bodovanja čine odrednice: 1. Inverzija T vala u V1-V3 odvodima u sinus ritmu (3 boda), 2. Trajanje QRS kompleksa $\geq 120\text{ms}$ tijekom ventrikulske aritmije (2 boda), 3. Zarezi QRS kompleksa tijekom aritmije (2 boda), 4. Prekordijalna tranzicija u V5 ili V6 tijekom aritmije (1 bod). (8)

5.4.6 Diferencijalna dijagnoza ARVC-a

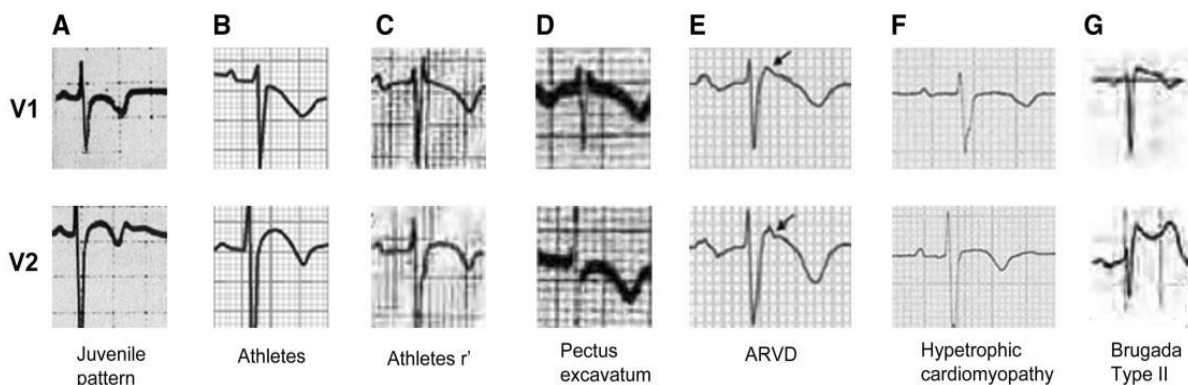
Postoje brojna stanja koja mogu izazvati vrlo slične simptome kao ARVC. Već prethodno navedena idiopatska aritmija ITDK svakako je najčešći dijagnostički problem u odnosu na ovu bolest. Uz to treba obratiti pozornost i na EKG nalaz sportskog srca koje može prikriti pravu dijagnozu ARVC-a. (Slika 5.8. B, C) Svaka VT s lokaliziranim poremećajem pokretljivosti slobodnog zida klijetke s upalom ili bez nje može biti uzrokovana sarkoidozom srca ili miokarditisom. Razlikovanje ovih bolesti može omogućiti samo patohistološka potvrda, odnosno nalaz biopsije srca. Manje specifičan nalaz u sarkoidozi je pojava bolesti provodnog sustava pri kojoj dolazi do produženja PR intervala i AV bloka, što gotovo nikada ne nastaje u ARVC-u. Budući da se i u kasnijim stadijima ARVC-a mogu vidjeti QRS kompleksi niskog napona, u procjeni miokarditisa najveću ulogu ima obiteljska anamneza. Ukoliko je ona negativna, vjerojatnost da se radi o miokarditisu se povećava. (8)

Vrlo rijedak poremećaj DK je i Uhlova anomalija karakterizirana nedostatkom miokarda DK s apozicijom endokarda i epikarda. Druga urođena anomalija je i prethodno spomenut pectus excavatum koji zbog svojih anatomskih svojstava mijenja EKG nalaz osobe. (Slika 5.8., D) (8,46)

Razlikovanje ARVC-a od dilatativne kardiomiopatije koja zahvaća DK može biti vrlo teško ukoliko se radi o kasnijim stadiji-

Tablica 5.2. Usporedba glavnih svojstava idiopatskih aritmija ITDK s AVRC. Napomena: opisana svojstva ne moraju se pojaviti u svim aritmijama navedenog podrijetla. Prema Nunes i sur. (51)

SVOJSTVO	Idiopatska aritmija ITDK	ARVC
Električna os	LBBB s obrascem donje električne osi	Ekstremna s pozitivnim QRS kompleksom u aVL odvodu
Mehanizam nastanka	Aktivnost prekomjernog okidanja	Mehanizam kruženja
Trajanje QRS kompleksa	Neodređeno	$QRS \geq 120\text{ms}$ u I. odvodu
Zarezi QRS kompleksa	Ne postoje ili ih je malo	Višestruki
Prekordijalna tranzicija	Ranija	Kasna, V5 ili V6
Trajanje P vala	Kraće od 120 ms	$\geq 120\text{ms}$



Slika 5.8. Usporedba EKG nalaza nekih od diferencijalnih dijagnoza ARVC-a u V1 i V2 odvodima. A = juvenilni obrazac; B = sportaši; C = atletski r'; D = pectus excavatum; E = ARVC; F = hipertrofična kardiomiopatija; G = Brugada EKG tip 2. Prema Nunes i sur.; Figure 5; Str. 6; (51)

ma bolesti s ejakcijskom frakcijom lijeve klijetke manjom od 50%, ipak VT i ISS iznimno su rijetki u dilatativnoj kardiomiopatiji te se njihovom pojavom povećava vjerojatnost da se radi o ARVC-u. Iako rijetko, Brugadin sindrom koji sadrži promjene tipa 2 u EKG-u može se dijagnosticirati umjesto ARVC-a. (Slika 5.8., G) Tipična ST elevacija u obliku tipa 1 EKG-a Brugadinog sindroma se gotovo nikada ne viđa u ARVC-u. Treba navesti još i hipertrofičnu kardiomiopatiju kao rijedak, ali važan problem u diferencijalnoj dijagnozi ARVC-a. (Slika 5.8., F) (8)

Unatoč svim dijagnostičkim metodama i algoritmima, više od 50% pravih ARVC i danas ostaje pogrešno dijagnosticirano. (8,9,51)

5.4.7 Utjecaj fizičke aktivnosti na razvoj ARVC-a

Posebna pozornost pridaje se ARVC-u u sportu. Kirchhof i sur. (54) na transgeničnim plakoglobin deficijentnim miševima pokazuju da su aktivnosti koje zahtijevaju veliku izdržljivost povezane s povećanjem DK, usporenjem provođenja u DK te pojavom povećanog broja aritmija ishodišta slobodnog zida DK. Također, Fabritz i sur. (55) naknadno dokazuje da poštuda takvih miševa sprečava razvoj ARVC fenotipa. Niti u jednom od ovih istraživanja nisu pronađeni dokazi fibroznih ili masnih promjena miokarda miševa. James i sur. (56) prvi su na ljudima dokazali utjecaj fizičke aktivnosti na progresiju ARVC-a. Istraživanje pruža vrlo značajna otkrića za shvaćanje naravi ARVC-a.

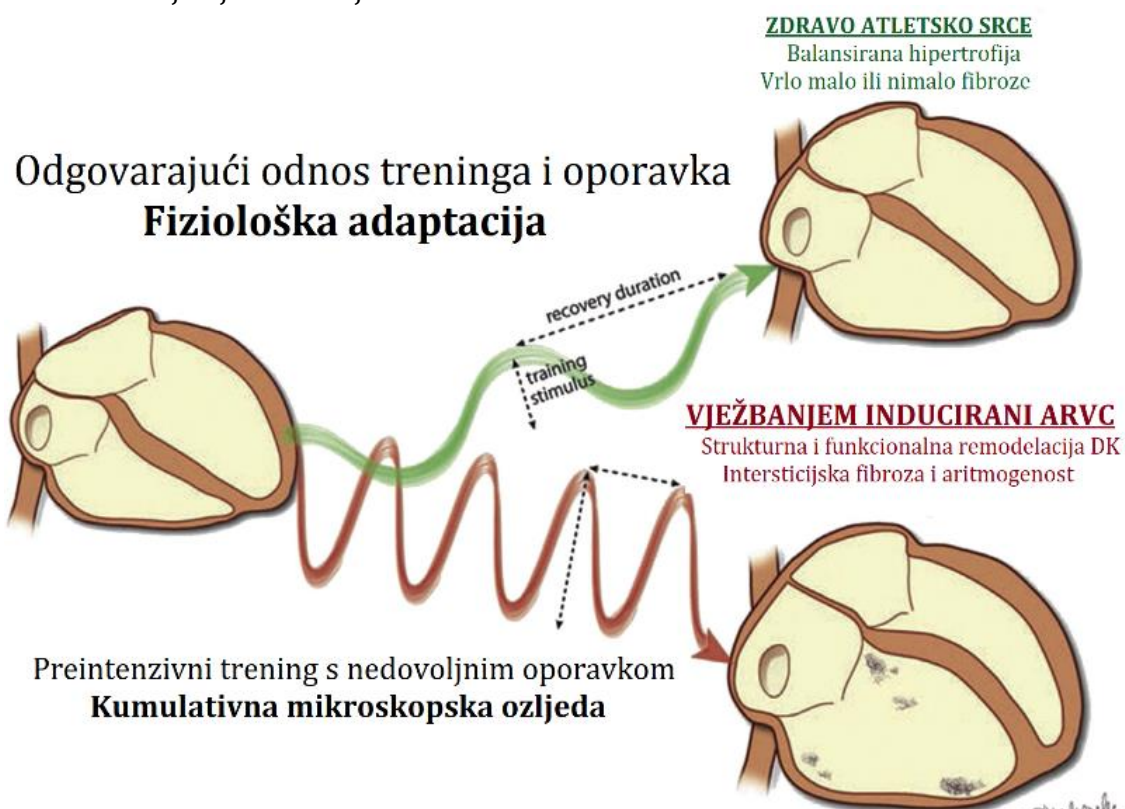
Najvažnija otkrića su:

1. Simptomatska faza bolesti javlja se vrlo rano u životu vrlo aktivnih sportaša nositelja gena za razvoj ARVC-a te se uz to pojavljuje i lošiji nalaz na CMR-u,
2. Dužina i vrsta aktivnosti uvjetuju vrijeme razvoja ARVC-a,
3. Dugogodišnji aktivni sportaši imaju puno lošiju prognozu i ishod ventrikulskih aritmija,
4. Dugogodišnji aktivni sportaši koji nakon dijagnoze ARVC-a nastave s bavljenjem sportom imaju lošije preživljenje u odnosu na one koji su se nakon postavljanja dijagnoze prestali baviti istim sportom.

Iznimno važno otkriće, koje podupire prethodno navedene teorije je dokaz da se komponente interkaliranog diska (uključujući i dezmosome) počinju povezivati tek oko 1. godine života, a njihovo sazrijevanje i premještanje traje sve do puberteta. Prema tome, prekomjerna količina teške fizičke aktivnosti od samo 4 sata tjedno u djetinjstvu može značajno modificirati strukturu DK, posebno nositelja mutacija koje su mogući uzrok ARVC-a. Takva pojava tumači se smanjenom popustljivošću plućne cirkulacije koja u teškoj fizičkoj aktivnosti, posredovana povećanim ejakcijskim volumenom DK, uzrokuje izrazito povišenje tlaka u plućnoj cirkulaciji. Ako se opterećenje DK u takvom slučaju uspoređi s onim u mirovanju, zaključuje se da je ono veće za 170%. U takvih osoba, ponavljajućim oštećenjem miokarda, u nekim slučajevima može nastati zamjena miocita fibroznim ili masnim tkivom te

naposljetku životno ugrožavajuće aritmije. (Slika 5.9.) Iznimno rijetko, no ipak je moguća pojava ovakvih promjena čak i u vrlo dobro utreniranih sportaša bez pozitivne obiteljske anamneze niti pronađene mutacije koje uzrokuju ARVC. (45) Asimptomatskim sportašima s pozitivnom obiteljskom anamnezom savjetuje se detaljno i učestalo

praćenje zdravstvenog stanja već od rane životne dobi. Takvim osobama zabranjeno je sudjelovanje u teškim fizičkim aktivnostima duže od nekoliko mjeseci za redom, a potpuno zabranjeno ukoliko se pojave znakovi bolesti te se savjetuje treniranje sportova malog napora. (8,45)



Slika 5.9. Mehanizam nastanka vježbom induciranog ARVC-a. *Recovery duration* = trajanje oporavka; *Training stimulus* = intenzitet treninga. Dorađeno prema Sawant i sur.; Fig. 4; Str. 203. (45)

6 ARITMIJE IZ OŽILJNOG TKIVA DESNE KLIJETKE

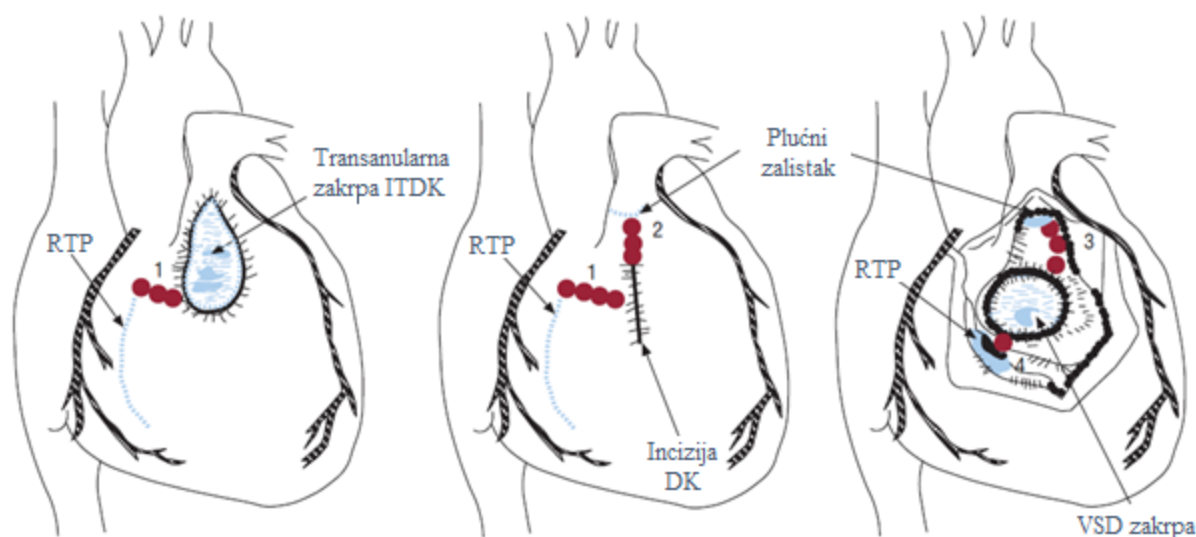
6.1 Aritmije nastale nakon korektivnih operacija srčanih grešaka

Korektivne operacije urođenih srčanih grešaka danas značajno produljuju život oboljelim osobama. Najznačajniji pomak napravljen je u popravljaju tetralogije Fallot (TF) koja se sastoji od ventrikulskog septalnog defekta, hipertrofije DK, jašeće aorte te suženja pulmonalnog ušća. Iako korektivne operacije tetralogije Fallot imaju odličan uspjeh, oko 50% pacijenata kasnije u životu doživi aritmije. (57) Ostale korektivne operacije također mogu dovesti do kasnijih aritmija, no za sada u tom području postoji vrlo malo istraživanja. Pretpostavlja se da u osoba s korigiranom TF aritmije nastaju stvaranjem područja s izraženim mehanizmom kruženja na mjestima šivanja i postavljenih zakrpi ventrikulskog septalnog defekta tijekom operativnog zahvata. (Slika 6.1.) (9)

Aritmije ove etiologije obično počinju u području u istmusu između prednjeg dijela

ITDK i RTP. morfologije LBBB. (9) Čak do 60% 24 satnih holter nalaza pokazuje pojavu nepostojane VT (engl. *non-sustained*), dok se postojana VT (engl. *sustained*) javlja u 4-7%. (58) Šansa za ISS u takvih bolesnika razlikuje se s obzirom na učestalost pojave aritmija te opsežnost operativnih ožiljaka te iznosi 0,5% - 8,3%. Ukupni rizik od ISS kao i broj VES/24h rastu s dobi pacijenta u kojoj je obavljen operativni zahvat. (9,58,59)

Uz prethodno navedene, jednim od najvažnijih rizičnih čimbenikom za nastanak VT te ISS smatra se srednja ili teška insuficijencija plućnog zalistka (IPZ). Gatzoulis i sur. (59) dokazuju uzročnu povezanost između teledijastoličkog volumena u DK i postojane VT čime ukazuju na važnost funkcije plućnog zaliska. Još jednim od mogućih razloga za nastanak aritmija smatra se i proširenje trikuspidnog prstena kao izravna hemodinamička posljedica IPZ te volumnog preopterećenja DK. (59) Harrison i sur. (58) proučavaju upravo pacijente sa srednjom ili teškom IPZ te otkrivaju da čak 79% takvih pacijenata ima i aneurizme ITDK. Takva proširenja histološki pokazuju izolirane nakupine miocita okruženih izrazitom fibrozom područja ITDK. Pronađena područja idealna su za nastanak aritmija mehanizma kruženja te se na taj način aneuri-



Slika 6.1. Lokalizacija anatomskih granica DK nakon korektivne operacije tetralogije Fallot koje predstavljaju suženja (označena brojevima 1-4). RV = desna klijetka; RVOT = izgonski trakt desne klijetke; TA = trikuspidni prsten; VSD = ventrikulski septalni defekt. Prema Capulzini i sur., Figure 10, Str. 979; (9)

zme ITDK dovode u izravnu kauzalnu vezu s nastankom VT te ISS. Sama IPZ, kao i sve ove promjene, mogu se spriječiti promjenom operativnog pristupa u korekciji TF koristeći transatrijski pristup. (58,59)

6.2 Srčana disautonomija

Mogući uzrok nastanka aritmija je srčana disautonomija. Naime, denervacija srca u akutnoj fazi bolesti srca, nastala ishemijskom ili nekrozom, uzrokuje reinervaciju aksonalnim pupanjem (engl. *sprouting*) iz neoštećenih neurona vagusa ili simpatikusa. Pojava hiperinerviranih i denerviranih područja srca tada uzrokuje heterogenu aktivaciju srčanog tkiva te može dovesti do nastanka ventrikulskih aritmija ili ISS. Ovakve promjene mogu nastati kod bilo koje upalne bolesti srca te nekih drugih stanja kao što su stanje nakon RF ablacije, infarkta miokarda, hiperkolesterolemije te transplantacije matičnih stanica. (60) Čak u 50% bolesnika s inferiornim infarktom miokarda zahvaćeni su i desni i lijevi miokard, no izolirano zahvaćanje miokarda DK javlja se u samo 3-5% slučajeva. (61) Zbog toga, izolirane aritmije uzrokovane infarktom miokarda DK javljaju se vrlo rijetko.

6.3 Ventrikulske aritmije u Chagasovoj bolesti

Chagasova bolest, koju uzrokuje parazit *Trypanosoma cruzi*, najčešća je u Latinskoj Americi u kojoj je zaraženo između 8 i 10 milijuna ljudi, dok je u ostatku svijeta gotovo nema. Glavni aritmogeni supstrat su nekrotične i fibrozne lezije miokarda nastale upalom te poremećenim protokom krvi zbog mikrovaskularnih lezija ili promjena tonusa AŽS-a. Upalni proces oštećuje međustanične spojeve povezane s prijenosom električnih impulsa te je moguća pojava usporenja provođenja ili stvaranja unidirekcijskog bloka pri čemu mogu nastati aritmije mehanizma kruženja. Drugi mehanizam nastanka aritmija je postojanje srčane disautonomije. Uz sve to, normalan EKG nalaz u ovoj bolesti vrlo je nesiguran indikator zahvaćenosti srca, no ukoliko se nalaz ne mijenja tijekom desetogodišnjeg praćenja može poslužiti kao prediktor dobre prognoze. Iako trećina oboljelih razvije životno opasne aritmije, zahvaćenost DK te pojava aritmija LBBB u ovoj bolesti je rijetka, ali su oni značajni pokazatelji vrlo loše prognoze. Također, lošiju prognozu imaju i osobe s brojnim polimorfnim VES koje se povezuju s oštećenjem miokarda. U konačnici takvo stanje može dovesti do zatajenja srca ili smrti. (62)

7 LIJEČENJE I PREVENCIJA ARITMIJA ISHODIŠTA IZ DESNE KLIJETKE

Odluka o početku liječenja aritmija ishodišta iz DK, od kojih su daleko najčešće VES, donosi se na temelju simptoma aritmija te postojanja disfunkcije LK. U pravilu, ukoliko se uz VES ne nalazi ishemijska miokarda ili prateća strukturna bolest srca, VES se smatraju benignim stanjem. Nalaz više od 20% VES u 24 satnom holteru EKG-a povezuje se s dilatacijom i disfunkcijom LK uz moguću kardiomiopatiju te se preporuča radiofrekventna ablacija (RF) žarišta takve aritmije. Drugi mogući pristup je konzervativno liječenje čiji je glavni cilj smanjenje simptoma uzrokovanih aritmijama uz oprez oko utjecaja lijekova na funkciju SA čvora, AV čvora, dužinu QT intervala te funkciju jetre i bubrega. (12)

Poseban oprez i pristup zahtijeva liječenje ARVC-a te Brugada sindroma, budući da je njihov tijek nepovoljniji od idiopatskih aritmija ishodišta iz DK.

7.1 Konzervativno liječenje

7.1.1 Aritmogena kardiomiopatija desne klijetke

Glavni cilj liječenja ove bolesti jest prevencija ISS. Slijedom toga, edukacija pacijenata s ARVC-om neizmjenjivo je važna te se provodi u cilju ograničenja tjelesne aktivnosti te promjene načina života. (50) Pacijenti s ARVC-om koji su mladi, a nisu imali sinkope, srčani zastoj, negativni T val u prekordijalnim elektrodama isključujući V1 odvod, VT te > 20% VES u 24h holteru EKG-a obično nemaju visok rizik od razvoja malignih aritmija te ne zahtijevaju specifično antiaritmično liječenje. U ostalih, u cilju prevencije nastanka malignih aritmija te ISS najučinkovitijim se pokazao sotalol (68% učinkovitosti). Ipak, pojedine studije navode kako beta blokatori nemaju niti zaštitnički niti štetni učinak u liječenju ARVC-a dovodeći tako amiodaron na prvo mjesto po učinkovitosti. (9,47) Ostali lijekovi koji se mogu koristiti u liječenju ove bolesti, sami ili u kombinacijama s prethodno navedenima, su antiaritmici Ia skupine

(prokainamid) te Ic skupine (flekainid i propafenon) s vrlo promjenjivim uspjehom. (50)

7.1.2 Idiopatske ventrikulske aritmije ishodišta iz desne klijetke

Glavni cilj liječenja ovih aritmija je supresija broja VES kao najčešćih idiopatskih aritmija DK u 24h holteru EKG-a. Za tu svrhu najčešće se koriste beta blokatori te nedihidropiridinski blokatori kalcijevih kanala. U slučaju kontraindikacija ili prekomjernih nuspojava na upotrebu beta blokatora koriste se nedihidropiridinski blokatori kalcijevih kanala koji su manje učinkoviti. Ostali antiaritmici poput flekainida te amiodarona lijekovi su sekundarnog izbora u liječenju ovog poremećaja ritma. Flekainid se pokazao posebno učinkovit kod pacijenata sa strukturno zdravim srcem te odsutnošću ishemijske koronarne bolesti srca. Kao i ostali antiaritmici I skupine ne smije se koristiti kod pacijenata sa ishemijskom koronarnom bolesti srca te se prije njihove upotrebe savjetuje provjera stanja pacijenta ergometrijom. (12,38) Kao specifična terapija za prekidanje VT ishodišta iz ITDK može se primijeniti i adenozin u dozi 6-18 mg koji spuštanjem koncentracije cAMP-a prekida glavni uzrok nastanka navedenih aritmija. Uz njega, aritmije istog ishodišta mogu se prekinuti i izvedbom vagalnih manevara poput masaže karotidnog sinusa te Valsalvinog manevra. (9)

U konačnici, ukupna učinkovitost konzervativnog liječenja u prevenciji nastanka idiopatskih aritmija ishodišta iz DK je manja od 50%. Srećom, ove aritmije u svom prirodnom tijeku imaju vrlo dobru prognozu. (9)

7.2 Prevencija ISS ugradnjom automatskog ugradbenog kardioverter defibrilatora

Automatski ugradbeni kardioverter defibrilator (AICD) je uređaj koji pravovremeno registrira pojavu maligne aritmije te ju u tom trenutku defibrilira. U pacijenata s ARVC-om te Brugadaim sindromom u određenoj fazi prirodnog tijeka bolesti postoji visoki rizik od razvoja malignih aritmija. Važno je naglasiti kako je za ugradnju AICD-a ključno individualno odrediti koliki je taj rizik te je li AICD u tog pacijenta doista potreban. (50) Najčešće indikacije, komplikacije i kontraindikacije za ugradnju AICD-a nalaze se u tablici 7.1.

Uzimajući u obzir da svaka pojava malignih aritmija može završiti smrću, istraživanje koje su proveli Corrado i sur. (63) dokazuje da je stvarno preživljenje pacijenata s ARVC-

om iznosilo 99% u 12 mjesečnom, 98% u 24 mjesečnom te 96% u 36 mjesečnom praćenju. U usporedbi s tim, u pacijenata bez ugrađenog AICD-a preživljenje u istim tim intervalima praćenja iznosilo bi 88%, 79% te 72% što izravno dokazuje da AICD od ISS spašava 23% pacijenata. Usprkos tome, profilaktička ugradnja AICD-a u asimptomatskih bolesnika ili u osoba prenositelja gena za ARVC za sada nije preporučljiva zbog toga što ukupna količina komplikacija nastalih nakon ugradnje premašuje stvarnu korist funkcije AICD-a. (46) Ukupni broj komplikacija nakon ugradnje AICD-a u bolesnika s ARVC-om veći je nego u ostalih bolesti koje su indikacija za njegovu ugradnju. (9)

U Brugadaim sindromu prevencija ISS moguća je isključivo ugradnjom AICD-a, dok se u mlađih bolesnika, učestalost pojave malignih aritmija može se smanjiti uvođenjem kinidina. (9)

Tablica 7.1. Indikacije i kontraindikacije za ugradnju AICD-a te moguće komplikacije. Prema Anderson i sur., Table 4. (50)

Indikacije	<p>Srčani zastoj Aritmije neosjetljive na medikamentnu terapiju Pojava VT/VF uz hemodinamsku nestabilnost Pojava ARVC-a prije 35. godine života Zahvaćanje lijeve klijetke Nesuradljivost u uzimanju lijekova</p>
Kontraindikacije	<p>Vrlo česta pojava tahiaritmija koja ne odgovara na lijekove niti <i>pacinig</i> VT/VF koji imaju ponavljajuće okidače Terminalna bolest Očekivani životni vijek kraći od 6 mjeseci</p>
Komplikacije	<p>Perforacija srčane stijenke Kvar elektrode Infekcije Smrt pacijenta Progresija miokardijalne atrofije uz zamjenu fibroznim masnim tkivom na mjestu implantacije elektrode</p>

7.3 Radiofrekventna ablacija žarišta aritmija ishodišta iz desne klijetke

7.3.1 Indukcija aritmija u elektro-fiziološkom testiranju žarišta

Upotrebom sedativa, antiaritmika te promjenama rutinskih dnevnih aktivnosti žarišta aritmija mogu postati neaktivna te mogu onemogućiti pronalazak istih. Stoga je prije elektrofiziološkog testiranja ishodišta aritmija vrlo važno prekinuti korištenje antiaritmika najmanje 5 vremena poluvijeka te smanjiti upotrebu sedativa na minimum. Ukoliko takav pristup ne dovede do aktivacije žarišta aritmija koristi se izoproterenol do 4 µg/min. Neuspjehom ove metode koristi se programirana električna stimulacija apeksa DK te ITDK kvadripolarnim kateterom uz ili bez kombinacije s izoproterenolom². Kao pomoć u indukciji mogu se primijeniti i atropin te aminofilin s ciljem smanjenja utjecaja endogenog acetilkolina i adenzina na koncentraciju

cAMP-a. Ukupna uspješnost svih ovih metoda iznosi oko 50% pri čemu se najlakše induciraju postojana VT (78%) te nepostojana VT (48%), dok se izbijanje u smislu VES izaziva u samo 4% slučajeva pacijenata koji su se već nekada ranije prezentirali s tim istim aritmijama. U indukciji idiopatskih aritmija nije moguće izazvati polimorfnu VT koja se inače vrlo lako izaziva u uznapredovalim fazama ARVC-a. (42)

7.3.2 Mapiranje ishodišta aritmija

Budući da je ITDK najčešće ishodište aritmija DK logično je da ono bude i prvo mjesto koje se istražuje. Ukoliko se ustanovi da on nije ishodište aritmija, nastavlja se na područje plućne arterije te na kraju na RTP, RTS i PMDK. Ako EKG nalaz odgovara karakteristikama aritmija ishodišta iz DK, a mapiranjem se ne može naći smatra se da je njegovo ishodište smješteno epikardijalno te se za dokazivanje najčešće koriste pristupi

preko LK. Tehnike mapiranja navedene su u tablici 7.2.

7.3.3 Postupak i uspješnost radiofrekventne ablacije

Točkom desne klijetke pogodnom za radiofrekventnu (RF) ablaciju smatramo onu koju smo prethodnim mapiranjem otkrili kao mjesto najranije aktivacije u pojavi aritmija. Najbolji prikaz pogodan za ablaciju daju nam postupci aktivacijskog mapiranja te *pace* mapiranje (prikazani u tablici 7.2.). Konačni rezultat radiofrekventne ablacije ovisi o ishodištu aritmije, dobrom mapiranju ishodišta te tehnicima izvođenja ablacije. (42) Količina energije RF struje prilagođava se anatomske lokaciji ishodišta aritmije, a najčešće se isporučuje preko vrha katetera za ablaciju. (28)

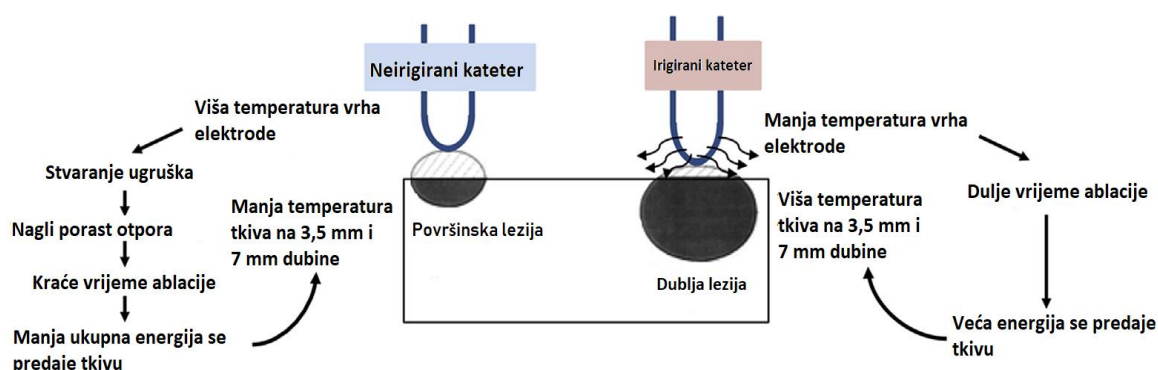
U upotrebi su dvije vrste različitih katetera za ablaciju. Neirigirani kateter ima zatvoreni čvrsti vrh koji postiže temperaturu do 100°C. Takva visoka temperatura dovodi do denaturacije proteina krvne plazme te do stvaranja ugrušaka koji se lijepe za kateter. Ta pojava uz pojavu povećanja otpora i gustoće lokalne struje ograničava dužinu trajanja ablacije, a zagrijavanje tkiva događa se samo u površinskom sloju uz vrh katetera (slika 9.1.). Radi ovih ograničenja stvorena je druga vrsta katetera. Irigirani kateteri rupicama na svom vrhu hlade površinu katetera pri čemu sprečavaju stvaranje ugrušaka, ali zbog denaturacije proteina plazme mogu uzrokovati nastanak mekih ugrušaka (engl. *soft thrombus*) koji nisu povezani s porastom otpora i lokalne struje. Ukupno postižu nižu temperaturu te rade manje i dublje lezije od neirigiranih katetera (slika 7.1.). (64)

Uspješna RF ablacija najčešće daje fenomen brzog odgovora ventrikula u kojem je QRS kompleks sličan onome u VT-u nakon čega slijedi usporenje i njegova normalizacija. Takav fenomen pokazao se visoko specifičnim, ali nisko osjetljivim za uspješnost ablacije. Izazvana VT također mora prestati unutar 10s od početka postu-

² Indukcija aritmija moguća je i nakon prekida davanja izoproterenola u tzv. "washout" fazi koja je analogna pojavi aritmija nakon intenzivnog treninga

Tablica 7.2. Usporedba tehnika mapiranja desne klijetke prema dobivenom nalazu, indikacijama te korištenim kateterima. Prema Issa i sur. (42)

Tehnika mapiranja	Indikacija	Kateter	EF nalaz	Ostalo
1. Aktivacijsko mapiranje	Hemodinamski stabilna/fokalna VT	Više elektroda na jednom kateteru ili više katetera s malo elektroda	<ol style="list-style-type: none"> 1. Predviđanje aktivnog mjesta preko površinskog EKG nalaza 2. Izazivanje aritmije 3. otkrivanje mjesta najranije aktivacije aritmije 4. klasično bipolarno mapiranje – pojava QS kompleksa s negativnom defleksijom 	Za točnu lokalizaciju ishodišta nužno je pomicanje elektrode oko točke najranijeg izbijanja. Kateteri također mogu izazvati izbijanje ektopičnih impulsa. QS kompleks se pojavljuje unutar polumjera od 1 cm od pravog ishodišta aritmije. ST elevacija označava dobar kontakt tkiva i elektrode
2. Pace mapiranje	Razdoblje bez aritmije kod teško inducibilnih aritmija uz prethodni nalaz fokalne tahikardije ili sumnja na VT mehanizma kruženja.	Katoda u DK, anoda u donjoj šupljoj veni.	EKG nalaz sličan površinskom, moguća razlika u jednoj elektrodi. Vrlo sličan nalaz daje <i>pacingu</i> u krugu 15 mm od ishodišta aritmije – moguće blage promjene u smislu čvorova QRS-a, promjene amplitude ili oblika QRS-a ili pojave novih malih komponenti u EKG-u.	Oprez pri uspoređivanju površinskog EKG-a i onog dobivenog intrakardijalnim <i>pacinjom</i> . Isoproterenol nema utjecaja na izgled QRS kompleksa.
3. Elektroanatomsko 3D mapiranje (CARTO)	VT ishodišta iz ITDK (vrlo brza aktivacija)	Jedan kateter pod nadzorom dijaskopije (važna lokalizacija vrha katetera)	<ol style="list-style-type: none"> 1. Uzimanje površinskog EKG nalaza kao referentnog (iznimno intrakardijalni). 2. Uvođenje katetera u ITDK pod nadzorom dijaskopije 3. Očitavanje i prikaz radijalnog širenja aktivacijskog slijeda aritmije u vremenu 	Moguće pogreške nastaju kod pomaka srca pri kontrakciji miokarda i disanju (najznačajnije za VES i nepostojanu VT)
4. Nekontaktno mapiranje	Teška indukcija VT, pomoć u traženju ishodišta aritmije	Višeelektrodni nekontaktni kateter s balonom na distalnom kraju	<ol style="list-style-type: none"> 1. Postavljanje katetera s balonom u središte ITDK tako da ne dira zidove. 2. Pomicanje balona unutar ITDK uspješno analizira ostale dijelove DK 3. Traži se pojava QS kompleksa 	Odobrana boja prikazuje najnegativniji potencijal dok plava boja prikazuje najmanje negativan potencijal. Nedovoljan nalaz za ablaciju!
5. Basket kateter mapiranje	Sporadične aritmije (vrlo rijetka primjena)	Otvorenog lumena sa 8 metalnih žica na kojima je po 8 elektroda	<ol style="list-style-type: none"> 1. Pozicioniranje katetera u ITDK pod nadzorom dijaskopije (vrlo teško) 2. Očitavanje izbijanja impulsa – manja rezolucija od 3D mapiranja 	Svaki kontakt s miokardom može dovesti do pojave aritmije



Slika 7.1. Usporedba djelovanja neirigiranog (lijevo) i irigiranog katetera (desno) na srčanu stijenku pri postupku ablacije. Prilagođeno prema Michaud i sur., Figure 1, Str. 243 (64)

pka se ne smije pojaviti unutar 30 minuta s ili bez primjene izoproterenola nakon završetka ablacije. Nakon postupka savjetuje se provjera pojave koronarnog spazma, disekcije ili tromboze koronarnih arterija koronarografijom. Ukupni uspjeh ablacije svih aritmija ishodišta iz DK je veći od 90%, dok se 40% recidiva uglavnom javlja u prvih 24-48 sati nakon ablacije. Recidivi nakon jedne godine od ablacije su ekstremno rijetki. (42)

7.3.3.1 Ablacija aritmija ishodišta iz ITDK

Najčešće ishodište aritmija iz DK nalazi se u području odmah ispod pulmonalnog zaliska. Prednja i lateralna stijenka ITDK je vrlo tanka pri čemu RF struja doseže i epikard. Uspješnost ablacija tih područja vrlo je velika zbog navedenih karakteristika. Stražnji dio ITDK puno je deblji od prednjeg tako da njegov epikard leži na stijenci ITLK. Ablacije navođene iz LK u tom slučaju mogu dugoročno biti uspješnije. (42) Glavna apsolutna indikacija za izvedbu ablacije ITDK je pojava učestalih aritmija s ili bez simptoma u pacijenata sa strukturnom bolešću srca. Ostale indikacije uključuju slab odgovor aritmija na medikamentnu terapiju te odluku pacijenta o načinu liječenja. (12)

Budući da je najčešći uzrok idiopatskih aritmija ishodišta iz ITDK fokalne prirode, stvaranje malog oštećenja obično je dovoljno za uspješnu ablaciju. Koriste se usmjereni kateteri temperature 55°C te 40W koji su se uglavnom pokazali neškodljivima i učinkovitima. Za usporedbu, temperatura za abla-

ciju žarišta ishodišta iz LK mora biti niža jer postoji veća opasnost komplikacija nastalih mogućim stvaranjem tromba. Snaga RF struje veća od 50W u ablaciji žarišta u DK pokazala se rizičnom za perforaciju stijenke DK. Ukoliko dođe do bilo kakvih nepravilnosti u pokretljivosti stijenke DK, nastala VT se ne može prekinuti za 10s ili postoji odstupanje položaja elektrode od mapiranog mjesta ablacije, postupak se prekida. (42)

RF ablacija ovog ishodišta učinkovito smanjuje broj VES u 24h holteru EKG-a, značajno smanjuje ili uklanja sve simptome aritmije, poboljšava kvalitetu života, popravlja stanje kardiomiopatije te ejskicjsku frakciju LK. (12)

Uspješnost RF ablacije u ARVC-u je značajno niža zbog pojave novih žarišta uzrokovanih fibrozim i/ili masnim promjenama miokarda koji svojim histološkim karakteristikama omogućavaju nastanak aritmija mehanizmom kruženja. Aritmije takvih ishodišta pokazuju različite QRS komplekse te su nađene u 40-60% pacijenata s ARVC-om u višegodišnjem praćenju nakon ablacije. (3,9,47) Sukladno tome, ablacija aritmogenih žarišta DK u ARVC-u je palijativna metoda liječenja i dugoročno ne smanjuje rizik od ISS. (48)

7.3.3.2 Ablacija aritmija ishodišta iz RTP i RTS

Radiofrekventna ablacija aritmija ishodišta iz RTP i RTS vrlo je učinkovita u uklanjanju uzroka njihovog nastanka s iznimkom područja oko Hisovog snopa. Budući da je

pojava aritmija ovih regija moguća i u tkivu oko Hisovog snopa, ablacija takvih mjesta može dovesti do njegove ozljede te nastanka AV bloka. Zbog povećanog opreza u procesu RF ablacije te lošijeg kontakta vrha katetera i tkiva recidivi aritmija ishodišta iz tkiva oko Hisovog snopa u dugogodišnjem praćenju su vrlo česti. Stoga se danas češće primjenjuje metoda krioablacije u uklanjanju žarišta ovih aritmija. (26,27,29) Ablacija aritmija ishodišta URDK, radi nepoznatih uzroka, također ima lošiji dugoročni rezultat te joj uspješnost iznosi oko 56%. (30)

7.3.3 Ablacija aritmija ishodišta iz PMDK

Aritmije ovog ishodišta vrlo je teško inducirati programiranom električnom stimulacijom. Vrlo često se za njihovo otkrivanje koristi *pace* mapiranje uz infuziju izoproterenola, no zbog kontrakcije mišića može doći do pogreške u mapiranju. Također, važno je napomenuti ulogu Purkinjeovih vlakana u indukciji aritmija ovog ishodišta te u konačnici uloži u pojavi recidiva u dugoročnom praćenju. (29,32) Opsežna RF ablacija tkiva Purkinjeovih vlakana i oko njih izbjegava se jer gubitak povezanosti vlakana teoretski može dovesti do električne nestabilnosti. (32) RF ablacija aritmija ishodišta iz PMDK učinkovita je u gotovo svim slučajevima ukoliko se RF struja isporučuje irigiranim kateterom na različite dijelove papilarnog mišića koji sadrži žarište aritmije zbog mogućnosti intramuralnog postojanja žarišta s višestrukim izlazima. (11,32) Pomicanje papilarnih mišića u srčanom ciklusu može otežati održavanje dobrog kontakta elektrode i tkiva te smanjiti uspješnost ablacije. RF ablacija PMDK također uklanja i pojavu VF. (32,35)

7.4 Krioablacija žarišta aritmija ishodišta iz desne klijetke

Krioablacija je metoda uklanjanja žarišta aritmija koja koristi vrlo niske temperature za stvaranje homogenih lezija s očuvanjem ultrastrukturne cjelovitosti tkiva. Hladnoćom izazvani tkivni odgovor nastaje izravnim oštećenjem stanica, stvaranjem kristala leda

te zatajenjem mikrocirkulacije stazom krvi. Za razliku od RF ablacije u kojoj je kateter relativno slobodan u odnosu na tkivo, kod krioablacije kateter mora biti pričvršćen na tkivo pri čemu nema opasnosti od ozljede okolnog tkiva. (65)

Budući da je uspješnost RF ablacije u uklanjanju aritmogenih žarišta tkiva oko Hisovog snopa vrlo niska krioablacija najčešće nalazi svoju primjenu upravo za tu indikaciju. Aktivnost AV čvora i Hisovog snopa ovisi o temperaturi tako da pri tkivnoj temperaturi³ koja traje manje od 4 minute između 0 i -5°C nalazimo privremeni gubitak njihove funkcije, pri -5 do -15°C dolazi do djelomičnog, a pri -20°C potpunog uništenja provodnog tkiva srca. Tkivna temperatura od -50°C odmah trajno uništava tkivo. (65) Radi sigurnosti postupak krioablacije nikada se ne provodi duže od 1 minute iako se već za manje od 20 sekundi očekuju promjene aritmogenih žarišta. (42)

Glavnu indikaciju za primjenu krioablacije uglavnom čine atipična mjesta aritmija koja zahtijevaju maksimalnu stabilnost katetera i minimalno uništenje okolnog tkiva. Najčešća takva ishodišta su epikardijalna žarišta ITDK, regije u okolici Hisovog snopa te PMDK ukoliko RF ablacija nije uspješna. (26,32,38,42) Ukupna uspješnost krioablacije u svim ovim slučajevima je iznad 90% bez ijednog prijavljenog slučaja trajnog oštećenja provodnog tkiva srca. (65)

Ostale indikacije odnose se na utjecaje primjene sedativa i anestezika na postupak RF ablacije i mapiranje DK te je stoga krioablacija indicirana u slučajevima u kojima RF ablaciju nije moguće izvesti. (42)

7.5 Transplantacija srca

Kongestivno zatajenje srca nastalo širenjem fibroznog masnog tkiva na LK u progresiji ARVC-a moguće je izliječiti jedino ortotopičnom transplantacijom srca. Transplantacija se kao opcija liječenja mora uzeti u obzir u slučajeva refraktornog srčanog zatajenja s ili bez nekontroliranih aritmija. (47,66)

³ Tkivna temperatura značajno je niža od isporučene krioablacijom. Npr. Isporučena temperatura od -80°C uzrokuje tkivnu temperaturu od -20°C, a za -30°C tkivna temperatura iznosi oko -5°C

8 ZAKLJUČAK

Budući da se brojne različite bolesti mogu manifestirati aritmijama s ishodištem u desnoj klijetci one predstavljaju značajan izazov u diferencijalnoj dijagnostici i liječenju. Najveće probleme mogu predstavljati aritmije ishodišta iz izgonskog trakta desne klijetke koje su daleko najčešće zbog svog specifičnog embrionalnog razvoja te podložnosti utjecaju različitih gena. Iako idiopatske aritmije ishodišta iz ITDK čine više od 70% svih aritmija iz DK, posebnu pozornost moramo obratiti na aritmije nastale u sklopu ARVC-a, Brugada sindroma, ožiljnih promjena i dr. radi njihove lošije prognoze u prirodnom tijeku bolesti. ARVC se smatra najčešćim uzrokom ISS u mlađoj životnoj dobi što je posebno izraženo u sportaša. Postojanjem manje ili više specifičnih promjena u EKG-u tijekom i u odsutnosti aritmija često možemo posumnjati na postojanje određene srčane patologije. Iz takvih promjena najlakše je odrediti ishodište aritmije pažljivim promatranjem promjena dijelova EKG-a u pojedinim

odvodima. No, sve ostale promjene EKG-a uglavnom nisu patognomonične te se konačna dijagnoza eventualno može postaviti kombinacijom UZV, CMR i patohistološkog nalaza uklopljenih u detaljno uzetu anamnezu s posebnim naglaskom na obiteljsku anamnezu. U mnogim slučajevima idiopatskih aritmija jedini način značajnog smanjenja učestalosti njihovih pojavljivanja jest provedba RF ablacije ili krioablacije. Budući da u ARVC-u te Brugada sindromu niti one ne postižu zadovoljavajući uspjeh, prevenciju ISS postižemo ugradnjom AICD-a. Konačna i jedina metoda kojom se postiže potpuno izlječenje ovih bolesti jest transplantacija srca. Usprkos svim dijagnostičkim metodama te u konačnici dobrim mogućim načinima liječenja mnoge aritmije i danas ostaju neprepoznate, etiološki pogrešno klasificirane te posljedično tome pogrešno i neuspješno liječene. Uz sva dosadašnja otkrića povezanih s ovom temom postoji još vrlo mnogo nerazjašnjenih patofizioloških zbivanja. Njihovom spoznajom zasigurno će doći do unapređenja strategije dijagnostike i liječenja bolesnika ovih etiologija te poboljšanja prevencije ISS.

9 ZAHVALE

Posebne zahvale svakako zaslužuje mentorica prof.dr.sc. Martina Lovrić Benčić koja je i uvrstila ovu vrlo zanimljivu temu u popis tema diplomskih radova te je svojom ljubaznošću, pristupačnošću i stručnošću uvelike pomogla u stvaranju ovoga rada.

Najveće hvala svakako pripada mojoj baki Đurđici koja je uz neizmjernu podršku svaki moj ispit tijekom studija proživljavala kao da ga ona polaže; zatim majci Alenki koja je od samog početka vjerovala u mene unatoč svim izazovima koje ovakav studij donosi; te ocu Robertu, sestri Katarini i ostatku obitelji na pruženoj motivaciji za uspješno studiranje.

Zahvaljujem i svim prijateljima koji su ostali tu svih ovih godina bez obzira na sve otkazane i odgođene dogovore zbog učenja i nastave te fakultetskim prijateljima i kolegama na pomoći i suradnji oko pripreme ispita, seminara tijekom proteklih 6 godina te savjeta oko izrade ovog diplomskog rada. Na kraju zahvaljujem i svima koji su na bilo koji način sudjelovali u mojoj medicinskoj edukaciji te unaprijed zahvaljujem i svima onima koji će i u budućnosti nesebično dijeliti svoje znanje i iskustvo s ciljem unapređenja medicine te u konačnici zdravlja cjelokupne populacije.

10 LITERATURA

- Gamulin, Stjepan; Marušić, Matko; Kovač Z i sur. Patofiziologija, knjiga prva. In: 7. izdanje. Zagreb: Medicinska naklada, Zagreb; 2011. p. 882–91.
- Ganz, Leonard I; Zimetbaum, Peter J; Goldberger Ary L; Hoekstra, James; Downey BC. Approach to the diagnosis of wide QRS complex tachycardias [Internet]. Up to date. 2017. Available from: <https://www.uptodate.com/contents/approach-to-the-diagnosis-of-wide-qrs-complex-tachycardias>
- Niroomand F, Carbucicchio C, Tondo C, Riva S, Fassini G, Apostolo A, et al. Electrophysiological characteristics and outcome in patients with idiopathic right ventricular arrhythmia compared with arrhythmogenic right ventricular dysplasia. *Heart*. 2002;87(1):41–7.
- Jiang J, He Y, Qiu H, Zhang Y, Chu M, Li Y, et al. Analysis of Morphological Characteristics and Origins of Idiopathic Premature Ventricular Contractions Under a 12-Lead Electrocardiogram in Children with Structurally Normal Hearts. *Int Heart J* [Internet]. 2017;58(5):714–9. Available from: https://www.jstage.jst.go.jp/article/ihj/58/5/58_16_418/_article
- Calvo N, Jongbloed M, Zeppenfeld K. Radiofrequency catheter ablation of idiopathic right ventricular outflow tract arrhythmias. *Indian Pacing Electrophysiol J*. 2013;13(1):14–33.
- La Gerche A, Heidbüchel H, Burns AT, Mooney DJ, Taylor AJ, Pflugler HB, et al. Disproportionate exercise load and remodeling of the athlete's right ventricle. *Med Sci Sports Exerc*. 2011;43(6):974–81.
- Benito B, Gay-Jordi G, Serrano-Mollar A, Guasch E, Shi Y, Tardif JC, et al. Cardiac arrhythmogenic remodeling in a rat model of long-term intensive exercise training. *Circulation*. 2011;123(1):13–22.
- Sen-Chowdhry S, Lowe MD, Sporton SC, McKenna WJ. Arrhythmogenic right ventricular cardiomyopathy: Clinical presentation, diagnosis, and management. *Am J Med*. 2004;117(9):685–95.
- Capulzini L, Brugada P, Brugada J, Brugada R. Arrhythmia and Right Heart Disease : From Genetic Basis to Clinical Practice. 2010;63(Viii):963–83.
- Van Herendael H, Garcia F, Lin D, Riley M, Bala R, Cooper J, et al. Idiopathic right ventricular arrhythmias not arising from the outflow tract: Prevalence, electrocardiographic characteristics, and outcome of catheter ablation. *Hear Rhythm* [Internet]. 2011;8(4):511–8. Available from: <http://dx.doi.org/10.1016/j.hrthm.2010.11.044>
- Santoro F, Di Biase L, Hranitzky P, Sanchez JE, Santangeli P, Perini AP, et al. Ventricular tachycardia originating from the septal papillary muscle of the right ventricle: Electrocardiographic and electrophysiological characteristics. *J Cardiovasc Electrophysiol*. 2015;26(2):145–50.
- Eugenio PL. Frequent Premature Ventricular Contractions: An Electrical Link to Cardiomyopathy. *Cardiol Rev*. 2015;23(4):168–72.
- Dresen WF, Ferguson JD. Ventricular Arrhythmias. *Cardiol Clin*. 2018;36(1):129–39.
- Oligine J e. Specific Arrhythmias : Diagnosis and treatment [Internet]. Tenth Edit. Braunwald- Heart Disease- A textbook of cardiovascular medicine. Elsevier Inc.; 2001. 815-818 p. Available from: <http://dx.doi.org/10.1016/B978-1-4557-5134-1.00037-8>
- Cha YM, Lee GK, Klarich KW, Grogan M. Premature ventricular contraction-induced cardiomyopathy: A treatable condition. *Circ Arrhythmia Electrophysiol*. 2012;5(1):229–36.
- Niwano S, Wakisaka Y, Niwano H, Fukaya H, Kurokawa S, Kiryu M, et al. Prognostic significance of frequent premature ventricular contractions originating from the ventricular outflow tract in patients with normal left ventricular function. *Heart*. 2009;95(15):1230–7.
- Baman TS, Lange DC, Ilg KJ, Gupta SK, Liu TY, Alguire C, et al. Relationship between burden of premature ventricular complexes and left ventricular function. *Hear Rhythm* [Internet]. 2010;7(7):865–9. Available from: <http://dx.doi.org/10.1016/j.hrthm.2010.03.036>
- Oksuz F, Sensoy B, Sahan E, Sen F, Baser K, Cetin H, et al. The classical “r-on-T” phenomenon. *Indian Heart J* [Internet]. 2015;67(4):392–4. Available from: <http://dx.doi.org/10.1016/j.ihj.2015.02.030>
- Wellens HJ. ELECTROPHYSIOLOGY: Ventricular tachycardia: diagnosis of broad QRS complex tachycardia. *Heart* [Internet]. 2001;86(5):579–85. Available from: <http://heart.bmj.com/cgi/doi/10.1136/heart.86.5.579>
- Alzand BSN, Crijns HJGM. Diagnostic criteria of broad QRS complex tachycardia: Decades of evolution. *Europace*. 2011;13(4):465–72.
- Burns E. Ventricular tachycardia [Internet]. 2017 [cited 2018 Jan 30]. Available from: <https://lifeinthefastlane.com/ecg-library/ventricular-tachycardia/>
- Sung R, Scheinman M. Spectrum of Fascicular Arrhythmias. *Card Electrophysiol Clin*. 2016;8(3):567–80.
- Antzelevitch C, Burashnikov A. Overview of basic mechanism of cardiac arrhythmia. *Card Electrophysiol Clin*. 2011;3(1):23–45.
- Desk R, Williams L, Health K. PATHOPHYSIOLOGY AND NATURAL HISTORY Adenosine-sensitive ventricular tachycardia : evidence suggesting cyclic AMP-mediated triggered activity. 2009;
- Rubart M, Zipes DP. 33 - Genesis of Cardiac Arrhythmias: Electrophysiologic Considerations [Internet]. Tenth Edit. Braunwald's Heart Disease, 10/e. Elsevier Inc.; 2015. 629-661.e1 p. Available from: <http://dx.doi.org/10.1016/B978-1-4557-5134-1.00033-0>
- Tada H, Tadokoro K, Ito S, Naito S, Hashimoto T, Kaseno K, et al. Idiopathic ventricular arrhythmias originating from the tricuspid annulus: Prevalence, electrocardiographic characteristics, and results of radiofrequency catheter ablation. *Hear Rhythm*. 2007;4(1):7–16.
- Lu Z, He B, He W, Xie J, Yu X, Jiang H. Electrocardiographic characteristics of idiopathic premature ventricular contractions originating from

- the junction of the right ventricular outflow tract and tricuspid annulus. *Int J Cardiol*. 2016;203(2016):5–11.
28. Tondo C, Carbucicchio C, Russo A Dello, Majocchi B, Zucchetti M, Pizzamiglio F, et al. Idiopathic ventricular tachycardia: Transcatheter ablation or antiarrhythmic drugs? *J Atr Fibrillation*. 2015;7(5):26–9.
 29. Duggirala S, Gerstenfeld EP. Ventricular tachycardia originating from unusual sites. *Card Electrophysiol Clin [Internet]*. 2014;6(3):581–93. Available from: <http://dx.doi.org/10.1016/j.ccep.2014.05.008>
 30. Ceresnak SR, Pass RH, Krumerman AK, Kim SG, Nappo L, Fisher JD. Characteristics of ventricular tachycardia arising from the inflow region of the right ventricle. *J Electrocardiol [Internet]*. 2012;45(4):385–90. Available from: <http://dx.doi.org/10.1016/j.jelectrocard.2012.03.009>
 31. Morwood, JG; Triedman, JK; Berul C et al. Radiofrequency catheter ablation of ventricular tachycardia in children and young adults with congenital heart disease. *Hear Rhythm*. 2004;1(3):301–8.
 32. Naksuk N, Kapa S, Asirvatham SJ. Spectrum of Ventricular Arrhythmias Arising from Papillary Muscle in the Structurally Normal Heart. *Card Electrophysiol Clin [Internet]*. 2016;8(3):555–65. Available from: <http://dx.doi.org/10.1016/j.ccep.2016.04.005>
 33. Toba M, Iliescu DM, Bordei P. Morphological features of papillary muscles in the right ventricle. 2016;3(22).
 34. Skwarek, M; Hreczecha, J; Grzybiak, M; Kosinski A. Remarks on the morphology of the papillary muscles of the right ventricle. *Folia Morphol*. 2005;64(3):176–82.
 35. Crawford T, Mueller G, Good E, Jongnarangsin K, Chugh A, Pelosi F, et al. Ventricular arrhythmias originating from papillary muscles in the right ventricle. *Hear Rhythm [Internet]*. 2010;7(6):725–30. Available from: <http://dx.doi.org/10.1016/j.hrthm.2010.01.040>
 36. Kim YH, Xie F, Yashima M, Wu TJ, Valderrábano M, Lee MH, et al. Role of papillary muscle in the generation and maintenance of reentry during ventricular tachycardia and fibrillation in isolated swine right ventricle. *Circulation*. 1999;100(13):1450–9.
 37. Valderrábano M, Lee MH, Ohara T, Lai AC, Fishbein MC, Lin SF, et al. Dynamics of intramural and transmural reentry during ventricular fibrillation in isolated swine ventricles. *Circ Res*. 2001;88(8):839–48.
 38. Tseng ZH, Gerstenfeld EP. Outflow Tract Ventricular Tachyarrhythmias [Internet]. Seventh Ed. *Cardiac Electrophysiology: From Cell to Bedside*. Elsevier Inc.; 2018. 782-792 p. Available from: <http://linkinghub.elsevier.com/retrieve/pii/B978032344733100081X>
 39. Marchlinski FE, Deely MP, Zado ES. Sex-specific triggers for right ventricular outflow tract tachycardia. *Am Heart J*. 2000;139(6):1009–13.
 40. Boukens BJ, Coronel R, Christoffels VM. Embryonic development of the right ventricular outflow tract and arrhythmias. *Hear Rhythm [Internet]*. 2016;13(2):616–22. Available from: <http://dx.doi.org/10.1016/j.hrthm.2015.11.014>
 41. Ito S, Tada H, Naito S, Kurosaki K, Ueda M, Hoshizaki H, et al. Development and Validation of an ECG Algorithm for Identifying the Optimal Ablation Site for Idiopathic Ventricular Outflow Tract Tachycardia. *J Cardiovasc Electrophysiol*. 2003;14(12):1280–6.
 42. Issa ZF, Miller JM, Zipes DP. Adenosine-Sensitive (Outflow Tract) Ventricular Tachycardia. *Clin Arrhythmology Electrophysiol A Companion to Braunwald's Hear Dis [Internet]*. 2012;567:562–86. Available from: <http://linkinghub.elsevier.com/retrieve/pii/B9781455712748000233>
 43. Calò L, Giustetto C, Martino A, Sciarra L, Cerrato N, Marziali M, et al. A New Electrocardiographic Marker of Sudden Death in Brugada Syndrome: The S-Wave in Lead i. *J Am Coll Cardiol*. 2016;67(12):1427–40.
 44. Burns E. Brugada syndrome [Internet]. 2017 [cited 2018 Jan 29]. Available from: <https://lifeinthefastlane.com/ecg-library/brugada-syndrome/>
 45. Sawant AC, Calkins H. Relationship Between Arrhythmogenic Right Ventricular Dysplasia and Exercise. *Card Electrophysiol Clin [Internet]*. 2015;7(2):195–206. Available from: <http://dx.doi.org/10.1016/j.ccep.2015.03.004>
 46. Basso C, Corrado D, Marcus FI, Nava A, Thiene G. Arrhythmogenic right ventricular cardiomyopathy. *Lancet [Internet]*. 2009;373(9671):1289–300. Available from: [http://dx.doi.org/10.1016/S0140-6736\(09\)60256-7](http://dx.doi.org/10.1016/S0140-6736(09)60256-7)
 47. Thiene G, Corrado D, Basso C. Arrhythmogenic right ventricular cardiomyopathy/dysplasia. *Orphanet J Rare Dis*. 2007;2(1):1–16.
 48. Calkins H, Corrado D, Marcus F. Risk Stratification in Arrhythmogenic Right Ventricular Cardiomyopathy. *Circulation*. 2017;136(21):2068–82.
 49. Bauce B, Frigo G, Marcus FI, Basso C, Rampazzo A, Maddalena F, et al. Comparison of Clinical Features of Arrhythmogenic Right Ventricular Cardiomyopathy in Men Versus Women. *Am J Cardiol*. 2008;102(9):1252–7.
 50. Anderson EL. Arrhythmogenic right ventricular dysplasia. *Am Fam Physician*. 2006;73(8).
 51. Nunes de Alencar Neto J, Baranchuk A, Bayés-Genís A, Bayés de Luna A. Arrhythmogenic right ventricular dysplasia/cardiomyopathy: an electrocardiogram-based review. *EP Eur [Internet]*. 2017;(January):1–10. Available from: <http://academic.oup.com/europace/article/doi/10.1093/europace/eux202/4079857/Arrhythmogenic-right-ventricular>
 52. Marcus FI, McKenna WJ, Sherrill D, Basso C, Bauce B, Bluemke DA, et al. Diagnosis of arrhythmogenic right ventricular cardiomyopathy/Dysplasia: Proposed modification of the task force criteria. *Circulation*. 2010;121(13):1533–41.
 53. Leren IS, Saberniak J, Haland TF, Edvardsen T, Haugaa KH. Combination of ECG and Echocardiography for Identification of Arrhythmic Events in Early ARVC. *JACC Cardiovasc Imaging*. 2017;10(5):503–13.
 54. Kirchhof P, Fabritz L, Zwiener M, Witt H, Schäfers M, Zellerhoff S, et al. Age- and training-dependent development of arrhythmogenic right ventricular

- cardiomyopathy in heterozygous plakoglobin-deficient mice. *Circulation*. 2006;114(17):1799–806.
55. Fabritz L, Hoogendijk MG, Scicluna BP, Van Amersfoorth SCM, Fortmueller L, Wolf S, et al. Load-reducing therapy prevents development of arrhythmogenic right ventricular cardiomyopathy in plakoglobin-deficient mice. *J Am Coll Cardiol* [Internet]. 2011;57(6):740–50. Available from: <http://dx.doi.org/10.1016/j.jacc.2010.09.046>
56. James CA, Bhonsale A, Tichnell C, Murray B, Russell SD, Tandri H, et al. Exercise increases age-related penetrance and arrhythmic risk in arrhythmogenic right ventricular dysplasia/cardiomyopathy-associated desmosomal mutation carriers. *J Am Coll Cardiol*. 2013;62(14):1290–7.
57. Murphy, JG; Gersh, BJ; Mair, DD; Fuster, V; McGoon, MD; Ilstrup D. Long-term outcome in patients undergoing surgical repair of tetralogy of Fallot. *N Engl J Med*. 1993;329:593–9.
58. Harrison DA, Harris L, Siu SC, MacLoughlin CJ, Connelly MS, Webb GD, et al. Sustained ventricular tachycardia in adult patients late after repair of tetralogy of Fallot. *J Am Coll Cardiol*. 1997;30(5):1368–73.
59. Gatzoulis M a, Balaji S, Webber S a, Siu SC, Hokanson JS, Poile C, et al. Risk factors for arrhythmia and sudden cardiac death late after repair of tetralogy of Fallot: a multicentre study. *Lancet*. 2000;356(9234):975–81.
60. Chen LS, Zhou S, Fishbein MC, Chen PS. New perspectives on the role of autonomic nervous system in the genesis of arrhythmias. *J Cardiovasc Electrophysiol*. 2007;18(1):123–7.
61. Scirica BM, Morrow DA. ST-Elevation Myocardial Infarction (Pathology, Pathophysiology, and Clinical Features) [Internet]. Tenth Edit. Braunwald's Heart Disease, 10/e. Elsevier Inc.; 2015. 1068-1094 p. Available from: <http://dx.doi.org/10.1016/B978-1-4557-5134-1.00051-2>
62. Paulo M, Barbosa T, Assis A, Otávio M, Luiz A, Ribeiro P. Ventricular arrhythmias in Chagas disease. *Rev Soc Bras Med Trop* [Internet]. 2014;48(January):4–10. Available from: http://www.scielo.br/scielo.php?script=sci_arttext&pid=S0037-86822015000100004&lng=en&nrm=iso&tlng=en
63. Corrado D, Leoni L, Link MS, Della Bella P, Gaita F, Curnis A, et al. Implantable Cardioverter-Defibrillator Therapy for Prevention of Sudden Death in Patients with Arrhythmogenic Right Ventricular Cardiomyopathy/Dysplasia. *Circulation*. 2003;108(25):3084–91.
64. Michaud GF, Kumar S. Eliminating Coagulum Formation with Charge Delivery during Radiofrequency Ablation. *JACC Clin Electrophysiol*. 2016;2(2):242–5.
65. Andrade JG, Khairy P, Dubuc M. Catheter cryoablation: Biology and clinical uses. *Circ Arrhythmia Electrophysiol*. 2013;6(1):218–27.
66. Fiorelli AI, Coelho GHB, Oliveira JL, Nascimento CNG, Vilas Boas LB, Napolitano CFC, et al. Heart Transplantation in Arrhythmogenic Right Ventricular Dysplasia: Case Reports. *Transplant Proc* [Internet]. 2009;41(3):962–4. Available from: <http://dx.doi.org/10.1016/j.transproceed.2009.02.010>

11 ŽIVOTOPIS

OSOBNI PODACI

Ime i prezime: Juraj Jug
Datum rođenja: 23. travnja 1994.
Mjesto rođenja: Zagreb
e-mail: juraj2304@gmail.com

OBRAZOVANJE

2012.-2018. Sveučilište u Zagrebu, Medicinski fakultet
2008.-2012. XV. Gimnazija, Zagreb
2006.-2008. Osnovna škola „22. Lipnja“, Sisak
2003.-2006. Osnovna škola „Viktorovac“, Sisak
2000.-2003. Osnovna škola „22. Lipnja“, Sisak
2004.-2008. Glazbena škola „Fran Lhotka“, Sisak – 4 razreda osnovne glazbene škole, klavir

AKTIVNOSTI

2016. - 2018. demonstrator na Klinici za internu medicinu, klinička propedeutika
2017./2018. demonstrator na Klinici za pedijatriju
2015. - 2018. demonstrator na katedri za patofiziologiju
Ožujak 2017. samostalno predavanje na temu „UPR disfunkcija u patogenezi raka, starenja i kroničnih bolesti“ u sklopu patofizioloških seminara SPD-a
2013./2014. demonstrator na katedri za anatomiju i kliničku anatomiju
2013. - 2018. aktivni član studentskog pjevačkog zbora „Lege Artis“

CERTIFIKATI I PRIZNANJA

2014. BLS/AED certifikat
2017. ILS certifikat
2017. Dekanova nagrada za najboljeg studenta pete godine
2017. Posebna dekanova nagrada za društveno korisni doprinos Medicinskom fakultetu, studentski pjevački zbor „Lege Artis“
2014. Pasivni sudionik 14. „Zagreb international medical summit“ (ZIMS)
2015. Pasivni sudionik 11. „Croatian student summit“ (CROSS)
2011. Osvojeno 6. mjesto na županijskom natjecanju (grad Zagreb) iz kemije
2011. Sudjelovanje na županijskom natjecanju A kategorije (grad Zagreb) iz matematike

POSEBNA ZNANJA I VJEŠTINE

Aktivno korištenje engleskog jezika u govoru i pisanju (C1)
Osnovno korištenje talijanskog jezika u govoru i pisanju (A1)
Poznavanje rada na računalu (MS Office, Internet)
Poznavanje ćirilice pisma u čitanju i pisanju
Komunikativnost, samostalnost u obavljanju poslova, upornost te posvećenost radu
Sportske aktivnosti – biciklizam od 2010.
Izrada nacрта maketa te izgradnja drvenih i papirnatih maketa građevina i brodova