

# Disekcija vrata kod karcinoma usne šupljine

---

Gržan, Ivan Silvije

Master's thesis / Diplomski rad

2018

Degree Grantor / Ustanova koja je dodijelila akademski / stručni stupanj: **University of Zagreb, School of Medicine / Sveučilište u Zagrebu, Medicinski fakultet**

Permanent link / Trajna poveznica: <https://um.nsk.hr/um:nbn:hr:105:320881>

Rights / Prava: [In copyright](#)/[Zaštićeno autorskim pravom.](#)

Download date / Datum preuzimanja: **2025-03-21**



Repository / Repozitorij:

[Dr Med - University of Zagreb School of Medicine Digital Repository](#)



**SVEUČILIŠTE U ZAGREBU  
MEDICINSKI FAKULTET**

Ivan Silvije Gržan

Disekcija vrata kod karcinoma usne šupljine

DIPLOMSKI RAD



**ZAGREB 2018.**

**SVEUČILIŠTE U ZAGREBU  
MEDICINSKI FAKULTET**

Ivan Silvije Gržan

**Disekcija vrata kod karcinoma usne šupljine**

**DIPLOMSKI RAD**

**ZAGREB 2018.**

Ovaj rad izrađen je u Klinici za kirurgiju lica, čeljusti i usta Medicinskog fakulteta Sveučilišta u Zagrebu, KB Dubrava, pod vodstvom prof. dr. sc. Ivice Lukšića, profesora na Katedri za maksilofacijalnu kirurgiju sa stomatologijom Medicinskog fakulteta Sveučilišta u Zagrebu i predan je na ocjenu u akademskoj godini 2017./2018.

Mentor: prof. dr. sc. Ivica Lukšić

Popis i objašnjenje kratica:

OSCC - planocelularni karcinom usne šupljine (eng. *Oral Squamous Cell Carcinoma*)

UZV – ultrazvuk

MR – magnetska rezonanca (eng. *Magnetic Resonance*)

CT – kompjuterizirana tomografija (eng. *Computed Tomography*)

PET – pozitronska emisijska tomografija (eng. *Positron Emission Tomography*)

SLNB – biopsija sentinel limfnog čvora (eng. *Sentinel Lymph Node Biopsy*)

UICC – Udruženje za međunarodnu kontrolu raka (eng. *The Union for International Cancer Control*)

AHNS – Američko društvo za glavu i vrat (eng. *American Head and Neck Society*)

RDV – radikalna disekcija vrata

mRDV – modificirana radikalna disekcija vrata

SDV – selektivna disekcija vrata

pRDV – proširena radikalna disekcija vrata

VJI – unutarnja jugularna vena (lat. *vena jugularis interna*)

SCM – sternokleidomastodni mišić (lat. *musculus sternocleidomastoideus*)

BIS – bolnički informacijski sustav

## SADRŽAJ

SAŽETAK .....	I
SUMMARY .....	II
1. Uvod .....	1
2. Karcinom usne šupljine .....	1
2.1. Epidemiologija .....	1
2.2. Etiologija .....	2
2.3. Klinička slika .....	3
2.4. Dijagnostičke metode .....	5
2.5. TNM klasifikacija .....	6
2.6. Liječenje karcinoma usne šupljine .....	8
2.6.1. Kirurško liječenje .....	9
2.6.2. Radioterapija .....	10
2.6.3. Kemoterapija .....	10
3. Disekcija vrata .....	11
3.1. Povijest disekcije vrata .....	12
3.2. Limfni čvorovi vrata .....	12
3.3. Klasifikacija disekcija vrata .....	15
3.3.1. Radikalna disekcija vrata (RDV) .....	15
3.3.2. Modificirana radikalna disekcija vrata (mRDV) .....	17
3.3.3. Selektivna disekcija vrata (SDV) .....	18
3.3.4. Proširena radikalna disekcija vrata (pRDV) .....	21
3.4. Posljedice i komplikacije disekcije vrata .....	22
4. Istraživanje .....	25
4.1. Cilj istraživanja .....	25
4.2. Metode i ispitanici .....	25
4.3. Rezultati .....	26
4.3.1. Baza jezika .....	26
4.3.2. Dno usne šupljine .....	27
4.3.3. Gingiva mandibule .....	28
4.3.4. Jezik .....	29
4.3.5. Retromolarno područje .....	31
4.4. Rasprava .....	32
4.5. Zaključak .....	35
5. Zahvale .....	36
6. Popis literature .....	37
7. Životopis .....	41

# SAŽETAK

## Disekcija vrata kod karcinoma usne šupljine

Autor: Ivan Silvije Gržan

Karcinom usne šupljine maligni je tumor epitelnog podrijetla. Najčešće se pojavljuje u osoba koje puše cigarete i konzumiraju alkoholna pića. Karcinom se može pojaviti na bilo kojem dijelu usne šupljine, ali najčešće su zahvaćene sublokalizacije: dno usne šupljine, ventralna strana jezika i retromolarno područje. Planocelularni karcinom usne šupljine primarno metastazira u regionalne limfne čvorove vrata te iz tog razloga disekcija vrata čini nezamjenjivu ulogu u liječenju bolesnika. Disekcija vrata se od svojih začetaka do danas razvijala i modificirala u smjeru što bolje kirurške tehnike, ali i potrebnog opsega kirurškog liječenja te smanjivanja postoperativnih komplikacija i posljedica. Cilj ovoga istraživanja je bilo utvrđivanje učestalosti tipova disekcija vrata kod karcinoma usne šupljine prema opsegu i indikaciji te usporedba patohistoloških nalaza disektata prema sublokalizaciji primarnog tumora. Rezultati ovog istraživanja pokazali su da kod svih sublokalizacija karcinoma usne šupljine regionalne metastaze su najčešće u regijama I, II i III, te da se pojedini tipovi disekcija vrata upotrebljavaju u sličnim omjerima kod svih sublokalizacija, dok je proširena radikalna disekcija vrata najrjeđe korišteni zahvat.

Ključne riječi: planocelularni karcinom usne šupljine, regionalne metastaze, disekcija vrata

# SUMMARY

## Neck dissection in oral cavity cancer

Author: Ivan Silvije Gržan

Oral cavity squamous cell carcinoma is a malignant tumour of epithelial descent. The tumour occurs most frequently in people who smoke cigarettes and drink alcoholic beverages. Oral cavity squamous cell carcinoma can appear anywhere in the oral cavity, but most commonly affected sublocalizations are: floor of the mouth, ventral surface of the tongue and retromolar area. Oral cavity squamous cell carcinoma primarily metastasize to regional lymph nodes of the neck and because of that, neck dissection is an irreplaceable part of patient treatment. Neck dissection, since its beginnings till today, has been developing and modifying into a direction of better surgical technique, but also the necessary extent of surgical treatment and in direction of reducing postoperative complications and side effects. The aim of this study was to determine the frequency of the types of neck dissection in the oral cavity carcinomas by the extent and the indication, and to compare the pathohistological findings of the dissection according to the sublocalization of the primary tumor. The results of this study have shown that in all sublocalization of oral cavity cancer, regional metastases are most commonly found in regions I, II and III, and that certain types of neck dissection are used in similar ratios for all sublocalization, while extended radical dissection is the least commonly used procedure.

Key words: oral cavity squamous cell carcinoma, regional metastases, neck dissection



# 1. Uvod

Planocelularni karcinom usne šupljine (OSCC) čini oko 3% svih malignih tumora tijela, 47% onih koje nalazimo u području glave i vrata te više od 90% intraoralnih malignih tumora te time predstavljaju značajan javnozdravstveni problem (1–3). Od malignih tumora usne šupljine najčešći je planocelularni karcinom, koji se razvija iz epitela sluznice, te od ostalih vrsta koji su vrlo rijetko zastupljeni intraoralno, dolaze u obzir još verukozni karcinom, tumori malih slinovnica, melanom te primarni tumori kosti i metastatski tumori (4).

Maligni tumori usne šupljine zbog anatomskih odnosa i limfne drenaže primarno metastaziraju u vratne limfne čvorove. Još u 19. stoljeću je prepoznata važnost metastaza u vratu za ishod liječenja i preživljenje bolesnika (5). Njihova prisutnost smanjuje petogodišnje preživljenje za 50% te ima značajan utjecaj na razvoj recidiva ili udaljenih metastaza i preživljenje bolesnika. Iz toga razloga se počinju razvijati različite tehnike kirurškog zahvata i opsega limfadenektomije vrata u liječenju bolesnika sa malignim tumorima glave i vrata (5,6).

Ovaj rad ima svrhu prikazati osobitosti planocelularnog karcinoma usne šupljine, njegovo liječenje s primarnim osvrtom na disekciju vrata kao važnim dijelom kirurškog liječenja.

## 2. Karcinom usne šupljine

### 2.1. Epidemiologija

Karcinom usne šupljine čini oko 5% svih zloćudnih tumora u europskim zemljama i u SAD-u te se ubraja u 10 najčešćih tumora (7). U europskim zemljama godišnje se registrira oko 67 000 novih bolesnika čime se karcinom usne šupljine svrstava na sedmo mjesto po učestalosti u Europi. Europske zemlje sa najvišom

stopom incidencije su Francuska i Mađarska, a zadnjih se godina bilježi porast novootkrivenih karcinoma usne šupljine u zemljama jugoistočne Europe (8,9). Planocelularni karcinom kao najčešći tip malignog tumora usne šupljine uzrok je više od 5 000 smrti svake godine (10). Uz značajan mortalitet, planocelularni karcinom usne šupljine je također praćen značajnim morbiditetom, najčešće poremećajem gutanja i govora. Planocelularni karcinom usne šupljine češće zahvaća mušku populaciju, u omjeru 1.5-3:1, nego žensku populaciju (1). Razlog tome je najvjerojatnije to što su muškarci podložniji utjecaju visokorizičnih etioloških faktora (pušenje, alkohol) za nastanak bolesti. U slabije razvijenim dijelovima svijeta taj omjer je još i veći u korist muškaraca (4-7:1) zbog velike razlike u načinu života i konzumacije štetnih navika (11). Također jedan od bitnih faktora koji utječu na razvoj bolesti je i dob te najčešće oboljevaju osobe starije od 50 godina. Istraživanja su pokazala da je medijan dobi, kada se dijagnosticira bolest, u SAD-u 62 godine, no evidentna je i činjenica da se incidencija planocelularnog karcinoma usne šupljine povećava u osoba ispod 45 godina, a razlog tome nije u potpunosti jasan (1).

## 2.2. Etiologija

Još je odavno poznato da određeni vanjski rizični čimbenici imaju značajan utjecaj na razvoj karcinoma usne šupljine. Glavni čimbenici za to su pušenje duhanskih proizvoda i konzumiranje alkoholnih pića kroz duže razdoblje (4,7,12). U prošlosti, zbog tih navika, klasičan primjer osobe oboljele od karcinoma usne šupljine, u čak 90% slučajeva, je bio muškarac u dobi iznad 40 godina koji je dugogodišnji pušač te uz to konzumira alkohol, no zbog današnjeg stila života i promjena navika bolest sve češće zahvaća i žene (1,4).

Uz te faktore rizika koji su poznati odavno, posljednjih godina sve je više dokaza da postoji dodatan čimbenik rizika za nastanak OSCC-a, osobito kod osoba koje nisu bile izložene štetnom djelovanju pušenja duhana i konzumiranja alkoholnih pića. U tih bolesnika važnu ulogu ima infekcija humanim papiloma virusom (HPV), posebice sojevima HPV-16 i HPV-18 u zemljama EU i sjeverne Amerike, koji stvaraju stanične

promjene na kancerogenim lezijama usne šupljine jednake onima koje nalazimo na tumorskim promjenama vrata maternice (13,14).

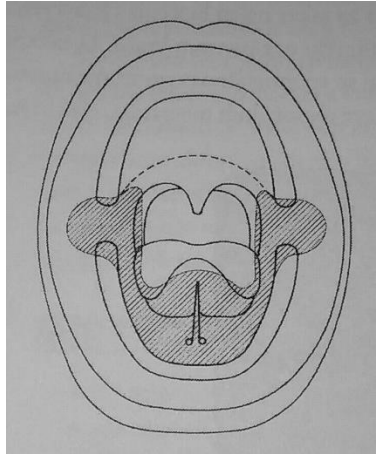
Također je bitna prisutnost prekanceroznih stanja u usnoj šupljini, među kojima su najčešće: leukoplakija, eritroplakija i lichen ruber planus. Iako se dugo vjerovalo da leukoplakija ima značajnu ulogu u nastanku OSCC-a, dugogodišnjim praćenjem ustanovljeno je da leukoplakija maligno alterira samo u 4-6% slučajeva (4). Nasuprot tome, eritroplakija histološki pokazuje znakove displazije, karcinoma in situ, mikroinvazivnog ili invazivnog karcinoma (4). Maligni potencijal oralnog lichen planusa raspravlja se od prvog izvještaja 1924. godine i do danas je neriješena kontroverza. Nedavna meta-analiza i sustavni pregled zloćudnih transformacijskih stanja lichen planusa imala je ukupnu prosječnu stopu od 1,09% (15).

Zbog djelovanja etioloških čimbenika, jedna od osobitosti karcinoma usne šupljine je da osobe koje su uspješno izliječene imaju 4% šanse godišnje za razvoj novog primarnog tumora te je u njih izrazito bitno postoperativno praćenje i mijenjanje životnih navika (12).

### 2.3. Klinička slika

Planocelularni karcinom usne šupljine može biti na različitim sublokalizacijama te zbog anatomske i funkcijske specifičnosti svake od njih, sam tumor može izazivati različite simptome i kliničku sliku. Anatomske, kao primarno sijelo tumorske tvorbe, razlikujemo sluznicu obraza, gingivu mandibule, gingivu maksile, dno usne šupljine, jezik, tvrdo nepce i retromolarno područje (4).

Neovisno o sublokalizaciji, karcinom uvijek započinje kao lezija na sluznici, češće kao eritroplakija koja prelazi u ulceriranu, rjeđe nodularnu leziju (4). Daljnja klinička slika i simptomi ovise o sublokalizaciji zbog samog širenja tvorbe u različite anatomske strukture. Zanimljivo je da se 80% svih karcinoma razvija na 20% površine sluznice usne šupljine koji slikovito na skici izgleda kao potkova (Slika 1). To područje uključuje dno usne šupljine, ventralnu stranu jezika i retromolarno područje (4).



Slika 1. Dno usne šupljine – „potkova“ (preuzeto iz Šoša T, Sutlić Ž i suradnici: Kirurgija, Ljevak, 2007.)

Ako je karcinom prisutan na bukalnoj sluznici, bolesnik može imati smetnje poput pečenja te može isto tako zagristi leziju i time izazvati krvarenje prije no što bi to bilo kod drugih sublokalizacija (4). Lezije koje zahvaćaju gingivu maksile i mandibule mogu izazvati smetnje pri žvakanju, bolove i pečenje te ako su u blizini zuba, mogu uzrokovati njihovu klimavost (4). Ekstrakcija zuba je kontraindicirana kod karcinoma gingive maksile iz razloga što tumor može brže urasti u maksilarni sinus i time značajno otežati samu bolest (4). Karcinomi dna usne šupljine mogu imati infiltrativni oblik kod kojeg će se vidjeti manja lezija na površini dok sam tumor može zahvatiti izvodni kanal submandibularne žlijezde i time prouzročiti zastoj sline i otok same žlijezde s posljedičnim znakovima upale (4). Planocelularni karcinom se izuzetno rijetko javlja na dorzalnoj strani jezika te je uglavnom lokaliziran na ventralnoj strani ili lateralnom rubu. Pri inspekciji se može uočiti da isplaženi jezik zakreće na bolesnu stranu te je izrazito bitno palpirati sam jezik jer je postojeća induracija gotovo patognomonična za maligni tumor (4). Tumori retromolarnog područja, zbog malenog anatomskog prostora, mogu se brzo proširiti na tonzilu, pterigoidni mišić i jezik. Tipični simptomi su refleksna bol u uhu, smetnje pri gutanju i otežano otvaranje usta (4). Baza jezika anatomski pripada orofarinksu, no u svakodnevnoj kliničkoj praksi ponekad je teško napraviti jasnu granicu primarnog sjedla kod tumora koji se iz usne šupljine šire u bazu jezika i obrnuto (16).

Daljnji tijek bolesti ovisi o lokalnom širenju tumora i nastanku metastaza. Regionalne metastaze karcinoma usne šupljine primarno se nalaze u limfnim čvorovima vrata između mandibule i ključne kosti (4). Metastaze u limfnim čvorovima vrata su najvažniji čimbenik u prognozi preživljenja kod bolesnika oboljelih od karcinoma usne šupljine te je iz tog razloga izrazito bitno što ranije dijagnosticiranje i adekvatno liječenje istih. Prisutnost metastaze u regionalnim limfnim čvorovima smanjuje petogodišnje preživljenje s 82 na 53% što ukazuje na potrebu za većom prevencijom i boljim liječenjem (17). Još jedna bitna činjenica je prisutnost mikrometastaza u do 50% klinički negativnih vratova koji su podvrgnuti operativnom zahvatu što uvelike sugerira važnost redovitog postoperativnog praćenja, pogotovo bolesnika koji nisu podvrgnuti disekciji vrata zbog klinički negativnog vrata (3).

#### 2.4. Dijagnostičke metode

Primarna metoda dijagnostike planocelularnog karcinoma usne šupljine je inspekcija, palpacija te detaljna anamneza nakon čega se biopsijom suspektne lezije patohistološki potvrđuje dijagnoza. Kako je prisutnost metastaza u regionalnim limfnim čvorovima glavni prognostički faktor, sama palpacija i inspekcija nisu dovoljne za pouzdano određivanje anatomske proširenosti bolesti te značajno pomažu suvremene dijagnostičke metode poput ultrazvuka (UZV), kompjuterizirane tomografije (CT), magnetske rezonance (MR), PET-CT-a i biopsije sentinel limfnog čvora (SLNB) (2,5). Posebnu pozornost treba obratiti kod bolesnika sa klinički negativnim vratom kod kojeg regionalne metastaze nisu dokazale kliničkim pregledom (inspekcija i palpacija) ni slikovnim metodama (UZV, CT, MR). Kombinacija palpacije i slikovnih metoda pokazuje veću točnost u dijagnosticiranju regionalnih metastaza, bilo kombinacija palpacije i MR-a ili CT-a, koji pokazuju relativno sličnu osjetljivost i specifičnost kada su primijenjene same kao slikovne metode (10). Jedan od pristupa je kombinacija svih metoda, kliničkog pregleda, MR-a, CT-a i UZV-a koja je skuplja i sporija, no i učinkovitija (18). Unatoč svim modernim slikovnim metodama dijagnosticiranja, otprilike 25% svih klinički okultnih metastaza dijagnosticira se tek patohistološkom analizom disektata (2).

Jedan od dijagnostičkih postupaka kod bolesnika s klinički negativnim vratom je biopsija sentinel limfnog čvora (SLNB). Pretpostavka je da postoji limfni čvor „čuvar“ koji drenira područje same tumorske lezije te je negativan patohistološki nalaz tog limfnog čvora dobar pokazatelj da i udaljeniji limfni čvorovi na vratu nisu zahvaćeni metastatskom bolešću (5). SLNB ima ograničenu kliničku primjenu jer se kod većih tumora izvodi disekcija vrata i kad je klinički negativan vrat zbog pristupa na područje primarnog tumora i potrebne rekonstrukcije, a kod manjih tumora SLNB remeti prirodni tijek limfne drenaže i time povećava učestalost nelogičnih i skip metastaza (19). S druge strane, SLNB ima limitiran učinak u bolesnika s cT3/4 stadijem zbog toga što ti tumori zbog same veličine mogu metastazirati u više limfnih čvorova te je onda teže odrediti sentinel limfni čvor (5). Indikacije za SLNB kod intraoralnih karcinoma su vrlo limitirane i u kliničkoj praksi nisu prihvaćene kao standard (19).

## 2.5. TNM klasifikacija

Klasifikacija malignih tumora prema anatomskom opsegu proširenosti bolesti, tj. TNM stadiju, glavna je odrednica za određivanje načina i opsega liječenja te prognoze bolesti i preživljenja bolesnika. Udruženje za međunarodnu kontrolu raka (UICC) objavljuje TNM klasifikaciju za maligne promjene već više od 50 godina. TNM klasifikacija je anatomske utemeljeni sustav koji bilježi primarni i regionalni prostorni razmak tumora i odsutnost ili prisutnost metastaza (20).

Svaka oznaka TNM naziva određuje jednu kategoriju:

- T kategorija opisuje veličinu primarnog tumora
- N kategorija opisuje status regionalnih limfnih čvorova
- M kategorija opisuje prisutnost udaljenih metastaza

Tablica 1 prikazuje TNM klasifikaciju za planocelularni karcinom usne šupljine.

Tablica 1. TNM klasifikacija (preuzeto i prilagođeno iz „TNM classification of malignant tumours, 8th edition“, UICC, 2017.) (21)

<b>T – primarni tumor</b>	
<b>TX</b>	<b>Primarni tumor se ne može procijeniti</b>
<b>T0</b>	<b>Nema dokaza o primarnom tumoru</b>
<b>Tis</b>	<b>Karcinom in situ</b>
<b>T1</b>	<b>Tumor &lt;2cm ili dubina invazije &lt;5mm</b>
<b>T2</b>	<b>Tumor &lt;2cm i dubina invazije &gt;5mm i &lt;10mm Tumor &gt;2cm i &lt;4cm i dubina invazije &lt;10mm</b>
<b>T3</b>	<b>Tumor &gt;4cm ili dubina invazije &gt;10mm</b>
<b>T4a</b>	<b>Tumor zahvaća kortikalnu kost mandibule ili maksilarni sinus ili kožu lica</b>
<b>T4b</b>	<b>Tumor zahvaća prostor mastikatora, pterigoidne ploče ili bazu lubanje</b>
<b>N – regionalni limfni čvorovi</b>	
<b>Nx</b>	<b>Regionalni limfni čvorovi se ne mogu procijeniti</b>
<b>N0</b>	<b>Nema prisutnosti tumora</b>
<b>N1</b>	<b>Zahvaćen 1 ipsilateralni limfni čvor, &lt;3cm bez ekстранodalnog širenja</b>
<b>N2a</b>	<b>Zahvaćen 1 ipsilateralni limfni čvor, &gt;3cm i &lt;6cm bez ekстранodalnog širenja</b>
<b>N2b</b>	<b>Zahvaćeno više ipsilateralnih čvorova &lt;6cm bez ekстранodalnog širenja</b>
<b>N2c</b>	<b>Zahvaćeno više bilateralnih ili kontralateralnih čvorova &lt;6cm bez ekстранodalnog širenja</b>
<b>N3a</b>	<b>Zahvaćeni limfni čvor &gt;6cm bez ekстранodalnog širenja</b>
<b>N3b</b>	<b>Zahvaćeni jedan ili više limfnih čvorova sa ekстранodalnim širenjem</b>
<b>M – udaljene metastaze</b>	
<b>M0</b>	<b>Nema udaljenih metastaza</b>
<b>M1</b>	<b>Prisutne udaljene metastaze</b>

Klinička klasifikacija (cTNM) opisuje stadij malignog tumora preoperativno te se temelji na kliničkom pregledu i dostupnim slikovnim metodama dok patološka klasifikacija (pTNM) opisuje stadij nakon patohistološke analize (21). Kada su prisutne metastaze u vratu, prognoza bolesnika s planocelularnim karcinomom usne šupljine značajno je smanjena te je također uvjetovana veličinom, brojem i razinom regionalnih metastaza, ekstrakapsularnim širenjem i mogućnošću izvođenja kirurškog zahvata (18). Također je značajno da bolesnici koji imaju homolateralne metastaze regionalnih limfnih čvorova imaju gotovo 5 puta veću šansu za razvoj kontralateralne regionalne metastaze u usporedbi s bolesnicima bez homolateralne regionalne metastaze (2). Isto tako, bolesnici s multiplim ipsilateralnim metastazama imaju povećan rizik od razvoja bilateralnih ili kontralateralnih metastaza u odnosu na bolesnike s jednim ili nijednim pozitivnim limfnim čvorom (2).

## 2.6. Liječenje karcinoma usne šupljine

Za liječenje karcinoma usne šupljine postoje tri modaliteta koja se primjenjuju samostalno ili u kombinaciji. To su kirurško liječenje, radioterapija i kemoterapija, a izbor načina liječenja ovisi o stadiju i proširenosti bolesti i općem stanju bolesnika (4). Kao uvriježeni koncept, bolesnici s ranijim stadijem karcinoma mogu se uspješno liječiti samo kirurški dok oni s uznapredovalom bolešću zahtijevaju i adjuvantno liječenje. Iz tog razloga, precizno određivanje stadija bolesti igra ključnu ulogu u odabiru načina liječenja. Patohistološki čimbenici tumora (primarnog i regionalnih metastaza) koji imaju značajan utjecaj na nužnost postoperativnog adjuvantnog liječenja su: veličina tumora, histološki gradus tumora, dubina invazije tumora, zahvaćenost tumorom okolnih nelimfatičkih struktura (kost, živac, krvna žila), status limfnih čvorova vrata, ekstrakapsularno širenje te status ruba resekcije (12). Sama dubina invazije >8 mm povišuje smrtnost bolesnika za više od 20% kada se uspoređuje s onim bolesnicima koji imaju karcinom sa dubinom invazije <2 mm (12). Uz različite kombinacije liječenja uznapredovalih karcinoma, većina kirurga smatra da je kirurško liječenje u kombinaciji s postoperativnom radioterapijom ili kemoradioterapijom najbolja terapijska mjera (18).



### 2.6.1. Kirurško liječenje

Danas postoje razne tehnike kirurškog liječenja karcinoma usne šupljine koje se primjenjuju ovisno o stadiju bolesti. Kod malih karcinoma usne šupljine, najčešće T1, a ponekad i T2 stadij prema TNM klasifikaciji, koji ne pokazuju znakove regionalnih metastaza najčešće se koristi intraoralna ekscizija kao tehnika kojom se kroz usta uklanja primarni tumor sa ili bez marginalne resekcije mandibule (7). Petogodišnje preživljenje nakon intraoralne ekscizije kod bolesnika s T1 stadijem je i više od 90%, no ostaje pitanje je li uvijek dovoljna samo intraoralna ekscizija kod klinički negativnog vrata (7). U tom slučaju imamo tri mogućnosti: praćenje bolesti do pojave regionalnih metastaza, elektivna disekcija vrata i elektivno zračenje vrata (7).

Drugi način kirurškog liječenja je „blok resekcija“, zvana Commando operacija, u kojoj se učini ekscizija primarnog tumora intraoralno zajedno s limfadenektomijom vrata (7). Zbog boljeg pristupa primarnome tumoru, operacija uvijek započinje disekcijom vrata bez obzira radi li se o elektivnoj ili kurativnoj disekciji. Klasičnom Commando operacijom obuhvaćena je i segmentalna resekcija mandibule koja ostavlja značajan funkcionalni i estetski defekt te se iz tog razloga puno pažnje pridaje rekonstruktivnim zahvatima i modificiranju same operacije tipa „pull through“ gdje se očuva donja čeljust, ali samo u slučajevima gdje je tumor dovoljno udaljen od kosti (4,7). U pojedinim slučajevima Commando operacije moguća je i marginalna resekcija mandibule kada se resekira samo njezin dio, najčešće gornji, uz čuvanje kontinuiteta kosti (7). Disekcija vrata kao značajni dio kirurškog zahvata bit će pobliže opisana u zasebnom dijelu ovog rada. Uz razvoj rekonstrukcijske kirurgije, riječ inoperabilno postala je gotovo opsolentna, sve je više uznapređovalih tumora operabilno, što još uvijek ne znači i kurabilno. Jedna od najtežih situacija za kirurga je odlučiti kada ne postoji vjerojatnost za izlječenje i kada je sam operativni zahvat samo demonstracija tehničke sposobnosti, a ne dobrobit bolesnika (18).

### 2.6.2. Radioterapija

Radioterapija se može koristiti kao jedini modalitet liječenja, no danas se uglavnom koristi kao adjuvantna terapija nakon operativnog zahvata ili u kombinaciji s kemoterapijom (7). Primjena radioterapije kao adjuvantne terapije nakon operativnog zahvata ima veliku ulogu zbog čestih lokoregionalnih recidiva koji se pojavljuju posebno kod viših stadija bolesti ili onih slučajeva koji imaju visokorizične čimbenike za nastanak recidiva poput ekстранodalnog širenja i pozitivnih kirurških rubova (22).

Bitno je spomenuti da radioterapija ima određene štetne učinke koji su specifični za područje usne šupljine te na njih treba obratiti pozornost. Najčešća nuspojava same terapije je kserostomija, no najveći problem predstavlja manje česta osteoradionekroza (22). Da bi se što više smanjila mogućnost pojave osteoradionekroze potrebna je agresivna dentalna skrb bolesnika prije same terapije zračenjem (22). Radioterapija također može inducirati nastanak novog primarnog tumora, pogotovo sarkoma, što je najteži štetni učinak radioterapije (23).

### 2.6.3. Kemoterapija

Kemoterapija se u liječenju karcinoma usne šupljine može koristiti na tri načina: kao adjuvantna, neoadjuvantna i komplementarna kemoterapija. Adjuvantna terapija koristi se nakon primijenjene kirurške tehnike ili radioterapije te je cilj u prvom redu djelovati na moguće ostatne mikrometastaze u bolesnika kod kojih postoji velika opasnost od diseminacije tumora (7). Neoadjuvantna terapija se koristi kao početna terapija prije ostalih modaliteta, no u današnje vrijeme se ne smatra standardom liječenja te potencijalno može ugroziti bolesnika time što se vremenski odgađa primjena adekvatnog liječenja (22). Komplementarna kemoterapija pojačava djelovanje radioterapije sudjelujući u lokoregionalnoj kontroli rasta tumora. Postoperativna kemoradioterapija pokazuje rezultate superiorne lokoregionalne kontrole bolesti te dulje preživljenje bez bolesti nego sama adjuvantna radioterapija u liječenju visokorizičnih bolesnika (22). Iako kemoterapija ima svoju ulogu, unatoč

razvoju onkologije, novih generacija snažnih citostatika, rezultati u liječenju oralnih karcinoma ostvareni samo kemoterapijom nisu potisnuli kirurško liječenje (7,22).

### 3. Disekcija vrata

Disekcija vrata, kojoj je sinonim cervikalna limfadenektomija, odnosi se na kiruršku tehniku potpunog uklanjanja limfnih čvorova s njima priležećim tkivom iz različitih regija na vratu (22). Bitno je naglasiti da se limfni čvorovi ne „vade“, već odstranjuju u bloku („en bloc“) s okolnim tkivom, uključujući i limfne puteve (7). Ova metoda koristi se u svrhu uklanjanja regionalnih metastaza koje nastaju od primarnih tumora gornjeg aerodigestivnog traka, posebice usne šupljine. „En bloc“ način odstranjenja tkiva može pred patologa nekad postaviti pravo iskušenje u razabiranjima i pravilnoj analizi limfnih čvorova kojih bude od 35 do 55 u jednom disektatu, ovisno o opsegu disekcije i kirurškoj tehnici, no izrazito je bitno da se sumnjivi čvorovi pravilno dokumentiraju (njihova veličina, broj i regija kojoj pripadaju) (5). Kada se disekcija vrata izvodi kod bolesnika s pozitivnim kliničkim vratom, onda se naziva kurativnom disekcijom vrata dok kod klinički negativnih vratova se naziva elektivna disekcija vrata. Elektivna disekcija vrata se najčešće izvodi kada unatoč negativnom kliničkom vratu postoji sumnja i povećan rizik za moguće regionalne mikrometastaze. Okultne metastaze pronađu se u više od 20% bolesnika s planocelularnim karcinomom usne šupljine čiji je vrat označen kao N0 (6). Povećani rizik za regionalne metastaze određuju razni kriteriji poput T stadija tumora, perineuralne ili perivaskularne invazije primarnog tumora te same lokalizacije tumora (22). Određene sublokalizacije tumora pokazuju veću učestalost regionalnih metastaza, poput dna usne šupljine u odnosu na sluznicu obraza, nepce ili usnu (22). Iako postoje razna mišljenja i kriteriji za izvođenje elektivne disekcije vrata, broj negativnih elektivnih disekcija je još uvijek visokih 80% što stvara nepotrebnim morbiditet (24). I sam modalitet liječenja utječe na odluku hoće li se pristupiti disekciji vrata ili ne. Ako je primarni tumor liječen radioterapijom, onda će se i N0 ili N1 stadij vrata liječiti radioterapijom (22). Naknadno je također moguće izvesti disekciju vrata, najčešće nakon 6 do 8 tjedana nakon radioterapije ili kemoradioterapije te se tada naziva planiranom disekcijom vrata (22). Bitno je

napomenuti da tijekom liječenja bolesnika treba uključivati multidisciplinarni tim koji će u skladu sa savjetovanjem bolesnika i njegovim željama odlučiti o cjelokupnom planu liječenja (22).

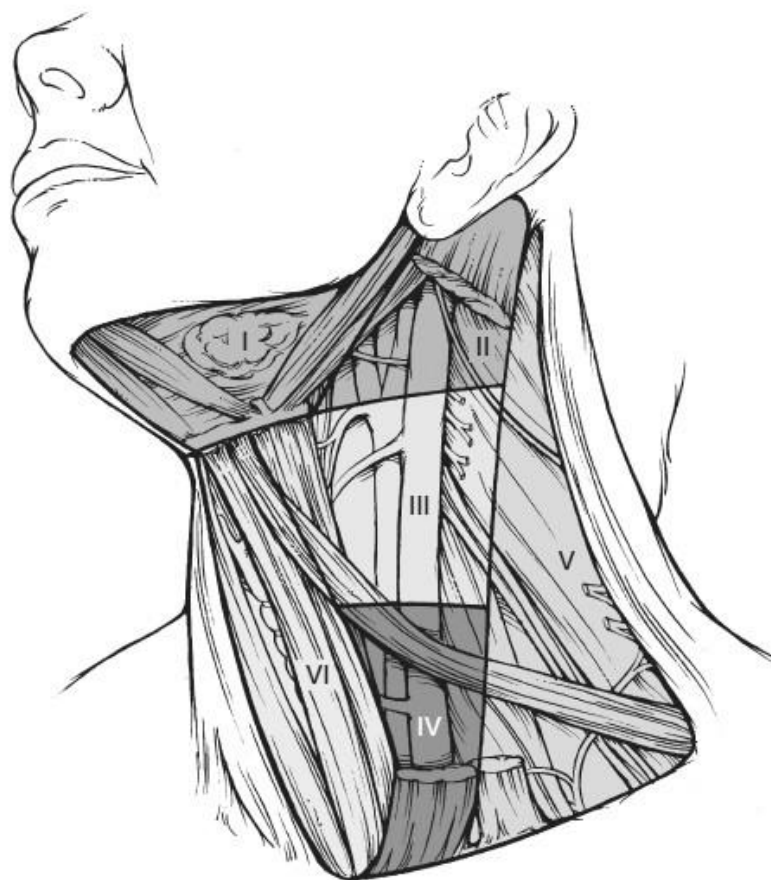
### 3.1. Povijest disekcije vrata

O indikaciji za limfadenektomiju regije vrata pisano je još u 19. stoljeću kada je Kocher opisao uklanjanje metastaza iz limfnih čvorova lociranih u submandibularnom trokutu da bi dobio pristup primarnom tumoru jezika (6). Kasnije je preporučio da se limfadenektomija treba izvoditi šire na vratu kroz Y-rez (22). Prvi koji je opisao tehniku i indikaciju za disekciju vrata bio je poljski kirurg Jawdyski 1888. godine (25), no najviše zasluga za popularizaciju kirurške tehnike disekcije vrata dobio je G. W. Crile, američki kirurg (26). Crile je također dokazao da hematogene metastaze kod tumora glave i vrata nisu učestale te da ti tumori primarno metastaziraju u vrat kroz bogatu limfnu drenažu (26). Disekcija vrata bila je opisana kao blok resekcija svih skupina limfnih čvorova vrata od mandibule s gornje strane do ključne kosti s donje strane što je postao temelj za današnji operativni zahvat. Kroz godine se zahvat modificirao te je još i Crile prije više od stoljeća zagovarao očuvanje određenih struktura vrata kod bolesnika s negativnim kliničkim vratom te su tako nastale različite modifikacije temeljne operacije (22). Otac kirurgije glave i vrata i suvremenog koncepta RDV koji je i danas aktualan je Hayes Martin koji je u svom radu 1951. godine detaljno opisao kiruršku tehniku i definirao sve aspekte disekcije vrata, od indikacija do krajnjih rezultata, komplikacija i prognoze (27).

### 3.2. Limfni čvorovi vrata

Limfni čvorovi vrata, obuhvaćeni radikalnom disekcijom vrata, dijele se u 5 osnovnih regija. Uz to, postoje još dvije regije limfnih čvorova vrata: regija VI - pretrahealni i paratrahealni limfni čvorovi i regija VII - gornji mediastinalni limfni čvorovi (22).

Slika 2 prikazuje podjelu vrata na 6 regija koje opisuju lokaciju limfnih čvorova.



Slika 2. Regije vrata koje opisuju položaj limfnih čvorova (preuzeto iz Flint PW, Haughey BH et al. Cummings Otolaryngology: Head and Neck Surgery. Sixth edit. 2015.)

Regija I sadržava dvije subregije limfnih čvorova, submentalne (IA regija) i submandibularne (IB regija). Submentalni limfni čvorovi nalaze su u anatomskim granicama submentalnog trokuta dok se limfni čvorovi submandibularne subregije nalaze u trokutu kojeg omeđuje prednji i stražnji trbuh digastričnog mišića te tijelo mandibule. Kako su limfni čvorovi izrazito blizu submandibularnoj žlijezdi, ta struktura se također uklanja da bi se osigurala potpuna ekstirpacija svih limfnih čvorova ove skupine (22).

Regija II obuhvaća limfne čvorove koji su locirani u području gornje trećine unutarne jugularne vene koji se prostiru od račvišta karotidne arterije s donje strane

skroz do baze lubanje s gornje strane. Bifurkacija karotidne arterije služi kao orijentacijska točka kirurgu dok hoidna kost može poslužiti kao klinička orijentacijska točka (22).

Regija III sadržava limfne čvorove koji se nalaze oko srednje trećine unutarnje jugularne vene. S gornje strane ograničeni su bifurkacijom karotidne arterije dok se inferiorno prostiru do križanja omohoidnog mišića i unutarnje jugularne vene ili donjeg ruba krikoidnog luka (22).

Regija IV obuhvaća limfne čvorove donje trećine unutarnje jugularne vene koji se prostiru od omohoidnog mišića superiorno do klavikule inferiorno. Lateralno omeđenje je stražnji rub sternokleidomastoidnog mišića koji ujedno čini i granicu sljedeće regije (22).

Regija V uključuje sve limfne čvorove stražnjeg trokuta vrata kojem prednje omeđenje predstavlja sternokleidomastoidni mišić i inferiorno ključna kost. Horizontalna linija kroz donji rub krikoidne hrskavice dijeli ovu regiju na dvije subregije: VA i VB. VA skupina predstavlja limfne čvorove akcesornog živca dok skupina VB predstavlja supraklavikulane limfne čvorove te sadržava jedan značajan sentinel limfni čvor, Virchowljev čvor (22).

Regija VI predstavlja limfne čvorove u prednjem dijelu vrata omeđene hoidnom kosti superiorno te se prostiru inferiorno skroz do prsne kosti. Limfni čvorovi ove regije najčešće bivaju sijelo regionalnih metastaza malignih tumora štitnjače, subglotičkog dijela larinksa te cervikalnog dijela jednjaka (22).

Regija VII predstavlja gornje medijastinalne limfne čvorove koji se nalaze iza prsne kosti te se rijetko odstranjuju (22).

Subregije ovih regija imaju važnu ulogu jer određene sublokalizacije tumora mogu davati regionalne metastaze puno češće u samo jednu subregiju limfnih čvorova iste regije te bi bilo pogrešno proglasiti čitavu regiju klinički negativnom na temelju pregleda samo jedne subregije limfnih čvorova (6). Primjerice, pokazalo se da karcinomi jezika rijetko metastaziraju u subregiju IIB osim ako je zahvaćena i subregija IIA kada metastaze mogu biti prisutne u 22% slučajeva (6).

### 3.3. Klasifikacija disekcija vrata

Klasifikacija disekcije vrata preporučena od strane AHNS-a temelji se na nekoliko postulata (22):

1) Radikalna disekcija vrata (RDV) standardni je kirurški zahvat za cervikalnu limfadenektomiju i ostali zahvati predstavljaju jednu ili više modifikacija ovog zahvata

2) Kada modifikacija uključuje čuvanje jedne ili više nelimfatičkih struktura, postupak se naziva modificirana radikalna disekcija vrata (mRDV)

3) Kada modifikacija uključuje očuvanje jedne ili više skupina limfnih čvorova, postupak se naziva selektivna disekcija vrata (SDV)

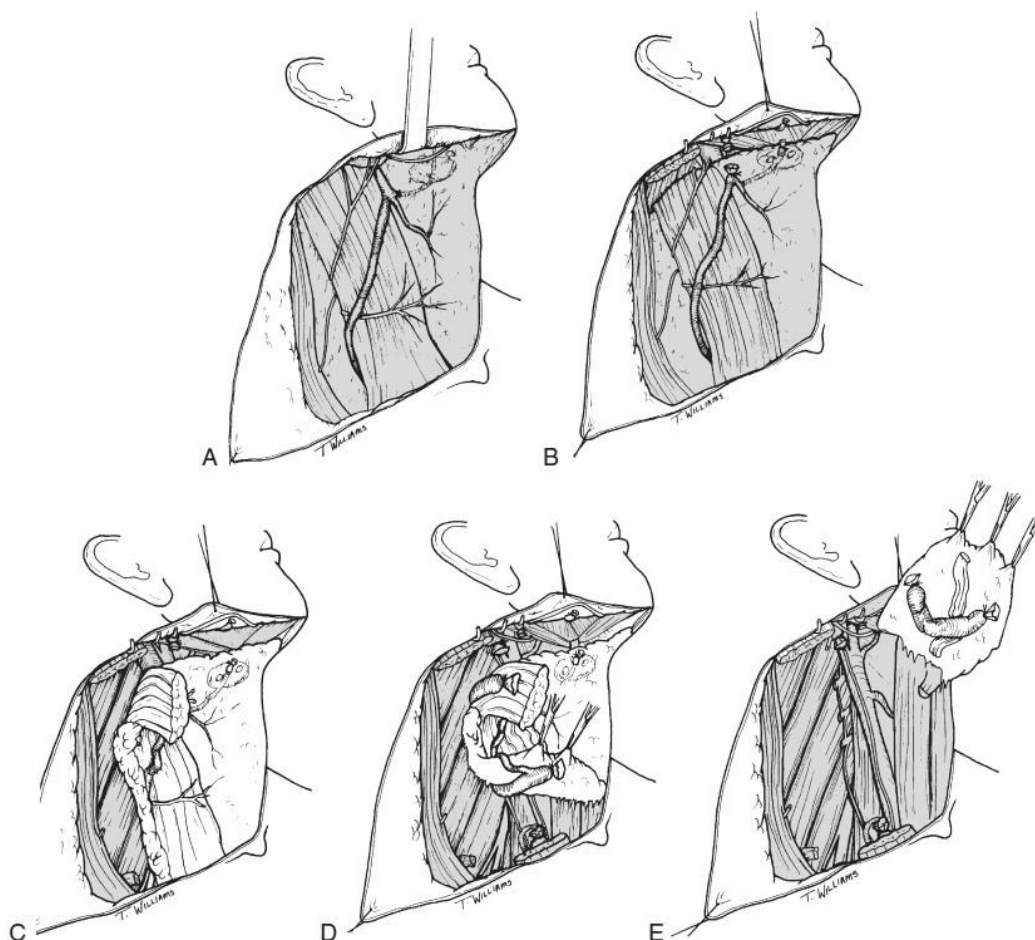
4) Kada modifikacija uključuje uklanjanje dodatne skupine limfnih čvorova ili neke dodatne nelimfatičke strukture, postupak se naziva proširena radikalna disekcija vrata (pRDV)

#### 3.3.1. Radikalna disekcija vrata (RDV)

Radikalna disekcija vrata uključuje odstranjenje svih ipsilateralnih limfnih čvorova koji se nalaze na vratu u području između tijela mandibule superiorno i ključne kosti inferiorno te od prednjeg trbuha digastričnog mišića kontralateralne strane do prednje granice mišića trapeza posteriorno (22). Uključene su sve regije limfnih čvorova (I do V) te akcesorni živac, unutarnja jugularna vena (VJI) i sternokleidomastoidni mišić (SCM). Zahvat ne uključuje uklanjanje preaurikularnih, subokcipitalnih, retrofaringealnih i paratrahealnih limfnih čvorova (22).

Indikacije za RDV uključuju bolesnike s ekstenzivnim regionalnim metastazama s ekspanzijom izvan čahure limfnog čvora ili slučajeve kada su zahvaćeni limfni čvorovi akcesornog živca ili unutarnje jugularne vene (22). Sama tehnika zahvata uključuje postavljanje bolesnika u pravilan položaj da bi se optimalno ekstendirao vrat te dobio najbolji pristup, planiranje incizije da bi se optimalno prikazale sve regije limfnih čvorova te naposljetku odizanje flapa. Nakon toga slijedi disekcija posteriornog

trokuta, anteriornog trokuta te na kraju i disekcija gornjeg dijela vrata uz posljedični pristup na sam primarni tumor (22). Slika 3 pokazuje korake radikalne disekcije vrata.



Slika 3. Koraci u RDV. A - odizanje subplatizmalnog flapa, B - ligacija facijalne vene, C - disekcija posteriornog trokuta, D - disekcija lateralnih regija sa SCM-om i VJI, E - en bloc resekcija sa regijom I. (preuzeto iz Flint PW, Haughey BH et al. Cummings Otolaryngology: Head and Neck Surgery. Sixth edit. 2015.)

Radikalna disekcija vrata daje najbolje rezultate kod histološki negativnih vratova, što je i logično, te tada rizik za recidiv na ipsilateralnoj strani iznosi 3 do 7%, no RDV više nije indicirana u bolesnika s klinički negativnim vratom (cN0) te u onih kod kojih ne postoji širenje u okolne strukture izvan zahvaćenih limfnih čvorova (22). Iz tog razloga, potrebno je analizirati i ostale faktore koji imaju ulogu u potencijalnom regionalnim recidivu. Jedan od bitnih faktora je ekstrakapsularno širenje te je pokazano da nastanak regionalnog recidiva postoji u 44% slučajeva kod makroskopski evidentnog ekstrakapsularnog širenja u usporedbi s mikroskopski prisutnim

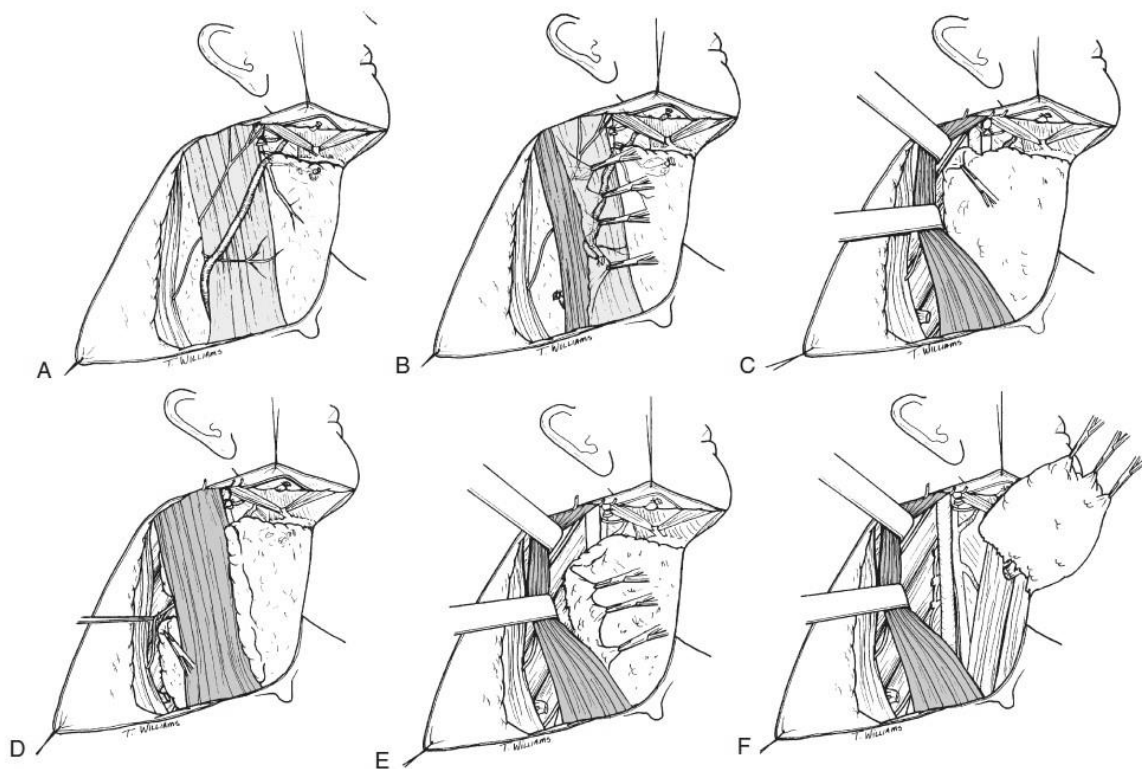


ekstrakapsularnim širenjem s 25% slučajeva nastanka recidiva (22). Dodatni faktori su i količina zahvaćenih limfnih čvorova te broj regija zahvaćenih regionalnim metastazama kod kojih je evidentno prognoza značajno lošija (22).

### 3.3.2. Modificirana radikalna disekcija vrata (mRDV)

Modificirana radikalna disekcija vrata je zahvat koji je nastao iz radikalne disekcije vrata radi što većeg smanjenja postoperativnog morbiditeta. Same granice su iste u oba zahvata no kod modificirane radikalne disekcije vrata očuvana je jedna ili više nelimfatičkih struktura: akcesorni živac, unutarnja jugularna vena te sternokleidomastoidni mišić (22). Glavni cilj je izbjeći morbiditet koji nastaje uklanjanjem akcesornog živca i posljedične denervacije mišića trapeza koji ima ulogu u funkciji ramena, čak i u slučaju prisutnih regionalnih metastaza (12). Iako druge dvije strukture ne nose veliki morbiditet, problem može nastati kad je potrebno obostrano ukloniti unutarnje jugularne vene koje posljedično mogu dovesti do teškog edema lica i porasta intrakranijalnog tlaka (22).

Indikacije za mRDV uključuju bolesnike s očigledno vidljivom regionalnom metastazom koja ne infiltrira ili ne fiksira nelimfatičku strukturu, posebno kod zahvaćanja više regija vrata (22). RDV i mRDV danas uglavnom nisu indicirane kod bolesnika s klinički negativnim vratom kod karcinoma usne šupljine jer se ista uspješnost može postići i selektivnom disekcijom vrata tokom koje se uklanjanju regije I, II i III jer su to mjesta najvećeg rizika stvaranja regionalnih metastaza (6). Za sam zahvat iznimno je bitno dobro poznavanje anatomije akcesornog živca te se za razliku od radikalne disekcije vrata, nakon početnih koraka, prvo pristupa akcesornom živcu u posteriornom trokutu i disekcijom ga se izolira od ostalih struktura (22). Na slici 4 prikazani su koraci u modificiranoj radikalnoj disekciji vrata kod kojih su sačuvane sve 3 nelimfatičke strukture.



Slika 4. Koraci u modificiranoj radikalnoj disekciji vrata kod koje su sačuvane sve 3 nelimfatičke strukture. A – odizanje subplatizmalnog flapa, B – fascija koja prekriva SCM inkorporira se u disektat, C – disekcija tkiva oko SCM-a, D – disekcija stražnjeg trokura, E- disekcija tkiva od unutarnje jugularne vene, F – en bloc resekcija. (preuzeto iz Flint PW, Haughey BH et al. Cummings Otolaryngology: Head and Neck Surgery. Sixth edit. 2015.)

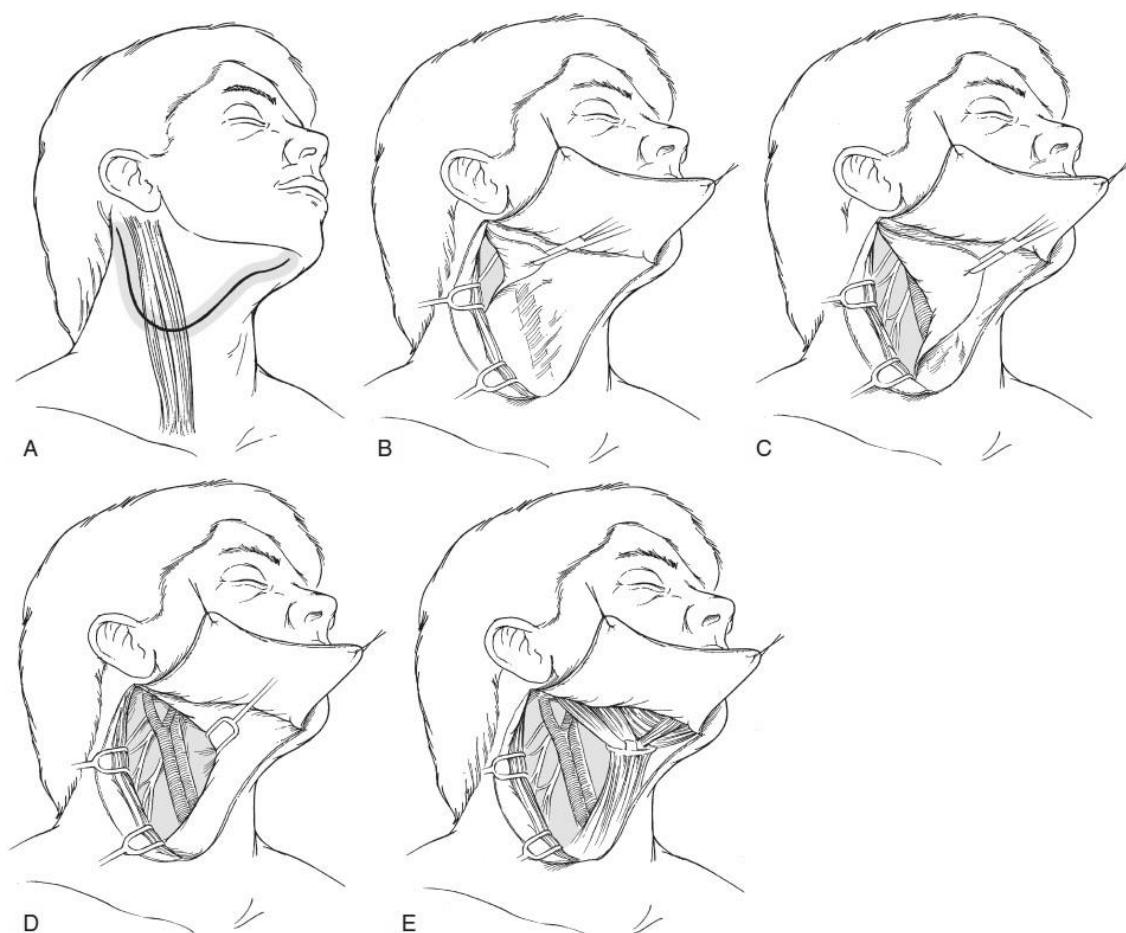
Uspješnost modificirane radikalne disekcije vrata ovisi o inicijalnoj proširenosti bolesti. Kada se koristi kao elektivni zahvat, što više nije preporučeno, recidiv će se javiti u 4 do 7% bolesnika. Naspram toga, kada se koristi kao kurativni zahvat, u bolesnika s klinički pozitivnim vratom, postotak recidiva se kreće do 20% (22). Ti podaci pokazuju da je modificirana radikalna disekcija vrata izrazito dobra zamjena za RDV u određenih bolesnika (22).

### 3.3.3. Selektivna disekcija vrata (SDV)

Selektivna disekcija vrata postupak je koji se primjenjuje kod bolesnika s rizikom od ranog razvoja regionalnih metastaza, dakle uglavnom kao elektivni zahvat. Disekcija sačinjava „en bloc“ uklanjanje jedne ili više skupina limfnih čvorova koje

imaju povišen rizik od razvoja regionalnih metastaza ovisno u primarnom sijelu tumora (22). Selektivna disekcija vrata kod karcinoma usne šupljine najčešće uključuje limfne čvorove regije I,II i III te se često još naziva i supraomohoidna disekcija vrata (22,28).

Indikacije za selektivnu disekciju vrata uključuje bolesnike s povećanim rizikom za okultne regionalne metastaze te bolesnike s N1 stadijem kojima su zahvaćene navedene regije uz napomenu da je postoperativna radioterapija dio obveznog liječenja (22). Iako se u posljednje vrijeme uspješno koristi SDV i za N1-2 stadije bitno je napomenuti da postoje relativne kontraindikacije za SDV poput masivne adenopatije, ekstrakapsularnog širenja, prijašnjih operacija vrata ili radioterapija (6). Osim navedenih regija, bitno je spomenuti da ako je sublokalizacija primarnog sijela tumora jezik, potrebno je ukloniti i regiju IV zbog veće šanse za metastaziranjem u tu regiju (6). Kontralateralna disekcija vrata potrebna je kod bolesnika kojima primarno sijelo tumora uključuje dno usne šupljine ili jezik sa zahvaćanjem medijalne linije te u kojih nije postavljena definitivna indikacija za postoperativno zračenje (22). Tehnika izvođenja selektivne disekcije vrata, zbog uklanjanja manje struktura, uzrokuje manju mutilaciju anatomske regije glave i vrata nego što to čine drugi tipovi disekcija vrata i na slici 5 se mogu vidjeti osnovni koraci tokom operativnog zahvata.



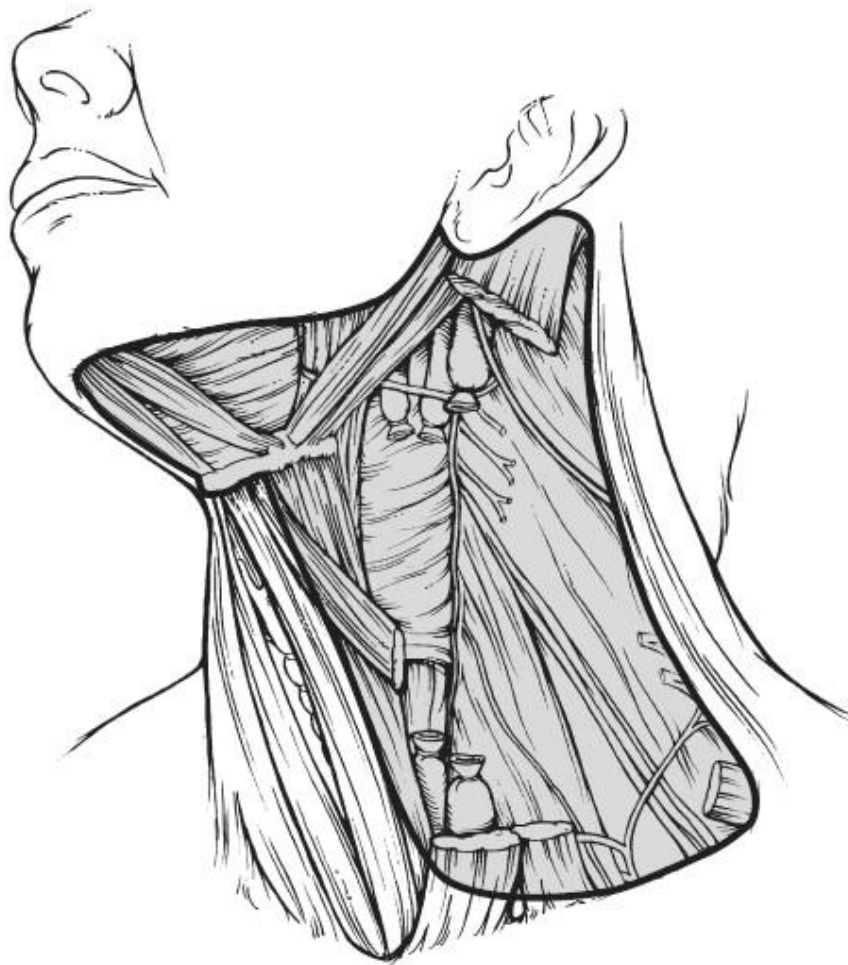Slika 5. Koraci tokom selektivne disekcije vrata (SDV I-III) kod karcinoma usne šupljine. A – modificirana incizija u obliku pregače, B – odizanje subplatizmalnog flapa, otkrivanje gornje dvije trećine karotidne fascije, submentalnog i submandibularnog trokuta, C – disekcija regije III te očuvanje cervikalnog pleksusa, D – završavanje disekcije regije III i IIA, E – disekcija regije I. (preuzeto iz Flint PW, Haughey BH et al. Cummings Otolaryngology: Head and Neck Surgery. Sixth edit. 2015.)

Sve više studija potvrđuje učinkovitost selektivne disekcije vrata za lokoregionalnu kontrolu bolesti kod karcinoma gornjeg aerodigestivnog trakta (22). Postotak regionalnog recidiva bolesti kod bolesnika s patohistološki negativnim vratom iznosi oko 5% dok u onih sa jednim pozitivnim limfnim čvorom bez ekstrakapsularnog širenja iznosi 10% (22). Značajno je da u bolesnika s višestrukim pozitivnim limfnim čvorovima ili ektranodalnim širenjem postotak regionalnih recidiva od 24% biva snižen na 15% ako je postoperativno primijenjena radioterapija (22). Iako je kontroverzna uporaba selektivne disekcije vrata u klinički pozitivnog vrata, sve više istraživanja pokazuje da stopa lokoregionalne kontrole bolesti, u usporedbi s

radikalnom disekcijom vrata i modificiranom disekcijom vrata, može biti u potpunosti postignuta u valjano odabranih bolesnika te se uz to ostvaruju i prednosti selektivne disekcije vrata kao skraćenje trajanja same operacije i smanjenje učestalosti morbiditeta, pogotovo u vezi disfunkcije ramena (22).

#### 3.3.4. Proširena radikalna disekcija vrata (pRDV)

Kada se uz radikalnu disekciju vrata dodatno ukloni neka druga nelimfatička struktura ili grupa limfnih čvorova koja ne spada u 5 regija obuhvaćenih radikalnom disekcijom, govorimo o proširenoj radikalnoj disekciji vrata (22). Nelimfatičke strukture koje se mogu ukloniti uključuju krvne žile, podjezični i vagalni živac, ostale neuralne, koštane ili mišićne strukture dok limfatičke strukture uključuju medijastinalne, parafaringealne, retrofaringealne i postaurikularne grupe limfnih čvorova (28). Jedna od kontroverzi i danas je uklanjanje zajedničke ili unutarnje karotidne arterije tokom proširene disekcije. Postoje autori koji čvrsto argumentiraju stav da resekcija ovih struktura u bolesnika s planocelularnim karcinomom gornjeg aerodigestivnog trakta nije opravdana zbog izrazito velike stope smrtnosti i cerebralnih komplikacija koje se javljaju u gotovo polovine bolesnika (22). Na slici 6 može se vidjeti shematski prikaz uklanjanja zajedničke karotidne arterije. Jedno od mogućnosti liječenja bolesnika u kojih je tumorsko tkivo zahvatilo karotidnu arteriju, te se preoperativno ne može postaviti indikacija za ligaciju arterije, rekonstrukcija je same arterije uz pomoć vene safene koja ima prednost ispred prostetičkih graftova (22).



Slika 6. Proširena radikalna disekcija vrata s resekcijom zajedničke karotidne arterije. (preuzeto iz Flint PW, Haughey BH et al. Cummings Otolaryngology: Head and Neck Surgery. Sixth edit. 2015.)

### 3.4. Posljedice i komplikacije disekcije vrata

Najčešća posljedica disekcije vrata kojoj se uvelike pridaje pažnja je disfunkcija ramena zbog uklanjanja akcesornog živca kod radikalne disekcije vrata (12,22). Rezultat uklanjanja je denervacija mišića trapeza i posljedično gubitak funkcije potpune abdukcije ramena, destabilizacija skapule, deformacija ramena te također nastanak osjećaja boli i slabosti u ramenu (22). Treba napomenuti da disfunkcija ramena nije povezana samo s radikalnom i proširenom radikalnom disekcijom vrata,

nego se može pojaviti i kod ostalih tipova disekcija u različitim intenzitetima (22). Disfunkcija ramena bit će izraženija u bolesnika kod kojih je akcesorni živac što više podvrgnut disekciji ili manipulaciji tijekom operacije (22). Bolesnici koji su podvrgnuti modificiranoj radikalnoj disekciji vrata, u kojih je očuvana struktura bila akcesorni živac, nemaju značajne razlike u opsegu pokreta ramena u usporedbi s bolesnicima koji su podvrgnuti radikalnoj disekciji vrata tokom sljedećih 16 postoperativnih tjedana zbog toga što je živac bio u cijeloj dužini disektiran (22). Posljedično tome, kvaliteta života bolesnika nakon disekcije vrata najviše je narušena u onih kojima je napravljena radikalna disekcija vrata dok najbrži oporavak i najmanje komplikacija bilježi selektivna disekcija vrata. Iz tog razloga potrebno je tokom zahvata što više izbjegavati traumu samog živca te preoperativno i postoperativno uključiti fizijatra u vođenju i rehabilitaciji bolesnika (6,22).

Krvarenje je komplikacija koja se najčešće javlja odmah po završetku operacije (22). Vanjsko krvarenje kroz kiruršku inciziju na vratu uglavnom dolazi od supkutanih krvnih žila te ako ne odižu režanj mogu se jednostavno zbrinuti ligacijom ili infiltracijom lokalnog anestetika s adrenalinom (22). Problem nastane kada dolazi do odizanja ili baloniranja režnja sa ili bez vanjskog krvarenja te tada odmah treba posumnjati na hematoma. Potrebno je što prije reagirati i evakuirati hematoma ili preko drenova u ranijoj fazi dok je to još moguće ili operativno u sterilnim uvjetima eksploracijom rane, evakuiranjem hematoma te kontroliranjem krvarenja (22). Neadekvatno prepoznavanje krvarenja može dovesti do infekcije i posljedično tome otežati oporavak bolesnika (22).

Fistula limfnog sustava jedna je od komplikacija koja se javlja u 1-2% disekcija vrata te najčešće nastaje kod oštećenja torakalnog limfnog voda i neadekvatne ligacije oštećenih limfnih žila (22). Jedan od načina prevencije komplikacije je pažljiva inspekcija operativnog polja nakon disekcije dok anesteziolog povećava intratorakalni tlak te je tada potrebno i najmanje istjecanje limfe zbrinuti (22). Postoperativno nakupljanje limfe ispod režnja može dovesti do inflamacije i stvaranje fibroznih tračaka oko važnih struktura na vratu, poput vagalnog živca, te na taj način kompromitirati njihovu funkciju (22). Iz tog razloga bitno je adekvatno zbrinuti ranu dobrom drenažom i kompresijom rane ili operativnim zahvatom ako je to potrebno (22).

Facijalni edem i povišenje intrakranijalnog tlaka nastaju kod bolesnika koji su podvrgnuti bilateralnim disekcijama vrata, u dva različita akta, u kojima je poremećeno otjecanje krvi iz područja glave zbog ligacije obiju unutarnjih jugularnih vena (22). Ove posljedice također češće nastaju u bolesnika koji su preoperativno bili liječeni radioterapijom (22). Povišenje intrakranijalnog tlaka može biti uzrok raznim neurološkim oštećenjima te čak može rezultirati i komom. Rješenje kojim se može prevenirati nastanak komplikacije je rano planiranje mogućnosti obostrane disekcije vrata prilikom kojih bi se onda očuvala jedna unutarnja jugularna vena (22).

Ruptura karotidne arterije jedna je od najtežih i najopasnijih komplikacija nakon disekcije vrata te je potrebno poduzeti sve da bi se ona spriječila. Karotidnu arteriju koja je izložena zbog različitih uzroka potrebno je što prije adekvatno zbrinuti, najčešće prekrivanjem dobro vaskulariziranim tkivom (22). Kada dođe do rupture karotidne arterije, uglavnom je moguće zaustaviti krvarenje manualnom kompresijom dok se ne nadoknadi volumen i hitnim kirurškim zahvatom. Pokušaji popravljivanja same arterije često su bezuspješni i najčešće je potrebno ligirati krvnu žilu proksimalno i distalno od rupture (22).



## 4. Istraživanje

### 4.1. Cilj istraživanja

Cilj ovoga istraživanja je utvrditi učestalost disekcija vrata kod karcinoma usne šupljine u odnosu prema tipu disekcije i opsegu zahvata te patohistološku distribuciju regionalnih metastaza u odnosu prema sublokalizaciji primarnog karcinoma usne šupljine.

### 4.2. Metode i ispitanici

U ovom retrospektivnom istraživanju obuhvaćeni su bolesnici s histološki verificiranim planocelularnim karcinomom usne šupljine koji su liječeni od 21. siječnja 2009. godine do 12. studenog 2012. godine u Klinici za kirurgiju lica, čeljusti i usta Medicinskog fakulteta Sveučilišta u Zagrebu, Kliničke bolnice Dubrava. Podaci su prikupljeni iz onkološke baze podataka Klinike (MFK Tumori 2018) i bolničkog informacijskog sustava (BIS). Kriteriji za uključivanje bolesnika u istraživanje su: primarni tumor usne šupljine, patohistološki verificiran planocelularni karcinom, učinjena disekcija vrata. Ispitanici su podijeljeni u 5 skupina ovisno o sublokalizaciji primarnog sijela tumora: baza jezika, dno usne šupljine, jezik, retromolarno područje te gingiva mandibule. Baza jezika, koja anatomski pripada orofarinksu, uključena je u ovo istraživanje jer se kod većine tih bolesnika tumor zapravo širi iz usne šupljine, najčešće zahvaćajući lateralnu stranu jezika, tonzilolingvalnu brazdu i bazu jezika. Karcinomi koji su zahvaćali samo bazu jezika bez širenja u usnu šupljinu isključeni su iz ovog istraživanja. Bukalna sluznica, gingiva maksile te nepce kao sublokalizacija su isključeni iz ovog istraživanja zbog malog uzorka bolesnika. Iz istraživanja su isključeni i svi bolesnici kirurški liječeni zbog drugih histoloških tipova malignih tumora usne šupljine, bolesnici sa recidivom bolesti ili drugim primarnim tumorom kao i bolesnici sa nepotpunom medicinskom dokumentacijom.

### 4.3. Rezultati

U istraživanje je uključeno 97 bolesnika (83 muškarca i 14 žena) koje su podijeljene u 5 skupina prema navedenim sublokalizacijama primarnog karcinoma usne šupljine.

#### 4.3.1. Baza jezika

Od ukupnog broja ispitanika, 14 bolesnika imalo je planocelularni karcinom baze jezika. Od toga, kod 4 bolesnika je učinjena elektivna disekcija vrata, a u 10 kurativna disekcija. Među 4 elektivne disekcije vrata samo jedna je bila lažno negativna kod koje je patohistološki dokazana regionalna metastaza. Prema tipovima disekcije vrata, raspodjela je podjednaka te su RDV, mRDV te pRDV upotrebljene u istom broju slučajeva čineći otprilike 28% operacija, svaka zasebno. Selektivna disekcija vrata u ovom istraživanju upotrebljavana je u dvostruko manje bolesnika nego ostali tipovi disekcije vrata. Podaci o vrstama i disekcijama navedeni su u tablici 2.

Tablica 2. Vrste i tipovi disekcije vrata - sublokalizacija baza jezik

Sublokalizacija - Baza jezika								
Broj elektivnih disekcija vrata	4			Broj patohistološki pozitivnih elektivnih disekcija vrata (%)			1 (25,00%)	
Broj kurativnih disekcija vrata	10							
Ukupan broj disekcija vrata	14							
		RDV		mRDV		SDV		pRDV
Udio disekcija prema tipu N / (%)	4	(28,57%)	4	(28,57%)	2	(14,29%)	4	(28,57%)

U tablici 3 prikazana je raspodjela patohistološki pozitivnih regija limfnih čvorova kod elektivnih i kurativnih disekcija vrata. Kod kurativnih disekcija vrata, regionalne metastaze otkrivene su u regijama I, II i III gdje su u 50% slučajeva regionalnim metastazama bile zahvaćene regije II i III, dok je regija I bila zahvaćena u 20% slučajeva. Kod elektivnih disekcija vrata raspodjela regionalnih metastaza bila je

u prve 4 regije identičnim omjerom što se može pripisati nedovoljno velikom uzorku, uzevši u obzir da je samo jedan bolesnik s elektivnom disekcijom vrata imao patohistološki pozitivne limfne čvorove.

Tablica 3. Patohistološki pozitivne regije u kurativnih i elektivnih disekcija vrata

Patohistološki pozitivne regije u kurativnih disekcija vrata				Patohistološki pozitivne regije u elektivnih disekcija vrata			
	Broj pozitivnih disektiranih regija	Ukupni broj disektiranih regija	% pozitivnih disektiranih regija		Broj pozitivnih disektiranih regija	Ukupni broj disektiranih regija	% pozitivnih disektiranih regija
Regija I	2	10	20,00%	Regija I	1	4	25,00%
Regija II	5	10	50,00%	Regija II	1	4	25,00%
Regija III	5	10	50,00%	Regija III	1	4	25,00%
Regija IV	0	8	0,00%	Regija IV	1	4	25,00%
Regija V	0	8	0,00%	Regija V	0	4	0,00%
Regija VI	0	0	0,00%	Regija VI	0	1	0,00%

#### 4.3.2. Dno usne šupljine

Od ukupnog broja ispitanika, kod 22 bolesnika je primarno sijelo tumora bilo dno usne šupljine. Od toga, kod 10 bolesnika je učinjena elektivna disekcija vrata, a u 12 kurativna disekcija. Među elektivnim disekcijama vrata 20% disekcija bilo je lažno negativno kod kojih su patohistološki dokazane regionalne metastaze. Prema tipovima disekcija vrata najčešće je korištena modificirana radikalna disekcija vrata (40% disekcija) nakon koje slijede RDV i SDV s 32% i 27% disekcija. Proširena disekcija vrata nije korištena kod ovih bolesnika.

Tablica 4. Vrste i tipovi disekcije vrata - sublokalizacija dno usne šupljine

Sublokalizacija - Dno usne šupljine												
Broj elektivnih disekcija vrata	10			Broj patohistološki pozitivnih elektivnih disekcija vrata (%)	2 (20,00%)							
Broj kurativnih disekcija vrata	12											
Ukupan broj disekcija vrata	22											
Udio disekcija prema tipu N / (%)	7	RDV	(31,82%)	9	mRDV	(40,91%)	6	SDV	(27,27%)	0	pRDV	(0,00%)

Kod planocelularnih karcinoma dna usne šupljine, regionalnim metastazama u kurativnih disekcija vrata bile su najčešće zahvaćene regije I i III (67% i 50%) dok je nakon njih najčešće zastupljena regija II s 25% učestalošću. Regije IV i V bile su najrjeđe zahvaćene metastatskom bolešću (18% i 9%) dok regija VI nije bila patohistološki pozitivna niti u jednom slučaju. Kod elektivnih disekcija vrata najčešće zahvaćena regija ista je kao i kod kurativnih, no s 3 puta manjom učestalošću (22% slučajeva) te je u samo jednom slučaju bila pozitivna i regija II (11% slučajeva). Detalji zahvaćenosti regija navedeni su u tablici 5.

Tablica 5. Patohistološki pozitivne regije u kurativnih i elektivnih disekcija vrata

Patohistološki pozitivne regije u kurativnih disekcija vrata				Patohistološki pozitivne regije u elektivnih disekcija vrata			
	Broj pozitivnih disektiranih regija	Ukupni broj disektiranih regija	% pozitivnih disektiranih regija		Broj pozitivnih disektiranih regija	Ukupni broj disektiranih regija	% pozitivnih disektiranih regija
Regija I	8	12	66,67%	Regija I	2	9	22,22%
Regija II	3	12	25,00%	Regija II	1	9	11,11%
Regija III	6	12	50,00%	Regija III	0	9	0,00%
Regija IV	2	11	18,18%	Regija IV	0	4	0,00%
Regija V	1	11	9,09%	Regija V	0	4	0,00%
Regija VI	0	1	0,00%	Regija VI	0	0	0,00%

#### 4.3.3. Gingiva mandibule

Od ukupnog broja ispitanika, 13 bolesnika imalo je planocelularni karcinom gingive mandibule. Od toga, kod 4 bolesnika je učinjena elektivna disekcija vrata, a u 9 kurativna disekcija. Među 4 elektivne disekcije vrata nije bilo patohistološki dokazanih regionalnih metastaza. Prema tipovima disekcije vrata, radikalna disekcija vrata bila je upotrebljavana u više od polovice slučajeva dok su mRDV i SDV bili jednako zastupljeni (23% disekcija). Proširena radikalna disekcija vrata nije korištena u ove sublokalizacije.

Tablica 6. Vrste i tipovi disekcije vrata - sublokalizacija gingiva mandibule

Sublokalizacija - Gingiva mandibule								
Broj elektivnih disekcija vrata	4			Broj patohistološki pozitivnih elektivnih disekcija vrata (%)	0 (0,00%)			
Broj kurativnih disekcija vrata	9							
Ukupan broj disekcija vrata	13							
Udio disekcija prema tipu N / (%)	7	RDV (53,85%)	3	mRDV (23,08%)	3	SDV (23,08%)	0	pRDV (0,00%)

Kod karcinoma gingive mandibule s izvedenim kurativnim disekcijama vrata prve tri regije bile su zahvaćene metastatskom bolešću, s regijom I kao najčešćim sijelom (44% slučajeva). Regije IV i V nisu bile zahvaćene metastatskom bolešću dok regija VI nije bila uklonjena niti u jednom slučaju. Elektivna disekcija vrata u slučaju karcinoma gingive mandibule nije imala niti jednu patohistološki pozitivnu regiju.

Tablica 7. Patohistološki pozitivne regije u kurativnih i elektivnih disekcija vrata

Patohistološki pozitivne regije u kurativnih disekcija vrata				Patohistološki pozitivne regije u elektivnih disekcija vrata			
	Broj pozitivnih disektiranih regija	Ukupni broj disektiranih regija	% pozitivnih disektiranih regija		Broj pozitivnih disektiranih regija	Ukupni broj disektiranih regija	% pozitivnih disektiranih regija
Regija I	4	9	44,44%	Regija I	0	4	0,00%
Regija II	3	9	33,33%	Regija II	0	4	0,00%
Regija III	1	9	11,11%	Regija III	0	4	0,00%
Regija IV	0	8	0,00%	Regija IV	0	3	0,00%
Regija V	0	7	0,00%	Regija V	0	3	0,00%
Regija VI	0	0	0,00%	Regija VI	0	0	0,00%

#### 4.3.4. Jezik

Od ukupnog broja ispitanika, kod 34 bolesnika je primarno sijelo tumora bio jezik. Od toga, kod 11 bolesnika je učinjena elektivna disekcija vrata, a u 23 kurativna disekcija. Među elektivnim disekcijama vrata 64% disekcija bilo je lažno negativno kod kojih su patohistološki dokazane regionalne metastaze. Tipovi disekcija vrata

primijenjeni u ovim slučajevima s trećinskim udjelom, svaki tip pojedinačno, uključivali su radikalnu disekciju vrata i modificiranu radikalnu disekciju vrata. Bolesnici s karcinomom jezika u ovom istraživanju češće su liječeni proširenom radikalnom disekcijom vrata, nego selektivnom disekcijom vrata.

Tablica 8. Vrste i tipovi disekcije vrata - sublokalizacija jezik

Sublokalizacija - Jezik						
Broj elektivnih disekcija vrata	11				Broj patohistološki pozitivnih elektivnih disekcija vrata (%)	7 (63,64%)
Broj kurativnih disekcija vrata	23					
Ukupan broj disekcija vrata	34					
Udio disekcija prema tipu N / (%)	12 (35,29%)	RDV	11 (32,35%)	mRDV	5 (14,71%)	SDV
						6 (17,65%)
						pRDV

Kod planocelularnih karcinoma jezika, regionalnim metastazama u kurativnih disekcija vrata bile su najčešće zahvaćene regije II i III (61% i 56%) dok je nakon njih najčešće zastupljena regija I s 39% učestalošću. Regije IV i V bile su najmanje zahvaćene metastatskom bolešću (5% i 10%) dok regija VI nije bila patohistološki pozitivna niti u jednom slučaju. Kod elektivnih disekcija vrata najčešće zahvaćene regije su iste kao kod kurativnih, regije II i III, ali s regijom III kao najčešćom s učestalošću od 45%. Regije IV, V i VI nisu bile zahvaćene metastatskom bolešću niti u jednom slučaju. Detalji učestalosti patohistološki pozitivnih regija navedeni su u tablici 9.

Tablica 9. Patohistološki pozitivne regije u kurativnih i elektivnih disekcija vrata

Patohistološki pozitivne regije u kurativnih disekcija vrata				Patohistološki pozitivne regije u elektivnih disekcija vrata			
	Broj pozitivnih disektiranih regija	Ukupni broj disektiranih regija	% pozitivnih disektiranih regija		Broj pozitivnih disektiranih regija	Ukupni broj disektiranih regija	% pozitivnih disektiranih regija
Regija I	9	23	39,13%	Regija I	1	11	9,09%
Regija II	14	23	60,87%	Regija II	3	11	27,27%
Regija III	13	23	56,52%	Regija III	5	11	45,45%
Regija IV	1	21	4,76%	Regija IV	0	8	0,00%
Regija V	2	21	9,52%	Regija V	0	7	0,00%
Regija VI	0	1	0,00%	Regija VI	0	0	0,00%

#### 4.3.5. Retromolarno područje

Od ukupnog broja ispitanika, kod 14 bolesnika je primarno sijelo tumora bilo retromolarno područje. Od toga, kod 6 bolesnika je učinjena elektivna disekcija vrata, a u 8 kurativna disekcija. Među elektivnim disekcijama vrata nije bilo patohistološki dokazanih regionalnih metastaza. Prema tipovima disekcija vrata, radikalna disekcija vrata zajedno sa selektivnom disekcijom vrata bila je učinjena u više od polovice bolesnika, svaka zasebno čineći oko 29% slučajeva, dok su mRDV i pRDV bili zastupljeni u jednakom omjeru (21% slučajeva svaki). Podaci o vrstama i disekcijama navedeni su u tablici 10.

Tablica 10. Vrste i tipovi disekcije vrata - sublokalizacija retromolarno područje

Sublokalizacija - Retromolarno područje								
Broj elektivnih disekcija vrata	6			Broj patohistološki pozitivnih elektivnih disekcija vrata (%)	0 (0,00%)			
Broj kurativnih disekcija vrata	8							
Ukupan broj disekcija vrata	14							
Udio disekcija prema tipu N / (%)	4	RDV (28,57%)	3	mRDV (21,43%)	4	SDV (28,57%)	3	pRDV (21,43%)

Kod karcinoma retromolarnog područja, regionalnim metastazama u kurativnih disekcija vrata bile su najčešće zahvaćene regije II i III s istom učestalošću od 50% dok je regija I, s 25% pozitivnih slučajeva, sljedeća najčešća pozitivna regija. Regije IV i V su bile sijelo regionalnih metastaza s nižom, ali bitnom, učestalošću od 12%. Među elektivnim disekcija vrata kod karcinoma retromolarnog područja nije bilo dokazano patohistološki pozitivnih regionalnih metastaza.

Tablica 11. Patohistološki pozitivne regije u kurativnih i elektivnih disekcija vrata

Patohistološki pozitivne regije u kurativnih disekcija vrata				Patohistološki pozitivne regije u elektivnih disekcija vrata			
	Broj pozitivnih disektiranih regija	Ukupni broj disektiranih regija	% pozitivnih disektiranih regija		Broj pozitivnih disektiranih regija	Ukupni broj disektiranih regija	% pozitivnih disektiranih regija
Regija I	2	8	25,00%	Regija I	0	6	0,00%
Regija II	4	8	50,00%	Regija II	0	6	0,00%
Regija III	4	8	50,00%	Regija III	0	6	0,00%
Regija IV	1	8	12,50%	Regija IV	0	3	0,00%
Regija V	1	8	12,50%	Regija V	0	1	0,00%
Regija VI	0	1	0,00%	Regija VI	0	0	0,00%

#### 4.4. Rasprava

U ovom istraživanju bilo je ukupno 97 bolesnika od kojih 83 muškarca i 14 žena. Planocelularni karcinom usne šupljine (OSCC) u svijetu češće zahvaća mušku populaciju, u omjeru 1.5-3:1, nego žensku populaciju, što se uvelike razlikuje od rezultata ovog istraživanja koje je pokazalo omjer od 6:1 na stranu muškaraca. Razlog tome je najvjerojatnije što u Republici Hrvatskoj muškarci u značajno većoj mjeri puše duhanske proizvode i piju alkoholna pića nego žene (1). U slabije razvijenim dijelovima svijeta taj omjer je još i veći u korist muškaraca (4-7:1) zbog velike razlike u načinu života i konzumacije štetnih navika (11).

Najčešće sublokalizacije karcinoma usne šupljine koje zajedno čine više od 70% primarnih tumora bile su dno usne šupljine, jezik te retromolarno područje. Te



sublokalizacije čine oblik „potkove“ u kojem se razvija najveći broj planocelularnih karcinoma usne šupljine, s učestalošću od 80% (4,29).

Elektivna disekcija vrata učinjena je kod 35 bolesnika, dok je kurativna disekcija učinjena kod 62 bolesnika. U ovom istraživanju, unatoč relativno malom uzorku, udio patohistološki pozitivnih vratova u bolesnika sa elektivnom disekcijom vrata sličan je onima u svijetu koji iznosi oko 20% (6). Jedina sublokalizacija koja značajno odstupa od te vrijednosti, ali je također u skladu s drugim istraživanjima, je sublokalizacija jezika s više od 60% patohistološki pozitivnih vratova nakon elektivne disekcije vrata, što može biti povezano sa većom učestalošću razvoja regionalnih metastaza i skip metastaza zbog same mobilnosti jezika (3). Kod karcinoma gingive mandibule i retromolarnog područja niti jedna elektivna disekcija vrata nije rezultirala patohistološki pozitivnim disektatom. U sličnom istraživanju gdje je upotrebljavana elektivna disekcija vrata dokazan je patohistološki pozitivan vrat u 10% bolesnika s karcinomom gingive mandibule te u više od trećine bolesnika s karcinomom retromolarnog područja (30). Nasuprot tim rezultatima, bitno je spomenuti da svi bolesnici kojima nije patohistološki utvrđena regionalna metastatska bolest, a bili su podvrgnuti elektivnoj disekciji, biva izloženo njima nepotrebnim morbiditetima. U svijetu taj postotak iznosi oko 80%, slično rezultatima našeg istraživanja (22,24). Prema rezultatima ovog istraživanja, kod karcinoma retromolarne regije i gingive mandibule, svi su disektati bili patohistološki negativni kod elektivne disekcije vrata. Još uvijek ostaje otvoreno pitanje indikacije elektivne disekcije vrata jer dok određena istraživanja govore u korist zahvata, druga pokazuju jednako petogodišnje preživljenje u bolesnika koji su elektivno operirani i u onih koji su praćeni te naknadno operirani kod razvitka klinički evidentnih metastaza (6). Pitanje je indikacije za elektivnu disekciju često i pristup na primarni tumor navedenih sublokalizacija uz rekonstrukciju mandibule (24).

Pri odabiru tipa disekcije vrata bitno je razmotriti sve faktore koji će pomoći da se sa što većom sigurnošću u potpunosti ukloni bolest te u isto vrijeme na najmanju moguću razinu smanje postoperativne posljedice i komplikacije. Prema rezultatima ovog istraživanja, podjednaka je distribucija tipa disekcije vrata za sve sublokalizacije gdje su radikalna disekcija vrata, modificirana disekcija vrata te selektivna disekcija vrata korištene u podjednakim udjelima (oko 30%). Proširena radikalna disekcija vrata

najrjeđe je učinjena zbog najvećeg mutilacijskog učinka s najvećom stopom morbiditeta. U jednom recentnom retrospektivnom istraživanju dobiveni su slični rezultati s iznimkom selektivne disekcije vrata koja je bila učinjena kod 8% bolesnika (31). Jedino veće odstupanje od tog pravila je udio radikalne disekcije vrata od oko 54% kod karcinoma gingive mandibule iako niti jedan od bolesnika nije razvio metastaze u regijama IV i V. Drugi autori navode rezultate istraživanja na 205 disekcija vrata prema kojima se najčešće koristi modificirana radikalna disekcija vrata u udjelu od 89% te radikalna disekcija vrata u ostatnom udjelu za planocelularni karcinom dna usne šupljine, ventralne strane jezika, retromolarnog područja i bukalne sluznice (29).

Regionalne metastaze planocelularnog karcinoma usne šupljine najčešće se nalaze u prve tri regije vrata. Karcinomi kojima je primarno sijelo dno usne šupljine i gingiva mandibule najčešće su razvijali regionalne metastaze u regiji I, dok su karcinomi ostalih sublokalizacija u više slučajeva razvili regionalne metastaze u regiji II i III. Slične rezultate navode i drugi autori s razlikom da je regija III znatno rjeđe patohistološki pozitivna kod elektivnih disekcija vrata karcinoma jezika (32). Podjednake rezultate distribucije regionalnih metastaza navode mnogi autori, s napomenom da karcinom dna usne šupljine rijetko razvija metastaze u submentalnoj podregiji (IA) limfnih čvorova unatoč najvećoj distribuciji metastaza u regiji I (33). Regije IV, V i VI izrazito su rijetko zahvaćene regionalnim metastazama što postavlja pitanje opsega disekcije vrata kao elektivnog zahvata. U ovom istraživanju regije IV i V bile su patohistološki pozitivne u svega 6% slučajeva. Ti su podaci u skladu s drugim navodima literature prema kojima zahvaćenost regije IV iznosi i do 15%, što bi moglo opravdati disekciju te regije kao i činjenica da većina recidivnih bolesti vrata nastaje zbog skip metastaza (6,32). S druge strane, postoje istraživanja koja pokazuju zahvaćenost regije IV u 20 do 40% slučajeva kod karcinoma dna usne šupljine i jezika uz izrazito rijetko zahvaćanje regije V (29). Također, prema nekim autorima, regije V i VI ne bi trebale biti odstranjene u bolesnika s intraoralnim karcinomima jer su te regije iznimno rijetko zahvaćene bolešću (6). U jednom manjem retrospektivnom istraživanju pokazalo se da regije IV i V nisu bile niti jednom zahvaćene regionalnim metastazama te time supraomohoidna disekcija vrata postaje izbor liječenja (31).

#### 4.5. Zaključak

Najčešće sublokalizacije planocelularnog karcinoma usne šupljine su jezik, dno usne šupljine te retromolarno područje.

Elektivne disekcije vrata učinjene su kod 36% bolesnika, najčešće za sublokalizaciju karcinoma dna usne šupljine.

Za većinu sublokalizacija primarnog karcinoma usne šupljine najčešće su korištene radikalna disekcija vrata, modificirana radikalna disekcija vrata i selektivna disekcija vrata, u podjednakim omjerima. Najrjeđe je korištena proširena radikalna disekcija vrata bez obzira na sublokalizaciju primarnog tumora.

Radikalna disekcija vrata bila je izbor liječenja u više od polovice ukupnog broja bolesnika s primarnim karcinomom gingive mandibule.

Karcinomi usne šupljine svih sublokalizacija najčešće su razvijali metastaze u regijama I, II i III. Regije IV i V bile su patohistološki pozitivne u samo 6% bolesnika dok regija VI nije bila niti jednom pozitivna. Karcinomi dna usne šupljine i gingive mandibule češće su razvijali metastaze u regiji I dok su karcinomi ostalih sublokalizacija češće razvijali metastaze u regijama II i III.

Među elektivnim disekcijama vrata kod karcinoma gingive mandibule i retromolarnog područja nije bilo patohistološki pozitivnih disektata. Nasuprot tome, elektivna disekcija vrata kod karcinoma jezika u 64% bolesnika bila je lažno negativna i patohistološki su dokazane regionalne metastaze.

## 5. Zahvale

Zahvaljujem se svojoj obitelji na potpori i ohrabriranju tokom svih ovih godina studija te što su vjerovali u mene i sve moje odluke. Zahvaljujem se svojoj djevojci Marini što je bila uz mene u najtežim trenucima te mi uvijek pružala mir i sreću u životu. Zahvaljujem se kolegama i prijateljima na brojnim zabavnim druženjima.

Posebne zahvale idu prof. dr. sc. Ivici Lukšiću, na uvijek otvorenim vratima, što mi je pokazao ljepotu humanističkog odnosa s bolesnicima, što mi je bio moralna podrška te time u meni pobudio želju za ostvarenjem još većih ciljeva.

## 6. Popis literature

1. Feller L, Lemmer J. Oral Squamous Cell Carcinoma: Epidemiology, Clinical Presentation and Treatment. *J Cancer Ther.* 2012;03(04):263–8.
2. Fan S, Tang Q, Lin Y, Chen W, Li J, Huang Z, et al. A review of clinical and histological parameters associated with contralateral neck metastases in oral squamous cell carcinoma. *Int J Oral Sci.* 2011 Oct;3(4):180–91.
3. Calabrese L, Bruschini R, Ansarin M, Giugliano G, De Cicco C, Ionna F, et al. Role of sentinel lymph node biopsy in oral cancer. Vol. 26, *Acta otorhinolaryngologica Italica : organo ufficiale della Societ?? italiana di otorinolaringologia e chirurgia cervico-facciale.* 2006. p. 345–9.
4. Bagatin M, Virag M et al. *Maksilofacijalna kirurgija. Školska knjiga; 1991.*
5. Seethala RR. Current state of neck dissection in the United States. Vol. 3, *Head and Neck Pathology.* 2009. p. 238–45.
6. Coskun HH, Medina JE, Robbins KT, Silver CE, Strojan P, Teymoortash A, et al. Current philosophy in the surgical management of neck metastases for head and neck squamous cell carcinoma. Vol. 37, *Head and Neck.* 2015. p. 915–26.
7. Šoša T, Sutlić Ž et al. *Kirurgija. Ljevak; 2007.*
8. Boyle P, Ferlay J. Cancer incidence and mortality in Europe, 2004. *Ann Oncol.* 2005 Mar 1;16(3):481–8.
9. Warnakulasuriya S. Global epidemiology of oral and oropharyngeal cancer. *Oral Oncol.* 2009 Apr;45(4–5):309–16.
10. Coughlin A, Resto VA. Oral cavity squamous cell carcinoma and the clinically n0 neck: The past, present, and future of sentinel lymph node biopsy. Vol. 12, *Current Oncology Reports.* 2010. p. 129–35.
11. de Camargo Cancela M, Voti L, Guerra-Yi M, Chapuis F, Mazuir M, Curado MP. Oral cavity cancer in developed and in developing countries: Population-

- based incidence. *Head Neck*. 2009;32(3):NA-NA.
12. Gil Z, Fliss DM. Contemporary management of head and neck cancers. Vol. 11, *The Israel Medical Association journal : IMAJ*. 2009. p. 296–300.
  13. Vargas-Ferreira F, Nedel F, Etges A, Gomes APN, Furuse C, Tarquinio SBC. Etiologic factors associated with oral squamous cell carcinoma in non-smokers and non-alcoholic drinkers: a brief approach. *Braz Dent J*. 2012;23(5):586–90.
  14. Termine N, Panzarella V, Falaschini S, Russo A, Matranga D, Lo Muzio L, et al. HPV in oral squamous cell carcinoma vs head and neck squamous cell carcinoma biopsies: a meta-analysis (1988–2007). *Ann Oncol*. 2008 Oct;19(10):1681–90.
  15. Müller S. Oral lichenoid lesions: Distinguishing the benign from the deadly. *Mod Pathol*. 2017;30(s1):S54–67.
  16. Chi AC, Day TA, Neville BW. Oral cavity and oropharyngeal squamous cell carcinoma-an update. *CA Cancer J Clin*. 2015 Sep;65(5):401–21.
  17. Sloan P. Head and neck sentinel lymph node biopsy: Current state of the art. Vol. 3, *Head and Neck Pathology*. 2009. p. 231–7.
  18. Spriano G, Pellini R, Manciocco V, Ruscito P. Treatment of advanced neck metastases. Vol. 26, *Acta otorhinolaryngologica Italica : organo ufficiale della Società italiana di otorinolaringologia e chirurgia cervico-facciale*. 2006. p. 360–9.
  19. Sharma D, Koshy G, Grover S, Sharma B. Sentinel Lymph Node Biopsy: A new approach in the management of head and neck cancers. *Sultan Qaboos Univ Med J*. 2017 Feb;17(1):e3–10.
  20. TNM | UICC [Internet]. [cited 2018 May 13]. Available from: <https://www.uicc.org/resources/tnm>
  21. Brierley J, Gospodarowicz MK, Wittekind C, editors. *TNM classification of malignant tumours*. 8th ed. Wiley Blackwell;
  22. Flint PW, Haughey BH, Lund VJ, Niparko JK, Robbins KT, Thomas JR, et al.

- Cummings Otolaryngology: Head and Neck Surgery. Sixth edit. 2015.
23. Thiagarajan A, Iyer NG. Radiation-induced sarcomas of the head and neck. *World J Clin Oncol*. 2014 Dec 10;5(5):973–81.
  24. Kowalski LP, Sanabria A. Elective neck dissection in oral carcinoma: a critical review of the evidence. Vol. 27, *Acta otorhinolaryngologica Italica : organo ufficiale della Societ?? italiana di otorinolaringologia e chirurgia cervico-facciale*. 2007. p. 113–7.
  25. Tracy JC. *A Brief History of Cervical Lymphadenectomy*. 2008;
  26. CRILE G. EXCISION OF CANCER OF THE HEAD AND NECK.WITH SPECIAL REFERENCE TO THE PLAN OF DISSECTION BASED ON ONE HUNDRED AND THIRTY-TWO OPERATIONS. *JAMA J Am Med Assoc*. 1906 Dec 1;XLVII(22):1780.
  27. Martin H, del Valle B, Ehrlich H, Cahan WG. Neck dissection. *Cancer*. 1951 May;4(3):441–99.
  28. Ferlito A, Robbins KT, Shah JP, Medina JE, Silver CE, Al-Tamimi S, et al. Proposal for a rational classification of neck dissections. *Head and Neck*. 2011;33(3):445–50.
  29. Woolgar JA. Detailed topography of cervical lymph-node metastases from oral squamous cell carcinoma. *Int J Oral Maxillofac Surg*. 1997 Feb;26(1):3–9.
  30. Byers RM, Wolf PF, Ballantyne AJ. Rationale for elective modified neck dissection. *Head Neck Surg*. 1988 Jan;10(3):160–7.
  31. Vartanian JG, Pontes E, Agra IMG, Campos OD, Gonçalves-Filho J, Carvalho AL, et al. Distribution of Metastatic Lymph Nodes in Oropharyngeal Carcinoma and Its Implications for the Elective Treatment of the Neck. *Arch Otolaryngol Neck Surg*. 2003 Jul 1;129(7):729.
  32. Shah JP, Candela FC, Poddar AK. The patterns of cervical lymph node metastases from squamous carcinoma of the oral cavity. *Cancer*. 1990 Jul 1;66(1):109–13.

33. Lindberg R. Distribution of cervical lymph node metastases from squamous cell carcinoma of the upper respiratory and digestive tracts. *Cancer*. 1972 Jun;29(6):1446–9.



## 7. Životopis

### Osobni podaci

Ime i prezime: Ivan Silvije Gržan

Datum i mjesto rođenja: 19.05.1993., Nürnberg, SR Njemačka

Adresa: Udbinja 32e, 47000 Karlovac

Telefon: 099 193 5633

E-mail adresa: [isgrzan@gmail.com](mailto:isgrzan@gmail.com)

### Obrazovanje

2012.-danas Medicinski fakultet Sveučilišta u Zagrebu

2008.-2012. Prirodoslovno-matematička gimnazija Karlovac

2000.-2008. Osnovna škola Grabrik, Karlovac

### Aktivnosti

Bolničar u sklopu sveučilišnih sportskih natjecanja

Voditelj atletske sekcije Medicinskog fakulteta u trajanju od godine dana

### Vještine

Strani jezici: engleski jezik, njemački jezik

Napredno poznavanje rada na računalu