

Endoskopski ultrazvuk u dijagnostici koledokolitijaze

Zurak, Martin

Master's thesis / Diplomski rad

2018

Degree Grantor / Ustanova koja je dodijelila akademski / stručni stupanj: **University of Zagreb, School of Medicine / Sveučilište u Zagrebu, Medicinski fakultet**

Permanent link / Trajna poveznica: <https://um.nsk.hr/um:nbn:hr:105:658506>

Rights / Prava: [In copyright](#)/[Zaštićeno autorskim pravom.](#)

Download date / Datum preuzimanja: **2024-09-14**



Repository / Repozitorij:

[Dr Med - University of Zagreb School of Medicine Digital Repository](#)



SVEUČILIŠTE U ZAGREBU

MEDICINSKI FAKULTET

Martin Zurak

**Endoskopski ultrazvuk u dijagnostici
koledokolitijaze**

DIPLOMSKI RAD



Zagreb, 2018.

SVEUČILIŠTE U ZAGREBU

MEDICINSKI FAKULTET

Martin Zurak

**Endoskopski ultrazvuk u dijagnostici
koledokolitijaze**

DIPLOMSKI RAD

Zagreb, 2018.

Ovaj diplomski rad izrađen je na Zavodu za gastroenterologiju i hepatologiju Klinike za unutarnje bolesti, Klinički bolnički centar „Sestre milosrdnice“ pod vodstvom doc.dr.sc. Tajane Pavić i predan je na ocjenu u akademskoj godini 2017./2018.

POPIS KRATICA

EUZ - endoskopski ultrazvuk

IMMC - intermitentni mioelektrični migrirajući kompleks (engl. intermittent myoelectric migrating complex)

ALP - alkalna fosfataza

AST - aspartat aminotransferaza

GGT – gama glutamil transpeptidaza

ASGE – American Society for Gastrointestinal Endoscopy

mg/dL- miligram po decilitru

μmol/L- mikromol po litri

ERC – endoskopska retrogradna kolangiografija

MRCP – magnetska retrogradna kolangiopankreatografija

CT – kompjutorizirana tomografija (engl. computed tomography)

PTC- perkutana transhepatička kolangiografija (engl. percutaneous transhepatic cholangiography)

MHz – megaherc

EUS-FNA- endoskopskim ultrazvukom vođena tankoiglena aspiracijska punkcija (engl. endoscopic ultrasound guided fine needle aspiration)

MSCT – višeslojna kompjutorizirana tomografija (engl. multi-slice computed tomography)

DTA- dijagnostička točnost testa (engl. diagnostic test accuracy)

DOR- dijagnostički omjer izgleda (engl. diagnostic odds ratio)

SADRŽAJ

POPIS KRATICA	
SAŽETAK.....	
SUMMARY	
1.UVOD	1
1.1. Anatomija i fiziologija bilijarnog sustava	1
2. ŽUČNI KAMENCI.....	4
2.1. Epidemiologija.....	4
2.2. Rizični i protektivni čimbenici	4
2.3. Građa žučnih kamenaca.....	5
2.4. Etiologija i patogeneza	7
3. KOLEDOKOLITIJAZA	9
3.1. Klinička slika.....	9
3.2. Dijagnostika.....	10
3.3. Diferencijalna dijagnoza.....	14
3.4. Liječenje	15
4. ENDOSKOPSKI ULTRAZVUK (EUZ) U DIJAGNOSTICI KOLEDOKOLITIJAZE	19
4.1. Princip rada.....	19
4.2. Vrste sonde.....	20
4.2.1. Radijalna sonda.....	20
4.2.2. Linearna sonda	21
4.3. Indikacije za primjenu EUZ-a	22
4.4. Kontraindikacije	22
4.5. Obrada pacijenta prije pretrage.....	23
4.6. Tehnika izvođenja endoskopskog ultrazvuka.....	23
4.7. Komplikacije pretrage	24
4.7.1. Komplikacije neintervencijskog dijagnostičkog EUZ-a.....	24
4.7.2. Komplikacije punkcije pod kontrolom EUZ-a.....	24
4.8. Usporedba EUZ-a i ostalih dijagnostičkih metoda u detekciji koledokolitijaze	25
4.8.1. EUZ i transabdominalni ultrazvuk.....	25

4.8.2. EUZ i kompjutorizirana tomografija (CT).....	26
4.8.3. EUZ i endoskopska retrogradna kolangiografija (ERC).....	26
4.8.4. EUZ i magnetska retrogradna kolangiopankreatografija (MRCP)	27
4.8.5. EUZ i intraoperativna kolangiografija (IOC).....	29
4.8.6. ASGE smjernice.....	29
5. ZAKLJUČAK	32
ZAHVALE	33
LITERATURA	34
ŽIVOTOPIS	39

SAŽETAK

ENDOSKOPSKI ULTRAZVUK U DIJAGNOSTICI KOLEDOKOLITIJAZE

Martin Zurak

Kamenci u glavnom žučnom vodu, odnosno koledokolitijaza, česta je bolest probavnog sustava. Iako je uglavnom simptomatska, nerijetko nalazimo bolesnike bez ikakvih simptoma, a samim time raste vjerojatnost za razvoj komplikacija i dugoročnih posljedica. U posljednje vrijeme u dijagnostici prednjači pretraga endoskopski ultrazvuk (EUZ) koja je u širokoj kliničkoj primjeni posljednjih 30 godina. U ovom radu navedene su najvažnije činjenice o anatomiji i fiziologiji bilijarnog sustava, a potom su iscrpno obrađene epidemiologija, etiopatogeneza, klinička slika, dijagnostika i terapija koledokolitijaze. U završnom dijelu obrađena je sama pretraga endoskopski ultrazvuk: princip rada, tehnički aspekt i izvedba, indikacije i kontraindikacije za pretragu, njene komplikacije te na kraju usporedba točnosti EUZ-a i ostalih dijagnostičkih pretraga u dijagnostici koledokolitijaze.

KLJUČNE RIJEČI: žučni vodovi, koledokolitijaza, dijagnostika, endoskopski ultrazvuk

SUMMARY

ENDOSCOPIC ULTRASOUND IN DIAGNOSIS OF CHOLEDOCHOLITHIASIS

Martin Zurak

Gallstones in the common bile duct, or choledocholithiasis, are one of the most common illnesses of the digestive system. Although this condition is symptomatic in most of the cases, patients often present without any symptoms, so there is a greater chance of developing complications and long-term consequences. Endoscopic ultrasound (EUS), in wide clinical use for the last 30 years, has been the leading procedure in the diagnosis of choledocholithiasis. In this graduate thesis the most important facts about biliary system anatomy and physiology are mentioned, followed by the epidemiology, etiopathogenesis, clinical presentation, diagnostic and therapy of choledocholithiasis analyzed in detail. In the final part of this elaboration the diagnostic procedure of endoscopic ultrasound is analyzed: its working mechanism, technical aspect and performance, indications and contraindications, its complications, and, in the end, a comparison of accuracy between EUS and other diagnostic methods in the diagnosis of choledocholithiasis.

Keywords: bile ducts, choledocholithiasis, diagnosis, endoscopic ultrasound

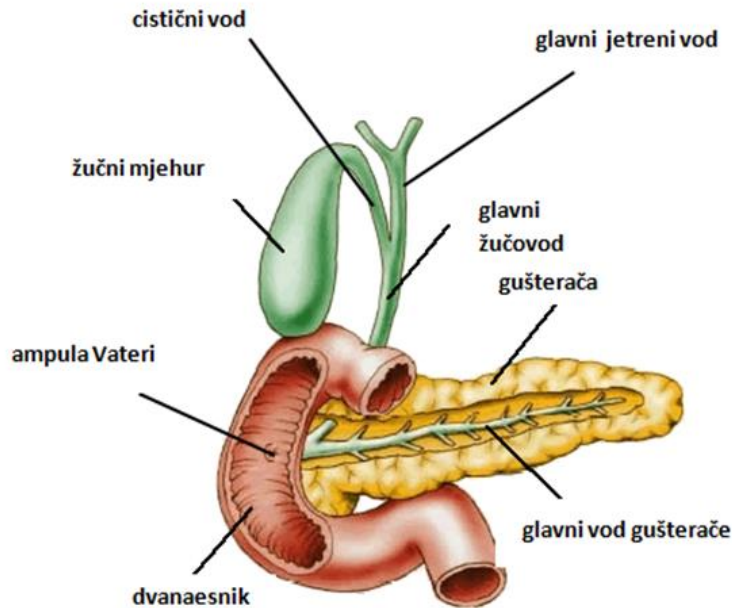
1.UVOD

1.1. Anatomija i fiziologija bilijarnog sustava

Žučni mjehur je šuplji, kruškoliki organ, dug 7 do 10 cm, širok oko 4 cm, volumen mu je 30 do 60 mL. Smješten je na donjoj strani jetre, s kojom je spojen rahlim vezivnim tkivom koje odgovara Glissonovoj fibroznoj ovojnici jetre. Površina žučnog mjehura koja nije u dodiru s jetrom pokrivena je visceralnim peritoneumom. Na samom žučnom mjehuru razlikuju se tijelo (*corpus vesicae fellae*), slijepo zatvoreno dno (*fundus*), a prema dolje infundibulum. Dio tijela i vrata žučnog mjehura je u dodiru s duodenumom i poprečnim kolonom. Vrat žučnog mjehura je obično kratak u obliku slova S, a na njegovoj lateralnoj strani može se nalaziti ispupčenje poznato kao Hartmannova vreća, često mjesto nalaska kamenaca.

Vrat žučnog mjehura se nastavlja u izvodni kanal žučnog mjehura, *ductus cysticus* koji je tubularnog oblika, dužine 1-5 cm, promjera 3-7 mm, a sluznica mu sadrži Heisterovu valvulu koja sprječava kolabiranje ili pretjeranu dilataciju cističnog voda kod promjene tlaka žuči u vodovima.

Izvodni kanal žučnog mjehura se spaja sa zajedničkim jetrenim vodom (*ductus hepaticus communis*) tvoreći glavni žučovod (*ductus choledocus*). Duljina mu je promjenjiva: od 5 do 17 cm, a širina od 3 do 6 mm. Prilikom opstrukcije može biti i širi od 2 cm. Duktus koledokus dijelimo na 4 dijela: supraduodenalni, retroduodenalni, intrapankreatični i intramuralni. Nakon što spuštajući se prođe iza početnog dijela dvanaesnika, prolazi kroz tkivo glave gušterače, zatim teče koso u medijalnoj stijenci silaznog dijela dvanaesnika u dužini od 1 do 2 cm, tvoreći zajednički kanal s glavnim izvodnim vodom gušterače (*ampula Vateri*) preko kojega se prazni u dvanaesnik. Na završnom dijelu koledokusa nalazi se zadebljanje kružnog i uzdužnog sloja glatkih mišića, *Oddijev sfinkter*, čija je uloga kontrola ulaska žuči i sokova gušterače u duodenum (1).



Slika 1. Anatomija žučnog mjehura i žučnih vodova

Preuzeto sa: <https://biologigonz.blogspot.hr/2012/01/pancreas.html> (pristupljeno 23.4.2018.)

Žuč omogućava probavu i crijevnu apsorpciju masti i vitamina topljivih u mastima. Ujedno se njome luče određene tvari kao što su bilirubin i kolesterol. Osnovne organske tvari otopljene u žuči su bilirubin, žučne soli, fosfolipidi i kolesterol. Žučne soli otapaju lipide i pomažu u njihovoj apsorpciji. Sinteza fosfolipida u jetri povezana je sa sintezom žučnih soli. Glavnina kolesterola se također proizvodi u jetri, samo manji dio dolazi iz prehrane. Uobičajeni dnevni volumen proizvedene žuči je od 500 do 1000 mL.

Funkcija žučnog mjehura je pohranjivanje, koncentriranje i otpuštanje žuči poslije obroka u probavni sustav. Žučni putovi prenose i pohranjuju žuč. Način prolaska žuči kroz kroz žučne putove u gladovanju razlikuje se od onoga u postprandijalnom razdoblju. Tijekom gladovanja je motilitet žučnih puteva posredovan intermitentnim mioelektričnim migrirajućim kompleksom (IMMC) koji utječe na tlak Oddijeva sfinktera i cikličku aktivnost dvanaesnika. Za vrijeme gladovanja mjehur se puni sa žuči uz istodobno djelomično pražnjenje (15-20 %) koje izaziva slabija kontrakcija žučnog mjehura. Za ovakvu aktivnost žučnog mjehura tijekom gladovanja se pretpostavlja da je mehanizam kojim se izbjegava staza izrazito zasićene žuči u mjehuru i time smanjuje mogućnost nastanka žučnih kamenaca. Enterohepatična cirkulacija žučnih kiselina regulira proizvodnju žuči u jetri, a ta je proizvodnja obrnuto proporcionalna količini žučnih kiselina reapsorbiranih u terminalnom ileumu i vraćenih u jetru.

Žuč u žučnom mjehuru je izrazito koncentrirana jer sluznica žučnog mjehura apsorbira više od 90 % vode . Relativne koncentracije kolesterola, fosfolipida i žučnih soli u žuči određuju sposobnost žuči za stvaranje žučnih kamenaca. Poslije obroka žučni mjehur se kontrahira kao posljedica vagusom prenesenih podražaja i djelovanja kolecistokinina, najvažnijega regulatora aktivnosti žučnog mjehura. Njegova je funkcija relaksacija Oddijeva sfinktera i omogućavanje prolaza žuči u dvanesnik. 60 do 120 minuta poslije obroka od 80 do 90 % žuči iz mjehura ispraznit će se u dvanaesnik (1).

2. ŽUČNI KAMENCI

2.1. Epidemiologija

Žučni kamenci uzrok su čak 95% svih bolesti bilijarnog sustava (2). Nalazimo ih u približno 10 % osoba starijih od 40 godina, većina kojih su žene. Pojavljuju se kod skoro 25 % žena u dobi do 60 godina i do 50 % u dobi do 75 godina. Oko 20 % muškaraca ima žučne kamence u dobi do 75 godina. Ne manje važan je podatak da su operacije na bilijarnom sustavu treće po učestalosti nakon apendektomije i operacije hernija (2-3).

Učestalost kamenaca se razlikuje ovisno o rasi, prehrani i mjestu življenja. Incidencija je veća u bijelaca Sjeverne Amerike i zapadne Europe (razvijene industrijalizirane zapadne zemlje), američkih Indijanaca i ljudi hispanskog podrijetla dok je rjeđa u bijelaca u Istočnoj Europi, Japanaca i Afroamerikanaca. Također, veća vjerojatnost za nastanak kamenaca postoji u ljudi koji konzumiraju ugljikohidrate i masti u većoj količini, pogotovo u zimskim mjesecima.

2.2. Rizični i protektivni čimbenici

Mnogobrojni su rizični čimbenici za nastanak kamenaca, od kojih su samo neki poznati (4):

- ženski spol
- debljina
- dob > 40 godina
- trudnoća
- prehrana i životne navike (smanjena tjelesna aktivnost, konzumiranje rafiniranih šećera)
- nagli gubitak tjelesne mase
- druge bolesti (dijabetes, ozljeda kralježnice, Crohnova bolest završnog dijela crijeva)

Genetski faktori također imaju ulogu u nastanku kamenaca. Ispostavilo se da se kamenci javljaju dvostruko češće unutar obitelji u rođaka u prvom koljenu, osobito u žena. U prilog činjenici da je životna dob važan faktor u nastanku kamenaca govori podatak da su rijetko pogođena djeca, osim u hemolitičkim bolestima u kojima dolazi do povećanog stvaranja

produkata razgradnje hemoglobina. Spolni hormoni, oralna kontracepcija i nadomjesna terapija estrogenima također pridonose većoj učestalosti nastanka žučnih kamenaca.

S druge strane, najčešće spominjani protektivni i djelotvorni čimbenici u prevenciji nastanka žučnih kamenaca jesu vitamin C, crna kava, biljni proteini te mononezasićene i polinezasićene masti u prehrani (5).

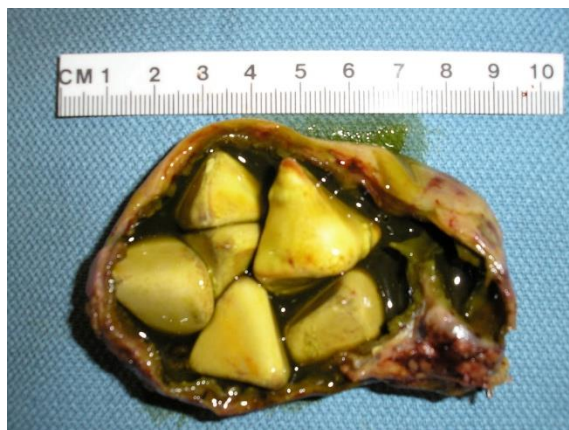2.3. Građa žučnih kamenaca

Glavni sastojci žučnih kamenaca su kolesterol, žučni pigment u obliku kalcijeva bilirubinata te kalcijev karbonat i fosfat. Po sastavu su pretežito mješovite građe, no mogu se sastojati i pretežito od jedne komponente te se tada nazivaju čisti kamenci.

Dva su najčešća tipa čistih kamenaca: kolesterolski (80%) i pigmentni (20%) (5).

U nastanku kolesterolskih kamenaca ključnu ulogu ima povećanje udjela kolesterola u žuči zbog njegove povećane biosinteze u jetri. Na povećanu produkciju kolesterola u jetri djeluju estrogeni (trudnoća, uzimanje oralnih kontraceptiva), debljina (hiperinulinemija), nagli gubitak tjelesne mase (mobiliziranje masti iz potkožnog masnog tkiva) te sva urođena i stečena stanja hiperkolesterolemije, hiperlipidemije kao i dijabetes.

Kolesterolski kamenci sadržavaju 50 do 100 % kristaliziranog kolesterola u obliku monohidrata, a ostalo su kalcijeve soli i mukoprotein. Čisti kolesterolski kamenci su blijedožute boje, hrapave površine i krhke konzistencije. U većoj primjesi kalcijevih soli poprimaju sivkastu ili crnosmeđu boju. Nastaju samo u žučnom mjehuru. Multipli su češći od solitarnih, ali katkad jedan veći kamenac ispunjava cijeli lumen. Propuštaju rentgenske zrake te se na pregledu rentgenom najčešće ne vide (2).



Slika 2. Kolesterolski kamenci

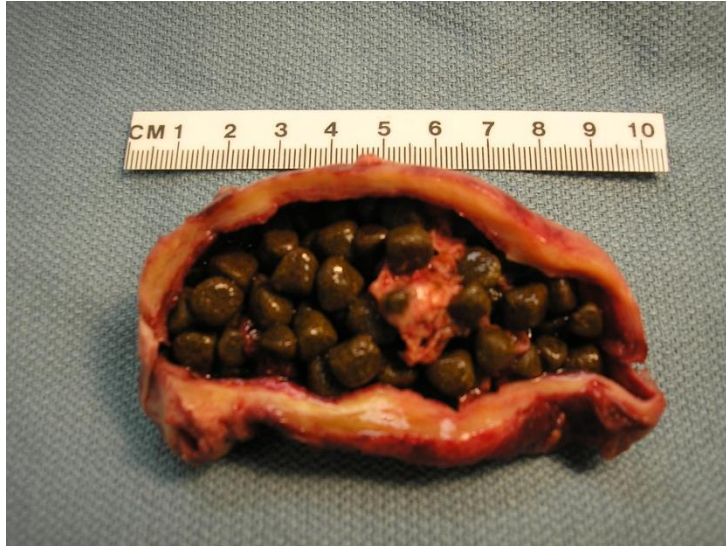Preuzeto sa: https://www.flickr.com/photos/jian-hua_qiao_md/4329255270

(pristupljeno 8.03.2018.)

Pigmentni kamenci čine 30% svih žučnih kamenaca. Sastoje se uglavnom od bilirubinskih soli. Glavni rizični čimbenici za njihov nastanak su hemolitički sindromi (povećana koncentracija nekonjugiranog bilirubina u žuči), ciroza jetre (lučenje abnormalne žuči koja pogoduje stvaranju kamenaca) te infekcija (upala žučnog mjehura pogoduje stvaranju). Pigmentni kamenci se dijele na crne i smeđe.

Crni pigmentni kamenci sastoje se od kalcijeva bilirubinata, polimera nekonjugiranog bilirubina (osobito pri hemolitičkim sindromima), kalcijeva fosfata/karbonata i mucina. Obično su multipli i veličinom ne prelaze 1 cm u promjeru. Crnozelene su boje, drobe se pod prstima. Nastaju u sterilnoj žuči u žučnom mjehuru. Uglavnom se vide pri rentgenskom pregledu zbog primjese kalcijeva karbonata i fosfata.

Smeđi pigmentni kamenci sastoje se od čistog kalcijeva bilirubinata te primjese kolesterola i kalcijevih soli masnih kiselina. Mekane su konzistencije. Najčešće nastaju u intrahepatičnim i ekstrahepatičnim žučnim vodovima, a njihovom nastanku osobito pogoduje upala žučnog mjehura. Ne vide se na rentgenskoj slici (2).



Slika 3. Pigmentni kamenci

Preuzeto sa: https://www.flickr.com/photos/jian-hua_qiao_md/3953725570
(pristupljeno 8.03.2018.)

2.4. Etiologija i patogeneza

Nastanku žučnih kamenaca pridonose 3 ključna čimbenika (2):

- abnormalni sastav žuči: nastaje zbog poremećaja u ravnoteži kemijskih komponenti u tekućoj žuči. Uglavnom dolazi do porasta koncentracije kolesterola ili bilirubina ili do smanjivanja koncentracije tvari koje sprječavaju kristalizaciju.
- zastoj žuči: kao posljedica relaksacije glatkog mišićja žučnjaka i žučnih vodova (trudnoća), stenozе žučnih vodova (primarni sklerozirajući kolangitis), opstrukcije žučnim kamencima ili opstrukcije žučnih vodova i Vaterove ampule (tumor žučnih vodova, Vaterove ampule ili glave gušterače).
- infekcija žučnih puteva: infekciji pogoduju prethodna 2 čimbenika-abnormalni sastav i zastoj žuči. Uglavnom dolazi do ascendentne infekcije bakterijama koje u žučnjak dospiju iz duodenuma. Osobito je izraženo u stanovnika istočne Azije.

U procesu stvaranja kamenaca razlikujemo 3 stadija (2):

- hipersaturacija: dolazi do stvaranja prezasićene žuči – kemijska faza u nastanku žučnih kamenaca koja je u početku intermitentna, a kasnije kontinuirana.
- nukleacija: dio je fizikalne faze nastanka žučnih kamenaca, a uključuje stvaranje jezgre oko koje se stvaraju kamenci. Može biti homogena (rezultat okupljanja molekula kolesterola koje tvore osnovu za daljnju precipitaciju) i heterogena (taloženje kolesterola oko kalcijeva bilirubinata, sluzi ili stanica epitela). Također važan stadij u nastanku kamenaca je stvaranje žučnog mulja jer se u jezgri kolesterolskih kamenaca nalaze makromolekule sličnog sastava kao i žučni mulj. On se može naći u bolesnika poslije dugotrajnog gladovanja ili parenteralne prehrane, stanja koja i sami predisponiraju nastanku kamenaca (2,6).
- agregacija i rast kamenca: taloženje krute tvari oko početne jezgre te posljedični rast kamenca. Osim agregacije različitih mikrokristala ili dodataka novih molekula prezasićenoj otopini, važnu ulogu ima i kontraktilnost žučnog mjehura. Smanjena kontraktilnost dovodi do staze žuči i stvaranje povoljnih uvjeta za nukleaciju i rast kamenaca. Neka od kliničkih stanja koja dovode do staze žuči su : parenteralna prehrana, stanja poslije vagotomije, terapija somatostatinom itd (2,7).

3. KOLEDOKOLITIJAZA

Koledokolitijaza je stanje prisutnosti žučnih kamenaca u žučnim vodovima, prvenstveno u zajedničkom žučnom vodu. Po mjestu nastanka dijele se na primarne i sekundarne. Primarni kamenci se stvaraju u žučnim vodovima, dok sekundarni nastaju u žučnom mjehuru i spontano migriraju u žučne vodove. U razvijenim zemljama preko 85 % kamenaca zajedničkog žučnog voda su sekundarni, s time da bolesnici najčešće imaju kamence i u žučnom mjehuru. Nasuprot tome, do 10 % bolesnika s kamencima žučnog mjehura ima i kamence u zajedničkom žučnom vodu (8).

3.1. Klinička slika

Pacijenti s nekomplikiranom koledokolitijazom su u većini slučajeva simptomatski, iako se nerijetko dijagnosticiraju i oni bez simptoma. Asimptomatski pacijenti se detektiraju najčešće slučajno tijekom obrade u 7-20 % ljudi s kamencima u žučnom mjehuru koji čekaju kolecistektomiju. Postotak razvoja simptoma ili komplikacija kod prethodno asimptomatskih je 1-2 % godišnje (9). Tijekom različitih istraživanja vezanih uz akutni bilijarni pankreatitis utvrđeno je da 90 % svih kamenaca prolazi zajedničkim žučnim vodom i izluči se fecesom (10).

U bolesnika sa simptomima najčešće je prisutna bol u desnom gornjem kvadrantu abdomena ili u epigastriju, a od ostalih simptoma prisutni su mučnina, povraćanje, nadutost, dispepsija, netolerancija masne prehrane i gubitak apetita. Ovi potonji simptomi vrlo su nespecifični i pojavljuju se jednakom učestalošću u pacijenata s i bez žučnih kamenaca (9). Bol obično traje duže nego u pacijenata s tipičnom bilijarnom kolikom koja prolazi najčešće u roku 6 sati. Bolovi popuštaju kada kamenac spontano izađe ili kada se ukloni terapijskim metodama. Neki bolesnici osjećaju intermitentnu bol zbog prolazne blokade zajedničkog žučnog voda kamencima, ali sam vod ostaje nedilatiran zbog fenomena poznatog kao „ball-valve effect“. Također, pacijenti su najčešće afebrilni, imaju normalnu kompletnu krvnu sliku i razine enzima gušterače, ali jetreni enzimi pokazuju odstupanje koje ukazuje na kolestazu (povišen bilirubin i alkalna fosfataza) (11). Nerijetko se pacijenti prezentiraju žuticom zbog konjugirane hiperbilirubinemije (12). Opstrukcija žučnog voda povećava tlak u proksimalnim dijelovima žučnog stabla s vrijednosti od normalnih 7-15 cm H₂O na 18-30 cm H₂O

prekidajući tako stanične veze između hepatocita i stanica žučnih vodova (13). Kada se dosegne tlak od 25 cm H₂O, komponente žuči i bakterija, ako su prisutne, slobodno prolaze u jetrene sinusoidne i dalje u sistemsku cirkulaciju. Bilijarna opstrukcija je rizični faktor za razvoj komplikacija koje mogu uzrokovati nakupljeni toksični spojevi u žuči (bilirubin, žučne kiseline), endotoksini, bakterijska translokacija, modulacija upalne kaskade i otpuštanje citokina, redukcija celularnog imuniteta te poremećeni nutritivni status (13-18).

Najčešće komplikacije koledokolitijaze su bilijarni pankreatitis i akutni kolangitis. Bolesnici s bilijarnim pankreatitisom se prezentiraju mučninom, povraćanjem, povišenim koncentracijama serumskih amilaza i/ili lipaza (najmanje 3 puta više od normale) . Onima s akutnim kolangitisom u kliničkom statusu nalazimo povišenu tjelesnu temperaturu, žuticu i bol u desnom gornjem kvadrantu abdomena (Charcotov trijas) . Ako se akutni kolangitis komplicira dolazi do bakterijemije i sepse, a uz prethodno navedene simptome prisutni su hipotenzija i promjenjen mentalni status (Reynoldsova pentada) (11).

Dugotrajna opstrukcija bilijarnog stabla može rezultirati i bolešću jetre te progredirati u sekundarnu bilijarnu cirozu. Ispostavilo se da uklanjanjem kamenca, a time i prestankom bilijarne opstrukcije dolazi do regresije fibroze jetre u pacijenata sa sekundarnom bilijarnom cirozom zbog do sada još nepoznatog mehanizma (11).

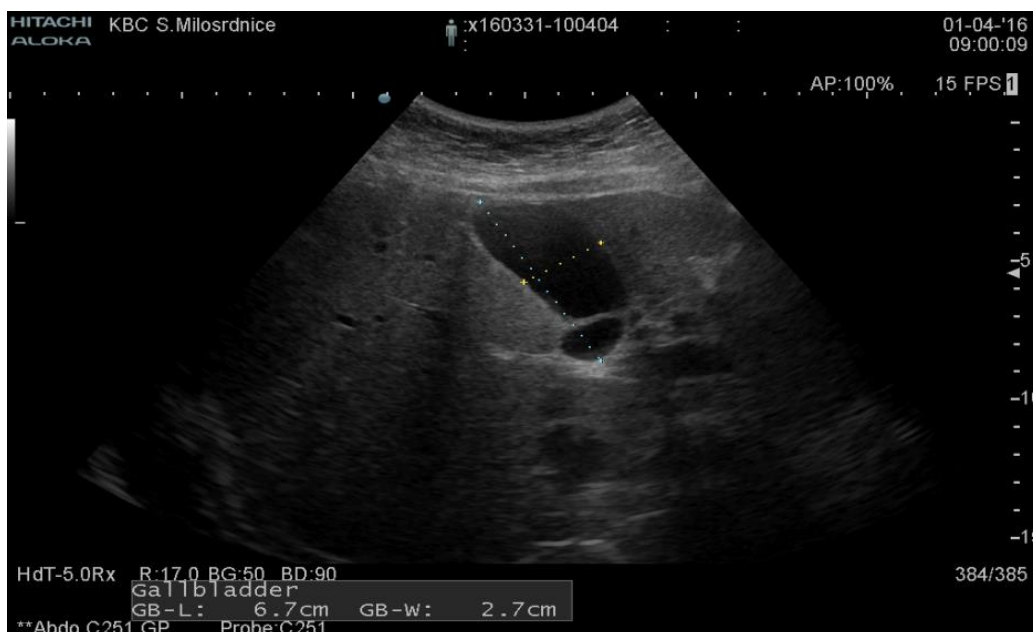Izuzetno rijetka komplikacija je i mehanički ileus uzrokovan opstrukcijom crijevnog lumena žučnim kamencem. Pojavljuje se u 1-4 % svih slučajeva opstrukcije crijeva, ali završava smrću u 12-27 % pacijenata koji ga dožive. Smatra se da nastaje zbog koledokoduodenalne fistule (19).

3.2. Dijagnostika

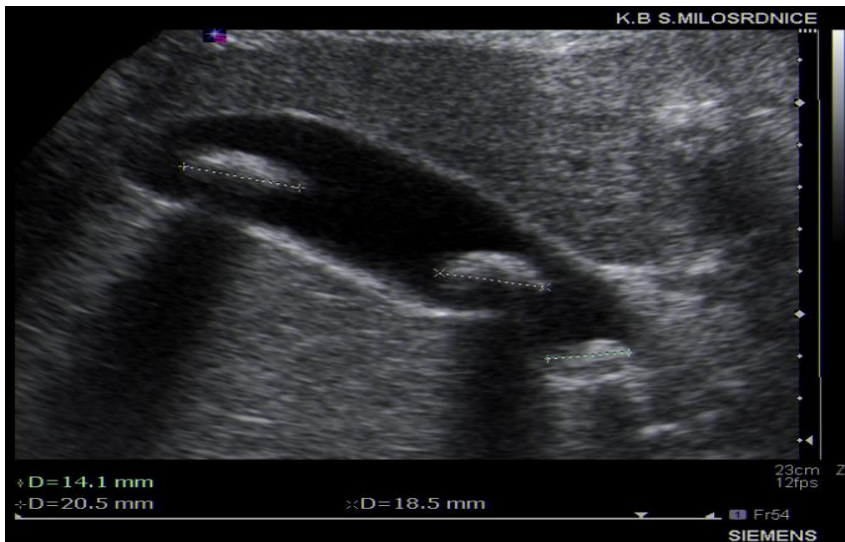Bolesnici s koledokolitijazom se najčešće dijagnosticiraju kombinacijom anamneze, kliničkog statusa, laboratorijskih pretraga i slikovnih metoda . Na fizikalnom pregledu bolesnici se prezentiraju napetošću stijenke u desnom gornjem kvadrantu abdomena ili u epigastriju. Također, na nekima se vide znaci ikterusa (žute sklere ili koža). Iako se obično povezuje s malignim uzrocima opstrukcije bilijarnog stabla, ponekad se pregledom uoči Courvoisierov znak (palpabilni žučni mjehur) zbog njegove dilatacije uslijed opstrukcije glavnog žučnog voda (20).

U laboratorijskim testovima obično u početku nalazimo povišene serumske koncentracije alanin aminotransferaze (ALT) i aspartat aminotransferaze (AST), a kasnije enzima jetre koji ukazuju na kolestazu- povišena razina alkalne fosfataze (ALP), gama glutamil transferaze (GGT) i konjugiranog bilirubina. Nakon postavljenje sumnje na koledokolitijazu, prva slikovna metoda u dijagnostici je transabdominalni ultrazvuk (21).

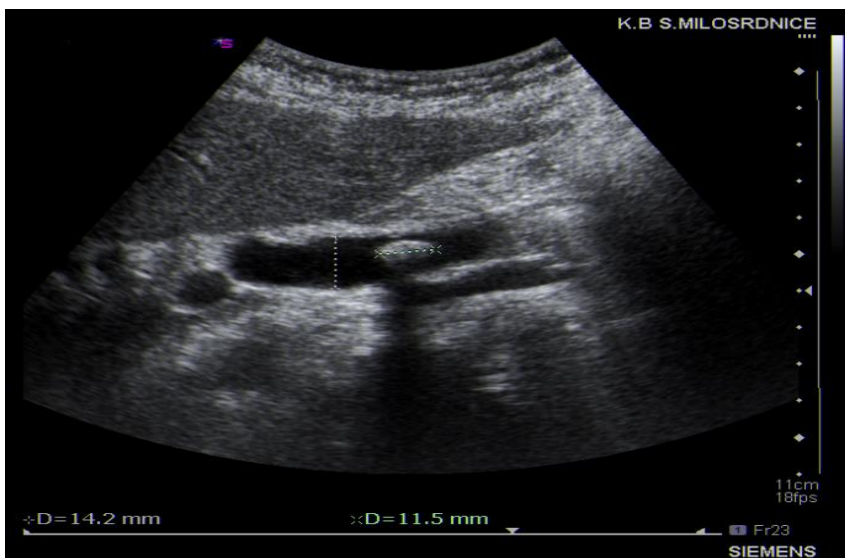
Metoda prvog izbora kod bolesnika sa sumnjom na koledokolitijazu je *transabdominalni ultrazvuk*. Ovom metodom može se detektirati kolelitijaza, dilatacija bilijarnog stabla i koledokolitijaza. Pristupačan je, neinvazivan, jeftin i dopušta evaluaciju bolesnika uz postelju. Osjetljivost u detekciji koledokolitijaze ove metode varira od 20-90 % (22). U meta analizi koja je obuhvatila više studija osjetljivost ultrazvuka u detekciji koledokolitijaze bila je 73 % (za one veće od 2 mm čak 95 %) sa specifičnošću od 91 % (23). Ova pretraga ima nisku osjetljivost za kamence u distalnom dijelu glavnog žučnog voda jer su najčešće prekriveni plinovima iz crijeva. Također, dilatirani glavni žučni vod je indikativan, ali ne i specifičan za koledokolitijazu. Naime, sa granicom od 6 mm za dilataciju žučnog voda kamenci se vrlo lako mogu previdjeti, a u starijih ljudi promjer žučovoda > 6 mm može biti normalan (24).



Slika 4. Ultrazvučna slika normalnog žučnog mjehura



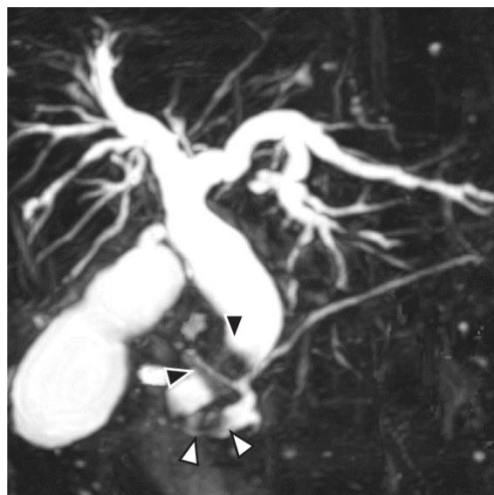
Slika 5. Ultrazvučna slika kamenaca u žučnom mjehuru



Slika 6. Ultrazvučna slika kamenca u glavnom žučnom vodu

Kompjutorizirana tomografija (CT) je druga linija u dijagnostici mnogih bolesti/stanja u abdomenu, a veliki mu je nedostatak izlaganje bolesnika X zrakama i veći trošak u odnosu na ultrazvuk. Kao pretraga s osjetljivošću od oko 70% i specifičnošću oko 80% nije ni osjetljiv ni specifičan za dijagnozu koledokolitijaze (25). Međutim uporabom intravenskog kontrasta (*CT kolangiografija*) osjetljivost mu raste sa 65 na 93 %, a specifičnost sa 84 na 100%. Istraživanja su pokazala da 64-slojni CT ne detektira koledokolitijazu u 17 % slučajeva, teško detektira crne i smeđe kamence te one manje od 5 mm. Iako je intrinzično invazivniji od MRCP-a, što čini potonju metodu boljim izborom, još uvijek je lako pristupačan i u širokoj uporabi (26,27).

Magnetska retrogradna kolangiopankreatografija (MRCP) kao dijagnostička metoda se bazira na snimanju signala koji potječu iz jezgri vodika (protona), a koji se nalaze u molekulama ljudskog tijela izloženog homogenom magnetskom polju te pulsevima radiofrekventnog magnetskog polja i gradijentima magnetskog polja. Konkretno, radi se o T2 tehnici snimanja koja mjeri vremensku promjenu tzv. transverzalne magnetizacije tkiva izloženog snimanju. Tjelesne tekućine i organi ispunjeni tekućinom (u bilijarnim ili gušteračnim vodovima) odlikuju se dužim vremenom T2 relaksacije, a time i jačim intenzitetom signala koje vidimo na MRCP-u, dok su meka tkiva karakterizirana kraćim vremenom T2 relaksacije i manjim intenzitetom signala (23). Analizom jednog preglednog članka od 13 studija utvrđena je osjetljivost MRCP od 93%, a specifičnost od 94% (28). Također, u onih koji su bili podvrgnuti MRCP-u kao inicijalnoj proceduri, 82% ih je zahtjevalo primjenu invazivnijih metoda, ERCP-a ili intraoperativne kolangiografije (29). Shodno tome, MRCP se većinu vremena koristi zajedno s invazivnijim pretragama. Osim njegove izrazito visoke osjetljivosti i specifičnosti prednost mu je i neinvazivnost . Upravo zbog tih karakteristika preferira se kod mnogih pacijenata. S druge strane, nedostatak mu je niska osjetljivost kod detekcije malih kamenaca (<6 mm) i kod vizualizacije žučnog mulja, zahtjeva veći trošak, a i nije dostupan u svakom bolničkom centru (11).

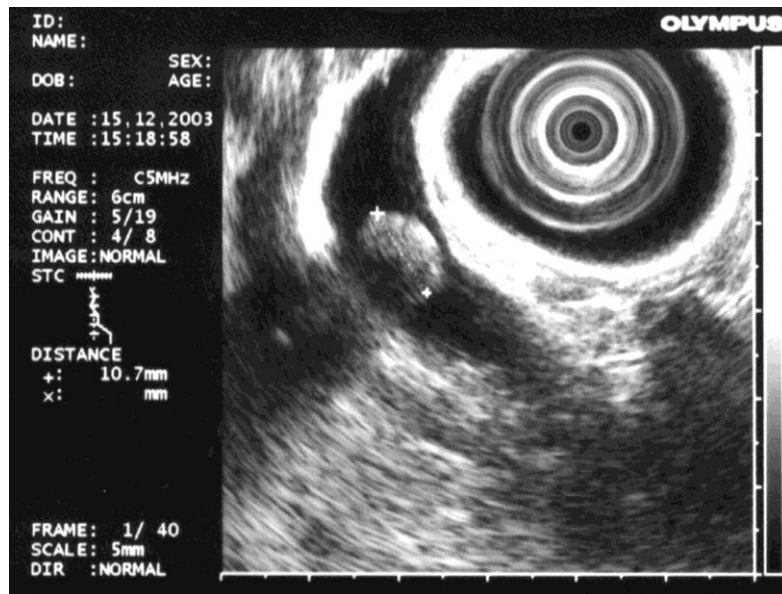


Slika 7. MRCP prikaz koledokolitijaze (crne strelice)

Preuzeto sa: <https://acgcasereports.gi.org/gallstones-within-the-pancreatic-duct-an-underlying-pancraticobiliary-maljunction/> (pristupljeno 16.3.2018.)

Endoskopski ultrazvuk (EUZ) je tehnika koja kombinira endoskopski prikaz probavne cijevi s ultrazvučnim prikazom slojevne strukture stijenke šupljeg organa i struktura i organa koji je

okružuju, a izvrstan je za prikaz bolesti pankreatobilijarnog sustava (5). Uspoređujući EUZ i MRCP obje metode su visoko osjetljive i specifične, a odlikuje ih i minimalna invazivnost odnosno neinvazivnost tako da izbor pretrage ovisi o mnogim čimbenicima kao što su dostupnost i pristupačnost same pretrage, cijena, faktori ovisni o pacijentu te veličina kamenaca (sumnja na male kamence) (11).



Slika 8. EUZ slika koledokolitijaze

Nakon što je bio u širokoj primjeni za dijagnozu koledokolitijaze 80-ih i 90-ih godina prošlog stoljeća, s osjetljivošću od 75-93 % i specifičnošću blizu 100 %, *endoskopska retrogradna kolangiografija (ERC)* se u posljednje vrijeme napušta kao dijagnostička metoda. Uspoređujući s drugim metodama (EUZ, MRCP) točnost mu je na suboptimalnoj razini, pogotovo kod malih konkrementa i kod dilatacije glavnog žučnog voda. Štoviše, metoda je invazivna, bolesnici su izloženi zračenju, a ima i značajan postotak komplikacija (razvoj akutnog pankreatitisa u 2-11 % izloženih) (26).

3.3. Diferencijalna dijagnoza

Pacijenti s nekomplikiranom kolelitijazom, akutnimolecistitisom, disfunkcijom Oddijeva sfinktera ili funkcionalnim poremećajem žučnog mjehura prezentiraju se bilijarnim kolikama. Također, pacijenti s bolestima jetre, hematološkim poremećajima ili bilijarnom opstrukcijom bilokojeg uzroka imaju kao zajednički simptom žuticu. U tom slučaju koledokolitijaza se

može diferencirati od ostalih entiteta dobro uzetom anamnezom, laboratorijskim testovima i određenim slikovnim metodama (11).

Pacijenti s koledokolitijazom se tipično prezentiraju akutno s prolongiranim epizodama boli, dok kod nekomplikirane kolelitijaze, disfunkcije Oddijeva sfinktera ili kod disfunkcionalnog žučnog mjehura epizode boli traju manje od 6 sati i obično se pojavljuju intermitentno. Štoviše, bolesnici s nekomplikiranom kolelitijazom ili disfunkcionalnim žučnim mjehurom će obično imati normalne laboratorijske nalaze, a pretrage slikovnim metodama neće naći nikakve anomalije. Također, EUZ ili MRCP su korisne slikovne metode za razlikovanje koledokolitijaze i disfunkcije Oddijeva sfinktera (bolesnici sa disfunkcijom Oddijeva sfinktera mogu imati dilataciju bilijarnog stabla ili povišene razine alanin i aspartat aminotransferaze te alkalne fosfataze koje se između napadaja normaliziraju) (11).

Kao i pacijenti s koledokolitijazom, oni s akutnim kolecistitisom mogu imati prolongirane epizode boli koja je počela naglo. Međutim, takvi bolesnici će najčešće imati vrućicu, razine bilirubina i alkalne fosfataze će biti normalne (osim ako ne postoji sekundarni proces koji će uzrokovat kolestazu), a slikovne metode pretrage će pokazati normalnu širinu glavnog žučnog voda i zadebljanje stijenke žučnjaka (11).

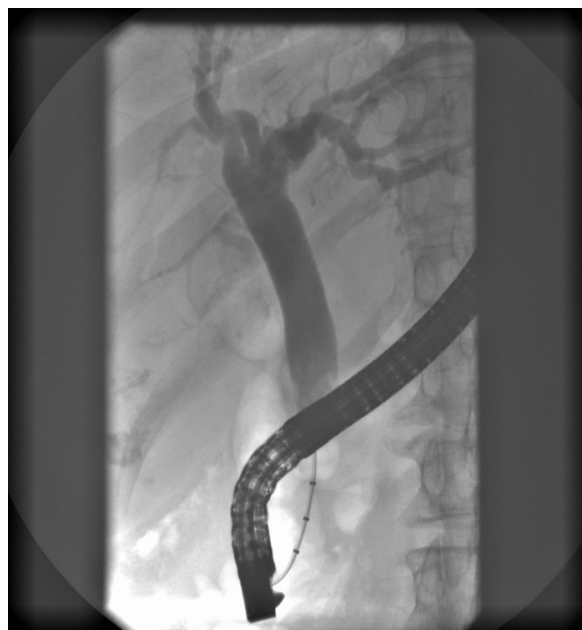
Uzevši žuticu kao zajednički simptom, bolesnici s koledokolitijazom se mogu diferencirati od drugih kliničkih stanja bolovima bilijarnog tipa i dilatiranim glavnim žučnim vodom na pretragama (11).

3.4. Liječenje

Kod bolesnika s dijagnosticiranom koledokolitijazom terapijska metoda izbora je *endoskopska retrogradna kolangiografija (ERC)*. Kombinacija je endoskopije i radiološkog prikaza bilijarnih vodova. Endoskop se uvede do silaznog dijela dvanaesnika, potom se kanulira (uvede mala fleksibilna cjevčica) papilla Vateri te se u bilijarne vodove uštrca kontrast (30).



Slika 9. ERC prikaz glavnog žučnog voda s kamencem u lumenu



Slika 10. ERC prikaz glavnog žučnog voda nakon ekstrakcije kamena

U sklopu intervencije ERC-om radi se i sfinkterotomija. Pojam *sfinkterotomija* predstavlja presjecanje dubinskog mišićnog sloja Oddijeva sfinktera pomoću elektrokautilera. Cilj samog postupka je presjecanje sfinktera, glavne anatomske barijere u pasaži kamena, a time i olakšavanje ekstrakcije kamena. U iskusnim rukama sfinkterotomiju je moguće izvesti u 95-100 % bolesnika. Dužina reza se prilagođava veličini kamena i papile. Postupak se obično primjenjuje nakon uspješne kanulacije zajedničkog žučnog voda. Međutim, katkad je uvođenje papilotoma ili žice vodilice otežano. To se događa u slučaju zaglavljivanja kamena u sfinkteru papile. Tada se sfinkterotomija izvodi koristeći „needle-knife“ papilotom, tehnika poznata kao „precutting“ (31). Iako u uporabi još od 1974., ERC se u kombinaciji s endoskopskom sfinkterotomijom ustabilio kao metoda široke primjene u liječenju koledokolitijaze. U početku je smatran sigurnom metodom, ali su različita istraživanja pokazala visok postotak morbiditeta (5-9,8 %) i mortaliteta (0,3-1 %) u izloženih bolesnika (26). Glavna mana preoperativne primjene ERC-a je potreba sekundarnog kirurškog pristupa, ali od velike je koristi u planiranju strategije prije sljedećeg koraka: ako procedura endoskopske sfinkterotomije poluči dobar uspjeh, uslijedit će kolecistektomija kao završni pristup u minimalno invazivnom rješavanju žučnih kamenaca/koledokolitijaze. Ako pak bude neuspješna, najčešće je drugi korak kirurški pristup u obliku laparotomije (26).

Zbog odgođenih komplikacija povezanih sa sfinkterotomijom (papilarna stenoza, kolangitis, ponavljane epizode kamenaca) pojedini endoskopičari primjenjuju postupak *dilatacije papille Vateri pomoću balona*. Iako se sumnjalo u njegovu sigurnost, studije su potvrdile da je dilatacija balonom u kombinaciji s malom sfinkterotomijom prilično sigurno tehnika te omogućava ekstrakciju kamenca bez potrebe za mehaničkom litotripsijom. U većini slučajeva veličina dilatirajućeg balona korespondira s promjerom distalnog dijela zajedničkog žučovoda. U Aziji se ta metoda ustalila kao postupak prvog izbora kod terapije koledokolitijaze. Indikacije za njenu primjenu su veliki kamenci, multipli kamenci kao i suprapapilarna stenoza (31).

Za ekstrakciju kamenaca još se koriste *košarice i baloni za ekstrakciju*. To su uređaji različitih oblika i veličina koji se prilagođavaju anatomskim varijacijama i karakteristikama kamenaca. Košarica se koristi kad je zajednički žučni vod dilatiran ili kad su prisutni multipli veći kamenci, a balon kod žučnog voda koji nije proširen ili za potrebe ekstrakcije jednog kamenca. Rizik izvedbe uključuje zaglavljivanje košarice u zajedničkom žučnom vodu, dok balon nerijetko sklizne između kamenca i stijenke žučovoda. U tim slučajevima pomažu manevri endoskopičara, mehanička litotripsija ili u krajnjem slučaju kirurški pristup (31).

Kada standardne metode ekstrakcije kamenca zakažu primjenjuje se *mehanička litotripsija*. Mehanički litotriptori su uređaji namijenjeni razbijanju kamenaca koji kasnije budu ekstrahirani posebno dizajniranom košaricom. Uspješnost primjene mehaničke litotripsije kreće se oko 80-90 %, iako 20-30 % bolesnika zahtjeva više od jednog tretmana. Postotak komplikacija kreće se oko 3,5 %, a nastaju uglavnom zbog impakcije kamenca. Komplikacije se rješavaju izvedbom sfinkterotomije ili primjenom elektrohidrouličnih litotriptora (32).

Uklanjanje kamenaca kirurškim pristupom je rezervirano za rijetke slučajeve, kada endoskopske tehnike ne poluče uspjeh.

Otvoreni kirurški pristup danas se koristi kao zadnja opcija u terapiji koledokolitijaze, uglavnom kod neuspješne izvedbe ili kontraindikacija za ERC. Rezerviran je samo za kompleksne slučajeve ili kod potrebe evaluacije stanja bolesnika otvorenim pristupom. Rijetko se izvodi izvan centara specijaliziranih u području hepatobilijarne kirurgije (26).

Laparoskopski pristup, u iskusnim rukama, najmanje je jednako efikasan kao ERC u otklanjanju kamenaca iz glavnog žučovoda. Poslije ekstrakcije, u većini slučajeva, mjesto koledokotomije se šiva bez potrebe za postavljanjem drena, što nije slučaj kod upale

žučovoda. Takav pristup ima i određene nedostatke koji ograničavaju njegovu široku uporabu. Eksploracija glavnog žučovoda takvim pristupom zahtjeva skupe instrumente i posebnu kiruršku tehniku. Nadalje, izvedba ovisi o mnogo faktora kao što su stanje tkiva (upala, adhezije), anatomija bolesnika (dimenzije cističnog voda, širina žučovoda) te broj, veličina i lokalizacija kamenaca (26).

4. ENDOSKOPSKI ULTRAZVUK (EUZ) U DIJAGNOSTICI KOLEDOKOLITIJAZE

Endoskopski ultrazvuk je metoda koja se razvila zahvaljujući izuzetnom tehnološkom napretku u endoskopiji i ultrasonografiji posljednjih dvadesetak godina, a u širokoj je kliničkoj primjeni zadnjih tridesetak godina. Endosonografija je metoda koja izrazito ovisi o vještinama i iskustvu endoskopičara. Stoga liječnici koji započinju edukaciju iz endosonografije moraju već biti odlični u endoskopiji i transabdominalnom ultrazvuku (33,34).

4.1. Princip rada


Aparat je kombinacija endoskopa (duga fleksibilna cijev s kamerom i izvorom svjetla na vrhu) i ultrazvučne sonde na vrhu. U samoj sondi odašiljač (transmiter) emitira električnu energiju visokog napona prema pretvorniku u točnom definiranim vremenskim intervalima (pulsevima). Pretvornik se sastoji od piezoelektričnih kristala koji se deformiraju (sabijaju i šire) pod utjecajem promjenjivog električnog polja (obrnuti piezoelektrični efekt). Zadaća piezoelektričnih kristala je pretvorba električne energije u mehaničku (zvučne valove). Zvučni valovi se potom emitiraju prema ciljnom tkivu, a nakon refleksije bivaju detektirani od strane pretvornika i pretvoreni u električnu energiju (piezoelektrični efekt). Procesor u sondi interpretira amplitude detektiranih reflektiranih ultrazvučnih valova kao sjajne točke na monitoru (tzv. B-prikaz UZV slike). Varijacije u sjajnosti točaka ultrazvučne slike su posljedica različitih amplituda zvučnih valova reflektiranih od ploha refleksije koje čine granicu između tkiva različitih akustičkih impedancija odnosno svojstava.

Ehoendoskopi tipično rade u rasponu frekvencija 5-12 MHz, dok neke mini probe koriste i znatno više frekvencije (do 30 MHz). Korištenje visokih frekvencija smanjuje dubinu penetracije ultrazvučnog snopa, ali daje sliku bolje rezolucije. Shodno tome, primjena visokih frekvencija daje sliku bolje rezolucije bližih objekata (<2 cm od pretvornika), dok niže frekvencije zbog dublje penetracije snopa daju prikaz struktura do 12 cm od pretvornika.

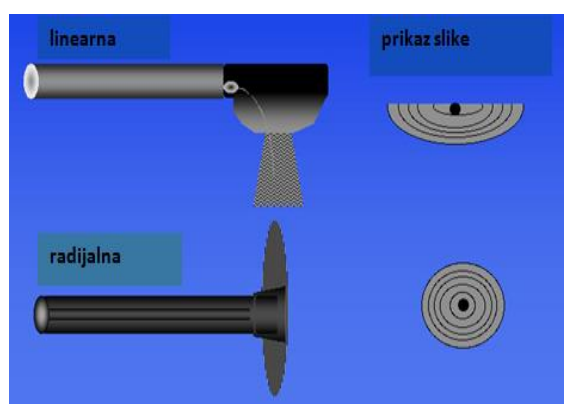
Također, noviji ultrazvučni procesori osim prikaza slike veće rezolucije imaju u sebi inkorporirane i dodatne metode slikovnog prikaza kao što su doppler protok, elastografija te mogućnost vizualiziranja nakon primjene kontrastnih sredstava (35).

4.2. Vrste sondi

Na završetku samog endoskopa nalazi se ultrazvučna sonda koja može biti radijalna i linearna/konveksna, a po potrebi i mini sonda (za analizu struktura do kojih klasičan endoskop ne može prodrijeti).



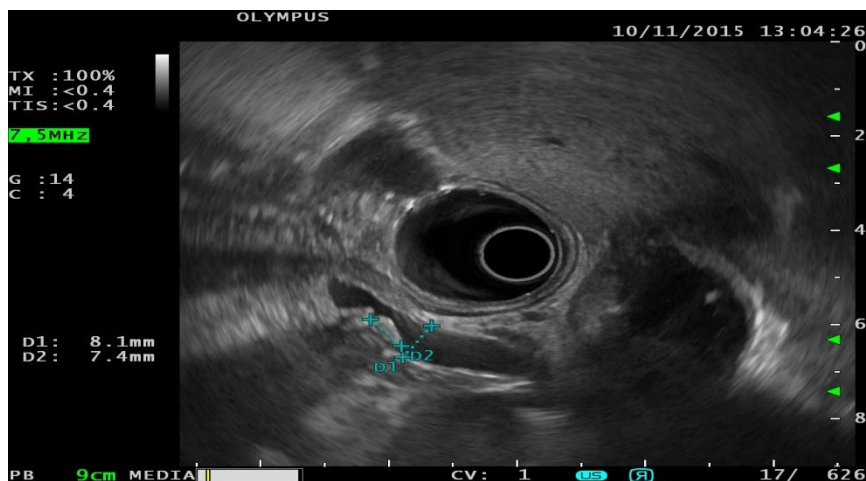
Slika 11. Linearna (Olympus GF-UC140P) (lijevo) i radijalna (Olympus GF-UM160) sonda (desno)



Slika 12. Usporedba linearne i radijalne sonde

4.2.1. Radijalna sonda

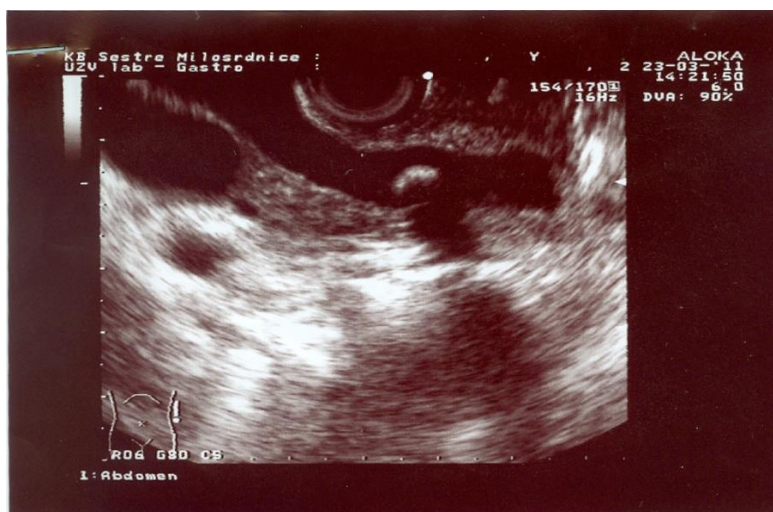Uz starije mehaničke radijalne sonde danas se sve više koriste one elektronske koje uz produkciju slike bolje rezolucije nude mogućnost primjene Doppler analize vaskularnih struktura. Takve sonde daju prikaz struktura okomito na liniju endoskopa u opsegu od 360° te time omogućuju lakši prikaz okolnih struktura. Uglavnom se koriste u dijagnostičke svrhe, iako danas postoje aparati sa direktoskopskim prikazom i ugrađenim radnim kanalom koji omogućava i intervencije (35).



Slika 13. EUZ slika koledokolitijaze snimljena radijalnom sondom

4.2.2. Linearna sonda

Svi trenutačno dostupni elektronski linearni/konveksni ehoendoskopi daju sliku paralelnu sa uzdužnom linijom ehoendoskopa, najčešće u opsegu od od 100° do od 180°. Ovakvi prikazi su analogni prikazima dobivenim transabdominalnim ultrazvukom. Uglavnom se koriste za terapijske intervencije i uzimanje uzoraka tkiva jer se kroz radni kanal ehoendoskopa može provući igla u istoj ravnini u kojoj nastaje ultrazvučna slika. Upravo zahvaljujući linearnoj sondi i simultanoj vizualizaciji ciljne lezije i igle moguća je kontrola dubine i pozicije same igle u svrhu punkcije određenog tkiva, procedure naziva *endoskopskim ultrazvukom vođena tankoiglena aspiracijska punkcija* (eng. *EUS – FNA*) (35).



Slika 14. EUZ slika koledokolitijaze snimljena linearnom sondom

4.3. Indikacije za primjenu EUZ-a

U indikacije za primjenu EUZ-a ubrajamo (36):

- staging tumora probavnog trakta, gušterače, žučnih vodova i medijastinuma (uključujući i pluća)
- evaluaciju abnormalnosti stijenke probavnog trakta i priležećih struktura
- uzimanje uzoraka iz tvorbi unutar stijenke ili u blizini stijenke probavnog trakta
- evaluaciju promjena u gušterači
- evaluaciju promjena bilijarnog sustava
- postavljanje radioloških markera u tumore unutar stijenke ili u blizini stijenke probavnog trakta
- terapiju simptomatskih kolekcija gušterače
- omogućavanje pristupa bilijarnom i pankreasnom stablu
- evaluaciju perianalnih i perirektalnih bolesti
- evaluaciju osoba pod povećanim rizikom od karcinoma gušterače
- neurolizu celijačnog pleksusa

4.4. Kontraindikacije

Kontraindikacije za primjenu endoskopskog ultrazvuka možemo podijeliti u apsolutne i relativne (37):

Apsolutne

- šok
- teška dispneja s hipoksemijom
- akutni infarkt miokarda
- koma (ako pacijent nije intubiran)
- akutna perforacija jednjaka ili vrieda želuca i dvanaesnika
- atlantoaksijalna subluksacija

Relativne

- koagulopatije
- nekooperativni pacijent
- ishemija miokarda
- aneurizma torakalna aorte

4.5. Obrada pacijenta prije pretrage

Prije primjene endoskopskog ultrazvuka pacijent treba biti natašte 4 sata. Liječnik treba biti upoznat s objektivnim fizičkim i psihičkim stanjem kao i zdravstvenim statusom pacijenta, osobito ako su u anamnezi prisutne alergije ili značajniji morbiditeti kao što su srčana, plućna bolest ili dijabetes melitus. Pacijent mora obavijestiti liječnika ako su u obitelji prisutne bolesti/klinička stanja koja interferiraju s koagulacijom krvi, odnosno ako postoji hemoragijska diateza. Također, potrebno je informirati liječnika ako pacijent uzima lijekove koji utječu na mogućnost grušanja krvi (lijekovi na bazi varfarina) ili na funkciju trombocita (nesteroidni protuupalni lijekovi, aspirin). Ukoliko pacijent ima totalnu ili parcijalnu zubnu protezu koja nije fiksirana, potrebno ju je ukloniti prije izvođenja pregleda. Prije same pretrage, pacijent potpisuje informirani pristanak (37,38).

4.6. Tehnika izvođenja endoskopskog ultrazvuka

Tijekom pretrage bolesnik se najčešće nalazi na lijevom boku. Između zuba / desni mu se stavlja plastični, cilindrični i šuplji zaštitnik koji on blago ugrize. U većini slučajeva pretraga se izvodi uz lokalnu anesteziju stražnjeg zida ždrijela, dok se u određenim situacijama pretraga izvodi uz analgesedaciju midazolamom ili propofolom. Vrh endoskopa uvodi se u usta i blago potiskuje korijen jezika prema dolje te se uvodi preko orofarinksa i hipofarinksa u jednjak. Cijelo vrijeme provođenja pretrage endoskopičar ima mogućnosti dobivanja ultrazvučne slike organa i okolnih struktura, u ovisnosti o tome koja je indikacija za izvođenje pretrage. U distalnom dijelu donjeg segmenta dvanaesnika vizualizira se procesus uncinatus i ampularna regija. Nakon povlačenja do gornjeg koljena duodenuma pregleda se glavni žučni vod na longitudinalnom presjeku proksimalno od duktusa hepaticusa i distalno od ampule. Kroz proksimalni dio dvanaesnika omogućava se pregled porte hepatis sa duktusom

cistikusom, fundusom i vratom žučnog mjehura, venom porte, arterijom hepaticom i gastroduodenalnom arterijom. Postavljanjem sonde u bulbus dvanaesnika otvara se pristup žučnom mjehuru i glavnom žučnom vodu od njegova izlazišta u hilusu do spajanja cistikusa i hepaticusa s proksimalnim dijelom glavnog žučnog voda. Također, fundus žučnog mjehura vidi se sa sondom u antrumu želuca.

Trajanje pretrage je varijabilno, ovisno o iskustvu endoskopičara, lokalizaciji promatrane lezije te intervenciji (punkcija ili terapijska drenaža) (34,37,39).

4.7. Komplikacije pretrage

4.7.1. Komplikacije neintervencijskog dijagnostičkog EUZ-a

Endoskopski ultrazvuk je generalno sigurno procedura. Najčešće se komplikacije pojavljuju prilikom uvođenja u anesteziju (hipotenzija, kardiorespiratorni arrest) kod bolesnika s komorbiditetima, a rjeđe zbog same endoskopije. U sklopu same procedure katkad dođe do gastrointestinalne perforacije. Iako su perforacije same po sebi rijetke, jedne su od češćih komplikacija pretrage (0.03% od svih podvrgnutih pretragi). Najveći postotak zauzimaju duodenalne perforacije. Predisponirajući čimbenici su: neiskustvo operatera, stenozirajući proces na jednjaku i gastroezofagealnom spoju, uznapredovala dob pacijenta, veliki cervikalni osteofiti na kralježnici, nalaz divertikula, stenoza uzrokovana tumorom glave gušterače. Među rjeđe komplikacija ubraja se i infekcija. Istraživanja su pokazala da su se u nekolicine bolesnika razvile pneumonije pa čak i infekcije Candidom, dok medijastinitisi znatno rjeđe. Ponekad se dogodi aspiracija sadržaja iz želuca ili aspiracija vode koja se instilira u svrhu bolje preglednosti na ultrazvučnoj slici. Krvarenje kao komplikacija se događa vrlo rijetko, ali i kada se pojavi obično nema potrebe za nadoknadom volumena (40,41,42,43,44).

4.7.2. Komplikacije punkcije pod kontrolom EUZ-a

Postotok pacijenata koji su razvili komplikacije nakon pretrage se procjenjuje na 0.98% od svih izloženih. Mortalitet je otprilike 0,02 %. Najčešće komplikacije su (40):

- abdominalna i torakalna bol nakon pretrage (nerijetko uzrokovana pneumoperitoneumom i pneumotoraksom) (34%)

- akutni pankreatitis (34%)
- vrućica i infekcije (16%)
- krvarenje (13%)
- perforacija i curenje žuči (3%)
- bilijarni peritonitis i kolangitis
- diseminacija tumorskih stanica

4.8. Usporedba EUZ-a i ostalih dijagnostičkih metoda u detekciji koledokolitijaze

4.8.1. EUZ i transabdominalni ultrazvuk

Uspoređujući EUZ i transabdominalni ultrazvuk kao dvije dijagnostičke metode pronalazimo neke sličnosti, ali i dosta različitih karakteristika svake od metoda. Osim rutinske primjene u identificiranju bilijarne etiologije pankreatitisa, transabdominalni ultrazvuk se kao metoda sa visokom preciznošću koristi u dijagnozi kolelitijaze, ali i koledokolitijaze, premda sa dosta nižom osjetljivošću. Uspoređujući osjetljivost, specifičnost i točnost metode studije su pokazale rezultate 91%, 100% i 97% za EUZ te 50%, 100% i 83% za transabdominalni ultrazvuk (25). Građa tijela bolesnika i interakcija ultrazvuka s plinovima u probavnom sustavu su najodgovorniji za nisku osjetljivost transabdominalnog ultrazvuka u detekciji koledokolitijaze. Upravo je mogućnost pozicioniranja ultrazvučne sonde u drugi dio dvanaesnika najveća prednost EUZ-a jer se time dobiva mogućnost vizualiziranja cijelog ekstrahepatičnog bilijarnog stabla bez interferencije s tlakom u probavnom sustavu i s abdominalnim masnim tkivom (45). Nadalje, pozitivna i negativna prediktivna vrijednost za EUZ iznosile su 100% i 95%, a za ultrazvuk 100% i 74% (25). Iako se transabdominalni ultrazvuk često koristi kao metoda izrazito visoke osjetljivosti i točnosti u detekciji kolelitijaze, u posljednje vrijeme se naglašava superiornost EUZ-a čak i kod prisutnosti kamenaca u žučnom mjehuru, prvenstveno zbog visokih ultrazvučnih frekvencija (7,5, 12 i 20 MHz) koje omogućavaju prikaz slojevite strukture žučnog mjehura. Također, velika je prednost EUZ-a u mogućnosti detekcije bilijarnog mulja i malih kamenaca (<3 mm) lokaliziranih u infundibulumu žučnog mjehura, a koji ne mogu biti prepoznati konvencionalnom ultrasonografijom (25,46).

4.8.2. EUZ i kompjutorizirana tomografija (CT)

Kompjutorizirana tomografija (CT) kao dijagnostička metoda u detekciji koledokolitijaze karakterizirana je značajno nižom osjetljivošću (70%) u odnosu na EUZ. Nadalje, iako su se uvođenjem spiralnog CT-a u primjenu postigli značajno bolji rezultati, s osjetljivošću od 85-88 %, specifičnošću 88-97% i točnošću od 86-94 % ova metoda još uvijek je ostala inferiorna u odnosu na EUZ (47). Rezultati jedne druge studije pokazuju da je mogućnost uspješne pretrage ekstrahepatičnog bilijarnog stabla CT-om oko 80 %, što je značajno manje od EUZ-ovih 96%. Ovo ukazuje na nepouzdan rezultat pretrage CT-om u najmanje 20 % bolesnika, samim time direktno utječući na osjetljivost CT-a u detekciji koledokolitijaze. U toj studiji osjetljivost CT-a bila je 71-75 %, a specifičnost varira od 78 do 97 % (48). Primjena spiralnog CT-a pokazala je osjetljivost 65-88 %, a specifičnost 84-100% (49). Nakon intravenske primjene kontrasta i učinjene kolangiografije osjetljivost spiralnog CT-a porasla je na 85%, a specifičnost na 88% (47). Potreba za primjenom kontrastnog sredstva još je jedna mana korištenja CT-a pa je pretraga kontraindicirana u bolesnika alergičnih na kontrast i onih s renalnom insuficijencijom. Međutim, unatoč svim prednostima EUZ-a, ova metoda se pokazala neprikladnom u prikazu intrahepatičnog bilijarnog stabla, što može dovesti do lažno negativnih rezultata kod detekcije intrahepatičnih žučnih kamenaca. U ovim situacijama, CT se pokazao kao bolja opcija u dijagnozi hepatolitijaze (25).

4.8.3. EUZ i endoskopska retrogradna kolangiografija (ERC)

Uspoređujući EUZ i endoskopsku retrogradnu kolangiografiju (ERC) kao metode nalazimo statistički neznčajnu razliku u osjetljivosti, specifičnosti i točnosti navedenih metoda u dijagnostici koledokolitijaze (97 %, 98 %, 98% EUZ naspram 97 %, 95 % i 96% za ERC) (46). Međutim kod ERC-a postotak komplikacija varira od 3 do 6 %, udvostručujući se u slučaju primjene sfinkterotomije. Točnost EUZ-a i ERC-a prikazana je također kroz studiju od 100 bolesnika s akutnim pankreatitisom koji su podvrgnuti navedenim pretragama u svrhu detekcije koledokolitijaze. Osjetljivost obje pretrage bila je 97 %, a ukupna točnost 98 % za EUZ i 96 % za ERC (50). EUZ je pokazao visoku pozitivnu i negativnu prediktivnu vrijednost, što pretpostavlja pouzdanost u slanju bolesnika na ERC u slučaju pozitivnog rezultata EUZ-a za koledokolitijazu. U tu svrhu napravljen je sistematski pregled randomiziranih kontroliranih kliničkih pokusa koji je uspoređivao EUZ-om vođeni ERC i primjenu samo ERC-a u detekciji koledokolitijaze. Bolesnici koji su bili podvrgnuti prvo

EUZ-u su u čak 67 % slučajeva izbjegli primjenu ERC-a kada je EUZ potvrdio odsustvo kamenca, a imali su i značajno nižu incidenciju komplikacija (relativni rizik 0,35) i pankreatitisa (relativni rizik 0,21) od onih koji su bili podvrgnuti samo ERC-u (51). Studije su također pokazale lažno negativne rezultate kod primjene ERC-a u slučajevima detekcije malih kamenaca u dilatiranim žučnim vodovima, a lažno pozitivne rezultate kod prisutnosti mjehurića zraka u žučnim vodovima nastalih tijekom kanulacije ili instiliranja kontrastnog sredstva. Važno je istaknuti visok postotak uspješnosti prikaza ekstrahepatičnog bilijarnog stabla EUZ-om i ERC-om (98 i 94 %), iako čak i u iskusnim rukama ERC pokazuje postotak neuspjeha od 5 do 10 %. S obzirom na izuzetno rijetke komplikacije prilikom primjene EUZ-a, za potrebe evaluacije koledokolitijaze se preferira strategija bazirana na EUZ-u (25).

4.8.4. EUZ i magnetska retrogradna kolangiopankreatografija (MRCP)

Komparirajući EUZ i MRCP kao dvije vodeće neinvazivne metode dijagnostike koledokolitijaze Cochran grupa izradila je metaanalizu čiji je cilj bio usporediti točnost navedenih metoda. U metaanalizu je bilo uključeno 18 studija sa sveukupno 2366 ispitanika (976 ispitanika sa koledokolitijazom i 1390 bez koledokolitijaze). 11 studija je analiziralo samo rezultate EUZ-a, 5 studija rezultate MRCP-a, a u 2 studije su bili uključeni rezultati obje metode. Ukupno je 1537 ispitanika podvrgnuto EUZ-u, a 995 MRCP-u. U svim studijama kao pozitivan nalaz pretrage se smatralo prisustvo kamenca u zajedničkom žučnom vodu dokazano njegovom ekstrakcijom (kirurški ili endoskopski), a kao negativan nalaz odsustvo kamenca u zajedničkom žučnom vodu (dokazano negativnim nalazom eksploracije zajedničkog žučnog voda) ili odsustvo simptomatologije tokom šestomjesečnog praćenja. Rezultati su pokazali da je osjetljivost EUZ-a varirala od 75 do 100%, a specifičnost od 85 do 100 %. Prosječna osjetljivost u 13 studija koje su analizirale EUZ bila je 95 %, a specifičnost 97 %. Osjetljivost MRCP-a varirala je od 77 do 100 %, a specifičnost od 73 do 99 %. Prosječna osjetljivost u 7 studija koje su analizirale MRCP bila je 93 %, a specifičnost 96%. Istraživači su zaključili da i EUZ i MRCP imaju visoku dijagnostičku točnost u detekciji koledokolitijaze te da izbor pretrage ovisi o njenoj pristupačnosti i kontraindikacijama. Bolesnici s pozitivnim nalazom EUZ-a ili MRCP-a bi trebali biti podvrgnuti endoskopskoj ekstrakciji kamenaca, a oni s negativnim nalazom ne zahtijevaju daljnje invazivne pretrage ako simptomi ne postoje (52).

Jedna druga metaanaliza imala je za cilj napraviti detaljnu analizu svake od pretraga i na kraju ih usporediti. Napravljena je metaanaliza dijagnostičke točnosti testa (engl. *meta-analysis of DTA*) u koju je uključeno 5 studija sa sveukupno 272 bolesnika. Samo studije koje su uključivale „head-to-head“ usporedbu EUZ-a i MRCP-a su bile uključene. Uzorak ispitanika po studiji bio je manji od 50, osim u jednoj studiji. Bolesnici su bili podvrgnuti EUZ-u i MRCP-u kao ispitivanim metodama, a kao zlatni standard poslužili su ERCP i intraoperativna kolangiografija. Vremenska razlika između dvije ispitivane metode nije smjela biti veća od 48 sati. Primarni cilj meta-analize bio je usporediti dijagnostičku točnost testa (EUZ-a i MRCP-a) komparirajući ih sa zlatnim standardom. Sekundarni cilj bio je usporediti osjetljivost i specifičnost svakog pojedinog testa, kao i dijagnostički omjer izgleda (DOR). Detaljne analize su pokazale osjetljivost od 97 % (91-99 %) i specifičnost od 90 % (83-94 %) za EUZ, a za MRCP osjetljivost od 87 % (80-93 %) i specifičnost od 92 % (87-96 %). Dijagnostički omjer rizika bio je značajno veći za EUZ nego za MRCP (162,5 naspram 79). Daljne analize su objasnile takav rezultat značajno većom osjetljivošću EUZ-a. Ipak, budući da su obje metode izrazito ovisne o operateru, što može utjecati na krajnji ishod nalaza, svaki rezultat pa tako i ovaj treba uzeti sa dozom rezerve. Zaključno, meta-analiza je pokazala vrlo visoku dijagnostičku točnost za obje metode. Ipak, EUZ zbog mogućnosti detekcije malih kamenaca ima nešto bolju osjetljivost i ukupnu točnost, a specifičnost im je na približno isto razini. Upravo zbog toga, EUZ bi trebao biti inkorporiran u dijagnostički pregled pacijenta sa koledokolitijazom kad god je to potrebno, prvenstveno zbog svog sigurnosnog profila. To se posebno odnosi na pacijente koji trebaju ezofagogastroduodenoskopiju za evaluacije drugog mogućeg uzroka boli u abdomenu (53).

Nadalje, EUZ u usporedbi sa metodom magnetske retrogradne kolangiopankreatografije (MRCP) daje sliku bolje rezolucije (0,1 mm naspram 1,5 mm) što objašnjava nisku osjetljivost MRCP-a za male kamence. Štoviše, postoje slijepo zone odnosno područja gdje MRCP ne može detektirati kamence, a to su papilarna i peripapilarna regija, smanjujući još više njegovu osjetljivost. Što se tiče izbora metode, većina stručnjaka daje prednost EUZ-u te nalažu korištenje MRCP-a jedino u slučaju kontraindikacija za EUZ. Drugi pak smatraju EUZ i MRCP podjednako pouzdanim u dijagnosticiranju ekstrahepatičke bilijarne opstrukcije i detektiranju pacijenata sa visokim rizikom za razvoj koledokolitijaze, a koji će poslije biti upućeni na invazivnije pretrage. Oni navode da izbor pretrage ovisi o njenoj pristupačnosti, troškovima kao i eventualnim kontraindikacijama za istu. Tako bolesnici sa srčanim elektrostimulatorom i oni koji pate od klaustrofobije neće biti podvrgnuti MRCP-u, dok oni s

nekom od resekcija želuca neće biti pregledani EUZ-om. Također kao prednost ističu neinvazivnost MRCP-a (25,52,54).

4.8.5. EUZ i intraoperativna kolangiografija (IOC)

U slučaju laparoskopske kolecistektomije, metoda intraoperativna kolangiografija (IOC) se može koristiti za detekciju koledokolitijaze. Osjetljivost (90 %) i specifičnost (95 %) su približno jednaki EUZ-u (92 i 97 %). Koristeći taj pristup liječenje koledokolitijaze postaje tehnički zahtjevno, produžujući vrijeme izvedbe procedure. Jedino u čemu bi IOC imala teoretsku prednost je mogućnost vizualizacije aberante bilijarne anatomije, što pomaže kirurzima u izbjegavanju ozlijeda bilijarnog trakta (25).

4.8.6. ASGE smjernice

Kako bi se što bolje predvidjela vjerojatnost razvoja koledokolitijaze u bolesnika sa suspektnom koledokolitijazom Američko društvo za gastrointestinalnu endoskopiju (ASGE) 2010. godine preporučilo je smjernice čiji je cilj identificirati bolesnike koji bi imali najviše koristi od podvrgavanja ERC-u, a sve prema sljedećim prediktorima (55):

Izrazito pouzdani prediktori

- kamenac u glavnom žučnom vodu vidljiv transabdominalnim ultrazvukom
- klinički znakovi akutnog kolangitisa
- razina serumskog bilirubina veća od 4 mg/dL (68 μ mol/L)

Pouzdan prediktor

- dilatiran glavni žučni vod vidljiv transabdominalnim ultrazvukom (više od 6 mm)
- razina serumskog bilirubina od 1,8 do 4 mg/dL (31 do 68 μ mol/L)

Umjereno pouzdani prediktori

- abnormalni biokemijski testovi
- dob iznad 55 godina
- klinički utvrđen bilijarni pankreatitis

Uzimajući u obzir prisutnost kliničkih, radioloških i biokemijskih prediktora bolesnici su klasificirani kao oni :

Visoke vjerojatnosti (>50 %) za razvoj koledokolitijaze

- ako imaju najmanje jedan izrazito pouzdan prediktor i/ili
- dva pouzdana prediktora

Umjerene vjerojatnosti (10-50 %) za razvoj koledokolitijaze

- jedan pouzdan prediktor i/ili
- najmanje jedan prediktor umjerene pouzdanosti

Malene vjerojatnosti (<10 %) za razvoj koledokolitijaze

- bez ijednog prediktora

Međutim, recentni dokazi jedne retrospektivne studije su potvrdili manjkavost ASGE-ovih smjernica za predviđanje koledokolitijaze (56). Početni ciljevi studije bili su dokazati pouzdanost ASGE-ovih smjernica u predviđanju koledokolitijaze u bolesnika s visokim i umjerenim rizikom te utvrditi jačinu povezanosti između kliničkih i laboratorijskih prediktora sa dokumentiranom koledokolitijazom. U studiju su uključeni bolesnici sa suspektom koledokolitijazom, a koji su zadovoljavali ASGE-ove kriterije za visoki i umjereni rizik od razvoja koledokolitijaze u protekle 2 godine. Pod suspektom koledokolitijazom se svrstalo one bolesnike koji su se prezentirali bolovima u gornjem dijelu abdomena, kliničkim manifestacijama (vrućica, žutica), kolestatskim uzorkom jetrene disfunkcije, dilatacijom zajedničkog žučnog voda ili vidljivim kamencem u zajedničkom žučnom vodu na ultrazvuku. Svi ispitanici su bili podvrgnuti ERC-u, a pozitivan nalaz smatrao se defekt punjenja vidljiv na kolangiogramu ili endoskopski vidljivi kamenci/mulj u duodenalnom lumenu poslije ekstrakcije. 256 ispitanika s visokim i umjerenim rizikom od razvoja koledokolitijaze je bilo uključeno u studiju, a od toga 208 njih s visokim rizikom. Od 208 ispitanika 124 (59,6 %) su imali kamence u zajedničkom žučnom vodu vidljive na ERC-u. Od 48 njih s umjerenim rizikom 21 (43,8 %) je imalo kamence u zajedničkom žučnom vodu vidljive na ERC-u. Shodno tome, ASGE-ove smjernice za one s visokim rizikom su imale točnost 59 % (85,5 % osjetljivost, 24,3 % specifičnost), a za one s umjerenim rizikom točnost 41 % (14,4 % osjetljivost, 75,6 % specifičnost). Također, 80 bolesnika od 256 uključenih u studiju se

prezentiralo bilijarnim pankreatitisom. Njih 63 je zadovoljilo kriterije za visoki rizik razvoja koledokolitijaze. Od njih 63, 25 (39,7 %) je imalo kamence vidljive ERC-om. EUZ pak u 98 % slučajeva može dokazati odsustvo kamenaca u oboljelih od pankreatitisa (56). Zaključak ove studije je ukazao na neadekvatnu pouzdanost ASGE-ovih smjernica za predviđanje koledokolitijaze, budući da je značajan broj ispitanika (>40 %) bio upućen na nepotreban pregled ERC-om. Preporuča se da svi bolesnici sa suspektnom koledokolitijazom, a bez očite indikacije za ERC, moraju imati potvrdu koledokolitijaze nekom neinvazivnom metodom pretrage (EUZ ili MRCP). Oni kojima će koledokolitijaza biti potvrđena, bit će upućeni na endoskopsku ekstrakciju kamenaca, a bolesnici pak s negativnim nalazom EUZ-a ili MRCP-a neće biti podvrgnuti daljnim invazivnim pretragama, već će biti praćeni (50). Također, potvrđeno je da bilijarni pankreatitis nije u čvrstoj vezi s prisutnošću kamenca u zajedničkom žučnom vodu (56).

5. ZAKLJUČAK

Endoskopski ultrazvuk se zahvaljujući svojim karakteristikama u posljednje vrijeme prometnuo u metodu prvog izbora u dijagnostici koledokolitijaze.

Odlikuje ga visoka osjetljivost (97%), specifičnost (98%), dijagnostička točnost (97%) te minimalna invazivnost i neznatan broj komplikacija (25). Također, velika mu je prednost odsustvo ionizirajućeg zračenja i primjene kontrastnih sredstava (metoda izbora kod trudnica i onih s alergijskim reakcijama na kontrast), mogućnost bliskog kontakta sa glavnim žučnim vodom kao i detekcija konkremenata bez prisutne dilatacije glavnog žučnog voda. Iako je metoda MRCP po dijagnostičkoj točnosti vrlo bliska EUZ-u, a k tome je i neinvazivna, EUZ ima mogućnost detekcije malih kamenaca (<5mm) i žučnog mulja što ga razlikuje od ostalih metoda (25,57).

Nedostaci metode uključuju nešto lošiji prikaz intrahepatalnih žučnih vodova, a i vizualizacija glavnog žučnog voda je otežana kod stanja nakon resekcije želuca i duodenuma ili kod stenoze pilorusa, prvenstveno zbog nemogućnosti prolaska aparata u bulbus duodenuma (25). Također, kod patoloških promjena parenhima gušterače (nekroza, nakupljanje tekućine, infiltracija masti, kalcifikacije) moguća je neadekvatna vizualizacija intrapankreatičnog dijela zajedničkog žučnog voda, a nakon postupka sfinkterotomije nerijetko nalazimo zrak u žučnim vodovima (aerobilija), što također ometa vizualizaciju. Sama pretraga uključuje rizik endoskopije gornjeg dijela probavnog sustava, a kod bolesnika kod kojih se pretraga radi uz analgesedaciju, i rizik iste (25,57).

Izvedba same pretrage je tehnički zahtjevna i izrazito ovisna o operateru pa se od endoskopičara zahtjeva određeno iskustvo i vještine u području endoskopije i ultrasonografije. Dobro izvedenim EUZ-om, između ostalog, smanjuje se broj komplikacija jer se selekcioniraju bolesnici koji zahtijevaju samo terapijski ERCP, a smanjuje se broj onih koji ne zahtijevaju daljnju invazivnu dijagnostiku (57).

ZAHVALE

Zahvaljujem se svojoj mentorici, doc.dr.sc. Tajani Pavić, na stručnoj pomoći, trudu i strpljenju kod pisanja ovog rada. Posebno bih istaknuo moju obitelj i djevojku koji su mi pružali potporu kad god je bilo potrebno, bez njih bi završetak fakulteta bio kud i kamo teži zadatak. Hvala i svim kolegama, zajedno smo se veselili svakom uspjehu, ali i skupa prolazili kroz teške trenutke tijekom studiranja, postavši tako i jako dobri prijatelji.

LITERATURA

1. Šoša T, Sutlić Ž, Stanec Z, Tonković I i sur. Kirurgija. 1.izd. Zagreb: Naklada Ljevak; 2007. 551-553
2. Damjanov I,Seiwerth S, Jukić S,Nola M. Patologija. 4.izd. Zagreb: Medicinska naklada; 2014. 503-506
3. <https://www.uptodate.com/contents/epidemiology-of-and-risk-factors-for-gallstones>
4. Stinton LM,Shaffer EA. Epidemiology of gallbladder disease:cholelithiasis and cancer. Gut Liver. 2012 Apr; 6(2):172-187
5. Opačić M. Gallbladder Disease. Medicus 2006. Vol 15. No1, 161-168
6. Gamulin S, Marušić M, Kovač Z i suradnici. Patofiziologija. 7. obnovljeno i izmjenjeno izd. Zagreb: Medicinska naklada; 2011.
7. Vrhovac B i suradnici. Interna medicina. 4. promijenjeno i dopunjeno izd. Zagreb: Naklada Ljevak; 2008.
8. Almadi MA, Barkun JS, Barkun AN. Management of suspected stones in the common bile duct. CMAJ. 2012 May 15; 184(8): 884-892
9. <https://emedicine.medscape.com/article/175667-clinical>
10. Desai R, Shokouhi BN: Common bile duct stones-their presentation, diagnosis and management. Indian J Surg (September–October 2009) 71:229–237
11. <https://www.uptodate.com/contents/choledocholithiasis-clinical-manifestations-diagnosis-and-management>
12. <https://www.nhs.uk/conditions/gallstones/symptoms/>
13. Mallet-Guy P. Value of preoperative manometric and roentgenographic examination in the diagnosis of pathologic changes and functional disturbances of the biliary tract. Surg Gynecol Obstet 1952;94:385-393
14. Diamond T, Rowlands BJ. Endotoxaemia in obstructive jaundice. HPB Surg 1991;4:81-94
15. Deitch EA, Sittig K, Berg R, i sur. Obstructive jaundice promotes bacterial translocation from the gut. Am J surg 1990;159:79-84
16. Thompson RLE, Hoper M, Diamond T, i sur. Development and reversibility of T lymphocyte dysfunction in experimental obstructive jaundice. Br J Surg 1990;77:1229-1232

17. Pain JA. Reticulo-endothelial function in obstructive jaundice. *Br J Surg* 1987;74:1091-1094
18. Ding JW, Andersson R, Soltez V, i sur. The role of bile and bile acids in bacterial translocation in obstructive jaundice in rats. *Eur Surg Res* 1993;25:11-19
19. Dai XZ , Li GQ, Zhang F i sur. Gallstone ileus:Case report and literature review. *World J Gastroenterol*. 2013 Sep 7; 19(33): 5586–5589
20. Fitzgerald JE, White MJ, Lobo DN. Courvoisier's gallbladder: law or sign? *World J Surg* 2009; 33:886.
21. Tse F, Barkun JS, Barkun AN. The elective evaluation of patients with suspected choledocholithiasis undergoing laparoscopic cholecystectomy. *Gastrointest Endosc* 2004; 60:437.
22. Laing FC, Jeffrey RB, Wing VW. Improved visualization of choledocholithiasis by sonography. *AJR Am J Roentgenol* 1984; 143:949.
23. Griffin N, Charles-Edwards G, Grant LA.Magnetic resonance cholangiopancreatography:the ABC of MRCP. *Insights Imaging*. 2012 Feb; 3(1): 11–21
24. Hunt DR. Common bile duct stones in non-dilated bile ducts? An ultrasound study. *Australas Radiol* 1996; 40:221.
25. Bergele C,Giovannini M. EUS and common bile duct stones. *Annals of gastroenterology* 2004,17(3):246-252
26. Costi R, Gnocchi A,Di Mario F,Sarli L.Diagnosis and management of choledocholithiasis in the golden age of imaging,endoscopy and laparoscopy.*World J Gastroenterol*.2014 Oct 7;20(37):13382-13401
27. Soto JA, Alvarez O, Múnera F i sur. Diagnosing bile duct stones: comparison of unenhanced helical CT, oral contrast-enhanced CT cholangiography, and MR cholangiography. *AJR Am J Roentgenol* 2000; 175:1127.
28. Kaltenthaler E, Vergel YB, Chilcott J, i sur. A systematic review and economic evaluation of magnetic resonance cholangiopancreatography compared with diagnostic endoscopic retrograde cholangiopancreatography. *Health Technol Assess* 2004; 8:iii, 1.
29. Badger WR, Borgert AJ, Kallies KJ i sur. Utility of MRCP in clinical decision making of suspected choledocholithiasis: An institutional analysis and literature review. *Am J Surg*. 2016 Dec 1. pii: S0002- 9610(16)30456-1.

30. https://www.uptodate.com/contents/endoscopic-retrograde-cholangiopancreatography-indications-patient-preparation-and-complications?search=endoscopic%20retrograde%20cholangiopancreatography&source=search_result&selectedTitle=1~150&usage_type=default&display_rank=1
31. <https://www.uptodate.com/contents/endoscopic-management-of-bile-duct-stones-standard-techniques-and-mechanical-lithotripsy>
32. Siegel JH, Ben-Zvi JS, Pullano WE. Mechanical lithotripsy of common duct stones. *Gastrointest Endosc* 1990; 36:351.
33. Opačić M, Rustemović N. Endoskopski ultrazvuk i dijagnostički algoritam u bolestima gastrointestinalnog sustava. *Liječnički Vjesnik* 2003;125:192–199
34. Opačić M. Endoskopski ultrazvuk i njegova uloga u gastroenterološkoj kliničkoj praksi. *Medicus* 2012. Vol 21. No2, 187-192
35. Murad FM, Komanduri S, Abu Dayyeh BK, i sur. Echoendoscopes. Volume 82, No. 2 : 2015 *GASTROINTESTINAL ENDOSCOPY*:189-192
36. Early DS i sur. *Gastrointest Endosc* 2012;75:1127-31.
37. <http://www.kbsd.hr/Postupnik-endoskopije-gornjeg-dijela-probavnog-sustava-ezofagogastroduodenoskopije>
38. <https://www.northshore.org/gastroenterology/procedures/endoscopic-procedures/eus-upper/>
39. Mesihović R, Gribajčević M, Mašić I. Primjena endoskopskog ultrazvuka u dijagnosticiranju žučnih kamenaca. *MedArh* 2006;60(6,supl.2):95-98
40. Janssen C, Alvarez-Sanchez MV, Napoleon B i sur. Diagnostic endoscopic ultrasonography: Assessment of safety and prevention of complications. *World J Gastroenterol*. 2012 Sep 14; 18(34): 4659–4676
41. Janssen J, König K, Knop-Hammad V i sur. Frequency of bacteremia after linear EUS of the upper GI tract with and without FNA. *Gastrointest Endosc*. 2004;59:339–344
42. Koch M, Antolović D, Kienle P i sur. Increased detection rate and potential prognostic impact of disseminated tumor cells in patients undergoing endorectal ultrasound for rectal cancer. *Int J Colorectal Dis*. 2007;22:359–365
43. Hancock SM, Gopal DV, Frick TJ i sur. Dilation of malignant strictures in endoscopic ultrasound staging of esophageal cancer and metastatic spread of disease. *Diagn Ther Endosc*. 2011;2011:356 538
44. <https://www.uptodate.com/contents/endoscopic-ultrasound-guided-sampling-of-the-mediastinum-technique-indications-contraindications-and-complications>

45. <https://www.uptodate.com/contents/endoscopic-ultrasound-in-patients-with-suspected-choledocholithiasis>
46. Chak A, Hawes R, Cooper G, i sur. Prospective assessment of the utility of EUS in the evaluation of gallstonepancreatitis. *Gastrointest Endosc* 1999; 49:599-604
47. Polkowski M, Palucki J, Regula J, Tilszer A, Butruk E. Helical computed tomographic cholangiography versus endosonography for suspected bile duct stones: a prospective blinded study in non-jaundiced patients. *Gut* 1999;45:744-749
48. Sugiyama M, Atomi Y. Endoscopic ultrasonography for diagnosing choledocholithiasis: a prospective comparative study with ultrasonography and computed tomography. *Gastrointest Endosc* 1997; 45:143-146
49. Jimenez CI, del Olmo ML, Perez HM. Helical CT without contrast in choledocholithiasis diagnosis. *Eur Radiol* 2001;11:197-201
50. Liu CL, Lo CM, Chan JK i sur. Detection of choledocholithiasis by EUS in acute pancreatitis: a prospective evaluation in 100 consecutive patients. *Gastrointest Endosc* 2001;54:325
51. Petrov MS, Savides TJ. Systematic review of endoscopic ultrasonography versus endoscopic retrograde cholangiopancreatography for suspected choledocholithiasis. *BR J Surg* 2009;96:967
52. Giljaca V, Gurusamy K, Takwoingi Y, Higgie D, Poropat G, Štimac D i sur. Endoscopic ultrasound versus magnetic resonance cholangiopancreatography for the diagnosis of common bile duct stones. *Cochrane Database of Systematic Reviews* 2015, Issue 2. Art.No.:CD011549
53. Yaghoobi M, Meeralam Y, Al-Shammari K. Diagnostic accuracy of EUS compared with MRCP in detecting choledocholithiasis: a meta-analysis of diagnostic test accuracy of head-to-head studies. *Gastrointestinal Endoscopy* (2017), doi: 10.1016/j.gie.2017.06.009.
54. Taylor A, Little A, Hennessy O, Banting S, Smith P, Desmond P. Prospective assessment of magnetic resonance cholangiopancreatography for noninvasive imaging of the biliary tree. *Gastrointest Endosc* 2002; 55:17-22.
55. Maple JT, Ben-Menachem T i sur. ASGE Standards of Practice Committee. The role of endoscopy in the evaluation of suspected choledocholithiasis. *Gastrointest Endosc* 2010; 71:1.

56. Narvaez-Rivera RM, Gonzalez-Gonzalez JA, Monreal-Robles R, Garcia-Compean D, Paz-Delgadillo J, Garza-Galindo AA i sur. Accuracy of ASGE criteria for the prediction of choledocholithiasis. *Rev Esp Enferm Dig* 2016;108:309-314
57. Hrabar D, Gomerčić M, Duvnjak M, Ljubičić N, Pavić T, Nikolić M . Značenje endoskopskog ultrazvuka u dijagnostici koledokolitijaze. *Acta Med Croatica*. 63 (Supl.3) (2009.) 5-9

ŽIVOTOPIS

Osobni podaci

Ime i prezime: Martin Zurak

Datum i mjesto rođenja: 24.05.1993., Zadar, Republika Hrvatska

Obrazovanje

2012.-2018. Medicinski fakultet Sveučilišta u Zagrebu

2008.-2012. Gimnazija Franje Petrića, Zadar

2000.-2008. Osnovna škola Smiljevac, Zadar

Posebna znanja i vještine

Strani jezici: aktivno služenje u govoru i pismu engleskim jezikom, razumijevanje talijanskog jezika

Rad na računalu: MS Office alat