

Alkoholna bolest jetre

Šarac, Lukrecija

Master's thesis / Diplomski rad

2018

Degree Grantor / Ustanova koja je dodijelila akademski / stručni stupanj: **University of Zagreb, School of Medicine / Sveučilište u Zagrebu, Medicinski fakultet**

Permanent link / Trajna poveznica: <https://um.nsk.hr/um:nbn:hr:105:639429>

Rights / Prava: [In copyright](#)/[Zaštićeno autorskim pravom.](#)

Download date / Datum preuzimanja: **2025-03-28**



Repository / Repozitorij:

[Dr Med - University of Zagreb School of Medicine Digital Repository](#)



SVEUČILIŠTE U ZAGREBU

MEDICINSKI FAKULTET

Lukrecija Šarac

Alkoholna bolest jetre

DIPLOMSKI RAD



Zagreb, 2018.

Ovaj diplomski rad izrađen je u Zavodu za gastroenterologiju i hepatologiju Klinike za unutarnje bolesti Kliničkog bolničkog centra „Sestre milosrdnice“ Medicinskog fakulteta Sveučilišta u Zagrebu pod vodstvom doc. dr. sc. Lucije Virović Jukić i predan je na ocjenu u akademskoj godini 2017./2018.

Korištene kratice

AF	alkalna fosfataza
ALT	alanin-aminotransferaza
AST	aspartat-aminotransferaza
CT	kompjutorizirana tomografija
CYP2E1	citokrom P450 2E1
DF	Maddreyjeva diskriminantna funkcija (engl. <i>Maddrey discriminant function</i>)
DNA	deoksiribonukleinska kiselina (engl. <i>deoxyribonucleic acid</i>)
GGT	gama-glutamil-transferaza
IL-1	interleukin-1
IL-6	interleukin-6
INR	internacionalni normalizirani omjer (engl. <i>international normalised ratio</i>)
MCV	mjera za prosječni volumen eritrocita (engl. <i>mean corpuscular volume</i>)
MELD	prognostički model za procjenu težine kronične bolesti jetre (engl. <i>Model for End-stage Liver Disease</i>)
MEOS	mikrosomski sustav oksidacije etanola (engl. <i>microsomal ethanol oxidizing system</i>)
MR	magnetska rezonancija
NAD ⁺	nikotinamid-adenin-dinukleotid
TIPS	transjugularni intrahepatalni portosistemski spoj (engl. <i>transjugular intrahepatic portosystemic shunt</i>)
TNF	čimbenik nekroze tumora (engl. <i>tumor necrosis factor</i>)

Sadržaj

Sažetak

Summary

1. Uvod.....	1
2. Etiopatogeneza.....	2
3. Patologija.....	4
3.1 Alkoholna masna jetra.....	4
3.2 Alkoholni hepatitis.....	4
3.3 Alkoholna ciroza.....	5
4. Klinička slika.....	7
5. Dijagnostika.....	9
5.1 Anamneza i fizikalni pregled.....	9
5.2 Laboratorijski nalazi.....	10
5.3 Ultrazvuk.....	12
5.4 Kompjutorizirana tomografija (CT).....	14
5.5 Magnetska rezonancija (MR).....	15
5.6 Biopsija jetre.....	15
5.7 Elastografija.....	15
5.8 Serološki biljezi.....	16
5.9 Procjena težine bolesti i prognostički modeli.....	16
6. Liječenje.....	18
6.1 Apstinencija.....	18
6.2 Nutritivna terapija.....	18
6.3 Kortikosteroidi i moguća farmakoterapija.....	19
6.4 Liječenje komplikacija.....	20
6.5 Transplantacija jetre.....	21
7. Prognoza.....	22
8. Zaključci.....	23
Zahvale.....	24
Literatura.....	25
Životopis.....	36

Sažetak

Naslov: Alkoholna bolest jetre

Autor: Lukrecija Šarac

Alkoholna bolest jetre obuhvaća spektar promjena u jetri uzrokovanih dugotrajnom konzumacijom pretjeranih količina alkohola i važan je uzrok pobolijevanja i smrti u cijelom svijetu. Najvažniji etiološki čimbenik u razvoju bolesti je ukupna doza alkohola, a težini oštećenja mogu doprinijeti i neki dodatni čimbenici poput genetske osnove, spola i pothranjenosti. Alkohol putem brojnih mehanizama uzrokuje u jetri karakteristične patološke promjene s pripadajućim kliničkim manifestacijama. Alkoholna masna jetra je najblaži oblik bolesti i uz apstinenciju može biti potpuno reverzibilna. Uglavnom je asimptomatska uz moguću hepatomegaliju. Alkoholni hepatitis obilježavaju upalne promjene u jetri, a simptomi variraju ovisno o težini bolesti. Alkoholna ciroza je terminalni stadij bolesti u kojem dolazi do zamjene oštećenih hepatocita vezivnim tkivom i stvaranja regenerativnih čvorića. Prezentira se uglavnom simptomima koji su posljedica oštećenja jetrene funkcije i razvijenih komplikacija portalne hipertenzije. Dijagnoza alkoholne bolesti jetre uglavnom se postavlja kombinacijom značajki kliničke slike i laboratorijskih nalaza, nakon isključenja drugih etioloških čimbenika oštećenja jetre. U postavljanju dijagnoze pomažu nam i slikovne metode poput ultrazvuka, kompjutorizirane tomografije ili magnetske rezonancije. Biopsija jetre je uvijek bila metoda zlatnog standarda za procjenu fibroze, no danas se sve više upotrebljavaju različite neinvazivne metode poput elastografije i određivanja seroloških biljega. Liječenje svih oblika bolesti se temelji na apstinenciji od alkohola i nutritivnoj terapiji, dok se u teškim oblicima hepatitisa ponekad koriste kortikosteroidi. U liječenju razvijenih komplikacija ciroze provode se specifične simptomatske mjere, a jedini djelotvorni oblik liječenja u fazi ciroze je transplantacija jetre. Prognoza alkoholne bolesti jetre ovisi prvenstveno o stadiju bolesti, a preživljenje je bolje u svim stadijima za pacijente koji apstiniraju u usporedbi s onima koji nastavljaju s konzumacijom alkohola.

Ključne riječi: alkoholna bolest jetre, masna jetra, hepatitis, ciroza

Summary

Title: Alcoholic liver disease

Author: Lukrecija Šarac

Alcoholic liver disease encompasses a spectrum of changes in the liver caused by a long-term and excessive alcohol consumption, and it is an important cause of morbidity and death around the world. The main etiologic factor for the development of the disease is the overall amount of alcohol, and some other factors, such as genetic factors, sex and malnutrition, may also contribute to the severity of the disease. Alcohol induces characteristic pathological changes in the liver with correlating clinical manifestations. Alcoholic fatty liver is the mildest form of the disease and may be fully reversible with abstinence from alcohol. It is usually asymptomatic or hepatomegaly may be found on clinical examination. Alcoholic hepatitis is characterized by inflammatory changes in the liver, and symptoms vary depending on the severity of the disease. Alcoholic cirrhosis represents an end-stage of the disease in which damaged hepatocytes are replaced by connective tissue and regenerative nodules are formed. It is mostly presented by symptoms that are due to damaged liver function and existing complications of portal hypertension. Diagnosis of alcoholic liver disease is mostly based on the combination of clinical features and laboratory findings, upon exclusion of other possible etiologic factors. Various imaging methods, such as ultrasound, computed tomography and magnetic resonance imaging may also be used. Liver biopsy has always been the gold-standard method in the evaluation of fibrosis, but different non-invasive methods like elastography and serum markers are being used more and more today. Treatment of all forms of the disease is based on the abstinence from alcohol and the nutritional support, while corticosteroids are sometimes used in severe forms of alcoholic hepatitis. Specific procedures are used for the treatment of complications of cirrhosis, and the only effective method for the treatment of cirrhosis is liver transplantation. Prognosis of alcoholic liver disease primarily depends on the stage of the disease, and the survival at every stage is better for patients who abstain from alcohol compared to those who continue to drink.

Key words: alcoholic liver disease, fatty liver, hepatitis, cirrhosis

1. Uvod

Alkoholna bolest jetre obuhvaća širok raspon kliničkih sindroma uzrokovanih dugotrajnim pijenjem prekomjernih količina alkohola, a koji se u 10. reviziji Međunarodne klasifikacije bolesti navode pod šiframa K70.0-K70.9 (1). Patološke promjene jetre uzrokovane alkoholom razvijaju se od potencijalno reverzibilne masne jetre, preko hepatitisa, do ciroze koja predstavlja terminalni stadij bolesti i povezana je s brojnim komplikacijama. Alkoholna bolest jetre važan je uzrok obolijevanja i smrti u svijetu, posebno u područjima s visokom prevalencijom konzumacije alkohola, kamo spadaju Istočna i Južna Europa te Ujedinjeno Kraljevstvo (2). Bolest postaje sve više zastupljena u brojnim dijelovima Azije (3), posebice Kini i Indiji. Sjedinjene Američke Države bilježe umjerenu konzumaciju (9,4 litre po odrasloj osobi na godinu), dok najnižu stopu konzumacije alkohola imaju države s pretežno muslimanskom populacijom. Prema podacima Svjetske zdravstvene organizacije iz 2010. godine, prevalencija ovisnosti i zlouporabe alkohola u Hrvatskoj manja je od prosjeka Europske regije te je prosječna količina konzumiranog alkohola po glavi stanovnika u padu u odnosu na prethodne godine (4). Unatoč ovoj činjenici, glavna indikacija za transplantaciju jetre u Hrvatskoj je alkoholna ciroza.

2. Etiopatogeneza

Najvažniji etiološki čimbenik u razvoju alkoholne bolesti jetre je, naravno, alkohol. Međutim, alkoholna bolest jetre neće se razviti kod svih konzumenata već ovisi prvenstveno o količini alkohola i trajanju konzumacije, odnosno o ukupnoj dozi alkohola. Prosječan unos alkohola u velikoj grupi muškaraca s alkoholnom cirozom bio je 160 g na dan tijekom 8 godina (5), a danas se smatra da povećan rizik za razvoj ciroze imaju osobe koje konzumiraju 30 ili više g alkohola dnevno (muškarci), odnosno 20 ili više g dnevno (žene) (jedno standardno piće sadrži oko 10-15 g alkohola) (6–8), odnosno ukupna doza iznosi oko 600 kg etanola za muškarce i 150 do 300 kg za žene (5,9). Vrsta pića i način konzumiranja nemaju utjecaj na razvoj bolesti. Unatoč konzumaciji odgovarajućih količina alkohola kod kojih se može očekivati razvoj ozbiljnijih oblika bolesti jetre kao što su hepatitis ili ciroza, kod većine pojedinaca do toga ipak neće doći, što nas upućuje na neke dodatne čimbenike koji osobu čine podložnijom za razvoj bolesti. Treba svakako u obzir uzeti genetske čimbenike koji uvjetuju polimorfizam enzimskih sustava koji sudjeluju u metabolizmu alkohola. Polimorfizmi gena koji kodiraju alkohol-dehidrogenazu u jetri rezultiraju sintezom enzima s pojačanom aktivnošću, što za posljedicu ima ubrzano stvaranje acetaldehida te smanjenu toleranciju alkohola. Ukoliko takvi pojedinci redovito konzumiraju alkohol dolazi do akumulacije acetaldehida, toksičnog metabolita koji dovodi do brže i teže ozljede jetre. Isti učinak na akumulaciju acetaldehida imat će i smanjene enzimske aktivnosti želučane alkohol-dehidrogenaze te acetaldehid-dehidrogenaze. Jedan od dodatnih čimbenika je i spol. Žene u usporedbi s muškarcima razviju alkoholnu bolest jetre pri pijenju manjih količina alkohola i tijekom kraćeg vremenskog perioda (9–11). Ovaj fenomen može se djelomično objasniti rezultatima istraživanja koje je pokazalo da je metabolizam alkohola putem želučane alkohol-dehidrogenaze manje učinkovit u žena nego u muškaraca (12). Alkohol može povećati minimalne dnevne potrebe za folnom kiselinom i ostalim nutrijentima, a pothranjenost, posebno nedostatak proteina u prehrani, može pojačati toksični učinak alkohola na jetru.

Sama toksičnost alkohola posljedica je njegovog metabolizma koji se gotovo u potpunosti odvija u jetri oksidativnim mehanizmima. Približno 80% oksidacije

ostvaruje se konverzijom u acetaldehid djelovanjem enzimskog sustava alkohol-dehidrogenaze u citosolu hepatocita (13). Nastali acetaldehid može se dalje metabolizirati u acetat putem acetaldehid-dehidrogenaze u mitohondrijima. Ostali oksidativni mehanizmi odvijaju se preko mikrosomskog sustava oksidacije etanola (MEOS), posebno njegove komponente citokroma P450 2E1, te katalaze. Primarni metabolički put, osim stvaranja acetaldehida, dovodi do redukcije kofaktora nikotinamid-adenin-dinukleotida (NAD^+) povećavajući time NADH/NAD^+ omjer. Posljedica promijenjenog redoks stanja u hepatocitima je smanjenje oksidacije masnih kiselina (14) te povećana lipogeneza, što na kraju dovodi do masne promjene jetre. Masna jetra može progredirati do steatohepatitisa, čemu doprinose toksični metabolički produkti alkohola, oksidativni stres i razni citokini. Najčešće spominjani toksični metabolit alkohola koji sudjeluje u mehanizmu ozljede jetre je acetaldehid koji se kovalentno veže za proteine, što dovodi do poremećaja njihove funkcije (15). Primjerice, vezanje acetaldehida za tubulin dovodi do disfunkcije mikrotubula o kojima ovisi sekrecija proteina iz stanice. Posljedično zadržavanju proteina u stanici dolazi i do retencije vode, što rezultira takozvanim „baloniranjem“ hepatocita (13). Produkti nastali vezanjem acetaldehida za proteine također mogu djelovati kao neoantigeni, provocirajući time imunološki odgovor (16). Imunološki mehanizmi ozljede jetre posredovani su različitim citokinima čijim se glavnim izvorom smatraju aktivirane Kupfferove stanice, kao i neutrofilni, te hepatociti (17). Nekoliko istraživanja je pokazalo povećane razine proupalnih citokina čimbenika nekroze tumora (engl. *tumor necrosis factor*, TNF), interleukina-1 (IL-1) (18) i interleukina-6 (IL-6) u bolesnika s različitim stadijima alkoholne bolesti jetre (19,20).

Kronična konzumacija alkohola inducira mikrosome, odnosno mikrosomski sustav oksidacije etanola (MEOS), te je kod alkoholičara zabilježena indukcija citokroma P450 2E1 koji je njegova specifična komponenta (21) i najviše doprinosi stanju oksidativnog stresa (22,23). Naime, oksidacijom alkohola od strane CYP2E1 nastaju slobodni radikali koji uzrokuju lipidnu peroksidaciju i oštećenje staničnih membrana (24). Slobodni radikali mogu oštetiti i na oksidativni stres osjetljivu DNA, posebice mitohondrijsku DNA, što može dovesti do mutacija i posljedičnog poremećaja funkcije mitohondrija (25).

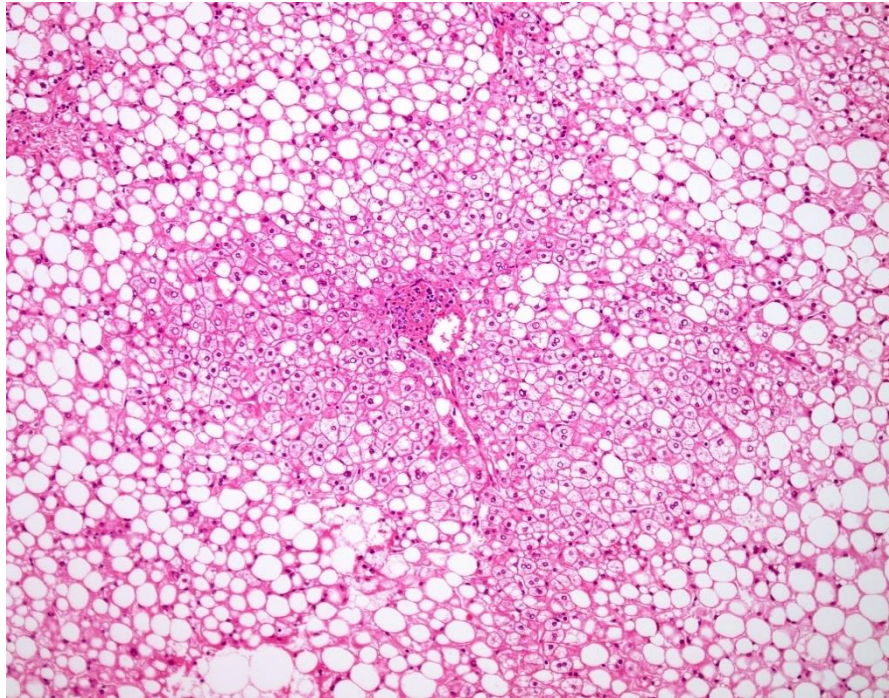
3. Patologija

3.1 Alkoholna masna jetra

Masna jetra (steatoza) makroskopski je obično žute boje, čvrsta i povećana te može težiti 4 do 6 kg (26). Mikroskopski se mogu naći karakteristične makrovezikularne nakupine masti, sastavljene uglavnom od triacilglicerola, koje pomiču jezgru na periferiju hepatocita i najizraženije su u zonama 3 i 2. Ovakva slika makrovezikularne steatoze pojavljuje se u hepatocitima unutar 2 tjedna pri redovitoj konzumaciji alkohola (27,28). Promjene nastale u masnoj jetri u potpunosti su reverzibilne ukoliko osoba prestane piti alkohol. S druge strane, procjenjuje se da će trećina bolesnika s masnom jetrom razviti alkoholni hepatitis ukoliko nastavi piti (29).

3.2 Alkoholni hepatitis

Kao i kod masne jetre, u alkoholnom hepatitisu upalne promjene su tipično najprije vidljive u zoni 3, a napretkom bolesti mogu se proširiti i u portalne prostore. Karakteristične su promjene degeneracija i nekroza hepatocita uz balonirane stanice. Balonirani hepatociti su povećani i posljedica su smanjene funkcije mikrotubula u izlučivanju proteina te posljedičnog zadržavanja vode u stanicama. Jedna od glavnih karakteristika alkoholnog hepatitisa je infiltracija jetre neutrofilima jer se oni obično ne nalaze u ostalim oblicima upalnih bolesti jetre. Također je karakterističan, ali ne i specifičan, nalaz Malloryjevih tjelešaca, koja se prezentiraju kao izrazito eozinofilni agregati intracelularnih proteina unutar citoplazme hepatocita, smještenih uglavnom perinuklearno. Građena su od intermedijarnih filamenata ili citokeratina, normalnih komponenti citoskeleta hepatocita (30). Histološke promjene u alkoholnom hepatitisu mogu biti minimalne, ali mogu i napredovati do vjerojatno ireverzibilnih promjena u kojima je nekroza jako zastupljena i cijeli stvaranjem fibroznih ožiljaka (Slika 1).

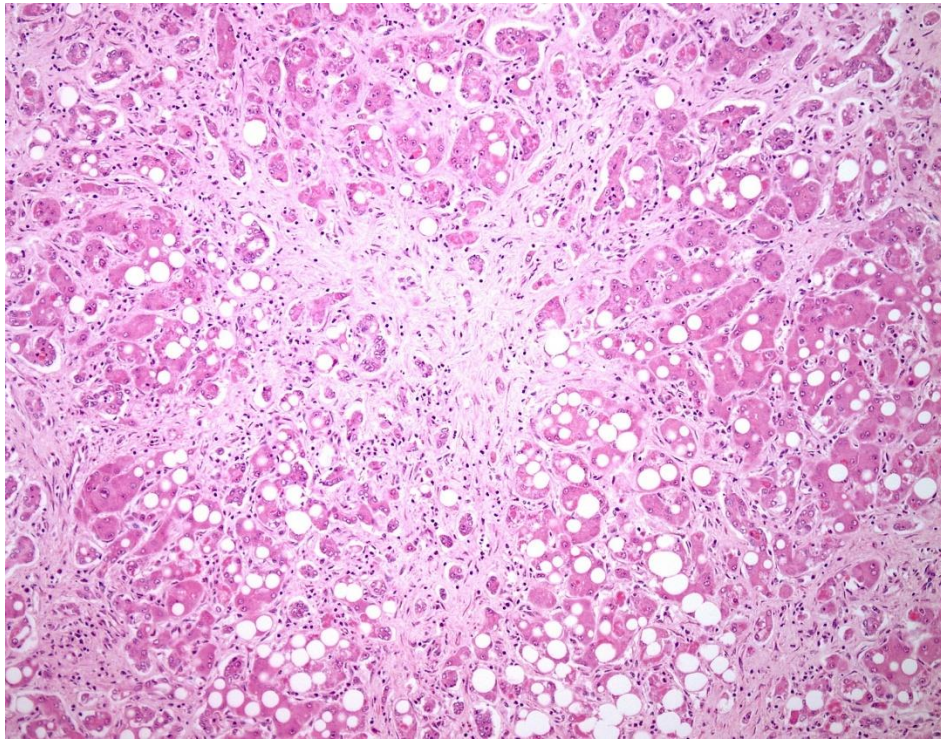


Slika 1: Alkoholni steatohepatitis

(preuzeto s <http://www.webpathology.com/>) (31)

3.3 Alkoholna ciroza

Kao i ostale lezije u alkoholnoj bolesti jetre, fibroza se najprije pojavljuje u zoni 3 i može zahvatiti cijele režnjiće, posebno kod osoba koje nastave piti (32). Rana pojava fibroze u zoni 3 prognostički je nepovoljna i označava veliku vjerojatnost razvoja ciroze (33,34). Širenjem nastalog vezivnog tkiva prema portalnim prostorima stvaraju se vezivni tračci koji okružuju nakupine preostalih hepatocita. Hepatociti regeneriraju i oblikuju noduse veličine 1 do 3 mm, stvarajući tako tipičnu sliku mikronodularne ciroze. Kontinuiranim procesima zamjene nekrotičnih hepatocita fibrozom i regeneracijom preostalih hepatocita, mikronodularna ciroza može progredirati u makronodularnu s nodusima veličine do 1 cm. Jetra se s vremenom postepeno smanjuje te postaje tvrda i čvorasta što predstavlja terminalni stadij alkoholne bolesti jetre (Slika 2).



Slika 2: Alkoholna ciroza

(preuzeto s <http://www.webpathology.com/>) (35)

4. Klinička slika

Dugotrajna pretjerana konzumacija alkohola povezana je sa čitavim spektrom kliničkih manifestacija koje nastaju uglavnom kao posljedica portalne hipertenzije, viška estrogena te zatajenja jetre. Simptomi i znakovi variraju te ovise o težini bolesti.

Pacijenti s alkoholnom masnom jetrom su u pravilu asimptomatski (36). Dijagnoza se postavi najčešće slučajno temeljem laboratorijskih nalaza ili ultrazvučnog pregleda učinjenog rutinski ili zbog drugog razloga. Od simptoma može biti prisutna bolna osjetljivost na duboku palpaciju, a javlja se otprilike u jedne trećine bolesnika (26). Fizikalni pregled je najčešće bez osobitosti, ali ponekad može biti prisutna hepatomegalija.

Pacijenti s najblažim slučajevima alkoholnog hepatitisa također nemaju nikakvih simptoma te se sigurna dijagnoza može postaviti jedino biopsijom jetre. Međutim, simptomi se razvijaju ovisno o razvoju bolesti koja može napredovati sve do fatalne insuficijencije jetre. Tako se u ozbiljnijim slučajevima počinju javljati umor, anoreksija i gubitak tjelesne mase. Teški oblici alkoholnog hepatitisa obilježeni su povišenom temperaturom, anoreksijom, gubitkom mase, umorom, slabošću te mučninom i ponavljanim povraćanjem. Bolesnici se također mogu žaliti na bol u gornjem desnom kvadrantu abdomena. Fizikalnim pregledom najčešće se otkrije žutica te hepatomegalija koja može biti praćena splenomegalijom. U najtežim slučajevima mogu nastati ascites, hepatalna encefalopatija i sklonost krvarenju.

Alkoholna ciroza ponekad može također biti asimptomatska te se u otprilike 10% slučajeva otkrije slučajno na obdukciji ili pri laparotomiji zbog nekog drugog razloga (26). Najčešće je ipak simptomatska, a može se prezentirati i bez prethodno klinički ili histološki prepoznatog stadija hepatitisa. Simptomi su u početku slabo izraženi, postupno progrediraju i na kraju dominiraju simptomi razvijenih komplikacija portalne hipertenzije te oštećene jetrene funkcije. Početna manifestacija bolesti je nespecifična i pacijenti se uglavnom žale na manjak apetita, gubitak tjelesne mase s naglaskom na gubitak mišićne mase, umor i opću slabost. Na koži mogu biti vidljive modrice i progredirajuća žutica. Međutim, bolest se prvotno može manifestirati i izrazito burno sa simptomima alkoholnog hepatitisa ili portalne hipertenzije kada dolazi do krvarenja iz varikoziteta jednjaka, pojave ascitesa, hepatorenalnog sindroma ili hepatalne encefalopatije. Istodobno mogu postojati

i simptomi ekstrahepatalnih disfunkcija nastalih zbog zloupotrebe alkohola poput kardiomiopatije, neuropatije i pankreatitisa. Fizikalni nalaz varira i ovisi o težini bolesti. Citrotična jetra obično je tvrda i čvorasta, najčešće povećana, ali može biti i normalne ili smanjene veličine. Splenomegalija ovisi o razvijenosti portalne hipertenzije i obično je kasna značajka ciroze. Razvojem portalne hipertenzije također može nastati i „caput medusae“, odnosno vidljivo proširenje vena prednje trbušne stijenke. Mogu biti prisutni „spider-angiomi“ koji se očituju kao paukolika proširenja malih krvnih žila na koži trupa, crvenilo na dlanovima (palmarni eritem), povećanje grudi (ginekomastija) i atrofija testisa kod muškaraca kao posljedica hiperestrogenizma. Kod žena se javljaju virilizacija i poremećaji menstruacije. Smanjena funkcija jetre očituje se pojavom žutice, edema i krvarenja u kožu i sluznice. Od ostalih znakova mogući su Dupuytrenova kontraktura i obostrano povećanje parotidnih žlijezda. Ponekad se bolesnici prezentiraju tek u fazi uznapredovale ciroze jetre s komplikacijama, a jedna od njih je i nastanak hepatocelularnog karcinoma. Klinički se obično prezentira naglim pogoršanjem funkcije jetre i razvojem portalne hipertenzije, a rijetko već razvijenim metastazama.

5. Dijagnostika

Dijagnoza alkoholne bolesti jetre temelji se uglavnom na kombinaciji laboratorijskih nalaza i značajki kliničke slike. Veliku važnost u postavljanju dijagnoze ima i što preciznija anamneza. Kao dodatne metode koriste se još različite slikovne metode, biopsija jetre te novije neinvazivne metode procjene fibroze.

5.1 Anamneza i fizikalni pregled

Iako bitna za postavljanje točne dijagnoze, anamneza je obično nepouzdana. Naime, pacijenti najčešće ublažavaju ili u potpunosti negiraju konzumaciju alkohola (37,38). Podaci iz anamneze koji upućuju na zlouporabu alkohola su podaci o obrascu pijenja, vrsti pića i, najvažnije, količini alkohola. Da bi se omogućio lakši uvid u navike pojedinca te procijenila njegova ovisnost o alkoholu konstruirani su do sada razni upitnici. Primjer je tzv. CAGE upitnik koji se danas često upotrebljava jer je kratak i jednostavan (Tablica 1). Sastoji se od 4 pitanja, a pozitivan odgovor na 2 ili više pitanja znači pozitivan test.

Tablica 1: CAGE upitnik

- | |
|---|
| <ol style="list-style-type: none">1. Have you ever felt that you should Cut down your drinking?2. Have people Annoyed you by criticizing your drinking?3. Have you ever felt Guilty about drinking?4. Have you ever had a drink first thing in the morning (Eye-opener) to steady your nerves or to get rid of a hangover? |
|---|

Upitnik se pokazao korisnim u Sjedinjenim Američkim Državama, dok na našim prostorima ipak ima manju vrijednost, jer su obrasci pijenja drugačiji. U praktičnom radu obično je u tom smislu vrlo važna heteroanamneza, gdje su podaci prikupljeni od obitelji obično pouzdaniji u procjeni konzumacije alkohola od podataka dobivenih od samog bolesnika.

Kod pacijenata sa suspektom alkoholnom bolešću jetre potrebno je tragati za već navedenim fizikalnim znakovima kao što su hepatomegalija i znakovi kronične bolesti jetre poput ascitesa, „spider-angioma“, splenomegalije ili ginekomastije.

5.2 Laboratorijski nalazi

Odstupanja laboratorijskih nalaza od normalnih vrijednosti ovise o težini i trajanju bolesti. U početnim stadijima alkoholne bolesti jetre, odnosno kod stanja alkoholne masne jetre, jetreni testovi uglavnom pokazuju slabo povećanje vrijednosti aminotransferaza i rjeđe alkalne fosfataze (AF). Vrijednosti katalitičke koncentracije gama-glutamil-transferaze (GGT) obično su znatno veće od vrijednosti za ostale enzime, ali normalan nalaz GGT ne isključuje kroničnu konzumaciju alkohola (39). Vrijednosti ostalih biokemijskih i hematoloških parametara su najčešće uredne.

Napretkom bolesti dolazi do većih promjena u vrijednostima brojnih parametara. Za razliku od ostalih oblika jetrenih bolesti u kojima su vrijednosti alanin-aminotransferaze (ALT) obično veće od vrijednosti aspartat-aminotransferaze (AST), u alkoholnoj bolesti jetre karakterističan je obrazac disproporcionalno povišenih vrijednosti AST u usporedbi s vrijednostima ALT, što rezultira omjerom AST/ALT većim od 1, a često i većim od 2 (40–44). Smatra se da vrijednost omjera raste u skladu s napretkom bolesti (43). Relativno manji porast ALT djelomično se pripisuje jetrenoj deficijenciji piridoksal-5'-fosfata u alkoholičara, koji djeluje kao kofaktor u enzimskoj aktivnosti ALT (44). Vrijednosti GGT obično su 8 do 10 puta veće od gornje granice normalnih vrijednosti (45), najvećim dijelom zbog indukcije enzima, no nisu specifične za alkoholnu bolest jetre te se nalaze i u bolestima gušterače, bilijarnog trakta te kod uzimanja nekih lijekova. Povećane vrijednosti bilirubina uobičajen su nalaz u slučajevima dekompenzirane ciroze nastale zbog bilo kojeg uzroka, uključujući i alkohol. Također mogu biti povećane i vrijednosti AF, posebno u težim slučajevima alkoholnog hepatitisa ili kolestaze (26).

Za bolesnike s cirozom jetre uobičajena su i neka odstupanja od normalnih vrijednosti u hematološkim parametrima. Zbog razvoja portalne hipertenzije dolazi do splenomegalije, odnosno hipersplenizma i pojačane sekvestracije svih krvnih stanica. Najčešće se kod pacijenata s cirozom nađe trombocitopenija (46) do koje dolazi zbog hipersplenizma i direktnog toksičnog utjecaja alkohola na koštanu srž. Iz istih razloga su učestali nalazi leukopenije i anemije. Međutim, velik utjecaj na razvoj anemije također ima neprimjerena prehrana i posljedični nedostatak vitamina B12 i folata, a

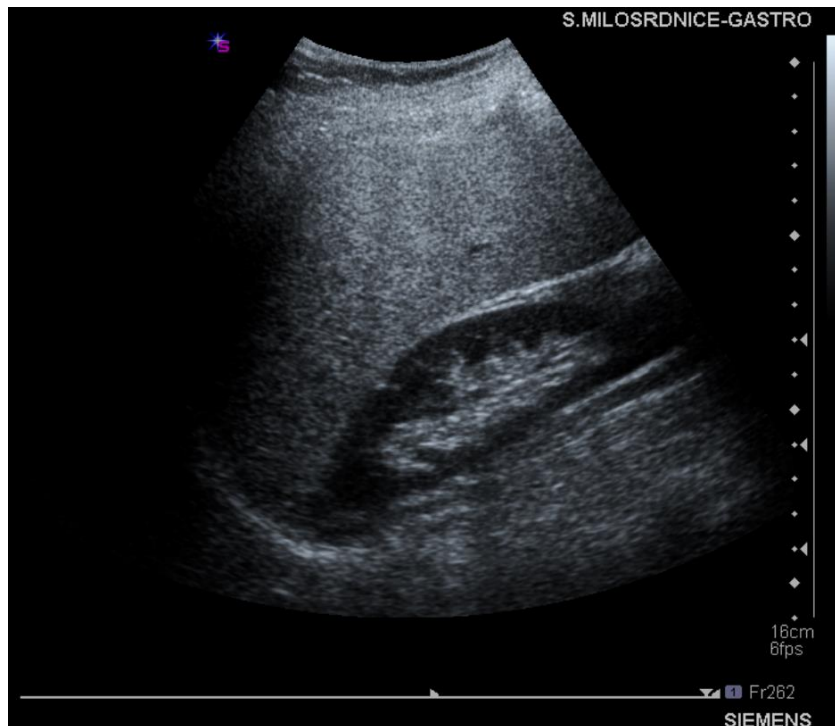
može nastati i kao posljedica akutnih ili kroničnih krvarenja iz gastrointestinalnog sustava. Prosječni volumen eritrocita (MCV, engl. *mean corpuscular volume*) obično je povećan te označava makrocitozu. Makrocitoza je indikator dugotrajne bolesti, a nastaje kao posljedica nedostatka vitamina B12 ili folata, toksičnosti alkohola ili povećanog odlaganja lipida u membrane eritrocita (47). Manjak krvnih stanica ima veliki klinički značaj. Trombocitopenija povećava sklonost krvarenju i stoga može biti ograničavajući faktor u izvođenju različitih invazivnih postupaka poput biopsije jetre ili nekih kirurških ili endoskopskih zahvata. Leukopenija povećava rizik za nastanak infekcije, a kronična anemija doprinosi lošijem ishodu nakon svake epizode krvarenja. Jetra ima brojne funkcije u metabolizmu. Između ostaloga odgovorna je za sintezu većine proteina plazme, kao što su albumini, čimbenici zgrušavanja, antikoagulansi i proteini uključeni u imunološki odgovor. U procjeni sintetske funkcije jetre u praksi se najčešće koristimo mjerenjem protrombinskog vremena i određivanjem koncentracije serumskog albumina. Protrombinsko vrijeme ostaje u granicama referentnih vrijednosti sve dok se ne uništi više od 80% sintetske funkcije jetre (48). Prelaskom tog praga ono se produžuje zbog smanjene sinteze faktora koagulacije ovisnih o vitaminu K (26). Zbog ovog nalaza, u kombinaciji sa smanjenim brojem trombocita, alkoholičari su skloni krvarenjima, najčešće iz varikoziteta jednjaka, peptičkih ulkusa, laceracija distalnog dijela jednjaka (Mallory-Weiss sindrom) itd. Kod bolesnika s kroničnim oštećenjem jetre, protrombinsko vrijeme se produžuje u skladu s progresijom bolesti pa je dobar pokazatelj stupnja oštećenja (49,50). Smanjenje koncentracije serumskog albumina (hipoalbuminemija) nastaje tek nakon dužeg trajanja bolesti i pokazatelj je kroničnog oštećenja jetre. Uz hipoalbuminemiju se zbog nespecifične stimulacije retikuloendotelnog sustava obično nađe i hiperglobulinemija, što rezultira albuminsko-globulinskom inverzijom (26).

U dijagnostici alkoholne bolesti jetre nužno je različitim serološkim, imunološkim i biokemijskim testovima, te po potrebi i drugim metodama, isključiti alternativnu ili kombiniranu etiologiju oštećenja, prvenstveno virusne hepatitise, nealkoholnu masnu bolest jetre, hemokromatozu, te ostale manje česte metaboličke (Wilsonova bolest, deficit α -1-antitripsina) i autoimune bolesti jetre (autoimuni hepatitis, primarni bilijarni kolangitis, primarni sklerozirajući kolangitis). Stoga se svim bolesnicima obavezno određuju serološki markeri kroničnih virusnih hepatitisa B i C, koncentracija željeza u

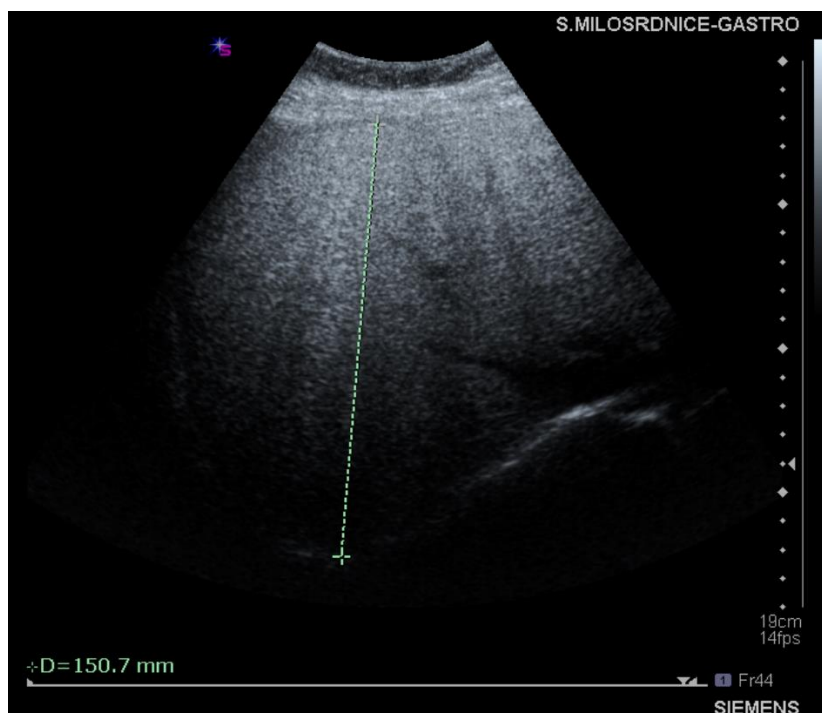
serumu te parametri inzulinske rezistencije, a prema potrebi i autoimuna protutijela te vrijednosti bakra, ceruloplazmina, α -1-antitripsina u serumu, uz dodatne metode za potvrdu ili isključivanje drugih uzroka jetrene bolesti.

5.3 Ultrazvuk

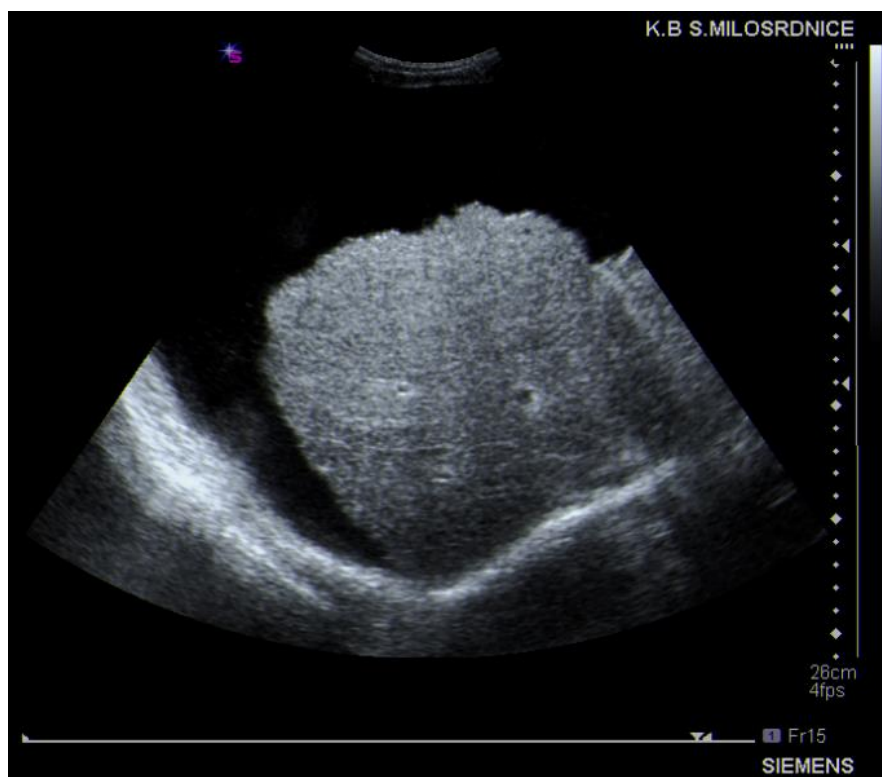
Ultrazvučni pregled abdomena je relativno jednostavna, jeftina i dostupna neinvazivna metoda koja može biti korisna u dijagnostici, budući da se njome mogu prikazati brojne karakteristike alkoholne bolesti jetre. U najblažem obliku bolesti, alkoholnoj steatozi, ultrazvukom se može prikazati povećana jetra hiperehogene strukture (51–54), no bolest može ostati i neprepoznata ukoliko steatoza zahvaća manje od 30% hepatocita (51,52) (Slike 3 i 4). Ultrazvučne značajke alkoholnog hepatitisa slične su onima u masnoj jetri. Ultrazvukom se također mogu prikazati komplikacije poput ascitesa, razvijenih kolaterala te portalne hipertenzije i splenomegalije (54–57). U slučajevima akutnog alkoholnog hepatitisa može biti vidljiva dilatacija hepatalne arterije (58). Razvijena alkoholna ciroza može pokazivati i značajke ranijih stadija bolesti pa je ultrazvukom moguće prikazati povećanu ili masnu jetru, no uz to je uobičajen nalaz grubog izgleda jetrenog parenhima. Najkorisniji znakovi u procjeni ciroze su nepravilnost jetrene površine tj. rubova, hepatomegalija i atenuacija ultrazvučnog snopa uz grubi, inhomogeni izgled parenhima (54) (Slika 5). Osim navedenog, ultrazvuk je metoda izbora za probir hepatocelularnog karcinoma kao komplikacije ciroze jetre bilo koje etiologije, i provodi se svakih 6 mjeseci.



Slika 3: Masna jetra: usporedba parenhima bubrega i jetre (izražen hepatorenalni kontrast). Prema Duvnjak M. i suradnici (2015). (54)



Slika 4: Distalna atenuacija u masnoj jetri: jetra zaobljene konture i nejasnog prikaza ogranaka hepatičnih vena, nejasan prikaz dijafragme. Prema Duvnjak M. i suradnici (2015). (54)



Slika 5: Ciroza jetre: „skvrčena“ jetra, četkasti izgled čahure. Prema Duvnjak M. i suradnici (2015). (54)

5.4 Kompjutorizirana tomografija (CT)

Kompjutorizirana tomografija (CT) je najosjetljivija dijagnostička metoda za procjenu morfoloških promjena jetre (59). Masna jetra je, za razliku od zdrave jetre, manjeg denziteta u odnosu na slezenu na nekontrastnom CT-u (60). Progresijom bolesti i nastupom ciroze sve više postaje uočljiva nepravilnost površine kao posljedica stvaranja regenerativnih čvorova te heterogenost cjelokupnog parenhima jetre. Zamjenom oštećenog i nekrotičnog parenhima vezivnim tkivom dolazi do promjena u veličini i raspodjeli volumena jetrenih režnjeva što je lako uočljivo na CT-u. *Porta hepatitis* i prostori između režnjeva tako izgledaju šire na snimkama posljedično smanjenju desnog i medijalnog dijela lijevog režnja s pratećom hipertrofijom *lobusa caudatusa* te lateralnog dijela lijevog režnja (61). Osim samih promjena jetre, CT-om je moguće prikazati i razvijene komplikacije jetrene bolesti kao što su splenomegalija,

venske kolaterale i ascites (62).

5.5 Magnetska rezonancija (MR)

Još jedna slikovna metoda koja se može koristiti u dijagnostici alkoholne bolesti jetre je magnetska rezonancija. Na konvencionalnim T1 i T2 mjerenim snimkama masna jetra pokazuje viši intenzitet signala nego zdrava jetra (63). U stadiju ciroze mogu se prikazati regenerativni čvorići koji su na T1 mjerenim slikama jednakog, sniženog ili povišenog intenziteta u odnosu na okolni parenhim, dok se na T2 mjerenim snimkama najčešće prikazuju kao čvorići sniženog intenziteta (62). I MR i CT služe i za bolju karakterizaciju žarišnih promjena u cirotičnoj jetri, odnosno za dijagnostiku hepatocelularnog karcinoma.

5.6 Biopsija jetre

Za dijagnozu alkoholne bolesti jetre u pacijenata koji konzumiraju značajne količine alkohola obično je dovoljna klinička slika i prateći laboratorijski nalazi. Međutim, ukoliko je nakon neinvazivnog pristupa dijagnoza i dalje nejasna, za potvrdu može biti potrebna biopsija jetre. Dobivenim patohistološkim nalazom moguće je također odrediti stadij bolesti te isključiti drugu etiologiju bolesti. Metoda koja se uobičajeno koristi je perkutana biopsija jetre s kontrolom ultrazvukom ili bez nje. Kontraindikacije za perkutanu biopsiju su trombocitopenija i produženo protrombinsko vrijeme, koji se javljaju kao komplikacije u kasnijim stadijima bolesti. U takvim slučajevima provodi se transjugularna biopsija jetre u kojoj se kateterom kroz unutarnju jugularnu venu, preko gornje i donje šuplje vene, dolazi do hepatalne vene te uzima uzorak tkiva najčešće iz desnog jetrenog režnja (64).

5.7 Elastografija

Procjena fibroze jetre, za koju se kao metoda zlatnog standarda ranije koristila biopsija jetre, od velike je kliničke važnosti. Zbog nekih ograničenja biopsije, prvenstveno

invazivnosti i utjecaja na dodatni morbiditet, a ponekad i mortalitet, u posljednje vrijeme sve više do izražaja dolaze neinvazivne metode. U ovu skupinu spadaju metode elastografije koje uključuju ultrazvučnu i MR elastografiju (65,66). U praksi se uglavnom koriste ultrazvučne elastografske metode i temelje se na činjenici da vezivno tkivo čini jetru tvrdom, a tvrdoća je izravno proporcionalna brzini širenja ultrazvučnog vala. Dobiveni elastografski nalaz odnosi se na ukupnu količinu vezivnog tkiva u analiziranom dijelu jetre, a ne na tkivni obrazac razvoja fibroze (67). Elastografske metode izvedive su u većine pacijenata, a ograničavaju ih čimbenici poput pretilosti ili uski međurebreni prostori pojedinaca (68).

5.8 Serološki biljezi

Još jedna neinvazivna metoda procjene fibroze jetre je biološka metoda koja se temelji na mjerenju određenih biljega u krvi. Brojni serumski biljezi su zapravo enzimi koji se mjere u rutinskim laboratorijskim testovima, ali nisu specifični za jetru. Ostatak čine različite molekule koje jetra izlučuje, primjerice bilirubin, α -fetoprotein, α -2-makroglobulin, haptoglobin i apolipoprotein A1 (69). Pojedinačno ovi markeri nemaju velik značaj, ali kada se u različitim kombinacijama dovedu u određene matematičke odnose daju vrijednost koja korelira sa stadijem fibroze. Na ovaj način se provode takozvane neizravne metode. Za razliku od njih, izravnim metodama se mjeri koncentracija pojedinačnih bioloških spojeva koji su dio izvanstaničnog matriksa, a u koje se ubrajaju komponente kolagena, glikoproteini, tkivne metaloproteinaze i tkivni inhibitori metaloproteinaza (70–73).

5.9 Procjena težine bolesti i prognostički modeli

Nakon postavljanja dijagnoze ciroze moguće je na temelju nekoliko parametara približno procijeniti težinu i ishod bolesti. Do sada je razvijeno nekoliko modela koji služe u tu svrhu. Jedan od njih je Child-Pughov bodovni sustav koji je, osim za prognoziranje ishoda kronične jetrene bolesti, koristan i za procjenu potrebe za transplantacijom jetre. Child-Pughov sustav se temelji na 5 kliničkih znakova jetrene

bolesti: ukupni bilirubin, serumski albumin, protrombinsko vrijeme, ascites i encefalopatija. Svaki od pokazatelja ocjenjuje se s minimalno 1 do maksimalno 3 boda, gdje 3 označava teški poremećaj. Ukupan zbroj bodova 5-6 označava Child-Pughov razred A (kompenzirana bolest), zbroj bodova 7-9 je razred B (značajna funkcionalna nesposobnost) i zbroj bodova 10-15 je razred C (dekompenzirana bolest). Child-Pughovi razredi koreliraju s jednogodišnjim, odnosno dvogodišnjim preživljenjem.

MELD bodovni sustav (Model for End-stage Liver Disease) je još jedan model za procjenu težine kronične bolesti jetre. Model se koristi laboratorijskim vrijednostima serumskog bilirubina, kreatinina, natrija te INR (engl. *international normalized ratio*) u svrhu procjene tromjesečnog preživljenja. Povećanje MELD-a povezano je s povećanjem jetrene disfunkcije i samim time povećanim tromjesečnim rizikom smrtnosti (74). Zbog točnosti predviđanja kratkoročnog preživljenja u pacijenata s cirozom MELD sustav se koristi za postavljanje prioriteta u pacijenata koji čekaju transplantaciju jetre.

Za procjenu težine alkoholnog hepatitisa koriste se različiti prognostički modeli od kojih je najčešće upotrebljavana Maddreyjeva diskriminantna funkcija (DF, engl. *Maddrey discriminant function*) koja u obzir uzima protrombinsko vrijeme i razine bilirubina u krvi. Teški oblik alkoholnog hepatitisa definira se kao $DF \geq 32$ (75,76) i takav oblik se liječi primjenom kortikosteroida. Uspješnost kortikosteroidne terapije procjenjuje se Lille modelom u kojem se za izračunavanje rezultata kombiniraju dob bolesnika, protrombinsko vrijeme, vrijednosti kreatinina, albumina i bilirubina nultog dana te vrijednosti bilirubina sedmog dana terapije. Rezultat $> 0,45$ imaju bolesnici koji ne reagiraju na kortikosteroidnu terapiju, a također je povezan s većim šestomjesečnim mortalitetom u usporedbi s rezultatima manjih vrijednosti (77).

6. Liječenje

6.1 Apstinencija

Uklanjanje osnovnog etiološkog čimbenika u nastanku bolesti, odnosno prestanak konzumiranja alkohola, predstavlja osnovnu mjeru u liječenju alkoholne bolesti jetre. Važnost potpune i trajne apstinencije od alkohola u svim oblicima alkoholne bolesti jetre ne može se dovoljno naglasiti. Masna jetra i alkoholni hepatitis mogu biti reverzibilna stanja ukoliko pacijenti potpuno apstiniraju, dok se u bolesnika s cirozom apstinencijom smanjuje rizik jetrene dekompenzacije i poboljšava preživljenje. Budući da su takvi pacijenti često u relapsu i vraćaju se pijenju alkohola, potreban je njihov stalan nadzor. Pokazalo se da kombinirani pristupi koji uključuju medicinsku skrb, kognitivno-bihevioralnu terapiju te razne terapije jačanja motivacije imaju najbolji učinak u smanjenju relapsa (78). Potencijalni problem predstavlja pojava apstinencijske krize kod osoba ovisnih o alkoholu koje naglo prestanu s konzumacijom. Blaga do umjerena apstinencijska kriza javlja se 6-24 sata nakon posljednjeg pića i obilježavaju je mučnina, povraćanje, glavobolja, anksioznost, iritabilnost, tremor, tahikardija i povišen tlak. Stanje može progredirati do teške apstinencijske krize koju karakteriziraju *delirium tremens*, konvulzije, koma, srčani arrest i smrt (79). Zlatnim standardom u liječenju apstinencijske krize smatraju se benzodiazepini budući da pridonose ublažavanju simptoma kao i smanjenju rizika za pojavu konvulzija i/ili *delirium tremens*-a (80,81).

6.2 Nutritivna terapija

Svi pacijenti s alkoholnom bolesti jetre trebali bi također imati i odgovarajuću prehranu. Naime, alkoholizam je povezan s nedostatkom različitih nutrijenata, ponajprije proteina, vitamina i minerala, uključujući vitamin A, vitamin D, vitamin B6, folate i cink (82). Nutritivna terapija indicirana je za pacijente s masnom jetrom koji su pothranjeni ili imaju dokazani manjak mineralnih tvari ili vitamina, dok je za ostale pacijente s masnom jetrom dovoljno da imaju uravnoteženu prehranu. Većina bolesnika s težim oblicima alkoholnog hepatitisa je pothranjena i zahtijeva neki oblik nutritivne potpore.

Ovo obuhvaća odgovarajući energetska unos i količinu proteina, kao i nadomjestak vitamina i mineralnih tvari (83). Za pacijente s alkoholnom cirozom potrebna je opća nutritivna terapija budući da je prisutan poremećaj metabolizma proteina, ugljikohidrata i masti. Takvi bolesnici trebali bi jesti više obroka dnevno, uključujući doručak i večernju užinu. Dijeta se treba sastojati od veće količine proteina (1,2-1,5 g/kg) i ukupne energije (150-160 kJ/kg) u odnosu na preporuke u standardnoj pravilnoj prehrani (84). Iznimku čine pacijenti s hepatalnom encefalopatijom u kojih treba smanjiti unos proteina na 20 g/dan tijekom kraćeg perioda (26).

6.3 Kortikosteroidi i moguća farmakoterapija

Apstinencija od alkohola i nutritivna terapija obično su dovoljne mjere u liječenju alkoholne masne jetre. Upotreba dodatnih metoda terapije u liječenju alkoholnog hepatitisa ovisi o težini samog stanja. U teškim oblicima alkoholnog hepatitisa u kojima je vrijednost DF ≥ 32 uobičajena je upotreba prednizolona koji ima utjecaj na smanjenje mortaliteta, a terapijski učinak vjerojatno ostvaruje zbog svojih protuupalnih i imunosupresivnih svojstava. Potrebno je pratiti učinak terapije te ukoliko unutar 7 dana ne dođe do poboljšanja, primjerice ne popravlja se bilirubin ni DF, odnosno rezultat Lille modela je $> 0,45$, preporuča se prekid terapije kako bi se izbjeglo nepotrebno izlaganje kortikosteroidima (77,85). Pri postojanju kontraindikacija kao što su aktivna infekcija, pankreatitis, gastrointestinalna krvarenja ili renalna insuficijencija potrebno je u potpunosti izbjegavati njihovu primjenu. Kao alternativa kortikosteroidima, bolesnicima s postojećim kontraindikacijama može se dati pentoksifilin (84,86). Pentoksifilin djeluje kao antioksidans te inhibira sintezu TNF-a i može biti koristan kod pojedinaca, no njegova uloga u liječenju alkoholnog hepatitisa ostaje nepoznata te su potrebna daljnja istraživanja.

Do sada su istraživani različiti lijekovi kao moguća terapija alkoholnog hepatitisa i ciroze. Metadoksin je kombinacija dvaju antioksidansa, piridoksina i pirolidona, i može biti koristan u terapiji budući da je oksidativni stres jedan od mehanizama ozljede jetre. Istraživanja u ljudi pokazuju da metadoksin dovodi do poboljšanja biokemijskih parametara (87–91). S-adenozilmetionin je prekursor antioksidansa glutaciona te se

koristi u terapiji iz istih razloga kao metadoksin, a izvještaji o njegovoj primjeni pokazuju smanjenje mortaliteta (92). Upotreba kolhicina bazira se na njegovom protuupalnom djelovanju kojeg ostvaruje inhibicijom funkcije leukocita, kao i na utjecaju na fibrogenezu, što uključuje inhibiciju sinteze kolagena i poboljšanje djelovanja kolagenaze (93–96). Iako su početni rezultati bili ohrabrujući, stvarni učinak ovih i brojnih drugih lijekova još uvijek nije poznat te su potrebna dodatna istraživanja da bi se ustanovila njihova djelotvornost i preporučila široka primjena u budućnosti.

6.4 Liječenje komplikacija

Terapija alkoholne bolesti jetre obuhvaća i specifične mjere u liječenju mogućih komplikacija koje se uglavnom javljaju u sklopu već razvijene ciroze. Relativno česta i potencijalno najopasnija komplikacija je razvoj varikoziteta jednjaka kao posljedica portalne hipertenzije. Njihova ruptura dovodi do krvarenja koje može biti smrtonosno. Kao primarna profilaksa krvarenju u terapiji se mogu dati neselektivni beta-blokatori (propranolol ili karvedilol) koji smanjuju minutni volumen srca i uzrokuju splahnhičnu vazokonstrikciju čime se smanjuje portalni protok krvi. U svrhu primarne prevencije krvarenja može se još provesti endoskopska ligacija, odnosno podvezivanje varikoziteta koje je jednako djelotvorno (97). Ukoliko pak dođe do krvarenja, kao prva linija liječenja mogu se koristiti neka farmakološka sredstva poput vazopresina ili somatostatina i njegovih analoga koji uzrokuju vazokonstrikciju u splahnhičnom krvotoku. Najracionalniji pristup akutnom krvarenju iz varikoziteta predstavlja kombinacija ovih sredstava i endoskopske sklerozacije ili ligacije (98). Unatoč hitnom zbrinjavanju, određeni broj bolesnika ne reagira na farmakološko ili endoskopsko liječenje. U tim se slučajevima TIPS (engl. *transjugular intrahepatic portosystemic shunt*), kao jatrogena portosistemska veza koja omogućava rasterećenje portalnog krvotoka, pokazao kao vrlo djelotvorna metoda (99). Osim krvarenja iz varikoziteta, među najčešće komplikacije ciroze spada i nastanak ascitesa. Alkoholna etiologija jetrene bolesti čini ju donekle reverzibilnom ukoliko se ukloni uzrok, stoga je apstinencija jedan od najvažnijih koraka u liječenju ascitesa. Dugotrajnom apstinencijom može doći do povlačenja ascitesa ili do boljeg odgovora na terapiju (100). Osnovna terapija uključuje ograničenje unosa soli, odnosno natrija, na 2000 mg

dnevno i upotrebu diuretika (spironolakton i furosemid) (101,102). Dodatna terapijska mogućnost u bolesnika s ascitesom je paracenteza. Paracentezom se može odstraniti do 5 litara tekućine bez nadoknade koloida kod pacijenata koji su rezistentni na diuretike (103,104). Ukoliko bolesnici reagiraju na osnovnu terapiju, serijsko odstranjivanje ascitesa paracentezama se ne preporučuje (100).

6.5 Transplantacija jetre

Liječenje ciroze kao terminalnog stadija jetrene bolesti poprilično je ograničeno. Jedini djelotvorni oblik liječenja koji pacijentima s cirozom pruža najviše mogućnosti je transplantacija jetre. Alkoholizam je jedan od najčešćih uzroka ciroze jetre, a ciroza općenito je najčešća indikacija za transplantaciju jetre u Europi (105). Kada je indikacija alkoholna ciroza, većina programa zahtijeva šestomjesečni period apstinencije prije evaluacije stanja bolesnika. U ovom periodu može doći do znatnog oporavka pojedinih pacijenata kod kojih onda transplantacija više nije potrebna, a također služi i u identifikaciji bolesnika kod kojih postoji velika vjerojatnost da će nastaviti s apstinencijom i nakon transplantacije (86). U sastavljanju liste za transplantaciju jetre većina centara se koristi MELD bodovnim sustavom kojim se identificiraju najugroženiji, odnosno prioritetni pacijenti (106). Smatra se da transplantacija jetre poboljšava preživljenje pacijentima s alkoholnom bolešću jetre klasificiranoj kao Child-Pugh razred C i/ili MELD \geq 15 (86).

7. Prognoza

Alkoholna bolest jetre razvija se od alkoholne masne jetre, preko hepatitisa do ciroze, koja predstavlja krajnji ireverzibilni stadij, a napredak bolesti proporcionalan je rastu mortaliteta. Stoga prognoza alkoholne bolesti jetre prvenstveno ovisi o stadiju do kojeg se bolest razvila.

Masna jetra se smatra benignim oblikom budući da je reverzibilna te se apstinencijom postiže potpun oporavak. Međutim, ukoliko nastave piti, procjenjuje se da će otprilike 30% pacijenata s masnom jetrom razviti alkoholni hepatitis (29). Masna jetra progredira do stadija ciroze u približno 8-20% slučajeva (107).

Razvijeni steatohepatitis nosi veći rizik za razvoj ciroze od masne jetre. Pacijenti koji nastave piti ili se prezentiraju sa simptomima težih oblika alkoholnog hepatitisa imaju veće stope progresije u cirozu, čak do 50% za obje skupine (108–110).

Glavni prognostički čimbenik rane, kompenzirane ciroze je stadij fibroze, dok su za prognozu preživljenja pacijenata s dekompenziranim oblikom važniji klinički i biokemijski parametri. Apstinencija od alkohola poboljšava prognozu u oba stadija (111). Kad se jednom razvije dekompenzacija, očekivano petogodišnje preživljenje bez transplantacije jetre je 60% za one koji prestanu piti alkohol, dok je za one koji nastave s konzumacijom preživljenje 30% (14,108,112). Glavni uzroci smrti su zatajenje jetre, različite infekcije kojima su alkoholičari skloni, gastrointestinalna krvarenja (varikoziteti ili laceracije jednjaka, peptički ulkus), hepatorenalni sindrom te u nekim slučajevima razvoj hepatocelularnog karcinoma (26).

8. Zaključci

Problem dugotrajne i prekomjerne konzumacije alkohola raširen je u cijelom svijetu te je alkoholna bolest jetre jedan od važnih uzroka smrti, posebno u zemljama s visokom prosječnom konzumacijom po glavi stanovnika. Otkriveni su brojni mehanizmi nastanka jetrene ozljede, a mnogi se još istražuju te predstavljaju područje interesa u razvoju i upotrebi potencijalno korisnih lijekova. Svaki stadij alkoholne bolesti jetre može se različito klinički manifestirati, no bolest može biti i asimptomatska te dugo vremena ostati neprepoznata. Točna i detaljna anamneza o navikama pijenja alkohola jako je važna u postavljanju dijagnoze, ali je često nepouzdana. Za dijagnozu su obično dovoljni laboratorijski nalazi i klinička slika, uz isključenje drugih etiologija, a za procjenu težine bolesti i komplikacija koriste se dodatne slikovne metode ili metode za procjenu težine fibroze. Zlatni standard u procjeni fibroze je biopsija jetre, a danas su u upotrebi i novije neinvazivne metode, prvenstveno pomoću fibroelastografije i seroloških biljega. Liječenje alkoholne bolesti jetre temelji se na potpunoj apstinenciji od alkohola te različitim potpornim i simptomatskim mjerama poput nutritivne terapije i liječenja razvijenih komplikacija. Jedino trajno i djelotvorno rješenje za bolesnike u fazi uznapredovale ciroze s komplikacijama predstavlja transplantacija jetre, za koju se lista prioriteta pacijenata procjenjuje na temelju MELD bodovnog sustava. Prognoza alkoholne bolesti jetre ovisi prvenstveno o stadiju bolesti. Masna jetra i alkoholni hepatitis mogu biti reverzibilna stanja, dok je prognoza alkoholne ciroze općenito loša, ali preživljenje se značajno poboljšava potpunom apstinencijom od alkohola.

Zahvale

Prvenstveno zahvaljujem svojoj mentorici, doc. dr. sc. Luciji Virović Jukić, na svom uloženom vremenu i trudu te kvalitetnim savjetima i pomoći pri izradi ovog diplomskog rada.

Neizmjerne hvala mojoj obitelji, a posebno roditeljima, na povjerenju i beskrajnoj podršci i ljubavi.

Posebno zahvaljujem svojem zaručniku te svim prijateljima na bezuvjetnoj pomoći, podršci i razumijevanju tijekom cijelog studija.

Literatura

1. <http://mkb-dijagnoza.blogspot.com/2009/03/k00-k93-bolesti-probavnog-sustava.html>. [pristupljeno 30.5.2018.]
2. http://www.who.int/substance_abuse/publications/global_alcohol_report/en/. [pristupljeno 30.5.2018.]
3. Liangpunsakul S, Haber P, McCaughan GW. Alcoholic Liver Disease in Asia, Europe, and North America. *Gastroenterology*. 2016; 150(8):1786-97.
4. http://www.who.int/substance_abuse/publications/global_alcohol_report/msb_gsr_2014_2.pdf?ua=1. [pristupljeno 30.5.2018.]
5. Leibel WK. Cirrhosis in the alcoholic and its relation to the volume of alcohol abuse. *Ann N Y Acad Sci*. 1975; 252:85-105.
6. Bellentani S, Saccoccio G, Costa G, Tiribelli C, Manenti F, Sodde M, et al. Drinking habits as cofactors of risk for alcohol induced liver damage. The Dionysos Study Group. *Gut*. 1997; 41(6):845-50.
7. Singal AK, Kodali S, Vucovich LA, Darley-Usmar V, Schiano TD. Diagnosis and Treatment of Alcoholic Hepatitis: A Systematic Review. *Alcohol Clin Exp Res*. 2016; 40(7):1390-402.
8. Childers RE, Ahn J. Diagnosis of Alcoholic Liver Disease: Key Foundations and New Developments. *Clinics in Liver Disease*. 2016; 20(3):457-71.
9. Tuyns AJ, Pequignot G. Greater risk of ascitic cirrhosis in females in relation to alcohol consumption. *Int J Epidemiol*. 1984; 13(1):53-7.
10. Marbet UA, Bianchi L, Meury U, Stalder GA. Long-term histological evaluation of the natural history and prognostic factors of alcoholic liver disease. *J Hepatol*. 1987; 4(3):364-72.
11. Mezey E, Kolman CJ, Diehl AM, Mitchell MC, Herlong HF. Alcohol and dietary

- intake in the development of chronic pancreatitis and liver disease in alcoholism. *Am J Clin Nutr.* 1988; 48(1):148-51.
12. Frezza M, di Padova C, Pozzato G, Terpin M, Baraona E, Lieber CS. High blood alcohol levels in women. The role of decreased gastric alcohol dehydrogenase activity and first-pass metabolism. *N Engl J Med.* 1990; 322(2):95-9.
 13. Sherlock S, Dooley J. Alcohol and the liver. U: *Diseases of the Liver and Biliary System.* London: Blackwell science Ltd. 1997. str. 385–403.
 14. Adachi M, Brenner D a. Clinical syndromes of alcoholic liver disease. *Dig Dis.* 2005; 23:255-263.
 15. Niemela O, Parkkila S, Yla-Herttuala S, Halsted C, Witztum JL, Lanca A, et al. Covalent protein adducts in the liver as a result of ethanol metabolism and lipid peroxidation. *Lab Invest.* 1994; 70(4):537-46.
 16. Bird G, MacSween R. Pathogenesis of alcoholic liver disease: Immune mechanisms. In: *Alcoholic Liver Disease.* London: Edward Arnold Press; 1995.
 17. Shiratori Y, Takada H, Hai K, Kiriyaama H, Nagura T, Tanaka M, et al. Generation of chemotactic factor by hepatocytes isolated from chronically ethanol-fed rats. *Dig Dis Sci.* 1992; 37(5):650-8.
 18. Tilg H, Moschen AR, Szabo G. Interleukin-1 and inflammasomes in alcoholic liver disease/acute alcoholic hepatitis and nonalcoholic fatty liver disease/nonalcoholic steatohepatitis. *Hepatology.* 2016; 64(3):955-65.
 19. Sheron N, Bird G, Koskinas J, Portmann B, Ceska M, Lindley I, et al. Circulating and tissue levels of the neutrophil chemotaxin interleukin-8 are elevated in severe acute alcoholic hepatitis, and tissue levels correlate with neutrophil infiltration. *Hepatology.* 1993; 18(1):41-6.
 20. McClain C, Hill D, Schmidt J, Diehl AM. Cytokines and alcoholic liver disease. *Semin Liver Dis.* 1993; 13(2):170-82.
 21. Tsutsumi M, Lasker JM, Takahashi T, Lieber CS. In Vivo Induction of Hepatic P4502E1 by Ethanol: Role of Increased Enzyme Synthesis. *Arch Biochem Biophys.*

- 1993; 304(1):209-18.
22. Zima T, Kalousova M. Oxidative stress and signal transduction pathways in alcoholic liver disease. *Alcohol Clin Exp Res.* 2005; 29(11):110S-115S.
 23. Dryden GW, Deaciuc I, Arteel G, McClain CJ. Clinical implications of oxidative stress and antioxidant therapy. *Current Gastroenterology Reports.* 2005; 7(4):308-16.
 24. Nordmann R, Ribière C, Rouach H. Implication of free radical mechanisms in ethanol-induced cellular injury. *Free Radical Biology and Medicine.* 1992; 12(3):219-40.
 25. Fromenty B, Grimbert S, Mansouri A, Beaugrand M, Erlinger S, Rötig A, et al. Hepatic mitochondrial DNA deletion in alcoholics: Association with microvesicular steatosis. *Gastroenterology.* 1995; 108(1):193-200.
 26. Duvnjak M, Virovic L, Pavic T, Ostojic R. Alcoholic liver disease - New perspectives. *Alcoholism.* 2000; 36:21-39.
 27. Lane B, Lieber C. Ultrastructural alterations in human hepatocytes following ingestion of ethanol with adequate diets. *Am J Pathol.* 1966; 49(4):593-603.
 28. Tang-Barton P, Vas W, Weissman J, Salimi Z, Patel R, Morris L. Focal fatty liver lesions in alcoholic liver disease: A broadened spectrum of CT appearances. *Gastrointest Radiol.* 1985; 10(2):133-7.
 29. Barrio E, Tomé S, Rodríguez I, Gude F, Sánchez-Leira J, Pérez-Becerra E, et al. Liver Disease in Heavy Drinkers with and without Alcohol Withdrawal Syndrome. *Alcohol Clin Exp Res.* 2004; 28(1):131-6.
 30. Denk H, Lackinger E. Cytoskeleton in liver diseases. *Seminars in Liver Disease.* 1986; 6(3):199-211.
 31. Ramnani D. Slika 1: Alcoholic steatohepatitis [slika s interneta]. [pristupljeno 30.5.2018.]. Dostupno na: <http://www.webpathology.com/image.asp?case=715&n=4> S dopuštenjem Dharam Ramnani, MD

32. Teli MR, Day CP, James OFW, Burt AD, Bennett MK. Determinants of progression to cirrhosis or fibrosis in pure alcoholic fatty liver. *Lancet*. 1995; 346(8981):987-90.
33. Worner TM, Lieber CS. Perivenular Fibrosis as Precursor Lesion of Cirrhosis. *JAMA J Am Med Assoc*. 1985; 254(5):627-30.
34. Nakano M, Worner TM, Lieber CS. Perivenular Fibrosis in Alcoholic Liver Injury: Ultrastructure and Histologic Progression. *Gastroenterology*. 1982; 83(4):777-785.
35. Ramnani D. Slika 2: Alcoholic cirrhosis [slika s interneta]. [pristupljeno 30.5.2018.]. Dostupno na: <http://www.webpathology.com/image.asp?case=715&n=22> S dopuštanjem Dharam Ramnani, MD
36. Diehl AM. Liver disease in alcohol abusers: Clinical perspective. In: *Alcohol*. 2002; 27(1):7-11.
37. Grant BF. Barriers to alcoholism treatment: reasons for not seeking treatment in a general population sample. *J Stud Alcohol*. 1997; 58(4):365-71.
38. Eckardt MJ, Rawlings RR, Martin PR. Biological correlates and detection of alcohol abuse and alcoholism. *Prog Neuropsychopharmacol Biol Psychiatry*. 1986; 10(2):135-144.
39. Chick J, Kreitman N, Plant M. Mean cell volume and gamma-glutamyl-transpeptidase as markers of drinking in working men. *Lancet*. 1981; 1(8232):1249-51.
40. Kazemi-Shirazi L, Veloso MP, Frommlet F, Steindl-Munda P, Wrba F, Zehetmayer S, et al. Differentiation of nonalcoholic from alcoholic steatohepatitis: Are routine laboratory markers useful? *Wien Klin Wochenschr*. 2008; 120(1-2):25-30.
41. Morita Y, Ueno T, Sasaki N, Kuhara K, Yoshioka S, Tateishi Y, et al. Comparison of liver histology between patients with non-alcoholic steatohepatitis and patients with alcoholic steatohepatitis in Japan. In: *Alcoholism: Clinical and Experimental Research*. 2005; 29(12):277S-281S.
42. Sorbi D, Boynton J, Lindor KD. The ratio of aspartate aminotransferase to alanine aminotransferase: Potential value in differentiating nonalcoholic steatohepatitis

- from alcoholic liver disease. *Am J Gastroenterol.* 1999; 94(4):1018-22.
43. Nyblom H, Berggren U, Balldin J, Olsson R. High AST/ALT ratio may indicate advanced alcoholic liver disease rather than heavy drinking. *Alcohol Alcohol.* 2004; 39(4):336-9.
 44. Diehl AM, Potter J, Boitnott J, Van Duyn MA, Herlong HF, Mezey E. Relationship Between Pyridoxal 5'-Phosphate Deficiency and Aminotransferase Levels in Alcoholic Hepatitis. *Gastroenterology.* 1984; 86(4):632-6.
 45. Nemat Moussavian S, Becker RC, Piepmeyer JL, Mezey E, Bozian RC. Serum gamma-glutamyl transpeptidase and chronic alcoholism. *Dig Dis Sci.* 1985; 30(3): 211-4.
 46. Qamar AA, Grace ND, Groszmann RJ, Garcia-Tsao G, Bosch J, Burroughs AK, et al. Incidence, Prevalence, and Clinical Significance of Abnormal Hematologic Indices in Compensated Cirrhosis. *Clin Gastroenterol Hepatol.* 2009; 7(6):689-95.
 47. Friedman SL. Clinical manifestations and diagnosis of alcoholic fatty liver disease and alcoholic cirrhosis [Internet]. UpToDate. 2018 [pristupljeno 30.5.2018.]. Dostupno na: <https://www.uptodate.com/contents/clinical-manifestations-and-diagnosis-of-alcoholic-fatty-liver-disease-and-alcoholic-cirrhosis>
 48. Milić S, Mikolašević I, Marijić B, Jurinčić I, Štimac D. Pristup bolesniku sa sumnjom na jetrenu bolest. *Medicina (B Aires).* 2010; 46(2):124-134.
 49. Fitz J. Approach to the patient with suspected liver disease. In: Friedman et al *Current diagnosis and treatment in gastroenterology.* 2003. p. 322–8.
 50. Myers RP, Tainturier MH, Ratziu V, Piton A, Thibault V, Imbert-Bismut F, et al. Prediction of liver histological lesions with biochemical markers in patients with chronic hepatitis B. *J Hepatol.* 2003; 39(2):222-30.
 51. Palmentieri B, de Sio I, La Mura V, Masarone M, Vecchione R, Bruno S, et al. The role of bright liver echo pattern on ultrasound B-mode examination in the diagnosis of liver steatosis. *Dig Liver Dis.* 2006; 38(7):485-9.
 52. Saverymuttu SH, Joseph AEA, Maxwell JD. Ultrasound scanning in the detection

- of hepatic fibrosis and steatosis. *Br Med J (Clin Res Ed)*. 1986; 292(6512):13-15.
53. Mathiesen UL, Franzen LE, Åselius H, Resjö M, Jacobsson L, Foberg U, et al. Increased liver echogenicity at ultrasound examination reflects degree of steatosis but not of fibrosis in asymptomatic patients with mild/moderate abnormalities of liver transaminases. *Dig Liver Dis*. 2002; 34(7):516-22.
 54. Duvnjak M, Tomašić V. Difuzne bolesti jetre. U: Duvnjak M i suradnici: *Ultrazvuk abdomena*. Zagreb: Medicinska naklada; 2015. str. 23–35.
 55. Mergo P, Ros P. Imaging of diffuse liver disease. *Radiol Clin North Am*. 1998; 36:365–75.
 56. Yang SS., Wu CH., Chen TK., Lee CL., Lai YC., Chen DS. Portal blood flow in acute hepatitis with and without ascites: A non-invasive measurement using an ultrasonic Doppler. *J Gastroenterol Hepatol*. 1995; 10(1):36-41.
 57. Ralls PW. Color Doppler sonography of the hepatic artery and portal venous system. *AJR Am J Roentgenol*. 1990; 155(3):517-525.
 58. Sumino Y, Kravetz D, Kanel GC, McHutchison JG, Reynolds TB. Ultrasonographic diagnosis of acute alcoholic hepatitis “pseudoparallel channel sign” of intrahepatic artery dilatation. *Gastroenterology*. 1993; 105(5):1477-82.
 59. Kudo M, Zheng RQ, Kim SR, Okabe Y, Osaki Y, Iijima H, et al. Diagnostic accuracy of imaging for liver cirrhosis compared to histologically proven liver cirrhosis. In: *Intervirolgy*. 2008; 51(1):17-26.
 60. Morteale KJ, Ros PR. Imaging of diffuse liver disease. *Semin Liver Dis*. 2001; 21(2):195-212.
 61. Yeom SK, Lee CH, Cha SH, Park CM. Prediction of liver cirrhosis, using diagnostic imaging tools. *World Journal of Hepatology*. 2015; 7(17):2069-2079.
 62. Rofsky NM, Fleishaker H. CT and MRI of diffuse liver disease. *Seminars in Ultrasound, CT, and MRI*. 1995; 16(1):16-33.
 63. Mergo PJ, Ros PR, Buetow PC, Buck JL. Diffuse disease of the liver: radiologic-pathologic correlation. *Radiographics*. 1994; 14(6):1291-307.

64. Kalambokis G, Manousou P, Vibhakorn S, Marelli L, Cholongitas E, Senzolo M, et al. Transjugular liver biopsy - Indications, adequacy, quality of specimens, and complications - A systematic review. *Journal of Hepatology*. 2007; 47(2):284-94.
65. Sandrin L, Fourquet B, Hasquenoph J-M, Yon S, Fournier C, Mal F, et al. Transient elastography: a new noninvasive method for assessment of hepatic fibrosis. *Ultrasound Med Biol*. 2003; 29(12):1705-13.
66. Godfrey EM, Mannelli L, Griffin N, Lomas DJ. Magnetic Resonance Elastography in the Diagnosis of Hepatic Fibrosis. *Semin Ultrasound, CT MRI*. 2013; 34(1):81-8.
67. Grgurevic I, Hrstic I, Vucelic B. Procjena težine oštećenja jetre u bolesnika s kroničnim virusnim hepatitisom. In: *Acta Medica Croatica*. 2013; 67:291-301.
68. Castera L, Foucher J, Bernard PH, Carvalho F, Allaix D, Merrouche W, et al. Pitfalls of liver stiffness measurement: A 5-year prospective study of 13,369 examinations. *Hepatology*. 2010; 51(3):828-35.
69. Lurie Y, Webb M, Cytter-Kuint R, Shteingart S, Lederkremer GZ. Non-invasive diagnosis of liver fibrosis and cirrhosis. *World J Gastroenterol*. 2015; 21(41):11567-11583.
70. Castera L. Noninvasive methods to assess liver disease in patients with hepatitis B or C. *Gastroenterology*. 2012; 142(6):1293-1302.
71. Sebastiani G, Alberti A. How far is noninvasive assessment of liver fibrosis from replacing liver biopsy in hepatitis C? *J Viral Hepat*. 2012; 19(1):18-32.
72. Pinzani M, Vizzutti F, Arena U, Marra F. Technology Insight: Noninvasive assessment of liver fibrosis by biochemical scores and elastography. *Nature Clinical Practice Gastroenterology and Hepatology*. 2008; 5(2):95-106.
73. Leroy V, Monier F, Bottari S, Trocme C, Sturm N, Hilleret MN, et al. Circulating Matrix Metalloproteinases 1, 2, 9 and Their Inhibitors TIMP-1 and TIMP-2 as Serum Markers of Liver Fibrosis in Patients with Chronic Hepatitis C: Comparison with PIIINP and Hyaluronic Acid. *Am J Gastroenterol*. 2004; 99(2):271-9.
74. Freeman RB, Wiesner RH, Harper A, McDiarmid S V., Lake J, Edwards E, et al.

- The new liver allocation system: Moving toward evidence-based transplantation policy. *Liver Transplant*. 2002; 8(9):851-8.
75. Maddrey WC, Boitnott JK, Bedine MS, Weber FL, Mezey E, White RI. Corticosteroid therapy of alcoholic hepatitis. *Gastroenterology*. 1978; 75(2):193-199.
 76. Carithers RL, Herlong HF, Diehl AM, Shaw EW, Combes B, Fallon HJ, et al. Methylprednisolone therapy in patients with severe alcoholic hepatitis. A randomized multicenter trial. *Ann Intern Med*. 1989; 110(9):685-90.
 77. Louvet A, Naveau S, Abdelnour M, Ramond M-J, Diaz E, Fartoux L, et al. The Lille model: A new tool for therapeutic strategy in patients with severe alcoholic hepatitis treated with steroids. *Hepatology*. 2007; 45(6):1348-54.
 78. Khan A, Tansel A, White DL, Kayani WT, Bano S, Lindsay J, et al. Efficacy of Psychosocial Interventions in Inducing and Maintaining Alcohol Abstinence in Patients With Chronic Liver Disease: A Systematic Review. *Clinical Gastroenterology and Hepatology*. 2016; 14(2):191-202.
 79. Fiellin DA, O'Connor PG, Holmboe ES, Horwitz RI. Risk for delirium tremens in patients with alcohol withdrawal syndrome. *Subst Abus*. 2002; 23(2):83-94
 80. Amato L, Minozzi S, Davoli M. Efficacy and safety of pharmacological interventions for the treatment of the Alcohol Withdrawal Syndrome. *Cochrane Database Syst Rev*. 2011; 6
 81. Mayo-Smith MF, Beecher LH, Fischer TL, Gorelick DA, Guillaume JL, Hill A, et al. Management of alcohol withdrawal delirium: An evidence-based practice guideline. *Archives of Internal Medicine*. 2004; 164(13):1405-12.
 82. Mezey E. Interaction between alcohol and nutrition in the pathogenesis of alcoholic liver disease. *Semin Liver Dis*. 1991; 11(4):340-8..
 83. Lucey MR, Mathurin P, Morgan TR. Alcoholic hepatitis. *N Engl J Med*. 2009; 360(26):2758-69.
 84. O'Shea RS, Dasarathy S, McCullough AJ. Alcoholic liver disease. *Hepatology*.

2010; 51(1):307-28.

85. Mathurin P, Abdelnour M, Ramond MJ, Carbonell N, Fartoux L, Serfaty L, et al. Early Change in Bilirubin Levels Is An Important Prognostic Factor in Severe Alcoholic Hepatitis Treated with Prednisolone. *Hepatology*. 2003; 38(6):1363-9.
86. European Association for the Study of the Liver. EASL Clinical Practical Guidelines: Management of Alcoholic Liver Disease. *J Hepatol*. 2012; 57:399-420.
87. Caballería J, Parés A, Brú C, Mercader J, Plaza AG, Caballería L, et al. Metadoxine accelerates fatty liver recovery in alcoholic patients: Results of a randomized double-blind, placebo-control trial. *J Hepatol*. 1998; 28(1):54-60.
88. Rizzo A, Breda A, Moretto F, Pace M, Dotta C, Gelso E, et al. [Therapeutic use of metadoxine in chronic alcoholism. Double blind study of patients in a department of general medicine]. *Clin Ter*. 1993; 142(3):243-50.
89. Corsini G, Gelso E, Giuliano G. Effects of metadoxine on main biohumoral changes induced by chronic alcoholism. *La Clinica Terapeutica*. 1992; 140(3):251-7.
90. Santoni S, Corradini P, Zocchi M, Camarri F. [Metadoxine in alcohol-related pathology]. *Clin Ter*. 1989; 130(2):115-22.
91. Mao YM, Zeng M, Li YM, Wang BY, Shang J, Shi RH, et al. [Capsule metadoxine in the treatment of alcoholic liver disease: a randomized, double-blind, placebo-controlled, multicenter study]. *Zhonghua Gan Zang Bing Za Zhi*. 2009; 17(3):213-6.
92. Mato JM, Cámara J, Fernández de Paz J, Caballería L, Coll S, Caballero a, et al. S-adenosylmethionine in alcoholic liver cirrhosis: a randomized, placebo-controlled, double-blind, multicenter clinical trial. *J Hepatol*. 1999; 30(6):1081-9.
93. Rockey DC. Current and Future Anti-Fibrotic Therapies for Chronic Liver Disease. *Clinics in Liver Disease*. 2008; 12(4):939-xi.
94. Entzian P, Schlaak M, Seitzer U, Bufe A, Acil Y, Zabel P. Antiinflammatory and antifibrotic properties of colchicine: Implications for idiopathic pulmonary fibrosis. *Lung*. 1997; 175(1):41-51.

95. Molad Y. Update on colchicine and its mechanism of action. *Curr Rheumatol Rep.* 2002; 4(3):252-6.
96. Kershenobich D, Rojkind M, Quiroga A, Alcocer-Varela J. Effect of colchicine on lymphocyte and monocyte function and its relation to fibroblast proliferation in primary biliary cirrhosis. *Hepatology.* 1990; 11(2):205-9.
97. Garcia-Tsao G, Sanyal AJ, Grace ND, Carey W, Shuhart MC, Davis GL, et al. Prevention and management of gastroesophageal varices and variceal hemorrhage in cirrhosis. *Hepatology.* 2007; 46(3):922-38.
98. Banares R, Albillos A, Rincón D, Alonso S, González M, Ruiz-del-Arbol L, et al. Endoscopic treatment versus endoscopic plus pharmacologic treatment for acute variceal bleeding: A meta-analysis. *Hepatology.* 2002; 35(3):609-15.
99. Sanyal AJ, Freedman AM, Luketic VA, Purdum PP, Shiffman ML, Tisnado J, et al. Transjugular intrahepatic portosystemic shunts for patients with active variceal hemorrhage unresponsive to sclerotherapy. *Gastroenterology.* 1996; 111(1):138-46.
100. Runyon BA. Management of Adult Patients with Ascites due to Cirrhosis. *Hepatology.* 2004; 39(3):841-56.
101. Runyon BA. Care of Patients with Ascites. *N Engl J Med.* 1994; 330(5):337-42.
102. Runyon B. Ascites and spontaneous bacterial peritonitis. In: Feldman M, Friedman LS, Sleisenger MH, eds *Sleisenger and Fordtran's Gastrointestinal and Liver Disease.* 7th ed. Philadelphia: Saunders; 2002. p. 1517–42.
103. Peltekian K, Wong F, Liu P, Logan A, Sherman M, Blendis L. Cardiovascular, renal, and neurohormonal responses to single large-volume paracentesis in patients with cirrhosis and diuretic-resistant ascites. *Am J Gastroenterol.* 1997; 92(3):394-9.
104. Runyon B. Patient selection is important in studying the impact of large-volume paracentesis on intra-vascular volume. *Am J Gastroenterol.* 1997; 92:371–3.
105. European Liver Transplant Registry. 2018. [pristupljeno 30.5.2018.] Dostupno na <http://www.eltr.org/>

106. Merion RM, Schaubel DE, Dykstra DM, Freeman RB, Port FK, Wolfe RA. The survival benefit of liver transplantation. *Am J Transplant.* 2005; 5(2):307-13.
107. Gao B, Bataller R. Alcoholic liver disease: Pathogenesis and new therapeutic targets. *Gastroenterology.* 2011; 141(5):1572-85.
108. Parés A, Caballería J, Bruguera M, Torres M, Rodés J. Histological course of alcoholic hepatitis. Influence of abstinence, sex and extent of hepatic damage. *J Hepatol.* 1986; 2(1):33-42.
109. Alexander JF, Lischner MW, Galambos JT. Natural History of Alcoholic Hepatitis: II. The Long-term Prognosis. *Am J Gastroenterol.* 1971; 56(6):515-25.
110. Bird GLA, Williams R. Factors determining cirrhosis in alcoholic liver disease. *Mol Aspects Med.* 1988; 10(2):97-105.
111. Lackner C, Spindelboeck W, Haybaeck J, Douschan P, Rainer F, Terracciano L, et al. Histological parameters and alcohol abstinence determine long-term prognosis in patients with alcoholic liver disease. *J Hepatol.* 2017; 66(3):610-618.
112. Morgan MY. The prognosis and outcome of alcoholic liver disease. *Alcohol Alcohol Suppl.* 1994; 2:335-43.

Životopis

Osobni podaci

Ime i prezime: Lukrecija Šarac

Datum i mjesto rođenja: 29. studenoga 1993., Split, Hrvatska

E-mail: lukrecijasarac@gmail.com

Obrazovanje

2012. - Medicinski fakultet Sveučilišta u Zagrebu

2008. – 2012. Srednja škola „Jure Kaštelan“ Omiš, smjer opća gimnazija

2000. – 2008. Osnovna škola „Josip Pupačić“ Omiš – PO Kučiće

Dodatne vještine

engleski jezik, aktivno u govoru i pisanju