

# Cervikobrahijalni sindrom

---

**Kaselj, Tomislav**

**Master's thesis / Diplomski rad**

**2018**

*Degree Grantor / Ustanova koja je dodijelila akademski / stručni stupanj:* **University of Zagreb, School of Medicine / Sveučilište u Zagrebu, Medicinski fakultet**

*Permanent link / Trajna poveznica:* <https://um.nsk.hr/um:nbn:hr:105:005637>

*Rights / Prava:* [In copyright](#)/[Zaštićeno autorskim pravom.](#)

*Download date / Datum preuzimanja:* **2024-11-04**



*Repository / Repozitorij:*

[Dr Med - University of Zagreb School of Medicine Digital Repository](#)



**SVEUČILIŠTE U ZAGREBU  
MEDICINSKI FAKULTET**

**Tomislav Kaselj**

# **Cervikobrahijalni sindrom**

**DIPLOMSKI RAD**



**Zagreb, 2018.**

Ovaj diplomski rad izrađen je na Katedri za fizikalnu medicinu i rehabilitaciju, KBC Zagreb na Medicinskom fakultetu sveučilišta u Zagrebu pod vodstvom mentora doc. dr. sc. Porina Perića i predan je na ocjenu u akademskoj godini 2017/2018.

Mentor rada: doc.dr.sc. Porin Perić

## **SADRŽAJ**

<b>Sažetak</b> .....	
<b>Summary</b> .....	
<b>1. UVOD</b> .....	<b>1</b>
<b>2. ANATOMIJA CERVİKALNE KRALJEŽNICE</b> .....	<b>2</b>
<b>3. CERVIKOBRAHIJALNI SINDOM</b> .....	<b>6</b>
3.1. Epidemiologija i etiologija.....	6
3.2. Patofiziologija.....	7
3.3. Klinička slika.....	8
3.4. Dijagnostika.....	11
3.5. Diferencijalna dijagnostika.....	17
3.6. Liječenje.....	18
<b>ZAHVALA</b> .....	
<b>LITERATURA</b> .....	
<b>ŽIVOTOPIS</b> .....	

## SAŽETAK

### CERVIKOBRAHIJALNI SINDROM

Tomislav Kaselj

Cervikobrahijalni sindrom, poznat i kao cervikalna radikulopatija relativno je čest neurološki i degenerativni poremećaj koji proizlazi iz disfunkcije živčanog korijena, često zbog mehaničke kompresije. Međutim, upalni citokini oslobođeni iz oštećenih intervertebralnih diskova također mogu uzrokovati simptome. Cilj ovog preglednog rada je prikazati epidemiologiju i etiologiju bolesti, patofiziološke mehanizme, dijagnozu i diferencijalnu dijagnozu te metode liječenja simptoma bolesti. Incidencija cervikalne radikulopatije doseže svoj vrhunac u 4. i 5. desetljeću života. Glavna dva patofiziološka mehanizma nastanka bolesti uključuju akutnu herniju intervertebralnog diska cervikalne kralježnice i degenerativnu cervikalnu spondilozu. Bol je najčešći simptom. Može se opisati kao oštra, perzistirajuća i žareća, lokalizirana u vratu, ramenu, ruci ili prstima, ovisno o razini zahvaćenosti živčanih korijena. Ostali česti simptomi su: gubitak osjeta, mišićna slabost i hiporefleksija. Cervikalna radikulopatija često se može dijagnosticirati opsežnom anamnezom i fizikalnim pregledom, ali magnetska rezonancija i kompjuterizirana tomografija koriste se za potvrdu dijagnoze. U odsutnosti mijelopatije ili značajne mišićne slabosti svi bolesnici trebaju biti liječeni konzervativno najmanje 6 tjedana. Konzervativno liječenje sastoji se od imobilizacije, protuupalnih lijekova, fizikalne terapije i cervikalnih steroidnih injekcija. Oko 90% bolesnika dobro reagira na konzervativnu terapiju. Za bolesnike u kojih simptomi perzistiraju unatoč konzervativnoj terapiji ili one koji pokazuju značajne funkcionalne nedostatke, prikladan je kirurški tretman. Kirurške opcije uključuju prednju cervikalnu dekompresiju i fuziju, artroplastiku cervikalnog diska i stražnju foraminotomiju.

Ključne riječi: Cervikalna radikulopatija, akutna hernija diska, cervikalna spondiloza

## **SUMMARY**

### **CERVICOBRACHIAL SYNDROME**

Tomislav Kaselj

Cervicobrachial syndrome, also known as cervical radiculopathy, is a relatively common neurological and degenerative disorder resulting from nerve root dysfunction, which is often due to mechanical compression. However, inflammatory cytokines released from damaged intervertebral disks can also result in symptoms. The aim of this review is to present the epidemiology and etiology of the disease, its pathophysiological mechanisms, diagnostic procedures, and differential diagnosis and methods of treating the symptoms of the disease. The incidence of cervical radiculopathy reaches its peak in the fourth and fifth decades of life. The main two pathophysiological mechanisms of the disease include acute intervertebral disk herniation and degenerative cervical spondylosis. Pain is the most common symptom. It can be described as sharp, persistent and burning, localized in the neck, shoulder, arm or fingers, depending on the level of nerve root involvement. Other common symptoms include numbness, muscular weakness, and hyporeflexion. Cervical radiculopathy can often be diagnosed with a thorough history and physical examination, but a magnetic resonance imaging or computed tomography should be used to confirm the diagnosis. In the absence of myelopathy or significant muscle weakness all patients should be treated conservatively for at least 6 weeks. Conservative treatments consist of immobilization, anti-inflammatory medications, physical therapy, and epidural steroid injections. About 90% of patients respond well to conservative therapy. For patients who are persistently symptomatic despite conservative treatment, or those who have a significant functional deficit surgical treatment is appropriate. Surgical options include anterior cervical decompression and fusion, cervical disk arthroplasty, and posterior foraminotomy.

Keywords: cervical radiculopathy, acute disk herniation, cervical spondylosis

## 1. UVOD

Cervikobrahijalni sindrom ili cervikalna radikulopatija je degenerativni i neurološki poremećaj koji nastaje zbog disfunkcije korijena spinalnih živaca koji izlaze iz leđne moždine u vratnom dijelu kralježnice. Javlja se kao rezultat kompresije ili upale (radikulitis) korijena živca. (1) Najčešći uzroci cervikobrahijalnog sindroma su hernijacija intervertebralnog diska cervikalne kralježnice te cervikalna spondiloza. (2) Ostali manje česti uzroci su: sinovijalne ciste, prijelomi koji uzrokuju kompresiju korijena živca, trauma s avulzijom korijena živca, intraspinalni tumori, koštani malignomi ili metastaze, meningealne ciste, arterijske fistule i kompresija vertebralne arterije. Upala korijena živca (radikulitis) može se pojaviti kao posljedica herpes zostera, dijabetičke ili autoimune etiologije. (1) Klinička slika je vrlo široka i može uključivati različite simptome poput: boli u vratu koja se širi u ruku, ispad osjeta i motorike koji se distribuiraju u područje dermatoma i miotoma koji su inervirani od strane zahvaćenog živca, smanjeni refleksi ili bilo koja kombinacija navedenih simptoma. Zahvaćenost prednjeg korijena živca rezultira motornom slabošću dok se zahvaćenost stražnjeg korijena živca manifestira ispadom osjeta. Smanjenje ili gubitak refleksnog odgovora može biti uzrokovano zahvaćenošću bilo kojeg korijena živca. (3) Najčešći oblik je zahvaćenost i prednjeg i stražnjeg korijena koje se očituje raznolikom kliničkom slikom koja nije uvijek jednostavna za prepoznati. Vrlo je važno na vrijeme prepoznati i razlikovati simptome cervikobrahijalnog sindroma od ostalih patoloških stanja sa sličnim simptomima kako bi se na vrijeme započelo s odgovarajućim liječenjem. Ovaj pregledni rad fokusirat će se na simptome uzrokovane hernijacijom intervertebralnog diska i cervikalnom spondilozom.

Cilj rada je prikazati etiologiju i epidemiologiju cervikobrahijalnog sindroma, patofiziološki mehanizam njegova nastanka, kliničku sliku, dijagnozu i metode liječenja.

## 2. ANATOMIJA CERVİKALNE KRALJEŽNICE

Anatomija cervikalne kralježnice je kompleksna. Vratna kralježnica sastoji se od 7 kralježaka (C1-C7). (3) Ima dvije glavne regije: gornja (C1-C2) i donja (C3-C7). (4) Glavna obilježja vratnih kralježaka su: 1) rascijepljen poprečni nastavak, otvor u poprečnom nastavku, 2) ovalni trup, 3) trokutasti vertebralni otvor, 4) rascijepljen šiljasti nastavak. Rascijepljen poprečni nastavak ima tako dvije kvržice: prednju, *tuberculum anterius*, i stražnju, *tuberculum posterius*. Prednja je kvržica zakržljalo vratno rebro, a stražnja je kvržica pravi poprečni nastavak. Katkad se može razviti pravo vratno rebro. Između obiju kvržica poprečnog nastavka nalazi se žlijeb, *sulcus nervi spinalis*. Poprečni nastavci imaju i otvor, *foramen transversarium*, za prolaz vertebralne arterije. Kroz maleni otvor poprečnog nastavka sedmog vratnog kralješka prolaze samo male vertebralne vene. Trup vratnog kralješka ima bubrežasti oblik, terminalne su mu strane sedlasta izgleda, a sprijeda je viši nego straga. S lijeve i s desne strane trupa uzdiže se uzvisina, *uncus corporis*. Iza trupa smješten je otvor kralješka koji je trokutast i širi od trupa. Zglobni su nastavci široki i plosnati, a zglobne plohe postavljene koso: gornje natrag i gore, a dolje naprijed i dolje. (5)

Prvi i drugi vratni kralježak su atipični. Prvi se vratni kralježak naziva atlas jer nosi lubanju. Nema trupa, nego samo dva luka: manji, prednji, *arcus anterior*, i veći, stražnji, *arcus posterior*. Na sastavu lukova sa svake strane nalazi se zadebljanje, *massa lateralis atlantis*. S lateralne strane mase na stražnjem luku nalazi se brazda, *sulcus arteriar vertebralis*. Brazda je katkad presvođena malim koštanim mostićem u koštani kanal. Prednji luk sprijeda ima krvžicu, *tuberculum anterius*, na koju se hvata *ligamentum longitudinale anterius*. Na stražnjoj strani prednjeg luka zglobna je ploha za zub aksisa, *fovea dentis*. Na stražnjem je luku isto takva kvržica, *tuberculum posterius*, koji izvlači *musculus rectus capitis posterior minor*. Poprečni nastavci sadrže *foramen transversum* ili poprečni otvor, kroz koje prolaze vertebralne arterije. Drugi vratni kralježak, obrtač, *axis*, ima dva trupa, jedan vlastiti i jedan koji pripada atlasu, *dens axis*, ali je srastao s aksisom. Na vrh zuba, *apex dentis*, vežu se ligamenti koji ga spajaju sa zatiljnom kosti. *Dens axis* na prednjoj strani ima zglobnu plohu, *facies articularis anterior*, za spoj sa zglobnom plohom na prednjem luku atlasa. Na stražnjoj strani ima zglobnu plohu, *facies articularis posterior*, za spoj sa zglobnom plohom na svezi *lig. transversum atlantis*. Oko zuba aksisa rotira se glava zajedno s atlasom. Otvor je kralješka



trokutast. Poprečni nastavak nije rascijepljen, ali ima otvor. Šiljasti je nastavak jak i rascijepljen i može se napipati u području šije. (5,6)

Kralješci od C3-C6 su međusobno slični i oni se sastoje od tijela, poprečnih nastavaka i pedikula. Njihovi kaudalno postavljeni spinozni nastavci su rascijepljeni. Ovalno tijelo je manje u usporedbi s više kaudalnijim kralješcima. Gornja ploča tijela je konkavna, a donja konveksna u koronarnoj projekciji. (6)

Sedmi vratni kralježak je jedinstven po tome što predstavlja prijelaznu točku između više mobilne vratne kralježnice i nepokretne torakalne kralježnice. Ima osobito dug i nerascijepljen šiljasti nastavak, koji se jasno ističe na koži šije. Stoga se zove vertebra prominens. Oblikom je sličniji prsnim kralješcima. Na poprečnom nastavku nema prednje kvržice, a otvor je malen jer tu prolazi samo akcesorna vertebralna vena. (5,6)

Između dvaju trupova kralješka umetnuta je vezivno-hrskavična ploča, *discus intervertebralis*. Intervertebralni disk pruža potporu kralježnici prilikom pokreta. (7) Gornja i donja strana ploče srasle su s terminalnim ploham, *facies intervertebrales*, trupova kralježaka. (5) Intervertebralni disk sastoji se od *nucleus pulposus*, okruženog s *anulusom fibrosusom*. Anulus je primarno izgrađen od kolagena tip 1, dok je *nucleus pulposus* izgrađen dominantno od kolagena tipa 2. (7) Između atlasa i aksisa nema intervertebralne ploče. Zato je u odrasla čovjeka najgornja intervertebralna ploča ona između kralješka C2 i C3. Anulus fibrosus grade snopovi vezivne hrskavice razapete koso između trupova kralježaka. Vezivna su vlakna poredana u slojeve, a vlakna pojedinog sloja križaju se u različitim smjerovima s vlaknima susjednih slojeva. Takva posebna građa vezivnog prstena intervertebralne ploče posebno pridonosi čvrstoći i izdržljivosti spoja između trupova kralježaka i omogućuje vrlo male pokrete. (5) *Nucleus pulposus* u središnjem dijelu intervertebralnog diska omogućava disku pokretljivost i sposobnost da apsorbira mehaničku energiju pod opterećenjem. Sastoji se od amornog, vodom bogatog ekstracelularnog matriksa s rijetkim stanicama koje nalikuju hondrocitima. (8) Ima više hrskavičnih nego vezivnih elemenata i normalno je više elastičan. Smješten je više prema natrag u intervertebralnoj ploči i ima mnogo vode sve do duboko u starost. *Nucleus pulposus* nalikuje na polutekuću loptu koja prima opterećenje tijekom fleksije, ekstenzije, rotacije i laterofleksije kralježnice. Zadaća je perifernog prstena čvrsto povezivanje susjednih kralježaka i onemogućavanje prekomjernih pokreta. Središnji dio, *nucleus pulposus*, zbog svojih elastičnih svojstava, ublažava udarce i jednakomjerno

raspodjeljuje sile opterećenja na terminalnoj plohi trupa kralješka. Intervertebralne ploče u mladih osoba vrlo su čvrste a nucleus pulposus ima veliki sadržaj vode (oko 88%), što ploči daje punoću, elastičnost i izdržljivost. Starenjem nucleus pulposus gubi vodu i elastičnost i postaje tanji. Pri fleksiji nucleus pulposus giba se prema natrag. Ako je anulus fibrosus stanjen u stražnjem ili lateralnom dijelu, nucleus pulposus može probiti anulus i izbočiti se u kralježnični kanal. Tako nastaje hernija ili protruzija (izbočenje) intervertebralne ploče. Tamo može pritisnuti kralježničnu moždinu ili spinalni živac na izlasku iz kralježničnog kanala. Pravilo je da izbočena intervertebralna ploča pritisne živac koji je označen jednim brojem niže od ploče, jer živac izlazi ispod istobrojnog kralješka. (5)

Kralježnička je moždina stup dug od 40 do 45 cm u odraslih osoba koji se proteže od foramen magnuma do diska koji se nalazi između prvog i drugog slabinskog kralješka. Dijeli se na vratni, prsni i slabinski dio, te na conus medullaris i filum terminalis. Od kralježnične moždine odlazi 31 par moždinskih segmentalnih živaca, koji posredno upućuju na isti broj odsječaka (segmenata) medule spinalis. Ima 8 vratnih spinalnih živaca koji dobivaju broj prema kralješku iznad kojeg prolaze. Iznimka je samo C8, koji izlazi ispod sedmog vratnog a iznad prvog prsnog kralješka. Iz svakog segmenta izlazi prednji (ventralni) i u njega ulaze stražnji (dorzalni) korijeni, koji se tek u području intervertebralnog otvora udružuju u jedinstveni moždinski (spinalni) živac. Prednji korijen, radix anterior, sadržava motorička, eferentna vlakna. Živčana vlakna u jednom korijenu spinalnog živca inerviraju skupinu poprečnoprugastih mišića koja je nastala iz istog segmenta kao i odgovarajući dio kralježnične moždine. Takva se skupina mišića zove miotom. Ozljeda segmenta kralježnične moždine izazvat će poremećaj svih mišića jednog miotoma, a ozljeda perifernog živca uzrokovat će poremećaj samo nekih dijelova miotoma. Stražnji korijen, radix posterior, sadržava aferentna živčana vlakna koja donose impulse iz osjetnih receptora u tijelu. Tijela neurona čiji aksoni tvore ta vlakna nalaze se u gangliju stražnjeg korijena, ganglion sensorium nervi spinalis. Jedan dio vlakana u stražnjem korijenu prenosi osjeti iz kože dijela tijela koji se razvio iz iste osnove kao i odgovarajući segment kralježnične moždine. Takav kožni segment zovemo dermatom. Susjedni se dermatomi, odnosno područja kože koje inervira pojedini stražnji korijen spinalnog živca, preklapaju, tako da ozljede stražnjeg korijena uzrokuje samo djelomični gubitak osjeta u tom području. Anestezija (gubitak osjeta) ili parestezija (poremećen osjeti) cijelog dermatoma upućuje na ozljedu segmenta kralježnične moždine ili njegovog stražnjeg korijena. (5)

### **3. CERVIKOBRAHIJALNI SINDROM**

#### **3.1. EPIDEMIOLOGIJA I ETIOLOGIJA**

Epidemiološki podatci o cervikobrahijalnom sindromu ili cervikalnoj radikulopatiji su rijetki. Prava incidencija cervikalne radikulopatije nije poznata. Najčešće citirana studija epidemiologije cervikalne radikulopatije provedena je između 1976. i 1990. u Rochesteru, Minnesota. (9) Ova studija procjenjuje godišnju incidenciju od 107,3 na 100000 muškaraca i 63,5 na 100000 žena. Novija studija iz američke vojske provedena u razdoblju od 2000. do 2009. godine pokazuje incidenciju od 1,79 na tisuću osoba-godina. (10) Kondo i suradnici su otkrili kombiniranu incidenciju cervikalne radikulopatije od 5,5 na 100000 osoba, s učestalošću od 6,5 na 100000 u muškaraca u usporedbi s 4,6 na 100000 u žena. (1) Godišnja stopa incidencije opisana je kao približno 64 do 107 na 100000 stanovnika: najčešći uzrok su hernija intervertebralnog diska i spondiloza na odgovarajućim razinama. (11) Budući da je cervikalna spondiloza kronični degenerativni proces, treba očekivati da će njena prevalencija značajno rasti s dobi. (12) Spondiloza kao uzrok cervikalne radikulopatije se češće pojavljuje u starijoj životnoj dobi dok se hernija diska javlja češće u mlađih bolesnika. (13) Najčešća područja hernijacije diska su C5-C6 i C6-C7, s zahvaćenošću 6. i 7. korijena cervikalnih živaca. (11) Incidencija cervikalne radikulopatije doseže svoj vrhunac u 4. i 5. desetljeću života. Čimbenici rizika za cervikalnu radikulopatiju uključuju bijelu rasu, pušenje cigareta i prethodnu lumbalnu radikulopatiju. Drugi čimbenici koji su povezani uključuju podizanje teškog tereta, često ronjenje s daske, prevoženje vibrirajuće opreme i igranje golfa. (14)

### 3.2. PATOFIZIOLOGIJA

Kompresivne radikulopatije su najčešći oblik cervikalne radikulopatije zbog inherentne pokretljivosti kralježnice, anatomskog odnosa koštanih elemenata i potencijala za hernijaciju intervertebralnog diska. Dva glavna mehanizma kompresivne cervikalne radikulopatije su akutna diskus hernija i degenerativna cervikalna spondiloza. Hernija intervertebralnog diska tipično pogađa mlađe stanovništvo u kojih je disk dobro hidriran i nukleus pulposus može rupturirati iz svog središnjeg položaja. (15) Kako disk stari, njegov sastav se isušuje, gubi vodu i sastojke te tako smanjuje mogućnost izlijetanja. Kada dođe do izlijetanja herniranog diska, on tipično izliječe na lateralnu stranu kralježničnog kanala zbog čvrstog centralno postavljenog stražnjeg longitudinalnog ligamenta koji ga usmjerava u tom smjeru. To rezultira izravnim pritiskom diska na korijen živca koji izlazi iz kralježničnog kanala, uz oslobađanje citokina i drugih kemijskih supstanci koje mogu iritirati živčano tkivo. (16) Upalni citokini oslobođeni iz hernija intervertebralnih diskova kao što su interleukin-6, interleukin-8, dušični oksid, faktor tumorske nekroze i prostaglandin E2 uključeni su u razvoj boli povezane s cervikalnom radikulopatijom i pružaju dokaze za liječenje protuupalnim lijekovima. (9) Bolesnici se tipično javljaju nakon manjih trauma ili nakon energičnog vježbanja s nepodnošljivom boli. Ako hernirani disk prolabira medijalno, može direktno komprimirati leđnu moždinu ovisno o veličini kralježničnog kanala i o veličini same hernije diska. Bolesnici s izoliranom centralnom diskus hernijom i kompresijom leđne moždine mogu se prikazati kao cervikalna mijelopatija, koja je često bezbolna, ili centralni moždinski sindrom nakon traume gdje su bol i slabost predominantno u rukama. (16) Većina bolesnika s cervikalnom radikulopatijom prezentira se svome liječniku sa simptomima cervikalne spondiloze uzrokovane neuroforaminalnom stenozom ili "tvrdim diskom". Cervikalna spondiloza započinje s isušivanjem diska. (16) Avaskularni disk gubi vodu zbog smanjenja sadržaja proteoglikana u nucleusu pulposusu koje vodi u smanjenje sadržaja vode s 90% prilikom rođenja na 74% za vrijeme 8. desetljeća života. (17) Ova promjena dovodi do smanjenja visine diska, mikronestabilnosti i posljedično formiranja osteofita. Degeneracija kralježnice ili spondiloza može rezultirati neuroforaminalnom stenozom ili potencijalno stenozom kralježničnog kanala. (2) Ovaj globalni proces na kralježnici je postao najčešći uzrok cervikalne radikulopatije, gdje 70% slučajeva uzrokuje cervikalna spondiloza dok samo

20% uzrokuje akutna hernija intervertebralnog diska. (16) Sumnja se da neki pojedinci imaju genetske predispozicije za razvoj degeneracije diska iako su pronađene skromne korelacije u širokim genomskim istraživanjima. (14) Iako su ovo najčešći uzroci kompresivne radikulopatije, drugi manje česti uključuju žarišne mase, neoplazme, infekcije i neurogeni sindrom gornjeg torakalnog otvora. Infekcije koje uzrokuju nekompresivnu cervikalnu radikulopatiju uključuju herpes zoster, citomegalovirus, HIV i Lajmsku bolest. Upalni procesi kao što su vaskulitis, sarkoidoza i Parsonage-Turnerov sindrom mogu uzrokovati nekompresivnu radikulopatiju. Parsonage-Turnerov sindrom je idiopatska upalna bolest brahijalnog pleksusa koja se pojavljuje sporadično. (16) Nekompresivne radikulopatije su više difuzne ozljede za razliku od kompresivnih radikulopatija i tipično zahvaćaju dorzalne korijene ganglija na izlazištu korijena živca. (18) Nekompresivne radikulopatije su manje često zastupljene od kompresivnih, ali bi trebale biti razmotrene u diferencijalnoj dijagnozi svih bolesnika s cervikalnom radikulopatijom, naročito u odsustvu kompresivnih lezija na slikovnim dijagnostičkim pretragama. (16)

### 3.3. KLINIČKA SLIKA

Cervikobrahijalni sindrom ili radikulopatija se dijeli na akutni, subakutni i kronični oblik. Akutna cervikalna radikulopatija pojavljuje se u relativno mladih bolesnika, udružena s prolapsom intervertebralnog diska. Subakutna radikulopatija javlja se u bolesnika s već postojećom cervikalnom spondilozom, bez prisutnosti trajnih simptoma osim povremenih bolova u vratu. Bolesnici često razvijaju podmukle simptome koji su poliradikalarni po svojoj naravi. Kronična radikulopatija nastaje iz akutne ili subakutne radikulopatije koje nisu liječene ili su imale loš odgovor na terapiju. Bol je najistaknutija u akutnoj cervikalnoj radikulopatiji i smanjuje se kako stanje prelazi u kroničnu fazu. Može se opisati kao oštra, perzistirajuća, žareća bol koja se može lokalizirati u vratu, ramenu, ruci ili prsima, ovisno o zahvaćenosti živčanih korijena. Klasično, akutna radikulopatija se prezentira boli koja se širi u odgovarajuće područje miotoma. Na primjer, bolesnik s C7 radikulopatijom česte osjeća bol u regiji tricepsa nego u distalnim dermatomima. Senzorni simptomi, prvenstveno parestezija i gubitak osjeta, učestaliji su od ispada motorike i slabljenja refleksa. Kliničar bi trebao imati na umu da se senzorni simptomi često ne podudaraju s odgovarajućim dermatomima prikazanim u medicinskim knjigama. Handerson i ostali klinički su prikazali cervikalnu radikulopatiju u više od 800 bolesnika i otkrili bol u rukama u 99,4%, ispad osjeta u 85,2%, vratnu bol u 79,7%, smanjenje refleksa u 71,2%, ispad motorike u 68%, skapularnu bol u 52,5%, bol u prednjem dijelu prsišta u 17,8%, te glavobolja u 9,7% slučajeva. (19) Vrsta i lokalizacija radikularnih simptoma određuje se prema zahvaćenosti korijena živca kompresijom. Radikulopatija 3. živčanog korijena posljedica je patoloških promjena između 2. i 3. vratnog kralješka i nije tako česta. Bolesnici mogu iskusiti bol u okcipitalnoj regiji koja se često širi prema stražnjem dijelu uha te u lateralne i dorzalne dijelove vrata. Ta bol se često teško razlikuje od glavobolje. Gubitak osjeta može biti prisutan na zatiljku i u području inervacije velikih aurikularnih i manjih okcipitalnih živaca. Iako treći korijen vratnog živca inervira djelomično subokcipitalne mišiće, trapezius, mišiće podizače lopatice, sternokleidomastoideus i ramene mišiće, izolirani motorni deficit se općenito ne može otkriti klinički. Radikulopatija 4. korijena cervikalnog živca rezultat je patoloških promjena između 3. i 4. kralješka i učestalija je od C3 radikulopatije. Može uzrokovati neobjašnjivu bol u donjem dijelu vrata koja se širi u gornji dio ramena i natrag prema skapule. Romboidni mišić, trapezius i mišići podizači skapule inervirani su djelomično 4. cervikalnim živcem, ali

motorni deficit je jako težak za dijagnosticirati. Senzorni deficit može se očitovati s anterolateralne strane vrata, uzduž raspodijele transverzalnih cervikalnih i supraklavikularnih živaca. Živčani korijeni trećeg, četvrtog i petog cervikalnog živca inerviraju dijafragmu. Zahvaćenost ova tri korijena može dovesti do slabosti i smanjene pokretljivosti dijafragme. Radikulopatija C5 proizlazi iz patoloških promjenama na C4-C5 razini. Bolesnici se često javljaju s utrnulošću, gubitkom osjeta i lokaliziranom boli u ramenu koja se često može zamijeniti s drugim patološkim stanjima ramena. Kada je uzrokovana rupturom rotatorne manšete, ozljeda ramena očituje se slabošću abdukcije i vanjske rotacije. Međutim, za razliku od boli u primarnoj ozljedi ramena, radikularna bol nije značajno povezana s ograničenim pokretima ramena. Gubitak osjeta slijedi senzornu distribuciju petog cervikalnog živca koja se nalazi iznad vrha ramena uzduž središnjeg dijela i proteže se lateralno do središnjeg dijela ruke. Glavni motorni deficit je zahvaćenost supraspinatusa i deltoidnog mišića s oslabljenom abdukcijom ramena. Slabost klavikularne glave velikog pektoralnog mišića, bicepsa i infraspinatusa također se može pojaviti. Refleks pektoralisa i bicepsa, koji su inervirani petim i šestim cervikalnim živcem, može biti smanjen. Kompresija 6. cervikalnog živčanog korijena drugi je najčešći uzrok cervikalne radikulopatije i posljedica hernije diska ili cervikalne spondiloze na C5-C6 razini. Bolesnici se žale na bol i/ili ispad osjeta koji se šire od vrata prema lateralnoj strani bicepsa preko lateralnog dijela podlaktice na dorzum dlana do područja između palca i kažiprsta, sve do vrhova prstiju. Motorički deficit ekstenzora ručnog zgloba i bicepsa su česti. Također može biti prisutna slabost supinatora, pronatora teres i tricepsa. Refleksi brahioradikalisa i bicepsa mogu biti smanjeni ili odsutni. Bol i parestezije C6 radikulopatije mogu oponašati sindrom karpalnog tunela koji je uzrokovan uklještenjem živca medijanusa u području ručnog zgloba kojeg presvodi transverzalni karpalni ligament. Za razliku od cervikalne radikulopatije, uklještenja živaca ruke, poput sindroma karpalnog kanala, karakterizira bol, parestezija i slabost u višestrukim područjima distribucije živčanih korijena. Na primjer, kompresija živca medijanusa u ručnom zglobov može uzrokovati bol koja se širi u ruku pa čak sve do vrata. Sindrom karpalnog kanala karakteriziran je noćnom disestezijom, slabošću i ponekad atrofijom tenara. Gubitak osjeta u karpalnom sindromu očituje se na palmarnoj strani dlana te vrhovima prva tri prsta i medijalnoj strani vrha četvrtog prsta. Slabost i atrofija mišića kasni su znak karpalnog sindroma. Najčešće je zahvaćen abduktor policis brevis kao posljedica nepravovremenog terapijskog djelovanja. Simptomi sindroma karpalnog tunela najčešće se otkrivaju pomoću Phalenova i Tinelova znaka koji su

prisutni u području zapešća. Elektrodijagnostička ispitivanja su potrebna kako bi smo razlikovali uklještenja perifernih živaca od cervikalne radikulopatije. Većina studija koje koriste klinički pregled za dijagnozu cervikalne radikulopatije pokazale su da je 7. cervikalni živčani korijen najčešće uključen u patologiju radikulopatije. Uzrokovana je degenerativnim promjenama na razini C6-C7 cervikalnih kralješaka. U bolesnika može biti prisutna bol i ispad osjeta koji se šire preko stražnje strane ramena, tricepsa, dorzolateralne strane podlaktice i preko dorzuma srednjeg prsta. Slabost tricepsa može biti značajna, ali često neprimijećena od strane bolesnika dok ne postane ozbiljna jer mu gravitacija pomaže u ispužanju podlaktice. Latissimus dorsi, mišići fleksori ručnog zgloba te ekstenzori prstiju također mogu biti zahvaćeni. Motorički simptomi C7 radikulopatije mogu se pomiješati s uklještenjem stražnjeg interosealnog živca, koje se može prezentirati slabošću mišića extensor digitorum, extensor pollicis longus, brevis i extensor carpi ulnaris. Značajno je međutim da uklještenje stražnjeg interosealnog živca ne uzrokuje ispad osjeta, te triceps i pregibači ručnog zgloba nisu zahvaćeni. U C7 radikulopatiji, refleks tricepsa može biti smanjen ili odsutan. Kompresija korijena živca na razini C7-Th1 uzrokuje radikulopatiju 8. korijena cervikalnog živca. To se obično očituje simptomima koji se protežu medijalnom stranom ruke sve do zadnja dva prsta. Utrnulost obično uključuje i palmarnu i dorzalnu stranu zadnja dva prsta i medijalnog dijela dlana, može se širiti proksimalno prema ručnom zglobu i medijalnoj polovici podlaktice. Za razliku od Th1 radikulopatije, osjetni ispadi uzrokovani C8 živčanim korijenom ne šire se u aksilu. C8 živčani korijen inervira male mišiće šake, osobito interosealne te fleksore i ekstenzore ručnog zgloba i prstiju s izuzetkom mišića fleksora i ekstenzora carpi radialis. Stoga se bolesnici žale na poteškoće korištenja svojih ruku za obavljanje svakodnevnih rutinskih aktivnosti. (19)



### 3.4. DIJAGNOSTIKA

Kao i kod bilo koje druge bolesti, uzimanje detaljne i iscrpne anamneze je ključan korak u dijagnostici cervikalne radikulopatije ili stenoze. Liječnik bi prvo trebao ustanoviti prezentirajuće simptome poput boli, gubitka osjeta, slabosti i lokalizacije boli. U više od 70% cervikalnih radikulopatija, bol je primarni prezentirajući simptom. Vizualna analogna skala od 0 do 10 može se koristiti za bolesnikovo percipiranje vlastite boli. Osim toga, anatomske crteži distribucije boli mogu biti korisni liječniku u brzom pregledu bolesnikova statusa boli koje će biti od pomoći u sužavanju diferencijalne dijagnoze. Dobivanje podataka o vremenskom slijedu događaja također je važno za rješavanje uzroka boli. Prethodne epizode sličnih simptoma ili lokalizirane boli u vratu također su važne za dijagnozu i konačnu terapiju. (7) Za razliku od bolesnika s aksijalnom boli u vratu, bolesnici s cervikalnom radikulopatijom obično se prezentiraju s jednostranom boli. Bol u vratu može biti udružena s širenjem boli u određene dermatome istostrane ruke. Kako god, odsutnost boli u ruci ne može isključiti odsutnost cervikalne radikulopatije. Osim širenja niz ruku, bolesnici se mogu žaliti na gubitak osjeta u istom području dermatoma ili imaju slabost odgovarajućeg miotoma. (14) Parestezije u području ramena i lateralnog lakta ukazuju na probleme u području C4 i C5 živčanih korijena. Palac je obično C6, srednji prst je C7, mali prst C8, medijalni dio podlaktice Th1 te aksila Th2. (11) Simptomi koji ukazuju na cervikalnu mijelopatiju, kao što su promjene u hodu, disfunkcija crijeva ili mokraćnog mjehura, ispad osjeta i slabost u donjim udovima također trebaju biti uzeti u obzir. (7) Potrebno je uzeti detaljnu povijest bolesti bolesnika s visceralnim problemima, koji mogu uzrokovati bol i smanjiti mogućnost uspješnog terapijskog odgovora. Uzroci visceralne boli koji mogu uzrokovati bol u području ramena i lopatice uključuju srčane bolesti poput infarkta miokarda ili ishemije, aortalne aneurizme, zatim bolesti plućne etiologije poput upale pluća ili plućne embolije te gastrointestinalni poremećaji kao što su peptični ulkus, kolecistitis i pankreatitis. (11) Liječnik bi trebao ispitati prethodne terapijske postupke, uključujući korištenje leda ili topline, lijekova kao što su acetaminofen, acetilsalicilna kiselina, nesteroidni protuupalni lijekovi i glukokortikoidi. Pitanja koja se odnose na prethodno liječenje također trebaju uključivati fizikalnu terapiju, manipulacije, prethodne injekcijske tretmane i kirurške postupke.

Kompletna socijalna anamneza bolesnika treba uključivati njegova zanimanja, sport, hobije i upotrebu nikotina ili alkohola. (7)

Cjelokupni muskuloskeletni i neurološki pregled ključan je u otkrivanju cervikalne radikulopatije. (3) Klinički pregled počinje promatranjem bolesnika za vrijeme uzimanja anamneze. (7) Jednostavno opažanje je prvi korak ka točnoj dijagnozi i terapiji. Liječničko oko bi trebalo biti istrenirano da primijeti loše držanje, mehaniku tijela, deformacije kralježnice, mišićnu atrofiju, asimetrični hod, korištenje pomagala, promjene na koži i neverbalne pokrete.

Ispitivanje hoda je važan korak u razlikovanju radikularne boli vrata od mijelopatije. Hod može biti normalan u cervikalnoj radikulopatiji i može biti poremećen u cervikalnoj mijelopatiji. (3)

Palpacijski se bol obično javlja uzduž cervikalnih paraspinalnih mišića, obično naglašenije uzduž iste strane na kojoj je i zahvaćeni živčani korijen. Pridruženi hipertonus ili spazam na palpaciju se mogu javiti u bolnim mišićima. Područja iznad koštanih dijelova kralježnice također treba palpirati, posebice spinozne i zglobne nastavke. (7)

Opseg pokreta kralježnice u svim ravninama treba ispitati i zabilježiti odstupanja. Liječnik mora oprezno procijeniti opseg pokreta cervikalne kralježnice kako bi mogao pratiti napredak u liječenju. Normalni opseg pokreta u cervikalnom dijelu kralježnice je: ekstenzija 55 stupnjeva, fleksija 45 stupnjeva, lateralno savijanje 40 stupnjeva, rotacija 75 stupnjeva. (3)

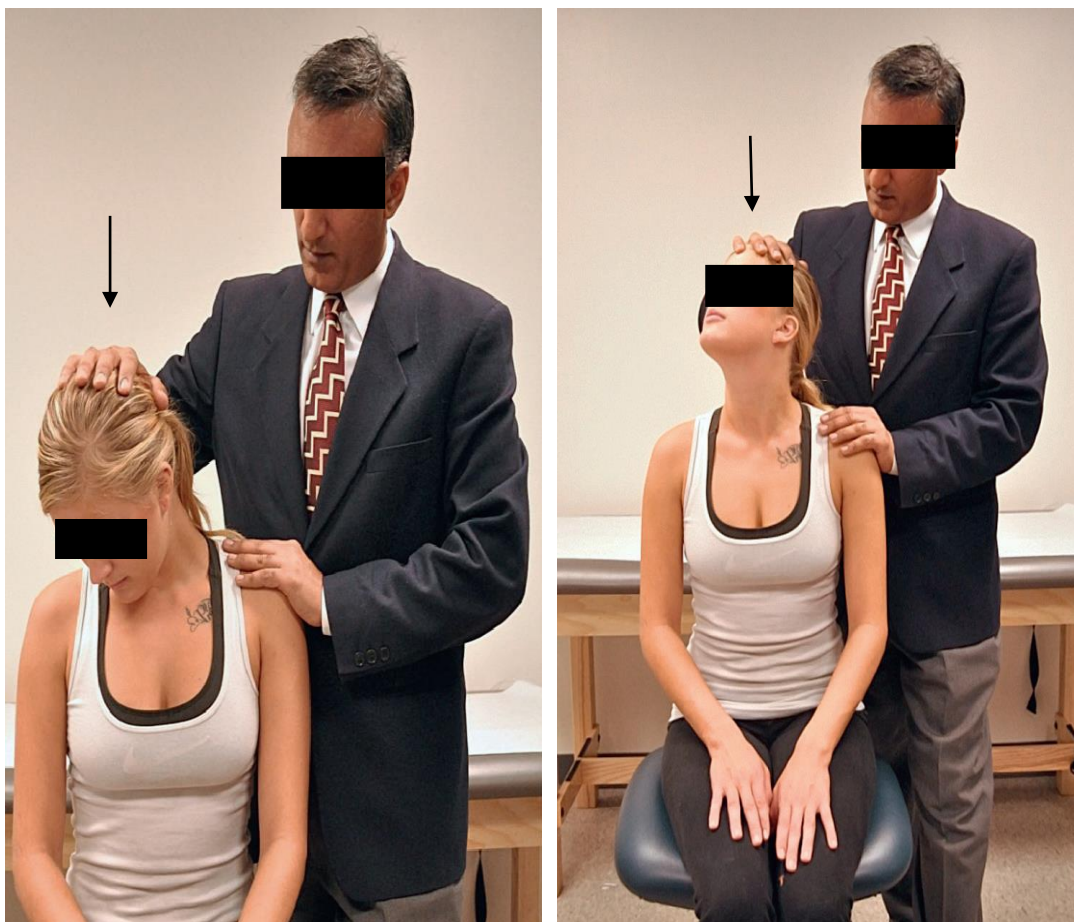
Subjektivni osjećaj slabosti u gornjem udu je čest razlog na koji se žale bolesnici s cervikalnom radikulopatijom. Uzorak boli nam može pomoći povezati lokaciju oštećenja s odgovarajućim dijelom leđne moždine, živčanog korijena, perifernog živca ili mišića. Uspoređivanje snage pojedinih grupa mišića s njihovim suprotnim stranama omogućuje detektiranje asimetrije. Stupanj boli i bolesnikov otpor mogu biti ograničavajući činitelji u ispitivanju mišićne snage. Relevantno za cervikalnu radikulopatiju, ispitivanje mišićne snage je uglavnom usmjereno na mišiće inervirane od strane C4-C8 živčanih korijena. Međunarodni standardi za neurološku klasifikaciju ozljeda leđne moždine preporučuju ispitivanje 5 ključnih mišića gornjeg uda: C5 fleksori lakta, C6 ekstenzori ručnog zgloba, C7 ekstenzori lakta, C8 fleksori dugog prsta i Th1 abduktor malog prsta. Mišićna snaga se određuje na skali od 0/5 do

5/5. (3) Ako se uoči bilo kakva slabost u zahvaćenom ud, jako je važno to usporediti s nezahvaćenom stranom. (7)

Rezultat radikulopatije je ispad osjeta u području dermatoma vrata, ramenog pojasa i istostrane ruke. Na temelju specifičnih deficita u području dermatoma, kliničar može otkriti anatomsku razinu oštećenja živčanog korijena. Lagani dodir, ubod iglom, osjet propriocepcije i vibracije trebaju biti ispitani na obje, simptomatskoj i asimptomatskoj ruci. (3)

Najučestalije ispitivanje refleksa gornjeg uda se odnosi na reflekse bicepsa, brahioradijalisa i tricepsa. Refleksi se ispituju obostrano i usporedno. Hiporefleksija ili potpuna odsutnost refleksa ukazuju na zahvaćenost donjeg motornog neurona. Hiperrefleksija je značajna u otkrivanju zahvaćenosti centralnog živčanog sustava. Razina odgovora dubokih tetivnih refleksa ocjenjuje se od 0 do 4+, uz 2+ koje označava normalan odgovor. (3)

Test kompresije foramena ili Spurlingov test, statistički je najbolji provokativni test za potvrđivanje dijagnoze cervikalne radikulopatije, kada se izvede pravilno. Izvodi se na način da se glava stavi u položaj ekstenzije i zarotira prema bolesnoj strani te se izvrši aksijalni pritisak na glavu. Test se smatra pozitivnim ako se bol proširi u ruku na istoj strani na kojoj je zarotirana glava. Otkriveno je da je Spurlingov test vrlo specifičan (93%), ali ne i senzitivn (30%), u dijagnosticiranju akutne radikulopatije. Stoga nije toliko koristan kao test probira, ali je klinički značajan u otkrivanju cervikalne radikulopatije. Lhermittov test izvodi se flektirajući glavu te ispitujući bolesnika o simptomu osjeta udara električne struje koji se širi dolje niz kralježnicu i u nekih pacijenata u udove. Ovaj znak je pozitivan u bolesnika s oštećenjem leđne moždine, teške cervikalne spondiloze, tumora i multiple skleroze. Kakogod, Lhermittov znak bi trebao biti negativan u bolesnika s cervikalnom radikulopatijom. Babinski refleks i Hoffmanov znak također bi trebalo ispitati. (7) Liječnik treba biti upoznat s Adsonovim i Roosovim testom u pregledavanju bolesnika s boli u vratu i ruci. Bol, slabost i neurovaskularni ispad su povezani sa sindromom gornjeg torakalnog otvora, dijela diferencijalne dijagnoze cervikalne radikulopatije. (3) Tenzijski test gornjeg uda i test abdukcije ramena su još dva provokacijska testa koja se rabe za izazivanje kliničkih simptoma. Međutim, posljednjih godina ovi testovi se nisu uspjeli održati u kliničkim istraživanjima pokazujući slabu pouzdanost. Provokacijski test s daleko najboljom pouzdanošću je Spurlingov test. (7)



**Slike 1. i 2.** Spurlingov manevar i modificirani Spurlingov manevar; modificirano prema *Essentials of Physical Medicine and Rehabilitation*. (3)

Nativni rendgen cervikalne kralježnice je obično prva naručena dijagnostička pretraga u bolesnika s bolovima u vratu i ruci. Povijesno, liječnici su koristili nativni rendgen cervikalne kralježnice za potvrdu kompresije živčanih korijena zbog prisutnosti degenerativnih promjena. Međutim, dokazano je kako su degenerativne promjene cervikalne kralježnice povezane sa starošću i pojavljuju se u asimptomatskih kao i u simptomatskih pacijenata. Unatoč slaboj povezanosti kliničkih simptoma bolesnika i degenerativnih promjena kralježnice, rendgen ostaje važan alat za probir u procjeni bolesnika koji se predstavljaju s simptomima u vratu i rukama. Nativni rendgen nije skup, lako je dostupan, daje informacije o

sagitalnoj uravnoteženosti, kongenitalnim abnormalnostima, prijelomima, deformacijama i nestabilnostima. Postranični rendgenogram fleksije-ekstenzije cervikalne kralježnice može otkriti okultnu nestabilnost koja može biti uzrok isprekidajućih ili položajnih simptoma. Zbog toga što nativni rendgen ne može prikazati živčane strukture, izravno ni neizravno, druge dijagnostičke tehnike, uključujući mijelografiju, kompjuteriziranu tomografiju i magnetsku rezonanciju se puno češće koriste u dijagnostici kompresije živčanih korijena. (19)

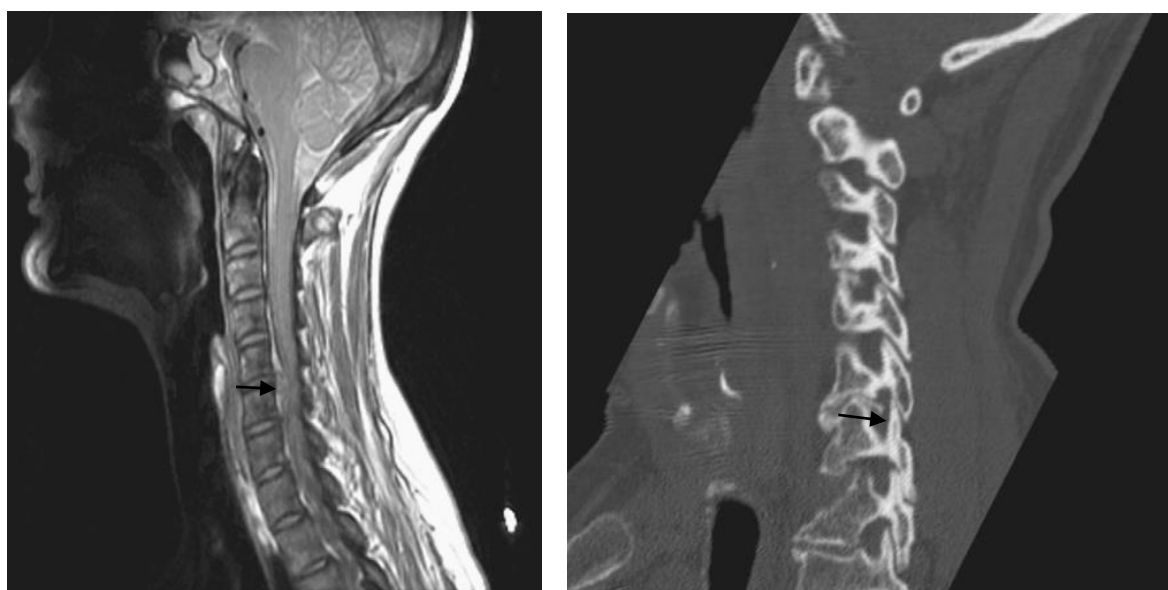
Magnetska rezonancija je pretraga izbora u cervikalnoj radikulopatiji. Ona može precizno prikazati živčane strukture i intervertebralne diskove, bezbolno, neinvazivno i bez izlaganja zračenju. Leđna moždina se pregledava na unutarnja oštećenja, uključujući edem, krv, tumor i sirinks. Magnetska rezonancija također može pomoći u razlikovanju između mekog i tvrdog diska, što može dati informacije o akutnosti hernijacije diska. (1) U retrospektivnom istraživanju 34 bolesnika, Brown i suradnici otkrili su da magnetska rezonancija otkriva 88% oštećenja naspram 81% dobivene kompjuteriziranom tomografskom mijelografijom i 50% kompjuteriziranom tomografijom. (20)

Kompjuterizirana tomografska mijelografija je invazivna i ne toliko senzitivna pretraga kao magnetska rezonancija u pregledu leđne moždine ili intervertebralnog diska. Međutim, u slučajevima kada je MR kontraindicirana ( npr. pacemaker, metalni implantati, stimulatori leđne moždine ), CT mijelografija je alternativna metoda. Nativni CT omogućuje izvrstan prikaz koštanih elemenata i koristan je u otkrivanju nesraslih spojeva i akutnih prijeloma. Može se koristiti za otkrivanje hernije diska ako je MR kontraindicirana i mijelografija previše invazivna. (1)

Elektromiografija je tehnika pri kojoj se male igle smještaju u mišiće da se zabilježi mišićna električna aktivnost. Aktivnost se prikazuje na osciloskopu i čuje preko zvučnika. Normalni mišić u mirovanju ne stvara električnu aktivnost. Međutim, čak i lagano mišićno stezanje proizvodi neku električnu aktivnost, koja se povećava kako stezanje postaje jače. Električna aktivnost je nenormalna pri bolestima mišića, perifernih živaca i spinalnih motornih neurona. Brzina kojom motorički živac provodi impulse može se mjeriti proučavanjem živčane provodljivosti. Motorički živac potiče se malim električnim nabojem da se otkači impuls. Impuls putuje duž živca te na kraju dosegne mišić i uzrokuje njegovo stezanje. Mjerenjem

vremena potrebnog da impuls dosegne mišić, liječnik može izračunati brzinu impulsa. Slično mjerenje može se napraviti i za osjetne živce. Koristi se ne samo za dijagnosticiranje radikulopatije, već i za plexopatije, pojedinačna periferna živčana oštećenja i mijelopatiju. Radikulopatija se potvrđuje prikazivanjem spontane aktivnosti u dva ili više mišića inervirana od strane istog korijena ali različitih perifernih živaca. Mišići inervirani od strane korijena iznad i ispod zahvaćenog segmenta trebaju biti normalni. (1)

Slike CT prikaza mogu biti nenormalne u asimptomatskih bolesnika. (21) Mijelogrami prikazuju nenormalnosti diska u 21% asimptomatskih bolesnika. (22) Boden i suradnici su otkrili abnormalnosti na slikama magnetske rezonancije u 19% asimptomatskih bolesnika. Abnormalnosti su bile pronađene u 14% bolesnika mlađih od 40 godina i 28% bolesnika starijih od 40 godina. (23) Ove dijagnostičke metode ne pružaju konačnu dijagnozu bez kliničkog konteksta. Rezultati moraju biti usklađeni s anamnezom i fizikalnim pregledom, i potencijalno s komplementarnim pretragama za potvrdu dijagnoze. (1)



**Slika 3. i 4.** Cervikalna radikulopatija uzrokovana hernijom intervertebralnog diska i neuroforaminalnom stenozom leđne moždine; modificirano prema Arthritis and Arthroplasty: The spine. (16)

### 3.5. DIFERENCIJALNA DIJAGNOZA

Najčešći uzroci kompresije cervikalnih živčanih korijena su cervikalna spondiloza, degeneracija diska i hernija diska. Međutim, postoje brojni drugi uzroci. (11) Cervikalna radikulopatija je klinička dijagnoza koju potvrđuje kombinacija povijesti bolesti, fizikalnog pregleda, radiografije i magnetske rezonancije. Bolni sindromi koji mogu oponašati cervikalnu radikulopatiju uključuju: cervikalgija, cervikalni burzitis, cervikalni fibromiozitis, upalni artritis i poremećaje kralježničke moždine, korijena, pleksusa i živaca. (24) Kompresija leđne moždine u vratu može rezultirati cervikalnom mijelopatijom, koja uzrokuje simptome koji se šire u gornji ekstremitet i simptome gornjeg motoneurona koji se šire u donje ekstremitete. Oštećenje osjeta, mišićna slabost i gubitak tetivnih refleksa mogu biti otkriveni u gornjim ekstremitetima. U donjim ekstremitetima mogu se javiti spasticitet, hiporefleksija, klonus, ekstenzorni plantarni refleks i oštećenje vibracije i propiocepcije. Funkcija crijeva i mjehura su obično neoštećene. Bol povezana s degeneracijom diska, artropatijom vratnih zglobova ili miofascialnim sindromom je somatskog porijekla s navedenim obilježjima. Bol koja se javlja u gornjem dijelu leđa, ramenima i gornjim ekstremitetima somatskih značajki bez promjene refleksa i bez širenja u distalni dio gornjeg ukazuje na drugi uzrok a ne na radikulopatiju. Mijelopatija je karakterizirana simptomima i znakovima oštećenja gornjeg motoričkog neurona koji zahvaćaju donje udove i trup. Međutim, takva prezentacija može biti odsutna u donjim udovima i manifestirati se samo u gornjim udovima. U tom slučaju, razlika između radikulopatije se potvrđuje neradikalnom distribucijom simptoma, odsutnošću znakova oštećenja donjeg motornog neurona i prisutnošću simptoma gornjeg motornog neurona. Obostrani neurološki ispadi koji se javljaju u mijelopatiji najčešće su odsutni u radikulopatiji. Lezije leđne moždine tipično zahvaćaju donje ekstremitete i trup na sličan način kao i cervikalna mijelopatija. Pancostov sindrom i sindrom gornje aperture prsišta manifestiraju se zahvaćenošću C8 ili Th1 radikulopatije koja je rijetko uzrokovana hernijom diska. Periferne neuropatije gornjih ekstremiteta javljaju se s razarajućom boli, parestezijama i gubitkom osjeta. Međutim, javljanje ovih simptoma razlikuje se od cervikalne radikulopatije zbog odsutnosti distribucije u području dermatoma. Pretrage živčane provodljivosti, bolje nego slikovne pretrage, otkrivaju razliku između

periferne neuropatije ili kombinacije periferne neuropatije i cervikalne radikulopatije. Druga stanja uključuju brahijalni neuritis, multiplu sklerozu i postherpetičku neuralgiju. (11)

### **3.6. LIJEČENJE**

Postoji puno oblika liječenja cervikalne radikulopatije, uključujući neoperacijski i operacijski pristup. (25) Neoperacijski oblik liječenja se dalje može podijeliti u dvije kategorije: konzervativna terapija i epiduralna glukokortikoidna injekcija, također zvana epiduralna steroidna injekcija. Termin konzervativna terapija uključuje kombinaciju navedenog: oralni analgetici, oralni glukokortikoidi, modifikacija ponašanja, cervikalna trakcija, imobilizacija vrata i fizikalna terapija. (16) Primarni cilj liječenja cervikalne radikulopatije uključuje rješavanje boli, poboljšanje mišićne slabosti, izbjegavanje komplikacija od strane leđne moždine i prevencija povratka simptoma. (26)

#### **3.6.1. NEOPERACIJSKI OBLIK LIJEČENJA**

Konzervativni pristup treba pokušati kod svakog bolesnika s novonastalom radikulopatijom i odsutnosti simptoma značajnog motoričkog deficita i mijelopatije. Racionalnost konzervativne terapije temelji se na populacijskim istraživanjima koja pokazuju da do 90% bolesnika ima značajna poboljšanja simptoma uz neoperativno liječenje. (9) Kategorije lijekova koji se koriste za primarno liječenje cervikalne radikulopatije uključuju nesteroidne protuupalne lijekove (NSAR), mišićne relaksanse, opioidne analgetike, oralne glukokortikoide, topičke agense, antidepresive, antikonvulzive i acetaminofen. Za mnoga cervikalna stanja, protuupalni nesteroidni lijekovi su prva linija liječenja. NSAR imaju protuupalni, analgetski i antipiretski učinak. Smanjenje upale je važno u liječenju cervikalne radikulopatije. NSAR postižu svoj protuupalni učinak u visokim dozama a smanjuju bol u niskim dozama. Oralni glukokortikoidi mogu biti korisni u liječenju cervikalne radikulopatije. Općenito se dobro toleriraju, učinkoviti su i sigurni. Do sada nije zabilježen slučaj avaskularne nekroze ako je sveukupna doza prednizona ili ekvivalenta ostala ispod 550 miligrama. (1) Mišićni relaksansi nisu učinkovitiji od NSAR-a i imaju više nuspojava. (27,28) Njihov sedativni učinak kao nuspojava može pomoći bolesnicima s boli da se bolje odmire kada se koriste tijekom noći. Opioidni analgetici su opcija, ali smiju biti korišteni samo određeno vrijeme. Zbog potencijalnog razvoja fizičke ovisnosti, drugi lijekovi bi se trebali



razmotriti. Antidepresivi su se pokazali uspješni u smanjenju radikularne boli i poboljšanju spavanja. Iako selektivni inhibitori ponovne pohrane serotonini imaju manje nuspojava od tricikličkih antidepresiva, njihova učinkovitost u smanjenju vratne boli u usporedbi s tricikličkim antidepresivima nije poznata. Antikonvulzivi poput gabapentina i pregabalina, značajno se koriste u liječenju radikularne boli. Pokazali su se sigurni i učinkoviti u liječenju drugih neuroloških stanja. (1)

Prateći razvoj simptoma, može se pokušati s kratkotrajnim razdobljem imobilizacije. (14) Tipično, mekani cervikalni ovratnik je dovoljan da učini imobilizaciju potrebnu da se minimalizira pokret i smanji iritacija živčanog korijena. (29) Iako se cervikalni ovratnici propisuju dogovorno, u literaturi postoji malo dokaza koji potvrđuju njihovu korist. Nadalje, dok rana imobilizacija može pomoći u sprječavanju upale, mora se paziti s dugotrajnijom primjenom imobilizacije (više od 1-2 tjedna), jer može dovesti do slabljenja i atrofije mišića vrata. (14)

Cervikalna trakcija može biti provedena ručno od strane fizioterapeuta ili mehanički s nizom povećanih utega. Opseg trakcijske težine može biti od 5 do 12 kilograma. (30) Strategija cervikalne trakcije koristi gravitaciju i težinu da istegne cervikalnu kralježnicu, što povećava neuralni foramen i može smanjiti pritisak na živčani korijen. Iako je ovaj oblik liječenja pogodan za kompresivne radikulopatije, nema zaključnih dokaza koji potvrđuju njegovu korist. (16) Trakcija je kontraindicirana u bolesnika s mijelopatijom, pozitivnim Lhermittovim znakom, reumatoidnim artritismom i atlanto-aksijalnom subluksacijom. (26)

Fizikalna terapija je u većini slučajeva, među preporučenim, prva linija liječenja. Nakon nastupa simptoma terapiju treba započeti što je prije moguće jer su bolesnici s akutnom (< 1 mjesec) cervikalnom boli i radikulopatijom pokazali značajno poboljšanje funkcionalnih sposobnosti nakon fizikalne terapije nego bolesnici s kroničnim (> 6 mjeseci) simptomima. Program fizikalne terapije se općenito izvodi dva do tri puta tjedno tijekom 4 tjedna i može se sastojati od nekih ili svih sljedeće nabrojanih značajki: izometrične vježbe vrata, posturalne vježbe, mehanička trakcija, cervikalna manipulacija i korištenje sredstava poput cervikalnog ovratnika i transkutane električne nervne stimulacije (TENS). Izometrične vježbe vrata se izvode u početku tretmana kada su kretanje vrata bolne. Kako se bol smanjuje, vježbe istezanja se dodaju u terapijski program kako bi se poboljšao opseg pokreta u vratu. Vježbe istezanja i jačanja ciljaju cervikalne paraspinalne mišiće, mišiće ramenog pojasa, lopatične stabilizatore i

mišiće lumbalne regije. (1) U malom broju slučajeva, Cleland i drugi su otkrili da je 10 bolesnika pokazalo značajan napredak u smanjenju boli i poboljšanju funkcija nakon fizikalne terapije koja se sastojala od cervikalne trakcije ili mobilizacije i vježbi jačanja fleksora vrata i lopatično-torakalnih mišića. (31) Modaliteti kao što su grijanje i led, električna stimulacija i korištenje cervikalnog ovratnika koriste se u akutnim fazama bolesti za smanjenje boli. (1) Termoterapija se najčešće koristi za ublažavanje boli i povećanje mišićne relaksiranosti. Led može biti primijenjen 15 do 30 minuta, jednom do četiri puta na dan, a površinska toplina može se primijeniti do 30 minuta, dva do tri puta na dan. Odluka u pogledu koji termalni oblik koristiti donosi se prema bolesnikovom shvaćanju koji mu najbolje oslobađa bol. Modaliteti koji dublje prodiru poput ultrazvuka trebalo bi izbjegavati u terapiji cervikalne radikulopatije zbog povećanja metaboličkog odgovora koji slijede upalu, te mogu pogoršati ozljedu živčanog korijena. (26) TENS je uređaj koji prenosi električnu struju u bolno područje preko površinskih elektroda. (1) Koristan je u terapiji raznih mišićnokoštanih bolesti i neuroloških poremećaja. Može se koristiti rano tijekom liječenja cervikalne radikulopatije da pomogne u moduliranju boli i omogući bolesniku uključivanje u druge terapijske postupke. (26)

U cervikalnoj kralježnici, injekcije u epiduralni prostor se daju interlaminarnim ili transforaminalnim pristupom. Zbog anatomije cervikalne kralježnice i važnih struktura u blizini, injekcije se moraju davati pod kontrolom fluoroskopa da bi bile sigurne i efikasne. (1) Injekcije glukokortikoida u cervikalni epiduralni prostor uobičajeno se koriste kao dodatak gore navedenim neoperativnim tehnikama liječenja. Ove injekcije omogućuju lokalnu isporuku visokih doza glukokortikoida za koje se zna da djeluju na nekoliko načina: smanjuju upalu korijena živca, smanjuju nociceptivni ulaz iz somatskih živaca, stabiliziraju neuralne membrane, blokiraju sintezu neuropeptida koji moduliraju bol, razbijaju adheziju na mjestu ubrizgavanja i blokiraju aktivnost C-vlakana u gangliju dorzalnih korijena. Dokazi koji podupiru rutinsku uporabu epiduralnih glukokortikoidnih injekcija su rijetki. Postoji jedno ispitivanje koje je usporedilo ubrizgavanje glukokortikoida u epiduralni prostor s ubrizgavanjem lidokaina u lokalnu muskulaturu. Ovi autori su otkrili da je 68% bolesnika koji su primili injekcije glukokortikoida epiduralno imali dobro ili vrlo dobro olakšanje bolova u razdoblju od 12 mjeseci, u usporedbi s 11% u grupi koja je primila injekciju lidokaina. Pregled literature o toj temi otkrio je da epiduralni glukokortikoidi mogu dovesti do kratkotrajnih poboljšanja simptoma u bolesnika. (14) Cervikalne epiduralne glukokortikoidne

injekcije indicirane su u dugotrajnoj bolnoj cervikalnoj radikulopatiji, koja perzistira unatoč pravilnom početnom liječenju i rehabilitaciji. U rukama istreniranog liječnika, kada se koristi slikovno navođenje, sama procedura je sigurna i učinkovita. (3)

### 3.6.2. OPERACIJSKO LIJEČENJE

Prema istraživanjima provedenim među populacijom, do 25% bolesnika s cervikalnom radikulopatijom imati će dugotrajne simptome i zahtijevati će kiruršku intervenciju. Nekoliko tehnika za rješavanje cervikalne radikulopatije razvijeno je kroz prednji ili kroz stražnji pristup. Klasični retrospektivni pregled koji je objavio Bohlman, prikazuje učinkovitost prednjeg pristupa u liječenju cervikalne radikulopatije, s više od 90% bolesnika koji su iskusili poboljšanje boli u rukama, motoričkim i osjetnim funkcijama u dugoročnom praćenju. Iako je učinkovitost utvrđena, optimalno vrijeme za ovu intervenciju nije definirano. Za cervikalnu radikulopatiju, u odsutnosti mijelopatije, operacije se preporučuje u bolesnika koji imaju disfunkcije povezane s korijenom živca (bol, ispad osjeta, slabost) najmanje 6 tjedana, koji imaju potvrđenu kompresiju korijena naprednim slikovnim metodama i kod kojih nije uspio neoperativni oblik liječenja. Osim toga, kiruršku dekompresiju treba razmotriti u bolesnika s simptomima koji traju manje od 6 tjedana, ali koji imaju značajnu i progresivnu mišićnu slabost. Najvažnije je da je liječnik kirurg upoznat s rizikom i prednostima svake tehnike zajedno s odgovarajućim pristupom zbog optimizacije pacijentova ishoda liječenja. (9)

Prednji pristup vratnoj kralježnici nudi mnoge prednosti kod liječenja bolesnika s cervikalnom radikulopatijom. To je pristup koji pošteduje mišiće, nudi izravan pristup patologiji čime se izbjegava potreba za manipulacijom neuralnih elemenata. Uz to, direktnom dekompresijom neuroforamena i indirektnom dekompresijom kroz postupak obnove diskovnog prostora može se postići odgovarajuća visina. Bolesnici vrlo dobro toleriraju ovaj pristup s niskom stopom infekcije, dok je disfagija učestala, ali obično prolazna. Jatrogene vaskularne ozljede su jako rijetke prilikom prednjeg pristupa cervikalnoj kralježnici ali s potencijalnim komplikacijama koje mogu biti katastrofalne. Aberantna vaskularna anatomija kao što je krivudava vertebralna arterija ili retrofaringealna karotidna arterija značajno povećavaju rizik od jatrogene ozljede. Liječnik treba pažljivo procijeniti sve preoperativne

slike s posebnom pažnjom na tijek ovih vaskularnih struktura. Tri glavna postupka opisana su za liječenje cervikalne radikulopatije kroz prednji pristup: prednja cervikalna discektomija i fuzija (ACDF), zamjena cervikalnog diska i foraminotomija. (9) Postupak koji se najčešće izvodi je prednja cervikalna discektomija s fuzijom. Dekompresija uključuje uklanjanje svog diskovnog materijala od naprijed između uncinatnih nastavaka. Discektomija može biti nadopunjena prednjom foraminotomijom ako je potrebna. Nakon dekompresije živčanog korijena, obično se postavlja graft između tijela kralježaka kako bi se nadoknadile cervikalna visina diska i lordoza. Artroplastika cervikalnog diska relativno je nova tehnika koja je procijenjena u nekoliko prospektivnih, randomiziranih kliničkih istraživanja. Cervikalna artroplastika provodi se kroz isti pristup kao i ACDF, ali umjesto graft materijala, proteza se stavlja u prostor za disk nakon dekompresije. Razlozi za cervikalnu artroplastiku su što ovaj postupak održava kretanje u zahvaćenom segmentu i kao rezultat toga usporava degeneraciju u susjednim segmentima i smanjuje potrebu za sekundarnim postupcima. (14) Još jedan postupak opisan za liječenje cervikalne radikulopatije je prednja dekompresija bez fuzije ili zamjene diska putem transunkalne foraminotomije. Prednost prednje cervikalne foraminotomije uključuje izravnu dekompresiju kompresivne patologije te poštedu mišića, uz očuvanje arhitekture funkcionalnih kralježničnih jedinica, čime se eliminira potreba za fuzijom. Ova tehnika je zagovarana kod bolesnika s jednostranim radikularnim simptomima. Entuzijazam za ovu minimalno invazivnu proceduru koja očuva pokretljivost znatno se smanjila tijekom praćenja istraživanja koja su prikazala visoku stopu komplikacija i potrebe za ponovnom operacijom. Trenutno ima jako malo indikacija za izvođenje prednje foraminotomije u pacijenata s cervikalnom radikulopatijom. (9)

Stražnja cervikalna laminoforaminotomija još je jedna opcija za liječenje cervikalne radikulopatije. Iako se ACDF smatra zlatnim standardom, stražnja foraminotomija je alternativa koja ima svoje prednosti. Ovaj stražnji pristup izbjegava moguće ozljede vitalnih struktura koje se susreću tijekom prednjeg pristupa kao što su karotidna i vertebralna arterija, povratni laringealni živac i jednjak. Stoga stražnji pristup može biti odgovarajući za sve bolesnike s ranijim prednjim operacijama ili nenormalnom anatomijom. Uz to, patologija na više razina može se riješiti bez potrebe za fuzijskim postupkom, čime se eliminira rizik od pseudoartroze i komplikacija vezanih uz presađivanje. Učinkovitost stražnje foraminotomije u liječenju cervikalne radikulopatije ustanovljena je u literaturi, s 80-90% bolesnika koji su doživjeli olakšanje simptoma. (9)

## **ZAHVALA**

Zahvaljujem mentoru, doc.dr.sc. Porinu Periću, na pomoći tijekom pisanja ovoga rada i svojoj obitelji na podršci pruženoj tijekom studiranja.

## LITERATURA

1. FREEDMAN MK, DHOLAKIA M, IVILL DW, HILIBRAND AS, BROYER Z. Cervical Radiculopathy. U: Skirven TM, Osterman AL, Fedorczyk J, Amadio PC, urednici. Rehabilitation of the Hand and Upper Extremity. sixth. 2011. str. 713–722.e2.
2. Tuttle J, Chutkan N. 13 - Cervical Radiculopathy. Textb Cerv Spine. 2016.;131–4.
3. Mostoufi A, FAAPMR, FAAPM. Cervical Radiculopathy. U: Frontera WR, Silver JK, Rizzo JTD, urednici. Essentials of Physical Medicine and Rehabilitation. Third Edit. Elsevier Inc.; 2015. str. 22–30.
4. Ugokwe K. 62 - Anterior Subaxial Cervical Fixation Techniques. Fourth Edi. Benzel's Spine Surgery, 2-Volume Set. Elsevier Inc.; 2017. 543-549 str.
5. Krmpotić-Nemanić J, Marušić A. kupdf.com\_anatomija-ovjeka-krmpoti-nemani-marui-2007.pdf. 2. Zagreb: Medicinska naklada; 2007.
6. Dodwad SM, Khan SN, An HS. 1 - Cervical Spine Anatomy. Textb Cerv Spine. 2016.;1–21.
7. Roth D, Mukai A, Thomas P, Hudgins TH, Alleva JT. Cervical Radiculopathy. Disease-a-Month. 2009.;55(12):737–56.
8. Henrikson KJ, Sowa GA, Vo N, Pohl PHI, Kang JD. 276 Disk Degeneration and Regeneration. Seventh Ed. Youmans and Winn Neurological Surgery, 4-Volume Set. Elsevier Inc.; 2018. 2287-2291.e2 str.
9. Woods BI, Hilibrand AS. Cervical radiculopathy. J Spinal Disord Tech. 2015.;28(5):251–9.
10. Schoenfeld AJ, George AA, Bader JO, Caram PM. Incidence and Epidemiology of Cervical Radiculopathy in the United States Military. J Spinal Disord Tech. 2012.;25(1):17–22.
11. Manchikanti L, Singh V, Boswell M V. Cervical Radiculopathy. U: Waldman SD, urednik. Pain management. Second Edi. Elsevier Inc.; 2011. str. 522–8.

12. Meyer SA, Knightly JJ. Evaluation and Treatment of Cervical Disk Herniations. U: Winn HR, urednik. Youmans and Winn Neurological Surgery. Seventh Ed. Elsevier Inc.; 2018. str. 2348–57.
13. Kuijper B, Tans JTJ, Schimsheimer RJ, van der Kallen BFW, Beelen A, Nollet F, i ostali. Degenerative cervical radiculopathy: diagnosis and conservative treatment. A review. *Eur J Neurol.* 2009.;16(1):15–20.
14. Iyer S, Kim HJ. Cervical radiculopathy. *Curr Rev Musculoskelet Med.* 2016.;9(3):272–80.
15. Israel B. An epidemiological study of acute prolapsed cervical intervertebral\ndisc. *J Bone Jt Surg.* 1984.;66(6):907–14.
16. Naroji S, Hanna A, Harrop J. Cervical Radiculopathy. U: Shen FH, Shaffrey CI, urednici. *Arthritis and Arthroplasty: The spine.* Elsevier; 2010. str. 43–8.
17. Kraemer J, Kolditz D, Gowin R. Water and electrolyte content of human intervertebral discs under variable load. *Sv. 10, Spine.* 1985. str. 69–71.
18. Yabuki S, Kikuchi S. Position dorsal root ganglia cervical spine. *Sv. 21, Spine.* 1996. str. 1513–7.
19. Abbed KM, Coumans JVCE. Cervical radiculopathy: Pathophysiology, presentation, and clinical evaluation. *Neurosurgery.* 2007.;60(1 SUPPL.):28–34.
20. Brown B, Schwartz R, Frank E, Blank N. Preoperative evaluation of cervical radiculopathy and myelopathy by surface-coil MR imaging. *Am J Roentgenol.* 1988.;151(6):1205–12.
21. SE, Wiesel, N, Tsourmas, HL, Feffer, Al. E. A study of computer assisted tomography. 1. The incidence of positive CAT scens in an asymptomatic group of patients. *Spine (Phila Pa 1976).* 1984.;9:1984.
22. Hitselberger WE, Witten RM. Abnormal myelograms in asymptomatic patients. *J Neurosurg.* 1968.;28(3):204–6.
23. Boden SD, Davis DO, Dina TS, Patronas NJ, Wiesel SW, Joint JB, i ostali. Abnormal

- magnetic-resonance scans of the lumbar spine in asymptomatic subjects . A prospective investigation Abnormal Lumbar Magnetic-Resonance Spine Scans of the in Asymptomatic. *J Bone Jt Surg.* 1990.;72(3):403–8.
24. Waldman SD. Chapter 16 Cervical Radiculopathy. U: Atlas of Common Pain Syndromes. 2002. str. 48–51.
  25. Arnasson O, Carlsson CA, Pellettieri L. Surgical and conservative treatment of cervical spondylotic radiculopathy and myelopathy. *Acta Neurochir (Wien).* 1987.;84:48–53.
  26. Depalma MJ, Gasper JJ, Slipman CW. Chapter 32 Common Neck Problems. Fifth Edit. Braddom’s Physical Medicine and Rehabilitation. Elsevier Inc.; 2017. 687-710.e5 str.
  27. Deyo RA. Drug therapy for back pain: which drugs help which patients? *Spine (Phila Pa 1976).* 1996.;21(24):2840–50.
  28. Van MW, Touray T, Furlan a D, Solway S, Bouter LM. Muscle relaxants for nonspecific low back pain: A systematic review within the framework of the Cochrane Collaboration. *Spine (Phila Pa 1976).* 2003.;28(17):1978–92.
  29. Dreyer SJ, Boden SD. Nonoperative treatment of neck and arm pain. *Spine (Phila Pa 1976).* 1998.;23(24):2746–54.
  30. Jellad A, Ben Salah Z, Boudokhane S, Migaou H, Bahri I, Rejeb N. The value of intermittent cervical traction in recent cervical radiculopathy. *Ann Phys Rehabil Med.* 2009.;52(9):638–52.
  31. Cleland JA, Whitman JM, Fritz JM, Palmer JA. Manual Physical Therapy, Cervical Traction, and Strengthening Exercises in Patients With Cervical Radiculopathy: A Case Series. *J Orthop Sport Phys Ther.* 2005.;35(12):802–11.



## ŽIVOTOPIS

### OSOBNI PODACI

Ime i prezime: Tomislav Kaselj

Datum rođenja: 13.04.1993.

Mjesto rođenja: Virovitica

### OBRAZOVANJE

2012. - 2018. Medicinski fakultet Zagreb

2008. – 2012. Gimnazija Petra Preradovića Virovitica

2000. – 2008. Osnovna škola Gradina, Gradina

### VJEŠTINE

Aktivno služenje engleskim jezikom.

Dobro poznavanje rada na računalu.