

# Endovaskularno liječenje akutnog moždanog udara

---

Glavić, Josip

Master's thesis / Diplomski rad

2018

Degree Grantor / Ustanova koja je dodijelila akademski / stručni stupanj: **University of Zagreb, School of Medicine / Sveučilište u Zagrebu, Medicinski fakultet**

Permanent link / Trajna poveznica: <https://um.nsk.hr/um:nbn:hr:105:111009>

Rights / Prava: [In copyright](#)/[Zaštićeno autorskim pravom.](#)

Download date / Datum preuzimanja: **2025-03-24**



Repository / Repozitorij:

[Dr Med - University of Zagreb School of Medicine Digital Repository](#)



**SVEUČILIŠTE U ZAGREBU  
MEDICINSKI FAKULTET**

**Josip Glavić**

**Endovaskularno liječenje akutnog  
moždanog udara**

**DIPLOMSKI RAD**



**Zagreb, 2018.**

Ovaj diplomski rad izrađen je u Kliničkom zavodu za dijagnostičku i intervencijsku radiologiju Kliničkog bolničkog centra Zagreb pod vodstvom doc. dr. sc. Davida Ozrećića i predan je na ocjenu u akademskoj godini 2017./2018.

Mentor rada: doc. dr. sc. David Ozrećić

## Sadržaj

1. Uvod.....	1
2. Rizični čimbenici i patogeneza nastanka ishemijskog moždanog udara .....	2
2.1. Rizični čimbenici .....	2
2.2. Patogeneza ishemijskog moždanog udara .....	3
3. Klinička slika .....	6
4. Dijagnostika .....	8
4.1. Kompjuterizirana tomografija (CT).....	8
4.2. CT angiografija (CTA).....	10
4.3. CT perfuzija (CTP).....	11
4.4. Magnetska rezonancija (MR).....	12
5. Endovaskularne metode liječenja .....	14
5.1. Trombektomija <i>stent retriever</i> uređajem .....	15
5.2. Indikacije za mehaničku trombektomiju .....	17
5.3. Komplikacije mehaničke trombektomije.....	17
5.4. Ishodi liječenja .....	18
6. Zaključak.....	20
7. Zahvale .....	21
8. Reference .....	22
9. Životopis.....	30

# Sažetak

## Endovaskularno liječenje akutnog moždanog udara

Josip Glavić

Brza i djelotvorna revaskularizacija glavni je cilj liječenja akutnog ishemijskog moždanog udara jer pacijenti gube približno 2 milijuna neurona po minuti u ishemičnom području. Do nedavno, intravenska primjena rekombinantnog tkivnog aktivatora plazminogena (rtPA) bila je jedina odobrena terapijska opcija. Nedavno objavljena istraživanja konačno su dokazala korist endovaskularnog pristupa, mijenjajući u potpunosti liječenje akutnog ishemijskog moždanog udara. Mehanička trombektomija *stent retrieverom* preporučuje se kao standard liječenja akutnih ishemijskih moždanika s okluzijom unutarnje karotidne arterije, srednje cerebralne arterije, prednje cerebralne arterije, bazilarne arterije i vertebralne arterije. Okluzija velike krvne žile uzrokuje 35-40% svih akutnih ishemijskih udara, a taj tip okluzije posebno slabo reagira na IV rtPA. Ovaj minimalno invazivni zahvat koristi mali uređaj nazvan stent retriever kako bi uklonio ugrušak i rekanalizirao žilu. Pacijenti koji su podvrgnuti mehaničkoj trombektomiji mogu se tretirati s IV rtPA prije postupka, ali to nije uvjet za terapijsku postupak. Bolji rezultati prikazani su kombiniranom terapijom IV rtPA i endovaskularnom terapijom.

**KLJUČNE RIJEČI:** akutni moždani udar, ishemija, endovaskularno liječenje, minimalno invazivni postupci, brzi oporavak

# Summary

## Endovascular treatment of acute ischemic stroke

Josip Glavić

Rapid and effective revascularization is the mainstay of acute ischemic stroke treatment because patients lose approximately 2 million neurons per minute in the affected brain territory. Until recently, intravenous recombinant tissue-type plasminogen activator (rtPA) was the only established therapeutic option. Recently published trials have finally proven the benefit of endovascular approach, changing completely the evaluation and treatment of patients. Mechanical thrombectomy with stent retrievers is now recommended as the standard of care for acute ischemic strokes with occlusions of internal carotid artery, middle cerebral artery, anterior cerebral artery, basilar artery and vertebral artery. Large vessel occlusion is the cause of 35-40% of all acute ischemic strokes and this type of occlusion in particular responds poorly to IV rtPA. This minimally invasive procedure uses a tiny device called a stent retriever to remove blood clots in the brain, restoring blood flow. Patients who undergo mechanical thrombectomy can be treated with IV rtPA before the procedure, but do not have to be. Better results are shown with combined IV rtPA and endovascular treatment therapy.

**KEY WORDS:** acute ischemic stroke, endovascular treatment, minimally invasive procedure, fast recovery

# 1. Uvod

Prema Svjetskoj zdravstvenoj organizaciji moždani udar (MU) je klinički sindrom definiran kao naglo nastali žarišni, ili rijede, globalni neurološki deficit koji traje dulje od 24 sata ili dovodi do smrti, a može se objasniti samo cerebrovaskularnim poremećajem. Ovisno o mehanizmu nastanka, moždani udar dijelimo na infarkt (ishemijski moždani udar), intracerebralno krvarenje (hemoragijski moždani udar) i subarahnoidalno krvarenje. Prema trajanju, MU dijelimo na tranzitornu ishemijsku ataku (TIA), MU u razvoju ili progresivni MU te dovršeni MU. Akutni moždani udar jedan je od vodećih zdravstvenih problema u svijetu. Vodeći je uzrok onesposobljenosti u odrasloj dobi, a drugi vodeći uzrok smrti u svijetu, što predstavlja ujedno i značajan javnozdravstveni i socioekonomski problem (1). U jednoj godini moždani udar doživjet će 2400 od milijun ljudi. Za njih 75% to će biti prvi udar, a ostatak će činiti recidivi prijašnjih udara. Godinu dana nakon MU gotovo polovica bolesnika neće imati nikakve simptome, četvrtina će biti hendikepirana, dok će preostala četvrtina umrijeti od posljedica (2). Ishemija je najčešći uzrok moždanog udara, 85% udara je ishemijskog tipa (3). Intravenska primjena rekombinantnog aktivatora tkivnog plazminogena (rtPA, od engl. *recombinant tissue plasminogen activator*) kao trombolitičkog sredstva korisna je samo u slučajevima kada se pacijeti počnu liječiti unutar 3 do 4.5 sati od nastupa simptoma. S obzirom na mali terapijski prozor intravenske primjene rtPA, razvijene su endovaskularne metode liječenja. Prema MR Clean studiji primjena endovaskularnih metoda (mehanička trombektomija) uspješno je proširila terapijski interval na 6 sati od početka simptoma (4).

## 2. Rizični čimbenici i patogeneza nastanka ishemijskog moždanog udara

### 2.1. Rizični čimbenici

Na razvoj akutnog moždanog udara utječu intrinzični i ekstrinzični čimbenici (Tablica 1). Najviše dokaza postoji za povezanost dobi i arterijske hipertenzije. Iako se moždani udar može javiti u svim dobnim skupinama, s povećanjem dobi raste i rizik za njegovu pojavu. Povišen krvni tlak uzrokuje strukturne i funkcionalne cerebrovaskularne promjene. Gotovo trećina svjetske populacije boluje od arterijske hipertenzije, a pretpostavlja se da će do 2025. godine biti približno 1.56 milijardi oboljelih (5). U Republici Hrvatskoj u 37.5% populacije dijagnosticirana je arterijska hipertenzija (6). Važno je navesti i šećernu bolest - dijabetičari imaju dva puta veći rizik od moždanog udara. U registru dijabetičara, CroDiab, trenutno je upisano 254269 pacijenata, ali smatra se da gotovo polovica bolesnika nije dijagnosticirana, tako da broj oboljelih prelazi i preko 400 000 (7). Bolesnici koji su preboljeli moždani udar, bolesnici s pozitivnom obiteljskom anamnezom moždanog udara, kao i osobe ženskog spola, te Afroamerikanci i Latinoamerikanci imaju povećani rizik od oboljevanja. Od ostalih ekstrinzičnih faktora značajno je napomenuti pušenje, visoki kolesterol, pretilost, bolesti karotidnih arterija, atrijsku fibrilaciju koja povećava rizik za oboljenje pet puta, uporabu ilegalnih droga poput kokaina i amfetamina, te poremećaje krvi poput eritrocitoze i anemije srpastih stanica.



---

**Tablica 1.** Rizični čimbenici za razvoj akutnog moždanog udara

---

Intrinzični čimbenici	Ekstrinzični čimbenici
Dob	Arterijska hipertenzija
Spol	Šećerna bolest
Hereditarizam	Pretilost
Rasa	Visoki kolesterol
Preboljeli moždani udar	Pušenje
	Bolesti karotidnih arterija
	Atrijska fibrilacija
	Upotreba ilegalnih droga
	Poremećaji krvi

---

## 2.2. Patogeneza ishemijskog moždanog udara

Osnovni mehanizmi nastanka ishemijskog moždanog udara su makroangiopatije, mikroangiopatije i kardioembolije. Dva su glavna mehanizma razvoja ishemijskog moždanog udara kao posljedica makroangiopatije: aterotromboembolija i hemodinamski poremećaj. Tromboembolija može nastati kao posljedica tromba koji je nastao udaljeno od mjesta embolije ili stvaranjem *in situ* tromba te dovodi do naglog prestanka cerebrovaskularnog protoka u zahvaćenoj regiji. Hemodinamski poremećaj najčešće je posljedica okluzije arterije ili njezine stenoze kada je cerebrovaskularni protok očuvan krvlju iz kolateralnog krvotoka dostatan pri uvjetima normalnog metabolizma, ali u ishemijskom moždanom udaru se može razviti u stanjima s hipotenzijom, smanjenom ejeckijskom frakcijom srca i stanjima povišenih metaboličkih potreba kao što su acidoza i povišena tjelesna temperatura (8). Ateroskleroza uzorkuje većinu cerebralnih ishemijskih moždanih udara, zahvaća velike i srednje velike arterije i to najčešće na mjestu njihova grananja i tortuoznosti. Od ekstrakranijskih lokacija najčešće su zahvaćeni proksimalni dijelovi unutarnje

karotidne arterije i ishodišta vertebralnih arterija. Intrakranijski, najčešće su zahvaćene arterije Willisova kruga i bazilarna arterija. Kardioembolijski incidenti najviše su povezani sa fibrilacijom atrija. Kod fibrilacije dolazi do neadekvatne kontrakcije atrija i poremećaja u protoku krvi te nastanka intraluminalnog tromba koji potom začepi udaljenu krvnu žilu i uzrokuje ishemiju (9). Normalna perfuzija mozga iznosi 60 mL na 100 g tkiva u minuti, a prvi simptomi i znakovi ishemije nastaju kada perfuzija padne ispod 22 mL na 100 g mozga u minuti (1). Ishemija uzrokuje oštećenje aktivacijom kaskade koja progredira do lokalnog manjka kisika i glukoze i dovodi do onemogućenja stvaranja energijom bogatih spojeva kao što je adenzin-trifosfat (ATP). To utječe na o energiji ovisne procese potrebne za preživljavanje i funkcioniranje neurona. Neuron, zbog svoje funkcije transmisije impulsa, zahtjeva konstantnu opskrbu kisikom i glukozom te je izrazito osjetljiv na hipoksiju (10). Manjak hranjivih tvari neće dovesti do trenutačne smrti neurona, ali okluzija u trajanju od 5 do 10 minuta može dovesti do ireverzibilne ozljede. Neadekvatna opskrba energijom na staničnoj razini dovodi do poremećaja u ionskom gradijentu. Kalij izlazi iz stanice, a natrij, kloridi i kalcijevi ioni ulaze u stanicu zajedno s intersticijskom tekućinom. To dovodi do stvaranja citotoksičnog edema (11). S obzirom na postojanje anastomoza između okludirane arterije i okolnih cerebralnih arterija u području oko infarkta opisuje se koncept postojanja područja koje je ireverzibilno oštećeno (tzv. jezgra, eng. *core*) i područja koje se može spasiti (tzv. penumbra, 12). Ishemijska jezgra predstavlja tkivo koje je ireverzibilno oštećeno, te je na temelju PET studija dokazan cerebrovaskularni protok koji je manji od 7mL/100g/min (13). Zona penumbre predstavlja tkivo koje je funkcionalno poremećeno, ali strukturalno intaktno i kao takvo se može potencijalno spasiti. Cerebrovaskularni protok u području penumbre iznosi između 12 i 22 mL/100 g/min. Upravo je spašavanje ovog

tkiva metodama revaskularizacije glavni cilj u liječenju moždanog udara. Zona ishemijske jezgre s vremenom raste zbog stvaranja citotoksičnog edema i na taj način ugrožava penumbru, apsorbirajući ju u sebe (14).

### 3. Klinička slika

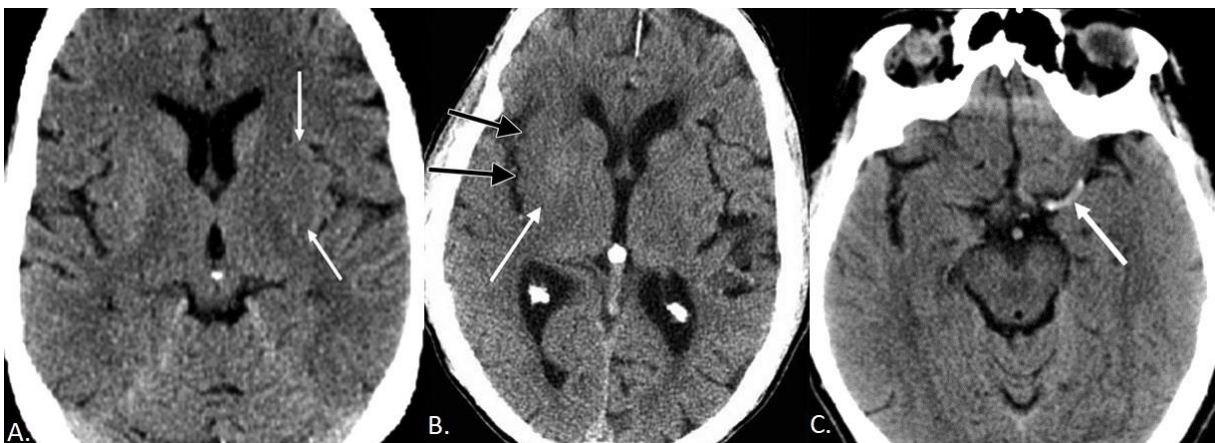
Radi jednostavnosti u dijagnostici, moždani udar možemo podijeliti na tri skupine sindroma: lakunarni sindromi, sindromi prednje (karotidne) cirkulacije i sindromi stražnje (vertebrobazilarne) cirkulacije (1). Većina lakunarnih moždanih udara ostaje klinički neprepoznata jer nastaje u područjima koja nisu funkcijski značajna, no javi li se okluzija na strateškim mjestima, poput kapsule interne, može uzrokovati značajan neurološki deficit. Mogu se prezentirati čisto motorički, čisto senzorički ili kao miješani senzomotorički oblik (15). Klinička slika sindroma prednje cirkulacije djelomično se razlikuje u ovisnosti o tome je li okludirana prednja ili srednja cerebralna arterija. Kliničke karakteristike uključuju hemiplegiju ili hemiparezu kontralateralnu cerebralnoj leziji, kontralateralnu hemianopsiju, te afaziju i vidno-prostornu dezorijentaciju (poremećaji viših moždanih funkcija). Okluzija u području srednje cerebralne arterije bit će praćena izraženijom parezom ruke nego noge, što je slučaj kod prednje cerebralne arterije. Česte prirodene varijacije cerebralnog krvotoka u području stražnje cirkulacije onemogućavaju nam jednostavnu podjelu ovih sindroma. Rijetko se prezentiraju u čistim oblicima i gotovo nikad nije prisutan samo jedan simptom (16). Neki simptomi gotovo uvijek se javljaju pri okluziji određenog dijela stražnje cirkulacije (proksimalni, intermedijarni i distalni). Disfagija, mučnina, povraćanje i Hornerov sindrom simptomi su koji se češće povezuju s moždanim udarom u proksimalnom dijelu stražnje cirkulacije. Okluzije krvnih žila u intermedijarnom dijelu najviše se povezuje sa slabošću udova i paralizom lica, a u distalnom dijelu s letargijom i deficitima u vidnom polju (17). Danas najkorištenija skala za utvrđivanje veličine deficita uzrokovanog moždanim udarom je NIHSS bodovna ljestvica. Ljestvicom se ispituje razina svijesti, odgovaranje na ciljna pitanja, refleksni ili voljni pokreti očiju, poremećaji vidnog polja, prisutnost faciopareze, motorika ruke,

motorika noge, ataksija ekstremiteta, senzibilitet, govor, dizartrija, naredbe, te ocjenjuje gubitak pažnje ili svijesti. Procjenjuje se da vrijeme koje je potrebno da se procijeni deficit putem NIHSS ljestvice je kraće od 7 minuta. Težina moždanog udara procjenjuje se zbrojem bodova koji može biti između 0 i 42 (18). Prema bodovnoj ljestvici težina moždanog udara može biti blaga (1 do 4 boda), umjerena (5 do 15 bodova), umjerena do teška (16 do 20 bodova) i teška (21 do 42 boda).

## 4. Dijagnostika

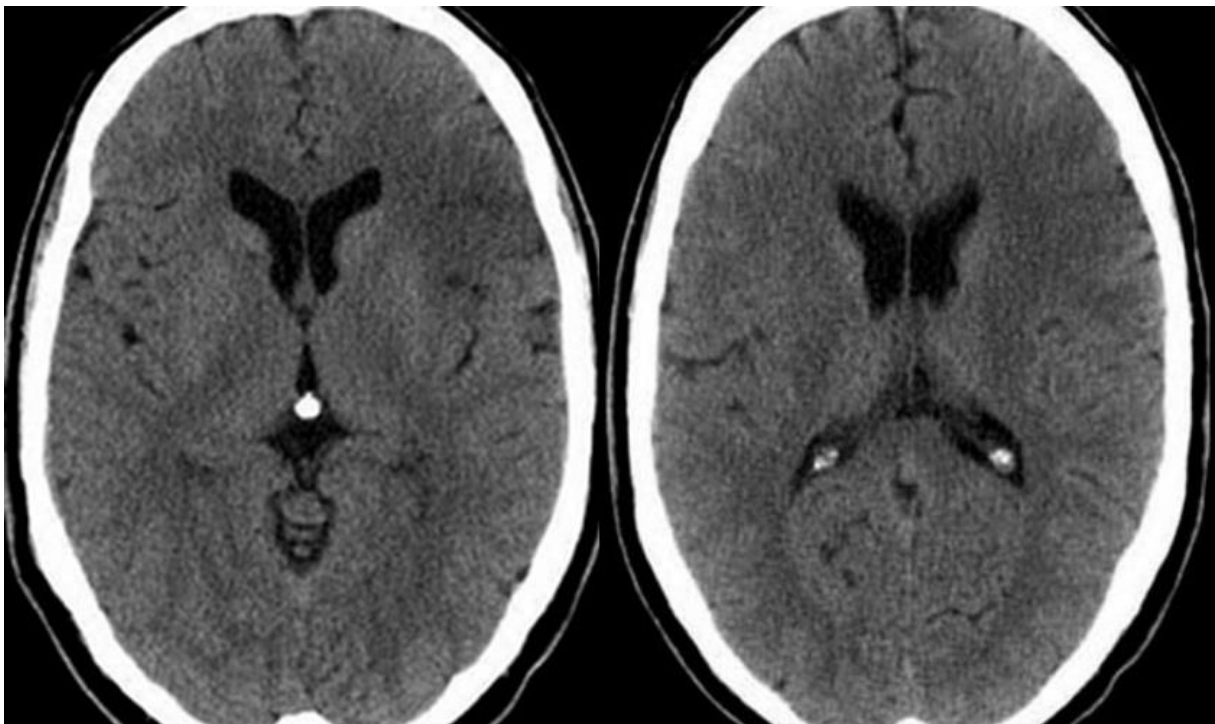
### 4.1. Kompjuterizirana tomografija (CT)

Nativni CT mozga može sa sigurnošću detektirati većinu slučajeva intracerebralne hemoragije (i isključiti ju) i pomoći u otkrivanju nevaskularnih uzroka neuroloških simptoma, kao što su tumori. Ponekad može prikazati parenhimske promjene unutar 3 sata od nastanka simptoma, no jedan od nedostataka je i slaba dijagnostička vrijednost kod malih kortikalnih i subkortikalnih udara (19, 20). Bez obzira na ograničenja, njegova trenutna široka dostupnost i brzina čine ga najčešćim sredstvom dijagnostike akutnog moždanog udara. Prvi znak ishemije je brisanje granica između sive i bijele tvari i pojavljuje se unutar nekoliko sati od početka simptoma (21). Ovaj znak se može vidjeti kao brisanje granice lentiformne jezgre ili kao gubitak denziteta korteksa inzule. Kod cerebralne ishemije također dolazi do edema girusa koji dovodi do spajanja girusa i brisanja sulkusa između njih. Brzina pojavnosti ovih znakova proporcionalno je povezana s težinom ishemije. Znak hiperdenzne arterije ukazuje nam na njenu okluziju trombom (Slika 1.) (22).



Slika 1. Znaci akutnog ishemijskom moždanog udara na nativnom CT pregledu. A) brisanje granice lentiformne jezgre, B) gubitak denziteta inzularnog korteksa, C) znak hiperdenzne srednje cerebralne arterije

Prepoznavanje ovog znaka bitno je jer kod okluzije velikih krvnih žila dolazi do brze progresije neuroloških simptoma i teškog deficita te je stoga sama rekanalizacija time hitnija. Nalaz nativnog CT-a može se kvatificirati ASPECTS (Alberta stroke program early CT score) ljestvicom. Njom ocjenjujemo funkcionalni opravak pacijenta prema zahvaćenosti regija interesa i procjenjujemo mogućnost liječenja mehaničkom trombektomijom. Ukupni i inicijalni broj bodova je 10. Za svaku zahvaćenu regiju oduzmemo po 1 bod od ukupnog broja. Broj bodova manji od 7 ukazuje već na lošiji funkcionalni oporavak u slijedeća 3 mjeseca. Regije koje promatramo su nucleus caudatus, putamen, capsula interna, inzularni korteks, korteks u razini bazalnih ganglija (regije M1, M2 i M3) i korteks u razini moždanih komora iznad bazalnih ganglija (regije M4, M5 i M6) (Slika 2.).

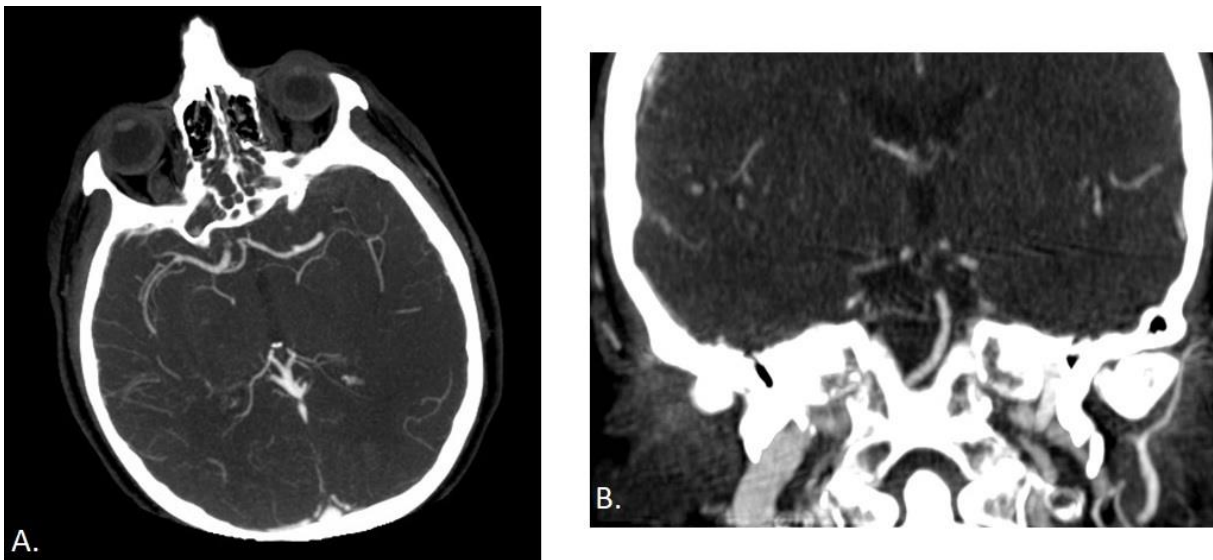


Slika 2. Gubitak denziteta operkularnog korteksa i inzule na nativnom CT pregledu iznosi 7 bodova prema ASPECTS ljestvici i predstavlja dobrog kandidata za reperfuzijsku terapiju.

Bitno je naglasiti da se znakovi ranog infarkta prepoznaju u manje od 67% slučajeva unutar 3 sata od nastupa simptoma, što nas dovodi do zaključka da je specifičnost pretrage značajno manja nego kod drugih slikovnih metoda poput MR-a (23).

#### 4.2. CT angiografija (CTA)

CT angiografija nam omogućuje da brzo i neinvazivno evaluiramo intrakranijske i ekstrakranijske krvne žile što nam je bitno u dijagnostici i preoperativnoj pripremi pacijenata s ishemijskim moždanim udarom. U preoperativnoj pripremi za mehaničku trombektomiju potrebno je prikazati područje od luka aorte do tjemena. Pomoću CTA možemo jasno odrediti mjesto stenoze ili okluzije krvne žile koje je dovelo do ishemije (Slika 3.) i također možemo uočiti anatomske varijacije koje mogu stvoriti komplikacije prilikom izvođenja operacije.



Slika 3. CT angiografija je potrebna za definitivnu detekciju proksimalne okluzije intrakranijskih arterija. A) okluzija bifurkacije lijeve srednje cerebralne arterije, B) okluzija distalne trećine bazilarne arterije.

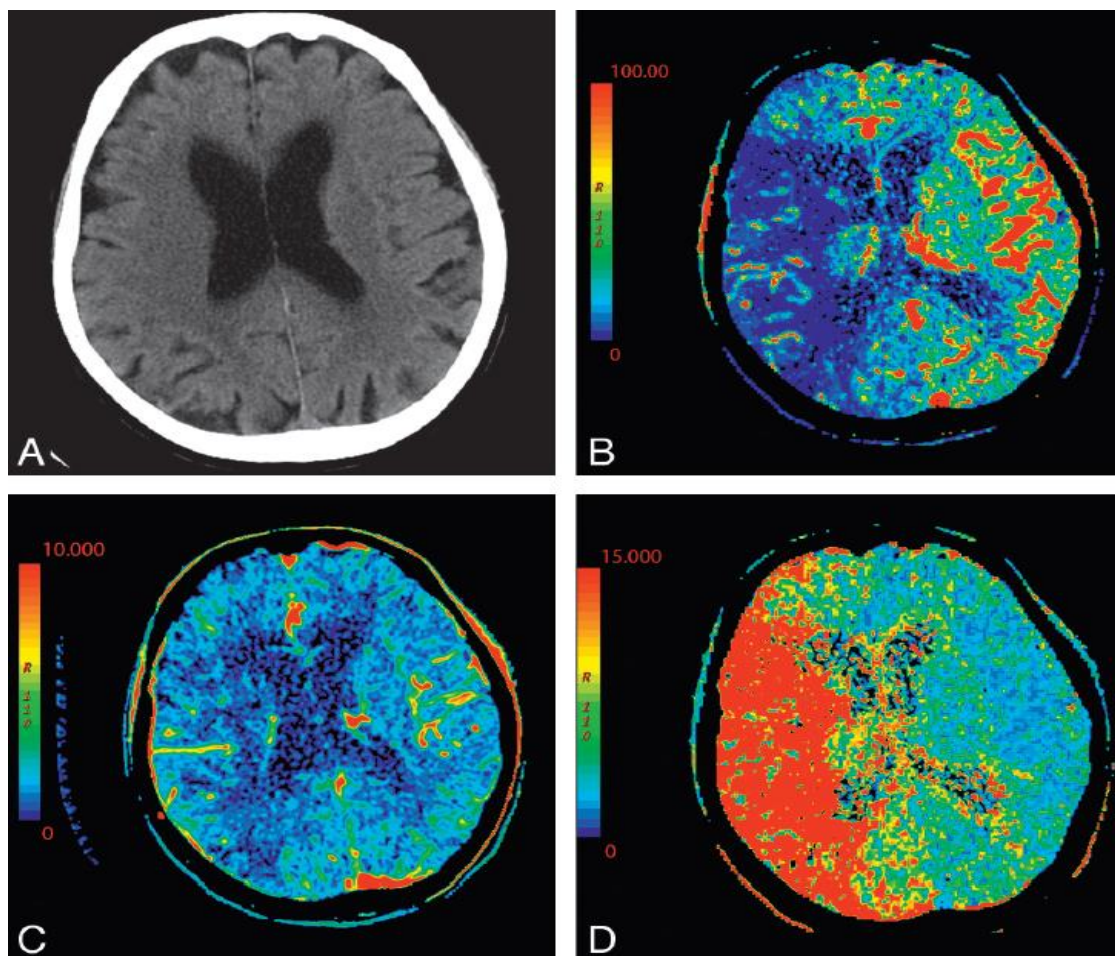
Pretraga se izvodi tako što se intravenskim putem primjenjuje jedno kontrastno sredstvo automatskim injektorom uz brzinu injiciranja od 4-5 mL/s. Vrijeme snimanja usklađuje se s ubrizgavanjem kontrastnog sredstva te se arterije prikazuju tijekom



prvog prolaza kontrastnog sredstva kroz plućni odnosno sistemski krvotok, a vene u kasnijoj fazi, obično 70-100 sekundi nakon početka primjene kontrastnog sredstva. Trajanje snimanja svake faze iznosi 10-15 sekundi (24). Visoka osjetljivost (92-100%) i visoka specifičnost (91-100%) pretrage čine ju nezaobilaznim dijelom algoritma u pripremi za endovaskularni zahvat (25).

#### 4.3. CT perfuzija (CTP)

CTP je metoda oslikavanja kojom možemo jasno odrediti zonu penumbre i razlikovati je od zone infarkcijske jezgre mjereći perfuziju tkiva. Ove nam informacije mogu pomoći u prepoznavanju kandidata koji će imati najbolji funkcionalni ishod nakon trombolitičke terapije i mogu proširiti vremenski interval za mehaničku trombektomiju kod određenog broja pacijenata (26). Parametri koji se mjere CTP-om su cerebrovaskularni protok (CBF), cerebrovaskularni volumen (CBV) i srednje vrijeme protoka (MTT). CBF se definira kao volumen krvi koja protječe kroz zadani volumen mozga (CBV) u određenom vremenu. U zoni infarkcijske jezgre imat ćemo snižen CBF i CBV, a povećan MTT. Za razliku od infarkcijske jezgre na prisutnost zone penumbre uputit će nas snižen CBF, ali održan CBV (27). Svaki od ovih parametara može se prikazati kao odvojena CTP parametrijska mapa kao što je prikazano na slici. Određivanje zone penumbre omogućuje nam da procijenimo korisnost endovaskularnog liječenja kod pacijenata čiji su simptomi započeli prije više od 6 sati.

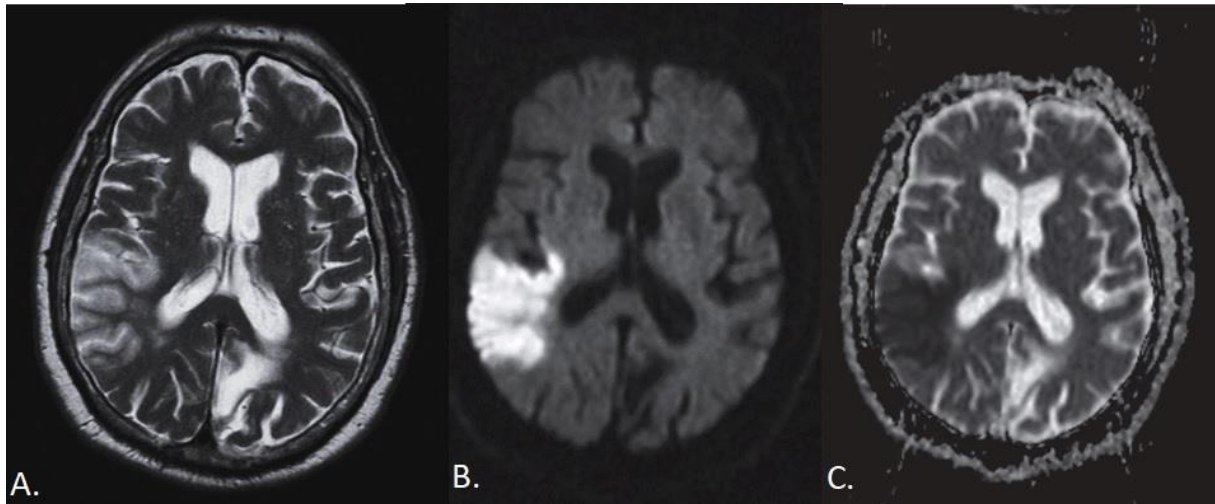


Slika 4. Nativni CT i CTP kod pacijenta s akutnim moždanim udarom. A-nativni CT; B-CBF; C-CBV; D-MTT. Prisutna je velika penumbra. Preuzeto iz Lui et al.: Evaluation of CT Perfusion in the Setting of Cerebral Ischemia: Patterns and Pitfalls.(2010)

#### 4.4. Magnetska rezonancija (MR)

Standardne magnetske sekvence poput T1, T2 i FLAIR relativno su neosjetljive na rane promjene u ishemijskom moždanom udaru (28). Značajan napredak u dijagnosticiranju ishemijskog moždanog udara pokazala je DWI (od eng. *diffusion-weighted imaging*) tehnika, te je trenutačno najosjetljivija i najspecifičnija tehnika snimanja. Osjetljivost joj je između 88% i 100%, a specifičnost između 95% i 100%, čak i unutar nekoliko minuta od pojave simptoma (29). Omogućuje identifikaciju veličine, mjesta i starosti ishemijske lezije. Povećani intenzitet signala na DWI vidljiv

je u roku od nekoliko minuta od nastupa ishemijske ozljede i nastaje kao posljedica smanjenja vidljivog difuzijskog koeficijenta vode i razvoja citotoksičnog edema (Slika 5.) (30).

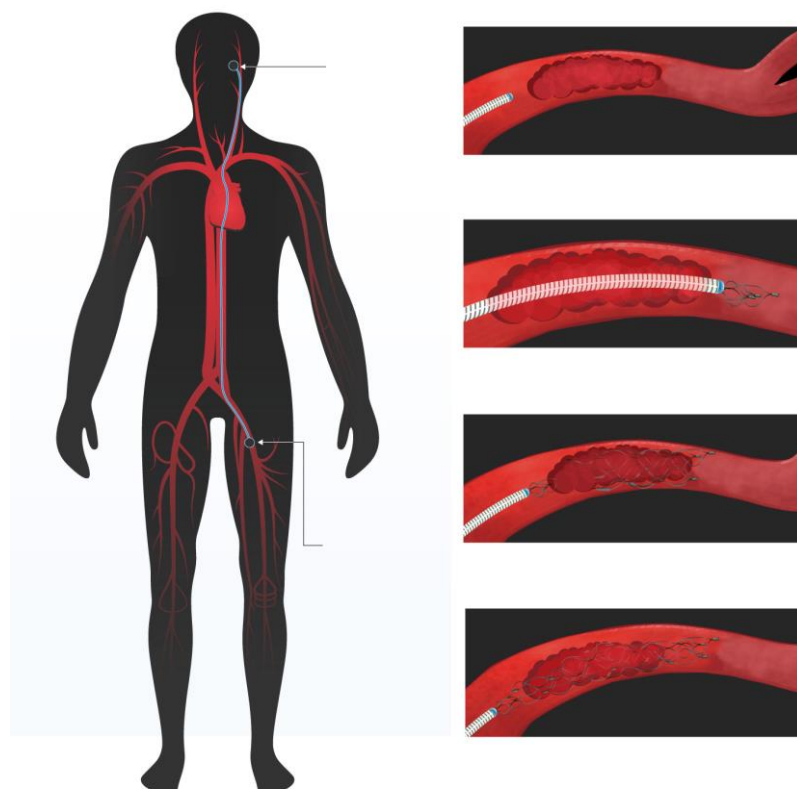


Slika 5.) MR prikaz akutne ishemijske. A) citotoksični edem korteksa desne temporoparijetalne regije na T2 presjeku, prikazuje se kao hiperintenzitet na difuzijskim (DWI) presjecima (B) i hipointenzitet na ADC mapi (C).

DWI može otkriti relativno male kortikalne lezije i male duboke ili subkortikalne lezije, uključujući i one u moždanom deblu i malom mozgu, područjima koja se često mogu slabo ili ne mogu uopće vizualizirati sa standardnim MR sekvencama i nativnim CT-om (31). Prednosti magnetske rezonancije su i mogućnost razlikovanja akutne i kronične ishemijske, izbjegavanje izlaganja ionizirajućem zračenju i veća prostorna razlučivost. Ograničenja MR-a kao sredstva akutne dijagnostike su povišeni troškovi, relativno ograničena dostupnost testa, relativno dugo trajanje testa i povećana osjetljivost na pokrete i posljedično stvaranje artefakta. Problem su i kontraindikacije za samu pretragu kao što su klaustrofobija, srčani pacemakeri i metalni implantati (23).

## 5. Endovaskularne metode liječenja

Liječenje ishemijskog moždanog udara isključivo intravenskom primjenom rtPA određeno je uskim terapijskim intervalom od 3-4,5 sati. Zbog takvog uskog intervala i lošijih rezultata trombolize kod okluzije velikih krvnih žila došlo je do razvoja endovaskularnih metoda liječenja. Također, retrospektivne studije objavljenje 2010. godine pokazuju da krvna žila ostaje okludirana u čak 67,4% pacijenata nakon primjene rtPA (32). Razvojem interventnih metoda endovaskularnog rekanaliziranja krvnih žila uspjeh rekanalizacije popeo se na 70-80% (33). U endovaskularne metode ubrajamo korištenje uređaja za mehaničku trombektomiju, te intraarterijsku primjenu trombolitičkog sredstva. Uređaje koji se koriste u mehaničkoj trombektomiji možemo podijeliti u dvije skupine: aspiracijski uređaji i *stent retrieveri* (Slika 6.).



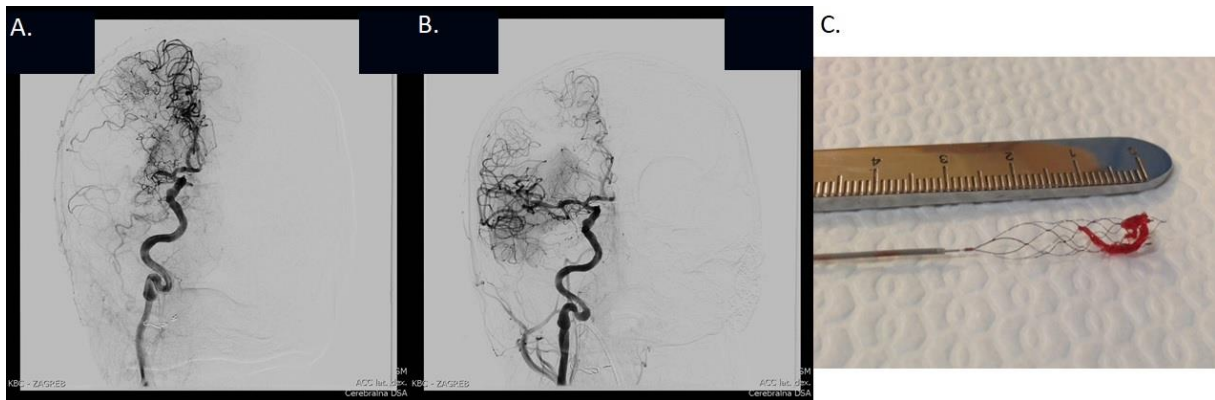
Slika 6. Shematski prikaz djelovanja *stent retrievera*. Preuzeto s worldgenetics.com

Aspiracijski uređaji (eng. *aspiration devices*) koriste usisavanje da bi uklonili tromb iz okludirane arterije putem katetera vodiča, dok *stent retrieveri* dovode do trenutne revaskularizacije otvaranjem *stenta* na mjestu okluzije. Tromb ostaje zatočen između zida krvne žile i samog *stenta* te se evakuira kroz kateter vodič izvlačenjem. Metoda intraarterijske primjene trombolitičkog sredstva postiže znatno veću koncentraciju na mjestu ugruška i ima bitno manje sustavnih učinaka od intravenske primjene, no pokazala je marginalni uspjeh u PROACT II studiji i stoga nije naišla na široku primjenu (34). Danas su *stent retrieveri* najčešće korišteni uređaji za endovaskularno liječenje.

#### 5.1. Trombektomija *stent retriever* uređajem

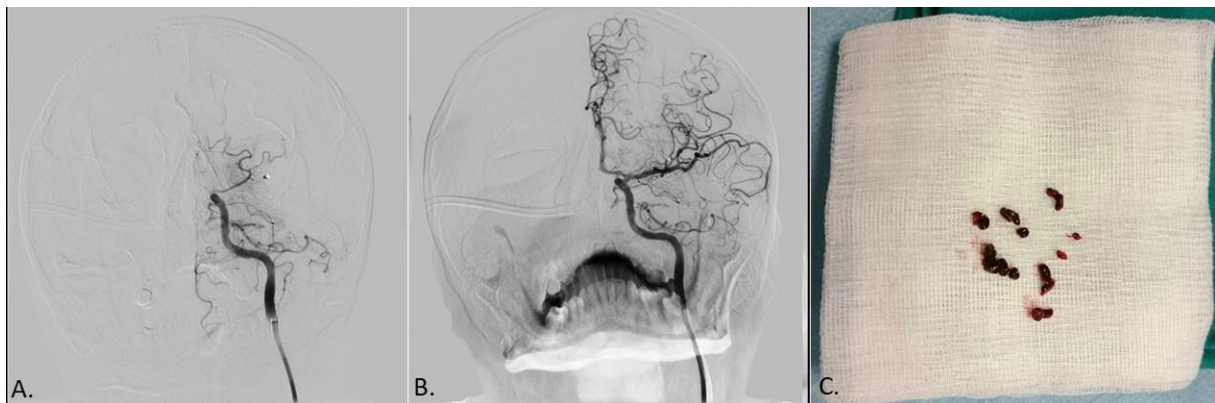
Pristup vaskularnom sustavu ostvaruje se obično punkcijom femoralne arterije, a alternative, u slučaju stenookluzivnih promjena ili ranijih operativnih zahvata, su radijalni, brahijalni ili direktni karotidni pristup. U zajedničku karotidnu arteriju (najčešće su okluzije srednje cerebralne arterije) potom se postavlja balonski kateter vodič promjera 8F kojim se zaustavlja antegradni protok krvi prilikom vađenja tromba i smanjuje mogućnost distalne embolizacije. Koaksijalno se distalno uvodi tzv. intermedijarni kateter vodič (obično 6F), te mikrokateter kojim se pomoću mikrožice prolazi kroz ugrušak i postavlja se distalno od mjesta okluzije. *Stent retriever* (npr. Solitaire, Trevo...) se uvodi u mikrokateter preko Y-konektora i gura do mjesta okluzije, te postavlja povlačenjem mikrokatetera prema van. Nakon otvaranja *stenta*, učini se angiografija kako bi se dokumentirala izravna obnova protoka. *Stent* i mikrokateter se potom polagano simultano povlače kako bi evakuirali ugrušak. Tijekom povlačenja koristi se aspiracija kako bi se spriječilo odvajanje ugruška od *stenta*.

Uspjeh zahvata potvrđuje se kontrolnom angiografijom, a u slučaju rezidualne okluzije postupak se ponavlja (Slika 7.).



Slika 7. Primjer mehaničke tromektomije upotrebom *stent retrievera*. A) DSA prikaz okluzije bifurkacije desne ACM, B) kontrolno snimanje nakon potpune revaskularizacije (mTICI 3), C) ugrušak izvučen *stentrieverom*.

Vrlo često pokušava se izvlačenje ugruška samo aspiracijom pomoću intermedijarnog katetera vodiča (manualno ili mehaničkom pumpom), koji je tada potrebno postaviti neposredno proksimalno od mjesta okluzije (Slika 8.).



Slika 8. Primjer mehaničke trombektomije aspiracijom. A) DSA prikaz okluzije završnog segmenta lijeve ACI, B) kontrolno snimanje nakon uspješne rekanalizacije (mTICI 2b) – ponovno punjenje ACA I ACM, C) komadići aspiriranog ugruška.

Također se preporuča korištenje balonskog katetera vodiča kako bi se spriječila distalna migracija ugruška i embolizacija ranije nezahvaćenih dijelova arterijskog stabla.

## 5.2. Indikacije za mehaničku trombektomiju

Mehanička trombektomija koristi se pri okluzijama proksimalnih velikih krvnih žila kao što su unutarnje karotidne arterije, M1 segment srednje cerebralne arterije, A1 segment prednje cerebralne arterije, te bazilarna i vertebralna arterija. Svim pacijentima koji udovoljavaju kriterijima za primjenu IV trombolize, treba dati rtPA bez obzira na razmatranje endovaskularnog liječenja. Također nakon primjene rtPA ne treba čekati terapijski odgovor već ako pacijent udovoljava kriterijima za endovaskularno liječenje isto treba započeti. U kriterije za endovaskularno liječenje ulaze:

- 1) vrijednost mRS ljestvice 0 ili 1 prije moždanog udara
- 2) okluzija na mjestima dostupnim mehaničkoj trombektomiji
- 3) dob  $\geq$  18 godina
- 4) NIHSS bodovi  $\geq$  6
- 5) ASPECTS bodovi  $\geq$  6
- 6) početak liječenja unutar 6 sati od početka simptoma (35)

## 5.3. Komplikacije mehaničke trombektomije

Komplikacije mehaničke trombektomije mogu se dogoditi tijekom samog postupka ili postoperativno. Razlikuju se u težini i neke od njih mogu biti fatalne ili rezultirati dugoročnim neurološkim deficitom. Jedna od prvih komplikacija koja se može dogoditi je ozljeda živca i/ili krvne žile prilikom punkcije. Ova komplikacija može rezultirati pojavom hematoma na mjestu punkcije, disekcijom krvne žile i pojavom

infekcije. Jedna od najozbiljnijih komplikacija je intrakranijska arterijska perforacija i povezana je sa povećanim mortalitetom i smanjenim pozitivnim funkcijskim ishodom. Posebno je opasna tijekom ili neposredno nakon trombolitičke infuzije. Rizik za perforaciju je najveći tijekom slijepog manevriranja kada operater pokušava dobiti pristup okludiranoj žili mikrokaterom i prilikom povlačenja stent retrievera prema van (36). Arterijska diskekcija često je asimptomatska ako se rano lokalizira i prepoznata. Međutim, ova komplikacija dovodi do povećanog rizika za tromboembolijski incident i posljedični neurološki deficit. Može se dogoditi tijekom cijelog postupka i rezultat je manipulacije kateterom ili žicom vodilicom. Intracerebralno krvarenje (ICH) jedna je od češćih i opasnijih komplikacija koja se može dogoditi tijekom ili unutar 72 sata nakon zahvata. Glavni rizični čimbenik za razvoj ICH je intravenska primjena trombolitičkog sredstva, ali bitno je napomenuti da nema dokazane povezanosti o povećanoj incidenciji ove komplikacije u kombiniranom liječenju sa mehaničkom trombektomijom. U rizične čimbenike za ovu komplikaciju ubrajamo i veći volumen jezgre infarkta, prolongiranu trombektomiju, ozljedu i perforaciju krvne žile (37).

#### 5.4. Ishodi liječenja

Velika metaanaliza HERMES (Highly Effective Reperfusion evaluated in Multiple Endovascular Stroke Trials) grupe dokazala je prednosti endovaskularne trombektomije u liječenju ishemijskog moždanog udara uslijed okluzije velike krvne žile. Studija je pokazala da će za svakih 100 liječenih pacijenata njih 38 imati manje neurološke deficite nego da su liječeni isključivo IV rtPA i da će 20 pacijenata više postići punu funkcionalnu neovisnost. Studija pokazuje prednosti endovaskularne terapije u svim dobnim skupinama i ne pronalazi razlog uskraćivanja iste po kriteriju dobi (38). Cilj endovaskularnog liječenja je postizanje dostatne reperfuzije kako bi se



osigurala najveća mogućnost za pozitivan funkcijski ishod. Za opisivanje uspješnosti rekanalizacije krvne žile koristi se mTICI (Modified treatment in cerebral ischaemia) bodovna ljestvica. Uspješnost se opisuje u tri razine kako je opisano u Tablici 2. Konačni cilj je postizanje 2b/3 razine protoka prema ljestvici (35). Osim

<b>Tablica 2</b> mTICI bodovna ljestvica	
Razina	Opis
0	Nema perfuzije
1	Anterogradna reperfuzija iza inicijalne okluzije s ograničenim punjenjem distalnih ogranaka ili sporom distalnom reperfuzijom
2a	Anterogradna reperfuzija u manje od polovine teritorija koji je opskrbljivala okludirana arterija
2b	Anterogradna reperfuzija u više od polovine teritorija koji je opskrbljivala okludirana arterija
3	Totalna anterogradna reperfuzija teritorija koji je opskrbljivala okludirana arterija bez vidljive okluzije u svim distalnim ograncima

postoperativne kvatifikacije reperfuzije možemo kvatificirati i funkcionalni ishod pacijenata prema mRs (Modified Ranking scale) bodovnoj ljestvici. Ljestvica se sastoji od 6 razina. Razine od 0 do 2 smatraju se dobrim ishodom i kod njih se očekuje potpuni funkcionalni oporavak pacijenta. Razina od 3 do 5 opisuju različite stupnjeve funkcionalnih ispada, a razina 6 označava smrtni ishod pacijenta.

## 6. Zaključak

Dugo vremena se intravenska primjena rtPA smatrala zlatnim standardom u liječenju ishemijskog moždanog udara, no razvojem endovaskularnih metoda liječenja i istraživanjem njihove učinkovitosti dolazi do velikih promjena u ovom području medicine. Mehanička trombektomija predstavlja veliki korak u unaprijeđenju terapijskih mogućnosti za oboljele. Njenom primjenom povećao se broj uspješnih rekanalizacija krvnih žila, smanjilo vrijeme okluzije i povećao broj pacijenata s povoljnim funkcionalnim ishodom, što predstavlja značajan dobitak za društvenu zajednicu. Zbog primjene lokalne anestezije i minimalne incizije vrijeme oporavka je kratko i pacijenti mogu biti otpušteni iz bolnice u roku od nekoliko dana. Najveći problem danas ostaje neadekvatna dostupnost metode jer zahtjeva sofisticiranu i skupu opremu, visokospecijalizirane i iskusne operatere i sveobuhvatnu neurološku skrb, ali njena nesporna učinkovitost primorava zdravstvene sustave na temeljitu reorganizaciju zbrinjavanja pacijenata s moždanim udarom.

## 7. Zahvale

Želim se zahvaliti svom mentoru doc. dr. sc. Davidu Ozreću na velikoj pomoći tijekom izrade ovog diplomskog rada.

Hvala svim prijateljima i kolegama koji su uljepšali ovo šestogodišnje putovanje.

I posebno se želim zahvaliti svojoj obitelji na bezuvjetnoj podršci i nepresušnom izvoru motivacije.

## 8. Reference

1. Malojčić B, Brinar V. Neurologija za medicinare, Medicinska naklada, 2007.
2. Bašić Kes V, Demarin V. Moždani udar. Zagreb: Medicinska naklada; 2014
3. Musuka TD, Wilton SB, Traboulsi M, Hill MD. Diagnosis and management of acute ischemic stroke: speed is critical. *CMAJ : Canadian Medical Association Journal*. 2015;187(12):887-893. doi:10.1503/cmaj.140355.
4. Berkhemer, Olvert & S S Fransen, Puck & Beumer, D & A van den Berg, Lucie & Lingsma, Hester & Yoo, Albert & Schonewille, Wouter & Vos, Jan Albert & Nederkoorn, P.J. & J H Wermer, Marieke & A.A. van Walderveen, Marianne & Staals, Julie & Hofmeijer, Jeannette & A van Oostayen, Jacques & Lycklama à Nijeholt, Geert & Boiten, Jelis & Brouwer, Patrick & Emmer, Bart & Bruijn, Sebastiaan F & Dippel, Diederik. (2014). A Randomized Trial of Intraarterial Treatment for Acute Ischemic Stroke. *New England Journal of Medicine*. 372. 10.1056/NEJMoa1411587.
5. Kearney PM, Whelton M, Reynolds K, Muntner P, Whelton PK, He J. Global burden of hypertension: analysis of worldwide data. *Lancet* 2005;365:217-23
6. Jelaković B, Željковиć-Vrkić T, Pećin I, Dika Z, Jovanović A, Podobnik D et al. Arterijska hipertenzija u Hrvatskoj. Rezultati EH-UH studije. *Acta Med Croatica* 2007;61: 287-92.

7. Ministarstvo zdravlja Republike Hrvatske. Nacionalni program zdravstvene zaštite osoba sa šećernom bolesti 2015.-2020.
8. Jovin, Tudor & M. Demchuk, Andrew & Gupta, Rishi. (2008). Pathophysiology of acute ischemic stroke. *CONTINUUM: Lifelong Learning in Neurology*. 14. 28-45.
9. Kirchhof, Paulus; Benussi, Stefano (27 August 2016). "2016 ESC Guidelines for the management of atrial fibrillation developed in collaboration with EACTS". *European Heart Journal*. 37 (38): 2893–962.  
doi:10.1093/eurheartj/ehw210.
10. Prabal Deb, Suash Sharma, K.M. Hassan, Pathophysiologic mechanisms of acute ischemic stroke: An overview with emphasis on therapeutic significance beyond thrombolysis, *Pathophysiology*, Volume 17, Issue 3, 2010, Pages 197-218, ISSN 0928-4680
11. I. Klatzo, Pathophysiological aspects of brain edema, *Acta Neuropathol. (Berl.)* 72 (1987) 236–239.
12. Astrup J, Siesjo BK, Symon L. Thresholds in cerebral ischemia—the ischemic penumbra. *Stroke* 1981;12(6):723–725.

13. Furlan M, Marchal G, Viader F, et al. Spontaneous neurological recovery after stroke and the fate of the ischemic penumbra. *Ann Neurol* 1996;40(2):216–226.
14. Ginsberg MD. Adventures in the pathophysiology of brain ischemia: penumbra, gene expression, neuroprotection: the 2002 Thomas Willis Lecture. *Stroke* 2003;34(1):214–223.
15. Martí-Vilalta JL, Arboix A, Mohr JP. Lacunes. In: *Stroke. Pathophysiology, Diagnosis, and Management*. Mohr JP, Choi DW, Grotta JC, Weir B, Wolf PhA (Eds). Churchill – Livingstone, PA, USA 275 – 299 (2004).
16. Savitz SI, Caplan LR. Vertebrobasilar disease. *N Engl J Med* (2005) 352(25):2618–26. doi:10.1056/NEJMra041544
17. Searls DE, Pazdera L, Korbel E, Vysata O, Caplan LR. Symptoms and signs of posterior circulation ischemia in the new England Medical Center posterior circulation registry. *Arch Neurol* (2012) 69(3):346–51. doi:10.1001/archneurol.2011.2083

18. NIH Stroke Scale Training, Part 2. Basic Instruction. Department of Health and Human Services, National Institute of Neurological Disorders and Stroke. The National Institute of Neurological Disorders and Stroke (NINDS) Version 2.0
19. Dzialowski I, Hill MD, Coutts SB, Demchuk AM, Kent DM, Wunderlich O, von Kummer R. Extent of early ischemic changes on computed tomography (CT) before thrombolysis: prognostic value of the Alberta Stroke Program Early CT Score in ECASS II. *Stroke*. 2006;37:973–978.
20. Kidwell CS, Alger JR, Di Salle F, Starkman S, Villablanca P, Bentson J, Saver JL. Diffusion MRI in patients with transient ischemic attacks. *Stroke*. 1999;30:1174–1180.
21. Truwit CL, Barkovich AJ, Gean-Marton A, Hibri N, Norman D. Loss of the insular ribbon: another early CT sign of acute middle cerebral artery infarction. *Radiology*. 1990;176:801–806.
22. Moulin T, Cattin F, Crépin-Leblond T, Tatu L, Chavot D, Piotin M, Viel JF, Rumbach L, Bonneville JF. Early CT signs in acute middle cerebral artery infarction: predictive value for subsequent infarct locations and outcome. *Neurology*. 1996;47:366–375.
23. Md, Edward & Saver, Jeffrey & P Adams, Harold & Bruno, Askiel & Connors, John & M Demaerschalk, Bart & Khatri, Pooja & W McMullan, Paul & I

Qureshi, Adnan & Rosenfield, Kenneth & Scott, Phillip & Summers, Debbie & Z Wang, David & Wintermark, Max & Yonas, Howard. (2013). Guidelines for the Early Management of Patients With Acute Ischemic Stroke: A Guideline for Healthcare Professionals From the American Heart Association/American Stroke Association. *Stroke; a journal of cerebral circulation*. 44.  
10.1161/STR.0b013e318284056a.

24. Hrabak Paar, Maja & Štern Padovan, Ranka. (2009). CT-angiografija i MR-angiografija – neinvazivne radiološke metode prikaza patoloških promjena krvnih žila. 15

25. Lev MH, Farkas J, Rodriguez VR, Schwamm LH, Hunter GJ, Putman CM, Rordorf GA, Buonanno FS, Budzik R, Koroshetz WJ, Gonzalez RG. CT angiography in the rapid triage of patients with hyperacute stroke to intraarterial thrombolysis: accuracy in the detection of large vessel thrombus. *J Comput Assist Tomogr*. 2001;25:520–528.

26. Hellier KD, Hampton JL, Guadagno JV, et al. Perfusion CT helps decision making for thrombolysis when there is no clear time of onset. *J Neurol Neurosurg Psychiatry* 2006;77:417–19

27. W Lui, Y & R Tang, E & M Allmendinger, A & Spektor, Vadim. (2010). Evaluation of CT Perfusion in the Setting of Cerebral Ischemia: Patterns and Pitfalls. *AJNR. American journal of neuroradiology*. 31. 1552-63.  
10.3174/ajnr.A2026.



28. Mohr JP, Biller J, Hilal SK, Yuh WT, Tatemichi TK, Hedges S, Tali E, Nguyen H, Mun I, Adams HP Jr, Grimsman K, Marler JR. Magnetic resonance versus computed tomographic imaging in acute stroke. *Stroke*. 1995;26:807–812.
29. Barber PA, Darby DG, Desmond PM, Gerraty RP, Yang Q, Li T, Jolley D, Donnan GA, Tress BM, Davis SM. Identification of major ischemic change: diffusion-weighted imaging versus computed tomography. *Stroke*. 1999;30:2059–2065.
30. Le Bihan D, Breton E, Lallemand D, Grenier P, Cabanis E, Laval-Jeantet M. MR imaging of intravoxel incoherent motions: application to diffusion and perfusion in neurologic disorders. *Radiology*. 1986;161:401–407.
31. Wiener JI, King JT Jr, Moore JR, Lewin JS. The value of diffusionweighted imaging for prediction of lasting deficit in acute stroke: an analysis of 134 patients with acute neurologic deficits. *Neuroradiology*. 2001;43:435–441.
32. Bhatia, Rohit & Hill, Michael & Shobha, Nandavar & Menon, Bijoy & Bal, Simerpreet & Kochar, Puneet & Watson, Tim & Goyal, Mayank & Demchuk, Andrew. (2010). Low Rates of Acute Recanalization With Intravenous Recombinant Tissue Plasminogen Activator in Ischemic Stroke Real-World Experience and a Call for Action. *Stroke; a journal of cerebral circulation*. 41. 2254-8. 10.1161/STROKEAHA.110.592535.

33. Saver JL, Goyal M, Bonafe A, Diener HC, Levy EI, Pereira VM, et al. Stent-retriever thrombectomy after intravenous t-PA vs. t-PA alone in stroke. *N Engl J Med.* 2015;372:2285–2295.
34. Prabhakaran, Shyam & Ruff, Ilana & A Bernstein, Richard. (2015). Acute Stroke Intervention: A Systematic Review. *JAMA.* 313. 1451-1462.  
10.1001/jama.2015.3058.
35. Powers, W.J. & Rabinstein, A.A. & Ackerson, T & Adevoe, O.M. & Bambakidis, N.C. & Becker, K. (2018). 2018 Guidelines for the Early Management of Patients With Acute Ischemic Stroke: A Guideline for Healthcare Professionals From the American Heart Association/American Stroke Association. *Journal of Vascular Surgery.* 67. 1934.  
10.1016/j.jvs.2018.04.007.
36. Akpinar SH and Yilmaz TN. Periprocedural complications in endovascular stroke treatment. *Br J Radiol* 2016; 89: 20150267.
37. Balami, J. S., White, P.M., McMeekin, P. J., Ford, G. A., and Buchan, A.M. (2017). Complications of endovascular treatment for acute ischemic stroke: prevention and management. *Int. J. Stroke.* doi: 10.1177/1747493017743051.

38. Goyal, Mayank & Menon, Bijoy & Zwam, Willem & Dippel, Diederik & Mitchell, Peter & Demchuk, Andrew & Dávalos, Antoni & Majoie, Charles & Lugt, Aad & de Miquel, Maria & Donnan, Geoffrey & Roos, Yvo & Bonafé, Alain & Jahan, Reza & Diener, Hans-Christoph & A van den Berg, Lucie & I Levy, Elad & Berkhemer, Olvert & Pereira, Vitor & Jovin, Tudor. (2016). Endovascular thrombectomy after large-vessel ischaemic stroke: A meta-analysis of individual patient data from five randomised trials. *The Lancet*. 387. 10.1016/S0140-6736(16)00163-X.

## 9. Životopis

Rođen sam 22. travnja 1993. godine u Slavonskom Brodu, gdje sam pohađao i završio opću gimnaziju „Matija Mesić“. Medicinski fakultet upisao sam 2013. godine. Tijekom studiranja sudjelovao sam na 8. i 9. Štamparovim danima, simpozij na temu Zdravi stilovi života. Također sam sudjelovao na studentskom kongresu CROSS (Croatian Student Summit) 2016., 2017. i 2018. godine. U rujnu 2016. godine sudjelovao sam na 9. Internističkom kongresu s međunarodnim sudjelovanjem gdje sam osvojio 3. nagradu za najbolji rad.