

# Dijagnoza i liječenje perifernih arteriovenskih malformacija

---

**Matić, Lucija**

**Master's thesis / Diplomski rad**

**2018**

*Degree Grantor / Ustanova koja je dodijelila akademski / stručni stupanj:* **University of Zagreb, School of Medicine / Sveučilište u Zagrebu, Medicinski fakultet**

*Permanent link / Trajna poveznica:* <https://um.nsk.hr/um:nbn:hr:105:146500>

*Rights / Prava:* [In copyright](#)/[Zaštićeno autorskim pravom.](#)

*Download date / Datum preuzimanja:* **2024-11-29**



*Repository / Repozitorij:*

[Dr Med - University of Zagreb School of Medicine Digital Repository](#)



**SVEUČILIŠTE U ZAGREBU**

**MEDICINSKI FAKULTET**

**Lucija Matić**

**Dijagnoza i liječenje perifernih arteriovenskih  
malformacija**

**DIPLOMSKI RAD**



**Zagreb, 2018.**

Ovaj diplomski rad izrađen je na Kliničkom zavodu za dijagnostičku i intervencijsku radiologiju Kliničke bolnice Dubrava, pod vodstvom doc. dr.sc Gordane Ivanac, dr. med. i predan je na ocjenu u akademskoj godini 2017./2018.

## **POPIS KRATICA**

AVM – arteriovenske malformacije

AVF – arteriovenske fistule

CM – kapilarne malformacije

CM-AVM - poremećaj kapilarne malformacije – arteriovenske malformacije

CT – kopjuterizirana tomografija

CTA – CT angiografija

CW Doppler – continuous waves Doppler

dcMRI – dynamic contrast MRI, dinamička kontrastna MRI

DPP – direktna perkutana flebografija

DVT – duboka venska tromboza

FSE – fast spin-echo

FSE T1W – fast spin-echo T1 weighted sekvenca magnetne rezonance

GRE sekvenca – fast gradient echo sekvenca magnetne rezonance

ISSVA - International Society for the Study of Vascular Anomalies

LM – limfne malformacije

MLT/CAT - multifokalna limfangioendotelioza s trombocitopenijom / cutanovisceralna  
angiomatoza s trombocitopenijom

MR – magnetna rezonancija

MRA – MR angiografija

NBCA – N- butyl cyanoacrylate

OWR sindrom - Osler-Weber-Rendu sindrom

Onyx – etilen vinil alkohol

PAP – pulmonalni arterijski tlak

PC – phase contrast, fazni kontrast

PTEN gen - Phosphatase and tensin homolog gene

PVA – polivinil alkohol

RASA-1 gen – RAS p21 protein activator 1 or RasGAP (Ras GTPase activating protein)

SE sekvenca – spin-echo sekvenca magnetne rezonance

T1W – T1 weighted – T1 vrijeme relaksacije

T2W – T2 weighted – T2 vrijeme relaksacije

TLPS – transarterijska perfuzijska scintigrafija pluća

TOF – time of flight tehnika MRA

UZV – ultrazvučna dijagnostika

VM – venske malformacije

WBBPS - scintigrafija cijelog krvnog bazena

# SADRŽAJ

SAŽETAK.....	i
SUMMARY .....	ii
1. UVOD.....	1
2. KLASIFIKACIJA .....	4
3. KLINIČKA PREZENTACIJA ARTERIOVENSKIH MALFORMACIJA.....	14
4. DIJAGNOSTIKA PERIFERNIH ARTERIOVENSKIH MALFORMACIJA.....	18
4.1 Ultrazvučna dijagnostika (UZV) .....	19
4.2 Magnetna Rezonancija (MR) .....	20
4.3 Kompjuterizirana Tomografija (CT) .....	23
4.4 Konvencionalna Radiografija .....	24
4.4 Scintigrafija .....	24
4.5 Angiografija.....	25
5. LIJEČENJE PERIFERNIH ARTERIOVENSKIH MALFORMACIJA .....	27
5.1 Kirurška Terapija .....	29
5.2 Endovaskularna Terapija .....	31
5.2.1. Embolizacijska i sklerozacijska sredstva .....	32
5.2.1.1 Etanol .....	35
5.2.1.2 N-butyl cyanoacrylate (NBCA).....	36
5.2.1.3 Etilen vinil alkohol (ONYX).....	37
5.2.1.4. Polivinil alkohol (PVA).....	37

5.2.1.5 Endovaskularne zavojnice i Vaskularni čepovi (Plugs).....	38
5.2.3 Endovaskularne tehnike.....	39
5.2.4 Praćenje Pacijenta.....	42
6. ZAKLJUČAK.....	43
7. ZAHVALE.....	44
8. POPIS LITERATURE.....	45
9. ŽIVOTOPIS.....	50

# SAŽETAK

## Dijagnostika i liječenje perifernih arteriovenskih malformacija

**Matić Lucija**

Cilj ovog rada je pregled, klasifikacija, kliničkih prezentacija, dijagnostike i modaliteta liječenja perifernih arteriovenskih malformacija s naglaskom na dijagnostičke i terapijske postupke. AVM su kongenitalne vaskularne malformacije koje predstavljaju patološke poveznice arterija i vena koje komuniciraju putem centralnog nidusa (mreže displastičnih žila) bez prisustva kapilara i predstavljaju najrjeđi oblik vaskularnih malformacija. Periferne AVM su AVM lokalizirane izvan središnjeg živčanog sustava. Klinički simptomi perifernih AVM ovise o stupnju proširenosti i lokalizaciji, a većina perifernih AVM ima tendenciju progresije s izrazito teškim posljedicama na okolna tkiva. Različite se klasifikacije koriste za klasificiranje vaskularnih anomalija, no temeljnom i najbolje prihvaćenom smatra se Mulliken i Glowacki klasifikacija, a najraširenijom i najčešće korištenom smatra se International Society for the Study of Vascular Anomalies (ISSVA) klasifikacija. U dijagnostičke svrhe koriste se različite radiološke tehnike, no zlatni standard je magnetna rezonancija koja je revolucionarizirala diferencijaciju i karakterizaciju vaskularnih malformacija te procjenu težine bolesti. Kirurško liječenje rezervirano je za lokalizirane periferne AVM, a endovaskularno liječenje je izbor liječenja za sve ostale. U liječenju se koriste različita sklerozacijska/embolizacijska sredstva, od kojih je najpoznatiji etanol.

**Ključne riječi:** periferne arteriovenske malformacije (AVM), endovaskularna terapija, sklerozacijska/embolizacijska sredstva, etanol, ISSVA klasifikacija



# SUMMARY

## **Diagnosis and treatment of peripheral arteriovenous malformation**

**Matić Lucija**

The purpose of my thesis is an overview of the classification, clinical presentation, diagnostic procedures and treatment of peripheral arteriovenous malformations (AVMs) while emphasizing the diagnostic and treatment modalities. AVMs are congenital vascular malformations composed of pathological communications between arteries and veins that communicate through a net of dysplastic vascular vessels, called the nidus, which bypasses the capillary bed. They also represent the rarest form of vascular malformations. Peripheral AVMs are AVMs located outside the central nervous system. The clinical presentation of peripheral AVMs depends on the clinical staging and localization, and the majority of lesions have a tendency to progress with severe complications. Many classification systems are used for the categorization of vascular anomalies, but the most widely accepted and fundamental one is the Mulliken and Glowatski classification, as well as the International Society for the Study of Vascular Anomalies (ISSVA) classification. Many radiological techniques are used for the diagnosis, but the gold standard is magnetic resonance imaging, which revolutionized the differentiation, description, and staging of peripheral AVMs. Surgical treatment is used only for localized peripheral AVMs, while endovascular treatment is the treatment of choice for all other forms. Different types of sclerosing and embolic agents are used in the treatment, among which the best known is ethanol.

**Keywords:** peripheral arteriovenous malformation (AVMs), endovascular therapy, sclerosing agents, embolic agents, ethanol, ISSVA classification

# 1. UVOD

Vaskularne anomalije obuhvaćaju široki spektar lezija koje nastaju kao posljedica poremećaja morfogeneze za vrijeme fetalnog razvoja vaskularnih struktura (1). Jedan od uzroka poremećaja je neadekvatna signalizacija koja upravlja apoptozom, sazrijevanjem stanica te rastom stanica (2). Kako u pedijatrijskoj populaciji tako i u odraslih, zbog izrazite heterogenosti, mogu se pojaviti u bilo kojem području ljudskoga tijela i uzrokovati značajan morbiditet i mortalitet. Značajno je da u pedijatrijskoj populaciji predstavljaju najčešće tvorbe u području mekoga tkiva (3). Pošto izbor liječenja ovisi o tipu malformacije izrazito je važno pravilno dijagnosticirati, a potom klasificirati vaskularnu anomaliju. Danas se koriste različite klasifikacije, ali najčešće korištenom klasifikacijom smatra se International Society for the Study of Vascular Anomalies (ISSVA) klasifikacija, koja vaskularne malformacije klasificira prema hemodinamici i protoku u malformaciji, dok se temeljnom klasifikacijom i najbolje prihvaćenom smatra Mulliken i Glowacki klasifikacija (3)(4)(5).

Kako je naglašeno, zbog izrazite heterogenosti vaskularnih anomalija u ovome radu fokusirati ću se na dijagnostiku i liječenje perifernih arteriovenskih malformacija (AVM). AVM su kongenitalne vaskularne malformacije koje predstavljaju patološke poveznice arterija i vena koje komuniciraju putem centralnog nidusa (mreža displastičnih žila) bez prisustva kapilara, a nastaju zbog manjka apoptoze u arteriovenskim spojevima u primarnom fetalnom vaskularnom pleksusu ili zbog manjka stvaranja kapilarne mreže između četvrtog i šestog tjedna fetalnog razvoja. AVM zaobilaze visoki otpor kapilarne mreže i stvaraju leziju visokog protoka u kojima dolazi do arteriovenskog šanta (5)(6)(7)(8)(9). Periferne AVM su AVM koje se nalaze izvan središnjeg živčanog sustava (CNS) i u ovome radu biti će govora samo o njima (1). Periferne AVM su najrjeđe zastupljeni oblik vaskularnih malformacija, 10-20% slučajeva svih vaskularnih malformacija, te su najčešće ekstratrunkularnog tipa lezija

prema Hamburškoj klasifikaciji (9). Periferne AVM se češće javljaju kao izolirane lezije, nego u sklopu sindroma poput Osler-Weber-Rendu (OWR), Parks-Weber sindroma, Bannayan-Riley-Ruvalcaba sindrom i drugih (tablica 1.) (5)(6)(10). Kada govorimo o perifernim AVM u sklopu sindroma Parks-Weber tada je uočena genetska povezanost između mutacije gena RASA-1 i nastanka AVM-a, što nije uočeno kada govorimo o sporadičnim AVM. Također mutacijom gena supresora PTEN uočena je povećana učestalost perifernih i cerebralnih AVM (11).

**Tablica 1.** Podatci iz PR Morgan, MD, HJS Prajapati, MD, LG Martin, MD, PHD, TH Patel, MD Vascular anomalies: classification, imaging characteristics and implications for interventional radiology treatment approaches. Br J Radiol. 2014;87(1035):20130392 (6). I podatci iz Duffy K.J., Kelly M.E., Bick D. (2016) Vascular Overgrowth. In: North P., Sander T. (eds) Vascular Tumors and Developmental Malformations. Molecular and Translational Medicine. Springer, New York, NY(10)

<b>Klinički Sindrom</b>	<b>Vaskularna Malformacija</b>	<b>Lokalizacija</b>
<b>Parks Weber</b>	AVM, kapilarne malformacije (CM)	Ekstremiteti, trup
<b>Osler-Weber-Rendu</b>	Teleangiektazije, AVM, angiomi	Koža, mukozne membrane, CNS, visceralni organi
<b>Bannayan-Riley-Ruvalcaba</b>	AVM, VM,	Mišići, kosti, masno tkivo, duboke vaskularne strukture

40% perifernih AVM je moguće uočiti prilikom rođenja u obliku male, roze/crvene lezije koja se vrlo često pogrešno dijagnosticira i zamijeni s kapilarnom malformacijom. Ipak, većinom postaju vidljive i simptomatske u prvom i drugom desetljeću kada dovoljno narastu pod utjecajem vanjskih faktora, kao što su fizička aktivnost i trauma, i/ ili pod utjecajem

hormonskih promjena, u trudnica i adolescenata (2)(5)(6)(7). Općenito najčešće sjelo AVM je intrakranijsko, no najčešće lokalizacije perifernih AVM su glava i vrat, na koje otpada više od 50% perifernih AVM, zatim ekstremiteti, gdje su gornji i donji ekstremiteti zahvaćeni podjednako, te zdjelica i viscerum. Nakon inducirano rasta površinske AVM periferije se prezentiraju poput tople, roze/crvene lezije uz prisutnost auskultatornog šuma i palpabilnih pulzacija, dok su visceralne AVM obično asimptomatske. Također, u sporadičnim perifernim AVM nema razlika u zahvaćenosti spolova već je podjednaka učestalost AVM među djevojčicama i dječacima (5).

Dijagnostika perifernih AVM sastoji se od niza radioloških pretraga kako bi se potvrdila sumnja na perifernu AVM. Pacijent se prvo upućuje na kombinaciju ne invazivnih i minimalno invazivnih dijagnostičkih pretraga među kojima su ultrazvučna dijagnostika (UZV), magnetna rezonanca (MR), MR angiografija (MRA), računalna tomografija (CT), CT angiografija (CTA) te konvencionalna radiografija. Također u specifičnim slučajevima potrebno je učiniti i scintigrafiju, no ne kao inicijalnu pretragu već kao sekundarnu, dodatnu pretragu. Osim toga pacijente kojima je planirana vaskularna intervencija treba podvrgnuti invazivnoj radiološkoj pretrazi angiografiji (9)(11). Liječenje perifernih AVM predstavlja najveći izazov u liječenju vaskularnih malformacija. Indikacije za liječenje temelje se na Schrobingerovim kriterijima i Leeovim kriterijima te dogovorom multidisciplinarnog tima o liječenju lezije. Pacijent može biti podvrgnut kirurškom liječenju ili endovaskularnim liječenjem, te kombinacijom navedenih tehnika, a sve ovisi o specifičnosti same lezije i dostupnosti učenog osoblja za određeni postupak (9)(12).

## 2. KLASIFIKACIJA

U prošlosti su vaskularne anomalije bile dijagnosticirane prema kliničkim značajkama, lokaciji i sastavu tekućine koja se nalazila unutar samih anomalija. (6). Terminologija koja se koristila obuhvaćala je potpuno različite lezije pod istim nazivom, npr. hemangiom je termin koji se koristio generalno za lezije vaskularnog podrijetla bez obzira na njihov uzrok i tijek bolesti (13). Takav pristup u liječenju i dijagnostici dovodio je do postavljanja krive dijagnoze i posljedično do izrazito loših rezultata liječenja i visokih stopa rekurencije. (6) Zbog toga je danas poseban naglasak na pravilnoj klasifikaciji vaskularnih anomalija.

U današnje vrijeme koriste se iduće klasifikacije: Mulliken i Glowacki klasifikacija, Hamburg klasifikacija te ISSVA klasifikacija (4)(14). Mulliken i Glowacki je prva klasifikacija koja je nastala 1982. godine, a temelji se na biološkim i patološkim razlikama među vaskularnim anomalijama, a danas se smatra temeljnom i najbolje prihvaćenom klasifikacijom. Na temelju toga su vaskularne anomalije svrstane u dvije velike skupine: jedne su hemangiomi, a druge su vaskularne malformacije (3). Vaskularne malformacije su opisane kao lezije koje se manifestiraju pri rođenju djeteta i rastu proporcionalno s djetetom, također su subklasificirane u limfne, kapilarne, venske i arterijske te fistule (Tablica 2.) (12). Kako bi se objedinila klasifikacija s načinom liječenja i dijagnostike 1993. godine Jackson i sur. predlažu spajanje Mulliken i Glowacki klasifikacije i radiološke klasifikacije, te na temelju vaskularnog protoka dijeli vaskularne malformacije na lezije brzog protoka arteriovenske malformacije (AVM), arteriovenske fistule (AVF) i lezije niskog protoka, venske malformacije (VM), kapilarne malformacije (CM) s odvojenom klasifikacijom za hemangiome i limfne malformacije (LM) (tablica 3.) (3)(12)(15).

**Tablica 2.** Podatci iz Mulliken JB, Glowacki J. Hemangiomas and vascular malformations in infants and children: a classification based on endothelial characteristics. *Plast Reconstr Surg* 1982;69:413 (16).

<b>Hemangiomi</b>	<b>Malformacije</b>
U proliferacijskoj fazi	Kapilarne
U involucijskoj fazi	Arterijske
	Venske
	Limfne
	Fistule

**Tablica 3.** Podatci iz Legiehn, Gerald M.Heran, Manraj K S. Classification, Diagnosis, and Interventional Radiologic Management of Vascular Malformations. *Ortho Clin North. Am* 2006;37(3);435-74 (11).

Klasifikacija vaskularnih anomalija prema vaskularnom protku  
(Jackson et al.)

- 1) Hemangiomi
- 2) Limfne malformacije
- 3) Vaskularne malformacije
  - a) Niskog protoka
  - b) Visokog protoka

Godine 1988 na kongresu ISSVA-e, na temelju rada Malana, Degnija i Belova donešena je Hamburška klasifikacija vaskularnih malformacija (tablica 4.). Malan donosi koncept, kojeg

opisuje Degni, te kategorizira vaskularne malformacije na temelju dominantnih struktura u dominantno arterijske, venske, arteriovenske, limfne te kombinirane malformacije (12). Nadalje Malan i Puglionisi identificiraju dvije vrste lezija s obzirom na komunikaciju lezija s glavnim vaskularnim stablom (17). Lezije koje komuniciraju izravno s vaskularnim stablom klasificiraju se kao trunkularne malformacije dok lezije nastale periferno, kao izolirana lezija, nazivaju areteriovenskim angiomom. Zatim Belov i sur. uvode termin ekstratrunkularne malformacije koji opisuje lezije nastale za vrijeme rane embriogeneze. I oni koriste termin trunkularne malformacije koji opisuje lezije nastale u kasnijim fazama embriogeneze tj. u diferenciranom vaskularnom stablu. Također se zalaže za ukidanje termina angioma koji je dovodio do mnogih zabluda u klasifikaciji vaskularnih malformacija prijašnjih godina (isto kao i termin hemangiom). Hamburgška klasifikacija objedinjuje rad Malana, Degnija i Belova i temelji se na dominantnoj histološkoj komponenti (arterijske, limfne, venske itd.) i embriološkoj osnovi te subklasificira malformacija na temelju anatomskih i patoloških promjena u trunkularne i ekstratrunkularne malformacije. Trunkularne malformacije nastaju kao posljedica poremećaja u kasnoj embriogenezi, za vrijeme angiogeneze, a anatomske su lokalizirane u blizini žilnog trunkusa (stabla) ili direktno povezani s žilnim trunkusom (stablom), a klasificiraju se kao posljedica vaskularne aplazije ili opstrukcije ili dilatacije vaskularnog stabla. Ekstratrunkularne malformacije posljedica su displazije u ranoj embriogenezi, prije završetka vaskulogeneze, koja se odvija u primitivnoj nerazvijenoj kapilarnoj mreži i mogu se pojaviti u difuznom/infiltrativnom obliku ili limitirajućem/lokaliziranom obliku, a anatomske su lokalizirane periferno, kao izolirani defekti. Također je bitno naglasiti da su trunkularne malformacije obično težeg kliničkog tijeka i češće malformacije bržeg protoka nego ekstratrunkularne malformacije, no ekstratrunkularne malformacije imaju veću učestalost progresiji i rekurenciji nakon zahvata. AVM najrjeđe su vaskularne malformacije (10-20% svih vaskularnih malformacija) i puno se češće javljaju u

ekstratrunkularnom obliku nego u trunkularnom. Glavna mana Hamburške klasifikacije je što ne klasificira kapilarne malformacije (9)(14)(12)(17)(18)(19).

**Tablica 4.** Podatci modificirani prema Legiehn GM, Heran MKS. Classification, Diagnosis, and Interventional Radiologi Menagment of Vascular Malformations. Orthop. Clin. North Am . 2006;37(3):435–74. I prema podacima iz Al. DMS-A and APFG et al. Hamburg classification system of vascular malformations <https://radiopaedia.org/articles/hamburg-classification-system-of-vascular-malformations> (20)

Dominatna struktura	Tip Malformacije	
	Trunkularna	Ekstratrunkularna
<b>Arterija</b>	Aplazija	Infiltrativne
	Opstrukcija	
<b>Vena</b>	Aplazija	Limitirajuće
	Opstrukcija	Infiltrativne
	Dilatacija	
<b>Limfa</b>	Aplazija	Limitirajuće
	Opstrukcija	Infiltrativne
<b>Arteriovenski šant</b>	Duboke	Limitirajuće
	Površinske	Infiltrativne
<b>Kobinirani defekti</b>	Arterijski i venske bez šanta	Hemolimfatične limitirajuće
	Hemolimfatične* s ili bez šanta	ili infiltrativne

\*vaskularne komponente u sklopu Klippel-Trénaunay sindroma i F. P. Weber syndrome (20)

ISSVA klasifikacija smatra se najčešće korištenom klasifikacijom vaskularnih anomalija, a nastala je kombinacijom i ekspanzijom klasifikacija Hamburg i Mulliken (14)(21).



2014 godine revizija ISSVA objedinjuje embriološke aspekte Hamburške klasifikacije i biološku shemu iz prijašnje klasifikacija ISSVA-e iz 1996. godine - klasifikacija vaskularnih anomalija u dvije temeljne skupine, prema radu Mullikena i Glowatskija, u vaskularne tumore (lezije s proliferacijskom komponentom) i vaskularne malformacije (18)(22). Cilj ISSVA klasifikacije iz 2014. godine je unaprijeđenje klasifikacije vaskularnih anomalija, s posebnim naglaskom na hemodinamske i kliničke značajke vaskularnih malformacija te učiniti klasifikaciju primjenjivu za svakodnevnu upotrebu, što je i postignuto (tablica 5.) (5)(22). Nova klasifikacija proširuje postojeću podjelu vaskularnih neoplazma i vaskularnih malformacija, stoga sadašnja klasifikacija neoplazme (tablica 6.) dijeli na benigne, lokalno agresivne (borderline) i maligne neoplazme, a vaskularne malformacije (tablica 7.) na jednostavne, kombinirane, malformacije velikih vaskularnih žila i malformacije povezane s drugim anomalijama. Također je posebna kategorija napravljena za lezije koje se ne mogu sa sigurnošću klasificirati u skupinu malformacija ili neoplazmi na temelju kliničko-patoloških značajki pod nazivom privremeno neklasificirane vaskularne anomalije (4)(22)(23).

**Tablica 5.** Podatci iz Workshop I, The B. ISSVA classification for vascular anomalies  
 Overview table Vascular anomalies Vascular tumors ISSVA classification of vascular tumors.  
 2014 <https://www.issva.org/UserFiles/file/Classifications-2014-Final.pdf> (23)

<b>VASKULARNE NEOPLAZME</b>	<b>VASKULARNE MALFORMACIJE</b>	<b>PRIVREMENO NEKLASIFICIRANE VASKULARNE ANOMALIJE</b>
Benigne neoplazme	Jednostavne malformacije	Verukozni hemangiom
Lokalno agresivne neoplazme (borderline)	Kombinirane malformacije	Kaposiformna limfangiomatoza
Maigne neoplazme	Malformacije vaskularnih krvnih žila	Multifokalna limfangioendotelioza s trombocitopenijom / cutanovisceralna angiomatoza s trombocitopenijom (MLT/CAT)
	Malformacije povezane s drugim anomalijama	PTEN hamartom / angiomatoza mekog tkiva

**Tablica 6** Podatci iz Workshop I, The B. ISSVA classification for vascular anomalies Overview table Vascular anomalies Vascular tumors ISSVA classification of vascular tumors. 2014 <https://www.issva.org/UserFiles/file/Classifications-2014-Final.pdf> (23)

<b>Benigna vaskularna neoplazma</b>	<b>Lokalno agresivna vaskularna neoplazma</b>	<b>Maligna vaskularna neoplazma</b>
Infantilni hemangiom	Kaposiformni hemangioendoteliom	Angiosarkom
Kongenitalni hemangiom	Retiformni hemangioendoteliom	Epiteloidni hemangioendoteliom
“Tufted” angiom	Mješovit hemangioendoteliom	Drugi
Hemangiom vretenstih stanica	Papilarni intralimfatični angioendoteliom	
Epiteloidni hemangiom	Kaposi sarkom	
Piogeni granulom	Drugi	
Drugi		

Jednostavne vaskularne malformacije su lezije koje se sastoje od jednog tipa vaskularnih žila (arterije, vene, kapilare, limfne žile), s izuzetkom AVM-a i AVF-a koje se definiraju kao poseban klinički entitet sastavljen od više tipova krvnih žila, a ne kao kombinacija arterijske malformacije i VM (22). Bitno je naglasiti da su AVM ekstratrunkularnog tipa prema Hamburškoj klasifikaciji u ISSVA klasifikaciji označava AVM, a AVM trunkularnog tipa prema Hamburškoj klasifikaciji označava AF prema ISSVA klasifikaciji (9). Kada u jednoj leziji nalazimo dvije ili više od dvije vaskularne malformacije tad leziju klasificiramo u kombinirane vaskularne malformacije. Takve lezije mogu se sastojati od jednostavnih

malformacija, mlaformacija velikih vaskularnih žila ili kombinacija tih dviju malformacija. Vrlo često u kombiniranim oblicima se nalazi kapilarna malformacija (CM) u kombinaciji s VM/ AVM ili VM u kombinaciji s LM (22). Vaskularne malformacije velikih žila, prijašnjih godina poznate pod imenom trunkularne malformacije, sastoje se od vena, arterija ili limfnih žila, a posljedica su poremećaja u embriogenezi odnosno u broju, duljini, promjeru (aplazija, hipoplazija, fokalna stenoza, ektazija, aneurizma) žila, poremećaj valvula i komunikacija žila, a osim toga karakterizira ih i postojanje perzistentnih embrionalnih žila (4)(22).

**Tablica 7.** Podatci iz Workshop I, The B. ISSVA classification for vascular anomalies Overview table Vascular anomalies Vascular tumors ISSVA classification of vascular tumors. 2014 <https://www.issva.org/UserFiles/file/Classifications-2014-Final.pdf> (23)

### **Jednostavne vaskularne malformacije**

**CM** – kutane i/ili mukozne malformacije, teleangiektazije, cutis marmorata teleangiectatica congenita, nevus simplex, drugi

**LM**- cistične LM, generalizirana limfatična anomalija, LM u Gorham-Stout bolesti, kanalni tip LM, Primarni limfedem

**VM**- obična VM, kutomukozna obiteljska VM, glomerulovska malformacija (glomulin), cerebralna kavernoza malformacija, druge

**AVM/AVF**- sporedične, u sklopu HHT sindromu, u kapilarne malformacije – arteriovenske malformacije poremećaj (CM-AVM), drugi

### **Kombinirane vaskularne malformacije**

CM+VM (CVM), LM+VM (LVM), CM+LM+VM (CLVM),  
CM+AVM+VM (CAVM), CM+LM+AVM+VM (CLAVM)

### **Anomalije velikih krvnih žila**

Anomalije : podrijetla, tijeka, broja, duljine, diametra, valvula, komunikacija, perzistentnih embrionalnih žila

### **Malformacije povezane s drugim anomalijama**

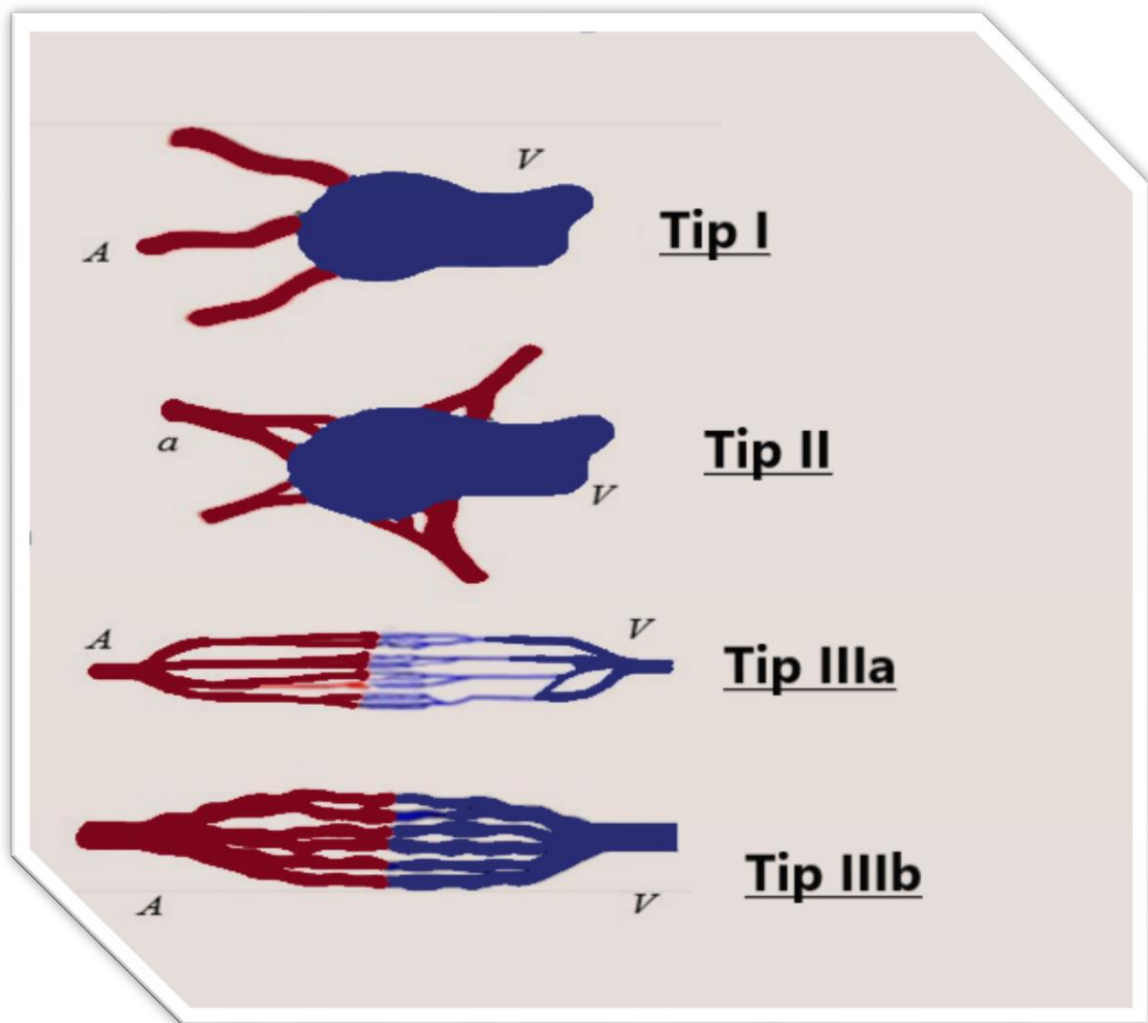
Klippel-Trenaunay sindrom, Parks Weber sindrom, Servelle-Martorell sindrome, Sturge-Weber sindrome, Maffucci sindrome, CLOVES sindrome, Proteus sindrome, Bannayan-Riley-Ruvalcaba sindrom

Pošto je u ovom radu naglasak na dijagnostici liječenju AVM-a vrlo je važna angiografska klasifikacija perifernih AVM-a. Svaka AVM se sastoji od dovodnih arterija, arteriovenskih komunikacija koje se nazivaju nidus, te odvodnih vena, bez prisustva kapilara (8)(9)(24). S obzirom na morfologiju nidusa, Cho i sur. predlažu angiografsku klasifikaciju koje imaju prediktivnu vrijednost na ishod liječenja, ali i za izbor samog liječenja (tablica 8., slika 1). Tip I AVM se definiraju kao arteriovenske fistule u kojima arteriovenski šant stvaraju ne više od tri dovodne arterije i jedne odvodne vene. Tip II AVM se definiraju kao AVM koje se sastoje od više arteriola koje stvaraju šant s jednom odvodnom venom. Tip III AVM čine AVM koje posjeduju više dovodnih arterija i više odvodnih vena, također se tip III subklasificira u tip IIIa kojima je nidus nedilatiran, odnosno arteriolovenska fistula s ne hipertrofiranim dovodnim arterijama i odvodnim venama, dok je tip IIIb AVM s dilatiranim nidusom, odnosno s hipertrofiranim dovodnim arterijama i odvodnim venama (11)(19).

**Tablica 8.** Podatci iz Cahill, Anne Marie Nijs, Els Louisa Francinem. Pediatric vascular malformations: Pathophysiology, diagnosis, and the role of interventional radiology. Cardiovasc. Intervent. Radiol; 2011;34(4):691-704 (11)

<b>Tip I</b>	Arteriovenska fistula
<b>Tip II</b>	Arteriolovenska fistula
<b>Tip III a</b>	Arteriolovenska fistula s ne dilatiranom fistulom
<b>Tip III b</b>	Arteriolovenska fistula s dilatiranom fistulom

Slika 1.



Modificirano prema Kim, Young-Wook Lee, Byung-Boong Yakes, Wayne F. Do, Young-Soo  
Congenital Vascular Malformations: A Comprehensive Review of Current Management, 1st  
ed. Springer-Verlag Berlin Heidelberg; 2017. 56-58 p.(19)

### 3. KLINIČKA PREZENTACIJA ARTERIOVENSKIH MALFORMACIJA

AVM-a su lezije karakterističnog visokog protoka i klinički vrlo agresivnog tijeka bolesti (11). Najčešće lokalizacije perifernih AVM su glava i vrat, na koje otpada više od 50% perifernih AVM, zatim ekstremiteti, gdje su gornji i donji ekstremiteti zahvaćeni podjednako, te zdjelica i viscerum (5). AVM periferije se klinički prezentiraju u 40 % slučajeva pri rođenju u obliku male, roze/crvene lezije koja se često zamijeni za angiom ili kapilarnu malformaciju (6)(7). Ostalih 60% lezija su obično latentne za vrijeme dojenačkog razdoblja i ranog djetinjstva, te se najčešće zamijete u prvom ili drugom desetljeću života kada zbog vanjskih faktora, poput fizička aktivnost i trauma, i/ili zbog promjene hormona, u pubertetu i trudnoći, dolazi do rasta AVM (2)(5)(11).

Nakon induciranog rasta, površinske AVM periferije prezentiraju se poput tople, roze/crvene lezije uz prisutnost auskultatornog šuma i palpabilnih pulzacija, također lako dostupne AVM periferije su najčešće mekane i stlačive (kompresibilne) na dodir (5)(11). Proširene i uznapredovale lezije prezentiraju se širom kliničkom slikom uz vidljive tortuozne, proširene vene, edemom, limfedemom, lipodermatosklerozom<sup>1</sup>, akroangiokeratosisom<sup>2</sup>, neurosenzornim ispadima i vrlo rijetko srčanim preopterećenjem (5)(25). Viseralne i dublje lokalizirane AVM zbog manjka simptoma nije lako dijagnosticirati na temelju kliničke slike, poglavito zbog odsustva auskultatornog šuma, te se u tim slučajevima dijagnoza postavlja na temelju anamneze i radiološke dijagnostike (5).

---

<sup>1</sup> specifični oblik zastoynog dermatitisa klinički prezentiranog zadebljanom kožom i induracijom kože uz odlaganje hemosiderina što se prezentira smeđom diskoloracijom (25).

<sup>2</sup> Također poznat pod nazivom pseudo Kaposi sindrom, prezentira se tamnim, ljubičasto pigmentiranim makulama, papulama ili nodulima na koži tik iznad AVM ili distalno od AVM-a (9)

Venska hipertenzija je prvi i vodeći simptom kod AVM lokaliziranim na ekstremitetima. Posljedice venske hipertenzije su mnogobrojne, od aneurizmatičkih proširenja odvodnih vena, limfnog opterećenja, edema, arterijskog steal sindroma koji dovodi do gubitka mase ekstremiteta do kronične upalne bolesti pa čak i ulceracija i krvarenja. Arterijski steal sindrom je obično povezan s proširenim i uznapredovanim AVM i sa AVM koje su povezane sa zglobovima (5)(9)(15). AVM povezane sa zglobovima, tj radi se o intraartikularnoj ekstenziji malformacija, mogu dovesti do koštane hipertrofije, kožne ishemije i već navedenog arterijskog steal sindroma. Također je značajno da su simptomi intraartikularnih AVM gotovo isti kao u hemofiličnoj artropatiji te se u oba slučaja radi o sekundarnoj artropatiji zbog ponovljene hemartroze s posljedičnom fleksijskom kontrakturom, mišićnom atrofijom, progresivnom ankilozom i ranim nastupom osteoartritisa. Diferencijalna dijagnoza intraartikularnih AVM, osim hemofilične artropatije, jesu upalna artropatija, pigmentni vilozni sinovitis koji, naravno, zahtijevaju drugu vrstu liječenja (15). Intraosealne AVM se najčešće prezentiraju bolovima i deskrepancijom duljine uda u obliku koštane hipertrofije, a u slučaju da su asimptomatske, dijagnosticiraju se slučajnim nalazom prilikom radiološke obrade. U kliničkoj prezentaciji AVM ekstremiteta bitno je inspekcijom uočiti i hipertrofiju mekoga tkiva koje se prezentira povećanjem obujma uda i toplinom na dodir za vrijeme palpacije zahvaćenog ekstremiteta. Srčano preopterećenje je zabilježeno u manje od 1% slučajeva AVM malformacija na ekstremitetima (9)(15)(26) .

Visceralne AVM su uglavnom asimptomatske, a ako i postoje simptomi tada su slabo izraženi. Bol, pulsacije i episode krvarenja su najčešći simptomi i ovise o lokalizaciji i veličini lezije. U manje od 1% slučajeva javlja se srčano preopterećenje, no učestalost je veća u AVM lokaliziranih u područjima s niskim vaskularnim otporom (npr. renalne AVM). Renalne AVM uvijek zahtijevaju liječenje neovisno o jačini simptoma, a simptomi koji upućuju na renalne AVM su renovaskularna hipertenzija, bol, hematurija, abdominalni šum te kardiopulmonalno



opterećenje (5). Kada se postavi dijagnoza pulmonalnih AVM tada treba posumnjati na OWR sindrom, pošto je 80% pulmonalnih AVM povezano s OWR sindromom. Klinička prezentacija je obično slabo izražena i ovisi o lokalizaciji lezije, a prezentiraju se cijanozom, hipoksemijom, šumom na plućima, batičastim prstima, a rijede hemotoraksom, hemoptizom, palpitacijama te kongestivnim zatajenjem srca (5). Također AVM mogu biti lokalizirane tijekom cijelog probavnog trakta i uzrokovati krvarenja različite jačine, od slabog do životno ugrožavajućeg. Mogu se pojavljivati i u sklopu sindroma, poput telengiektazija mukoze usne šupljine u sklopu OWR sindroma. Simptomi probavnih AVM osim krvarenja, su portalna hipertenzija, ascites, te krvarenja iz varikoziteta koje je potrebno naglasiti (5).

Schrobingerova klasifikacija kliničkog stadija AVM (tablica 9.), predstavljena 1990.godine u Amsterdamu na kongresu ISSVA-e, predstavlja klinički tijek neliječenih lokaliziranih kožnih i mekotkivnih AVM (kutanih, površinskih AVM). Schrobingerova klasifikacija pogodna je za klasifikaciju AVM-a prema stadiju bez obzira na anatomsku lokalizaciju AVM-a (12)(27). Također na temelju Schrobingerove klasifikacije kliničkog stadija može se pretpostaviti uspješnost liječenja AVM-a. Klasifikacija se sastoji od četiri stadija gdje stadij 1 obuhvaća asimptomatske AVM koje se manifestiraju toplom, rozom/crvenom lezijom - stadij mirovanja, stadij 2 je stadij ekspanzije u kojem su obuhvaćeni simptomi stadija 1 i uz to dolazi do povećanja AVM s posljedičnim pulsacijama i čujnim šumom, stadij 3 je stadij destrukcije koji obuhvaća simptome iz stadija 2 i dodatnom se prezentiraju ulceracijama, boli, krvarenjem i nekrozom, a stadij 4 (stadij dekompenzacije) manifestira se sa simptomima iz stadija 3 uz pojavu srčanog preopterećenja (14)(27). Gotovo u 50% AVM stadija 1 će doći do progresije do stadija 3, stoga se preporuča što prije započeti s liječenjem (14).

**Tablica 9.** Podatci iz Lam K, Pillai A, Reddick M. Peripheral arteriovenous malformations: Classification and endovascular treatment. Appl Radiol. 2017;46(5):15–22.(14)

Stadij 1 (stadij mirovanja)	Topla, roza lezija
Stadij 2 (stadij ekspanzije)	Stadij 1+ povećanje AVM, pulsacije, šum
Stadij 3 (stadij destrukcije)	Stadij 2 +ulceracije, bol, krvarenje, nekroza
Stadij 4 (stadij dekompenzacije)	Stadij 3 + srčano preopterećenje

## 4. DIJAGNOSTIKA PERIFERNIH ARTERIOVENSKIH MALFORMACIJA

Visoki udio perifernih AVM progredira zbog destruktivnog potencijala koji pripisujemo visokom protoku u leziji, mikrofistularnoj ili makrofistularnoj strukturi nidusa, distalnoj venskoj hipertenziji te limfnom preopterećenju, stoga ju je izrazito važno na vrijeme dijagnosticirati i liječiti (9). Kako bi se adekvatno postavila dijagnoza AVM treba pravilno uzeti anamnezu i napraviti klinički pregled, te pacijenta uputiti na radiološke pretrage. Bitno je imati na umu da uz periferne AVM, koje su češće izolirane, mogu postojati neke od ostalih vaskularnih malformacija (npr. LM), isto tako treba isključiti diferencijano dijagnostičke lezije perifernih AVM kao što su npr. za vrijeme novorođenačkog života CM (9).

Glavni ciljevi obrade pacijenta su postavljanje dijagnoze perifernih AVM, odrediti točnu lokaciju, veličinu i proširenost lezije, odrediti kakav je njezin sekundarni utjecaj na okolna tkiva (poglavito na koštani sustav), zatim isključiti postojanje ostalih vaskularnih lezija, istražiti ostale patološke promjene pacijenta (poput akroangiodermatitsa, hipertrofije mekog tkiva) i uočiti, ako postoji, izravnu povezanost promjene s AVM, a osim toga treba posumnjati na neki od sindroma u sklopu kojih se pojavljuju AVM i ostale patološke promjene (npr. ORW sindrom), a sve s ciljem planiranja pravilnog liječenja. Nakon pažljivo uzete anamneze i pregleda, pacijent se prvo upućuje na kombinaciju ne invazivnih ili minimalno invazivnih radioloških pretraga, odnosno upućuje se na ultrazvučnu dijagnostiku (UZV) – B-mod, continuous wave (CW) Doppler, Duplex ultrazvučna sonografija (DUS), magnetnu rezonancu (MR), MR angiografija (MRA), računalnu tomografiju (CT), CT angiografija (CTA) te konvencionalnu radiografiju. Također u određenim slučajevima, ali ne kao inicijalna pretraga, preporuča se učiniti i scintigrafija, a pacijente kojima je planirana vaskularna intervencija treba podvrgnuti invazivnoj radiološkoj pretrazi angiografiji (9)(11)

## 4.1 Ultrazvučna dijagnostika (UZV)

Ultrazvučni pregled jeftina je i ne invazivna dijagnostička metoda koja se smatra prvom linijom dijagnostike za postavljanje dijagnoze fokalnih, površinskih perifernih AVM. Uz morfološki prikaz lezije sivom skalom najčešće u B (brightness) modu koristi se i Doppler mod pomoću kojeg se razaznaju lezije niskog i lezije visokog protoka (5)(9)(12).

U B modu periferne AVM prezentiraju se tubularnim vaskularnim strukturama miješane ehogenosti (anehogenim i ehogenim strukturama), uz odsudstvo dobro definirane mekotkivne tvorbe (11)(12). Od Doppler moda koristi se CW Doppler gdje se periferne AVM prikazuju pulsatnim tokom, visokim sistoličkim i dijastoličkim tokom u leziji, također preporuka je Doppler učiniti tijekom prvog pregleda (6)(9). Duplex ultrazvučna sonografija (DUS), kombinacija B moda i spektralnog Doppler moda, je tehnika prvog izbora za inicijalnu procjenu vaskularnih anomalija, ali i za praćenje pacijenta oboljelih od perifernih AVM (9)(28). DUS razlikuje vaskularne tumore od perifernih AVM-a na način da se periferne AVM prezentiraju multiplim vaskularnim kanalima s izgledom saća, dok se vaskularni tumori prezentiraju izrazito vaskularnom mekotkivnom tvorbom s pulsatnim protokom u leziji, te nisko protočnim odvodnim venama. Također DUS pretragom mogu se AVM i LM i VM razlikovati, gdje je bitna razlika što u B modu AVM i većina LM nije kopresibilna (stlačiva) dok su ne trombozirane VM stlačive, također u LM i VM se ne prikazuje protok ili je zamijećen niski protok u leziji, dok periferne AVM pokazuju pulsatni protok u leziji (9).

Također za daljnje opisivanje karakteristika dovodnih arterija, nidusa i odvodnih vena, a ponajviše protoka perifernih AVM, vrlo su korisne spektralni, kolor i power Doppler. Nidus perifernih AVM prezentira se karakterističnim mozaičnim izgledom Doppler signala, odnosno kombinacijom crvenih i plavih signala u anehogenim strukturama (11). Korištenjem

navedenih Doppler modova moguće je u stvarnome vremenu analizirati arterijski i venski protok te izmjeriti brzinu, amplitudu i volumene protoka u leziji (9).

DUS je dijagnostička pretraga koja je limitirana određenim čimbenicima. Bitan limitirajući faktor je taj što je DUS pretraga ovisna o osobi koja izvodi pretragu ( radiolog) i izrazito je bitna stručnost i učenost radiologa o vaskularnim anomalijama i spretnost radiologa u izvođenju vaskularnog UZV-a. Također je ograničavajući faktor loša prostorna lokalizacija lezije, loša procjena proširenosti lezije, te loša vizualizacija podležećih struktura i struktura koje su lokalizirane dublje u blizini kostiju i zraka (9).

## **4.2 Magnetna Rezonancija (MR)**

MR je revolucionarizirala diferencijaciju i karakterizaciju vaskularnih malformacija omogućujući procjenu proširenosti lezije, sekundarnog utjecaja lezije na okolne strukture posebno na kosti, mišiće i fascije, te omogućujući bolju predodžbu detalja u skućenim prostorima (npr. orbita) i predodžbu težine bolesti. Također sve veće korištenje MR-a pripisuje se i tome što se prilikom MR snimanja pacijent ne izlaže ioniziranom zračenju, a prilikom CT snimanja se izlaže (9)(11)(12). Time MR postaje najvrijednija dijagnostička metoda za pravilno dijagnosticiranje vaskularnih malformacija (15). No i MR ima svoja ograničenja. MR je dijagnostika koja je izrazito osjetljiva za detekciju vaskularnih malformacija, no slabije je specifična za karakterizaciju vaskularnih malformacija, stoga sve dijagnoze dobivene MR treba staviti u kontekst pacijentove anamneze i kliničke slike (12)(29).

Za karakterizaciju vaskularnih malformacija koriste se slijedeće MR tehnike: spin-echo (SE) i FSE T1W (fast spin –echo; T1 weighted - T1 vrijeme relaksacije). To su tehnike

kojima se određuje anatomska lokalizacija lezije i njen utjecaj na okolna tkiva, zatim SE sa potiskivanjem signala masti T2W (T2 weighted - T2 vrijeme relaksacije) i STIR (short tau inversion recovery), tehnike pomoću kojih razlikujemo lezije niskog i visokog protoka na način da lezije visokog protoka stvaraju signalne praznine, a lezije niskog protoka zadržavaju visoki signal. Također STIR sekvenca izrazito dobro razlikuje granice lezije od okolnog masnog tkiva i neurovaskularnog klupka, te na kraju T2W GRE (fast gradient echo) pokazuju fokuse kalcifikacije i taloženje hemosiderina, tako što kalcifikati proizvode fokuse niskog signala, a hemosiderin stvara fenomen cvjetanja (tablica 10.). Također 3D T1W GRE MRA s kontrastom gadolinijem omogućava procjenu protoka lezije i razlikovanje arterijskog utoka i venske odvodnje i šanta s minimalnim artefaktima (15). MRA s faznim kontrastom (PC) i TOF (time of flight- vrijeme bijega) tehnika MRA vrlo uspješno zamijecuju abnormalne arterije i vene, a bitno je naglasiti da je PC MRA obično dovoljna za dijagnostiku lezija visokog protoka i za identifikaciju lezija koje se mogu liječiti endovaskularnim tehnikama (11). Kvantitativne MRA tehnike također mogu mjeriti volumen krvi šanta i/ili relativni protok kroz perifernu AVM što je posebno bitno kod praćenja pacijenta nakon liječenja (9).

Dinamička kontrastna MRI (dcMRI) predstavlja novu generaciju radiološke tehnologije. Novina dcMRI je u širokom spektru informacija koje su dobivene jednom pretragom, a to su karakteristike protoka vaskularne malformacije, proširenost lezije, sekundarni utjecaj lezije na okolno meko tkivo i karakteristike odnosa lezije sa zdravim okolnim tkivom. DcMRI najdetaljnije prikazuje lezije, a to je izrazito bitno za lezije kojima slijedi planiranje intervencije. Hemodinamske karakteristike, proširenost lezije i sekundarni utjecaj lezije na okolna meka tkiva izrazito su bitne informacije za planiranje kirurškog zahvata, dok su karakteristike hemodinamike i anatomska lokalizacija samih perifernih AVM izrazito bitne informacije za planiranje liječenjem endovaskularnim zahvatom. Bitno je naglasiti da kako bi dijagnostička metoda dcMRI bila uspješno provedena u pedijatrijskoj populaciji djeca se

moraju sedirati, kao i u većini dugotrajnih radioloških metoda, jer zahtjevaju miran položaj djeteta tijekom rada uređaja (9).

**Tabica 10.** Podatci iz Madani H, Farrant J, Chhaya N, Anwar I, Marmery H, Platts A, et al. Peripheral limb vascular malformations: An update of appropriate imaging and treatment options of hallenging condition. Br J Radiol. 2015;88(1047).(15)

<b>Tehnika MR-a</b>	<b>Uloga dijagnostike</b>	<b>MR prezentacija</b>
SE ili FSE T1W	Anatomska analiza	Sekundarni utjecaj lezije na okolne strukture, mišiće, tetive, neurovaskularno klupko
SE sa supresijom masti ili SE T2W ili STIR	Proširenost lezije i dinamika toka	Lezije visokog protoka proizvode signalne praznine, Lezije niskog protoka zadržavaju visoki intezitet
T2W GRE	Fokusi kalcifikacije i depoziti hemosiderina	Kalcifikati proizvode fokuse niskog signala, hemosideri efekt cvijetanja

MR prikaz AVM je karakterističnog izgleda s multiplim hipertrofnim arterijama i dilatiranim venama koje su najčešće povezane ravnim ili fokalnim šantom (nidus) slabog signala (signalnim prazninama) uočljivog T1W i T2W SE tehnikama (11). Također proširene arterije i vene prikazuju se velikim signalnim prazninama pri korištenju SE tehnike te kao fokusi visokog inteziteta prilikom korištenja GRE tehnike, također se može uočiti hipertrofija masnog tkiva i mišićna atrofija bez pojačane vizualizacije ostalog okolnog mekog tkiva, osim

kad je prisutan edem tada dolazi do efekta mase<sup>3</sup> (3)(6)(15)(30). Kako bi se prikazale dovodne arterije i odvodne vene koristi se T1 post-gadolinij sekvenca s vremenski promjenjivom dinamikom 3D MRA. Rano vensko punjenje karakteristično je za AVM, a porast kontrasta se očekuje za 5-10 sekundi (3)(15). Na sekvenci T1W mogu se uočiti područja krvarenja i intravaskularne tromboze koja se prikazuju lokalnim područjem visokog inteziteta (3). Intraosealne lezije prikazuju se na T1W sekvenci smanjenim signalom koštane moždine, te nalazom intraosealnih lezija nastaje indikacija za pregled zglobova zbog intraartikularnih AVM (3)(15). STIR, FSE T2W sekvence koriste se za dijagnostiku proširenosti lezija u intraartikularni prostor gdje se T2W sekvencom mogu uočiti područja niskog inteziteta signala, što govori u prilog odlaganja hemosiderina usljed ponovljene hemartroze. Također mogu biti uočene degenerativne promjene, suženja zglobne pukotine, subkortikalne ciste te edem koštane srži (15).

### **4.3 Kompjuterizirana Tomografija (CT)**

Za razliku od ostalih vaskularnih malformacija u dijagnostici perifernih AVM koristi se CT. CT puno preciznije prikazuje periferne AVM koje zahvaćaju kosti, stoga predstavlja jednu od prednosti CT nad MR. CT angiografija (CTA) također se može koristiti u dijagnostici perifernih AVM, no obično se izbjegava kod djece i mladih zbog izloženosti zračenju, a u idealnom slučaju CT bi trebalo koristiti samo u akutnim i hitnim slučajevima poput krvarenja i tromboze (9)(11). Kontrastnim CT-om periferne AVM prikazuju se multiplim dovodnim arterijama s brzim prolazom kontrasta u proširene odvodne vene, bez pojačanog prikaza okolnog mekog tkiva (11). Također u vrlo kratkome vremenu potvrđuje se

---

<sup>3</sup> Efekt mase odnosi se na efekt rastuće mase koja ima za posljedicu sekundarni patološki utjecaj na okolna tkiva (npr. potiskivanje okolnog tkiva) (30)



dijagnoza i mogu se uočiti komplikacije ako postoje, kao što su krvarenja, kalcifikacije, trombi (15). Kontrastni heliksni CT perifernih AVM izrazito je informativan, jer predstavlja 3D prikaz seta podataka točne lokalizacije lezije, veličine dovodnih arterija, nidusa i odvodnih vena, te procjenu toka u leziji, što je bitno za daljnje planiranje liječenja (12).

#### **4.4 Konvencionalna Radiografija**

Konvencionalna radiografija ima ograničenu ulogu u dijagnostici perifernih AVM i općenito vaskularnih malformacija zbog slabog prikazivanja mekog tiva na radiogramu, no vrlo često jedna je od prvih dijagnostičkih metoda na koju se pacijent upućuje ako se bolest klinički prezentira kvrgom, izbočinom ili bolovima (12)(15). Osim toga velika je korist konvencionalne radiografije u dijagnostici i evaluaciji intraosealnih i intraartikularnih lezija (31). Periferne AVM i ostale lezije visokog protoka lokalizirane u kostima prezentiraju se litičkim i intraosealnim promjenama kostiju te koštanom hipertrofijom. Izgled radiograma je specifičan i vidljive su zadebljane, nepravilne trabekule s izgledom latica uz dobro vidljivu ograničenu leziju (12)(15).

#### **4.4 Scintigrafija**

Scintigrafija nije osnovna, primarna pretraga, ali u određenim slučajevima može biti sekundarna dijagnostička pretraga. Osim toga može se koristiti kao alternativna pretraga umjesto angiografije za praćenje pacijenta nakon liječenja, pogotovo nakon liječenja AVM ekstremiteta. Dvije scintigrafske pretrage obično se koriste u dijagnostici perifernih AVM, a to su transarterijska perfuzijska scintigrafija pluća (TLPS) i scintigrafija cijelog krvnog

bazena (WBBPS). TLPS koristi obilježene albumine radioizotopom tehnecijem-99m injicirane uzvodno od periferne AVM, te ima jedinstvenu ulogu u procjeni stupnja šanta AVM-a ekstremiteta te u detekciji i procjeni mikro AVM-a. Mikro AVM obično se nalaze u kombinaciji s ostalim vaskularnim malformacijama i vrlo se lako mogu previdjeti i ne prepoznati na vrijeme, a TLPS pretragom se takva situacija može izbjeći. WBBPS koristi obilježene eritrocite radioizotopom tehnecijem-99m i vrlo je korisna pretraga za skrining asimptomatskih perifernih AVM i ostalih vaskularnih malformacija. Također se koristi, ako TLPS nije dostupan, kao alternativna dijagnostička metoda za praćenje pacijenta (9)(12).

Mana TLPS-a i WBBPS-a je što nije u svim zemljama dostupna, a većinom je razlog nedostupnosti pretraga zbog nedovoljnog broja pacijenata i manjak educiranog osoblja (9)(12).

## **4.5 Angiografija**

Angiografija je pretraga koja se vrlo rijetko indicira za dijagnostiku perifernih AVM, međutim jedna od situacija u kojima je indicirana, kada je nalaz MR/MRA nesiguran, dvosmislen, a pogotovo ako se sumnja na kombinirane malformacije ili neoplazme (11)(12). Planirana vaskularna intervencija također je indikacija za angiografiju radi predodžbe detalja lezije. Kako bi se smanjila izloženost radijaciji angiografija u mladih ljudi izvodi se za vrijeme provedbe vaskularne intervencije. Tehnike angiografije koje se koriste su selektivna i superselektivna arteriografija, direktna perkutana arteriografija, direktna perkutana flebografija (DPP) (9).

Angiografija se najčešće koristi za potvrdu dijagnoze perifernih AVM i planiranje vaskularne intervencije (12). Tipična angiografska prezentacija AVM su hipertrofirane

dovodne arterije koje putem nidusa stvaraju šant s diatiranim odvodnim venama, bez uočene mekotkivne hipertrofije kao kod npr, hemangioma, osim toga mogu se prikazati fistulozne komponente i aneurizme lezije. Cho et al. na temelju morfologije nidusa opisuju angiografsku klasifikaciju na temelju koje se izvodi izbor vaskularne intervencije, te se mogu pretpostaviti ishodi liječenja (11). Angiografska klasifikacija je opisana u poglavlju “Klasifikacija”.

Direktna perkutana flebografija (DPP) obično se koristi za dijagnostiku kombiniranih vaskularnih malformacija pogotovo ako prije provedene dijagnostičke metode nisu omogućile definitivnu dijagnozu, te za planiranje vaskularne intervencije i za isključivanje postojanje vaskularne neoplazme (12).

## 5. LIJEČENJE PERIFERNIH ARTERIOVENSKIH MALFORMACIJA

Periferne AVM predstavljaju najveći terapijski izazov među vaskularnim malformacijama. Kako je prije spomenuto kliničke manifestacije perifernih AVM ovise o anatomskoj lokaciji i o sekundarnim posljedicama samih lezija koje mogu biti venska hipertenzija, limfna insuficijencija, te srčano preopterećene (9). Za optimalno liječenje perifernih AVM bitno je omogućiti najbolju moguću skrb koja se postiže multidisciplinarnim timom koji je posebno educiran za dijagnostiku i liječenje vaskularnih malformacija. Tim se sastoji od mnogih specijalističkih grana, kao npr. dermatologija, vaskularna kirurgija, estetska kirurgija, pedijatrija, radiologija i druge, koji su često u doticaju s vaskularnim malformacijama i stručni za prepoznavanje istih, te se time omogućava brza dijagnoza vaskularnih malformacija i brza odluka za liječenje (12).

Indikacija za liječenje vaskularnih malformacija trebala bi biti donesena konsenzusom više specijalističkih grana, uzimanjem u obzir morbiditet samog liječenja i morbiditeta ne liječenih vaskularnih malformacija, odnosno uzimanjem u obzir korist liječenja i mogućih neželjenih posljedica liječenja i ne liječenih vaskularnih malformacija. Lee je razvio sustav na temelju kojeg se donosi odluka za početak liječenja vaskularnih malformacija, a sustav se temelji na kliničkoj prezentaciji jedne apsolutne indikacije ili dviju relativnih indikacija (tablica 11.) (12). Apsolutne indikacije obuhvaćaju krvarenje, progresiju lezije s utjecajem na povećani rizik od srčanog preopterećenja, sekundarne komplikacije zbog venske hipertenzije, lezije koje ugrožavaju život i/ili ugrožavaju vitalnost uda (npr. lezije lokalizirane u blizini dišnog puta), te lezije koje ugrožavaju vitalne funkcije (npr. vid, sluh, disanje) (32). Apsolutne indikacije obično se viđaju kod AVM i VM (32). Relativne indikacije obuhvaćaju mnoga stanja koja se mogu liječiti bez značajnog rizika od morbiditeta, a to su bol visokog inteziteta

koja onemogućuje kretanje i/ili nelagodu progresivnog karaktera, funkcionalni nedostatak ili oštećenje koje narušava svakodnevnu kvalitetu života, teško kozmetičko oštećenje koje je praćeno fizičkom ili psihičkom onesposobljenošću i teškim negativnim utjecajem na svakodnevnu kvalitetu života, vaskularno-koštani sindrom praćen diskrepancijom duljine dugih kostiju uda i brzom progresijom, lezije lokalizirane u regiji koje imaju visoki rizik od komplikacija (npr. hemartroza, duboka venska tromboza), te lezije s rekurentnim infekcijama i sepsom (32). Također Shrobingerova klinička klasifikacija perifernih AVM koristi se za procijenu stanja i pristupanju operativnom zahvatu. Pacijenti stadija 1 i 2 perifernih AVM prema Schobingeru najčešće su liječeni konzervativno, najčešće elastičnim čarapama i rukavima, dok se stadiji 3 i 4 prema Schobingeru liječe terapijskim zahvatom (6)(9)(33).

**Tablica 11.** Podatci iz Lee BB. New approaches to the treatment of congenital vascular malformations (CVMs) - A single centre experience. Eur J Vasc Endovasc Surg. 2005;30(2):184–97 (32)

<b>Apsolutne indikacije</b>	<b>Relativne indikacije</b>
Krvarenje	bol visokog inteziteta koja onemogućuje kretanje i/ili nelagoda progresivnog karaktera
progresija lezije -povećani rizik od srčanog preopterećenja	funkcionalni nedostatak ili oštećenje koje narušava svakodnevnu kvalitetu života
sekundarne komplikacije - venska hipertenzija	teško kozmetičko oštećenje koje je praćeno fizičkom ili psihičkom onesposobljenošću
lezije koje ugrožavaju život i/ili ugrožavaju vitalnost uda	vaskularno-koštani sindrom
lezije koje ugrožavaju vitalne funkcije	lezije lokalizirane u regiji koje imaju visoki rizik od komplikacija
	lezije s rekurentnim infekcijama i sepsom

Odluka o liječenju kirurškim zahvatom ili intervencijskom radiologijom temelji se na specifičnosti same lezije, dostupnosti učenog osoblja za određeni postupak, i pacijentove želje moraju se uzeti u obzir prilikom biranja postupka. Periferne AVM najvećim su dijelom liječene endovaskularnim postupcima sa ili bez pridruženih operativnih zahvata (12).

## **5.1 Kirurška Terapija**

Dugi niz godina kirurška terapija bila je jedini način liječenja perifernih AVM, odnosno svih ekstratrunkularnih AVM prema Hamburškoj klasifikaciji (9). Glavni cilj liječenja perifernih AVM je eradikacija nidusa te povećanje distalnog toka i eliminacija patološke komunikacije arterija i vena (5). Eradikacija nidusa prijeko je potrebna bez obzira na visoku stopu komplikacija i morbiditeta, jer nepotpuna resekcija nidusa tj. rezidua nidusa dovodi do recidiva i dodatnih operacijskih zahvata (9).

Najveći problem kirurške terapije je odrediti optimalno vrijeme za operaciju lezije. Lokalizirane periferne AVM koje ne ugrožavaju životne funkcije mogu biti ekscidirane u bilo kojem trenutku, ali to ne znači da je bilo koje vrijeme optimalno za liječenje pacijenta. Prerano ekscidirane lokalizirane periferne AVM mogu dovesti do rekurencije bolesti radi rezidualnog nidusa iz prve operacije, dok prekasni, odgođeni operativni zahvati kao posljedicu imaju, nekada i vrlo teške komplikacije. Kako bi se spriječile teške komplikacije i postigao pozitivan ishod liječenja izrazito je bitno poznavanje patofiziologije AVM i dobra komunikacija kirurga i intervencijskog radiologa. Osim toga s razvojem endovaskularnih tehnika u liječenju perifernih AVM značajno je poboljšan odgovor na kiruršku terapiju i smanjena je potreba za agresivnim kirurškim liječenjem (9). Kako bi kirurg odabrao najbolji pristup liječenju potrebna je detaljna evaluacija lezije i okolnih tkiva. Postoje 4 različite grupe

perifernih AVM koje se razlikuju prema kirurškom pristupu, ekscizijskim i rekonstrukcijskim mogućnostima, a to su AVM glave i vrata, visceralne AVM, AVM gornjeg uda i AVM donjnjeg uda. En block resekcije preporučene su ako u blizini lezije postoji dovoljno mekog tkiva za resekciju, ali nije preporučljivo ako je preoperativno učinjena sklero/emboloterapija. Također u rekonstruktivnoj kirurgiji treba obratiti pažnju na tkivne ekspandere. Silikonski balon umeće se pod kožu u blizini periferne AVM i omogućuje koži da se rastegne postupnim punjenjem balona tekućinom, a ovakvim pristupom omogućuje se lakša manipulacija defektom nakon odstranjenja lezije. Tkivni ekspanderi pogodni su za olakšavanje rekonstrukcijske kirurgije bilo kojeg dijela tijela, a izrazito dobri rezultati zabilježeni su pri rekonstrukciji glave i vrata, šake, te gornjih i donjnjih ekstremiteta (9). Nažalost, većina perifernih AVM nije lokalizirana i difuzno infiltriraju okolno tkivo, stoga je izuzetno teško intraoperativno razaznati slobodni rub tkiva (bez infiltracije AVM) čak i pomoću intraoperativnih histoloških pretraga. Rezidualna lezija dovodi do rekurencije bolesti, a povećanjem odstranjenja zdravog i neinfiltriranog tkiva, kako bi sa što većom sigurnošću lezija u potpunosti bila odstranjena, dovodi do povećanog funkcijskog i estetskog morbiditeta (9). Stoga je kirurška terapija perifernih AVM preporučena za fokalne, površinske lezije te također kao adjuvantna terapija nakon embolizacije velikih lezija i lezija koje uzrokuju estetske poteškoće (5).

Potrebno je naglasiti da AVM prstiju i šake imaju posebnu kliničku prezentaciju gdje je zahvaćena koža i izrazito sklona ulceracijama i krvarenju. Endovaskularna terapija prstiju i šake nosi puno veći rizik od komplikacija u odnosu na ostale periferne lokalizacije, a jedne od najtežih komplikacija koje se javljaju su ishemija i nekroza. Za kiruršku terapiju gornjeg ekstremiteta potrebno je poznavati patofiziologiju i klinički tijek AVM i poznavati potrebnu rekonstrukcijsku kirurgiju. Glavni principi rekonstrukcijske kirurgije obuhvaćaju koštanu fiksaciju, uspostavljanje vaskularizacije i ako (i kada) je potrebno uspostavljanje kontinuiteta

neuromuskularnih sastavnica odnosno mišića, živaca te tetiva i na kraju pokravnje defekta mekim tkivom, čime se omogućava što bolja funkcionalnost nakon zahvata(9). Najčešće komplikacije kirurške terapije AVM gornjih ekstremiteta su mekotkivne komplikacije, npr. kontrakcija tkivnog grafta, adhezija fascija koja uzrokuje restrikciju istezanja tetiva, zatim infekcija i rekurencija perifernih AVM (9).

Uloga kirurške resekcije izrazito se mijenja razvojem endovaskularnog terapijskog zahvata. Endovaskularna terapija smanjenje nidusa do veličine kada je operacija moguća a time se omogućuje manje invazivan kirurški zahvat i značajno se poboljšava ishod zahvata. Preoperativnim endovaskularnim zahvatom smanjuje se mortalitet i morbiditet operativnih zahvata na način da smanjuje vjerojatnost intraoperativnog krvarenja, povećava sigurnost i učinkovitost kirurške terapije. Postoperativna endovaskularna terapija pokazala se kao učinkovita adjuvantna terapija koja ima pozitivan učinak na ishod kirurškog liječenja (9).

## **5.2 Endovaskularna Terapija**

Liječenje perifernih AVM, bilo kirurško bilo endovaskularno, temelji se na uklanjanju mase reorganiziranog vaskularnog tkiva, odnosno cilj je eradikacija nidusa. Pošto je patološka osnova vaskularnih malformacija poremećaj na razini endotelne stanice, koje za posljedicu imaju povećanje i nekontrolirani rast vaskularnog tkiva, najučinkovitije liječenje je ono koje je usmjereno na same endotelne stanice. Endotelne stanice ne potiču samo kontinuirani rast i angiogenezu, već omogućavaju vaskularnu prohodnost i rekanalizaciju, stoga je liječenje sklerozacijskim/embolizacijskim sredstvom jedini učinkoviti terapijski pristup za neoperabilne periferne AVM (12).



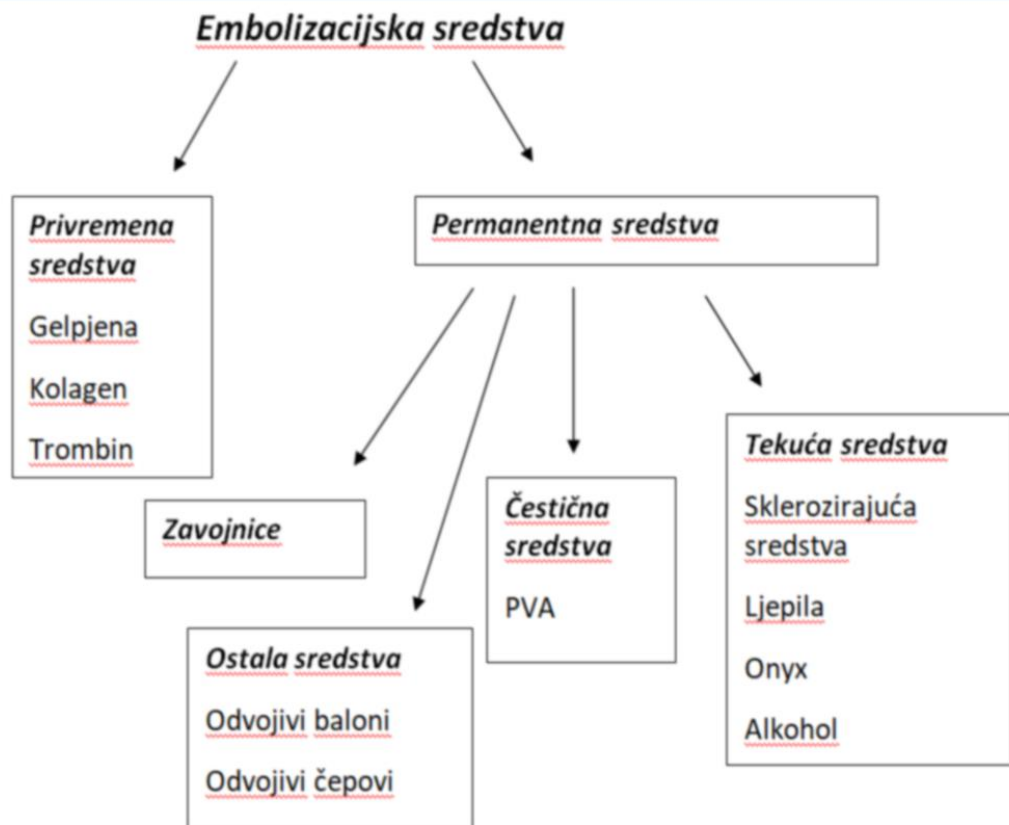
Endovaskularna terapija, koja se koristi različitim sklerozacijskim i embolizacijskim metodama, u današnje vrijeme je potpuno prihvaćena kao metoda prvog izbora u liječenju većine perifernih AVM. Najčešće su to difuzne lezije, lezije koje imaju preveliki morbiditet i mortalitet za operativni zahvat (poput AVM koje zahvaćaju dublje strukture, mišiće, tetive i kosti) i AVM koje jednostavno nisu kirurški dostupne (9). Temelj endovaskularne terapije je precizno odlaganje sklerozacijskog/embolizacijskog sredstva direktno u nidus. Korištenjem koaksijalnog mikrokatetera omogućuje se supraselektivno isporučivanje sklerozacijskog/embolizacijskog sredstva i posljedične okulzije nidusa (5). Prijašnjih godina vrlo popularan pristup u liječenju perifernih AVM je bila ligacija ili embolizacija zavojnicama dovodnih arterija perifernih AVM (9). Iako je ta tehnika u početku imala pozitivne rezultate, dugoročno gledano je vrlo neuspješna zbog nastanka novih dovodnih arterija koje bi opskrbljivale nidus. Stoga u današnje vrijeme ova tehnika postaje opsolentna (5)(9).

### **5.2.1. Embolizacijska i sklerozacijska sredstva**

U endovaskularnoj terapiji koriste se sklerozacijska i embolizacijska sredstva. Embolizacijska terapija obuhvaća široki raspon procedura od embolizacija varikokele do kompleksnih embolizacija perifernih AVM, a zajednički je cilj vaskularna okluzija. Različite tvari koriste se kao embolizacijska sredstva, a glavni faktori u odabiru embolizacijskog sredstva su potreban stupanj okluzije te radi li se o privremenoj ili permanentnoj vaskularnoj okluziji, stoga se embolizacijska sredstva i dijele u permanentna i privremena. U permanentne spadaju zavojnice, čestična i tekuća sredstva te odvojivi baloni i čepovi, a u privremene, koje se gotovo nikada ne koriste u liječenju, su gelpjena, kolagen, trombin (slika 2.) (34)(35). Sklerozacijska sredstva spadaju u tekuća embolizacijska sredstva kojima je glavni mehanizam rada oštećenje endotela žile sa stvaranjem upalne reakcije i proliferacije fibroblasta koje će

dovesti do skleroze (34)(36). Osim fibroze sklerozirajuća sredstva mogu uzrokovati trombozu, denaturaciju proteina, dehidraciju stanica putem osmoze te fizičku opstrukciju polimerizacijom, a kao posljedica pojavljuje se biološka disfunkcija ciljanog tkiva (36).

**Slika 2.**



Podatci iz Vaidya S, Tozer KR, Chen J. An overview of embolic agents. Semin Intervent Radiol. 2008;25(3):204–15 i Kessel D, Ray CE, editors. Transcatheter embolisation and therapy. 1st ed. Springer; 2009. 3-61 p

Sklerozirajuća sredstva i embolizacijska sredstva mogu se preklapati po osobinama pa se nazivaju skleroembolizacijskim sredstvima. Tvari isključivo sklerozirajućih značajki, kao što su hipertonična sredstva, vrlo brzo se ispiru iz ciljanog tkiva i uzrokuju okluziju putem denaturacije proteina i direktnog oštećenja tkiva izvan stijenke vaskularne žile. Glavna značajka embolizacijskih sredstava je stvaranje opstrukcije krvne žile putem embolizacije i/ili

okluzijom putem viskoziteta, a to je i osobina skleroembolijskih sredstava, poput apsolutnog alkohola i cijanoakrilata. Cijanoakrilat je skleroembolijsko sredstvo koje se primarno smatra embolijskim sredstvom, no uzokuje vaskularnu obstrukciju i putem blagog upalnog odgovora, te stoga ima osobine sklerozirajućeg sredstva. Osim toga cijanoakrilat je jednostavniji i sigurniji za korištenje od sredstava baziranih na alkoholu, jer se puno bolje kontrolira (36).

U današnje vrijeme mnoga sredstva se koriste kao embolizacijska i sklerozacijska sredstva. Intervencijski radiolog treba dobro obratiti pozornost na toksičnost i viskoznost tekućih sredstava, a u slučaju čvrstih embolizacijskih sredstava na veličinu, izdržljivost i sigurnost prilikom postavljanja. Najbitniji faktor u odabiru sredstva treba biti stručnost i bliskost u korištenju nekog određenog sredstva koja se postiže opetovanim korištenjem (12). Također kod odabira sklerozacijskih sredstava treba obratiti pozornost na potencijal samog sklerozacijskog sredstva, odnosno na fizikalne, kemijske i biološke učinke sredstva na ciljano tkivo (36). Kako bi se maksimalno iskoristio potencijal sklerozirajućeg sredstva i omogućio maksimalni terapijski učinak treba izabrati sredstvo odgovarajućih osobina, zatim odabrati dovoljnu koncentraciju i odrediti optimalno kontaktno vrijeme, te izabrati optimalan put aplikacije sredstva i tehnike za smanjenje protoka u malformaciji. Gotovo sva poznata embolizacijska sredstva čovjeku su korištena u liječenju perifernih AVM, a pogotovo čestična sredstva npr. polivinilni alkohol (PVA). Bitno je naglasiti da čestična sredstva, zbog vastitih svojstava (veličina čestice), nisu adekvatni za liječenje perifernih AVM, te je njihova bitna uloga u regulaciji protoka u leziji kako bi omogućili optimalni učinak drugih terapijskih metoda (9)(12).

### 5.2.1.1 Etanol

1980. godine započinje korištenje alkohola u svrhu sklerozacije i od tada postaje standard za sva ostala sklerozirajuća sredstva, a danas je prihvaćen kao najefikasnije tekuće embolizacijsko sredstvo (14)(36). Mehanizam alkohola u endovaskularnoj terapiji je kombinacija citotoksičnosti (denaturacija površinskih proteina i dehidracija stanica), koagulacije i tromboze, a čijom kombinacijom se postiže fibrinoidna nekroza (36).

U velikoj studiji pokazalo se da postotak uspješnosti liječenja opetovanim tretmanima alkoholom iznosi do 68%, dok je zabilježeno 58% komplikacija od čega je 12% ozbiljnih komplikacija, a najbolji rezultati zabilježeni su u stadiju II i stadiju IIIb perifernih AVM prema angiografskoj klasifikaciji Cho i suradnici (11). Maksimalna doza alkohola iznosi 1 ml/kg, zbog porasta alkohola u krvi za 0,07% i posljedično porasta sistemskih komplikacija. Izrazito brzom aplikacijom velikih doza, pogotovo većim od 1 ml/kg, mogu se uzrokovati teške komplikacije kao što su pulmonarni vazospazam te posljedična pulmonalna hipertenzija, zatim elektromehanička disocijacija srca, srčane aritmije. Kako bi se spriječio nastanak komplikacija preporuča se za vrijeme trajanja procedure korištenje Swan Ganzovog katetera radi mjerenja pulmonalnog arterijskog tlaka (PAP) (9)(11)(12). PAP počinje rasti nakon doze od 0.14 mg/kg, te PAP veći od 25 mm Hg treba liječiti infuzijom nitroglicerina. Osim toga okluzijom odvodnih vena perifernih AVM smanjuje se porast PAP-a (14). Puno češće komplikacije koje nastaju pri korištenju etanola u sklerozacijske svrhe su lokalizirane komplikacije, koje pogotovo nastaju pri liječenju kutanih odnosno površinskih lezija. Sekundarno nastaje edem, promjena pigmentacije kože, oštećenje živaca, te nekroza kože, a kako bi se spriječio nastanak komplikacija alkohol treba razrijediti u omjeru 50/50. Vrlo je zanimljivo da nije kontraindicirano koristiti alkohol u blizini nervusa facialis već je samo

preporuka dodatan oprez, čime alkohol pokazuje dominaciju i danas u sklerozacijskom svijetu (11)(14).

Potrebno je naglasiti da je terapijsko liječenje alkoholom, bilo razrijeđenim bilo apsolutnim, izrazito bolno i obično se izvodi u općoj anesteziji. Također alkohol se može pomiješati s konvencionalnim intravaskularnim sredstvima ili kontrastima na bazi ulja, kao što je Lipiodol, u svrhu vizualizacije prilikom izvođenja zahvata radi smanjenja ekstravazacije i sekundarnih posljedica (12)(14).

### **5.2.1.2 N-butyl cyanoacrylate (NBCA)**

NBCA je tekuće embolizacijsko sredstvo koje spada u grupu ljepila, a sigurniji je za korištenje od alkohola. Specifično za NBCA je da u dodiru s anionima iz krvi polimerizira i uzrokuje granulomatoznu upalnu reakciju koja prosječno traje mjesec dana (11)(12)(14). NBCA se češće koristi za liječenje perifernih AVM s velikim odvodnim venama, gdje bi se za okluziju trebale koristiti velike doze Onyxa i alkohola, te u pedijatrijskoj populaciji gdje se radi fizioloških osobina djece moraju koristiti niže doze alkohola (14). NBCA je najčešće palijativno sredstvo, jer u većini slučajeva dolazi do rekanalizacije nidusa, resorpcije NBCA i rekurencije bolesti, stoga je za dugotrajni uspjeh potrebno učiniti i sklerozaciju lezije. No u slučaju malih, operabilnih AVM, NBCA se koristi u kurativne svrhe (9)(11). Kako bi se spriječila prerana polimerizacija NBCA i omogućila odgovarajuća penetracija sredstva u leziju NBCA se razrjeđuje s Lipiodolom (14). Osim toga Lipiodol se koristi kao kontrastno sredstvo za vidljivost tijekom izvođenja zahvata (12). Neželjene posljedice korištenja NBCA su embolija pluća, formiranje subkutane ili intramuskularne mase ljepila koja je potencijalni izvor infekcija, te oštećenje mišića i/ili okolnog tkiva (11).

### **5.2.1.3 Etilen vinil alkohol (ONYX)**

Onyx spada u ne adhezivna tekuća embolizacijska sredstva. Sličnih je svojstava kao NBCA, a sve češće korištenje Onyxa pripisuje se lakšem korištenju. Onyx disocira na DMSA koji može uzrokovati vazospazam, i zato se injicira brzinom od 0.1 ml/min kako ne bi do toga došlo (14). Onyx ima prednosti nad ljepilima (NBCA) pošto se polimerizira sporije, te omogućuje sporije i preciznije injiciranje, a osim toga mikrokater je vrlo rijetko sljepljen samom tvari i smanjuje se vjerojatnost od plućne embolije. U liječenju perifernih AVM Onyx se koristi kao preoperativno embolizacijsko sredstvo i kao palijativno sredstvo, a ne kao kurativno sredstvo (9). Treba naglasiti da je Onyx zapaljivi materijal i da treba posebno pripaziti na kirurške operacije monopolarnom dijatermijom nakon korištenja Onyxa, jer može doći do teških opekline (11).

### **5.2.1.4. Polivinil alkohol (PVA)**

PVA spada u čestična embolizacijska sredstva i ne preporuča se za korištenje u liječenju perifernih AVM, osim u iznimnim slučajevima kao što su akutna krvarenja i okluzija vaskularne opskrbe lezije prije kirurškog liječenja, a sve zbog neodgovarajućih veličina čestica PVA. Neadekvatna veličina čestica uzrokuje lakši nastanak komplikacija zbog nedovoljno ciljane embolizacije, a jedna od najtežih komplikacija koja se može dogoditi je plućna embolija (14).

### **5.2.1.5 Endovaskularne zavojnice i Vaskularni čepovi (Plugs)**

Endovaskularne zavojnice i vaskularni čepovi su embolizacijska sredstva koja u današnje vrijeme imaju malenu i ograničenu funkciju u liječenju perifernih AVM. Zavojnice uzrokuju lokaliziranu, fokalnu okluziju krvnih žila većeg promjera, jer zbog svoje veličine nisu u mogućnosti okludirati nidus. Također okluzija i posljedična tromboza uzrokovana zavojnicom lokalizirana je samo u podležućoj krvnoj žili za razliku od ostalih embolizacijskih sredstava koja uzrokuju okluziju cijele periferne AVM. Periferne AVM imaju veliki proliferativni i regeneracijski potencijal endotela te nakon okluzije zavojnicama nakon nekog vremena dolazi do rekanalizacije i egzacerbacije lezije. Kao što je prije već navedeno okluzija zavojnicama dovodnih arterija nije više valjana metoda radi stvaranja novih dovodnih arterija nidusa i rekurencije lezije (9)(14).

Međutim, zavojnice su vrlo korisne u okludiranju odvodnih vena i smanjenju protoka kako bi se omogućilo što bolji embolizacijski/sklerozacijski učinak. Izrazito je učinkovito njihovo korištenje u perifernim AVM tipa II prema angiografskoj klasifikaciji Cho i sur. jer se time smanjuje protok lezije i smanjuje se mogućnost neželjenih posljedica. Vrlo često u tipu II perifernih AVM se koriste u kombinaciji s alkoholom kako bi se postiglo optimalno liječenje. Osim kao pomoćno sredstvo u liječenju, zavojnice i vaskularni čepovi koriste se kao samostalna terapija u liječenju pulmonalnih i renalnih AVM radi velikog promjera i jednostavne strukture lezije. Treba obratiti pozornost kod lezija izrazito velikog protoka gdje može doći do migracije samog čepa i zavojnica te mogu uzrokovati embolizacijski incident, ali na sreću nisu često zapaženi slični incidenti (9)(14).

### 5.2.3 Endovaskularne tehnike

Na temelju Schrobingerovih i Leeovih kriterija donosi se odluka za liječenje perifernih AVM. Različiti pristupi koriste se u liječenju, a temelj liječenja je selektivni pristup nidusa kako bi se omogućila maksimalna učinkovitost sklerozacijskog/embolizacijskog sredstva te kako bi se smanjila mogućnost neželjenih lokalnih i sistemnih posljedica (11)(12).

Teškoće u liječenju proizlaze iz same strukture i hemodinamike nidusa. Zbog visokog protoka u leziji vrijeme kontakta sklerozacijskog/embolizacijskog sredstva se smanjuje, a dolazi i do dilucije samog sredstva. Kao što je već navedeno za optimalni učinak sklerozacijskog/embolizacijskog sredstva potrebna je dovoljna koncentracija sredstva i adekvatno kontakno vrijeme. Osim toga poteškoće proizlaze iz same strukture AVM gdje više dovodnih arterija opskrbljuje nidus i više odvodnih vena odvodi krv iz nidusa. Time je smanjena mogućnost kontrole nad sklerozacijskim/embolizacijskim sredstvom pošto krv iz dovodnih arterija dovodi i može uzrokovati promjenu smijera i daljnju propagaciju sredstva i smanjiti utjecaj na nidus, a povećati neželjene posljedice korištenog sredstva na okolno tkivo. Ne ciljana sklerozacija/embolizacija obično se susreće ako se iz dovodnih arterija nidusa odvajaju arterije za opskrbu okolnih tkiva. Također okluzijom proksimalnih dovodnih arterija ne postiže se terapijski učinak nego naprotiv dolazi do rasta, stvaranja novih tortuoznih kolaterala i rekurencije lezija, a osim toga transarterijski pristup nidusu za iduće intervencije je onemogućen (12).

Kako bi se nadišle teškoće u liječenju, potreban je što selektivniji pristup nidusu i egzaktna aplikacija sredstva, te redukcija protoka u leziji kako bi se omogućio adekvatni rad sklerozacijskog/embolizacijskog sredstva. Tri različite tehnike omogućuju specifični pristup nidusu. Prvi je transarterijski pristup gdje se supraselektivnim mikrokaterom sklerozacijsko/embolizacijsko sredstvo aplicira vrlo blizu nidusa, a to omogućuje minimalnu



diluciju sredstva, maksimalnu dozu sredstva i smanjuje mogućnost neželjenih posljedica kao što je retrogradna embolizacija (11)(12). Ova tehnika se najviše koristi u liječenju perifernih AVM tip III a i tip III b prema angiografskoj klasifikaciji, odnosno periferne AVM s multiplim dovodnim arterijama i multiplim odvodnim venama (14). Zatim direktna perkutana injekcija nidusa iduća je tehnika koja se koristi u liječenju perifernih AVM. Ova tehnika koristi se za sva tri tipa perifernih AVM prema angiografskoj klasifikaciji, a pogotov je ova tehnika potrebna u lezijama s izrazito širokim i tortuoznim dovodnim arterijama, kada nije moguć transarterijski pristup nidusu. Također pri korištenju direktne perkutane metode potrebna je redukcija toka lezija manualnom kompresijom odvodnih vena ili pneumatskim manžetama (14). Treća i posljednja metoda pristupa nidusu je retrogradna transvenska injekcija sklerozacijskog/embolizacijskog sredstva. Ova metoda preporučena je za periferne AVM s dominantnom odvodnom venom, odnosno za tip I i tip II prema angiografskoj klasifikaciji. Također i za ovu metodu potrebna je redukcija protoka u leziji što se postiže manualnom okluzijom odvodnih vena balonom (11)(14). Također kombinacija tehnika je potrebna u određenim slučajevima, npr. opisana je transarterijska aplikacija NBCA kako bi se smanjio protok u leziji i potom je slijedila direktna perkutanja injekcija sklerozacijskog sredstva u nidus, sve za vrijeme jedne intervencije (24).

Tehnike redukcije toka potrebne su za održavanje adekvatne koncentracije sklerozacijskog/embolizacijskog sredstva u nidusu, a tehnike kojima se to postiže mogu biti permanentne i privremene. Privremene metode uključuju okluziju dovodnih arterija i odvodnih vena balonom, zatim pneumatskim manžetama koje se mogu aplicirati proksimalno ili distalno od lezije, dok permanentne metode okluzije obuhvaćaju korištenje zavojnica i korištenje ljepila cijanoakrilata kako bi se okludirala venska mreža. Ljepila se češće koriste za okluziju kolateralne venske mreže, dok se zavojnice koriste u okluziji i kolateralne mreže i glavne odvodne vene (11).

Prije procedure pacijent prima protuupalnu profilaksu u obliku intravenskih steroida. Također potrebna je anestezija za vrijeme trajanja procedure. Izbor anestezije je između opće anestezije, provodne anestezije ili lokalne. Za skleroterapiju najčešće se koriste provodna anestezija i opća anestezija, a kada je u pitanju alkohol preporučena je opća anestezija zbog izuzetne boli i mogućnosti praćenja PAPA Swan-Ganzovim kateterom (12)(31). Nakon narkoze, prije započinjanja procedure bilo koje od tri tehnike, injicira se kontrastno sredstvo kako bi se vizualizirala lezija, odredio volumen i protok lezije i distribucija kontrastnog sredstva. Također sklerozacijsko sredstvo može biti u određenom omjeru pomiješano s kontrastnim sredstvom (Lipiodol) te se time potvrđuje prijašnji nalaz i vizualizira lezija za vrijeme injiciranja sklerozanta. Nakon operacijskog zahvata, nakon što se pacijent probudi, traže se znakovi neželjenih kutanih, površinskih i neurovaskularnih komplikacija (12). Pacijenti se primaju na bolničko liječenje i duljina boravka u bolnici ovisi o komplikacijama. Idući dan nakon zahvata trebalo bi učiniti Doppler UZV kako bi se procijenila promjena protoka u leziji nakon procedure. Od lijekova pacijenti dobivaju protuupalne lijekove i analgetike za vrijeme boravka u bolnici i nakon otpuštanja iz bolnice. Također postoperativna bol i oteklina traju nekoliko idućih dana te se preporuča ograničenje aktivnosti i mirovanje. Ako je potrebna dodatna radiološka intervencija do iduće procedure trebalo bi pričekati barem nekoliko tjedana kako bi nove ili rezidualne mikroskopske patološke komunikacije sazrijele i prikazale se angiografijom i kako bi se sanirale daljnjom terapijom (12).

U studiji od 32 pacijenta koje je provedeno u Samsung bolničkom centru u Seoulu (Koreji) od 1995.-2001. proučena je uspješnost u liječenju perifernih AVM. 32 pacijenta s difuznim perifernim AVM lokaliziranim na različitim mjestima kao što su stražnjica, bedro i potkoljenica, podvrgnuti su sklerozacijskoj/embolizacijskoj terapiji. Izvršena je 171 procedura, a od sklerozacijskih/embolizacijskih sredstava korišten je samo alkohol u 132 procedure, a u ostalim procedurama kombinacija alkohola i zavojnica ili čestičnih embolijskih

sredstava. U 25/32 pacijenta, 78% pacijenata zabilježen je iznimno pozitivan ishod liječenja, dok je u preostalih 7 pacijenata odnosno 22% pacijenata je zabilježen prosječan do dobar odgovor na terapiju. Što se tiče samih komplikacija zabilježeno je 31 komplikacija od kojih je 27 manjih komplikacija vezanih uz kožu koje su najčešće sekundarne komplikacije sklerozacije etanolom. Preostale 4 komplikacije su teške komplikacije, od kojih su 3 zabilježene nakon terapije alkoholom, a to su paraliza nervusa facialis, DVT, masivna nekroza ušne hrskavice, dok je 1 komplikacija zabilježena nakon terapije NBCA a to je plućna embolija (37).

#### **5.2.4 Praćenje Pacijenta**

Praćenje pacijenta nakon otpuštanja iz bolnice temelji se na praćenju kliničkih simptoma radiološkim pretragama i kliničkim pregledom. Svi simptomi nakon liječenja trebaju biti zabilježeni u razmaku od nekoliko tjedana do nekoliko mjeseci prilikom detaljnog pregleda pacijenta. U slučaju rekurencije i perzistencije kliničkih simptoma i pozitivnih radioloških nalaza, koji uključuju Doppler UZV, MR, scintigrafiju WBBPS i TLPS, te zlatni standard angiografiju, potrebno je planirati ponovnu radiološku intervenciju. Bilo da se radi o jednom zahvatu ili zahvatu planiranom u više navrata, potrebno je učiniti neinvazivne radiološke pretrage nakon svakog zahvata (12).

## 6. ZAKLJUČAK

Arteriovenske malformacije periferije su najrjeđe vaskularne malformacije s izrazitom složenom strukturom i hemodinamikom koje i u današnje vrijeme moderne medicine predstavljaju dijagnostički i terapijski izazov. Razvojem ISSVA klasifikacije, korištenjem MR-a kao zlatnog standarda za dijagnosticiranje i otkrićem endovaskularne terapije jedan smo korak bliže obuzdavanju i potpunom izlječenju ovih vrlo agresivnih oblika vaskularnih bolesti. I danas liječnici, kada stupe u kontakt s bolesnikom, vrlo često ne znaju prepoznati niti uputiti bolesnika na pravo mjesto, a za adekvatno liječenje perifernih AVM vrlo je bitno prepoznavanje u što ranijem stadiju pošto većina simptoma progredira do izrazito teških oblika. Zbog toga je sve veći naglasak na formiranju i suradnji unutar interdisciplinarnog tima koji je adekvatno educiran za prepoznavanje i optimalno liječenje perifernih AVM kako bi se izbjegle teške posljedice proširenih oblika i kako bi ishod terapijskog zahvata bio što uspješniji, a broj komplikacija što manji. Nažalost, stopa komplikacija i dalje je relativno velika, no na sreću najčešće su to ipak lokalne, manje komplikacije. Uz interdisciplinarni pristup za uspješno liječenje potrebno je više endovaskularnih zahavata čime periferne AVM dokazuju svoju agresivnu osobnost. Ipak, bitno je naglasiti, da nema endovaskularne terapije vrlo mali broj perifernih AVM bi uopće bilo moguće kirurški liječiti. Iz toga, dakle, možemo zaključiti da je endovaskularna terapija revolucionalizirala liječenje AVM. Zaključno, iako postoji izvrsna metoda zbrinjavanja, a time i potencijal za uspješno rutinsko liječenje ove agresivne bolesti, nedostatak educiranog medicinskog kadra će za sada u tome ostati ograničavajući faktor. Ostaje nada da će se, i kod nas u RH, u što skorije vrijeme formirati centar izvrsnosti s interdisciplinarnim timom koji će se u budućnosti rutinski suočavati s ovom teškom bolešću, a oboljelima dati priliku za veću kvalitetu života nakon liječenja.

## **7. ZAHVALE**

Hvala mojim roditeljima i sestri na velikoj podršci tijekom studija i što su mi omogućili da studiram ono što zaista volim. Hvala mom Matiji na podršci i ljubavi tijekom studiranja. Hvala mom noniću na uloženom trudu tijekom lektoriranja ovog rada. Također veliko hvala doc.dr.sc. Gordani Ivanec i dr. Danijelu Cvetku na uloženom trudu, pomoći i strpljenju pri pisanju ovog diplomskog rada. Zahvaljujem se i prof.dr.sc. Borisu Brkljačiću i prof.dr.sc. Milanu Radošu na uloženom vremenu pri ocjenjivanju ovog rada.

## 8. POPIS LITERATURE

1. Van Der Linden E, Van Baalen JM, Pattynama PMT. Retrograde transvenous ethanol embolization of high-flow peripheral arteriovenous malformations. *Cardiovasc Intervent Radiol.* 2012;35(4):820–5.
2. Cox JA, Bartlett E, Lee EI. Vascular malformations: A review. *Semin Plast Surg.* 2014;28(2):58–63.
3. Follow-up T, Norton PT, Matsumoto AH, Angle JF, Bonatti H, Park AW, et al. MR Imaging of Soft-Tissue Vascular Malformations : Diagnosis , Classification ,. *RadioGraphics.* 2011;
4. Merrow AC, Gupta A, Patel MN, Adams DM. 2014 Revised Classification of Vascular Lesions from the International Society for the Study of Vascular Anomalies: Radiologic-Pathologic Update. *Radiographics.* 2016;(Table 1):150197.
5. Nassiri N, Cirillo-Penn NC, Thomas J. Evaluation and management of congenital peripheral arteriovenous malformations. *J Vasc Surg.* 2015;62(6):1667–76.
6. Mulligan PR, Prajapati HJS, Martin LG, Patel TH. Vascular anomalies: classification, imaging characteristics and implications for interventional radiology treatment approaches. *Br J Radiol.* 2014;87(1035):20130392.
7. Wójcicki P, Wójcicka K. Epidemiology, diagnostics and treatment of vascular tumours and malformations. *Adv Clin Exp Med.* 2014;23(3):475–84.
8. Hembrang Andrija K-ČR, editor. *Radiologija.* 3rd ed. Zagreb: Medicinska Naklada; 2007. 316-318 p.
9. Lee BB1, Baumgartner I, Berlien HP, Bianchini G, Burrows P, Do YS, Ivancev K, Kool LS, Laredo J, Loose DA, Lopez-Gutierrez JC, Mattassi R, Parsi K, Rimon U, Rosenblatt M, Shortell C, Simkin R, Stillo F, Villavicencio L YW. Consensus

- Document of the International Union of Angiology (IUA)-2013. Current concept on the management of arterio-venous management. *Int Angiol.* 2013;32(1):9–36.
10. Duffy K.J., Kelly M.E. BD. Vascular Overgrowth. In: North1 PE, Sander T, editors. *Vascular Tumors and Developmental Malformations.* Springer, New York, NY; 2016. p. 63–75.
  11. Cahill AM, Nijs ELF. Pediatric vascular malformations: Pathophysiology, diagnosis, and the role of interventional radiology. *Cardiovasc Intervent Radiol.* 2011;34(4):691–704.
  12. Legiehn GM, Heran MKS. Classification, Diagnosis, and Interventional Radiologic Management of Vascular Malformations. *Orthop Clin North Am.* 2006;37(3):435–74.
  13. Mulliken JB, Fishman SJ, Burrows PE. Vascular anomalies. *Curr Probl Surg.* 2000;37(8):517–84.
  14. Lam K, Pillai A, Reddick M. Peripheral arteriovenous malformations: Classification and endovascular treatment. *Appl Radiol.* 2017;46(5):15–22.
  15. Madani H, Farrant J, Chhaya N, Anwar I, Marmery H, Platts A, et al. Peripheral limb vascular malformations: An update of appropriate imaging and treatment options of a challenging condition. *Br J Radiol.* 2015;88(1047).
  16. Mulliken JB, Glowacki J. Hemangiomas and vascular malformations in children: A classification based on endothelial characterization. *Plast Reconstr Surg.* 1982;69:412–7.
  17. Massimo Vaghi, Raul Mattassi DAL, editor. *Classification of Vascular Malformation.* In: *Hemangiomas and Vascular Malformations: An Atlas of Diagnosis and Treatment.* 1st ed. Springer-Verlag Mailand; 2009. p. 111–114,.
  18. Berlien HP, Urban P, Poetke M, Philipp CM. Classification of vascular malformations. *Phlebologie.* 2016;45(5):295–303.

19. Kim Y-W, Lee B-B, Yakes WF, Do Y-S, editors. Congenital Vascular Malformations: A Comprehensive Review of Current Management. 1st ed. Springer-Verlag Berlin Heidelberg; 2017. 41-44-58 p.
20. Al. DMS-A and APFG et al. Hamburg classification system of vascular malformations [Internet]. [cited 2018 Mar 8]. Available from:  
<https://radiopaedia.org/articles/hamburg-classification-system-of-vascular-malformations>
21. Dr Ian Bickle and A.Prof Frank Gaillard et al. ISSVA classification of vascular anomalies [Internet]. Available from: <https://radiopaedia.org/articles/issva-classification-of-vascular-anomalies>
22. Wassef M, Blei F, Adams D, Alomari A, Baselga E, Berenstein A, et al. Vascular Anomalies Classification: Recommendations From the International Society for the Study of Vascular Anomalies. *Pediatrics*. 2015 Jul 1;136(1):e203–14.
23. Workshop I, The B. ISSVA classification for vascular anomalies Overview table Vascular anomalies Vascular tumors ISSVA classification of vascular tumors. 2014 [cited 2018 Feb 10];(April). Available from:  
<https://www.issva.org/UserFiles/file/Classifications-2014-Final.pdf>
24. Kitagawa A, Izumi Y, Hagihara M, Kamei S, Ikeda S, Katsuda E, et al. Ethanolamine oleate sclerotherapy combined with transarterial embolization using n-butyl cyanoacrylate for extracranial arteriovenous malformations. *Cardiovasc Intervent Radiol*. 2014;37(2):371–80.
25. Michael Sonabend M. Painful tightening of the skin on the legs - The Clinical Advisor [Internet]. 2010 [cited 2018 Mar 17]. Available from:  
<https://www.clinicaladvisor.com/dermatology-clinic/painful-tightening-of-the-skin-on-the-legs/article/164997/2/>



26. Breugem CC, Maas M, Breugem SJM, Schaap GR, van der Horst CMAM. Vascular malformations of the lower limb with osseous involvement. *J Bone Jt Surg.* 2003;85(3):399–405.
27. Sen AS, Chief F, Helmi E. Arteriovenous Malformations. In: Ameh EA, Bickler SW, Lakhoo K, Nwomeh BC, Poenaru D, editors. *Paediatric Surgery: A Comprehensive Text for Africa.* Global HELP Organisation; 2011. p. 660–3.
28. Organization WH, editor. *Manual of Diagnostic Ultrasound [Internet].* 2nd ed. Vol. 1, *Ultrasound in Medicine & Biology.* WHO; 2011. Available from: <http://linkinghub.elsevier.com/retrieve/pii/0301562996881841>
29. van Rijswijk CSP, van der Linden E, van der Woude H-J, van Baalen JM, Bloem JL. Value of dynamic contrast-enhanced MR imaging in diagnosing and classifying peripheral vascular malformations. *AJR Am J Roentgenol.* 2002;178(5):1181–7.
30. Zazulia AR, Diringner MN, Derdeyn CP, Powers WJ. Progression of mass effect after intracerebral hemorrhage. *Stroke.* 1999 Jun;30(6):1167–73.
31. Hyodoh H, Hori M, Akiba H, Tamakawa M, Hyodoh K, Hareyama M. Peripheral vascular malformations: imaging, treatment approaches, and therapeutic issues. *Radiographics.* 2005;25 Suppl 1:S159–71.
32. Lee BB. New approaches to the treatment of congenital vascular malformations (CVMs) - A single centre experience. *Eur J Vasc Endovasc Surg.* 2005;30(2):184–97.
33. Butterfly AVM Charity. Arteriovenous Malformation | AVM Awareness Project – AVMalformation.Org [Internet]. [cited 2018 Apr 1]. Available from: <http://avmalformation.org/avm/peripheral-avm/>
34. Kessel D, Ray CE, editors. *Transcatheter embolisation and therapy.* 1st ed. Springer; 2009. 3-61 p.
35. Vaidya S, Tozer KR, Chen J. An overview of embolic agents. *Semin Intervent Radiol.*

- 2008;25(3):204–15.
36. Albanese G, Kondo KL. Pharmacology of sclerotherapy. *Semin Intervent Radiol.* 2010;27(4):391–9.
37. Lee BB, Do YS, Yakes W, Kim DI, Mattassi R, Hyon WS. Management of arteriovenous malformations: A multidisciplinary approach. *J Vasc Surg.* 2004;39(3):590–600.

## 9. ŽIVOTOPIS

**Ime i prezime:** Lucija Matic

**Datum i mjesto rođenja:** 20.10.1993., Zagreb, Republika Hrvatska

**Adresa:** Maksimirksa 100 D

**Kontakt e-mail:** [lucija.matic9@gmail.com](mailto:lucija.matic9@gmail.com)

### **Obrazovanje:**

- - 2012 - danas - Medicinski fakultet u Zagrebu
- 2008. – 2012. XV Gimnazija, Zagreb, Opći smjer

### **Osobne vještine:**

#### 1) Demonstrature

- Demonstrator anatomije 2013.-2015. godine

#### 2) Strani jezici:

- Engleski jezik razumijevanje, govor i pismo C1 razina
- Njemački jezik razumijevanje, govor i pismo B1 razina

#### 3) Računalne vještine

- Napredno poznavanje Microsoft office alata – MS Word, MS powerpoint, MS outlook i MS One Note

#### **4) Volontiranje**

- 2012–danas Volonter u međunarodnoj udruzi studenata medicine Hrvatska – Croomsic
- 2010–2012 Volonter na konvenciji SFeraKon
- 2010 Volonter u Dječjem domu Zagreb, "Nazorova"

#### **5) Osposobljavanje**

- 2016 - ILS- Immediate life support course- Hrvatsko društvo za reanimatologiju  
Hrvatskog liječničkog zbora
- 2015 - BLS - Basic life support course - Hrvatsko društvo za reanimatologiju  
Hrvatskog liječničkog zbora