

Kirurško liječenje ozljeda brahijalnog pleksusa

Ibradžić, Zlatan

Master's thesis / Diplomski rad

2018

Degree Grantor / Ustanova koja je dodijelila akademski / stručni stupanj: **University of Zagreb, School of Medicine / Sveučilište u Zagrebu, Medicinski fakultet**

Permanent link / Trajna poveznica: <https://um.nsk.hr/um:nbn:hr:105:875516>

Rights / Prava: [In copyright](#)/[Zaštićeno autorskim pravom.](#)

Download date / Datum preuzimanja: **2024-02-27**



Repository / Repozitorij:

[Dr Med - University of Zagreb School of Medicine Digital Repository](#)



SVEUČILIŠTE U ZAGREBU

MEDICINSKI FAKULTET

Zlatan Ibradžić

**Kirurško liječenje ozljeda brahijalnog
pleksusa**

DIPLOMSKI RAD



Zagreb, 2018.

Ovaj diplomski rad izrađen je na Klinici za plastičnu, rekonstrukcijsku i estetsku kirurgiju KB Dubrava pod vodstvom prof. dr. sc. Srećka Budija i predan je na ocjenu u akademskoj godini 2017./2018.

1 SADRŽAJ

2	Sažetak	1
3	Summary	2
4	Anatomija brahijalnog pleksusa	3
4.1	Uvod	3
4.2	Grane nadlaktičnog živčanog spleta	3
5	Etiologija	5
6	Pregled funkcije brahijalnog pleksusa	7
6.1	Pregled funkcije živaca	8
7	Radiološka dijagnostika	9
7.1	RTG	9
7.2	CT mijelografija	9
7.3	Magnetska rezonanca (MRI)	9
7.4	Elektrodijagnostička ispitivanja	9
8	Patofiziologija ozljede perifernih živaca	10
9	Kirurško liječenje	10
9.1	Planiranje kirurškoga liječenja	10
9.2	Kirurške tehnike	12
10	Kirurško liječenje	12
10.1	Izravna rekonstrukcija pomoću prijenosa živca	12
10.2	Strategije prijenosa živaca pri ozljedi pojedinog korijena	13
11	Ostale metode rekonstrukcije živaca brahijalnog pleksusa:	15
11.1	Hemikontralateralni C7	15
11.2	Ostali živci kao potencijalni donori	15
12	Zaključak	16
13	Zahvale	17
14	Reference	18
15	Životopis	20

2 Sažetak

Kirurško liječenje ozljeda brahijalnog pleksusa

Zlatan Ibradžić

Ozljede brahijalnog pleksusa su kompleksna medicinska stanja koja u većini slučajeva uzrokuju velike funkcionalne probleme za pacijente. Iz brahijalnog pleksusa izlaze svi živci koji inerviraju gornji ud, motorički i senzorno, poput nervusa radialisa, ulnarisa i medianusa. Kao ozljede, danas se najčešće javljaju u prometnim nesrećama, sa posebnim naglaskom na motociklističke nesreće. Ovisno o tome koji dio brahijalnog pleksusa je ozlijeđen, pacijenti imaju funkcionalni nedostatak rada pojedine skupine mišića gornjeg uda, počevši od neuroloških ispada i disfunkcije mišića šake, do nemogućnosti fleksije lakta, rotacije ramena i sl.

Ozljede brahijalnog pleksusa najčešće se dijele na supraklavikularne i infraklavikularne i ovisno o lokaciji ozljede može se odmah pretpostaviti koji živci su ozlijeđeni. Iznimno je važno napraviti neurološki fizikalni pregled, te RTG i MRI, kao ključni alat koji nam pomaže u dijagnostici ozljede brahijalnog pleksusa.

Kirurško liječenje ozljeda brahijalnog pleksusa je nužno za povrat funkcije mišića ozlijeđenoga uda i najbolje je pristupiti operaciji unutar prvih 6 mjeseci od ozljede. Denervirani mišići ruke sa vremenom atrofiraju i stoga je njihova reinervacija glavni cilj operacije, bilo to popravkom oštećenog živca ili prijenosom novog živca.

Zahvaljujući modernog kirurgiji, posebice mikrokirurgiji, kirurzi danas imaju mnogobrojne opcije popravka živaca brahijalnog pleksusa, među kojima se kao najbolje metode ističu direktno šivanje živaca (neurorafija), nerve grafting i transfer živaca iz drugih dijelova tijela.

3 Summary

Surgical treatment of brachial plexus injuries

Zlatan Ibradžić

Brachial plexus injuries are complex medical conditions that in most cases cause major functional problems for patients. From the brachial plexus, all the nerves that innervate the upper limb are excited, motorically and sensitively, such as radial nerves, ulnaris and medianus. Brachial plexus injuries today most often occur in traffic accidents, with special emphasis on motorcycle accidents. Depending on which part of the brachial plexus is injured, the patients have functional disadvantages of a particular group of arm muscles, starting from neurological defects and muscle dysfunction, to the inability of elbow flexion, shoulder rotation, and others.

Brachial plexus injuries are most commonly divided into supraclavicular and infraclavicular, and depending on the location of the injury, one can immediately assume which nerves are injured. It is extremely important to do a neurological examination, as well as RTG and MRI, as a key tool that helps us diagnose pectoral injury.

Surgical treatment of brachial plexus injury is necessary to restore the muscle function of the injured arm and it is best to approach the operation within the first 6 months of the injury. Denervated hand muscles tend to atrophy over time and therefore their reinnervation is the main goal of surgery, whether by repairing a damaged nerve or by transferring a new nerve.

Thanks to modern surgery, especially microsurgery, surgeons today have many options for repairing the nerves, among which the best methods are the direct sewing of nerves (neurorrhaphy), nerve grafting and nerve transfer from other parts of the body.

4 Anatomija brahijalnog plexusa

4.1 Uvod

Plexus brachialis, nadlaktični živčani splet, sastoji se od prednjih grana petog do osmog vratnog te prvog prsnog živca, C5-Th1. Prednjim granama spinalnih živaca koji sudjeluju u tvorbi plexusa brachialis priključuju se spinalni ogranaci srednjeg i donjeg vratnog ganglija simpatikusa.

Prednje grane spinalnih živaca koje tvore plexus brachialis udružuju se i tvore tri živčana stabla (*truncus*). (1)

- Gornje stablo – truncus superior C5-C6
- Srednje stablo – truncus medius C7
- Donje stablo – truncus inferior C8-Th1

Živčana stabla se dijele na prednje i stražnje ogranke koji se udružuju u živčane snopove (*fasciculus*), koji dobivaju naziv po topografskom odnosu sa *a. axillaris*.

- Lateralni snop – fasciculus lateralis (C5-C7)
- Medijalni snop – fasciculus medialis (C8-Th1)
- Stražnji snop – fasciculus posterior (C5-Th1)

4.2 Grane nadlaktičnog živčanog spleta

Grane koje se odvajaju prije tvorbe živčanih stabala:

- rami musculares (za m. longuscoli i mm. scaleni)
- nervus dorsalis scapulae
- nervus thoracicus longus

Grane koje se odvajaju od gornjeg živčanog stabla:

- nervus suprascapularis
- nervus subclavius

Grane lateralnog snopa:

- nervus musculocutaneus
- lateralna grana n.medianusa

Grane medijalnoga snopa:

- nervus antebrachii cutaneus medialis
- nervus brachii cutaneus medialis
- nervus ulnaris
- medijalna grana nervusa medianusa

Grane stražnjeg snopa:

- nervus radialis
- nervus axillaris

Topografski, brahijalni pleksus nalazi se u stražnjem skalenskome otvoru, prekriven dubokim listom vezivne vratne ovojnice. S prednje strane ga križa donji trbuh omohoidnog mišića, a.cervicalis lateralis prolazi između njegovih živčanih stabala (truncusa). Ako se promatra kao cjelina, brahijalni pleksus se može podijeliti u dva trokuta (Hovelacque 1927). Gornji trokut ima medijalnu stranu orijentiranu prema kralježnici, bazu okrenutu prema gornjoj torakalnoj aperturi i lateralnu kosu stranu orijentiranu prema dolje i prema van. Donji trokut, varijabilniji i mobilniji pokretom ruke (Lazorthes 1976), ima bazu koja se podudara sa terminalnim granama brahijalnog pleksusa. [1]

5 Etiologija

Poznavanje brahijalnog pleksusa seže još u Galenovo doba, koji ga je točno anatomski opisao (McHenry 1969). Sve do kraja 2. Svjetskog rata ozljede brahijalnog pleksusa su klasificirane kao 'otvorene ozljede', kada postaju 'zatvorene ozljede', najčešće se javljajući u prometnim nesrećama.

Etiološki, ozljede brahijalnog pleksusa mogu se podijeliti po mehanizmu nastanka na:

- Zatvorene ozljede
 - Trakcije
 - Kompresije
 - Kombinirane lezije
- Otvorene ozljede
 - Oštrim predmetom
 - Vatrenim oružjem
- Radijacijom

U najvećem broju slučajeva ozljede brahijalnog pleksusa uzrokovane su trakcijom (Alnot 1987, Songcharoen 1995). Korakoidni nastavak je u takvim slučajevima privremena poluga u hiper-abdukciji ramena. Na ozbiljnost ozljede živaca najviše utječe smjer i brzina primijenjene vučne sile. Ozljede brahijalnog pleksusa osobito su izražene u motociklističkim nesrećama (82% od 1173 slučajeva, Songcharoen). Iznenadno širenje kuta vrat-rame stvara iznimnu silu vlaka na klavikulu. Ukoliko ona pukne, sva sila vlaka se prenosi na neurovaskularni snop ispod nje, rezultirajući njihovim pucanjem. Hiper-abdukcija ponajviše oštećuje korjenova C8-Th1, dok sile vlaka velike brzine mogu dovesti do avulzije živaca od kralježničke moždine.

Kompresija se najčešće javlja pritiskom sile iz smjera glava-rep na rame, uzrokujući pritiskanje brahijalnog spleta između klavikule i prvoga rebra.

Ozljede oštrim predmetima i vatrenim oružjem su danas daleko rjeđe (Songcharoen 1995). Neurorafija kod ozljeda oštrim predmetima pokazuje dobar rezultat neurorafijom. Ozljede vatrenim oružjem potencijalno mogu biti smrtonosne

zbog oštećenja obližnjih arterija i ponajprije ovise o brzini i kalibru projektila. (Omer 1991)

Radijacijske ozljede su rijetke, jer je živčano tkivo relativno radiorezistentno. Ipak, ozljede brahijalog spleta mogu se povremeno naći nekoliko godina nakon radioterapije pazušne regije i dojke uslijed tretiranja karcinoma dojke. [2]

Ozljede se mogu podijeliti po anatomskom mjestu nastanka na 5 kategorija:

1. Ozljeda korijena
2. Ozljeda prednje grane spinalnih živaca
3. Ozljeda stabla
4. Ozljeda snopa
5. Ozljeda perifernog živca

Također, važna podjela ozljeda je na supraklavikularne i infraklavikularne ozljede.

Što se tiče ozljeda perifernih živaca, Seddon je 1943. uveo podjelu na tri stupnja:

1. Neurapraksija (ionski prekid, moguća djelomična demijelinizacija) – mogući potpuni oporavak
2. Aksonotmeza (prekid aksona/endoneuralne cijevi/očuvan samo epineurium) – od mogućnosti potpunog oporavka do nemogućnosti oporavka
3. Neurotmeza (prekid kontinuiteta živca) – nikakva mogućnost oporavka [3]

6 Pregled funkcije brahijalnog pleksusa

Fizikalni pregled pacijenta je važan kako bi se utvrdilo točno mjesto i ozbiljnost ozljede brahijalnog pleksusa. Pažljivo se pregledava motorička i senzualna funkcija (Kendalletal. 1993, Tubianaetal. 1995, Clarkson 1999). Ispituje se funkcija svih mišića gornjeg ekstremiteta i ramenog obruča i ocjenjuje od 0 do 5.

		C6		C7		C8			
RHOMBOID		C5		C7		C8			
TRAPEZ		C5		C7		C8			
SERRATUS ANTERIOR		C5		C7		C8			
POSTERIOR	BICEPS	PRONATOR	FLEX DIG. SUBL.		IV	V	OPP POL	APB	
LATERAL DELTOID		F.C.R.	P.L.				FL. POL BR.	ADD. POL	
ANTERIOR	BRACHIALIS	TRICEPS		FLEX POL LONG			ABD. V		
		E.C.R.	E.C.U.						
SUPRA SPINATUS	BRACHIO-RADIALIS	EXT. DIG. COMM ET PROPRII	APL	EPB	FLEX	II	INTEROSSEOUS DORSI		
			E.P.L.		DIG	III	palmar		
INFRA SPINATUS	SUPINATOR		F.C.U.			IV			
					PROF.	V	INTEROSSEOUS dorsal		
	TERES MAJOR	LATISSIMUS DORSI							
		PECTORALIS MAJOR							

Figure 1

Brachial plexus muscle test chart.

Alnot JY (1995) Traumatic brachial plexus lesions in the adult: indications and results. In: Grossman JAI, ed. Brachial Plexus Surgery. Hand Clinics (Nov). WBSaunders: Philadelphia: 623-32.

U slučaju avulzije korjenova C8-Th1, često su oštećena i preganglijskih vlakna Th1 simpatičkog ganglija, što dovodi do istostrane vazodilatacije, anhidroze, mioze i ptoze (Hornerovog sindroma). Izostanak Hornerovog sindroma je dobar prognostički znak.

Box 1. System of grading by elements of brachial plexus

- 0: no muscle contraction
 - 1 (poor): proximal muscles contract but not against gravity
 - 2 (fair): proximal muscles contract against gravity, distal muscles do not contract; sensory grade, if applicable, was usually 2 or lower
 - 3 (moderate): proximal muscles contract against gravity and some resistance; some distal muscles contract against gravity; sensory grade, if applicable, was usually 3
 - 4 (good): all muscles contract against gravity and some resistance; sensory grade, if applicable, was 3 or 4
 - 5 (excellent): all muscles contract against moderate resistance; sensory grade, if applicable, was 4 or better
-

6.1 Pregled funkcije živaca

- Nervus axillaris – oštećenje aksilarnog živca uzrokuje parezu mišića deltoideusa koja onemogućuje podizanje ruke do vodoravne linije
- Nervus musculocutaneus – u slučaju oštećenja pacijent nije u mogućnosti flektirati ruku u laktu. Također, izostaje refleks bicepsa
- Nervus radialis – pacijent ne može ispružiti podlakticu u lakatnome zglobu i šaci niti flektirati podlakticu u položaj između pronacije i supinacije. Javlja se pad pešća (wrist drop).
- Nervus medianus – ispituje se fleksija I. i II. prsta, abdukcija i opozicija palca. Najočitija ozljeda medianusa je 'apesimianhand' , šaka koja ne može napraviti opoziciju palca i 'benedictionhand' uslijed nemogućnosti fleksije lateralna tri prsta
- Nervus ulnaris - 'clawhand', šaka-pandža, uslijed abdukcije, adukcije i ekstenzije II.-V. prsta. [4]

7 Radiološka dijagnostika

7.1 RTG

RTG je nužan kod ozljeda brahijalnoga pleksusa. RTG vratne kralježnice može ukazati na luksacije ili frakture, koje mogu biti uzrok ozljede spinalnih živaca. Posebice je važnost ove pretrage zbog puknuća transverzalnih nastavaka kralježaka, što za posljedicu ima ozbiljnu, intraforaminalnu leziju spinalnih živaca. Disocijacija lopatice također može dovesti do lezije živaca brahijalnog pleksusa. Fraktura humerusa se povezuje sa lezijom radialisa u odraslih. [2]

7.2 CT mijelografija

CT mijelografija postiže izvrsnu rezoluciju i točniju kategorizaciju stanja korjenova živca sa točnošću od 90%, posebice u kombinaciji sa kliničkim pregledom. Nedostatak metode je u njoj invazivnosti i zračenju te nemogućnost prikaza lezija nakon intravertebralnih otvora. [5]

7.3 Magnetska rezonanca (MRI)

MRI kao glavnu prednost ima točnost, detaljnost i nije invazivna. Uz to, velika prednost je i što se sa MRI može prikazati cijeli brahijalni pleksus. MRI je vrijedan alat u slučaju dijagnosticiranja veličine ozljede brahijalnog pleksusa, još se raspravlja o vrijednosti praćenje stanja živaca nakon ozljede. Simon i suradnici (2016) su tako otkrili da su periferni živci, ogranci brahijalnog pleksusa sa vremenom postali veći i da je mogući gubitak fascikularnog ustroja živca. Ipak, Neto i suradnici u svom radu gdje su analizirali korisnost MRI u liječenju ozljeda brahijalnog pleksusa tvrde da još nema empirijskih dokaza za korisnost MRI u praćenju stanja perifernih živaca (Neto i sr. 2016)

7.4 Elektrodijagnostička ispitivanja

Elektrodijagnostička ispitivanja su korisna tijekom preoperativnog proučavanja kao i tijekom same operacije. Provode se ispitivanja provodnosti živaca i elektromiografija iglom. Elektromiografija može otkriti razvoj mišićne denervacije otprilike 10 do 21 dan nakon ozljede. Tijekom operacije rekonstrukcije, mjerenje

akcijskog potencijala živaca može pomoći u prepoznavanju koji su živci ostali neoštećeni, koji se oporavljaju a koje treba presaditi (graft). [6]

8 Patofiziologija ozljede perifernih živaca

Ozljeda živca dovodi do demijelinizacije ili degeneracije aksona, što rezultira senzoričkim i/ili motoričkim ispadima ozlijeđenoga živca. Schwannove stanice imaju važnu ulogu kako u degeneraciji tako i regeneraciji živca. Degenerativne promjene se događaju i u proksimalnome dijelu živca, od mjesta ozljede do prethodnog Ranvierovog čvora. Nakon ozljede, presječeni akson u proksimalnome dijelu živca daje pupoljke koji urastaju u cilindar Schwannovih stanica i rastu do mjesta ozljede. Pupoljci rastu u prosjeku oko 1 milimetar na dan. Do povrata funkcije dolazi remijelinizacijom i reinervacijom senzoričkih receptora i neuromuskularnih ploča. [7]

9 Kirurško liječenje

9.1 Planiranje kirurškoga liječenja

Podjelom ozljeda brahijalnog plexusa na supraklavikularne i infraklavikularne, na supraklavikularne otpada 70-75% svih ozljeda brahijalnog plexusa. Ovdje je važno naglasiti da ti pacijenti nemaju nade u oporavak bez kirurškoga liječenja. Čak pola supraklavikularnih ozljeda je ozljeda svih korjenova (C5-Th1), najčešći slučaj je ruptura gornjeg dijela sa avulzijom donjeg dijela. U slučaju infraklavikularnih ozljeda, najčešće je riječ o nepotpunim ozljedama na razini perifernih živaca, najčešće uzrokovanih traumom ramena.

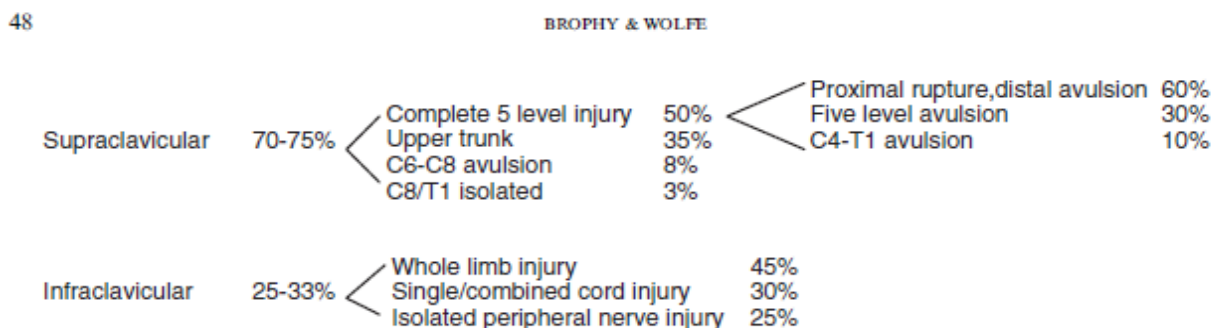


Fig. 1. Distribution of location and type of brachial plexus injuries.

Vrijeme kada će se ozljeda operirati je ključna. Ukoliko se operacija odgađa, denervirani mišići će atrofirati, čineći ih time refraktorne novim pokušajima reinervacije. Animalni modeli su pokazali da se snaga oporavljenih mišića smanjuje za 30% do 50% ukoliko se operacija odgodi već za mjesec dana.[8]

Kada je riječ o oštrim, otvorenim ozljedama, preporuča se rana eksploracija i nerve repair unutar prva 4 tjedna od ozljede. Ukoliko se radi o rupturiranoj ili zdrobljenoj ozljedi, operacija se treba zakazati 3 do 4 tjedna poslije, radi bolje identifikacije zone ozljede živca. Općenito je prihvaćeno pravilo da se operacija može izvesti sa zadovoljavajućim rezultatima unutar 6 do 9 mjeseci od ozljede. To vrijeme je dovoljno za regeneraciju aksona i njihovo dopiranje do mišića, bez da istovremeno počne degeneracija mišića iz motorne jedinice živca. Birch preporučuje raniju operaciju zatvorenih vlačnih ozljeda, unutar prva 3 mjeseca od ozljede. Razlog tome je lakša identifikacija živaca i njihovo operiranje, kao i prevencija fibroze na mjestu ozljede, koja dodatno može narušiti anatomske međudnose živaca i dodatno zakomplicirati samu operaciju.[9]

Kline je uočio da se 40% ozljeda C5-C6 i 15% ozljeda C7-C8 spontano oporavi 3 do 4 mjeseca nakon ozljeda, i tek 7% potpunih ozljeda brahijalnog pleksusa (C5-Th1). Stoga bi se moglo zaključiti da raniji operativni zahvat donosi više koristi težim ozljedama, posebice u povratu funkcije šake. (Kline DG. Timing for brachial plexus injury: a personal experience. NeurosurgClin N Am 2009)

Ekspertna grupa sa Mayo Klinike navodi da nije preporučljiva rekonstrukcija živaca u odraslih više od 9 mjeseci nakon ozljede. Ipak, spominju da je bilo autora koji izvještavaju od pokušajima i uspješnim rezultatima operacija koje su učinjene 12 mjeseci nakon ozljede. Statistički, navode da je prosjek operacije sa uspješnim oporavkom funkcija živaca 4.3 mjeseca nakon ozljede. Druga studija navodi znatno veću snagu bicepsa u pacijenata koji su operirani unutar 6 mjeseci od ozljede, u usporedbi sa onima koji su operirani 12 mjeseci nakon ozljede.[10][11]

Dob pacijenta je važan parametar koji se mora uzeti u obzir pri planiranju operacije. Dok neki autori smatraju da ne bi trebalo raditi zahvate rekonstrukcije živaca na osobama starijima od 50 godina [12], iako neki autori navode ohrabrujuće

rezultate i kod pacijenata starijih od 60 godina [13]. Studija Bentonila i suradnici imala je 63 pacijenta sa srednjom starošću od 23 godine (raspon od 10 do 52 godine) i nije uočena povezanost starosti pacijenta sa uspješnošću operacije. Ipak, većina operatera preferira operaciju rekonstrukcije brahijalnog pleksusa kod mlađih pacijenata radi bolje ishoda.

9.2 Kirurške tehnike

Cilj svih navedenih tehnika je ponovna uspostava kontinuiteta živca. Metode kirurškog zbrinjavanja su:

1. Direktni šav – koristi se kod čistih reznih rana bez defekta živca. Krajevi se spajaju epineuralnim šavom. Ako postoji napetost između krajeva, ili je za uspostavu kontinuiteta potrebno imobilizirati zglob, tada se koristi graft živca.
2. Graft živca – koristi se kod rekonstrukcija kod kojih nije moguće koristiti direktni šav. Najčešći živac koji se koristi kao graft jest nervus suralis, zbog svoje debljine, duljine i visokog omjera aksona u odnosu na tkivo. Kao graft za zbrinjavanje ozljeda živaca prstiju često se koristi n. cutaneus antebrachii radialis.
3. Mikrokirurški prijenos mišića [3]

10 Kirurško liječenje

10.1 Izravna rekonstrukcija pomoću prijenosa živca

Iako nema točno utvrđenoga algoritma kada izvoditi operaciju prijenosa živca, već ona zavisi o mnogim kriterijima poput kirurgovog iskustva, stanja pacijenata, ozbiljnosti i veličini ozljede, postoje neki principi oko kojih se cijela struka slaže:

1. Rekonstrukcija živca je gotovo uvijek bolje rješenje od palijativne terapije ili prijenosa tetive. Stoga, idealno je da se ozljeda brahijalnog pleksusa u odraslih operira unutar 5 mjeseci od ozljede. [14]
2. U svakom prijenosu živca, direktni šav bez tenzija je uvijek bolje rješenje od indirektnog šava sa graftom živca.

3. Ipsilateralni prijenos živca je uvijek bolji od kontralateralnoga prijenosa, i to se očituje u bržem i jačem funkcionalnom odgovoru živca na novome mjestu (primjerice, prijenog C5 ipsilateralnog živca na medianus je učinkovitije od prijenosa kontralateralnoga C7)
4. Stanje očuvanosti donorskoga živca je iznimno važno, odnosno proksimalno stanje živca donora će uvelike određivati uspješnost prijenosa živca.
5. Pacijent mora biti motiviran i pridržavati se preoperacijskih i postoperacijskih uputa. Primjerice, pacijenti kojima se napravi prijenos nervusaphrenicusu dobit će uputu da planinare kako bi dublje disali i na taj način stimulirali živac (indukcije vježbe). Indukcijske vježbe su veoma važne za preneseni živac, jer ga potiču na izbijanje i aktiviranje reinerviranih mišića.
6. Postoje određena pravila koja vrsta živaca (phrenicus, interkostalni živci) najefikasnije koriste u prijenosu kod ozljeda određenoga dijela brahijalnog pleksusa.

10.2 Strategije prijenosa živaca pri ozljedi pojedinog korijena

C5 avulzija:

Može se koristiti jedan donorski živac (spinalni akcesorni živac) na supraskapularni živac kako bi se postigla abdukcija ramena; dva donorska živca (spinalni akcesori živac i phrenicus) ili tri (spinalni akcesori živac, phrenicus i crvikalna motorička grana) na distalni kraj C5. Pravilo jest da, što se više živaca donora koristi, veća je šansa za uspjeh.

C6 avulzija:

Najčešći uzrok je ruptura C5. C5 nastavci se povežu na prednju stranu gornjeg stabla, kako bi se omogućila fleksija lakta. Zatim se phrenicus prebaci na stražnju stranu gornjeg stabla i spinalni akcesorni živac na supraskapularni radi abdukcije ramena.

C7 avulzija:

U ovom slučaju, C5 i C6 su rupturirani i popravak gornjeg stabla je dovoljan za funkciju ramena. Sam C7 ne zahtjeva reinervaciju.

C8 avulzija:

Povezana sa avulzijom ili rupturom C5-C7. Preporuča se transfer C5 i C6 na C8 sa grafovima živca, uz reinervaciju C5 i C6 kako je ranije spomenuto.

C5 i C6 avulzija:

Phrenicus i motorički cervikalni živac se prebacuju na stražnji dio gornjeg stabla, a akcesorni spinalni živac na supraskapularis rani ramena. Zatim se tri interkostalna živca prebacuju na muskulokutaneus rani fleksije lakta.

C5, C6 i C7 avulzije:

Interkostalni živci se koriste za fleksiju lakta, phrenicus, spinalni akcesorni živac i motorna grana cervikalnog živca za rame.

C7, C8 i Th1 avulzije:

Ako je C5 očuvan, koristi se za rame. C6 se spoji na C8 ili medianus za funkciju ruke, interkostalni živci se spoje sa muskulokutaneusom za fleksiju lakta.

Avulzija C6-Th1:

C5, ukoliko je očuvan, se spoji na medianus za funkciju šake. Interkostalni živci se koriste za fleksiju lakta, phrenicus i cervikalna motorna grana za funkciju ramena. Ukoliko C5 nije očuvan, onda se prebacuje na stražnju stranu gornjeg stabla, phrenicus na supraskapularni živac za rame. Interkostalni živci se i u ovome slučaju koriste za fleksiju lakta. Kontralateralni C7 se prebacuje na medianus uz vaskularizirani graft ulnarisa za funkciju šake.

Avulzija svih korjena:

U ovom slučaju phrenicus se koristi za rame, interkostalni živci za lakat a kontralateralni C7 za funkciju šake, kao što je prethodno opisano.[15]

11 Ostale metode rekonstrukcije živaca brahijalnog pleksusa:

11.1 Hemikontralateralni C7

1986., Gu je iskoristio C7 sa kontralateralne strane kako bi tretirao potpunu avulziju brahijalnog pleksusa. Kao i Brunelli 1991., uočio je da korijen C7 ima između 18.000 i 40.000 vlakana, što uvelike olakšava rješavanje problema neadekvatnosti donora aksona. Stoga, navedeni autori koriste tek pola korijena C7 kako bi umanjili deficit na donorovoj strani. Uz to, uočeno je da je hemikontralateralni C7 dobar 'good size match' za vaskularizirani graft ulnarnoga živca na koji se obično spaja.

11.2 Ostali živci kao potencijalni donori

Nervus thoracicus longus – ne može se koristiti kod avulzije gornjih korjenova jer od njih i sam potiče. Kada se koristi kao transfer, mogu se uzeti samo jedna ili dvije terminalne grane, kako bi se izbjegla potpuna paraliza m. serratus anterior.

Nervus hypoglossus – rezultati po Malessyju su razočaravajući. Pri prijenosu na supraskapularni živac i muskulokutaneus pri kompletnoj avulziji korijena brahijalnog pleksusa, tek je 21% od 14 pacijenata uspjelo povratiti mišićnu snagu razine 3 ili više. Zanimljivo (i logično), mišićna kontrakcija se mogla uspostaviti samo pokretima jezika.[16]

Nekoliko grupa je izvijestilo o uspjehu sa transferom medijalnog pektoralnog živca ili torakodorsalnim živcem kod avulzija gornjih korjenova brahijalnog pleksusa. [15] Leechavengvongs je imao uspjeha u povratu funkcije ramena pomoću grane za dugu glavu tricepsa prebačene na aksilarni živac.[17]

12 Zaključak

Liječenje ozljeda brahijalnog plexusa je kompleksan i zahtjevan proces koji zahtjeva multidisciplinarni tim liječnika. Ujedinjenog kirurškog algoritma za liječenje nema, već samo liječenje ovisi o svakoj zasebnoj ozljedi i samome pacijentu. Dijagnostika je ključna za pravilno planiranje operacije, tu posebice treba istaknuti uporabu MRI. Direktna neurorafija živca je i dalje najbolje rješenje, no ona uvelike zavisi i o iskustvu kirurga u takvim zahvatima. Kirurško liječenje je nužno u ozljedama brahijalnog plexusa, no bez adekvatne i intenzivne fizikalne terapije postoperativno neće polučiti zadovoljavajuće rezultate. Pacijent mora biti iznimno motiviran i spreman na intenzivnu vježbu kako bi postoperativno došlo do povrata funkcije mišić motorne jedinice ozlijeđenih živaca. Taj proces je dugotrajan i težak, ali nužan za potpuni oporavak ozljede i povrat motoričkih i senzornih funkcija.

13 Zahvale

Najveću zahvalu upućujem profesoru Srećku Budiju, bez čije nesebične i strpljive pomoći ovaj rad nikada ne bih mogao napisati, i koji me svojim primjerom i stručnošću inspirirao da se odlučim za kirurške struke i pisanje rada na ovu temu.

Zahvaljujem svojoj obitelji, prijateljima i kolegama na neprekidnoj i apsolutnoj podršci tijekom cijelog studija.

14 Reference

- 1] D. Jalšovec, Sustavna i topografska anatomija čovjeka, Zagreb: Školska knjiga, 2005.
- 2] A. Gilbert, Brachial Plexus Injuries, Paris: Martin Dunitz, 2001.
- 3] S. Ž. S. Z. T. I. Šoša T, Kirurgija, Zagreb: Naklada Ljevak, 2007.
- 4] s. Vesna Brinar, Neurologija za medicinare, Zagreb: Medicinska naklada, 2009..
- 5] P. J. Amrami KK, Imaging the brachial plexus, 2005.
- 6] Limthongthang, Adult Brachial Plexus Injury, 2013.
- 7] J. S. N. M. Damjanov I, Patologija, Zagreb: Medicinska naklada, 2011.
- 8] Kobayashi J, Mackinnon SE, Watanabe O, et al., »The effect of duration of muscledenervation on functionalrecoveryinthe rat model«.
- 9] Birch R. Brachialplexusinjury, »the London experiencewith supraclavicular traction lesions,« *NeurosurgClin N Am*, pp. 20(1):15–23, v., 2009.
- 10] Merrell GA, Barrie KA, Katz DL, Wolfe SW, »Results of nerve transfer techniques for restoration of shoulder and elbow function in the context ofa meta-analysis of the English literature,« *J Hand Surg Am*, 2001.
- 11] Bentolila V, Nizard R, Bizot P, Sedel L, »Complete traumatic brachial plexus palsy. Treatment and outcome after repair,« *J Bone Joint Surg Am*, p. 81(1), 1999.
- 12] Samii M, Carvalho GA, Nikkhah G, Penkert G, »Surgical reconstruction of the musculocutaneous 52 BROPHY & WOLFE nerve in traumatic brachial plexus injuries,« *J*

Neurosurg, p. 87(6):881–6, 1997.

Jones SJ, Parry CB, Landi A, »Diagnosis of brachial plexus traction lesions by
13] sensory nerve action potentials and somatosensory evoked potentials,« *Injury*, p.
12(5):376–82, 1981.

Dubuisson AS, Kline DG, »Brachial plexus injury: a survey of 100 consecutive
14] cases from a single service,« *Neurosurgery*, p. 51(3):673–83, 2002.

J. RD, Brachial plexus. In: Green D, editor. *Operative hand surgery*, 3rd ur., New
15] York: Churchill Livingstone, 1993, p. 1483–516.

D. C.-C. Chuang, »Nerve Transfers in Adult Brachial Plexus Injuries: My
16] Methods,« Department of Plastic Surgery, Chang Gung University Hospital, 199 Tun
Hwa North Road, Taipei-Linkou, Taipei (105), Taiwan.

Malessy MJA, Hoffman CFE, Thomeer RTWM, »Initial report on the limited value
17] of hypoglossal nerve transfer to treat brachial plexus avulsions,« *J Neurosurg*, p.
91:601–4, 1999.

Leechavengvongs S, Witoonchart K, Uerpairojkit C, et al, »Nerve transfer to
18] deltoid muscle using the nerve to the long head of the triceps, part II: a report of 7
cases,« *J Hand Surg*, p. 28(A), 2003.

15 Životopis

Osobni podaci: Zlatan Ibradžić

Rođen 15.04.1991. u Sisku

Email: zibradzic@gmail.com

Obrazovanje: - Maturirao u Gimnaziji Sisak, matematičko usmjerenje, 2010.

- Upisao Medicinski fakultet Sveučilišta u Zagrebu u akademskoj godini 2011./2012.
- Demonstrator na Katedri za anatomiju od akademske godine 2012./2013. do 2017./2018.
- Demonstrator na Katedri za patofiziologiju od akademske godine 2015./2016. do 2017./2018.
- Predsjednik Studentske sekcije za kirurgiju od akademske godine 2016./2017. do 2017./2018.
- Boravio na studentskim razmjenama u Leuvenu (odjel kirurgije glave i vrata); Torontu (odjel dječje plastične i rekonstruktivne kirurgije) i Oxfordu (odjel plastične i rekonstruktivne kirurgije).

Strani jezici: Aktivno služenje engleskim jezikom, C2 razina