

Infekciozni keratitis

Dobravec, Jasna

Master's thesis / Diplomski rad

2018

Degree Grantor / Ustanova koja je dodijelila akademski / stručni stupanj: **University of Zagreb, School of Medicine / Sveučilište u Zagrebu, Medicinski fakultet**

Permanent link / Trajna poveznica: <https://um.nsk.hr/um:nbn:hr:105:786211>

Rights / Prava: [In copyright](#)/[Zaštićeno autorskim pravom.](#)

Download date / Datum preuzimanja: **2025-04-03**



Repository / Repozitorij:

[Dr Med - University of Zagreb School of Medicine Digital Repository](#)



**SVEUČILIŠTE U ZAGREBU
MEDICINSKI FAKULTET**

Jasna Dobravec

Infekciozni keratitis

DIPLOMSKI RAD



Zagreb, 2018.

**SVEUČILIŠTE U ZAGREBU
MEDICINSKI FAKULTET**

Jasna Dobravec

Infekciozni keratitis

DIPLOMSKI RAD

Zagreb, 2018.

Ovaj diplomski rad izrađen je na Katedri za oftalmologiju i optometriju Medicinskog fakulteta Sveučilišta u Zagrebu, pod vodstvom mentora doc. dr. sc. Mire Kalauza i predan je na ocjenu u akademskoj godini 2017./2018.

Sažetak

Sažetak.....	4
POPIS SKRAĆENICA.....	i
1 Sažetak.....	ii
2 Summary.....	iii
3 Uvod	1
4 Infekciozni keratitis	2
4.1 Anatomija i fiziologija	2
4.1.1 Oko	2
4.1.2 Rožnica.....	4
4.2 Klinički pregled rožnice.....	9
4.2.1 Procijepna svjetiljka (biomikroskop)	9
4.3 Klinički znakovi bolesti rožnice	10
4.4 Dijagnostičke metode.....	11
4.4.1 Laboratorijska dijagnostika.....	12
4.5 Načela liječenja bolesti rožnice	13
5 Uzročnici zaraznog keratitisa.....	14
5.1 Bakterijski keratitis	14
5.1.1 Rizični faktori	15
5.1.2 Klinička slika pacijenta s bakterijskom infekcijom rožnice	15
5.1.3 Dijagnostika bakterijskih infekcija rožnice	16
5.1.4 Liječenje bakterijskih infekcija rožnice	17
5.2 Gljivični keratitis	20
5.2.1 Klinička slika pacijenta s gljivičnim keratitisom	20
5.2.2 Liječenje.....	21
5.3 Keratitis uzrokovan praživotinjama.....	22
5.3.1 Akantamebni keratitis	22
5.4 Herpes simplex keratitis	24
5.4.1 Herpes simplex virus (HSV).....	24
5.5 Oftalmički herpes zoster.....	28
5.5.1 Liječenje.....	31
6 PACK-CXL: Cross-linking rožnice u liječenju infektivnog keratitisa	31

7	Zahvale	33
8	Literatura	34
9	Životopis	37

POPIS SKRAĆENICA

CIN – kornealna intraepitelna neoplazija (eng. corneal intraepithelial neoplasia)

CXL – (eng, corneal cross-linking)

DNA – deoksiribonukleinska kiselina (eng. deoxyribonucleic acid)

HSV – virus herpesa simplex-a (eng. herpes simplex virus)

HZO – oftalmički herpes zoster (eng. herpes zoster ophthalmicus)

PACK-CXL - (eng. photoactivated chromophore for infectious keratitis-CXL)

PAS – perjodna kiselina – Schiff bojenje (eng. periodic acid – Schiff)

PCR - polimerazna lančana reakcija (eng. polymerase chain reaction)

PEE – točkaste epitelne erozije (eng. punctate epithelial erosions)

PEK – točkasti epitelni keratitis (eng. punctate epithelial keratitis)

PHMB - poliheksametilen bigvanid (eng. polyhexamethylene biguanide)

SŽS – središnji živčani sustav

VZV - virus varičele zoster (eng. varicella zoster virus)

1 Sažetak

Naslov: Infekciozni keratitis

Autor: Jasna Dobravec

Rožnica je prozirni prednji dio oka koji pokriva šarenicu, zjenicu i prednju očnu sobicu. Zajedno s lećom, rožnica lomi svjetlost i tako pomaže oku u fokusiranju.

Keratitis je naziv za upalu rožnice. Najčešći uzrok keratitisa je infekcija. Infekciju mogu uzrokovati bakterije, virusi, gljivice i paraziti. Simptomi i znakovi koji ukazuju na keratitis su crvenilo oka, bol, pretjerano suženje oka, zamagljen i smanjen vid, osjetljivost na svjetlo i osjećaj stranog tijela u oku. Infekciozni keratitis je ozbiljna infekcija s prijetnjom za vidnu funkciju i jedna od najznačajnijih posljedica nošenja kontaktnih leća. Ozljede rožnice progresivne su naravi te su rana dijagnoza i terapija od velikog značenja.

Pregled oka sastoji se od provjere vida i inspekcije rožnica pomoću procijepne svjetiljke. Osnovni cilj liječenja je eliminirati uzročnika infekcije, spriječiti ireverzibilno oštećenje rožnice i smanjiti incidenciju težeg oštećenja vida. Liječenje ovisi o uzroku keratitisa. Infekciozni keratitis liječi se antibakterijskim, antifungalnim ili antivirusnim lijekovima. Liječenje može biti u obliku kapi za oči, tableta ili čak i intravenozna primjena lijekova.

Uz pravilnu dijagnozu i prikladno liječenje keratitis se može uspješno liječiti bez trajnih vidnih poremećaja.

Ključne riječi: rožnica, infekciozni keratitis, kontaktne leće, procijepna svjetiljka

2 Summary

Title: Infectious keratitis

Author: Jasna Dobravec

The cornea is the transparent front part of the eye that covers the iris, pupil, and anterior chamber. The cornea, along with the anterior chamber and lens, helps to refract light to focus on the retina.

Keratitis is inflammation of the cornea. Infection is the most frequent cause of keratitis. Bacteria, viruses, fungi, and parasitic organisms may all infect the cornea, causing infectious keratitis. Signs and symptoms of keratitis include eye redness, eye pain, excess, blurred vision, decreased vision, sensitivity to light (photophobia), and a feeling that something is in the eye. Infectious keratitis is a serious sight-threatening ocular infection and one of the most significant complications of contact lens usage. Damage to the cornea can occur rapidly and early diagnosis and treatment are essential.

The eye examination consists of checking vision and careful inspection of the corneas using a slit lamp. The principal therapeutic goal is to eliminate the pathogens, prevent irreversible corneal structural damage, and reduce the incidence of severe visual loss. Treatment depends on the cause of the keratitis. Infectious keratitis generally requires antibacterial, antifungal, or antiviral therapy to treat the infection. This treatment can involve prescription eyedrops, pills, or even intravenous therapy. With proper diagnosis and appropriate treatment including follow-up care, keratitis can usually be managed without causing permanent visual disturbances.

Key words: cornea, infectious keratitis, contact lens, slit lamp

3 Uvod

Rožnica čini prednji i manji, jače zakrivljeni dio vanjske ovojnice oka. Predstavlja prvi optički medij na kojeg nailaze zrake svjetlosti prodirući u očni bulbus. Najvažnije obilježje rožnice je njezina prozirnost. Za dobar vid rožnica mora biti glatka, sjajna i prozirna, a različite ozljede, upale ili alergije oka mogu dovesti do njezina oštećenja. Građena je od pet slojeva i ako oštećenje zahvaća dublje slojeve rožnice to izaziva rasipanje svjetlosnih zraka što ulaze u oko te dovodi do poremećaja vida.

Jedan od uzročnika ovakvih oštećenja su i upalne zarazne bolesti rožnice. Ovisno o uzročniku prezentiraju se različitom kliničkom slikom. Za pregled oka koristimo procijepnu svjetiljku. Radi se o mikroskopu s jakim osvjetljenjem i povećanjem koji se koristi za detaljan pregled očne površine i rožnice. Za postavljanje dijagnoze potrebno je izolirati uzročnika bolesti rožnice. Ovisno o uzročniku bolesti rožnice primjenjuje se prikladna terapija.

Postoje progresivniji oblici bolesti koji zahtijevaju kombinaciju lijekova, a razvijaju se i alternativne metode liječenja kad konzervativna terapija nije uspješna.

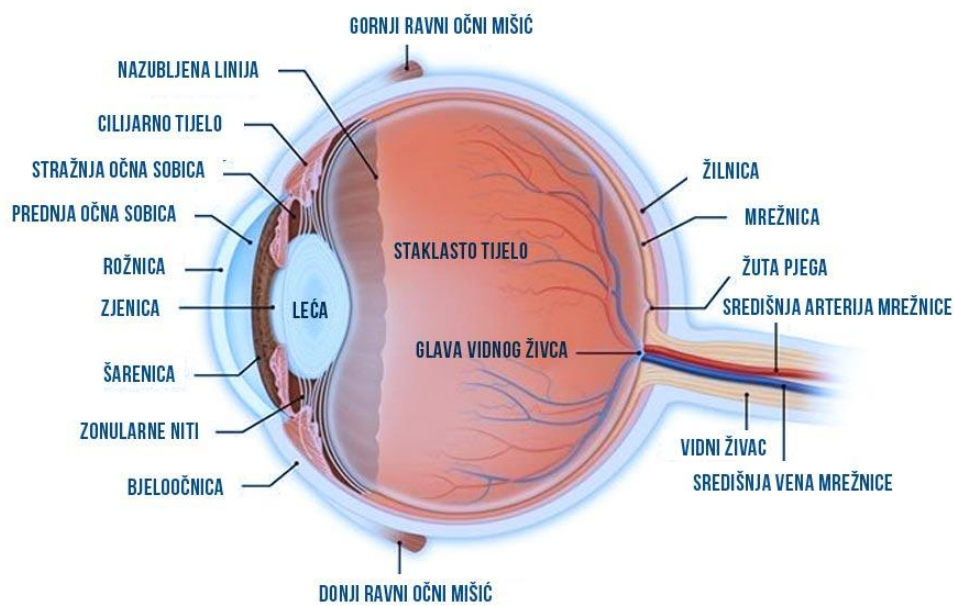
4 Infekciozni keratitis

4.1 Anatomija i fiziologija

4.1.1 Oko

Oko ili očna jabučica (**slika br. 1**) je parni organ, kuglastog oblika i promjera oko 24 mm.

Oko očne jabučice smještene su tri para mišića očnih mišića koji očnu jabučicu pokreću u sve tri osi. Sama očna jabučica sastoji se od tri koncentrične ovojnice: vanjska, srednja i unutrašnja ovojnica.



Slika 1. Anatomija oka.

Izvor: <http://www.ladavac.hr/images/anatomija-ljudskog-oka-kako-funkcionira-oko.jpg>

Vanjska očna ovojnica (*tunica fibrosa bulbi*) je čvrsta vezivna čahura koja određuje oblik i veličinu očne jabučice i ujedno služi za hvatište vanjskih i unutrašnjih mišića oka. Njezin prednji, manji dio je proziran i naziva se rožnica (*cornea*), a ostatak čini neprozirna bjeloočnica (*sclera*). Bjeloočnica se proteže od limbusa do vidnog živca i zakrivljena je po većem polumjeru nego rožnica. Rožnica služi refrakciji svjetlosti i njezina refrakcijska moć iznosi približno 43 dioptrije te je odgovorna za veći dio moći fokusa oka.

Dublje od bjeloočnice je srednja očna ovojnica (*tunica bulbi media* ili *uvea*). Sastoji se od žilnice (*choroidea*), cilijarnog tijela (*corpus ciliare*) i šarenice (*iris*). Zajedno s unutrašnjom očnom ovojnicom prati unutrašnju stranu bjeloočnice od ulazišta vidnog živca do ruba rožnice, a na rubu rožnice se obje udaljuju od nje i ulaze u unutrašnjost očne jabučice. Na taj način te dvije ovojnice zajedno grade šarenicu. Šarenica regulira veličinu otvora zjenice (*pupilla*) i količinu svjetlosti, a njena pigmentacija određuje boju očiju. Smještena je ispred leće, a iza rožnice od koje je odvaja šupljina koju nazivamo prednja očna komora (*camera bulbi anterior*). Drugi dio srednje očne ovojnice čini cilijarno tijelo, zadebljanje koje slijedi rub rožnice. Sastoji se od cilijarnog mišića (*musculus ciliaris*) koji omogućava akomodaciju, te od nastavaka koji proizvode očnu vodicu (*humor aquesus*) i niti koje drže leću. Stražnji, najveći dio srednje očne ovojnice čini žilnica. Žilnica je bogata krvnim žilama i tako prehranjuje susjedne slojeve i osigurava im kisik, posebice avaskularnu, fotosenzitivnu mrežnicu.

Unutrašnja ovojnica (*tunica interna bulbi*) je najdublja ovojnica oka. Građena je od dva glavna sloja, a to su *stratum pigmenti* kao vanjski i mrežnica ili *retina* kao unutarnji sloj. *Stratum pigmenti* je jednoslojni kubični epitel na koji se naslanja vidni dio mrežnice. Mrežnica sadrži svjetlosno osjetljive stanice, fotoreceptore. Na mjestu izlaska optičkog živca nema fotoreceptora i taj dio se naziva slijepa pjega. Pored slijepa pjege nalazi se žuta pjega. U žutoj pjegi su živčane stanice najgušće raspoređene i to je mjesto najoštrijeg vida.

Sadržaj očne jabučice čine očna vodica, očna leća i staklasto tijelo. Oni, zajedno s rožnicom, čine optički aparat oka.

Staklasto tijelo (*corpus vitreum*) je prozirna supstanca koja ispunjava prostor između leće i mrežnice. Ona pritišće mrežnicu na pigmentni sloj i na taj način sprječava odvajanje mrežnice. Ujedno ima malu refrakternu moć.

Leća (*lens*) je postavljena u frontalnoj razini iza šarenice, a ispred staklastog tijela. Potpuno je prozirna i oblikom odgovara bikonveksnoj leći. Leća je elastično tijelo i može mijenjati zakrivljenost što omogućava akomodaciju oka za gledanje na blizinu. Prilagodbu oka za gledanje na blizinu, akomodaciju, vrši m. ciliaris. Normalni položaj leće osigurava *zonula ciliaris*. Tim se nazivom označavaju vrlo fina vlakna, *fibrae zonulares*, što povezuju površinu cilijarnog tijela i leću.

Očna vodica, *humor aquosus*, ispunjava prednju i stražnju očnu komoru. Bistra je tekućina koju izlučuju cilijarni nastavci u stražnju očnu komoru. Procijepom između šarenice i leće (kroz pupilu) ona prelazi u prednju komoru, a ovu napušta putem Schlemmova kanala i putom kripta na šarenici odlazeći u vensku krv. Ravnotežom između izlučivanja i otjecanja očne vodice održava se intraokularni tlak na normalnoj vrijednosti koja iznosi 1,6 - 2,7 kPa.

4.1.2 Rožnica

Rožnica je prvi optički medij na kojeg nailaze zrake svjetlosti prodirući u očni bulbus. Ona čini prednji i manji, jače zakrivljeni dio vanjske ovojnice oka. Prozirnost je bitno obilježje rožnice koje počiva djelomično i na pravilnom rasporedu vlakana u njezinu vezivnom sloju, na odsutnosti krvnih žila, kao i na činjenici da živčana vlakna u njoj nemaju mijelinskih ovojnica. Rožnica sadrži velik broj senzibilnih živčanih završetaka i predstavlja najosjetljiviji dio površine tijela. Tom osjetljivošću ona je zaštićena od stranih tijela i drugih ozljeda. Razni podražaji, koji na nju djeluju, izazivaju obrambeno reflektorno suženje i zatvaranje vjeđa (kornealni refleksi).

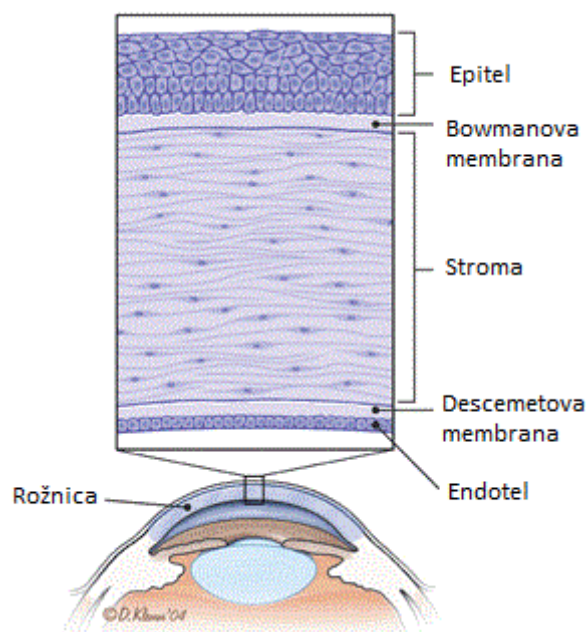
Prednja površina, *facies anterior*, graniči s vanjskim prostorom, konveksna je i zbog loma svjetlosnih zraka ima veliko optičko značenje. Pravilna je ispupčenost uz prozirnost druga bitna osobina rožnice kao medija dioptričkog aparata. Ako je zakrivljenost u dva međusobno

okomita meridijana nejednaka, javlja se astigmatizam. Kod ove refrakcijske anomalije nije moguće vidjeti jasno ni u kojoj udaljenosti jer se zrake svjetla me mogu sastati u jednoj točki.

Stražnja površina, *facies posterior*, konkavna je i zakrivljena po kraćem radijusu nego prednja, tako da je debljina rožnice periferno veća, a u sredini manja.

Na kružnom rubu, nazvanom *limbus corneae*, rožnica izravno prelazi u bjeloočnicu. Taj rub je uložen u odgovarajući kružni žlijeb na bjeloočnici (*rima cornealis*). (Križan, 1999)

Idući od prednje površine k stražnjoj, mikroskopski se u rožnici razlikuje pet slojeva (**slika br. 2**):



Slika 2. Mikroskopska građa rožnice

Izvor: <http://tweetboard.me/wp-content/uploads/anatomy-of-corneal-evaluation-and-management-abrasions-american-family.gif> dana 05.06.2018.

1. *Epithelium anterius corneae* vrlo je pravilno građen epitel koji se sastoji od više slojeva poligonalnih stanica koje i u najpovršnijem sloju imaju jezgre. Periferno se nastavlja u

epitel očne sluznice (*tunica conjunctiva*). Odlikuje se velikom regenerativnom sposobnošću. Slabo je povezan sa sljedećom membranom zbog čega se lako ljušti.

2. *Lamina limitans anterior* (*s. Bowmani*) homogena je, razmjerno debela bazalna membrana. Građena je od kolagenih vlakana i nema sposobnost regeneracije.
3. *Stroma* ili *Substantia propria* srednji je, osnovni i najdeblji sloj – čini 90% debljine rožnice. Sastoji se od međusobno ukrštenih lamela kolagenih fibrila.. Među lamelama leže stanice s izdancima koje se granaju pod pravim kutom. U taj sloj ulaze radijarno sa svih strana tanke grančice cilijarnih živaca i u njemu izgrađuju osnovni živčani splet. Zbog velikog broja osjetnih živčanih završetaka rožnica je najosjetljiviji dio površine tijela. Ta osjetljivost omogućuje zaštitu od ozljeda prilikom kojih uzrokuje jaku bol ozlijeđenog.

Kod starijih ljudi dolazi do ulaganja finih kapljica masti u tkivo perifernoga dijela supstancije proprije. Tako nastaje srpasto rubno zamućenje rožnice, bijelo-sive boje, koja se naziva *arcus senilis* (*gerontoxon*).

4. *Lamina limitans posterior* (*s. Descemeti*) također je homogena bazalna membrana, tanja od istoimene prednje membrane. Na rubu rožnice ona se nastavlja u tračke koji služe kao polazište cilijarnog mišića.
5. *Endothelium camerae anterioris* se sastoji od jednog sloja plosnatih šesterokutnih stanica. Te se stanice nakon rođenja ne dijele i kroz život se njihov broj sve više smanjuje, a svaki gubitak se nadoknađuje uvećavanjem preostalih stanica. Uloga endotela je važna jer onemogućuje ulazak prevelike količine vode u rožnicu zbog čega ona zadržava svoju prozirnost. Svako oštećenje endotela bilo kojeg uzroka dovodi do edema i moguće trajnog zamućenja rožnice. (Cerovski i sur. 2012)

Rožnica nema krvnih žila i prehranjuje se difuzijom iz perikornealne arterijske mreže. Kod upale žile iz okoline mogu urasti u rožnicu i tako nastaje *panus*.

4.1.2.1 Opći patološki odgovori rožnice

Niz patoloških procesa može poremetiti strukturu jednog od sveukupno pet slojeva rožnice i posljedično dovesti do poremećene funkcije rožnice. Bez obzira na velik broj različitih uzroka postoji svega nekoliko općih patoloških odgovora rožnice na takav utjecaj.

1. Defekti i njihov popravak

Defekt je potpun ili djelomičan nedostatak dijela tkiva rožnice. Ako se naglo pojavi i zacijeli radi se o akutnom defektu (npr. abrazije rožnice i puknuća u Descemetovoj membrani). Rekurentni defekt je onaj koji se javlja u više navrata (npr. rekurente epitelne erozije). Kronični ili perzistentni defekt je onaj kod kojeg zacjeljivanje stane i defekt ostane (npr. bezbolni epitelni ulkus udružen s herpes simplex keratitisom).

2. Fibroza i vaskularizacija

Fibroza i vaskularizacija dio su normalnog procesa popravka u vezivnom tkivu. U većini tkiva ti procesi imaju koristan učinak, međutim u rožnici fibroza i vaskularizacija vode ožiljkavanju strome s opacitetima i posljedičnom ometanju optičke funkcije. Pojava krvnih žila u rožnici uvijek je abnormalna pojava.

3. Edem i ciste

Spominju se zajedno jer su često klinički slične. Kod edema (stanje viška tekućine u ili između stanica) normalna arhitektura je narušena što za posljedicu ima pojavu opaciteta. Edem može biti difuzni (stromalni edem) ili fokalni (epitelna bula). Ciste rožnice su lokalne nakupine tekućine ili solidnog materijala bez epitelne ovojnice.

4. Upala i imunološki odgovor

Upala i imunološka reakcija rezultat su različitih povreda koje mogu dovesti do reverzibilnih ili ireverzibilnih promjena. Obuhvaćaju tri glavna koraka: (1) poticanje patološkog procesa egzogenim ili endogenim putem, akutno ili kronično; (2) stanični i humoralni upalni i/ili autoimuni odgovor domaćina; i (3) proces reparacije. Ta tri koraka su učinkovita i korisna kad zaustavljaju i kontroliraju patološki proces, međutim mogu biti štetni ako istovremeno dovode do oštećenja rožnice.

5. Depoziti

Postoje različiti materijali koji se mogu taložiti u rožnici. Depoziti egzogenog porijekla uključuju droge (više od 50 vrsta). Depoziti endogenog porijekla su rezultat viška materijala stvorenog tijekom metaboličkih bolesti (npr. Wilsonova bolest i depoziti bakra u Descemetovoj membrani) ili tijekom distrofija i degeneracija rožnice (npr. suvišak glikozaminoglikana u stromi u endotelu u makularnoj distrofiji).

6. Proliferacija

Razlikujemo tri osnovna tipa abnormalnog imunološkog odgovora: (1) abnormalnosti rasta i sazrijevanja (npr. hipetrofija, hiperplazija, metaplazija i displazija/neoplazija – kornealna intraepitelna neoplazija [CIN]); (2) ektopična migracija (npr. epitelna uraslina); i (3) manjak matičnih stanica rožnice koji dovodi do konjuktivalizacije površine oka. (Krachmer, Mannis, Holland. 2011)

4.2 Klinički pregled rožnice

4.2.1 Procijepna svjetiljka (biomikroskop)

Biomikroskop je instrument koji se koristi za pregled prednjeg segmenta oka pod povećanjem. Dijelovi biomikroskopa su izvor svjetla i binokularni mikroskop. Koristeći svjetlo radi "rezove" kroz prozirne strukture oka koje promatramo mikroskopom omogućujući na taj način uski optički presjek anatomskih struktura. Osim prednjeg segmenta oka koristi se za pregled i ostalih dijelova oka: šarenice, bjeloočnice, spojnice i vjeđe. Metode pregleda na biomikroskopu su izravno osvjetljenje, neizravno osvjetljenje (retroiluminacija) i skleralni rasap svjetla (Cerovski i sur. 2012) i ostalo.

4.2.1.1 Izravno osvjetljenje

Primjenom izravnog osvjetljenja omogućeno je povećanje oko 15 puta. Sustavno se pregledavaju kratki dijelovi medija (npr. rožnice). Korištenje velikih proreza, raspršene svjetlosti, koristi se za prikaz veće abnormalnosti oka, odnosno koristi se za pregled nekog objekta kao što je strano tijelo. Kada se zraka svjetlosti suzi (uski prorez) i usmjeri koso na površinu oka dobije se poprečni presjek rožnice četverokutnog oblika. Za pregled centralnih opaciteta rožnice i leće potrebno je dilatirati pupile. (Ahmed E, 2011)

4.2.1.2 Neizravno osvjetljenje (retroiluminacija)

Kod ove metode zrake svjetlosti se reflektiraju s površine šarenice i osvjetljavaju rožnicu sa stražnje strane. Ovaj pristup omogućuje otkrivanje malih promjena u epitelu i endotelu rožnice, precipitata rožnice i malih krvnih žila.

4.2.1.3 Skleralni rasap svjetla

Ova metoda obuhvaća usmjeravanje zrake svjetlosti tako da svjetlost pada na limbus. Takvim raspršivanjem svjetlosti svjetlo prolazi kroz rožnicu i cijelim putem se reflektira unutar rožnice i izlazi kroz limbus na suprotnoj strani. Ako postoje opaciteti koji sprječavaju prolaz svjetlosti onda će ta lezija biti osvjetljena jer mijenja put unutrašnje refleksije zrake

svijetlosti. Ova metoda je osobito korisna za detektiranje suptilnih opaciteta i blagog edema rožnice. (Kanski JJ, 1999)

4.3 Klinički znakovi bolesti rožnice

1. **Točkaste epitelne erozije (PEE)** su sitne, lagano udubljene sivo-bijele točke koje se dobro boje fluoresceinom (slika 3). To je nespecifični znak koji može biti prisutan u ranim stadijima raznih uzroka keratopatija. Dokaz su površne suhoće oka. Lokacija PEE može dati naslutiti o kojoj etiologiji keratopatije je riječ.
2. **Epitelni edem** važan je znak dekompenzacije epitela. Rožnica gubi sjaj, a kad se radi o ozbiljnijem stanju može biti udružena s vezikulama i bulama.
3. **Kornealni filamenti** su sluzave niti pričvršćene na mjesta gdje se nalaze abnormalni receptori. Oblika su zareza, a nepričvršćeni dio visi preko rožnice i miče se s treptajem oka. Ispod njihova pričvršćenja za epitel mogu se naći sivi subepitelni opaciteti. Filamenti se dobro boje s rose bengal tehnikom bojanja, ali ne i s fluoresceinom. Razlog tomu je da je rose bengal skloniji vezanju na sluz te mrtve i degenerativne stanice. Glavni uzroci stvaranja kornealnih filamenata su: suhi keratokonjuktivitis, površni limbički keratokonjuktivitis, izloženost rožnice uslijed nepotpunog zatvaranja oka, stavljanje zakrpe na oko, oftalmički herpes zoster i dr.
4. **Točkasti epitelni keratitis** je važan znak virusnih bolesti. Lezije se sastoje od granularnih bjeličastih epitelnih stanica koje su vidljive i bez bojanja iako se dobro boje rose bengal tehnikom bojanja, ali slabo se boje fluoresceinom.
5. **Panus** - radi se o upalnim promjenama na rožnici oka. Osnovni problem je urastanje krvnih žilica u rožnicu iz limbusa zbog čega ona postaje neprozirna.

6. **Stromalni infiltrati** sastoje se od leukocita i znak su aktivne upale. Pregledom procijepnom svjetiljkom izgledaju kao fokalni granularni opaciteti.
7. **Stromalni edem** je uobičajen znak akutne ili subakutne bolesti rožnice. Karakteriziran je optički praznim prostorom između stromalnih lamela, povećanom debljinom rožnice te promjenama u prozirnosti rožnice zbog poremećenog razmještaja lamela. Četiri važna uzroka središnjeg stromalnog edema su disciformni keratitis, keratokonus, Fuchsova endotelna distrofija i ozljeda endotela rožnice uslijed operacije.
8. **Stromalna vaskularizacija** pojavljuje se u raznim poremećajima rožnice. Lokalizirane površinske vaskularizacije obično su udružene sa specifičnim lezijama rožnice, dok duboke vaskularizacije potječu od prednjih cilijarnih krvnih žila.
9. **Puknuća Descemetove membrane** mogu biti posljedica uvećanja rožnice, traume pri rođenju i keratokonusa.
10. **Nabori Descemetove membrane** posljedica su kirurških trauma, hipotonije oka te jake stromalne upale i edema. (Kanski JJ, 1999)

4.4 Dijagnostičke metode

1. Pahimetrija je metoda kojom mjerimo debljinu rožnice. Rožnica je tanja u središnjem dijelu i iznosi između 0.52 – 0.56 mm, a kako se približavamo limbusu debljina raste i iznosi 0.63 – 0.67 mm. Ova metoda je važan indikator funkcije endotela te se koristi postoperativno za procjenu opsežnosti traume endotela tijekom operacije. Postoje dva tipa pahimetrije, optički i noviji, ultrasonički. Ultrasonički je puno preciznija metoda te se obično koristi prije refrakternih operacija. (Yanoff, Duker, 2009)

2. Spekularna mikroskopija koristi se za određivanje različitih karakteristika endotelnih stanica rožnice poput broja, oblika, veličine, gustoće i rasporeda. Normalan broj stanica veći je od 2400 stanica/mm² (Nema HV, Nema N. 2008).
3. Keratometrija služi za mjerenje zakrivljenosti prednje površine rožnice. To je koristan alat za procjenu astigmatizma i dijagnozu nepravilnosti zakrivljenosti rožnice. Tom metodom možemo mjeriti samo male površine rožnice.
4. Keratioskopija detektira abnormalnosti u obliku rožnicu. Keratoskop sadrži višebrojne koncentrične krugove i tako formiraju sliku nalik na metu koja se reflektira s površine oka pacijenta. Ako je površina rožnice pravilna reflektirana slika imat će ujednačene koncentrične krugove, a ako je nepravilna rožnica će reflektirati izobličenu sliku. (Kanski JJ, 1999)

4.4.1 Laboratorijska dijagnostika

1. **Mikrobiološki uzorak** uzima se s površine rožnice inficiranog oka koristeći sterilnu špatulu (Kimura lopatica) ili iglu većeg promjera sa savijenim vrhom. Za kulturu je potrebno ostrugati epitel s površine rožnice. Uzorci rožnice uzimaju se pod lokalnom anestezijom, a kapke trebati držati otvorenima da bi se spriječila kontaminacija. Osobe koje nose kontaktne leće bi ih također trebale poslati na mikrobiološku analizu. Dio dobivenog uzorka nanosi se na predmetno stakalce i boji se po Gram-u, a dio se nanosi na neku od hranjivih podloga:
 - a. **Krvni agar** za aerobne mikroorganizme.
 - b. **Tioglikolni bujon** za fakultativne anaerobne mikroorganizme.
 - c. **Čokoladni agar** za *Neisseria* i *Haemophilus* sp.
 - d. **Sabouraudov agar** za gljive.
 - e. **Srce-mozak bujon** za gljive koje ne rastu na Sabouraudovom agaru.
 - f. **Ne-hranjivi agar** za akantamebe.

2. **Biopsija rožnice** može se izvesti na dva načina: punkcijom ili lamelarnom disekcijom oštricom. Glavni indikatori za biopsiju su:
 - a. Keratitisi kod kojih je mikrobiološka dijagnostika negativna.
 - b. Infiltrat u rožnici koji je predubok za površinsko uzimanje uzorka.
 - c. Dijagnoza problematičnih bolesti rožnice poput rijetkih distrofija ili sistemnih genetičkih metaboličkih bolesti s kornealnim manifestacijama. (Kanski JJ, 1999)

4.5 Načela liječenja bolesti rožnice

1. **Antibiotici** se trebaju početi koristiti u liječenju infekcija rožnice odmah nakon što obavimo inicijalni pregled i dijagnostiku. Za bolji učinak antibiotika može se koristiti kolagenska leća. Kolagenska leća je istog oblika poput kontaktne leće, ali je pakirana u dehidriranom obliku i potrebno ju je rehidrirati prije uporabe.
2. **Topički steroidi** mogu biti korisni kod nekih oblika keratitisa iako njihova nerazborita primjena može potaknuti rast bakterija. Steroidi također suprimiraju popravak rožnice te mogu dovesti do ulceracija i perforacija.
3. **Poticanje reepitelizacije** važno je kod rožnica s tankom stromom jer stanjivanje rijetko progredira ako je epitel intaktan.
4. **Sprječavanje perforacije rožnice** jednom od sljedećih metoda:
 - a. **Adhezivno ljepilo** može se primijeniti kako bi se ograničila stromalna ulceracija ili za zatvaranje malih perforacija.
 - b. **Konjuktivalni zalistak** pokriva rožnicu ako je ulceracija progresivna i ne odgovara na ostale mjere liječenja.
 - c. **Sistemske imunosupresivne lijekove** korisni su kod nekih lokalnih i sistemskih autoimunih bolesti.

5. **Transplantacija rožnice** je potrebna u slučajevima kad rožnica zbog neke bolesti izgubi svoju prozirnost.

5 Uzročnici zaraznog keratitisa

5.1 Bakterijski keratitis

Bakterijski keratitis obično se javi kad su zaštitni mehanizmi oka na neki način kopromitirani. No, postoje neke bakterije, uključujući *N. gonorrhoeae*, *N. meningitidis*, *C. diphtheriae* i *H. influenzae*, koje mogu prodrijeti kroz zdrav i normalan epitel rožnice. Često je to slučaj kad je keratitis udružen s ozbiljnim konjuktivitisom. Uzrok infekcije rožnice ne mora biti samo jedna bakterija nego se može raditi o više njih, također keratitis može biti posljedica istovremene bakterijske i gljivične infekcije. Najčešći patogeni su sljedeći:

1. ***Pseudomonas aeruginosa*** je ubikvitarni gram-negativni bacil koji je inače komenzal gastrointestinalnog trakta. Infekcija ovom bakterijom je poprilično agresivne naravi i odgovorna je za više od 60% keratitisa povezanih s upotrebom kontaktnih leća.
2. ***Staphylococcus aureus*** je gram pozitivna bakterija, komenzal nosnice, kože i konjunktive. Ovaj keratitis se prezentira kao fokalni i dobro definiran bijeli ili žuto-bijeli infiltrat.
3. ***Streptococci***. *S. pyogenes* je čest gram-pozitivni komenzal grla i vagine. *S. pneumoniae* (pneumokok) je gram-pozitivni komenzal gornjeg respiratornog trakta. Infekcije uzrokovane streptokokima su vrlo često agresivne. (Kanski JJ, Bowling B, 2011)
4. ***Enterobacteriaceae*** obično uzrokuju plitke ulceracije, sivo-bijeli gnojni iscjedak iz oka i difuzni stromalni bjeličasti izgled. Endotoksini koje proizvodi gram-negativna bakterija mogu inducirati stvaranje prstenastih infiltrata rožnice. (Kanski JJ, 1999)

5.1.1 Rizični faktori

1. **Nošenje kontaktnih leća**, naročito kod predugog nošenja, je najvažniji rizični čimbenik. Uz adherenciju bakterije na površinu rožnice važnim čimbenikom se smatra i kompromitiran epitel rožnice kao posljedica hipoksije i mikrotraume. Osobe koje nose mekane leće spadaju u skupinu koja je pod većim rizikom od onih koji nose tvrde leće. Veći rizik za nastanak infekcije također je u onih osoba koje održavaju lošu higijenu leća iako infekcija može nastati i kad je higijena leća na visokom nivou i kod upotrebe jednokratnih leća.
2. **Trauma**, u koju ubrajamo i refrakterne operacije (osobito LASIK), je povezana s bakterijskim infekcijama uključujući i infekcije atipičnim mikobakterijama.
3. **Bolesti koje zahvaćaju površinu oka** kao što su herpetični keratitis, bulozna keratopatija, suho oko, kronični blefaritis, trihijaza i entropija, teški oblici alergijskih bolesti oka i anestezija rožnice.
4. **Ostali faktori** obuhvaćaju lokalnu ili sistemsku imunosupresiju, dijabetes i hipovitaminozu A.

5.1.2 Klinička slika pacijenta s bakterijskom infekcijom rožnice

1. **Simptomi** s kojima se pacijent prezentira su bol, fotofobija, zamagljen vid i mukopurulentan ili purulentan iscjedak (eng. discharge).
2. **Znakovi** po kronološkom redu:
 - Epitelni defekt udružen s većim infiltratom.
 - Uvećanje infiltrata i epitelnog defekta.
 - Stromalni edem, nabori Descemetove membrane i prednji uveitis.
 - Kemoza i oticanje kapka u težim slučajevima.
 - Brza progresija infiltracije s povećanjem hipopiona.

- Pogoršanje ulkusa može dovesti do formiranja descematokela i perforacije, osobito kod infekcija uzrokovanih *Pseudomonasom*.
 - Endoftalmitis je rijedak ako nije došlo do perforacije. Studije pokazuju da su pacijenti s većim rizikom za pojavu endoftalmitisa oni koji koriste topičke steroide, pacijenti s gljivičnim keratitisom, pacijenti kod kojih je došlo do perforacije rožnice i pacijenti koji imaju zarazni keratitis povezan s kirurškom traumom (Henry, 2012).
 - Ožiljkavanje, vaskularizacija i pojava opaciteta.
 - Znak poboljšanja je smanjenje edema kapka i kemoze, smanjivanje epitelnog defekta i gustoće infiltrata.
3. **Smanjena osjetljivost rožnice** može indicirati da se radi o herpetičnoj bolesti ili neurotrofičnoj keratopatiji (eng. neurotrophic keratopathy). Smanjenu osjetljivost nalazimo i kod kroničnih bolesti površine oka i kod nošenja kontaktnih leća.
 4. **Intraokularni tlak** treba redovito provjeravati. S obzirom da nekad aplanacijska tonometrija nije najbolji pristup može se koristiti Tono-Pen ®.
 5. **Diferencijalna dijagnoza** obuhvaća keratitis uzrokovan drugim mikroorganizmima (gljivice, akantameba, stromalni herpes simplex i mikobakterija), marginalni keratitis (eng. marginal keratitis), sterilna upalna infiltracija uzrokovana nošenjem kontaktnih leća, periferni ulcerativni keratitis i toksični keratitis.

5.1.3 Dijagnostika bakterijskih infekcija rožnice

Dijagnostika obuhvaća već ranije navedene i opisane metode stoga ću ih ovdje samo nabrojati:

1. Struganje rožnice.
2. Konjuktivalni bris.

3. Kutijica za čuvanje kontaktnih leća i bočica s otopinom za leće trebaju također biti poslani na mikrobiološku analizu.
4. Bojenje po Gram-u.
5. Test osjetljivosti je koristan za određivanje osjetljivosti na antibiotike izoliranog mikroorganizma. Većina laboratorija koristi metodu disk difuzije (Kirby-Bauer metoda). Mikroorganizam može biti osjetljiv (osjetljiv na normalnu dozu antibiotika), umjereno osjetljiv (osjetljiv na višu dozu antibiotika) i rezistentan (mikroorganizam nije osjetljiv na testiranu dozu) na ispitivani antibiotik.

5.1.4 Liječenje bakterijskih infekcija rožnice

5.1.4.1 Liječenje pacijenta

1. **Hospitalizacija pacijenta** – treba ju uzeti u obzir kod pacijenata za koje se sumnja da se neće pridržavati uputa ili nisu u mogućnosti sami primijeniti lijek. Također je nužna kod težih i agresivnih bolesti.
2. **Prestanak korištenja kontaktnih leća** je obavezan.
3. **Školjku za oko** preporučljivo je nositi između primjena kapi za oko kod značajnog stanjenja (ili perforacije) rožnice.
4. **Odluka o liječenju** – manji infiltrati koji su klinički sterilni ne zahtijevaju intenzivnu terapiju i mogu se tretirati manjim dozama topičkih antibiotika i/ili steroida te privremenim prekidom nošenja kontaktnih leća. Liječenje započinjemo empirijskim davanjem antibiotika širokog spektra prije dobivanja mikrobiološkog nalaza.

5.1.4.2 Lokalna terapija

Topički antibiotici su prva linija liječenja bakterijskog keratitisa. Topičkom aplikacijom lijekova postizemo visoku koncentraciju u tkivu i u početku bi se trebao davati antibiotik

širokog spektra koji pokriva većinu najčešćih patogena. U početku se lijek aplicira u kratkim intervalima (mjereno u satima) danonoćno 24 – 48 sati, a zatim se aplikacija prilagođava s obzirom na klinički napredak u liječenju.

1. **Antibiotska monoterapija** je u prednosti nad dvojnou terapijom zbog manje toksičnosti prema površini rožnice, a i jednostavnija je za primjenu (Pavesio, 1997).

Fluorokinolon je terapija izbora kod monoterapijskog empirijskog liječenja.

Ciprofloksacin ili ofloksacin koriste se u zemljama u kojima nije dokazana masovna rezistencija na ranije generacije fluorokinolona. Učinak na gram-pozitivne organizme, naročito streptokoke, je ograničen.

Moksifloksacin i gatifloksacin su novije generacije fluorokinolona i učinkovitiji su protiv gram-pozitivnih patogena, a moksifloksacin pokazuje bolju okularnu penetraciju.

Aplikacija ciprofloksacina povezana je s bijelim precipitatima što može odgoditi cijeljenje epitela.

Nije dokazana razlika u brzini cijeljenja, stopi izlječenja niti komplikacija kod upotrebe moksifloksacina i ofloksacina (Constantinou i dr., 2007).

2. **Antibiotska dvojna terapija** poželjna je kao prva linija empirijskog liječenja, naročito kod agresivnih bolesti ili ako sumnjamo da je uzročnik streptokok ili neki drugi mikroorganizam čije liječenje bi bilo uspješnije primjenom prilagođenog režima liječenja.

- Empirijska dvojna terapija uključuje kombinaciju dva antibiotika, obično se koristi cefalosporin i aminoglikozid (gentamicin) kako bi se pokrili učestali gram-pozitivni i gram-negativni patogeni.
- Ne postoji komercijalni pripravak takvih antibiotika te se moraju specijalno pripremiti, najidealnije u sterilnim uvjetima u apotekama.

- Problemi kod tako pripremljenih antibiotika su visoka cijena, ograničena dostupnost, rizik od kontaminacije, kratak rok trajanja i moraju se čuvati u hladnjaku.
3. **Subkonjunktivalni antibiotici** indicirani su samo u slučajevima lošeg odgovora na topičko liječenje.
 4. **Midrijatici** (ciklopentolat 1%, homatropin 2% ili atropin 1%) koriste se kako bi se spriječilo stvaranje posteriornih sinehija i za smanjenje boli.
 5. **Steroidi.** O upotrebi kortikosteroida u liječenju bakterijskog keratitisa već se dugo raspravlja.
 - Zagovornici upotrebe kortikosteroida smatraju da poboljšavaju ishod liječenja stišavajući upalu i tako smanjuju ožiljkavanje i neovaskularizaciju rožnice. Međutim, dokazi da imaju koristan konačni učinak na vid su ograničeni.
 - Postoje i protivnici koji smatraju da kortikosteroidi odgađaju cijeljenje epitela te ih treba u tom izbjegavati ako epitel sporo cijeli ili postoji značajno stanjenje epitela. Steroidi mogu pogoršati već postojeću infekciju. Naime, olakšavaju replikaciju nekih mikroorganizama, naročito gljivica, herpesa simplex-a i mikobakterija, te su kontraindicirani ako postoji sumnja na neki od tih uzročnika.
 - Obično se ne započinje sa steroidnom terapijom ako dođe do kliničkog poboljšanja uz upotrebu antibiotika, što se može primijetiti već unutar 24 sata od početka primjene antibiotika. Režim terapije varira od primjene preparata minimalnih doza poput 0.1% deksametazona svakih dva sata. Drugi lijek izbora je 0.5–1% prednizolon 4x dnevno. (Kanski, 2011)

5.1.4.3 *Sistemske antibiotici*

Primjena sistemskih antibiotika nije uobičajen način liječenja, ali može biti primjerena u sljedećim okolnostima:

Potencijal za sistemsko širenje kao što su:

- *N. meningitidis*, kod koje rana sistemska profilaksa može spasiti život. Liječi se intramuskularnim davanjem benzilpenicilina, ceftriaksona ili cefotaksima; ili oralnim davanjem ciprofloksacina.
- *H. influenzae* infekcije treba liječiti oralnom primjenom amoksicilina s klavulanskom kiselinom.
- *N. gonorrhoeae* liječi se sa cefalosporinima III. generacije, npr. ceftriakson.

Opsežnije stanjenje rožnice s prijetećom ili prisutnom perforacijom treba liječiti s:

- Ciprofloksacin za antibakterijsku aktivnost.
- Tetraciklin (npr. doksiciklin 100 mg 2x dnevno) za inhibiciju kolagenaze. Primjena tetraciklina oralno u kombinaciji s topičkim preparatima inhibira učinak kolagenaze i posljedično degradaciju rožnice (Ralph, 2000).

Zahvaćenost bjeloočnice može se liječiti oralnim ili intravenskim preparatima.

5.2 *Gljivični keratitis*

Iako rijetka, gljivičnu infekciju rožnice (keratomikoza) treba uvijek uzeti u obzir kod diferencijalne dijagnoze supurativnog bakterijskog keratitisa i herpetičnog stromalnog nekrotičnog keratitisa.

5.2.1 *Klinička slika pacijenta s gljivičnim keratitisom*

Klinička slika gljivičnog keratitisa ovisi o uzročniku i stadiju bolesti. Topički aplicirani steroidi potiču replikaciju gljivica i invaziju rožnice zato što interferiraju s upalnim odgovorom domaćina. Često su u primjeni u vrijeme dijagnoze.

Filamentozni gljivični keratitis je većinom uzrokovan gljivicama roda *Fusarium* ili *Aspergillus*. Prevalencija mu je najveća u poljoprivrednim područjima i tipično mu prethodi trauma oka, najčešće uzrokovana organskom tvari poput drva. Filamentozni gljivični keratitis se pojavljuje pod navedenim okolnostima u prethodno zdravih ljudi. Karakterizira ga sivo-bijeli ulkus nejasnih rubova. Lezija je nekad okružena s nježnim prstolikim infiltratima u priležećoj stromi. Manje specifični nalaz za ovu vrstu keratitisa obuhvaća prstenasti infiltrat, endotelni plak i hipopion.

Keratitis uzrokovan *Candidom* obično se razvije kad već otprije postoji kronična upala rožnice ili u imunokompromitiranih pacijenata. Karakterizira ga žuto-bijeli ulkus udružen s gustim gnojem sličnome onom kod bakterijskog keratitisa.

5.2.2 Liječenje

Poboljšanje može biti sporo u usporedbi s bakterijskim keratitisom.

1. **Opće mjere** su iste kao i kod bakterijskog keratitisa te je često potrebna hospitalizacija.
2. **Uklanjanje epitela** s lezije može poboljšati prodor antifungalnih lijekova.
3. **Topičko liječenje** u početku treba provoditi u satnim intervalima prvih 48 sati. Kako većina antifungalnih lijekova ima samo fungistatsku funkciju liječenje bi trebalo provoditi kroz najmanje 12 tjedana.
 - a. *Candida* se liječi amfotericinom B 0.15% ili ekonazolom 1%; alternative su natamicin 5%, flukonazol 2% i klotrimazol 1%.
 - b. *Filamentozne* infekcije liječe se natamicinom 5% ili ekonazolom 1%; alternative su amfotericin B 0.15% i mikonazol 1%.

- c. **Antibiotik širokog spektra** korisno je primijeniti kako bi se spriječila bakterijska koinfekcija.
4. **Subkonjuktivalno** flukonazol se može koristiti kod težih slučajeva.
 5. **Sistemske antifungalne** lijekove mogu se primijeniti kod težih slučajeva, kad su lezije blizu limbusa ili kod suspektne endoftalmitisa. Lijekovi koji se mogu koristiti su vorikonazol, itraconazol i flukonazol.
 6. **Tetraciklini** (npr. doksiciklin 100 mg 2x dnevno) može se dati zbog svojeg inhibitornog učinka na kolagenazu kad postoji značajno stanjenje.
 7. **Intraokularni tlak** treba mjeriti koristeći Tono-Pen®.
 8. **Površinska keratektomija** može bi korisna za smanjenje lezije.
 9. **Terapeutska keratoplastika** uzima se u obzir kad je terapija neučinkovita ili ako dođe do perforacije. (Kanski, 2011)

5.3 Keratitis uzrokovan praživotinjama

5.3.1 Akantamebni keratitis

Acanthamoeba spp. su ubikvitarne slobodno živuće praživotinje koje možemo naći u zraku, u zemlji, u svježoj ili slanoj vodi te u gornjem dišnom sustavu. U cističnom obliku su visoko otporne. Pod pogodnim uvjetima okoliša cista se pretvara u trofozoite koji proizvode niz različitih enzima što prodiru u tkivo i dovode do destrukcije. U razvijenim zemljama ovaj keratitis je najčešće povezan s nošenjem kontaktnih leća, pogotovo ako se koristi voda iz slavine za njihovo ispiranje.

5.3.1.1 Dijagnoza akantamebnog keratitisa

Pogrešna dijagnoza kao herpes simplex je relativno česta.

1. **Simptomi** su zamagljen vid i prisutna bol. Ovi simptomi mogu biti nesrazmjerni s kliničkim znakovima.

2. Znakovi

- U ranoj fazi bolesti epitelna površina je nepravilna i sivkaste boje.
- Epitelni pseudodendriti zbog kojih se može zamijeniti s herpes simplex keratitisom.
- Upala limbusa s difuznim ili fokalnim anteriornim stromalnim infiltratima.
- Perineuralni infiltrati (radijalni keratoneuritis) mogu biti prisutni tijekom prvih 1 – 4 tjedna i patognomičan su znak.
- Smanjena osjetljivost rožnice je čest znak u početku bolesti.
- Postepeno povećanje i sjedinjenje infiltrata do formiranja prstenastog apscesa.
- Može doći do razvoja skleritisa koji je više rezultat pretjerane reaktivnosti okolnog tkiva nego nastavak infekcije.
- Sporo progresivno pojavljivanje stromalnih opaciteta i vaskularizacije.
- Stanjenje rožnice može se pojaviti u bilo kojem stadiju kad je zahvaćena stroma. Ta razgradnja često se razvije na periferiji infiltriranog područja.

3. Pretrage

- **Bojenje** strugotina rožnice PAS-om ili kalkofluorom (kemofluorescentna boja s afinitetom vezanja za gljivice i ciste amebe). Bojenjem po Gram-u i Giemsa-bojenjem također možemo prikazati ciste.
- **Kulture**. Strugotine se nanese na nehranjivi agar na koji se zatim nanese mrtve E.coli.
- **Ostale pretrage** obuhvaćaju imunohistokemiju, PCR te *in vivo* mikroskopiranje. Ponekad je potrebno napraviti biopsiju rožnice za postavljanje dijagnoze.

5.3.1.2 Liječenje

Važno je posumnjati na infekciju akantamebom kod svakog pacijenta koji ne odgovori na antibakterijsku terapiju. Rana dijagnoza je ključni faktor u liječenju ove bolesti te je ishod

puno bolji ako se s tretmanom započne unutar 4 tjedna od početka simptoma. Smanjena osjetljivost rožnice je razlog zašto se kod ove infekcije pogrešno dijagnosticira da je posljedica zaraze HSV-om (Perry, 1995). Kombinacija amebicida, debridment i kauterizacija najbolji su način liječenja za pacijente koji se rano dijagnosticiraju (Xuguang, 2006).

1. **Debridman** inficiranog epitela omogućuje olakšanu apsorpciju kapi za oči, naročito u ranim stadijima bolesti.
2. **Topička primjena amebicida** (eng. amoebicides) - PHMB 0.02% i klorheksidin diglukonat (0.02%) prva su linija lijekova koji se mogu dati i kao monoterapija i kao dvojna terapija. (Kanski, 2011)
3. **Kauterizacija** lezija klorheksidinom (1%).
4. **Keratoplastika** se uspješno koristi kad akantamebni keratitis ne odgovara na druge vrste liječenja (Kitzmann, 2009). Ponekad je potrebno je više presađivanja.

5.4 Herpes simplex keratitis

Bolesti očiju uzrokovane herpes virusom spadaju među najčešće zarazne uzroke kornealne sljepoće u razvijenim zemljama (Liesegang, 1989). Smatra se da je oko 60% ulkusa rožnice uzrokovano virusom herpesa simplex-a, te da 10 milijuna ljudi diljem svijeta pati od herpetične bolesti oka od čega je HSV keratitisom pogođeno oko 1.5 milijuna ljudi u svijetu (Farooq, 2012).

5.4.1 Herpes simplex virus (HSV)

HSV je DNA virus kojem je čovjek jedini domaćin. Infekcija HSV-om je relativno česta i oko 90% populacije je seropozitivno na HSV antitijela. Zbog različitih kliničkih i imunoloških značajki, HSV dijelimo u dva tipa: *HSV-1* koji uzrokuje infekcije iznad struka (većinom lica, usana i očiju); te *HSV-2* koji uzrokuje infekcije ispod struka i prenosi se spolnim kontaktom

(genitalni herpes). Rijetko se *HSV-2* može prenijeti na oko, spolnim kontaktom ili prilikom rođenja (neonatalni konjuktivitis).

1. Primarna HSV infekcija

Do primarne infekcije većinom dođe u ranom djetinjstvu preko kapljičnim putem ili, rjeđe, direktnom inokulacijom. Većina primarnih infekcija su subkliničke ili uzrokuju blage vrućice, malaksalost i simptome gornjeg dišnog sustava. U imunokompromitiranih infekcija se može razviti u generalizirani oblik.

2. Rekurentna HSV infekcija

Nakon primarne infekcije virus se prenosi preko aksona do senzornog ganglija za taj dermatom (trigeminalni ganglij kod infekcije *HSV-1*, spinalni ganglij kod infekcije *HSV-2*) i tu miruje u obliku latentne infekcije. Takav virus je inkorporiran u DNA domaćina i ne može se eradicirati.

5.4.1.1 Epitelni keratitis

5.4.1.1.1 Kliničke značajke

Epitelni (dendritički ili geografski) keratitis povezan je s aktivnom virusnom replikacijom.

1. **Simptomi** se mogu pojaviti u bilo kojoj dobi kao umjerena neugoda, crvenilo, fotofobija, suzenje i zamagljen vid.
2. **Znakovi** po kronološkom redu:
 - Otečene (eng. swollen) neprozirne epitelne stanice raspoređene su u točkastom ili zvjezdastom uzorku.
 - Nakon centralne deskvamacije dolazi do stvaranja ulkusa u obliku grančice (dendritički ulkus). Dno ulkusa se boji fluoresceinom, a stanice na rubu ulkusa koje su krcate virusom boje se rose bengalom. Ova lezija udružena je sa smanjenom osjetljivošću rožnice.

- Ponekad može doći do progresivnog povećanja ulkusa koji počinje poprimiti geografski ili ameboidni izgled. Do toga dolazi kad nepromišljena upotreba topičkih steroida olakša replikaciju virusa.
- Nakon cijeljenja dendritičkog ulkusa na epitelu rožnice mogu zaostati točkaste epitelne erozije i nepravilni epitel. Ovakve promjene s vremenom spontano nestaju i ne smiju se zamijeniti s perzistentnom aktivnom infekcijom.

3. **Dijagnoza** PCR-om i imunohistokemijski.

4. **Diferencijalna dijagnoza**

- Herpes zoster keratitis.
- Abrazija rožnice koja cijeli (pseudodendriti).
- Akantamebni keratitis (Perry, 1995).
- Upotreba mekih kontaktnih leća.
- Toksične keratopatije, obično su posljedica pretjerane topičke aplikacije lijekova.

5. **Antivirusna terapija**

- Topička antivirusna terapija. *Aciklogvanozin* mast (aciklovir) koristi se 5x dnevno. Relativno je netoksičan lijek i za razliku od ostalih antivirusnih lijekova, dobro prodire kroz intaktni epitel i stromu rožnice te postiže terapijske doze u očnoj vodici. *Trifluorotimidin* koristi se 2x dnevno. Toksičniji je za epitel rožnice i konjuktivu od aciklovira (Austin, 2017).
- Oralna antivirusna terapija je indicirana u većine imunodeficijentnih pacijenata te je također djelotvorna alternativa topičkom liječenju kada ono nema učinka.

6. **Monoterapija interferonom** nije djelotvornija od antivirusne terapije, ali kombinacija nukleozidnih antivirotika s interferonom ili debridmanom rožnice ubrzava cijeljenje.

7. **Kožne lezije** mogu se tretirati kremom koja sadrži aciklovir.

8. **Kontrola intraokularnog tlaka.** Ako je potrebno liječiti glaukom treba izbjegavati derivate prostaglandina jer oni potpomažu aktivnost HSV-a i upalu općenito.
9. **Topički steroidi** koriste se samo ako je prisutan značajan disciformni keratitis (vidi dolje).
10. **Sporo cijeljenje ili česte ponavljane infekcije** mogu ukazivati na prisutnost rezistentne virusne loze i mogu se liječiti kombinacijom dva topički aplicirana lijeka s oralnom primjenom valaciklovira ili famciklovira.

5.4.1.2 Disciformni keratitis

Točna etiologija disciformnog keratitisa (endoteliitisa) je kontroverzna. Smatra se da je uzrokovan aktivnom HSV infekcijom keratocita i endotela ili je posljedica hipersenzitivne reakcije na virusni antigen u rožnici.

5.4.1.2.1 Kliničke značajke

1. **Simptomi.** Postupna pojava zamagljenog vida. Neugoda i crvenilo su također čest simptom, ali su blažeg oblika od onih u epitelnim bolestima.
2. **Znakovi**
 - Centralna zona stromalnog edema iznad koje se nalazi epitelni edem. Ponekad se lezija nalazi ekscentrično.
 - Keratitički precipitati smješteni ispod edema.
 - Kod težih slučajeva nabori u Descemetovoj membrani.
 - Wessely-jev prsten označava odlaganje kompleksa virusnih antigena i antitijela domaćina.
 - Povećan intraokularni tlak u nekim slučajevima.
3. **Liječenje**

- Pažljivo praćenje i primjereno liječenje, ovisno o težini upale, ključno je za umanjivanje progresije i ožiljkavanja.
- Manje lezije izvan vidne osi dovoljno je pažljivo pratiti.
- Lezije unutar vidne osi tretiraju se topičkim steroidima (prednizolon 1% ili deksametazon 0.1%) u kombinaciji s antivirusnom zaštitom, u početku 4x dnevno.
- S poboljšanjem kliničke slike učestalost primjene lijeka se smanjuje. Kod doze prednizolona od 0.25% nije više potrebna antivirusna zaštita.

5.4.1.3 Nekrotizirajući stromalni keratitis

Ovo stanje uzrokovano je aktivnom virusnom replikacijom unutar strome što dovodi do njene destrukcije.

Znakovi bolesti su stromalna nekroza i stanjenje, često praćena upečatljivim intersticijskim zamućenjima. Javlja se prednji uveitis s keratitičkim precipitatima. Ako se ovo stanje pravilno ne liječi može dovesti do ožiljkavanja, vaskularizacije te čak i perforacije rožnice.

Liječenje je teško i često nezadovoljavajuće. Važno je ponovno uspostaviti epitelni integritet. Prvi korak je liječenje postojećih aktivnih lezija epitela s antivirusnim lijekovima. Jednom kad epitel zacijeli stromalna reakcija jenjava. (Kanski, 2011)

5.5 Oftalmički herpes zoster

Virus varičele zoster (VZV) uzročnik je vodenih kozica (varičela) i pojasastog herpesa (herpes zoster). VZV i HSV su morfološki identični, ali razlikuju se antigenski i klinički. Varičela i herpes zoster su različita stanja uzrokovana istim virusom. Nakon vodenih kozica neki virusi se popnu do osjetnih ganglija stražnjih korijena i kranijalnih živaca i tamo ostanu u latentnom stanju. Smatra se da do reaktivacije dolazi zbog pada specifičnog imuniteta.

Oftalmički herpes zoster (HZO) je pojasasti herpes koji obuhvaća dermatome inervirane oftalmičkom granom n. trigeminusa. Otprilike 15% svih slučajeva herpesa zosteria pogađa oftalmičku granu trigeminalnog živca.

Klinički HZO možemo podijeliti u tri faze: (1) akutna faza, (2) kronična faza i (3) faza relapsa.

1. Akutna faza

- **Prodromalna faza** prethodi pojavi osipa. Traje 3 – 5 dana i karakterizira ju umor, vrućica, slabost i glavobolja. Simptomi pogođenog dermatoma variraju od svrbeža, osjećaja trnjenja i peckanja do duboke i probadajuće boli koja je stalna ili može biti intermitentna.
- **Osip** započinje s pojavom makula koje brzo progrediraju u papule, vezikule i pustule. Kraste se počinju stvarati šesti dan od početka osipa. Lezije cijele tako da na koži zaostaju destrukcije i pigmentni ožiljci.
- **Očne lezije**
 - Akutni epitelni keratitis razvije se u preko 50% slučajeva unutar 2 dana od početka osipa. Karakteriziraju ga dendritičke lezije koje su manje i tanje od onih kod HSV infekcije. Lezije se bolje boje s rose bengal tehnikom. Ako je potrebno liječenje se provodi s topičkim antiviroticima.
 - Konjuktivitis je čest i tipično udružen s vezikulama na rubu kapka. Liječenje nije potrebno ako bolest nije zahvatila rožnicu.
 - Episkleritis se pojavljuje s početkom osipa i dosta je čest. Blaži oblici ne zahtijevaju terapiju.
 - Skleritis nije česta pojava i obično se razvije krajem prvog tjedna. Bezbolne lezije liječe se oralno fluriprofenom 100 mg 3x dnevno.

- Numularni keratitis također nije česta pojava. Razvija se 10 dana nakon početka osipa. Dolazi do nakupljanja finih granularnih subepitelnih depozita okruženih haloom stromalne magle. Lezije blijede kod upotrebe topičkih steroida, ali se vraćaju ako se liječenje prerano prekine.
- Disciformni keratitis nije čest i razvija se otprilike 3 tjedna nakon pojave osipa. Obično je smješten centralno i gotovo uvijek mu prethodi numularni keratitis. Ako se ne liječi vrlo često prelazi u kronični oblik.
- Prednji uveitis pogađa barem trećinu pacijenata. Razvija se unutar 2 tjedna od pojave osipa i može dovesti do atrofije i ishemije šarenice.
- **Neurološke komplikacije**
 - Paraliza kranijalnih živaca i to najčešće trećeg. Četvrti i šesti živac se oporave unutar 6 mjeseci.
 - Optički neuritis je jako rijetka komplikacija.
 - Manifestacije SŽS-a su rijetke, a obuhvaćaju encefalitis, kranijalni arteritis, kontralateralnu hemiplegiju i Guillain-Barré sindrom.

2. Kronična faza – očne bolesti

- **Ožiljkavanje vjeđa** može uzrokovati ptozu, trihijazu, gubitak trepavica, entropiju i ponekad ektropiju.
- **Neurotrofični keratitis** razvije se u 50% slučajeva, ali većinom je blag i prođe kroz nekoliko mjeseci.
- **Skleritis** može prijeći u kronični oblik i dovesti do lokalizirane skleralne atrofije.
- **Mukozni plak** razvije se u 5% pacijenata, najčešće između 3 – 6 mjeseci. Dolazi do nagle pojave plakova koji se boje rose bengal bojom. Liječenje se sastoji od

kombinacije topičkih steroida i acetilcisteina. Ako se ne liječe plakovi nestanu nakon otprilike 3 mjeseca ostavljajući difuznu kornealnu maglicu.

3. Faza relapsa

U ovoj fazi lezije se mogu pojaviti godinama nakon akutne epizode. Ponekad je ožiljkavanje vjeđe jedini indikator.

5.5.1 Liječenje

1. Oralna primjena aciklovira 800 mg 5x dnevno 7 – 10 dana, najbolje unutar 72 sata od početka bolesti.
2. Intravenozna primjena aciklovira 5 – 10 mg/kg 3x dnevno indicirana je samo kod encefalitisa.
3. Sistemski steroidi (prednizolon 40-60 mg dnevno) treba koristiti u kombinaciji s sistemskim antivirusicima. Imaju umjeren učinak na smanjivanje akutne boli i ubrzanje cijeljenja kože.
4. Simptomatsko liječenje kožnih lezija provodi se sušenjem, antiseptičnim i hladnim oblozima.

6 **PACK-CXL: Cross-linking rožnice u liječenju infektivnog keratitisa**

CXL je način liječenja u kojem fotokemijski aktivirani riboflavini potiču stvaranje kovalentnih veza između molekula kolagena i rožnice. CXL pomaže ojačati tkivo rožnice i trenutno se koristi u liječenju keratokonusa i ostalih poremećaja rožnice (Raiskup-Wolf, 2008).

CXL može biti koristan u liječenju infektivnih ulkusa zbog svojeg direktnog antimikrobnog učinka, te zbog svoje sposobnosti da poboljša otpornost rožnice na enzimatsku razgradnju (Alio, 2013).

U početku su se progresivni ulkusi rožnice, koji nisu odgovarali na liječenje standardnom terapijom, dodatno liječili CXL-om. S vremenom se CXL počeo koristiti za liječenje bakterijskog keratitisa kao prva linija liječenja, bez dodatne primjene antibiotika. Kako je interes za upotrebu CXL tehnologije u liječenje infektivnog keratitisa rastao i zbog potrebe da se taj način liječenja odvoji od onog kod keratokonusa i sličnih poremećaja, u Dublinu je skovan novi termin za ovu posebnu indikaciju: PACK-CXL (eng. photoactivated chromophore for infectious keratitis) (Tabibian, 2015).

Smatra se da ovaj način liječenja može postati alternativa standardnoj antibiotskoj terapiji u liječenju zaraznih bolesti rožnice te tako pomoći u smanjenju globalne rezistencije na antibiotike i ostale lijekove.

7 Zahvale

Zahvaljujem svojem mentoru, doc. dr. sc. Miri Kalauzu, dr. med. što mi je pomogao u izradi ovog diplomskog rada.

8 Literatura

1. Ahmed E, Jaypee Brothers Medical Pub (2011). Comprehensive Manual of Ophthalmology. Kundli Haryana: Sanat Printer
2. Alio JL, Abbouda A, Diaz Valle D, Benitez del Castillo JM, Gegundez Fernandez JA. (2013). Corneal cross linking and infectious keratitis: a systematic review with a meta-analysis of reported cases. *Journal of Ophthalmic Inflammation and Infection*
3. Austin A, Lietman T, Rose-Nussbaumer J. (2017). Update on the Management of Infectious Keratitis. *Ophthalmology*, Vol 124(11), p 1678 - 1689
4. Cerovski B, Jukić T, Juratovac Z, Juri J, Kalauz M, Katušić D i sur. (2012). Oftalmologija – udžbenik za studente medicine. Zagreb: Stega tisak d.o.o.
5. Constantinou M, Daniell M, Snibson GR, Vu HT, Taylor HR. (2007). Clinical Efficacy of Moxifloxacin in the Treatment of Bacterial Keratitis. *Ophthalmology*, Vol 114(9), p 1622 - 1629
6. Farooq A, Deepak S. (2012). Herpes Simplex Epithelial and Stromal Keratitis: An Epidemiologic Update. *Survey of Ophthalmology*, Volume 57(5), p 448 - 462
7. Henry CR, Flynn Jr HW, Miller D, Forster RK, Alfonso EC. (2012). Infectious Keratitis Progressing to Endophthalmitis. *Ophthalmology*, Vol 119(12), p 2443 - 2449
8. Himadri D, Debasish M, Arup C. (2000). Clinical Methods in Ophthalmology, 2 izd. Delhi: Lordson Publishers (P) Ltd.
9. Jogi R. (2009). Basic Ophthalmology, 4 izd. New Delhi: Ajanta Offset and Packagins Ltd.
10. Kanski JJ, Bowling B. (2011). Clinical ophthalmology : A systematic approach, 7 izd. China: an imprint of Elsevier
11. Kanski JJ. (1999). Clinical Ophthalmology, 4 izd. Glasgow: Bath Press Colourbooks

12. Kitzmann AS, Goins KM, Sutphin JE, Wagoner MD. (2009). Keratoplasty for Treatment of Acanthamoeba Keratitis. *Ophthalmology* , Vol 116 (5), p 864 - 869
13. Krachmer JH, Mannis MJ, Holland EJ. (2011). Cornea: Fundamentals, diagnosis and management Vol 1, 3 izd. China: an imprint of Elsevier
14. Križan Z. (1999). Kompendij anatomije čovjeka, II. dio – Pregled građe glave, vrata i leđa. Zagreb: Školska knjiga.
15. Liesegang TJ, Melton LJ III, Daly PJ, et al. (1989). Epidemiology of Ocular Herpes Simplex Incidence in Rochester, Minn, 1950 Through 1982. *Arch Ophthalmol.* Vol 107(8), p 1155-1159
16. Nema HV, Nema N. (2008). Textbook of Ophthalmology, 5.izd. India: Ajanta Press
17. Pavesio, Butcher C, Dart J, Minassian J, Matheson D, Melville et al. (1997). Ofloxacin Monotherapy for the Primary Treatment of Microbial Keratitis. *Ophthalmology* , Vol 104 (11), p 1902 - 1909
18. Perry HD, Donnenfeld ED, Foulks GN, Moadel K, Kanellopoulos AJ. (1995). Decreased Corneal Sensation as an Initial Feature of *Acanthamoeba* Keratitis. *Ophthalmology* , Vol 102 (10) , p 1565 - 1568
19. Raiskup-Wolf F, Hoyer A, Spoerl E, Pillunat LE. (2008). Collagen crosslinking with riboflavin and ultraviolet-A light in keratoconus: Long-term results. *Journal of Cataract & Refractive Surgery* , Vol 34(5), p 796 - 801
20. Ralph RA. (2000). Tetracyclines and the Treatment of Corneal Stromal Ulceration: A Review. Vol 19(3), p 274-277
21. Tabibian D, Richoz O, Hafezi F. (2015). PACK-CXL: Corneal Cross-linking for Treatment of Infectious Keratitis. *Journal of Ophthalmic and Vision Research*, Vol 10(1), p 77–80

22. Xuguang S, Zhang Y, Li R, Wang Z, Luo S, Gao M i dr. (2006). Acanthamoeba Keratitis.
Ophthalmology , Vol 113(3) , p 412 - 416
23. Yanoff M, Duker JS, Wiggs JL, Miller D, Azar DT, Goldstein MH i sur. (2009).
Ophthalmology, 3 izd. Elsevier: Mosby

9 Životopis

Ime i prezime: Jasna Dobravec

Datum i mjesto rođenja: 21.2.1989., Virovitica, Hrvatska

Obrazovanje:

2009. – danas: Medicinski fakultet Sveučilišta u Zagrebu

2007. – 2009.: Medicinski fakultet Sveučilišta u Rijeci

2003. – 2007.: Gimnazija dr. Ivana Kranjčeva, Đurđevac

Aktivnosti:

2017. sudjelovanje na CROSS 13 (CROatian Student Summit 13)

2014. – danas: aktivan član studentske udruge CROMSIC

Strani jezici:

Engleski (C1), španjolski (A1), njemački (A1)