

Parcijalna nefrektomija

Puđa, Ivan

Master's thesis / Diplomski rad

2018

Degree Grantor / Ustanova koja je dodijelila akademski / stručni stupanj: **University of Zagreb, School of Medicine / Sveučilište u Zagrebu, Medicinski fakultet**

Permanent link / Trajna poveznica: <https://um.nsk.hr/um:nbn:hr:105:902973>

Rights / Prava: [In copyright](#)/[Zaštićeno autorskim pravom.](#)

Download date / Datum preuzimanja: **2024-07-23**



Repository / Repozitorij:

[Dr Med - University of Zagreb School of Medicine Digital Repository](#)



**SVEUČILIŠTE U ZAGREBU
MEDICINSKI FAKULTET**

Ivan Puđa

Parcijalna nefrektomija

DIPLOMSKI RAD



Zagreb, 2018.

Ovaj diplomski rad izrađen je na Klinici za urologiju u Kliničkom bolničkom centru Zagreb pod vodstvom doc. dr. sc. Nikole Kneževića dr. med. i predan je na ocjenu u akademskoj godini 2017./2018.

Kratice

UZV - ultrazvuk

CT (eng. computed tomography) – kompjuterizirana tomografija

MRI (eng. magnetic resonance imaging) – magnetska rezonanca

RN – radikalna nefrektomija

PN – parcijalna nefrektomija

OPN – otvorena parcijalna nefrektomija

LPN – laparoscopska parcijalna nefrektomija

RALPN – robotski asistirana laparoscopska parcijalna nefrektomija

BMI (eng. body mass index) – indeks tjelesne mase

ASA - American Society of Anesthesiologist

GFR (eng. glomerular filtration rate) – glomerularna filtracija

LDH - laktatna dehidrogenaza

ALP – alkalna fosfataza

SADRŽAJ

Sažetak	i
Summary	ii
1. UVOD	1
1.1. Anatomija bubrega	1
1.2. Tumori bubrega	4
1.2.1. Uvod	4
1.2.2. Benigni tumori	4
1.2.3. Maligni tumori	4
2. Parcijalna nefrektomija	8
2.1. Uvod	8
2.2. Indikacije	10
2.3. Kirurški pristupi	12
2.3.1. Otvorena parcijalna nefrektomija	12
2.3.2. Laparoskopska parcijalna nefrektomija	16
2.3.2.1. Transperitonealni pristup	16
2.3.2.2. Retroperitonealni pristup	19
2.3.3. Robotski asistirana laparoskopska parcijalna nefrektomija	21
2.3.3.1. Transperitonealni pristup	21
2.3.3.2. Retroperitonealni pristup	24
2.4. Komplikacije i kvaliteta života	26
2.5. Postoperativno praćenje	29
3. Zaključak	31
Zahvale	33
Popis literature	34
Životopis	41

Sažetak:**Parcijalna nefrektomija**

Parcijalna nefrektomija već dugo je zlatni standard u liječenju manjih tumorskih promjena bubrega. Danas su u upotrebi otvoreni, laparoskopski i robotski asistirani laparoskopski pristup. Razvojem radioloških metoda i njihovim sve učestalijim korištenjem, posebice primjene ultrazvuka, danas se sve češće tumori bubrega otkrivaju u ranom T1a stadiju, kada su manji od 4 cm. To je dovelo i do povećanja broja parcijalnih nefrektomija i usavršavanja kirurških tehnika. U počecima je parcijalna nefrektomija bila indicirana kod bolesnika sa solitarnim bubregom, bilateralnim tumorima i smanjenom bubrežnom funkcijom. Usavršavanjem i razvojem kirurških tehnika, indikacije za parcijalnu nefrektomiju proširene na sve tumore T1a stadija. To je osobito korisno kod dijela bolesnika s patohistološkom dijagnozom benignog ili nisko malignog tumora bubrega u čijem bi slučaju radikalna nefrektomija bila preintenzivan zahvat.

Parcijalnom nefrektomijom postiže se očuvanje bubrežne mase, a time i očuvanje bubrežne funkcije te smanjenje rizika od bubrežnog zatajenja. Očuvanjem bubrežne funkcije postiže se i prevencija kardiovaskularnih bolesti te poboljšanje kvalitete života. Osnovni je cilj razvoja kirurških tehnika skraćanje vremena ishemije bubrega i što manje oštećenje preostalog bubrežnog parenhima kako bi se postiglo što bolje očuvanje bubrežne funkcije. Pored toga razvijaju se minimalno invazivni pristupi parcijalnoj nefrektomiji, tehnike smanjenja perioperativnog gubitka krvi te tehnika smanjenja učestalosti pozitivnih rubova, a time i recidiva. Parcijalna nefrektomija trenutno predstavlja prvi izbor u liječenju malih tumora bubrega, posebice ona izvedena minimalno invazivnim tehnikama.

Ključne riječi: parcijalna nefrektomija, tumori bubrega, mali tumori bubrega, bubrežna funkcija, ishemija bubrega, minimalno invazivni pristupi

Summary:**Partial nephrectomy**

Partial nephrectomy has been a gold standard in treatment of small kidney tumors for some time now. Open, laparoscopic and robot-assisted laparoscopic approach are in use today. With development of radiological methods and their more frequent use, especially the use of an ultrasound, the tumors of kidney are detected in early T1a stage, when they are smaller than 4 cm, more frequently today. That lead to increase in number of partial nephrectomies and to improvement of surgical techniques. In the beginnings, partial nephrectomy was indicated in patients with solitary kidney, bilateral tumors and impaired renal function. With development of surgical techniques, indications for partial nephrectomy spread to all T1a stage tumors. That is particularly useful in some of the patients who have pathohistological diagnosis of benign or low malignant kidney tumors in which case the radical nephrectomy would be an overtreatment.

Partial nephrectomy achieves the preservation of kidney mass due to which the renal function is also preserved and renal failure risk is decreased. With preservation of renal function, the prevention of cardiovascular diseases and better quality of life are also achieved. The main goals of surgical techniques development are shortening the ischemia time and reducing the damage of the remaining renal parenchyma in order to achieve the better preservation of renal function. Aside from that, the minimally invasive approaches are developed, just as techniques for lesser blood loss and techniques for reduction in frequency of positive margins and relapses. Currently, partial nephrectomy is the first choice in small renal tumor management, especially if done with minimally invasive technique.

Key words: partial nephrectomy, renal tumors, small renal tumors, renal function, renal ischemia, minimally invasive approaches

1. UVOD

1.1. Anatomija bubrega

Bubreg je parni organ kojem je funkcija izlučivanje konačnih metaboličkih produkata te viška vode i elektrolita čime održava njihovu ravnotežu u tijelu. Osim toga, bubreg ima i endokrinološku funkciju – proizvodi eritropoetin, hormon zaslužan za razvoj nekih krvnih stanica; renin, koji sudjeluje u održavanju krvnog tlaka i dihidroksivitamin D3, koji sudjeluje u reguliranju prometa kalcija i fosfata (1).

Sam organ crvenkasto je smeđe boje, duljine 10, širine 5 i debljine 3 cm. Smješten je retroperitonealno, između 12. prsnog i 3. slabinskog kralješka. Gornji kraj mu je okrugao i debeo te je na njemu smještena nadbubrežna žlijezda, a donji tanak i malen. Ima dva ruba – margo lateralis koji je konveksan i margo medialis koji je konkavan. Na sredini medijalnog ruba otvara se okomita pukotina, *hilum renale* koja se otvara u *sinus renalis*. U njemu se nalaze krvne žile i bubrežna zdjelica, *pelvis renalis*. Smješteni su tako da se najpovršnije nalazi *vena renalis*, a prema kaudalno idu *arteria renalis* i *pelvis renalis*. Bubreg je obavija vezivna ovojnica, *capsula fibrosa*, dok se oko nje nalazi sloj masti, *capsula adiposa*. Ona je jedan od ključnih čimbenika u održavanju bubrega u stalnom položaju. Osim njega, obavija i nadbubrežnu žlijezdu. Oko masne ovojnice obavijena je još jedna ovojnica, *fascia renalis* (Gerotina fascija), koja je nastavak subperitonealnog vezivnog tkiva. Povezana je s fibroznom ovojnicom vezivnim izdancima. S prednje ga strane prekriva još *peritoneum*, a sa stražnje strane se između njega i slabinske vezivne ovojnice smjestila pararenalna mast. Na frontalnom presjeku bubreg možemo podijeliti na srž i koru (1).

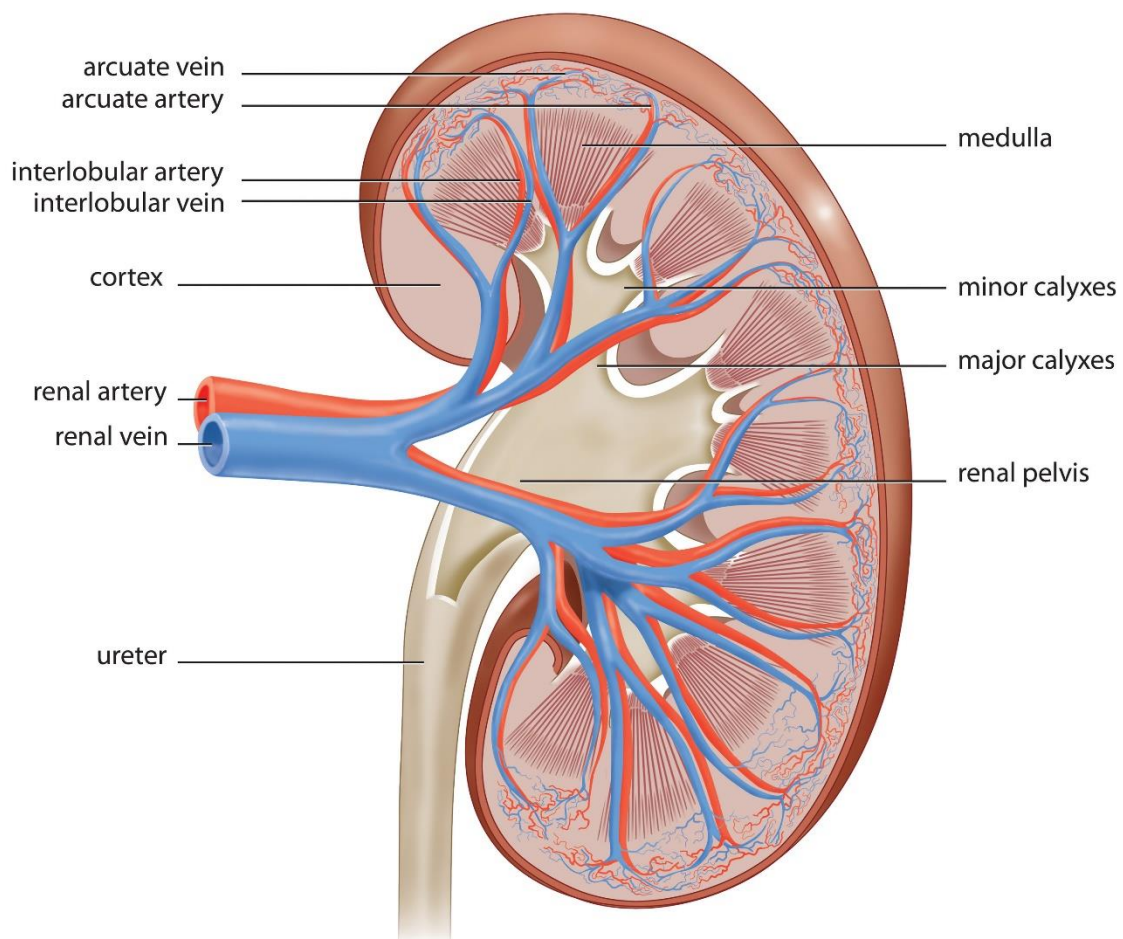
Srž, *medulla renalis*, sastoji se od bubrežnih piramida kojima je baza okrenuta prema kori, dok se vrhovi susjedne 2 do 4 piramide spajaju u jednu *papilla renalis*. Na tom vrhu nalazi se mnoštvo malih otvora u kojima se otvaraju izvodni kanali bubrega. Piramida ima 5 do 11 u svakom bubregu. Svaka piramida s pripadajućom korom čini bubrežni režanj, *lobus renalis* (1).

Kora, *cortex renalis*, okružuje srž i šalje izdanke među piramide te radijalne izdanke u samu srž. Osnovna građevna jedinica bubrega je nefron, koji izlučuje mokraću. Sastoji se od bubrežnog (Malphigijevog) tjelešca, gdje se krv filtrira, i bubrežnog kanalića gdje se odvija selektivna resorpcija tvari i koncentriranje mokraće. Bubrežno tjelešce čine glomerul i glomerularna (Bowmanova) ovojnica, dok sustav bubrežnih kanalića čine proksimalni zavijeni kanalić, nefronska (Henleova) petlja koja se sastoji od silaznog i uzlaznog kraka i distalnog zavijenog kanalića (1).

Nakon njih slijedi sabirni kanalić koji odvodi mokraću prema vrhu bubrežnih piramida. Tamo se izljevaju u male bubrežne vrčeve, *calices renales minores*, koji se nastavljaju u velike vrčeve, *calices renales maiores*. Poslije njih slijedi bubrežna zdjelica na koju se nastavljaju mokraćovodi (1).

Krvna opskrba bubrega dolazi iz aorte iz koje izlazi *arteria renalis* koja se dijeli na prednju i stražnju granu, *ramus anterior* i *ramus posterior*. Prednja daje još četiri segmentne arterije dok stražnja daje samo jednu. Između njih nema anastomoza tako da su funkcijski krajnje arterije. U hilusu se dalje dijele međurežanjske arterije, *arteriae interlobares*, koje se na bazi piramide podijele na 2 lučne arterije, *arteriae arcuatae*, koje idu po bazi piramide i daju prema kori zrakaste arterije, *arteriae corticales radiatae*. Iz prethodne tri vrste arterija može krenuti aferentna arteriola, *arteriola glomerularis afferens* koja ulazi u žilni pol bubrežnog tjelešca i rasipa se u kapilarnu mrežu glomerula i izlazi kao eferentna arteriola, *arteriola glomerularis efferens*. Potonja

obično daje gustu peritubularnu mrežu kapilara koja obavija proksimalni i distalni zavijeni kanalić. Iz te kapilarne mreže kreće venski sustav koji prati arterijski – *venae corticales radiatae*, *venae arcuate*, *venae interlobares* koje se spoje u glavnu renalnu venu, *vena renales*. Krvna opskrba srži dolazi od eferentne arteriole preko silaznih ravnih žila, *arteriolae rectae*, dok se venska odvodnja odvija preko istoimenih vena (1).



Slika 1 Anatomija bubrega (2)

1.2. Tumori bubrega

1.2.1. Uvod

Tumore bubrega možemo dijeliti na mnoge načine, od kojih su najčešće dvije podjele, podjela na benigne i maligne tumore te podjela na osnovu radiografskog izgleda na jednostavne ciste, kompleksne ciste i solidne tumore (3, 4).

1.2.2. Benigni tumori

Benigni tumori bubrega čine 15% svih klinički dijagnosticiranih novotvorina u bubregu. U 20-25% ljudi starijih od 60 godina na obdukciji se mogu naći mali papilarni adenomi u promjeru 2-10 mm što ih čini relativno čestim tumorima. Unatoč tome, nemaju kliničkog značenja. Najčešći su onkocitom, angiomiolipom i jukstaglomerularni tumor (4).

1.2.3. Maligni tumori

Najvažniji maligni tumori bubrega su karcinom bubrega, Wilmsov tumor i urotelni karcinomi nakapnice i pijelona (4).

Karcinom bubrega najčešća je maligna tvorba bubrega koja čini 85% svih dijagnosticiranih malignih tvorbi bubrega, te 2-3% svih malignih tvorbi u tijelu. Najčešći

tipovi karcinoma bubrega su karcinom svijetlih stanica te papilarni i kromofobni karcinom (4, 5).

Najveća je incidencija u zapadnim zemljama gdje zadnjih dvadesetak godina polagano raste za oko 2% godišnje. U 2016. zabilježeno je 300 000 novih slučajeva u svijetu. Češće pogađa muškarce, u omjeru 1.5:1 i to u dobi između 60 i 70 godina (6, 7).

Rizični čimbenici su pušenje, pretilost i hipertenzija. Pozitivna obiteljska anamneza također je rizični čimbenik (6).

Većina karcinoma su asimptomatski do kasnijih stadiji razvoja, no u slučaju progresije tumora može se uočiti trijas simptoma: bol u slabinama, hematurija i palpabilna masa na bubregu. U trećine simptomatskih pacijenata s karcinomom mogu se javiti paraneoplastički simptomi, od čega su najčešći hipertenzija, anemija i kaheksija. Kod metastatske bolesti mogući su još i bol u kostima te perzistentni kašalj (6).

Dijagnostika se temelji na radiološkim metodama. Više od 50% karcinoma se otkriju slučajno upravo takvim pretragama (7). Ultrazvuk (UZV) je koristan, no nedovoljno precizan stoga je potrebno napraviti kompjuteriziranu tomografiju (CT) ili magnetsku rezonancu (MRI). Svrha snimanja jest uočiti moguće širenje tumora, metastaze i zahvaćanje vena (5). Kompjuterizirana tomografija nam je korisna za dijagnostiku solidnih i cističnih tumora kao i za dijagnostiku metastaza, koje su najčešće na plućima i kostima. Magnetska rezonanca koristi se kod pacijenata sa slabijom bubrežnom funkcijom te kod alergije na jod. U slučaju sumnje na malignitet, potrebno je napraviti i laboratorijsku dijagnostiku (7, 8). Što se tiče biopsije bubrega, nju se koristi uglavnom kod sumnje da je masa u bubregu metastaza nekog drugog

primarnog tumora. Radi se biopsija širokom iglom i uzorci se uzimaju s periferije bubrega da bi se izbjegla centralna nekroza. Biopsija se ne radi na cističnim tvorbama. Može koristiti i za otkrivanje histologije renalne mase u pacijenata koje će se aktivno pratiti te u pacijenata u uznapredovalom stadiju s metastazama koji će se liječiti konzervativno (6, 7).

Prije ikakvog tretmana, potrebno je napraviti procjenu tumorske promjene kako bi se odabrao pravi način liječenja. Za procjenu kompleksnosti tumorske promjene, može se koristiti RENAL nephrometry score (9). Druga opcija je široko korištena TNM klasifikacija (10, 11).

Tablica 1 RENAL nephrometry score (9)

Stavke	Rezultat		
	1 bod	2 boda	3 boda
Radius (radijus u cm)	≤4	4 < x < 7	≥7
Exophytic/endophytic (egzofitičan/endofitičan)	≥50% egzofitičan	<50% egzofitičan	Endofitičan
Nearness (blizina renalnom sinus u mm)	≥7	4 < x < 7	≤4
Anterior/posterior (ispred/iza)	Nema bodova. Napiše se „a“, „p“ ili „x“ u ovisnosti o položaju tumora.		
Location (lokacija u odnosu na linije polova)	Ispod donje ili iznad gornje linije	Tumor prelazi preko neke od linija	Preko 50% tumora nalazi se između 2 linije

Tablica 2 TNM klasifikacija karcinoma bubrega (10, 11)

Primarni tumori (T)	
TX	Primarni tumor se ne može procijeniti
T0	Nema dokaza o primarnom tumoru
T1	Tumor manji od 7 cm u najdužoj liniji, ograničen na bubreg
T1a	Tumor manji od 4 cm u najdužoj liniji, ograničen na bubreg
T1b	Tumor veći od 4 cm, ali manji od 7 cm u najdužoj liniji, ograničen na bubreg
T2	Tumor veći od 7 cm u najdužoj liniji, ograničen na bubreg
T2a	Tumor veći od 7 cm u najdužoj liniji, ali manji od 10 cm, ograničen na bubreg
T2b	Tumor veći od 10 cm u najdužoj liniji, ograničen na bubreg
T3	Tumor se širi u velike vene i okolno tkivo, ali ne i u nadbubrežnu žlijezdu, ni izvan Gerotine fascije
T3a	Tumor se širi u renalnu venu ili njene grane, perirenalno masno tkivo ili masno tkivo renalnog sinusa, ali ne izvan Gerotine fascije
T3b	Tumor se širi u venu kavu ispod dijafragme
T3c	Tumor se širi u venu kavu iznad dijafragme ili invadira njenu stijenku
T4	Tumor probija Gerotinu fasciju
Regionalni limfni čvorovi	
NX	Metastaze u regionalnim limfnim čvorovima se ne mogu procijeniti
N0	Nema metastaza u regionalnim limfnim čvorovima
N1	Pozitivne metastaze u regionalnim limfnim čvorovima
Udaljene metastaze	
M0	Nema udaljenih metastaza
M1	Pozitivne udaljene metastaze

2. Parcijalna nefrektomija

2.1. Uvod

Parcijalna nefrektomija operacija je koja je prvi puta izvedena još krajem 19. stoljeća, nedugo nakon prve radikalne nefrektomije koju je izveo Simon 1870. godine. U početku je bilo puno skepse, kako za radikalnu, tako i za parcijalnu nefrektomiju zbog učestalih komplikacija među kojima su prednjačile infekcije i posljedično visok mortalitet zbog sepse. Nakon predstavljanja mjera asepse, incidencija komplikacija je smanjena i počeo je razvoj ovih kirurških postupaka (12).

Prvu parcijalnu nefrektomiju izveo je Czerny 1887. godine. Vrlo brzo došlo je do odustajanja od parcijalne nefrektomije u liječenju malignih tumora zbog velikog broja komplikacija. Početkom 20. stoljeća parcijalna nefrektomija koristila se uglavnom za nemaligne promjene na bubregu (12). Goldstein i Abeshouse su 1937. prikupili podatke za 34 parcijalne nefrektomije napravljene u svrhu liječenja tumora bubrega i dokazali da je manje tumore moguće operirati ovom tehnikom (13). No, i dalje su se zbog zahtjevnosti tehnike kirurzi radije odlučivali za radikalnu nefrektomiju koja je tijekom 20. stoljeća bila terapija izbora za sve solitarne mase u bubregu, dok je parcijalna nefrektomija ostala rezervirana za posebne indikacije kao što je solitarni bubreg (12).

Oko 1960. usavršena je tehnika parcijalne nefrektomije, kao i tehnika bubrežne hipotermije kojima se smanjila mogućnost komplikacija (12). Wickham je 1975. pregledom literature dokazao da je petogodišnje preživljenje u 37 pacijenata nakon

parcijalne nefrektomije 72% što je omogućilo da se krene u proširivanje indikacija i na one sa zdravim drugim bubregom (14).

Od 1980. kreće doba učestalijeg korištenja parcijalne nefrektomije čija korist je potkrijepljena istraživanjem Lichta i Novicka iz 1993. gdje je dokazano trogodišnje preživljenje od 95% kod pacijenata operiranih ovom tehnikom sa zdravim suprotnim bubregom (15). Kasnija istraživanja Herra (1999.) i Ferganyja (2000.) pokazala su skoro 100% preživljenje i minimalnu pojavnost recidiva u praćenju 100 pacijenata kroz 10 godina (16, 17). U 21. stoljeću u nekim centrima se čak oko polovica tumora bubrega operira se ovom tehnikom i većina tumora dijagnosticira se prije nego narastu preko 4 cm (12).

Razlog korištenja parcijalne nefrektomije je smanjen rizik od akutne i kronične renalne insuficijencije u odnosu na radikalnu nefrektomiju, kao i manja smrtnost, iako i dalje postoji opasnost od renalne insuficijencije zbog uklanjanja nefrona ili ishemije pri stezanju arterija (18, 19).

2.2. Indikacije

Parametri koji se uzimaju u obzir prilikom procjene potrebe za parcijalnom nefrektomijom uključuju TNM stadij, funkcija bubrega izražena razinom kreatinina i GFR-om, broj bubrega, stanje kontralateralnog bubrega te jesu li oba bubrega zahvaćeni promjenom. Dodatni parametri mogu biti dob pacijenta, opće zdravstveno stanje i prisutnost simptoma (20).

Uzevši u obzir sve parametre, apsolutne indikacije bile bi bilateralne promjene, promjene na jedinom bubregu te loša funkcija kontralateralnog bubrega (7).

Ova tehnika može se razmatrati i kod solidnih masa u bubregu kada je drugi bubreg ugrožen nekim od stanja kao što su kalkuloza bubrega, kronični pijelonefritis, ureteralni refluks, stenozna bubrežne arterije, hipertenzija, šećerna bolest i bilo koja bolest koja uzrokuje nefrosklerozu ili glomerulopatiju. U svim tim slučajevima procjena o izvođenju PN radi se tako da se uzmu svi parametri bitni za kliničku sliku, kao što su dob, komorbiditeti, šanse da će bolest napredovati i utjecati na preostalu bubrežnu funkciju. I hereditarne bolesti bubrega kao što je von Hippel Lindau su isto relativna indikacija zbog velike šanse da se ista masa pojavi i u drugome bubregu. Čak se i u mladih osoba može razmatrati PN zbog što boljeg očuvanja bubrežne funkcije, posebno ako imaju pozitivnu obiteljsku anamnezu na neku od bubrežnih bolesti (20).

S godinama su indikacije proširene i na pacijente koji imaju solidnu masu u jednom bubregu, a drugi bubreg im je zdrav. U početku se išlo vrlo oprezno i indikacije su bile tumori stadija T1a po TNM klasifikaciji (do 4 cm). Mnoge studije pokazale su da PN kod tih tumora nosi sa sobom bolje očuvanje bubrežne funkcije, manje kardiovaskularnih komplikacija i bolje sveukupno preživljenje (18, 20). Daljnjim

istraživanjima pokušavaju se indikacije proširiti i na veće tumore. Mnoga istraživanja pokazala su da i tumori stadija T1b po TNM klasifikaciji (do 7 cm) mogu biti indikacija za PN. Onkološki ishod PN kod tih tumora je podjednak kao kod RN. No, komplikacije su ipak češće kod PN, a i sama operacija dulje traje i veći je gubitak krvi (19, 21, 22). Postoje čak i istraživanja koja uspoređuju PN s RN u tumora većih od 7 cm, no što je tumor veći, to je veća šansa za komplikacije (23).

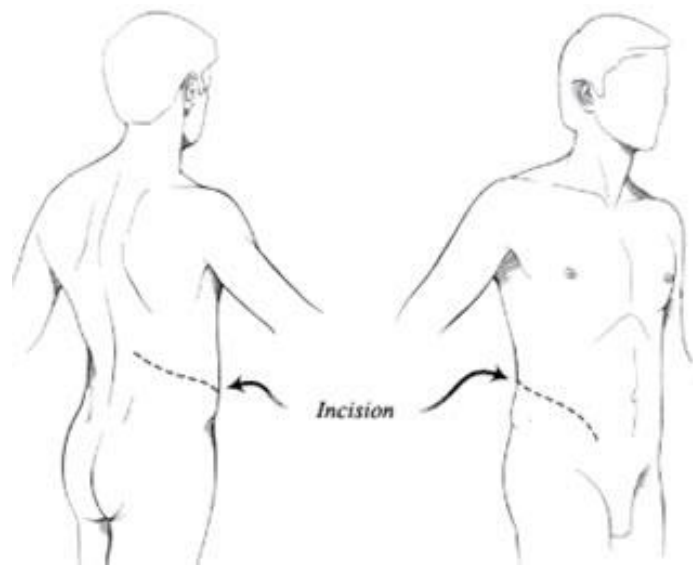
2.3. Kirurški pristupi

Danas su u upotrebi 3 kirurška pristupa djelomičnom odstranjenju bubrega: otvorena parcijalna nefrektomija, laparoscopska parcijalna nefrektomija i robotski asistirana laparoscopska parcijalna nefrektomija (6).

2.3.1. Otvorena parcijalna nefrektomija

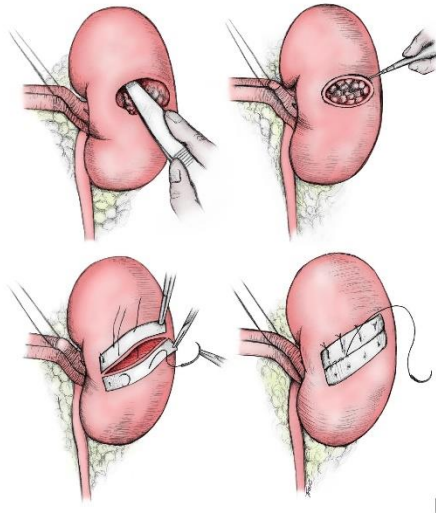
Prije početka, pacijent se postavlja u bočni položaj na operacijskom stolu koji je flektiran ispod pacijentovog boka. Preoperativno može se dati manitol intravenozno za zaštitu bubrega. Nakon pripreme operacijskog polja, radi se uzdužni rez iznad 12. rebra te se retraktorima raširi kako bi se omogućio bolji pristup. Moguć je i pristup iznad 11. rebra malim rezom 8-10 cm, ali ipak je nešto rjeđe korišten. Rez se mora raditi oprezno kako bi se izbjeglo oštećenje neurovaskularnog snopa u interkostalnom prostoru. Nakon što se dođe do bubrega, prvo što se treba prikazati je vaskularni hilus kako se ne bi oštetile krvne žile tijekom operacije. Osim toga, bitno ih je naći i kako bi se stegnula arterija i vena (renalnu ili neki od ogranaka) i time smanjio gubitak krvi tijekom operacije, a i osigurala bolju preglednost operacijskog polja te lakše pronalaženje granica zdravog tkiva. Negativna strana toga jest što je bubreg (ili njegov dio) u ishemiji. No, to se rješava stvaranjem uvjeta regionalne hipotermije pomoću mrvljenog leda koji se nalazi unutar posebne vrećice. Time se temperatura bubrega može spustiti na čak 15-20 °C. Prije same operacije, može se postaviti uretralni stent kako bi se lakše vizualizirao ureter prilikom operacije kako ne bi došlo do njegovog

oštećenja. Dodatna pretraga koja se može napraviti pri sumnji na multifokalnost jest intraoperativna ultrasonografija (24, 25).



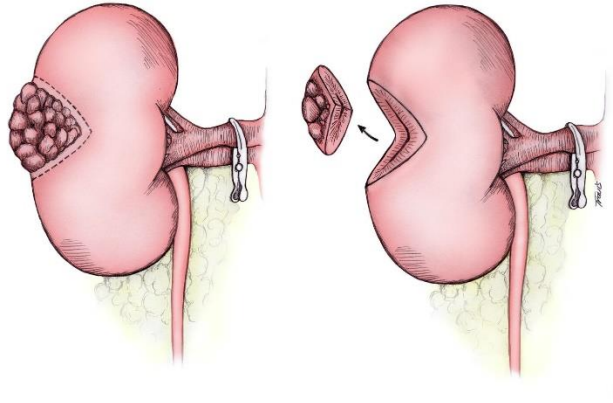
Slika 2 Prikaz mjesta incizije pri OPN (26)

Nakon tih priprema, kreće se na pregled bubrega i traženja mjesta tumora te se radi rez na Gerotinoj fasciji. Nakon što se nađe, postoje razni načini kojima se pristupa uklanjanju istoga kao što su enukleacija i parcijalna nefrektomija, koju dijelimo na polarnu segmentalnu resekciju, klinastu resekciju, veliku transverzalnu resekciju i ekstrakorporalnu PN uz autotransplantaciju. Najpoštednija je enukleacija jer kod nje se radi tupa disekcija tumora između pseudokapsule tumora i zdravog tkiva bubrega. Negativna strana ove tehnike je što tumor može probijati pseudokapsulu i u tom slučaju ga se ne uklanja u potpunosti. Zato se ta tehnika preporučava u manjih tumorima T1 gradusa po TNM klasifikaciji. U većim tumorima radi se oštra ekscizija tumora s rubovima zdravog tkiva koji mogu biti široki 2-3 mm, pa čak i 1 mm po nekim istraživanjima. Ako postoje neke nejasnoće oko rubova, može se napraviti i intraoperativna biopsija (24, 27).



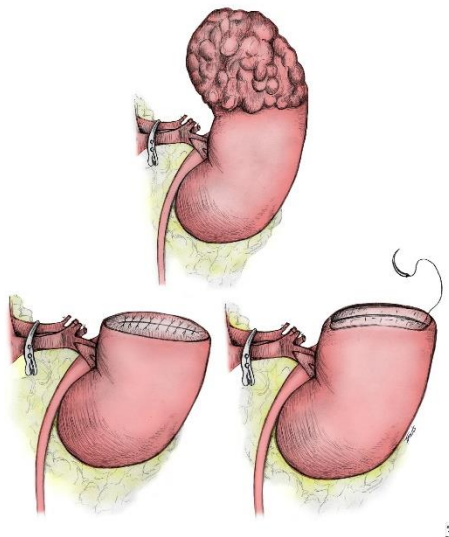
Slika 3 E nukleacija tumora bubrega (28)

Nakon uklanjanja tumora, mora se osigurati hemostaza, cjelovitost bubrežnog sustava te popravak bubrežnog defekta. Prvo se pristupa osiguranju hemostaze. Traže se veće krvne žile i šivaju s 4-0 resorptivnim koncem. Manja se mjesta krvarenja zatvore sprej koagulacijom kauterom. Alternativa je postavljanje hemostatskih agensa ili fibrinskog ljepila na mjesto reza nakon šivanja glavnih žila. Nakon postignute hemostaze, potrebno je pregledati bubreg kako bi se uočila eventualna oštećenja urinarnog trakta. U slučaju sumnje na oštećenje, može se u pijelon ubrizgati metilensko modrilo koje će prikazati mjesta oštećenja. Oštećenja urinarnog trakta rješavaju se šivanjem. Nakon toga slijedi približavanje rubova i šivanje. Za to se koristi resorptivni 2-0 konac i stavljaju se pojedinačni šavovi (24, 25).



Slika 4 Klinasta resekcija tumora bubrega (28)

Pacijenti koji se podvrgavaju ovom zahvatu obično su oni s višim rizikom. Najčešće to su stariji pacijenti, pacijenti s komorbiditetima, pacijenti s lošijom bubrežnom funkcijom i s lošijim općim zdravljem. U usporedbi s LPN-om, operacija duže traje, duži je boravak u bolnici i duži je oporavak pacijenta. No, vrijeme tople ishemije kraće je kod OPN i manje je perioperativnih komplikacija, posebno krvarenja (29, 30).



Slika 5 Segmentalna polarna resekcija (28)

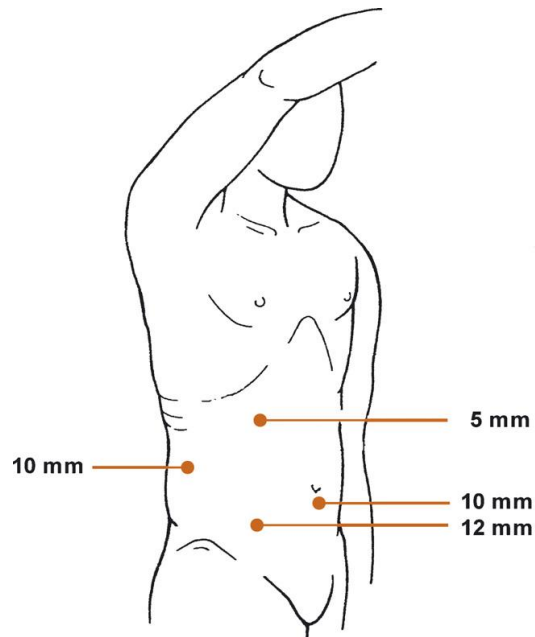
2.3.2. Laparoskopiska parcijalna nefrektomija

Napretkom laparoskopске kirurgije, kao i tehnika unutartjelesnog šivanja, laparoskopski pristup počinje se koristiti i za parcijalnu nefrektomiju. Vrijeme učenja tehnike je dugo jer je poprilično izazovna tako da je potrebno puno prakse za njezino usavršavanje. Još jedan od izazova je i rad u toploj ishemiji koji zahtjeva vještinu i brzinu (31).

U usporedbi s OPN, LPN ima sličan kirurški, onkološki i funkcionalni ishod. Što se tiče gubitka krvi, on je nešto manji u LPN. Manje su i perioperativne te neurološke komplikacije. Vrijeme provedeno u bolnici poslije operacije kraće je u LPN, a korištenje analgetika manje. No, vrijeme ishemije duže je u LPN, a nešto češće su i postoperativne komplikacije (29-31).

2.3.2.1. Transperitonealni pristup

Prije početka, pacijent se postavlja u bočni položaj pod kutem od 45° do 60° na operacijskom stolu koji je flektiran ispod pacijentovog boka. Pneumoperitoneum postiže se tehnikom Veressovom iglom kroz pupak. Primarni troakar s kamerom (10 mm) postavlja se kroz inciziju ispod pupka. Lateralno od kamere, u srednjoj klavikularnoj liniji, postavlja se radni troakar (12 mm), a iznad njega, supkostalno, postavlja se još jedan troakar (5 mm). Nakon toga postavlja se 4. troakar (10 mm) kroz rez na boku (32-34).



Slika 6 Postavljanje troakara za transperitonealnu LPN (33)

Kako bi se pristupilo retroperitoneumu, potrebno je napraviti odvajanje splenorenalnog ili hepatorenalnog ligamenta, ovisno o strani operacije. Nakon toga ide mobilizacija struktura oko bubrega. Na lijevoj strani potrebno je mobilizirati slezenu, gušteraču i *flexuru lienalis*. Nakon prikaza kolona, uočava se avaskularna ravnina između Gerotine fascije i posteriornog mezokolona. Tada se bubreg diže iznad te ravnine kako bi se otkrio mišić psoas iza njega. Fascija mišića psoasa mora ostati netaknuta tijekom disekcije. Ispod donjeg pola bubrega uočava se gonadalna vena koja se može ligirati ako je potrebno. Nakon identifikacije renalne arterije i vene, radi se disekcija tako da se stvori prostor kroz koji se mogu staviti vaskularne stezaljke. S bubrega se skida masna ovojnica osim masti iznad samog tumora. Taj dio na ovojnici može se označiti pomoću monopolarnih škara pod kontrolom ultrazvuka. U Gerotinu fasciju ulazi se dalje od samog tumora (33, 34).

Pola sata prije operacije daje se 12,5 mg manitola kao mjera zaštite bubrega. Nakon toga se pristupa stezanju krvnih žila. Može se *en bloc* stegnuti i arteriju i venu, a može i samo arteriju (s jednom ili dvije stezaljke). U slučaju da je predviđeno trajanje operacije duže od 30 minuta, uspostavlja se renalna hipotermija. To se postiže postavljanjem vrećice s mrvljenim ledom oko bubrega (32, 34). Postoji i mogućnost operacije bez ishemije radi boljeg očuvanja bubrežnog tkiva, no ona je puno zahtjevnija i zahtijeva veliko iskustvo operatera (35). Druga mogućnost za očuvanje renalnog parenhima je i stezanje segmentalnih renalnih krvnih žila (36).

Tumor se zatim izrezuje kombinacijom oštne disekcije škarama i tupe disekcije i kontraktacije pomoću sukcijskog irigatora. Veće arterije koje opskrbljuju tumor mogu se klipsati metalnim ili plastičnim klipsama tijekom same ekscizije. Nakon što se izreže, cijela se masa stavlja u vrećicu i izvlači kroz radni troakar. Izvađena masa može se poslati na brzu patološku analizu za provjeru rubova (34).

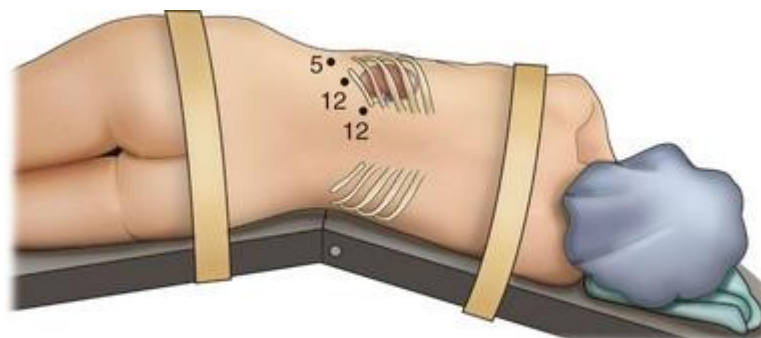
Oštećenja kanalnog sustava bubrega rješavaju se šavovima s 2-0 ili 3-0 resorptivnim koncem. Poslije toga slijedi šivanje bubrežnog parenhima. Nakon šivanja, na rez se može postaviti gelatin-matriks-trombin hemostatsko sredstvo ili hemostatska spužva za bolju hemostazu i prevenciju curenja iz kanalnog sustava (32, 34).

Nakon šivanja slijedi uklanjanje stezaljki s krvnih žila. Onda se tlak insuflacije smanjuje na 5 mm Hg tijekom 10 min. Za to vrijeme pratimo ima li kakvih krvarenja. U slučaju da je hemostaza zadovoljavajuća, može se izvaditi ekscidirano tkivo van kroz radni troakar i prestaje se s insuflacijom zraka. 10 min od nestanka pneumoperitoneuma još se jednom pregleda abdomen. Nakon toga se vade troakari i šivaju mjesta njihova ulaska (34).

2.3.2.2. Retroperitonealni pristup

Ovaj pristup ima slično trajanje operacije i gubitak krvi kao i transperitonealni, iako neka istraživanja pokazuju da su čak i manji. Izuzev toga, prednosti ovakvog pristupa u odnosu na transperitonealni su izoliranost od peritoneuma, čime krv i urin ne mogu dospjeti u njega u slučaju curenja, te lakši pristup bubrežnim krvnim žilama. Glavne indikacije za korištenje retroperitonealnog pristupa su smještaj tumora posteriorno, lateralno ili na donjem polu (37, 38).

Pacijent se postavlja u bočni položaj na stol koji je flektiran na kontralateralnom boku. Radi se transverzalni rez od 15 mm na području između *cristae iliaca* i ruba 12. rebra u posteriornoj aksilarnoj liniji. Rez ide toliko duboko dok se ne prereže lumbodorzalna fascija. Onda se pristupa tupoj disekciji prstom u prostor između psoasa i bubrega. Nakon toga postavlja se troakar u inciziju. Kroz njega se uvodi balon (koji može biti i obična sterilna rukavica) pod kontrolom kamere u retroperitonealni prostor i ispunjava ga se zrakom ili fiziološkom otopinom kako bi se raširio. Dalje se postavljaju dodatni troakari. To su najčešće 5 mm troakar u području vrha 12. rebra i 12 mm troakar posteriorno i superiorno početnom troakaru (39).



Slika 7 Postavljanje troakara za retroperitonealnu LPN (39)

Daljnji tijek operacije je sličan kao i kod transperitonealnog pristupa. Prvo se pristupa disekciji krvnih žila. One se prepariraju kako bi bile dostupne za stezanje i stvaranje ishemije. Nakon toga traži se tumor na bubregu, u čemu može pomoći UZV sonda. U slučaju da je tumor egzofitičan i malen, nema potrebe za stvaranjem ishemije. Tumoru se pristupa slično kao i kod transperitonealnog pristupa. Isto se iznad samog tumora ostavlja dio masne ovojnice. Postupak resekcije tumora jednak je kao kod transperitonealnog pristupa (37, 38).

Nakon što se izreže, masa se stavlja u vrećicu i može se odložiti na mišić psoas dok operacija ne završi. Dalje se pristupa šivanju nastalog defekta. Krvne žile i kanalni sustav šivaju se 2-0, 3-0 ili 4-0 resorptivnim koncem. Mogu se staviti i razni hemostatski agensi na defekt kako bi se smanjilo postoperativno krvarenje. Nakon toga, resecirana masa se vadi van i šalje na patološku obradu za potvrdu negativnih rubova. Po potrebi, može se postaviti perinefrični dren. Nakon svega, vade se troakari i šivaju se ulazna mjesta (37, 38).

2.3.3. Robotski asistirana laparoscopska parcijalna nefrektomija

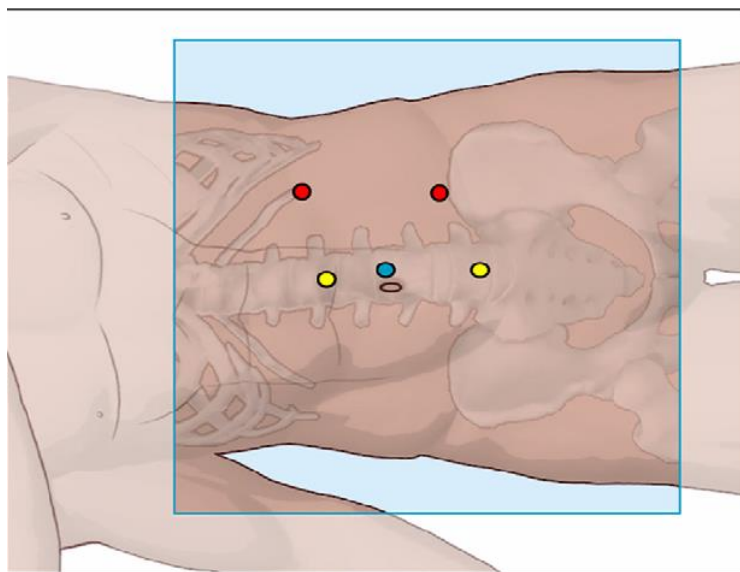
S popularizacijom minimalno invazivne kirurgije, došlo je do spoznaja o njenim prednostima. No, mana je ostala da je laparoscopski pristup kompliciran zahvat i zahtijeva puno vježbe i umijeća. Kompliciraniji tumori kao što su hilarni, endofitični i multipli predstavljaju dodatan problem za takav zahvat. Stoga se javila potreba za novim tehnologijama (40).

Prednosti robotski asistirane kirurgije su trodimenzionalna stereoscopska slika, instrumenti sa zglobovima za bolje manevriranje i manji tremor samih instrumenata (40). Nadalje, vrijeme učenja je nešto kraće nego s LPN, a s time i ranije usavršavanje tehnike koje osigurava kraće trajanje operacije, a samim time i kraće vrijeme ishemije te manji gubitak krvi (41). Mana ovog pristupa je cijena. Sam uređaj je poprilično skup, kao i njegovo održavanje i nabavka instrumenata (42). No, treba uzeti u obzir da je uvođenje robota u nekim bolnicama potaklo porast proporcije parcijalnih nefrektomija što ukazuje na porast kvalitete skrbi o pacijentima (43).

2.3.3.1. Transperitonealni pristup

Pacijent se postavlja u bočni položaj, s rukom, na koju se oslanja, blizu lica, da ne smeta postavljanju robota. Prije postavljanja pacijenta u bočni položaj, cistoskopski mu se postavlja ureteralni kateter za instilaciju metilenskog modrila za lakšu identifikaciju kanalnog sustava bubrega. Daje mu se i manitol za očuvanje bubrežne funkcije ako se planira rad u ishemiji. Kada je pacijent pripremljen, može se pristupiti pripremi operacijskog polja, uspostavljanju pneumoperitoneuma i postavljanju

troakara. Troakar za kameru ide malo pokraj umbilikusa. Može se postaviti i nešto lateralnije što omogućava bliži pristup kamerom, ali je kut snimanja nešto manji. Troakari za robotske instrumente postavljaju se uz srednju aksilarnu liniju. Gornji se nalazi malo ispod 12. rebra, dok je donji nešto iznad *spine iliaca anterior superior*. Troakar za asistenta (12 mm) postavlja se ispod troakar za kameru, a iznad se može postaviti još jedan (5 mm), ako za to postoji potreba. Robot se postavlja iza pacijenta pod kutom od 20° (40).



Slika 8 Postavljanje troakara za transperitonealnu RALPN (40)

Peritoneum se reže oštro po Toldtovoj liniji i prvo se pristupa mobilizaciji crijeva medijalno koristeći se oštrom i tupom disekcijom dok se ne stvori prostor između Gerotine fascije i mezokolona. Nakon što su crijeva mobilizirana, pristupa se mobilizaciji jetre, ako je operacija na desnoj strani, ili slezene, ako je operacija na lijevoj strani tijela. Kada se mobiliziraju sve te strukture, mora se pronaći donji pol bubrega, ureter i gonadalne krvne žile. Oni se povuku prema naprijed kako bi se otkrio mišić psoas. Dalje se s disekcijom ide prema hilusu bubrega. Ondje se mora napraviti dobra

disekcija kako bi se oslobodile krvne žile za potrebe stezanja. Nakon što su žile oslobođene, može se početi pregledavati bubreg i tražiti kapsula tumora ispod masti. U tome pomaže intraoperativni UZV. Nakon što je tumor lociran, kauterom se označe rubovi ekscizije. Prije same ekscizije, krvne žile se stežu ako za to postoji potreba da se smanji gubitak krvi. Hladnom resekcijom pomoću monopolarnih škara režemo dio bubrega na kojem je tumor, dok njime manipuliramo pomoću forcepsa. Asistent sukcijom održava resekcijsko polje čistim (40, 44).

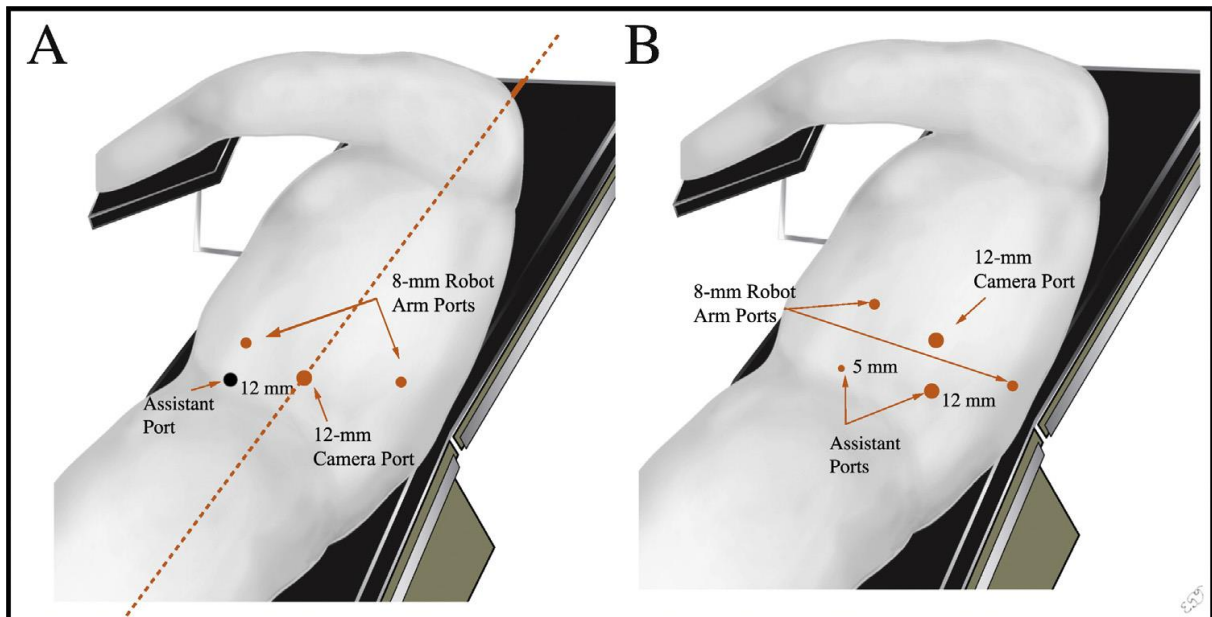
Hemostaza se postiže kauterizacijom, hemostatskim agensima i šivanjem. Prvo se šivaju defekti kanalnog sustava bubrega i krvne žile 3-0 resorbirajućim koncem. Defekte kanalnog sustava uočava se pri instilaciji metilenskog modrila kroz prije postavljeni kateter. Na reznu plohu postavlja se hemostatski agens, a onda se približavaju rubovi rezne plohe i šivaju 2-0 resorbirajućim koncem. Stezaljke s renalnih žila se miču i potvrđuje se hemostaza. Odrezana masa stavlja se u vrećicu i izvlači kroz troakar asistenta. Smanjuje se pneumoperitoneum i postavlja dren. Troakari se izvlače van i šiva se koža (40, 44).

2.3.3.2. Retroperitonealni pristup

I u retroperitonealnom pristupu pacijent se postavlja u bočni položaj, s rukom blizu lica. Prije operacije daje se manitol za očuvanje bubrega i postavlja se kateter u ureter cistoskopski (45).

Prvi rez radi se u srednjoj aksilarnoj liniji 1-2 cm iznad *cristae iliaca*. Kroz taj rez može se postaviti 12 mm troakar i može se laparoskopom napraviti tunel kroz muskulaturu i fasciju sve do retroperitonealne masti. Alternativna metoda je tupom disekcijom napraviti prolaz kroz fasciju i prstom napraviti prostor u retroperitoneumu. Nadalje, laparoskopom se uvodi balon koji se napuhuje i tako tvori retroperitonealni prostor. Ekspanzijom balona, ispred psoasa se vrlo brzo uočavaju gonadalna vena i ureter. Nakon što se stvorio virtualni prostor, balon se vadi van i na njegovo mjesto stavlja se 12 mm troakar kroz koji se insufflira CO₂. Poslije toga postavljaju se robotski troakari (8 mm), jedan u prednju aksilarnu liniju 3 cm iznad linije s prvim troakalom, a drugi u stražnju aksilarnu liniju 2 cm iznad nje. Nakon što je peritoneum pomaknut medijalno, može se postaviti troakar asistenta (12 mm) (45).

Drugi pristup je da se prvi rez napravi ispod 12. rebra, kroz njega probija torakolumbalna fascija i prstom radi disekcija. Laparoskop s balonom uvodi se iza bubrega i napuhuje. Nakon toga vadi se van i na njegovo mjesto postavlja se 12 mm troakar. Prvi robotski troakar postavlja se u kostovertebralnom kutu, dok se drugi postavlja nakon medijalne mobilizacije peritoneuma 2 cm ispod 11. rebra. Asistentski troakari postavljaju se s bilo koje strane *spinae iliaca*, no tendencija je da budu što medijalnije kako bi asistent mogao podići bubrega ako za to bude potrebe (45).



Slika 9 **A** Pristup s kamerom iznad *cristae iliaceae* **B** Pristup s kamerom ispod 12. rebra (45)

Prvo se pristupa traženju hiluma. Fascija se reže horizontalno 1 cm iznad mišića psoasa. Forcepsom se bubreg odiže kako bi se hilus nategnuo i kako bi se uočile pulsacije bubrežne arterije. Tako je lakše napraviti disekciju arterije. Renalne žile se tako oslobađaju da budu dostupne za stezanje ako bude potrebe. Disekcija se radi robotskim škarama tehnikom jednom rukom, iako i asistent može pomoći pridržavanjem bubrega. Disekcija samog tumora bubrega, kao i tehnika ekscizije tumora slična je kao kod transperitonealnog pristupa (45).

2.4. Komplikacije i kvaliteta života

Prema Yangu, povezanost komplikacija s faktorima kao što su dob, BMI, ASA score i korištenje robota nije pronađena. Jedina povezanost koja je pronađena jest ona s PADUA scoreom (rizik od venske tromboembolije) i RENAL scoreom, tj. što su oni viši, veće su šanse za komplikacije (46). No prema drugima, muški spol isto može doprinijeti većoj pojavnosti komplikacija, kao i visok ASA score i pušenje (47, 48). Odabir kirurške tehnike isto ima utjecaja na nuspojave. OPN pokazuje manje postoperativnih komplikacija u usporedbi s LPN, no LPN ima manji gubitak krvi i kraći boravak u bolnici (29). RALPN pak pokazuje kraće vrijeme ishemije u odnosu na LPN (41).

Što se tiče same kvalitete života poslije operacije, pacijenti podvrgnuti LPN i RALPN pokazuju bolju kvalitetu, no kod takvih oblika zahvata treba uzeti u obzir vrijeme provedeno u ishemiji koje može utjecati na bubrežnu funkciju (48).

Komplikacije se mogu podijeliti na intraoperativne i postoperativne, kao i na urološke i neurološke. Od uroloških komplikacija, najčešća su krvarenja i curenje urina, dok je najteža akutno zatajenje bubrega (29).

Krvarenja mogu biti intraoperativna, postoperativna i odgođena. Intraoperativna se mogu dogoditi zbog popuštanja stezaljki, sistemske koagulopatije ili dodatnih renalnih arterija koje nisu stegnute ili ih se ozljedi. Moguća su i oštećenja krvnih žila zbog priraslica na okolnim strukturama, kao i samim žilama zbog čega ih je teško osloboditi. Ta se komplikacija pokušava riješiti šivanjem arterija, embolizacijom i davanjem transfuzija, ako postoji potreba. U slučaju da se to krvarenje ne može iskontrolirati laparoskopski ili robotski, radi se konverzija na otvoreni pristup.

Postoperativna krvarenja obično nastaju iz rezne površine bubrega, iako je postoperativno potvrđena hemostaza. Mogući uzrok su neki postojeći sustavni poremećaji kao što je koagulopatija. Ta krvarenja pokušavaju se riješiti konzervativno. Odgođena krvarenja nastaju nakon što je pacijent otpušten kući. Najčešći uzroci su prerana pretjerana aktivnost i neprimjereno korištenje antikoagulantne terapije. Terapija je konzervativna, osim ako postoji potreba za kirurškom intervencijom (49).

Curenje urina (urinarna fistula) javlja se nešto rjeđe od krvarenja i najčešće je povezano s intraoperativnim oštećenjem kanalnog sustava bubrega. Ako šivanje sustava tijekom operacije nije pomoglo, taj se problem rješava cistoskopski. Postavlja se double J proteza i urinarni kateter dok defekt ne zaraste, a nakon toga se uklanjaju. U današnje vrijeme ova je nuspojava nešto rjeđa zbog razvoja novih tehnologija, kao i novih tehnika šivanja te rutinskog postavljanja katetera preoperativno i instiliranja metilenskog modrila kako bi se uočila mjesta propuštanja (49, 50).

Akutno zatajenje bubrega najteža je urološka komplikacija. Rizikni faktori za razvoj ove komplikacije su veličina tumora, a samim time i veličina odrezanog tkiva te trajanje ishemije za vrijeme operacije. Terapija ove komplikacije je dijaliza ili transplantacija bubrega. U sprječavanju ove nuspojave pomaže preoperativno davanje manitola i furosemida (25, 49).

Ostale urološke komplikacije uključuju prolaznu hematuriju, oštećenje uretera, nakupljanje tekućine oko bubrega, curenje limfe, urinarnu infekciju i oštećenje *arteriae epigastrice inferior* (46, 49, 51, 52).

Od neuroloških komplikacija najčešće su one mehaničke, tj ozljede tkiva tijekom samog procesa operacije. Moguće se ozljede organa tako da je bilo primjera ozljeda crijeva i slezene. Ozljede se rješavaju šivanjem, no u slučaju slezene, ponekad je

potrebno napraviti splenektomiju. Problem predstavljaju i metastaze koje mogu zahvatiti okolno tkivo, te raspadanje tumorskog procesa pri stavljanju istog u vrećicu ili pri samoj resekciji. Nadalje, moguće je ozlijediti i dijafragmu te pleuru čime se postiže pneumotoraks. Moguće je i javljanje postoperativnog ileusa kod određenih pacijenata. Infekcije su isto jedna od mogućih nuspojava (49, 51, 52).

2.5. Postoperativno praćenje

Prema preporukama Američke urološke organizacije (AUA) u postoperativno praćenje uključeni su klinički pregled, laboratorijski testovi i radiološki pregledi. Što se tiče kliničkog pregleda, pažnja se treba obratiti na simptome kao što su gubitak tjelesne mase, zaduha, noćno znojenje, kožne promjene, muskuloskeletna bol, povećanje limfnih čvorova ili osjećaj slabosti (53).

Što se tiče laboratorijskih testova, osnovni parametri su razina ureje, dušika i kreatinina u krvi, analiza urina i GFR. Od dodatnih testova mogu se pratiti LDH, testovi jetrene funkcije, ALP i razina kalcija u krvi. U slučaju znakova gubitka bubrežne funkcije, preporučuje se liječenje kod nefrologa. Povišen ALP uz simptom bolova u kostima i radiološke promjene na njima može upućivati na metastaze (53).

Što se tiče radioloških pretraga, one ovise o rizika za relaps maligne bolesti koji se procjenjuje po posebnim skalama, najčešće pomoću TNM klasifikacije. U nisko rizičnih pacijenata (T1, N0, Nx) mora se napraviti kontrola abdomena (CT ili MRI) 3-12 mjeseci nakon operacije. Kontrole se mogu ponavljati jednom godišnje 3 godine nakon operacije. Preporučuje se i rendgen pluća jednom godišnje 3 godine nakon operacije. U srednje i visoko rizičnih pacijenata (T2-4, bilo koji N) preporučuje se pregled toraksa i abdomena (CT ili MRI) 3-6 mjeseci nakon operacije. Preglede bi trebalo ponavljati svakih 6 mjeseci 3 godine nakon operacije, i jednom godišnje još 2 godine. Dodatne pretrage rade se u slučaju pojave simptoma na mjestima najčešćih metastaza. U slučaju akutnih neuroloških simptoma nakon operacije, preporučuje se kontrola neurologa uz CT ili MRI mozga i kralježnice (53).

Preporuke Europske urološke organizacije (EUA) su manje više slične. Razlikuju su u rasporedu radioloških pregleda nakon operacije. Tako one preporučuju dobru stratifikaciju pacijenata po rizičnosti samog tumora kako bi se izbjegle nepotrebne pretrage. Kod sve tri skupine radiološke pretrage trebalo bi raditi nakon 6 mjeseci i jedne godine od operacije, a onda jednom godišnje do 5 godina nakon operacije. Kod pacijenata s niskim rizikom radi se UZV nakon 6 mjeseci, 2 godine i 4 godine, dok se nakon 1, 3, i 5 godina radi CT. Kod pacijenata sa srednjim rizikom radi se UZV samo nakon 3 godine, dok se na ostalim pregledima radi CT. Kod pacijenata s visokim rizikom, radi se CT na svakom pregledu. Nakon 5 godina, pacijenti s niskim rizikom prestaju se kontrolirati, dok oni sa srednjim i visokim rizikom trebaju napraviti kontrolni CT svake druge godine (6).

3. Zaključak

Zlatni standard za tretiranje lokaliziranih bubrežnih masa dugo je bila radikalna nefrektomija. No, razvojem novih tehnika i tehnologija, terapija izbora za manje tumorske procese sve više postaje parcijalna nefrektomija. Krenulo se s otvorenim pristupom, ali u zadnje vrijeme sve više se koristi laparoskopski, pa čak i robotski asistirani laparoskopski pristup (48).

U današnje vrijeme, zlatni standard za manje tumorske mase postala je OPN. Dok je prije bila preporučljiva samo u određenih pacijenata, danas je preporučljiva i u pacijenata sa zdravim kontralateralnim bubregom. Dodatna je prednost očuvanje bubrežne mase čim se bolje održava bubrežna funkcija i smanjuje rizik od bubrežnog zatajenja. Veći rizik od relapsa bolesti u odnosu na radikalnu nefrektomiju smanjen je boljim radiološkim kontrolama pacijenata (25).

Laparoskopski pristup parcijalnoj nefrektomiji tehnički je zahtjevna operacija. Trebali bi ga izvoditi oni koji imaju iskustva u laparoskopskoj kirurgiji. Potrebno je dosta vremena za usavršiti samu tehniku. Prednosti ovog pristupa su što operacija kraće traje, kraći je i boravak u bolnici, a i gubitak krvi je nešto manji nego s otvorenim pristupom. Mana su duže vrijeme koje bubreg provodi u ishemiji i nešto češće perioperativne nuspojave (29, 31, 32).

Robotski asistirana laparoskopska kirurgija primjer je korištenja moderne tehnologije kako bi se riješile neke mane laparoskopske kirurgije. Prije svega, prednosti RALPN su bolji pregled, zglobni instrumenti i manji tremor samih instrumenata. Još neke od prednosti su i manji gubitak krvi te kraće vrijeme rada u ishemiji. Glavna mana ovog pristupa je cijena jer je korištenje robota još uvijek

poprilično skupo, no neka istraživanja pokazuju da se ipak dugoročno isplati je povećava broj izvedenih PN unutar bolnica koje su ga uvele (40-43).

Naposljetku, parcijalna je nefrektomija danas široko upotrebljavana tehnika s jasnim prednostima u odnosu na radikalnu. Benefiti takvog pristupa veći su nego mane i stoga bi se danas trebao upotrebljavati kada god je to moguće (25).

Zahvale

Zahvaljujem se prvenstveno svom mentoru, doc. dr. sc. Nikoli Kneževiću dr. med, na prijedlogu teme te na savjetima i strpljivosti pri pisanju ovog diplomskog rada.

Zahvaljujem se i svim članovima Odjela za urologiju OB dr. Josip Benčević u Slavonskom Brodu na pruženoj prilici za obavljanje prakse i otkrivanju interesa za urologiju.

Također se zahvaljujem i svojim prijateljima i djevojci koji su bili neizmijerna potpora tijekom studiranja.

Za kraj, najviše se zahvaljujem roditeljima i rodbini na njihovim odricanjima, podršci i razumijevanju tijekom moga studiranja bez kojih ovo sve ne bi bilo moguće.

Popis literature

1. Krmpotić-Nemanić J, Ana M. Systema urinarium, mokraćni sustav. In: Jelena Krmpotić-Nemanić AM, editor. Anatomija čovjeka. 2: Medicinska naklada Zagreb; 2001. p. 353-9.
2. Samuel L. The Anatomy of a Kidney [cited 2018. 21.04.]. Available from: <http://www.interactive-biology.com/3254/the-anatomy-of-the-kidney/>.
3. Campbell SC, Lane BR. Malignant Renal Tumors. In: Wein AJ, Kavoussi LR, Partin AW, Peters CA, editors. Campbell-Walsh Urology; 2016. p. 1314-64.e14.
4. Ćorić M, Galešić Ljubanović D, Damjanov I, Bulimbašić S. Bolesti bubrega i mokraćnog sustava. In: Damjanov I, Seiwerth S, Jukić S, Nola M, editors. Patologija 4. Četvrto izdanje. Zagreb: Medicinska naklada; 2014. p. 563-6.
5. Capitanio U, Montorsi F. Renal cancer. The Lancet. 2016;387(10021):894-906.
6. Ljungberg B, Bensalah K, Canfield S, Dabestani S, Hofmann F, Hora M, et al. EAU Guidelines on Renal Cell Carcinoma: 2014 Update. European Urology. 2015;67(5):913-24.
7. Campbell S, Uzzo RG, Allaf ME, Bass EB, Cadeddu JA, Chang A, et al. Renal Mass and Localized Renal Cancer: AUA Guideline. The Journal of Urology. 2017;198(3):520-9.
8. Bajorin DF. Tumors of the Kidney, Bladder, Ureters, and Renal Pelvis. In: Goldman L, Schafer AI, editors. Goldman-Cecil Medicine; 2016. p. 1345-51.
9. Parsons RB, Canter D, Kutikov A, Uzzo RG. RENAL Nephrometry Scoring System: The Radiologist's Perspective. American Journal of Roentgenology. 2012;199(3):355-9.

10. Moch H, Artibani W, Delahunt B, Ficarra V, Knuechel R, Montorsi F, et al. Reassessing the Current UICC/AJCC TNM Staging for Renal Cell Carcinoma. *European Urology*. 2009;56(4):636-43.
11. Sachdeva K, Anand J, Braden CD, Abel EJ. Renal Cell Carcinoma Staging 2017 [cited 2018. 21.04.]. Available from: <https://emedicine.medscape.com/article/2006851-overview>.
12. Herr HW. A history of partial nephrectomy for renal tumors. *The Journal of Urology*. 2005;173(3):705-8.
13. Goldstein AE, Abeshouse BS. Partial Resections of the Kidney: A Report of 6 Cases and a Review of the Literature. *The Journal of Urology*. 1937;38(1):15-42.
14. WICKHAM JEA. Conservative Renal Surgery for Adenocarcinoma. The Place of Bench Surgery. *British Journal of Urology*. 1975;47(1):25-36.
15. Licht MR, Novick AC. Nephron Sparing Surgery for Renal Cell Carcinoma. *The Journal of Urology*. 1993;149(1):1-7.
16. Herr HW. Partial nephrectomy for unilateral renal carcinoma and a normal contralateral kidney: 10-year followup. *The Journal of Urology*. 1999;161(1):33-5.
17. Fergany AF, Hafez KS, Novick AC. Long-term results of nephron sparing surgery for localized renal cell carcinoma: 10-year followup. *The Journal of Urology*. 2000;163(2):442-5.
18. Touijer K, Jacqmin D, Kavoussi LR, Montorsi F, Patard JJ, Rogers CG, et al. The Expanding Role of Partial Nephrectomy: A Critical Analysis of Indications, Results, and Complications. *European Urology*. 2010;57(2):214-22.
19. Meskawi M, Becker A, Bianchi M, Trinh QD, Roghmann F, Tian Z, et al. Partial and radical nephrectomy provide comparable long-term cancer control for T1b renal cell carcinoma. *International Journal of Urology*. 2014;21(2):122-8.

20. Uzzo RG, Novick AC. Nephron sparing surgery for renal tumors: indications, techniques and outcomes. *The Journal of Urology*. 2001;166(1):6-18.
21. Lee H, Oh JJ, Byun SS, Jeong CW, Kwak C, Jeong BC, et al. Can partial nephrectomy provide equal oncological efficiency and safety compared with radical nephrectomy in patients with renal cell carcinoma (>4 cm)? A propensity score-matched study. *Urologic Oncology: Seminars and Original Investigations*. 2017;35(6):379-85.
22. Thompson RH, Siddiqui S, Lohse CM, Leibovich BC, Russo P, Blute ML. Partial Versus Radical Nephrectomy for 4 to 7 cm Renal Cortical Tumors. *The Journal of Urology*. 2009;182(6):2601-6.
23. Breau RH, Crispen PL, Jimenez RE, Lohse CM, Blute ML, Leibovich BC. Outcome of Stage T2 or Greater Renal Cell Cancer Treated With Partial Nephrectomy. *The Journal of Urology*. 2010;183(3):903-8.
24. Anastasiadis E, O'Brien T, Fernando A. Open partial nephrectomy in renal cell cancer: Essential or obsolete? *International Journal of Surgery*. 2016;36:541-7.
25. Cozar JM, Tallada M. Open Partial Nephrectomy in Renal Cancer: A Feasible Gold Standard Technique in All Hospitals. *Advances in Urology*. 2008;2008:1-9.
26. Nick Brook Urologist Adelaide. Open Partial Nephrectomy [cited 2018. 21.04.]. Available from: <http://www.nickbrookurology.com/open-partial-nephrectomy>.
27. Van Poppel H, Deroo F, Joniau S. Open Surgical Treatment of Localised Renal Cell Cancer. *EAU Update Series*. 2003;1(4):220-5.
28. Ghavamian R, Fields Schwartz B, Grasso M. Partial Nephrectomy Treatment & Management 2016 [cited 2018. 21.04.]. Available from: <https://emedicine.medscape.com/article/446317-treatment#d10>.

29. Gill IS, Kavoussi LR, Lane BR, Blute ML, Babineau D, Colombo JR, Jr., et al. Comparison of 1,800 Laparoscopic and Open Partial Nephrectomies for Single Renal Tumors. *The Journal of Urology*. 2007;178(1):41-6.
30. Marszalek M, Meixl H, Polajnar M, Rauchenwald M, Jeschke K, Madersbacher S. Laparoscopic and Open Partial Nephrectomy: A Matched-Pair Comparison of 200 Patients. *European Urology*. 2009;55(5):1171-8.
31. Liu Z, Wang P, Xia D, Lou Y-F, Pan H-F, Wang S. Comparison between laparoscopic and open partial nephrectomy: Surgical, oncologic, and functional outcomes. *The Kaohsiung Journal of Medical Sciences*. 2013;29(11):624-8.
32. Haber G-P, Gill IS. Laparoscopic Partial Nephrectomy: Contemporary Technique and Outcomes. *European Urology*. 2006;49(4):660-5.
33. Wille AH, Deger S, Tüllmann M, Lau A, Johannsen M, Lein M, et al. Laparoscopic Partial Nephrectomy in Renal Cell Cancer—Indications, Technique, and Outcome in 80 Patients. *European Urology Supplements*. 2007;6(10):635-40.
34. Zhao PT, Leavitt DA, Richstone L, Kavoussi LR. Laparoscopic Partial Nephrectomy. In: Ahmed K, Raison N, Challacombe B, Mottrie A, Dasgupta P, editors. *The Management of Small Renal Masses: Diagnosis and Management*. Cham: Springer International Publishing; 2018. p. 95-106.
35. Hou W, Ji Z. Achieving zero ischemia in minimally invasive partial nephrectomy surgery. *International Journal of Surgery*. 2015;18:48-54.
36. Shao P, Qin C, Yin C, Meng X, Ju X, Li J, et al. Laparoscopic Partial Nephrectomy With Segmental Renal Artery Clamping: Technique and Clinical Outcomes. *European Urology*. 2011;59(5):849-55.

37. Wright JL, Porter JR. Laparoscopic partial nephrectomy: comparison of transperitoneal and retroperitoneal approaches. *The Journal of Urology*. 2005;174(3):841-5.
38. Pyo P, Chen A, Grasso M. Retroperitoneal Laparoscopic Partial Nephrectomy: Surgical Experience and Outcomes. *The Journal of Urology*, 2008;180(4):1279-83.
39. Kavoussi LR, Schwartz MJ, Gill IS. *Laparoscopic Surgery of the Kidney 2016*. [cited 2018. 07.04.]. Available from: <https://abdominalkey.com/laparoscopic-surgery-of-the-kidney/>
40. Rogers CG, Singh A, Blatt AM, Linehan WM, Pinto PA. Robotic Partial Nephrectomy for Complex Renal Tumors: Surgical Technique. *European Urology*. 2008;53(3):514-23.
41. Mullins JK, Feng T, Pierorazio PM, Patel HD, Hyams ES, Allaf ME. Comparative Analysis of Minimally Invasive Partial Nephrectomy Techniques in the Treatment of Localized Renal Tumors. *Urology*. 2012;80(2):316-22.
42. Mir SA, Cadeddu JA, Sleeper JP, Lotan Y. Cost Comparison of Robotic, Laparoscopic, and Open Partial Nephrectomy. *Journal of Endourology*. 2011;25(3):447-53.
43. Sivarajan G, Taksler GB, Walter D, Gross CP, Sosa RE, Makarov DV. The Effect of the Diffusion of the Surgical Robot on the Hospital-level Utilization of Partial Nephrectomy. *Medical care*. 2015;53(1):71-8.
44. Benway BM, Bhayani SB, Rogers CG, Porter JR, Buffi NM, Figenschau RS, et al. Robot-Assisted Partial Nephrectomy: An International Experience. *European Urology*. 2010;57(5):815-20.

45. Hu JC, Treat E, Filson CP, McLaren I, Xiong S, Stepanian S, et al. Technique and Outcomes of Robot-assisted Retroperitoneoscopic Partial Nephrectomy: A Multicenter Study. *European Urology*. 2014;66(3):542-9.
46. Yang C-M, Chung H-J, Huang Y-H, Lin T-P, Lin ATL, Chen K-K. Standardized analysis of laparoscopic and robotic-assisted partial nephrectomy complications with Clavien classification. *Journal of the Chinese Medical Association*. 2014;77(12):637-41.
47. Richstone L, Montag S, Ost MC, Reggio E, Seideman C, Permpongkosol S, et al. Predictors of Hemorrhage After Laparoscopic Partial Nephrectomy. *Urology*. 2011;77(1):88-91.
48. Zaid HB, Parker WP, Lohse CM, Cheville JC, Boorjian SA, Leibovich BC, et al. Patient factors associated with 30-day complications after partial nephrectomy: A contemporary update. *Urologic Oncology: Seminars and Original Investigations*. 2016;35(4):153.e1-.e6.
49. Ramani AP, Desai MM, Steinberg AP, Ng CS, Abreu SC, Kaouk JH, et al. Complications of laparoscopic partial nephrectomy in 200 cases. *The Journal of Urology*. 2004;173(1):42-7.
50. Potretzke AM, Knight BA, Zargar H, Kaouk JH, Barod R, Rogers CG, et al. Urinary fistula after robot-assisted partial nephrectomy: a multicentre analysis of 1 791 patients. *BJU International*. 2016;117(1):131-7.
51. Simon SD, Castle EP, Ferrigni RG, Lamm DL, Swanson SK, Novicki DE, et al. Complications of laparoscopic nephrectomy: the mayo clinic experience. *The Journal of Urology*. 2004;171(4):1447-50.

52. Spana G, Haber G-P, Dulabon LM, Petros F, Rogers CG, Bhayani SB, et al. Complications After Robotic Partial Nephrectomy at Centers of Excellence: Multi-Institutional Analysis of 450 Cases. *The Journal of Urology*. 2011;186(2):417-22.
53. Donat SM, Diaz M, Bishoff JT, Coleman JA, Dahm P, Derweesh IH, et al. Follow-up for Clinically Localized Renal Neoplasms: AUA Guideline. *The Journal of Urology*. 2013;190(2):407-16.

Životopis

Rođen sam 04.11.1992. u Slavonskom Brodu. Pohađao sam i završio Osnovnu školu Ivana Mažuranića u Sibirju te Klasičnu gimnaziju fra Marijana Lanosovića u Slavonskom Brodu. Medicinski fakultet upisao sam 2011. godine. Tijekom studija bio sam član studentske sekcije za kirurgiju. Aktivno se služim engleskim jezikom u govoru i pismu te pasivno njemačkim jezikom.