

Klinički tijek nefunkcionalnih tumora hipofize

Ćosić, Marina

Master's thesis / Diplomski rad

2018

Degree Grantor / Ustanova koja je dodijelila akademski / stručni stupanj: **University of Zagreb, School of Medicine / Sveučilište u Zagrebu, Medicinski fakultet**

Permanent link / Trajna poveznica: <https://um.nsk.hr/um:nbn:hr:105:478100>

Rights / Prava: [In copyright](#)/[Zaštićeno autorskim pravom.](#)

Download date / Datum preuzimanja: **2024-07-14**



Repository / Repozitorij:

[Dr Med - University of Zagreb School of Medicine Digital Repository](#)



SVEUČILIŠTE U ZAGREBU

MEDICINSKI FAKULTET

Marina Ćosić

**Klinički tijek nefunkcionalnih
tumora hipofize**

DIPLOMSKI RAD



Zagreb, 2018.

Ovaj diplomski rad izrađen je u Zavodu za endokrinologiju Klinike za unutarnje bolesti
Kliničkog bolničkog centra Zagreb pod vodstvom doc. dr. sc. Tine Dušek i i predan je
na ocjenu u akademskoj godini 2017./2018.

POPIS KRATICA

ACTH	Adrenokortikotropni hormon
CT	Kompjuterska tomografija
GH	Hormon rasta
MR	Magnetska rezonancija
NFAH	Nefunkcionalni adenomi hipofize

Sadržaj

1.SAŽETAK	
2.SUMMARY	
3.UVOD	1
3.1.1 Tumori hipofize	1
3.1.2 Nefunkcionalni tumori hipofize	2
3.1.3 Kirurško liječenje.....	4
4.SVRHA I CILJ RADA	6
4.1. Osnovni cilj	6
5. PLAN , ISPITANICI I METODE RADA	7
5.1.Plan rada.....	7
5.2. Ispitanici	8
5.3 . METODE.....	8
6. REZULTATI	10
6.1. Prikaz općih značajki populacije i karakteristika tumora hipofize.....	10
6.2 .Klinički tijek nefunkcionalnih tumora hipofize	14
7.RASPRAVA	17
8. ZAKLJUČAK	19
9. ZAHVALE.....	19
10. LITERATURA.....	20

11.ŽIVOTOPIS	25
--------------------	----

1 .SAŽETAK

Klinički tijek nefunkcionalnih tumora hipofize

Marina Ćosić

Nefunkcionalni tumori hipofize benigne su neoplazme koje čine ukupno 15-54% svih adenoma hipofize. S obzirom da ne uzrokuju hormonalnu hipersekreciju, ovi su tumori asimptomatski do trenutka komprimiranja okolnih struktura koje se očituje kroz simptome kao što su glavobolja, slabljenje vida te hipopituitarizam. Zahvaljujući napretku te širokoj uporabi neuroradioloških pretraga, broj dijagnosticiranih asimptomatskih lezija hipofize zadnjih godina je u porastu. Tumori veličine 10 mm i veći definirani su kao makroadenomi, dok su tumori čija je veličina manja od 10 mm definirani kao mikroadenomi. Cilj naše studije bio je evaluirati klinički tijek nefunkcionalnih tumora hipofize na KBC-u Zagreb. Zadatak je bio analizirati klinička obilježja te MR karakteristike tumora kod 47 pacijenata svih dobnih skupina kojima je dijagnosticiran NFAH u razdoblju od 2015. do 2018. na KBC-u Zagreb. Najčešći simptomi s kojima su se pacijenti javljali su glavobolja (35%), vrtoglavica (11%), smetnje vida (8%), cervikobrahijalni sindrom (6%) te ostalo (40%). Medijan dobi pacijenata pri postavljanju dijagnoze iznosio je 54 godine, s nešto većom predilekcijom ženskog spola (70%). U našoj su studiji najučestaliji adenomi bili makroadenomi, prosječne veličine tumora 13,8 mm. Rezultati praćenja pacijenata pokazali su da je u 71% slučajeva tumor ostao istih dimenzija, kod 12% ispitanika je rastao, a u 7% slučajeva došlo je do smanjenja veličine tumora.

Ključne riječi : adenom hipofize ,NFAH, makroadenomi, mikroadenomi

2. SUMMARY

Clinical course of non functional pituitary adenoma

Marina Ćosić

Clinically nonfunctioning pituitary adenomas are benign neoplasms comprising approximately 15 -54% of all pituitary adenomas. They do not over-secrete hormonal products, therefore, they are generally detected through symptoms of mass effect, including headache, vision loss, or hypopituitarism. The widespread use of sensitive neuroradiological imaging studies over the last years lead to the diagnosis of an increased number of asymptomatic pituitary lesion. Tumors exceeding 10 mm are defined as macroadenomas, and those smaller than 10 mm are termed microadenomas. The aim of this study is to evaluate the clinical course of non functional pituitary adenomas at the UHC Zagreb. Therefore, we studied clinical and MRI features of 47 patients of all age groups with NFPA who presented to UHC Zagreb, from 2015 to 2018. The common presenting complaints were headaches (35%) , vertigo (11%), visual impairment (8%), cervicobrachial syndrome (6%), and others (40%). The median age of patients was 54 , with higher prevalence among women (70%). In our study, most common adenomas were macroadenomas, and median tumor volume was 13,8 mm. During the follow-up period, the tumor size did not change in 71% of patients, increased in 6 (12%) and decreased in 7 (17%).

Key words : pituitary tumors, NFPA, macroadenoma, microadenoma

3.UVOD

3.1.1 Tumori hipofize

Tumori hipofize i selarne regije čine 15% svih intrakranijalnih tumora, od kojih su najčešći adenomi hipofize(1). Adenome hipofize svrstava se u skupinu benignih lezija koje potječu iz različitih staničnih linija adenohipofize. Ovi tumori imaju tendenciju rasta primarno u području turskog sedla iako nije neuobičajena njihova ekspanzija na područje clivusa te paraselarne i supraselarne regije(2). Slikovne pretrage omogućile su klasifikaciju adenoma hipofize s obzirom na njihovu veličinu te stupanj lokalne invazije, što uvelike pomaže kirurgu kod planiranja operativnog zahvata. Makroadenomi su tumori čija veličina prelazi 10 mm u promjeru, dok mikroadenomi imaju promjer manji od 10 mm(3). Značajne razlike u biološkom ponašanju adenoma nametnule su potrebu za kliničkom podjelom na funkcionalne (hormonski aktivne) te nefunkcionalne (hormonski inaktivne). Funkcionalni se adenomi dalje stratificiraju s obzirom na vrstu hormona koju predominantno izlučuju(4). Od funkcionalnih adenoma najčešći su prolaktinomi, zatim ACTH i GH producirajući koji čine 10 -15% adenoma hipofize. Incidencija prolaktinoma veća je kod žena mlađe životne dobi, dok se ACTH producirajući tumori češće pronalaze kod muškaraca srednje te starije životne dobi(5).

Incidentalomi hipofize su lezije hipofize otkrivene sporadično tijekom dijagnostičke evaluacije nekog drugog kliničkom stanja. Pojam incidentaloma hipofize uvodi se u literaturu 1936. godine te nipošto nije rijedak klinički entitet, što potvrđuje i

činjenica da je njihova prevalencija u obdukcijским studijama iznosila 3-27%, te u radiološkim istraživanjima 10%(6).

Učestalost incidentaloma u nekoj regiji direktno je povezana sa dostupnošću neuroslikovnih pretraga. Metoda izbora u dijagnostici tumora hipofize je MR. Mikroadenomi su izointenzivni ili hipointenzivni u odnosu na zdravo tkivo hipofize na T1 mjerenoj snimci, dok su na T2 mjerenoj snimci hiperintenzivni. Makroadenomi se često protežu izvan turskog sedla, s potencijalom širenja u kavernozi sinus(40%), sfenoidalni sinus ali i u ostale okolne strukture. CT slabije diferencira mekotkivne strukture, no za detekciju kalcifikata te koštanih promjena zasigurno je metoda izbora. U slučajevima gdje je kontraindicirana pretraga MR, koristimo CT(7). U novijim studijama MR snimke zdravih ispitanika su pokazale fokalne zone niske gustoće kompatibilne sa mikroincidentalomima kod 10% ispitanika, dok su makroincidentalomi pronađeni u 0,11-0,3% slučajeva. U retrospektivnim studijama ustanovljeno je da u najčešće indikacije za neuroslikovnu metodu, prilikom koje je otkriven incidentalom, bile glavobolja(28%), hipogonadizam(30%), trauma glave(15,3%) te sinusitis(13%)(8).

3.1.2 Nefunkcionalni tumori hipofize

Nefunkcionalni tumori hipofize (NFAH) benigne su neoplazme koje potječu iz stanica adenohipofize te ne pokazuju u kliničkim i biokemijskim istraživanjima simptome ekscesivne produkcije hormona. Oni čine 14-54% svih adenoma hipofize(9). NFAH koji se pojavljuju kao incidentalomi dijele se, s obzirom na

veličinu promjera, na mikroadenome i makroadenome. Incidentalni mikroadenomi ne uzrokuju simptome kompresije okolnih struktura te se, ako ne dokažemo hipersekreciju hormona, nastavlja s konzervativnim načinom liječenja. Preporučeno je ponovno napraviti MR snimku navedenih mikroadenoma, zajedno sa laboratorijskim praćenjem razine hormona hipofize za 6 mjeseci, te ponovo za godinu dana(10). Rast mikroadenoma uglavnom je spor i neznatan, što su i studije potvrdile navodeći da se u periodu od 3 godine manje od 10% mikroadenoma povećalo(11). Ako se s vremenom detektiraju značajnije promjene u veličini tumora ili u funkcioniranju hipofize, preporuča se kirurški odstraniti tumor kako bi se prevenirale komplikacije kao što su smetnje vida ili hipopituitarizam. Makroadenomi čine 1% incidentaloma te, za razliku od mikroadenoma, pokazuju značajniju tendenciju rasta. Također je ustanovljeno da su solidne lezije sklonije progresivnijem rastu od onog kakav pokazuju cistične lezije(12). U istraživanju koje je zauzelo ekspektativni stav glede liječenja makroadenoma, čak 44% istih pokazuje rast u periodu praćenja od 4 godine (13). Makroadenomi nerijetko izazivaju simptome kompresije okolnih struktura, pa tako 70% pacijenata u trenutku postavljanja dijagnoze ima ispade vidnog polja, a od ostalih simptoma slijede glavobolja (41,4%), hipogonadizam (43,3%) te manjak hormona rasta (35,8%) (14, 15). Blaga hiperprolaktinemija javlja se u slučajevima većih makroadenoma, što se objašnjava kompresijom hipofiznog drška. Zahvaljujući imunohistokemijskim bojanjima, mjerenjem gonadotropina ili njihovih glikoproteinskih podjedinica u krvi ustanovljeno je da čak 70% NFAH ima značajke gonadotropnih adenoma. Mali postotak imunohistokemijski je pozitivan na ACTH, PRL, GH te TSH(12). Na temelju tih karakteristika postoji daljnja klasifikacija NFAH na tumore nultih stanica,

tihe somatotropne, tihe gonadotropne te tihe kortikotropne adenome (16). Tihi kortikotropni adenomi povezani su s agresivnijim kliničkim tijekom, te većom učestalošću recidiva, iako je klinički tijek tih adenoma još uvijek kontroverza. Medijan pojave recidiva SCA iznosi 3 godine, dok za ostale NFAH iznosi 8 godina (17). Za takve tumore preporučena je adjuvantna radioterapija, a daljnja istraživanja usmjerena su na otkrivanje markera koji bi omogućili pravovremenu kiruršku terapiju (18). Biomarker proliferacije Ki67 Li mogao bi biti značajan u procjeni recidiviranja tumora. Naime, dokazano je da u slučajevima adenoma sa vrijednostima Ki 67Li iznad 2,2% postoji veća vjerojatnost za recidiviranje tumora (19, 20).

Istraživanja su pokazala da je prevalencija NFAH u dječjoj i adolescentnoj dobi niska, samo je 6% pacijenata bilo mlađe od 20 godina. Također, spolna predilekcija u korist žena uočena je kod mlađih od 40 godina, dok u višim dobnim skupinama češće obolijevaju muškarci (16).

3.1.3 Kirurško liječenje

Indikacije za kirurško liječenje uglavnom su simptomi uzrokovani kompresijom makroadenoma na okolne strukture selarne regije, kao što su ispadi vidnog polja, oftalmoplegija te simptomi apopleksije hipofize. Najčešća klinička prezentacija ispada vidnog polja je bitemporalna hemianopsija (40-80%) (21, 22). Cilj kirurškog liječenja je maksimalna resekcija tumora uz dekompresiju struktura optičkog aparata. Metoda izbora je minimalno invazivan transsfenoidalni pristup koji se koristi

u 95% slučajeva adenoma hipofize. Transsfenoidalni pristup odabire se kao metoda izbora zbog direktnog, manje agresivnog pristupa selarnom području uz izvrsnu vizualizaciju hipofize (23). Također, u usporedbi s transkranijalnim pristupom stupanj mortaliteta te morbiditeta je manji. Indikacije za transkranijalni pristup su tumori koji se ekstenzivno šire u temporalno područje te područje prednje lubanjske jame, supraselarni tumori koji nisu u potpunosti resektabilni transfenoidalnim pristupom, te rekurentni tumori kod pacijenata s neuspješnom operacijom transsfenoidalnim putem (24).

Stopa uspješnosti kirurškog zahvata ovisi o neurokirurgu ali je i usko povezana s veličinom tumora, invazijom u kavernozi sinus te uspješnosti prijašnjih operacija (25). Retrospektivne studije su pokazale da stopa remisije NFAH doseže 90% (26). Najčešće komplikacije operacijskog zahvata su diabetes insipidus (2-15%), rinolikvoreja (7%), hipopituitarizam (5-7%), meningitis (1,1%), vaskularne komplikacije (1,6 %), deterioracije vida (0,7%) te smrtni ishod (0,2%), (27, 28).

Kontrolni pregled preporuča se obaviti 3 mjeseca od operacije, pri čemu je potrebno ponoviti MR snimku kako bi se evaluirala uspješnost resekcije (29).

4.SVRHA I CILJ RADA

Razvojem i dostupnošću modernih neuroradioloških dijagnostičkih metoda te napretkom endoskopske kirurgije, tumori hipofize su postali sve češći klinički entitet u praksi. Incidentalomi hipofize slučajno se dijagnosticiraju prilikom neuroslikovne pretrage na koju su pacijenti upućivani pod različitim uputnim dijagnozama. Pacijenti su uglavnom asimptomatski, bez biokemijskih ili neuroloških promjena koje bi upućivale na patološka zbivanja selarne regije. NFAH čine 14-54% svih tumora hipofize.

Naš cilj je ispitati klinički tijek nefunkcionalnih adenoma hipofize kod pacijenata liječenih na Zavodu za endokrinologiju pri Klinici za unutrašnje bolesti KBC-a Rebro. Svrha je pratiti tijek bolesti ponavljanjem MR snimki kojima detektiramo ponašanje tumora, koji mogu rasti, ostati nepromijenjenih dimenzija ili u nekim slučajevima pokazivati spontanu regresiju. Također svrha je ustanoviti eventualnu progresiju simptoma odnosno pojavu novih u sklopu ove dijagnoze.

4.1. Osnovni cilj

Analizirati klinički tijek nefunkcionalnih tumora hipofize, ustanoviti veličinu tumora na zadnjim kontrolnim MR snimkama te usporediti dobivene vrijednosti s onima s početka dijagnoze. Također, cilj nam je pratiti eventualno pogoršanje simptoma ispitanika koje bi predstavljalo indikaciju za operaciju.

5. PLAN , ISPITANICI I METODE RADA

5.1. Plan rada

Ovo retrospektivno istraživanje provedeno je na Zavodu za endokrinologiju Klinike za unutarnje bolesti KBC-a Zagreb. Analizirani su svi pacijenti kojima je u razdoblju od 2015. do 2018. godine dijagnosticiran NFAH te koji su praćeni na Zavodu za endokrinologiju KBC-a Zagreb. Svi pacijenti s novootkrivenim tumorima hipofize upućeni su na temeljitu neuroradiološku, endokrinološku te oftalmološku obradu. Neuroradiološka evaluacija odnosila se na pregled magnetskom rezonancom (u slučajevima kontraindikacija pacijenti su upućeni na CT pretragu), endokrinološka evaluacija temeljila se na ispitivanju pituitarne funkcije, a oftalmološka evaluacija uključivala je pregled vidnog polja.

Dobiveni rezultati neuroradiološke evaluacije temelj su podjele tumora s obzirom na veličinu, na mikroadenome te makroadenome. Na temelju endokrinološke analize podijelili smo tumore hipofize na funkcionalne te nefunkcionalne tumore, dok nam je oftalmološka evaluacija koristila za detekciju ispada vidnog polja, što bi govorilo u prilog komprimiranja okolnih struktura veličinom tumora.

Sve pacijente kojima je dijagnosticiran tumor hipofize uz urednu pituitarnu funkciju uključili smo u ovo istraživanje. Na temelju neuroradiološke obrade, koja je dio kontrolnog praćenja pacijenata, analizirali smo eventualne promjene veličine tumora, te evaluirali klinički tijek NFAH.

5.2. Ispitanici

U ovu studiju uključeno je 47 pacijenata kojima je u razdoblju od 2015. do 2018. dijagnosticiran NFAH te koji su praćeni na Zavodu za endokrinologiju KBC-a Zagreb. Nisu uključeni pacijenti sa funkcionalnim adenomima hipofize kao ni pacijenti sa cističnim tumorima te Rathkeovim cistama.

Tumori čiji je promjer veći ili jednak 10 mm definirani su kao makroadenomi, dok su svi ostali tumori manji od 10 mm definirani kao mikroadenomi. S obzirom da se naša analiza temelji na promjeni veličine tumora potrebno je definirati porast te smanjenje istih. Porast tumora definirali smo kao svako povećanje veće od 2 mm u bilo kojoj ravnini, dok smo smanjenje tumora definirali kao smanjenje dimenzija za 2 mm u bilo kojoj ravnini.

5.3 . METODE

Osnovna neuroradiološka pretraga kojoj su pacijenti bili podvrgnuti, što je ujedno i zlatni standard za identifikaciju tumora hipofize, je magnetska rezonanca. Od ukupnog broja pacijenata (N=47), samo je jedan ispitanik upućen na CT pretragu, a razlog je apsolutna kontraindikacija za MR (ugrađen srčani elektrostimulator). Magnetska rezonancija je digitalna pretraga slikovnog prikaza koja funkcionira na principima nuklearne magnetske rezonance. Oslikavanje se temelji na jakim magnetskim poljima, supravodljivim magnetima te naprednoj elekrotehnici koja

obrađuje te usmjerava radiofrekventnu energiju (30). MR je zbog bolje kontrastne rezolucije metoda izbora za analizu mekog tkiva te prikaza neuralnih struktura mozga. Za karakterizaciju i mjerenje veličine tumora hipofize korišteni su standardni protokoli snimanja u T1 i T2 sekvencama u sagitalnim, koronarnim te transverzalnim ravninama.

6. REZULTATI

6.1. Prikaz općih značajki populacije i karakteristika tumora hipofize

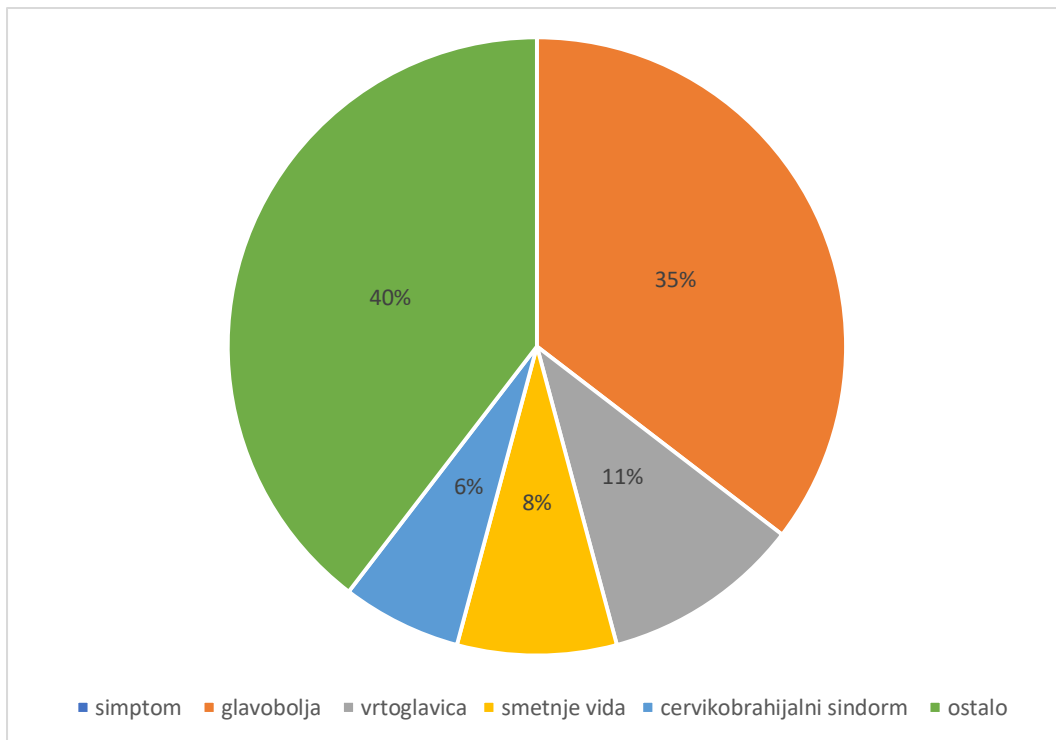
U ovo retrospektivno istraživanje uključeni su svi pacijenti Zavoda za endokrinologiju KBC-a Zagreb (N=47, 33 žene, 14 muškarci) s nefunkcionalnim adenomima hipofize kod kojih inicijalno nije bilo indicirano kirurško liječenje adenoma. Medijan dobi pri postavljanju dijagnoze iznosi 54 godine (raspon od 16 do 86 godina), s tim da smo uočili da se kod žena NFAH dijagnosticiraju u nešto mlađoj životnoj dobi (medijan je 50 godina), dok kod muškaraca medijan dobi pri postavljanju dijagnoze iznosi 63,6 godine. 6,3% bolesnika u istraživanju bili su mlađi od 20 godina. Prosječna veličina tumora bila je nešto je veća kod muškaraca (15,29 mm), nego kod žena (13,12 mm). Najveći broj pacijenata upućeno je na MR snimanje zbog glavobolje (35%), zatim vrtoglavice (11%), smetnje vida (8%), cervikobrahijalnog sindroma (6%) te zbog ostalih simptoma (40%). Opće značajke populacije prikazane su u Tablici 1 i 2 te na Slici 1.

Tablica 1. Opće značajke ispitivane populacije i karakteristike tumora hipofize

PACIJENTI, N=47	
Muškarci	14 (29,8%)
Žene	33 (70,2%)
Dob ispitanika pri postavljanju dijagnoze (godine)	54 (16 -86)
Prosječna veličina tumora (mm)	13,8
Makroadenomi	34 (72,3%)
Mikroadenomi	13 (27,6 %)

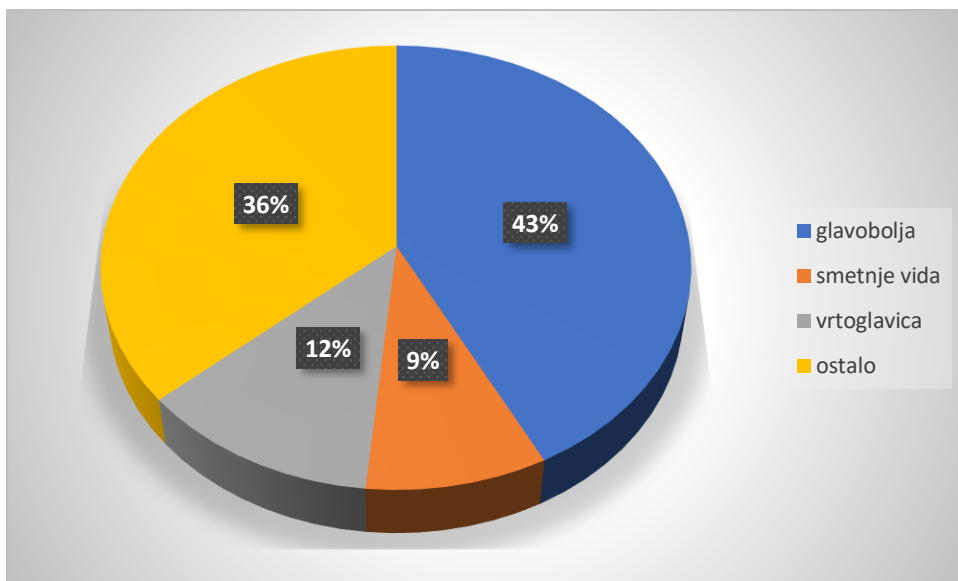
Tablica 2. Opće značajke ispitivane populacije s obzirom na spol

	MUŠKARCI (N=14)	ŽENE (N=33)
Dob (godine)	63,6	50
Makroadenomi	12	22
Mikroadenomi	2	11
Prosječna veličina tumora (mm)	15,3	13,1

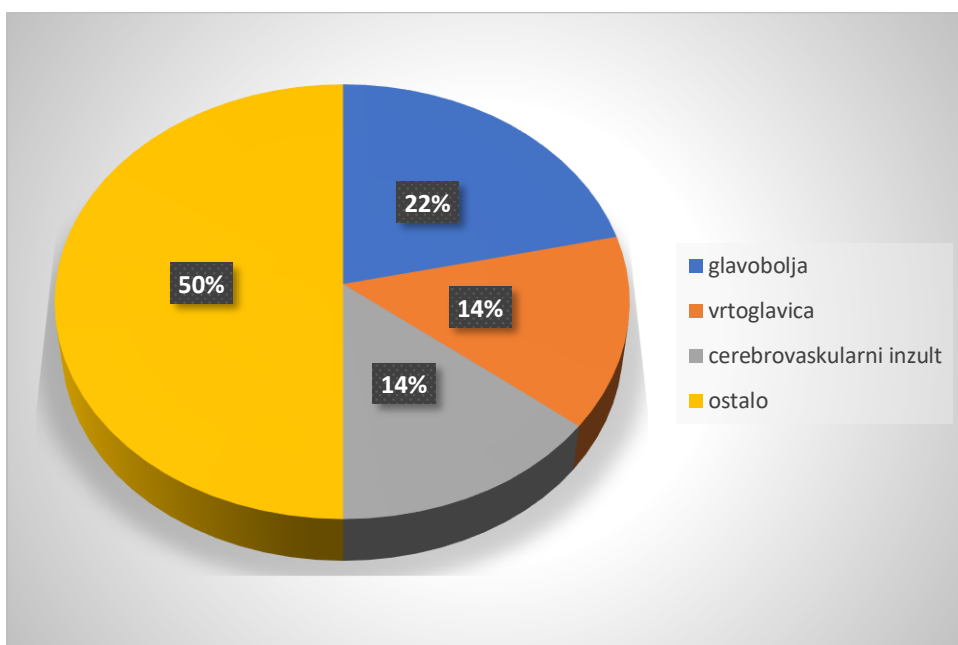


Slika 1. Način otkrivanja tumora kod ispitanika (N=47)

Kod muškaraca i kod žena gledano zasebno također nalazimo glavobolju kao dominantni simptom NFAH, pa tako kod žena glavobolja predstavlja ukupno 43% svih uputnih dijagnoza, dok je kod muškaraca taj postotak malo manji, 22%. Nadalje, kod žena su se još javljale vrtočlavice (12%), smetnje vida (9%), te ostali simptomi (36%). Kod muškaraca su slijedeće po učestalosti uputnih dijagnoza vrtočlavica (36%). Kod muškaraca su slijedeće po učestalosti uputnih dijagnoza vrtočlavica (14%), cerebrovaskularni inzult (14%) te ostale (50%). Slike 2 i 3 prikazuju način otkrivanja tumora kod žena i muškaraca.



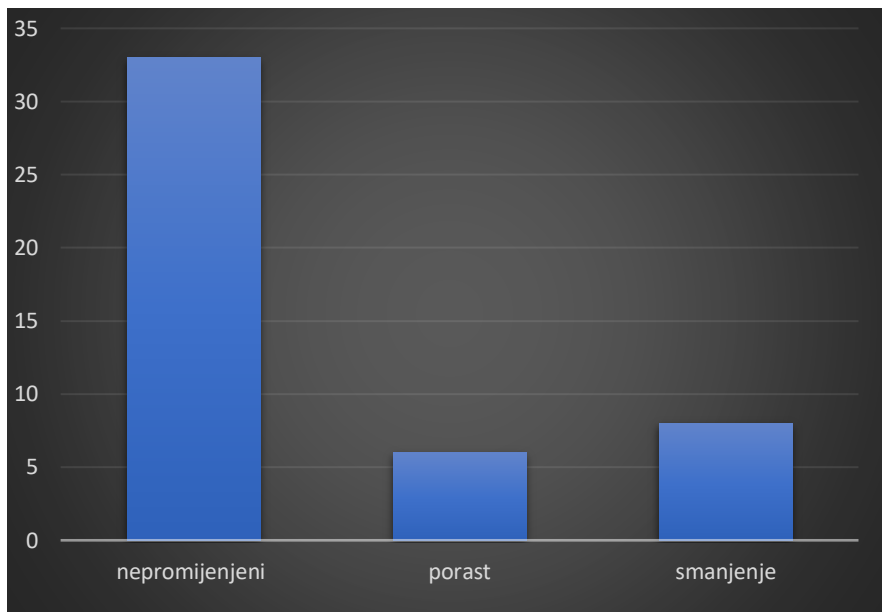
Slika 2. Način otkrivanja tumora kod žena



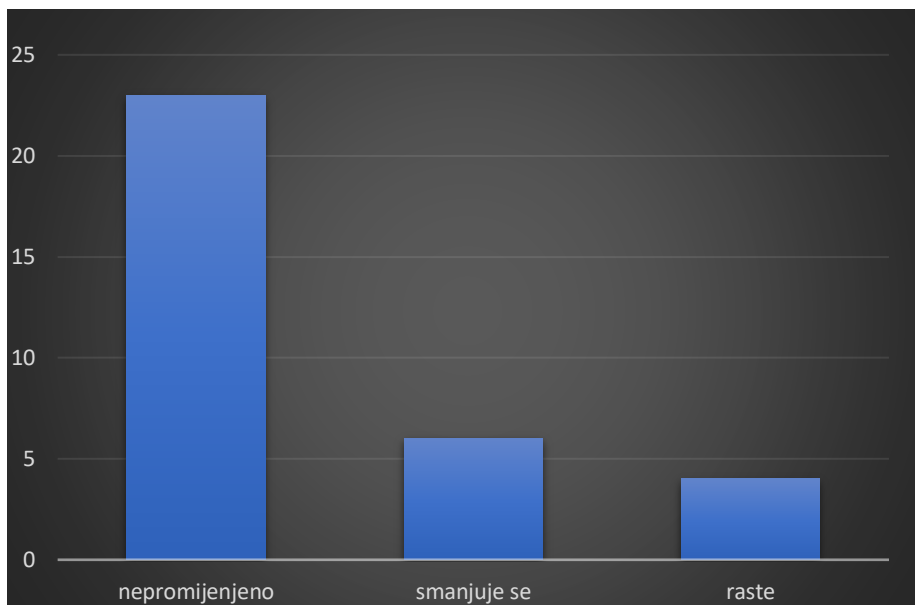
Slika 3. Način otkrivanja tumora kod muškaraca

6.2 . Klinički tijek nefunkcionalnih tumora hipofize

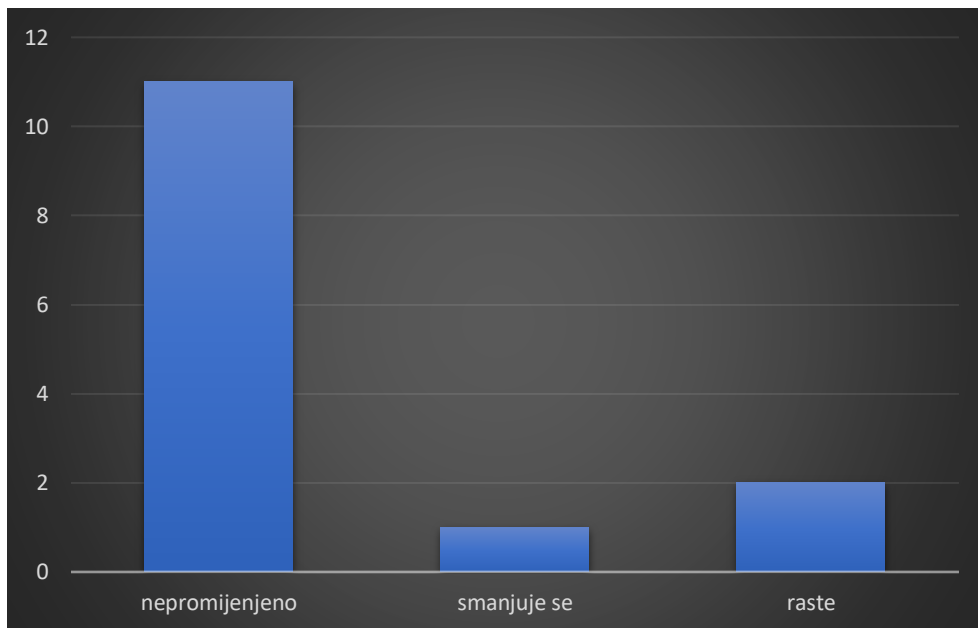
Pacijenti sa dijagnosticiranim nefunkcionalnim adenomima hipofize upućeni su na MR snimanje kako bi se ustanovila trenutna veličina tumora te kako bi usporedili veličinu tumora s onom prilikom postavljanja dijagnoza. Ukupan broj naših pacijenata je 47. Kod 70% pacijenata na kontrolnim snimkama nije ustanovljena promjena veličine tumora, dimenzije su odgovarale onima s početka praćenja pacijenata. Smanjenje tumora uočeno je kod 17% pacijenata, kod kojih se uglavnom radilo o makroadenomima (kod 6 od 7 ispitanika radilo se o makroadenomima). Rast tumora najrjeđa je varijanta kliničkog tijeka tumora te iznosi 12% ukupnog broja dijagnosticiranih NFAH te se također većinom radilo o makroadenomima (kod 4 od 6 ispitanika dijagnosticirani su makroadenomi). Od ukupnog broja pacijenata kod kojih je ustanovljeno da se radi o makroadenomima (>10 mm), 4 je operirano u razdoblju koje smo obuhvatili našom studijom. Svi su operirani transsfenoidalnim pristupom. Kao indikacija za operaciju navode se uznapredovanje simptoma, u ovim slučajevima glavobolje, te rast tumora na kontrolnim MR snimkama. Medijan praćenja ispitanika iznosi 36 mjeseci. Kod žena nalazimo rezultate koji se podudaraju sa rezultatima svih ispitanika. Najveći broj ispitanica na kontrolnim MR snimkama nema vidljive promjene veličine tumora (69,7%), u 18,6% slučajeva tumor se smanjuje dok najmanji udio čine tumori koji rastu (12,1%). Praćenje veličine tumora opće populacije prikazano je na slici 4, a praćenje veličine tumora kod žena na slici 5.



Slika 4. Praćenje veličine tumora (N=47), medijan praćenja 36 mjeseci



Slika 5. Praćenje veličine tumora kod žena (N=33)



Slika 6. Praćenje veličine tumora kod muškaraca (N=14)

Rezultati praćenja veličine tumora kod muškaraca također govore u korist stagniranja tumora, pa tako 78,8% ispitanika nema promjenu veličine tumora, kod 14,3% ispitanika tumor raste dok 7,1% ima manje dimenzije na kontrolnim MR snimkama.

Slika 6 prikazuje praćenje veličine tumora kod muškaraca.

7. RASPRAVA

Nefunkcionalni tumori hipofize benigne su neoplazme koje nastaju iz stanica adenohipofize te čine 14-54% svih adenoma hipofize. S obzirom da takvi tumori ne uzrokuju endokrinološku disfunkciju hipofize, rijetko se dijagnosticiraju prije no što svojom masom uzrokuju komprimiranje okolnih struktura. Razvojem neuroslikovnih pretraga mozga te sve većom dostupnošću istih, broj dijagnosticiranih adenoma hipofize je u porastu. Upravo je to razlog što su NFAH vrlo često dijagnosticirani kao incidentalomi, slučajno otkriveni tumori prilikom neuroslikovne obrade pacijenata zbog nekog drugog stanja.

Cilj ove studije bio je analizirati klinički tijek nefunkcionalnih tumora hipofize. U studiju su uključeni svi pacijenti kojima je dijagnosticiran NFAH te koji su praćeni na Zavodu za endokrinologiju KBC-a Zagreb u razdoblju od 2015. do 2018.godine. S obzirom na veličinu tumora najzastupljeniji su makroadenomi (72%), dok mikroadenomi čine ukupno 28% svih NFAH uključenih u ovu studiju, što se u potpunosti slaže i sa studijama koje su provedene na većem broju ispitanika (31). Veća učestalost makroadenoma povezana je sa simptomima koje isti uzrokuju komprimiranjem okolnog tkiva, a koji su ujedno i uputna dijagnoza za MR pretragu prilikom koje se uočava tumorska tvorba. Mikroadenomi ne uzrokuju simptome kod pacijenata sve dok ne dosegnu stadij makroadenoma. Među najučestalijim simptomima koji su se javljali kod naših ispitanika su glavobolja (35%), vrtoglavica (11%) te smetnje vida (8%). Od ostalih uputnih dijagnoza pod kojima su pacijenti upućeni na MR pretragu su cervikobrahijalni sindrom, cerebrovaskularni inzult, sinkopa, multipla skleroza, umor te tumor središnjeg živčanog sustava. Takvi rezultati koreliraju i s rezultatima

drugih studija koje su provedene na pacijentima s NFAH. Glavobolja je najučestaliji simptom kod pacijenata s makroadenomom, što se objašnjava činjenicom da tumorska masa povećava intrakranijalni tlak te uzrokuje rastezanje dure mater koja je bogato inervirana. Ispadi vidnog polja javljali su se isključivo kod ispitanika s makroadenomima, a posljedica su kompresije na optičku hijazmu (32). Medijan dobi pri postavljanju dijagnoze svih ispitanika iznosio je 54 godine, s tim da se kod žena javlja u ranijoj životnoj dobi (medijan je 50 godina), dok kod muškaraca ta brojka iznosi 63,6 godina. Rezultat da se kod žena tumor dijagnosticira u mlađoj životnoj dobi nego što je to slučaj kod muškaraca, nalazi svoju potvrdu i u rezultatima već objavljenih studija(16). Prevalencija NFAH kod ispitanika mlađih od 20 godina iznosila je 6,3%. Od ukupnog broja pacijenata (N=47) 70% su žene, što govori o spolnoj predilekciji u korist žena te odgovara već objavljenim podacima drugih studija(33). Medijan praćenja naših ispitanika je 36 mjeseci. Naš je zadatak bio retrospektivno analizirati veličinu tumora na kontrolnim MR snimkama ispitanika koje su obavljane u zadanom periodu, te usporediti sa vrijednostima prilikom postavljanja dijagnoze. U studijama koje su provedene na većem broju pacijenata, kod čak 76,6% ispitanika tumor se nije mijenjao, 13,3% NFAH se povećalo dok je ostatak (12%) pokazao manje dimenzije nego na prijašnjim snimkama (11). U našoj studiji također najveći udio ispitanika nema vidljivih promjena dimenzija tumora na MR snimkama (70%), dok kod ostalih ispitanika nalazimo češće smanjenje tumorske mase (17%) nego rast (12%). Od ukupnog broja dijagnosticiranih NFAH, 4 pacijenata je operirano u periodu našeg praćenja. Kod svih operiranih pacijenata radilo se o makroadenomima, prosječnog promjera 13,75 cm. Medijan dobi operiranih iznosi 47,5 godina. Glavne indikacije za operativni zahvat naših ispitanika bile su

pogoršanje glavobolja te rast tumorske mase, što se poklapa s rezultatima drugih studija (34). Najveće ograničenje naše studije je relativno mali broj bolesnika i relativno kratak period praćenja veličine tumora.

8. ZAKLJUČAK

Veliki broj NFAH dijagnosticira se kao incidentalomi, slučajno pronađeni tumori prilikom neuroslikovne pretrage na koju su pacijenti upućeni pod nekim drugim uputnim dijagnozama. Praćenjem navedenih ispitanika ustanovili smo da najveći broj NFAH ne pokazuje promjene u dimenzijama, a tek mali broj ukazuje na rast odnosno smanjenje veličine. NFAH su tumori srednje životne dobi, sa spolnom predilekcijom u korist žena. Samo četvero pacijenata od ukupnog broja ispitanika upućeno je na operaciju, što je posljedica tumorskog rasta te progresije simptoma. Ostali ispitanici nisu imali značajnije tegobe te se za njih nastavlja praćenje. S obzirom da se radi o malom broju pacijenata te kratkom vremenskom periodu praćenja, preporučamo daljnje praćenje pacijenata kako bi se sa što većom sigurnošću ustanovila narav te klinički tijek NFAH.

9. ZAHVALE

Zahvaljujem se svojoj mentorici doc.dr.sc Tini Dušek na vremenu i trudu uloženom u ovaj diplomski rad. Vjerujem da će mi znanje koje sam stekla prilikom izrade ovog rada koristiti u budućem radu. Također se zahvaljujem svojoj obitelji i prijateljima koji su mi pružali podršku tijekom studiranja .

10. LITERATURA

1. Mete O, Lopes MB. Overview of the 2017 WHO Classification of Pituitary Tumors. *Endocr Pathol.* 2017;28(3):228–43.
2. Delgado-López PD, Pi-Barrio J, Dueñas-Polo MT, Pascual-Llorente M, Gordón-Bolaños MC. Recurrent non-functioning pituitary adenomas: a review on the new pathological classification, management guidelines and treatment options. *Clin Transl Oncol [Internet].* 2018;(0123456789).
3. Mete O, Asa SL. Clinicopathological correlations in pituitary adenomas. *Brain Pathol.* 2012;22(4):443–53.
4. Ezzat S, Asa SL, Couldwell WT, Barr CE, Dodge WE, Vance ML, et al. The prevalence of pituitary adenomas: A systematic review. *Cancer.* 2004;101(3):613–9.
5. Asa SL, Ezzat S. The Cytogenesis and Pathogenesis of Pituitary Adenomas. *Endocr Rev.* 1998;19(6):798–827.
6. Papers I. Page 1 of 25 IOVS. 2010;(April):1–25.
7. Lucas JW, Zada G. Diagnostic Imaging of the Pituitary and Parasellar Region. 2016;1(212):1–21.
8. Gérald Raverot, Guillaume Assié, François Cotton, Muriel Cogne, Anne Boulin, Michèle Dherbomez, Jean François Bonneville, Catherine Massart .Biological and radiological exploration and management of non-functioning pituitary adenoma

9. Ntali G, Wass JA. Epidemiology, clinical presentation and diagnosis of non-functioning pituitary adenomas. *Pituitary* [Internet]. 2018;21(2):111–8.
10. Disorders P. Surgical Indications and Results for Non-functioning Pituitary Adenomas. *Exp Clin Endocrinol*. 2008;97–9.
11. Sanno N, Oyama K, Tahara S, Teramoto A, Kato Y. A survey of pituitary incidentaloma in Japan. *Eur J Endocrinol*. 2003;149(2):123–7.
12. Molitch ME. Pituitary tumours: pituitary incidentalomas. *Best Pract Res Clin Endocrinol Metab* [Internet]. 2009;23(5):667–75
13. Karavitaki N, Collison K, Halliday J, Byrne J V., Price P, Cudlip S, et al. What is the natural history of nonoperated nonfunctioning pituitary adenomas? *Clin Endocrinol (Oxf)*. 2007;67(6):938–43.
14. Jaffe CA. Clinically non-functioning pituitary adenoma. *Pituitary*. 2006;9(4):317–21.
15. Ferrante E, Ferraroni M, Castrignanò T, Menicatti L, Anagni M, Reimondo G, et al. Non-functioning pituitary adenoma database: A useful resource to improve the clinical management of pituitary tumors. *Eur J Endocrinol*. 2006;155(6):823–9.
16. Sharma M, Sarkar C, Jain D, Singh M, Mahapatra A, Mehta V, et al. A clinicopathological and immunohistochemical study of clinically non-functioning pituitary adenomas: A single institutional experience. *Neurol India*. 2010;58(3):418.
17. Cooper O. *NIH Public Access*. 2015;1(2):80–92.
18. Alahmadi H, Lee D, Wilson JR, Hayhurst C, Mete O, Gentili F, et al. Clinical

- features of silent corticotroph adenomas. *Acta Neurochir (Wien)*. 2012;154(8):1493–8.
19. Šteňo A, Bocko J, Rychlý B, Chorváth M, Celec P, Fabian M, et al. Nonfunctioning pituitary adenomas: Association of Ki-67 and HMGA-1 labeling indices with residual tumor growth. *Acta Neurochir (Wien)*. 2014;156(3):451–61.
 20. Gejman R, Swearingen B, Hedley-Whyte ET. Role of Ki-67 proliferation index and p53 expression in predicting progression of pituitary adenomas. *Hum Pathol*. 2008;39(5):758–66.
 21. Ogra S, Nichols AD, Stylli S, Kaye AH, Savino PJ, Danesh-Meyer H V. Visual acuity and pattern of visual field loss at presentation in pituitary adenoma. *J Clin Neurosci [Internet]*. 2014;21(5):735–40.
 22. Lee IH, Miller NR, Zan E, Tavares F, Blitz AM, Sung H, et al. Visual defects in patients with pituitary adenomas: The myth of bitemporal hemianopsia. *Am J Roentgenol*. 2015;205(5):W512–8.
 23. Solari D, Cavallo LM, Cappabianca P. Surgical approach to pituitary tumors [Internet]. 1st ed. Vol. 124, *Handbook of Clinical Neurology*. Elsevier B.V.; 2014. 291-301 p.
 24. Jane J a, Kiehna E, Payne SC, Early S V, Laws ER. Early outcomes of endoscopic transsphenoidal surgery for adult craniopharyngiomas. *Neurosurg Focus*. 2010;28(4):E9.
 25. Kim JH, Lee JH, Lee JH, Hong AR, Kim YJ, Kim YH. Endoscopic Transsphenoidal Surgery Outcomes in 331 Nonfunctioning Pituitary Adenoma

- Cases After a Single Surgeon Learning Curve. *World Neurosurg* [Internet]. 2018;109:e409–16.
26. Lander F, Hufnagel M, Berner R. Antimikrobielle therapie der sepsis in der pediatrie. *Padiatr Prax.* 2010;75(2):233–45.
 27. Dallapiazza RF, Jane JA. Outcomes of Endoscopic Transsphenoidal Pituitary Surgery. *Endocrinol Metab Clin North Am* . 2015;44(1):105–15.
 28. Krings JG, Kallogjeri D, Wineland A, Nepple KG, Piccirillo JF, Getz AE. Complications following primary and revision transsphenoidal surgeries for pituitary tumors. *Laryngoscope.* 2015;125(2):311–7.
 29. Kremer P, Forsting M, Ranaei G, Wüster C, Hamer J, Sartor K, et al. Magnetic resonance imaging after transsphenoidal surgery of clinically nonfunctional pituitary macroadenomas and its impact on detecting residual adenoma. *Acta Neurochir (Wien).* 2002;144(5):433–43.
 30. Kova S. Magnetna rezonanca u dijagnos ti ci boles ti srca Diagnosis of heart disease by magne ti c resonance imaging. 2010;46(2):157–64.
 31. Molitch ME. Nonfunctioning pituitary tumors [Internet]. 1st ed. Vol. 124, *Handbook of Clinical Neurology.* Elsevier B.V.; 2014. 167-184 p.
 32. Dekkers OM, Pereira AM, Romijn JA. Treatment and follow-up of clinically nonfunctioning pituitary macroadenomas. *J Clin Endocrinol Metab.* 2008;93(10):3717–26.
 33. Imran SA, Yip CE, Papneja N, Aldahmani K, Mohammad S, Imran F, et al. Analysis and natural history of pituitary incidentalomas. *Eur J Endocrinol.* 2016;175(1):1–9.

34. Chanson P, Raverot G, Castinetti F, Cortet-Rudelli C, Galland F, Salenave S, et al. Management of clinically non-functioning pituitary adenoma. *Ann Endocrinol (Paris)*. 2015;76(3):239–47.

11. ŽIVOTOPIS

Zovem se Marina Čosić i studentica sam šeste godine Medicinskog fakulteta u Zagrebu. Rođena sam 20. rujna 1992 .godine u Splitu, gdje sam 2011. godine završila Prvu jezičnu gimnaziju. Iste godine upisujem i Medicinski fakultet u Zagrebu. Tijekom školovanja pokazala sam interes za glazbu, 12 godina pohađala sam satove klasičnog baleta te satove klavira i mandoline. Članica sam KUD-a Jedinstvo. Tijekom studija sudjelovala sam na raznim projektima Volonterskog centra Zagreb. Uz izvrsno poznavanje engleskog te talijanskog jezika, trenutno usavršavam i francuski jezik pri Francuskoj alijansi u Zagrebu. Područje mog interesa su oftalmologija, neurologija, endokrinologija te otorinolaringologija.