

Elastografske karakteristike tumora dojke

Medić, Iva

Master's thesis / Diplomski rad

2018

Degree Grantor / Ustanova koja je dodijelila akademski / stručni stupanj: **University of Zagreb, School of Medicine / Sveučilište u Zagrebu, Medicinski fakultet**

Permanent link / Trajna poveznica: <https://um.nsk.hr/um:nbn:hr:105:031204>

Rights / Prava: [In copyright](#)/[Zaštićeno autorskim pravom.](#)

Download date / Datum preuzimanja: **2024-07-28**



Repository / Repozitorij:

[Dr Med - University of Zagreb School of Medicine Digital Repository](#)



**SVEUČILIŠTE U ZAGREBU
MEDICINSKI FAKULTET**

Iva Medić

Elastografske karakteristike tumora dojke

DIPLOMSKI RAD



Zagreb, 2018.

Ovaj diplomski rad izrađen je u Kliničkom zavodu za dijagnostičku i intervensijsku radiologiju Kliničke bolnice Dubrava pod vodstvom doc. dr. sc. Gordane Ivanac i predan je na ocjenu u akademskoj godini 2017/2018.

Popis oznaka i kratica

A-mode amplitude modulation

ACR American College of Radiology

ADH atipična duktalna hiperplazija

ALH atipična lobularna hiperplazija

ARFI acoustic radiation force impulse

B-mode brightness modulation

BIRADS Breast Imaging Reporting and Data System

BRCA 1 breast cancer gene 1

BRCA 2 breast cancer gene 2

cm centimetar

CNB core needle biopsy

DCIS duktalni karcinom *in situ*

E Youngov modul elastičnosti

E/B omjer promjera lezije izmjeren elastografijom i konvencionalnim B-prikazom

E_{max} maksimalna vrijednost elastografske tvrdoće

E_{mean} srednja vrijednost elastografske tvrdoće

engl. engleski jezik

E_{ratio} omjer tvrdoće lezije i masnog tkiva

FNA fine needle aspiration

FOV field of view

HER2 human epidermal growth factor receptor 2

Hz hertz

KB klinička bolnica

kHz kilohertz

kPa kilopaskal

lat. latinski jezik

LCIS lobularni karcinom *in situ*

m. mišić

M-mode motion mode

m/s metar u sekundi

MHz megahertz

mm milimetar

MR magnetska rezonancija

NOS not otherwise specified

NST no special type

ROI region of interest

SAD Sjedinjene Američke Države

SSE strain sonoelastografija

SWSE shear-wave sonoelastografija

TDLU terminal duct-lobular unit

ϵ deformacija tkiva

σ sila koja se primjenjuje na tkivo

SADRŽAJ

Sažetak	vi
Summary	vii
1. Uvod	1
2. Anatomija i embriologija dojke	2
2.1. Građa dojke	2
2.2. Arterijska i venska opskrba	2
2.3. Limfna odvodnja	3
2.4. Embriologija	3
3. Bolesti dojke	5
3.1. Upale dojke	5
3.2. Fibrocistične promjene i proliferativna bolest dojke	6
3.3. Stromalni tumori dojke	7
3.4. Karcinomi dojke	7
3.5. Neinvazivni karcinom dojke	9
3.6. Mikroinvazivni karcinom dojke	10
3.7. Invazivni karcinom dojke	10
3.8. Kliničke značajke tumora dojke	12
3.9. Prognostički i prediktivni čimbenici karcinoma dojke	13
4. Dijagnostika bolesti dojke	14
4.1. Klinički pregled	14
4.2. Slikovne dijagnostičke metode	14
4.3. Analiza uzoraka tkiva	15
5. Ultrazvuk	17

6. Sonoelastografija	19
6.1. Strain sonoelastografija (SSE)	20
6.2. Shear-wave sonoelastografija (SWSE)	22
6.3. Prednosti elastografije	26
7. Zaključak	29
Zahvala	30
Literatura	31
Životopis	35

Sažetak

Elastografske karakteristike tumora dojke

Iva Medić

Karcinom dojke najčešći je karcinom u žena i uzrokuje 20% svih smrti od karcinoma u ženskoj populaciji. Godišnje se u Republici Hrvatskoj dijagnosticira oko 2500 novih slučajeva karcinoma dojke. Zbog toga se konstantno traže nove slikovne dijagnostičke metode kojima bi se olakšalo rano otkrivanje tumora dojke, omogućilo razlikovanje između benignih i malignih promjena dojke i na taj način smanjilo potrebu za izvođenjem citološke punkcije i perkutane biopsije širokom iglom. Sonoelastografija jedna je od novijih slikovnih dijagnostičkih metoda kojom se koristi u dijagnosticiranju tumora dojke. Postoje dvije vrste sonoelastografije: strain sonoelastografija, koja mjeri relativnu tvrdoću između različitih tkiva, i sonoelastografija posmičnoga vala, koja mjeri apsolutnu tvrdoću tkiva izraženu u m/s ili kPa. U ovome radu bit će opisane najčešće bolesti dojke, najčešće dijagnostičke metode za otkrivanje tumora dojke, princip funkcioniranja obje sonoelastografske metode te prednosti sonoelastografije u usporedbi s klasičnim ultrazvučnim prikazom.

Ključne riječi: karcinom dojke, ultrazvuk dojke, sonoelastografija posmičnog vala, strain sonoelastografija

Summary

Elastographic characteristics of breast tumors

Iva Medić

Breast cancer is the most common cancer in women worldwide and the cause of 20% of deaths from cancer in women. Every year about 2500 new cases of breast cancer are diagnosed in Croatia. For that reason, new diagnostic imaging techniques are constantly sought out, which would facilitate early breast cancer detection and ease the differentiation between benign and malignant breast lesions thus reducing the need to perform fine-needle aspiration and core needle biopsy. Ultrasound elastography is one of the newer methods used in the diagnosis of breast tumors. There are currently two types of ultrasound elastography: strain elastography which demonstrates the relative stiffness between different tissues, and shear wave elastography which measures absolute tissue stiffness in m/s or kPa. In this paper I will describe the most common breast diseases, the most common methods used in breast tumor diagnostics, the principles of both ultrasound elastography methods and the advantages of ultrasound elastography in comparison to the classic medical ultrasound.

Keywords: breast cancer, breast ultrasound, shear wave elastography, strain elastography

1. Uvod

Karcinom dojke najčešći je karcinom u žena i zbog toga predstavlja velik društveni i javnozdravstveni problem, ali ne predstavlja novu, modernu bolest. Najstariji zabilježeni slučajevi datiraju još iz drevnoga Egipta i već su se tada koristili palpacijom. Palpacija je najstarija poznata dijagnostička metoda za prepoznavanje tumora dojke, koja se primjenjuje i dan-danas, ali od kraja 19. stoljeća počinju se otkrivati nove dijagnostičke metode. Polovicom 20. stoljeća ultrazvuk se uvodi u kliničku praksu i od tada raste učestalost njegova korištenja. Prepoznat je kao izvrsna slikovna dijagnostička metoda jer je pretraga bezbolna, brza, jeftina, daje rezultate u stvarnome vremenu i ne šteti pacijentima jer se ne koristi ionizirajućim zračenjem.

Sonoelastografija može se promatrati kao moderna verzija palpacije. Umjesto rukom, lezija se analizira ultrazvučnom sondom i umjesto da liječnik subjektivno procjenjuje tvrdoću i veličinu lezije, moguće ih je objektivno izmjeriti. U ovome radu bit će opisan princip po kojemu funkcionira sonoelastografija i bit će opisane njezine prednosti u odnosu na konvencionalni ultrazvučni pregled.[1, 2]

2. Anatomija i embriologija dojke

2.1. Građa dojke

Dojka ili mliječna žlijezda (lat. *glandula mammaria*) različitoga je oblika, strukture i funkcije, ovisno o spolu i dobi. Mliječna žlijezda odrasle žene seže od 2./3. do 6. rebra te od parasternalne do prednje aksilarne linije. Prekrivena je kožom i potkožnim tkivom. Najvećim dijelom povezana je fascijom za prsni mišić, a manjim dijelom za prednji nazupčani mišić (lat. *m. serratus anterior*). Desna i lijeva žlijezda odvojene su grudima (lat. *sinus mammarum*). [3, 4]

Makroskopski se mogu razlučiti dva glavna dijela ženskih prsnih žlijezda: tijelo žlijezde i žuta masna tijela. Tijelo žlijezde građeno je od 15 režnjeva do 24 režnja, međusobno odvojenih vezivnim tkivom. [3, 4]

Svaki režanj može se podijeliti u dvije jedinice: terminalnu duktulo-lobularnu jedinicu (engl. *terminal duct-lobular unit, TDLU*) i sustav odvodnih kanala (engl. *large duct system*). TDLU ima sekretornu funkciju. Sačinjena je od režnjića i terminalnih kanalića. Terminalni kanalići spajaju se u subsegmentalne kanale, koji se zatim spajaju u segmentalne kanale, koji u konačnici čine odvodni kanal (lat. *ductus lactiferus*). Odvodni se kanal ispod kolobara bradavice širi u mliječni sinus (lat. *sinus lactiferus*), zatim se penje u prsnu bradavicu i završava u otvorima vrška. [3, 4]

Potpornovezivno tkivo dojke čine suspenzorne sveze (Cooperove septe). Suspenzorne sveze tračci su vezivnoga tkiva koji se pružaju od površinskoga lista fascije velikoga prsnog mišića kroz režnjeve i režnjiće do dubokoga lista fascije velikoga prsnog mišića. [5]

2.2. Arterijska i venska opskrba

Arterijska opskrba dojke vrši se preko ogranaka unutarnje torakalne arterije, odnosno iz ogranaka medijalne mamarne arterije i iz međurebrenih arterija 2. i

3. interkostalnoga prostora. Lateralna strana dojke opskrbljuje se iz aksilarne arterije, preko lateralne torakalne arterije i torakodorzalne arterije. [3]

Venska odvodnja vrši se preko dubokih i površinskih vena. Duboke vene prate tok pripadajućih arterija. Površinske vene ispod kolobara bradavice tvore obilan splet (lat. *plexus venosus areolaris*). Supkutane vene povezane su s dubokim venama, ali krv može otjecati i prema vanjskoj jugularnoj veni i prema venama trbušne stijenke. [3]

2.3. Limfna odvodnja

Anatomija limfnoga sustava i položaj limfnih žila značajni su jer imaju važnu ulogu u metastaziranju raka dojke. Kao i za vene, postoji površinska i duboka mreža limfnih žila koje sačinjavaju tri spleta: *plexus areolaris* (intramamarno), *plexus subareolaris* (u tijelu žlijezde) i *plexus submamarius* (na fasciji velikoga i maloga prsnog mišića). [3]

Iz limfnih čvorova na donjem lateralnom rubu velikoga prsnog mišića (Sorgius grupa) drenira se limfa u središnju grupu limfnih čvorova na dnu pazušne jame te dalje u apikalne limfne čvorove na vršku aksile aksilarnom odvodnom žilom. U taj sustav uključeni su i limfni čvorovi duž aksilarne i subskapularne arterije. Limfa se dalje odvodi preko limfnoga voda (lat. *truncus lymphaticus*), koji se desno ulijeva u venski kut, a lijevo u prsni vod (lat. *ductus thoracicus*).

Drugi put odvodnje limfe vodi preko parasternalnih limfnih čvorova, koji su položeni uz unutarnju torakalnu venu, te dalje u limfne vodove. Postoje spojevi između parasternalnih limfnih žila obje strane i spojevi s medijastinalnim limfnim žilama. [3]

Treći put odvodnje limfe vrši se preko intermuskularnih odvodnih žila, koje se probijaju kroz veliki prsni mišić ili prolazeći između prsnih mišića dolaze do apikalnih limfnih čvorova. Postoje i spojevi s prednjim i stražnjim medijastinalnim limfnim čvorovima. [3]

2.4. Embriologija

U 5. tjednu gestacije započinje zadebljavanje ektoderma i nastaju mliječne pruge ili mliječni grebeni, koji se nalaze na prednjoj strani trupa i pružaju od pazuha do prepone. Tijekom fetalnog razvoja veći dio mliječne pruge nestane, a u malome dijelu u području prsa zbog djelovanja testosterona epidermis urasta u mezenhim

i podijeli se na 16 – 24 ogranaka. Iz svakoga ogranka razvijaju se epitelni pupoljci, iz kojih potkraj prenataloga života nastaju kanalići i acinusi žlijezde. Kanalići se prvotno otvaraju u plitku epitelnu jamicu, koja bujanjem mezenhima nakon rođenja postaje prsna bradavica. [6, 7]

3. Bolesti dojke

Najčešći razvojni poremećaji dojke jesu: smanjenje (hipoplazija), nepostojanje (amastija) te pojava prekobrojnih dojki (polimastija). Pojava prekobrojnih dojki i ektopično tkivo dojke najčešće se nalazi duž mliječne linije, zbog nepotpune involucije tkiva tijekom embriološkoga razvoja. Vrlo rijetko, ektopično tkivo može se naći u području aksilarnih limfnih čvorova i srca. U nekih žena može doći do prekomjernoga rasta dojki, najčešće u adolescenata i mladih žena, što se naziva adolescentna, odnosno graviditetna makromastija. [4, 8]

3.1. Upale dojke

Upala dojke rijetka je bolest koja se može očitovati u akutnome i kroničnome obliku. Akutni mastitis najčešće nastaje tijekom dojenja, zbog stvaranja pukotina na bradavici i zastoja mlijeka u kanalićima. Najčešće je jednostrana infekcija, uzrokovana zlatnim stafilokokom ili piogenim streptokokom. Može se razviti i absces, lokalna nakupina gnoja u dojci ili proširena nekroza dojke. Nekroza cijeli ožiljkom koji se klinički može zamijeniti s tumorom. [4, 8]

Proširenje izvodnih kanalića (duktalna ektazija ili plazmastanični mastitis) rijetka je bolest koja se najčešće javlja u višerotkinja u 5. i 6. desetljeću života. Očituje se subareolarnim proširenjem kanalića, pojačanom sekrecijom iz dojke te kroničnom periduktalnom upalom. Bolest se klinički i mamografski može zamijeniti karcinomom dojke zbog čega ima veliku kliničku važnost. [4, 8]

Nekroza masnoga tkiva lokalizirana je, palpabilna promjena nastala oštećenjem lipocita nakon mehaničke traume, najčešće nakon udarca ili operacije, a rjeđe u fibrocističnim promjenama. Klinički je važno stanje jer cijeljenjem nastaje ožiljak koji se može zamijeniti tumorom. [4, 8]

Rjeđe upalne bolesti dojke jesu: limfocitni mastitis, granulomatozni mastitis, tuberkuloza, aktinomikoza, histoplazmoza, sarkoidoza, upalna reakcija na strano tijelo i površna venska tromboza (Mondorova bolest). [4]

3.2. Fibrocistične promjene i proliferativna bolest dojke

Fibrocistične promjene dojke nastaju tijekom menstrualnih ciklusa zbog prekomjerne ili neusklađene reakcije tkiva dojke na hormonsku stimulaciju. Promjene zahvaćaju epitel i mezenhim dojke te obuhvaćaju nastanak cista, fibroze i adenoze. Nalaze se u većine žena u dobi između 25. i 45. godina, s većom učestalosti u premenopauzi. Nakon menopauze zbog smanjenja dojki, smanjuju se i fibrocistične promjene. Smatra se da ciste nastaju zbog stvaranja čvrstoga vezivnog tkiva koje poput omče pritišće proksimalne krajeve kanalića, jer nije nastupila involucija rahloga vezivnog tkiva u vrijeme menstrualnoga krvarenja. Ciste mogu biti vidljive mikroskopski i makroskopski. U slučaju pucanja cista zaostaju vezivni ožiljci. [4, 8]

Proliferativna bolest dojke kompleksna je skupina poremećaja proliferacije u parenhimu dojke, od kojih većina nisu prave neoplazme, nego hiperplastični procesi inducirani djelovanjem hormona. Promjene su klinički značajne zbog moguće zamjene karcinomom na kliničkoj, radiološkoj i mikroskopskoj razini te zato što neki oblici mogu biti preneoplastične promjene iz kojih se s vremenom razvija karcinom dojke. Mikroskopska proliferacija epitela može biti bez znakova atipije ili sa znakovima atipije. [4, 8]

Proliferativna bolest dojke bez znakova atipije očituje se proliferacijom duktalnoga epitela i/ili strome. U ovu skupinu ubrajaju se: duktalna i floridna epitelna hiperplazija, sklerozirajuća adenozna, radijalni ožiljak i intraduktalni papilomi. Umjerena i floridna epitelna hiperplazija te duktalna papilomatoza 1,5 – 2 puta povećavaju rizik razvoja karcinoma dojke u odnosu na rizik koji ima opća populacija. [4, 8]

Proliferativna bolest dojke sa znakovima atipije uključuje atipičnu duktalnu hiperplaziju (ADH) i atipičnu lobularnu hiperplaziju (ALH). Navedene promjene povećavaju rizik od razvoja karcinoma dojke 4 – 5 puta u odnosu na rizik koji ima opća populacija. ADH je prijelazni oblik hiperplazije prema intraduktalnom karcinomu. ALH opisuje hiperplaziju stanica u TDLU s nekim značajkama lobularnoga karcinoma *in situ*. ADH i ALH najčešće se otkrivaju biopsijom nakon pronalaska mikrokalcifikata na mamografiji. [4, 8]

3.3. Stromalni tumori dojke

Stromalni tumori mogu nastati u interlobularnoj i intralobularnoj stromi. Najčešći su fibroadenom i filodes tumor. Oba se razvijaju intralobularno. Interlobularno nastaju tumori mekih tkiva, poput lipoma i angiosarkoma. [8]

Fibroadenom dobroćudni je tumor dojke građen od žljezdanog tkiva i vezivne strome. Češće se javlja u mlađih žena, u dobi između 20 i 35 godina. Obično se prikazuje kao pomičan, solitaran čvor, iako se u oko 20% slučajeva mogu naći multipli tumori. U vrijeme trudnoće može se povećati, dok u postmenopauzi regredira. Maligna transformacija nalazi se u samo 0.1% slučajeva, uglavnom u žljezdanoj komponenti te se najčešće otkriva kao *in situ* lezija. [4, 8]

Filodes tumor rijedak je tumor građen od žljezdanog epitela i hipercelularne vezivne strome. Najčešće se javlja u žena srednje i starije životne dobi. Većinom su benigne naravi, ali 15% je maligno. Razlikuju se filodes tumori niskoga stupnja zloćudnosti, slični fibroadenom, i filodes tumori visokog stupnja zloćudnosti, koje je katkad teško razlikovati od sarkoma. Očituju se kao palpabilne mase, a veći tumori mogu deformirati dojku. [8]

3.4. Karcinomi dojke

Karcinom dojke najčešći je karcinom u žena i uzrokuje 20% svih smrti od karcinoma u ženskoj populaciji zbog čega predstavlja velik društveni i javnozdravstveni problem. [8] U Republici Hrvatskoj u 2014. godini karcinom dojke činio je 26% svih novootkrivenih tumora kod žena, odnosno, dijagnosticirana su 2644 nova slučaja. [9] Utvrđeni su brojni rizični čimbenici za nastanak karcinoma dojke:

1. *Dob.* Može se pojaviti u bilo kojoj životnoj dobi. Incidencija karcinoma raste od puberteta, ali rijetko se pojavljuje prije 25. godine života. Incidencija doseže vrhunac u premenopauzalnih žena, a postmenopauzalno incidencija se smanjuje.
2. *Reproduktivne značajke.* Rizik je veći u žena s ranom menarhom i kasnom menopauzom te u žena koje nisu rađale ili su rodile prvo dijete u kasnijoj životnoj dobi, a manji je kod žena koje su dojile duže vrijeme.
3. *Prethodne lezije.* Povećan rizik imaju žene kod kojih je prethodno dijagnosticirana atipična hiperplazija u dojci. Veći rizik imaju i žene s karcinomom

dojke u suprotnoj dojci, karcinomom endometrija i funkcionalnim tumorom jajnika koji stvara estrogene.

4. *Genska predispozicija.* Povećan rizik imaju žene s bliskom rođakinjom koja je oboljela od raka dojke. Rizik je još veći ako imaju dvije bliske rođakinje ili više njih koje su oboljele od raka dojke, jednu blisku rođakinju koja je oboljela prije 45. godine života ili ako je bolest bila bilateralna.
5. *Hormonski status.* Postmenopauzalna pretilost povećava rizik za razvoj karcinoma dojke, najvjerojatnije zbog povećanog stvaranja estrogena u masnome tkivu. Studije su pokazale povezanost dugoročnoga uzimanja hormonske nadomjesne terapije s većim rizikom od razvoja karcinoma dojke, naročito lobularnoga tipa. [10]
6. *Čimbenici okoliša.* Ionizirajuće zračenje povećava rizik za nastanak karcinoma, naročito ako je provedeno u mlađoj životnoj dobi i u većim dozama. Pijenje kave i pušenje nije udruženo s povećanim rizikom. Uloga prehrane još se istražuje.
7. *Geografski položaj.* Rak dojke pet je puta češći u SAD-u i u zapadnim europskim zemljama u odnosu na Japan i Tajvan. U Republici Hrvatskoj učestalost je 94/100 000, što je znatno više od europskog prosjeka, koji iznosi 68/100 000. [4, 8]

Glavni rizični čimbenici dokazano povezani s karcinomom dojke genetski su i hormonski. Samo 5 – 10% karcinoma dojke su hereditarni karcinomi, koji se javljaju unutar nekih obitelji. Od tih karcinoma samo 17% povezuje se s mutacijom dvaju supresorskih gena BRCA1 i BRCA2 (engl. *breast cancer gene*). [11] Sporadični karcinomi dojke obično se nalaze u postmenopauzalnih žena i njihov nastanak povezuje se s utjecajem hormona. [4, 8]

Karcinom dojke češće se javlja u lijevoj dojci nego u desnoj u omjeru 110:100. 50% tumora nastaje u gornjem lateralnom kvadrantu, 15% u gornjem medijalnom kvadrantu, 10% u donjem lateralnom kvadrantu, 5% u donjem medijalnom kvadrantu, 17% u centralnoj regiji (unutar 1 cm od areole) i 3% je difuzno (masivno ili multifokalno). Veća učestalost karcinoma u pojedinim kvadrantima odgovara većoj količini žlijezdanoga parenhima u njima. Lokalizacija tumora određuje put širenja u limfne čvorove. [4, 8]

Gotovo svi karcinomi dojke histološki pripadaju skupini adenokarcinoma. S obzirom na to koliko su invazivni, dijele se na neinvazivne, mikroinvazivne i invazivne oblike. [8]

3.5. Neinvazivni karcinom dojke

Neinvazivni karcinomi još se nazivaju i karcinomi *in situ*, kod kojih su tumorske stanice ograničene na duktuse ili lobule, bez prisutne stromalne invazije kroz bazalnu membranu. Dijelimo ih na intraduktalne i intralobularne karcinome.

Duktalni karcinom *in situ* (DCIS) nastaje proliferacijom epitelnih stanica, koje imaju morfološki izgled zloćudnih stanica, unutar kanalića tkiva dojke. DCIS najčešći je oblik preinvazivnoga karcinoma dojke (80%), a u 10 – 20% slučajeva promjene se nalaze bilateralno. Najčešće se nalazi u žena u dobi između 40 i 60 godina. Učestale mamografske pretrage povećale su dijagnostiku ovog oblika raka dojke zbog čega u SAD-u DCIS predstavlja 15 – 30% svih karcinoma dojke. Više od 90% DCIS nastaje iz epitela TDLU, a smatra se da započinje kao atipična proliferacija epitela, koja nastavlja ispunjavati lumen kanalića. DCIS uglavnom nije palpabilan, nego se otkriva na mamografiji ili prilikom biopsije dojki s fibrocističnim promjenama. Prema McDivittu [12] vjerojatnost da patolog pronade invazivan karcinom nakon biopsije nepalpabilne lezije, koja je mamografski izgledala „sumnjivo“, samo je 2%. Također, DCIS se neće uvijek razviti u invazivni karcinom, a ako se počne razvijati u invazivni oblik, taj proces najčešće traje godinama ili desetljećima. Uz to, neki invazivni karcinomi imaju izrazito kratak intraduktalni stadij, te postaju invazivni prije nego što se uopće mogu otkriti mamografskim probirom. Upravo zato je veća šansa da će se mamografijom otkriti sporo rastući *in situ* karcinom, koji se možda nikada ne bi razvio u invazivni karcinom. Zbog toga DCIS predstavljaju velik dijagnostički i klinički izazov. [4, 8, 12]

Lobularni karcinom *in situ* (LCIS) čini oko 20% preinvazivnih i samo 3 – 5% svih karcinoma dojke. Čak 90% LCIS javlja se premenopausalno. U oko 30 – 40% žena nastaje obostrano, a u oko 70% slučajeva multifokalno unutar iste dojke. Najčešće se dijagnosticira na biopsiji, koja je napravljena iz nekih drugih razloga, jer se gotovo nikad ne može otkriti ni palpacijom ni mamografskim pregledom. Dijagnosticiranje i liječenje LCIS prate slični problemi kao i DCIS, budući da nije moguće razlučiti lezije iz kojih će se razviti invazivni karcinom od onih iz kojih neće razviti. Procjenjuje se da će oko 20 – 30% pacijenata s LCIS razviti

invazivni karcinom u istoj ili suprotnoj dojci. Za većinu pacijenata preporuča se redovito, doživotno praćenje kao najsigurnija opcija, uz minimalan rizik od letalnog ishoda. [4, 8]

3.6. Mikroinvazivni karcinom dojke

Mikroinvazivni karcinom dojke definira se kao proliferacija epitelnih stanica s morfološkim izgledom zloćudnih stanica unutar kanalića tkiva dojke, ali za razliku od neinvazivnoga oblika, probija bazalnu membranu i invadira okolno tkivo u debljini manjoj od 1 mm. Najčešće se slučajno dijagnosticira u kirurški odstranjenom tkivu dojke uklonjenome zbog mamografskoga nalaza koji je upućivao na *in situ* karcinom. [4, 8]

3.7. Invazivni karcinom dojke

Invazivni karcinomi dojke nastaju iz epitela TDLU i većina se može podijeliti u dvije skupine: duktalne i lobularne invazivne karcinome. 75% svih invazivnih karcinoma čine karcinomi nespecijalnog tipa, odnosno NOS ili NST (engl. *not otherwise specified - NOS, no special type - NST*), koji nemaju histološke osobitosti na temelju kojih bi se svrstali u neku specifičnu kategoriju. Razvijaju se iz epitela izvodnog kanalića TDLU. 10% invazivnih karcinoma čini lobularni invazivni karcinom, a preostalih 10% „posebni oblici“ raka dojke, koji imaju posebno kliničko ponašanje ili poseban histološki izgled. U posljednju skupinu svrstavaju se: Pagetova bolest bradavice, karcinom s medularnim karakteristikama, koloidni karcinom, tubularni karcinom i papilarni invazivni karcinom. [4, 8]

Invazivni karcinom (NST) klinički se očituje kao kvržica čvrste konzistencije jer često izaziva dezmostičnu reakciju. U prosjeku je prilikom otkrivanja promjera 2 cm. Prije su se izrazito čvrsti tumori nazivali sciroznim rakom. Većina se dijagnosticira palpacijom ili mamografijom. Obično su neoštro ograničeni od okolnoga tkiva i u uznapredovalim oblicima mogu se fiksirati za prednju stijenku prsnoga koša i time dovesti do uvlačenja kože ili bradavice. [4, 8]

Lobularni invazivni karcinom obično se povezuje s LCIS. Porast incidencije lobularnoga invazivnog karcinoma u žena starijih od 50 godina povezuje se sa sve većim brojem žena koje se koriste nadomjesnom hormonskom terapijom. [10] Makroskopski većina nalikuje na duktalni invazivni karcinom, ali u manjega broja bolesnica ne izaziva dezmostičnu reakciju pa se ne može otkriti ni palpacijom ni

mamografijom. Takvi oblici većinom se otkriju u uznapredovalome stadiju bolesti. Pokazuje sklonost bilateralnomu pojavljivanju i multicentričnomu pojavljivanju u istoj dojci. [4, 8]

Invazivni karcinom s medularnim karakteristikama smatra se inačicom duktalnoga invazivnog karcinoma s osobitom morfologijom. Obično je dobro ograničen i mekan zbog slaboga razvoja vezivnoga tkiva. Mamografski djeluje kao dobro ograničena tvorba te se može zamijeniti s dobroćudnom promjenom, poput fibroadenoma. Najčešće se javlja u žena mlađih od 50 godina, a osobito je čest u nositeljica BRCA1 mutacije. [4, 8]

Mucinozni karcinom obično se javlja u postmenopauzalnih žena. Čini oko 2% svih karcinoma dojke. Tumor je spororastući, oštro ograničen od okolnoga tkiva i mekan jer stvara veću količinu sluzi u kojoj se nalaze tumorske stanice. Ako se uz mucinozna žarišta nađu i žarišta običnoga invazivnog karcinoma, mora se klasificirati kao invazivni NST karcinom. Metastaze su izuzetno rijetke i javljaju se u samo 2 – 4% slučajeva. [4, 8]

Tubularni karcinom dojke rijedak je tip invazivnoga karcinoma dojke i obično se javlja u žena u dobi od oko 50 godina. Obično je malen, u prosjeku je promjera 1 cm, izaziva dezmodoplastičnu reakciju i ponekad stvara kalcifikate te se najčešće dijagnosticira kao slučajan nalaz mamografskim probirom. U oko 10% slučajeva zahvaća limfne čvorove, a pojava recidiva rijetka je. [4, 8]

Invazivni papilarni karcinom rijedak je tip karcinoma dojke i čini manje od 1% svih tumora dojke. Češće se javlja kod bijele rase i u postmenopauzalnih žena. Obično je mekan i dobro ograničen, promjera oko 2 – 3 cm. Najčešće nastaje u većim izvodnim kanalićima, a građen je od tumorskih papila koje rastu prema lumenu kanalića i od invazivne komponente koja urasta u okolno tkivo. Klinički se može očitovati krvarenjem iz bradavice. [4, 8]

Sekretorni (juvenilni) karcinom rijedak je oblik karcinoma dojke koji se najčešće javlja kod djece iako se može naći i kod odraslih osoba. Dobro je ograničen i uglavnom manjeg promjera. Ima izvrsnu prognozu, a metastaze i recidivi su rijetkost. [4]

Pagetova bolest bradavice očituje se promjenama na bradavici poput egzema, koje uzrokuje poseban tip duktaloga karcinoma, koji se razvija u glavnim izvodnim kanalićima dojke i širi proksimalno prema koži. Koža bradavice može biti hrapava, zadebljana ili ulcerirana. Prognoza ovisi o prisustvu invazivnoga karcinoma, koji u oko 25 – 60% bolesnica u trenutku dijagnoze već ima metastaze u aksilarnim limfnim čvorovima. [4, 8]

Inflamatorni karcinom dojke zastario je naziv za agresivan oblik svake vrste karcinoma dojke za koji se prije vjerovalo da nastaje širenjem tumorskih stanica dermalnim limfnim žilama i time dovodi do kliničke slike nalik na mastitis. Danas je poznato da karcinom može stvarati kliničku sliku mastitisa uz izostanak tumorskih stanica u limfnim žilama, a moguće je i širenje karcinoma u limfne žile bez prateće kliničke slike. Često su u trenutku postavljanja dijagnoze zahvaćeni aksilarni limfni čvorovi i vjerojatnost preživljenja mala je. [4, 8]

Karcinom dojke metastazira izravno invazijom okolnoga tkiva, širenjem limfnim sustavom i krvnim žilama. Izravna invazija moguća je kroz tkivo dojke, bradavicu, kožu, fasciju, pektoralni mišić i ostale strukture prsne stijenke. Lokalna invazija izraženija je kod lobularnoga invazivnog karcinoma, vjerojatno zbog manjka E-kadherina u tumorskim stanicama. Najčešće su zahvaćeni limfni čvorovi u aksilarnoj regiji, supraklavikularno, te uz unutarnju torakalnu arteriju. Udaljene metastaze najčešće se nalaze na kostima, plućima i pleuri, jetri, jajnicima, nadbubrežnim žlijezdama i na središnjem živčanom sustavu. Lobularni karcinom iznimno se može naći u hipofizi ili u oku. [4, 8]

3.8. Kliničke značajke tumora dojke

Prognoza karcinoma dojke ovisi o kliničkom stadiju bolesti i molekularnim osobitostima tumora. Petogodišnje preživljenje ovisi o kliničkom stadiju i iznosi: za DCIS 95%, za I stadij 87%, za II stadij 75%, za III stadij 45% i za IV stadij 45%. Klinički stadij procjenjuje se na temelju nekoliko karakteristika tumora:

1. *Palpabilna masa.* Palpabilnost tumora za vrijeme liječničkog pregleda.
2. *Kožne promjene.* Uvlačenje kože ili bradavice nastaje kao posljedica snažne dezmoplastične reakcije. Rastom tumora zatvaraju se limfni putevi i nastaje edem kože nalik na narančinu koru. U uznapredovalome obliku može nastati slika inflamatornoga karcinoma dojke.
3. *Fiksacija za prednju prsnu stijenku.* Tumor nepomičan na palpaciji.
4. *Povećanje limfnih čvorova.* Način širenja ovisi o smještaju tumora u dojci. Zahvaćenost limfnih čvorova jedan je od najznačajnijih prognostičkih čimbenika te upućuje na lošu prognozu.
5. *Udaljene metastaze.* Postojanje hematogenih metastaza na udaljenim siječima. [8]

3.9. Prognostički i prediktivni čimbenici karcinoma dojke

Prognostički čimbenici služe za procjenu prognoze, a prediktivni čimbenici procjenjuju kakv će biti odgovor na određenu vrstu terapije. Tradicionalni morfološki prognostički čimbenici dobivaju se histološkom analizom tumorskoga tkiva i uključuju zahvaćenost limfnih čvorova, veličinu tumora, histološki tip tumora, diferenciranost tumora, vaskularnu invaziju i prisustvo tumorske nekroze. Prediktivni čimbenici odgovora na terapiju jesu receptori za steroidne hormone (estrogen i progesteron) i receptori za čimbenike rasta (HER2) jer na njih mogu djelovati određeni lijekovi. Molekularni prognostički i prediktivni čimbenici dobivaju se tehnikom genske postrojbe (engl. *microarray*) i svrstavanjem tumora u posebne molekularne subtipove. Svaki od subtipova ima određenu prognozu i preporučenu terapiju. [8]

4. Dijagnostika bolesti dojke

4.1. Klinički pregled

Klinički pregled najstarija je metoda kojom se i dan-danas koristi u detekciji bolesti dojke, ali unatoč tomu što predstavlja osnovnu metodu u dijagnostici bolesti dojke, palpacijom je moguće detektirati samo oko 60% tumora vidljivih na mamografiji. Nakon palpacije se, kod otprilike 15% tumora koji su se smatrali benignima i 10% tumora koji su se smatrali malignima, patohistološki dokaže da je dijagnoza bila pogrešna. 15% limfnih čvorova, za koje se na palpaciji posumnja da su zahvaćeni malignim procesom, na mikroskopskome pregledu pokažu uredan nalaz. [4]

4.2. Slikovne dijagnostičke metode

Uvođenjem mamografije značajno se promijenio pristup u dijagnosticiranju tumora dojke. Mamografijom je moguće otkriti izrazito male tumore, veličine 1 – 2 mm, a temelji se prije svega na otkrivanju kalcifikata. Kalcifikati se javljaju u oko 50 – 60% karcinoma dojke, te u oko 20% benignih promjena. Nalazi svih slikovnih dijagnostičkih metoda, pa tako i mamografski nalazi, očitavaju se pomoću klasifikacije ACR BIRADS (engl. *American College of Radiology Breast Imaging Reporting and Data System*). Prema tome sustavu sve lezije moraju se svrstati u jednu od sedam kategorija zbog lakše usporedbe nalaza, ali i zbog određivanja daljnje dijagnostičkog postupka te ako je potrebno, odgovarajućega liječenja pacijentica. [4]

BIRADS 0 – potrebno je ponoviti mamografsku snimku ili upotrijebiti neku drugu dijagnostičku metodu jer nalaz nije adekvatan za interpretaciju

BIRADS 1 – uredan nalaz, nije pronađena lezija, ne zahtijeva daljnju obradu

BIRADS 2 – benigna lezija, ne zahtijeva daljnju obradu

BIRADS 3 – vjerojatnost da je lezija maligna je manja od 2%, preporuča se kon-

trojni pregled u kraćem vremenskom razdoblju ili komplementarni ultrazvučni pregled uz kojeg je moguće napraviti citopunkciju ili biopsiju lezije, sa svrhom dokazivanja benignosti lezije

BIRADS 4 – vjerojatnost da je lezija maligna je 2 – 96%, zahtijevaju dodatnu obradu kako bi se dobila tkivna dijagnoza zbog visoke vjerojatnosti malignosti

BIRADS 5 – vjerojatnost da je lezija maligna veća je od 96%, zahtijevaju dodatnu obradu kako bi se dobila tkivna dijagnoza zbog visoke vjerojatnosti malignosti

BIRADS 6 – dokazano maligna lezija kod koje se procjenjuje proširenost kako bi se odredilo daljnje liječenje [13]

U Republici Hrvatskoj 2006. godine pokrenut je Nacionalni program mamografskoga probira karcinoma dojke „Mamma“. Ciljna skupina programa starije su žene u dobi 50 – 69 godina. Kod starijih žena dojke imaju manje žljezdano tkivo, a veću količinu masnoga tkiva, što omogućava dobar prikaz na mamografiji. Zbog toga kod starijih žena ukupna senzitivnost mamografije iznosi 70 – 90%, što je znatno više nego kod mlađih žena kod kojih je senzitivnost mamografije samo 30 – 48%. [14] Obilan žljezdani parenhim može dati lažno pozitivan rezultat ili može prikriti postojeći karcinom dojke. Zbog toga je kod gustih dojki na mamografiji indiciran ultrazvuk dojki, koji će u oko 0.46% slučajeva otkriti karcinom koji prethodno nije bilo moguće otkriti na mamografiji. [15]

Magnetska rezonancija (MR) također doprinosi ranijem otkrivanju karcinoma dojke, ali se zbog visokoga troška pretrage, dugoga trajanja pregleda i nedostupnosti uređaja, koristi znatno rjeđe od mamografije. MR dojke indicirana je samo u određenim situacijama: u probiru visokorizičnih pacijentica, za preoperativno određivanje stadija novootkrivenih karcinoma, za procjenu učinka neoadjuvantne kemoterapije, za procjenu kod žena s implantatima, za traženje okultnoga primarnog karcinoma dojke (kad su pronađene mestastaze, a nalazi mamografije i ultrazvuka uredni), kod sumnje na recidiv i kad je potrebno rješavanje dvojbi (ako je nalaz mamografije ili ultrazvuka dvosmislen), a nije moguće izvesti biopsiju. [16]

4.3. Analiza uzoraka tkiva

Citološki materijal moguće je uzeti na dva načina: citološkom punkcijom ili, znatno rjeđe, aspiracijom sekreta iz bradavice. Citološka punkcija (engl. *fine needle aspiration*, *FNA*) najčešće se izvodi pod nadzorom ultrazvuka, nakon čega se dobiveni materijal fiksira na mikroskopsko stakalce, analizira, te svrstava u jednu

od pet kategorija: C1 - neadekvatan uzorak, C2 - benigni nalaz, C3 - sumnjiv, ali vjerojatno benigni nalaz, C4 - sumnjiv, ali vjerojatno maligni nalaz i C5 - sigurno maligni nalaz. [17] Većina benignih lezija koje se na punkciji pogrešno dijagnosticiraju kao maligne lezije pripada u skupinu fibrocistične bolesti s proliferacijom epitela. Također, izuzetno je teško citološki razlikovati ADH od intraduktalnoga karcinoma, kao i *in situ* karcinom od invazivnoga duktalnog karcinoma. Uz to treba uzeti u obzir da kvaliteta nalaza najviše ovisi o veličini lezije i o iskustvu liječnika koji izvodi pretagu. [4]

Perkutanom biopsijom širokom iglom (engl. *core needle biopsy, CNB*) posljednjih se godina koristi znatno češće za preoperativnu dijagnostiku tumora dojke. Ovom je metodom u čak 90% slučajeva moguće postaviti definitivnu dijagnozu. [18] Pokazano je da ima veću senzitivnost i specifičnost u usporedbi s citološkom punkcijom, naročito kod nepalpabilnih lezija i/ili lezija s kalcifikatima. Iako je citološka punkcija jednostavnija za izvođenje, teže je interpretirati rezultate, koji čak i uz iskusnoga citologa, češće zahtijevaju dodatno izvođenje CNB-a zbog nemogućnosti donošenja definitivne dijagnoze. [19] Histološki nalaz CNB-a svrstava se u jednu od pet kategorija: B1 – normalno tkivo/neadekvatan uzorak, B2 – benigna lezija, B3 – nesiguran maligni potencijal, B4 – sumnjiv, ali vjerojatno maligni nalaz i B5 – sigurno maligni nalaz. [20]

5. Ultrazvuk

Ultrazvukom se već sredinom 20. stoljeća počinje koristiti u medicinskoj dijagnostici. Jedna od glavnih prednosti ultrazvuka pred drugim slikovnim dijagnostičkim metodama jest što se ne koristi ionizirajuće zračenje. Zbog toga ne šteti pacijentima te je u početku korišten prije svega u opstetrici. Druga važna prednost mogućnost je izvođenja pretrage u stvarnom vremenu, što olakšava pregled struktura koje se pomiču, poput srca ili fetusa u maternici. Osim toga, ultrazvuk je znatno jeftiniji od magnetske rezonancije i kompjuterizirane tomografije, što je osobito važno u situacijama kad je potrebno pratiti pacijenta duže vrijeme ili provoditi probir na velikome broju pacijenata. [2]

Zvuk je mehanički val koji se širi prenošenjem energije kroz elastično sredstvo titranjem čestica, bez pomicanja medija kojim prolazi. Izvor zvučnih valova može biti svako tijelo koje titra, a u sondi, kojom se koristi u medicinskom ultrazvuku, taj je izvor piezoelektrični kristal. Kristal se deformira pod utjecajem izmjeničnoga električnog polja i nastaju ultrazvučni valovi određene frekvencije, koji se prislanjanjem sonde na kožu (posredstvom gela) prenose u tkiva. Ultrazvuk je zvučni val frekvencije veće od 20 kHz, a u medicinskoj dijagnostici uglavnom se koristi ultrazvukom frekvencije 1 – 20 MHz. Veće frekvencije daju bolju rezoluciju slike, ali dolazi do jače apsorpcije pa nije moguć prikaz dubokih tkiva. Brzina širenja zvuka u tijelu ovisi o gustoći molekula. Zbog toga se u biološkim tkivima zvuk najsporije širi zrakom, brže voduom, još brže mekim tkivima i najbrže kostima. Brzina širenja ne ovisi ni o frekvenciji ni o valnoj duljini zvučnoga vala. Zvučni valovi najčešće se odašilju u obliku kratkih pulseva. Pulsevi koji se u tkivu reflektiraju, registriraju se u sondi po principu obrnutoga piezoelektričnog efekta, pri čemu se kristali deformiraju i stvaraju električne impulse, koji se računalno obrađuju i prikazuju na ekranu uređaja. Postoji nekoliko klasičnih prikaza: A-prikaz (engl. *A-mode*, *amplitude*) - intenzitet reflektiranoga detektiranog vala prikazan je amplitudom, B-prikaz (engl. *B-mode*, *brightness*) - intenzitet reflektiranoga detektiranog vala prikazuje se sjajnošću točke, pri čemu

je val jačeg intenziteta svjetlija točka i M-prikaz (M-mode, motion) - koristi se za prikazivanje pomičnih granica, naročito kod pregleda srca i zalistaka. Pregled dojke najčešće se izvodi u B-prikazu, s pacijenticom u ležećem položaju s rukama iza ili iznad glave. [2]

Rad Doppler-ultrazvuka temelji se na Dopplerovu efektu te može izračunati brzinu i smjer krvi u žilama iz razlike između frekvencije odaslanoga vala iz sonde i detektiranoga vala. Pregled Doppler-ultrazvukom može poslužiti u razlučivanju malignih i benignih lezija dojke jer maligne lezije obično pokazuju veći stupanj vaskularizacije u odnosu na benigne. [21]

6. Sonoelastografija

Sonoelastografija jest slikovna dijagnostička metoda koja ima mogućnost ne samo anatomskog prikaza struktura nego i in vivo prikaza elastičnosti, odnosno tvrdoće tkiva. Metoda je uvedena u kliničku praksu 2003. godine, a kategorije elastičnosti lezija dojke (meka, srednje tvrda, tvrda) inkorporirane su u 5. izdanje BIRADS leksikona, čime se nastoji smanjiti varijabilnost nalaza. [22] Zbog toga se očekuje češće korištenje ove metode u budućnosti. [23]

Dugi niz godina za otkrivanje tumora dojke izvodila se palpacija zbog shvaćanja da tkivo zahvaćeno karcinomom postaje tvrđe. Mijenja se međustanični matriks, pojačano se stvara vezivno tkivo u dezmostičnoj reakciji, izraženija je vaskularizacija, povećava se gustoća stanica i mijenjaju se međustanični spojevi. Palpacijom je moguće razlučiti velike razlike u gustoći tkiva, kakve postoje između karcinoma i normalnoga tkiva, osobito ako se nalaze bliže površini. Sonoelastografijom moguće je razlučiti manje razlike u gustoći tkiva te na većim dubinama nego što je to moguće palpacijom. [22]

Tvrdoću tkiva možemo izračunati koristeći se Youngovim modulom elastičnosti (E):

$$E = \frac{\sigma}{\epsilon}$$

koji je jednak omjeru naprezanja (engl. *stress*), odnosno primjenjene sile (σ) i deformacije (engl. *strain*) tkiva (ϵ).

Iz jednadžbe proizlazi da su tkiva s višim Youngovim modulom otpornija na deformaciju. Potrebno je uzeti u obzir da biološka tkiva nisu ni savršeno homogena ni savršeno elastična te pokazuju nelinearan odnos primjenjene sile i deformacije. Za meka biološka tkiva uglavnom vrijedi da otpor deformaciji raste dok raste jačina primjenjene sile te Youngov modul nije konstantan, nego bi se za isto tkivo mogle dobiti različite vrijednosti. [24]

Postoje dvije vrste sonoelastografije: strain sonoelastografija (SSE) i sonoelastografija posmičnog vala, odnosno shear-wave sonoelastografija (SWSE).

6.1. Strain sonoelastografija (SSE)

SSE je kvalitativna metoda u kojoj se deformacija tumorskoga tkiva uspoređuje s deformacijom okolnoga tkiva. Deformacija je obrnuto povezana s tvrdoćom, a najčešće se kodira bojama, superponiranim na konvencionalni B-prikaz ultrazvuka. Nije moguće prikazati tvrdoću tkiva u kPa jer se apsolutne vrijednosti ne mjere, nego se samo međusobno uspoređuju tvrdoće različitih tkiva. [22]

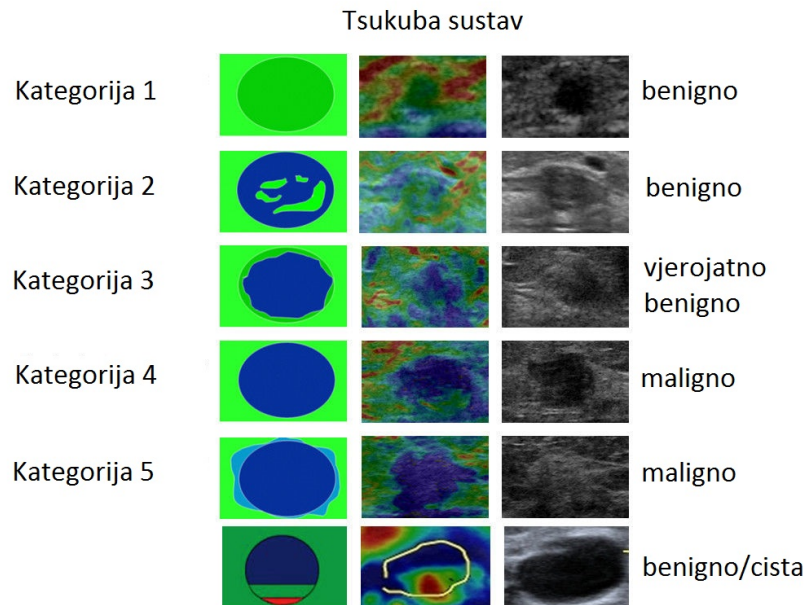
Kako bi se uzrokovala deformacija tkiva, potrebno je primijeniti određenu količinu sile na tkivo. To je moguće izvesti pritiskom sonde, praćenjem fizioloških pokreta pacijenta (poput disanja ili srčanih kontrakcija) tijekom kojih se tkivo deformira ili korištenjem fokusiranoga ultrazvučnog pulsno vala (engl. *acoustic radiation force impulse, ARFI*). Kao što je već spomenuto, biološka tkiva pokazuju nelinearnu deformaciju, odnosno pokazat će veći otpor kad se na njih primijeni jača sila. Zbog toga je bitan način izvođenja pretrage, odnosno nježno držanje sonde na koži i korištenje većom količinom gela kako bi se smanjila početna kompresija tkiva. Većina *softwarea* koja se koristi u SSE vraća u stvarnome vremenu povratnu informaciju ako je primijenjena prejak ili preslaba sila na tkivo. [22, 25]

Postoji nekoliko načina za prikaz SSE nalaza. Moguć je prikaz u sivoj skali, jednom bojom ili duginim bojama. Najčešće se koristi crvenom i plavom boja, ali je potreban oprez jer neki označavaju tvrđe, dakle potencijalno maligne lezije, crvenom bojom, a neki plavom bojom, pa je potrebno proučiti oznake za svaku boju prije tumačenja nalaza. Osnova za dobar elastogram je kvalitetan B-prikaz na ultrazvuku, na kojemu mora biti obuhvaćena lezija koju ispituje i okolno zdravo tkivo s kojim je uspoređujemo. Taj prikaz naziva se regija interesa (engl. *region of interest, ROI*). Pri pregledu dojke ROI treba anteroposteriorno obuhvaćati prostor od potkožnoga masnog tkiva do pektoralnoga mišića i lezija treba zahvaćati 25% ROI-ja. Obuhvaćanjem različitih tkiva, lakše je interpretirati elastogram. [22]

Elastografijom se rijetko koristi za BIRADS 1 i BIRADS 2 lezije jer se samo u rijetkim slučajevima elastografijom može prikazati lezija koja prethodno nije viđena na klasičnome B-prikazu ultrazvuka. Takve lezije mogu biti invazivni lobularni karcinom i komplicirane ciste. Elastografijom se češće koristi za pregled BIRADS 3 i BIRADS 4 lezija jer se dobivanjem dodatnih informacija mogu pomaknuti u višu ili nižu BIRADS kategoriju. Smatra se razumnim na temelju elastograma snižavati BIRADS 3 i BIRADS 4a lezije, ali se to ne preporuča za

BIRADS 4b i BIRADS 4c lezije. [22, 26]

Postoje 3 glavna načina klasifikacije SSE nalaza. Najjednostavniji način je odrediti tvrdoću vizualnom procjenom boja koristeći se Tsukuba sustavom i na taj način svrstati leziju u jednu od pet mogućih kategorija. [22]



Slika 6.1: Tsukuba sustav. Prema: Wojcinski et al. (2013)

Kategorija 1 označava meku leziju zelenom bojom. Kategorija 2 ima meke i tvrde komponente i označava se zeleno s manjim regijama plave boje. Kategorija 3 je vjerojatno benigna lezija s plavim centrom i zelenom periferijom. Kategorija 4 i 5 su vjerojatno maligne lezije pri čemu 4 ima plavi centar, a 5 plavi centar i širenje plave boje u okolno tkivo. [25, 26]

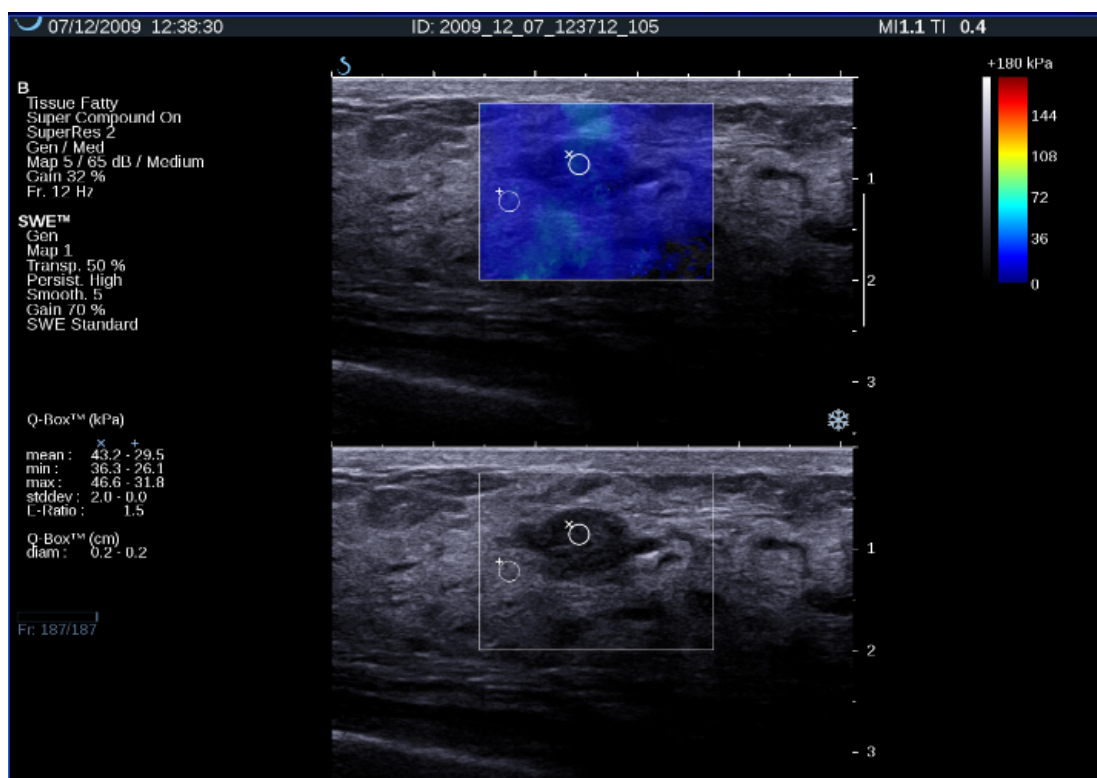
Drugi način je semi-kvantitativan prikaz tvrdoće lezija. Na dvama mjestima iste dubine određuje se ROI te se izračunava omjer deformacije okolnoga masnog tkiva s deformacijom lezije. Ako je omjer veći od 1, lezija je tvrđa od okolnoga masnog tkiva. Treći je način omjer širina, odnosno E/B omjer. Poznato je da se maligne lezije prikazuju većima na elastogramu nego na B-prikazu ultrazvuka. Mjereći maksimalan promjer lezije koristeći se objema metodama, može se izračunati njihov omjer. Omjer manji od 1 upućuje na benignu leziju, a omjer veći od 1 na malignu leziju. Ova pojava nije u potpunosti razjašnjena, ali objašnjava se invazivnošću malignih tumora i činjenicom da uzrokuju dezmodoplastičnu reakciju u okolnome tkivu. [22]

6.2. Shear-wave sonoelastografija (SWSE)

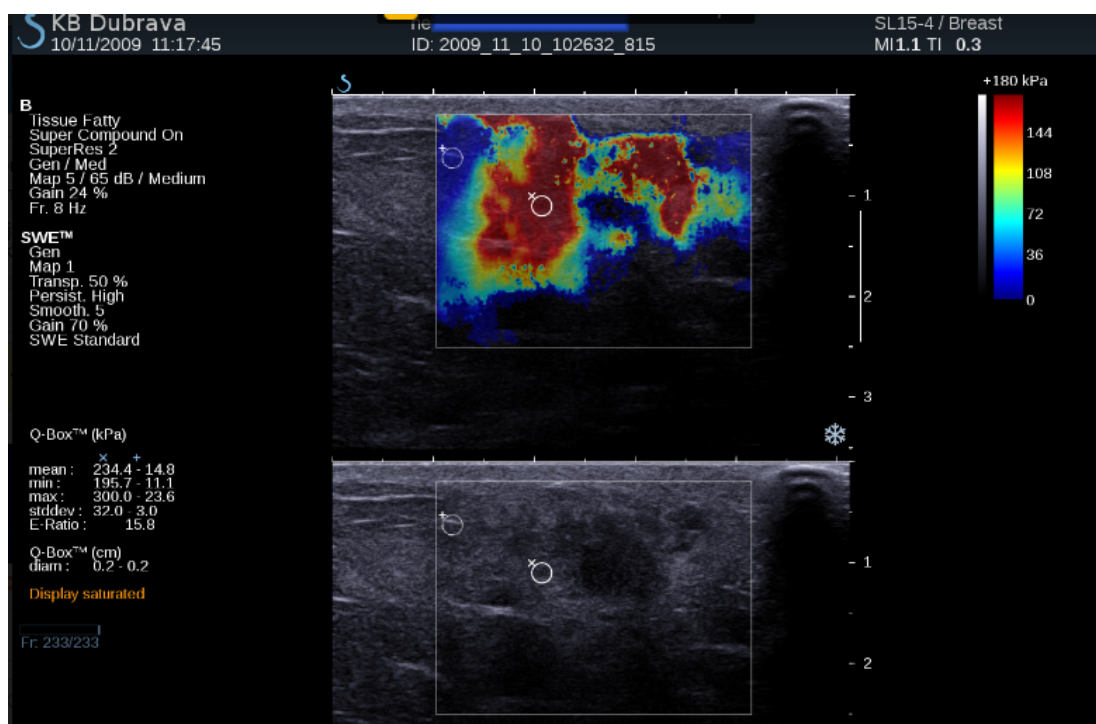
SWSE kvantitativna je metoda kojom je moguće izmeriti apsolutnu vrijednost elastičnosti, odnosno tvrdoće tkiva. Za deformiranje tkiva u SWSE koriste se već spomenuti fokusirani ultrazvučni pulsni valovi (ARFI), koji u tkivu generiraju posmične valove, okomite na odaslane, pulsne valove. Posmični valovi imaju nižu frekvenciju (10 – 2000 Hz) i sporije se šire tkivom (1 – 50 m/s) od odaslanih pulsnih valova. Brzina posmičnih valova ovisi o tvrdoći tkiva kojima prolazi. Poprimaju veću brzinu u tvrdim tkivima, a manju brzinu u mekšim tkivima. Tom metodom možemo ispitati manju regiju interesa (ROI) ili veće područje (engl. *field of view*, *FOV*). Mjerenjem brzine posmičnih valova dobivaju se vrijednosti u m/s, a budući da se Yungov modul može izračunati iz brzine posmičnih valova, rezultati, tj. tvrdoća tkiva, može se izraziti i u kPa. [25, 27]

Mekše lezije kodiraju se plavom bojom, a tvrde lezije crvenom bojom (što može, ali ne mora biti isto načinu kodiranja u SSE-u) i prikaz se superponira na konvencionalni ultrazvučni B-prikaz. Početna kompresija predstavlja problem kao i pri izvođenju SSE-a te može dovesti do pogrešnih mjerenja i dati lažno visoke vrijednosti tvrdoće. [28] SWSE koristi se pulsni valovima i za vrijeme pretrage sonda se ne smije pomicati jer se može registrirati kao pomak tkiva i dati pogrešna mjerenja posmičnih valova. [25]

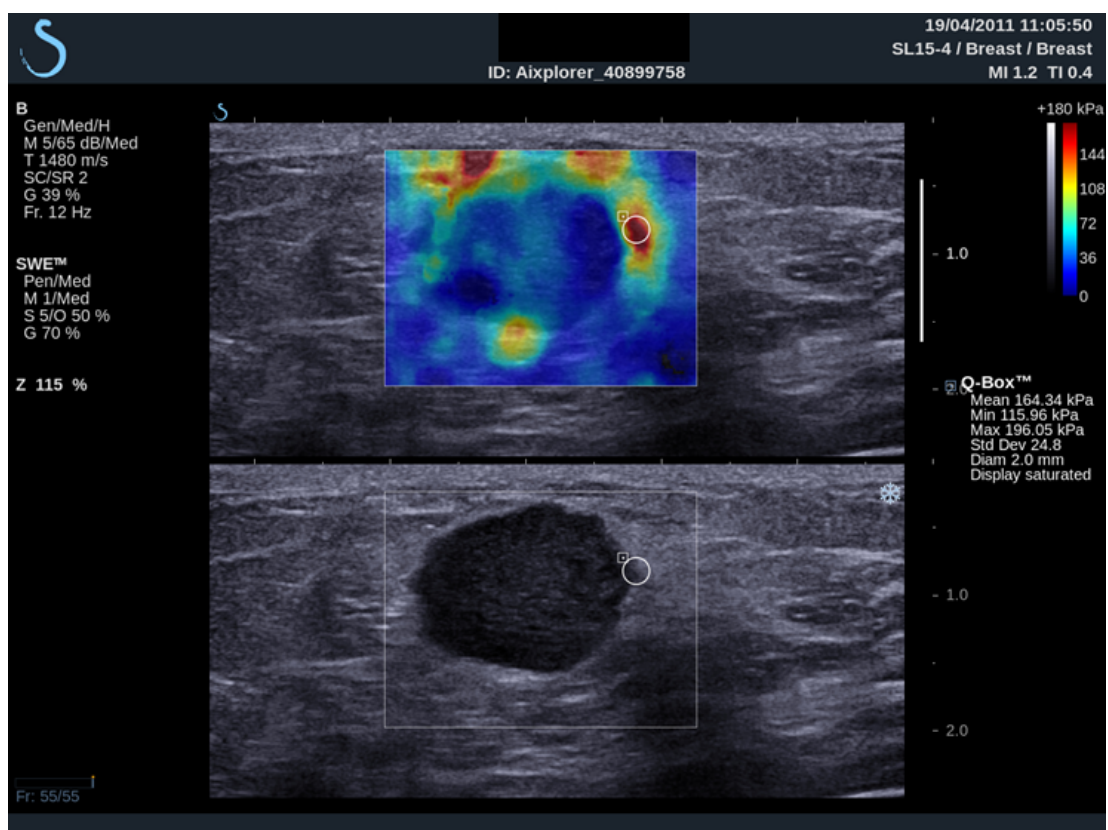
Nalazi SWSE tumače se na način da se analizira točka najveće tvrdoće (E_{max}), 3 mm okolnoga tkiva ili oboje. Tumori dojke izrazito su heterogeni i nemaju organiziranu strukturu. U nekima posmični se valovi ne generiraju ili ne propagiraju, što onemogućuje mjerenje njihove brzine i dovodi do neadekvatnoga kodiranja bojama otežavajući ispravnu dijagnostiku. Nije moguće računati brzinu posmičnoga vala u jednostavnim cistama pa se bojaju crno, dok se ciste ispunjene viskoznim sadržajem bojaju plavo, poput mekih lezija, pa ih je teže razlikovati od nekih fibroadenoma. [25]



Slika 6.2: Prikaz fibroadenoma (FA) sonoelastografijom posmičnog vala (gore) i ultrazvukom u B-prikazu (dolje). Preuzeto iz: Arhiva Kliničkog zavoda za dijagnostičku i intervencijsku radiologiju, KB Dubrava



Slika 6.3: Prikaz invazivnog duktalnog karcinoma NST sonoelastografijom posmičnog vala (gore) i ultrazvukom u B-prikazu (dolje). Preuzeto iz: Arhiva Kliničkog zavoda za dijagnostičku i intervencijsku radiologiju, KB Dubrava



Slika 6.4: Prikaz medularnog karcinoma sonoelastografijom posmičnog vala (gore) i ultrazvukom u B-prikazu (dolje). Preuzeto iz: Arhiva Kliničkog zavoda za dijagnostičku i intervencijsku radiologiju, KB Dubrava

6.3. Prednosti elastografije

Ultrazvuk je 1951. godine prvi put isproban kao moguća metoda u dijagnostici tumora dojke in vivo u A-prikazu, a samo godinu dana kasnije, 1952. godine, objavljuju se prvi nalazi dvodimenzionalnoga ultrazvuka (B-prikaz), koji su također prikazivali tumore dojke. Već je tada prepoznata vrijednost ultrazvuka kao instrumenta kojim je moguće preoperativno razlikovati benigne i maligne promjene dojke. [29] Tehnika i uređaji razvijali su se desetljećima i 2003. godine preporuke za korištenje ultrazvuka dodaju se u 4. izdanje BIRADS leksikona. Jasnom kategorizacijom ultrazvučnih nalaza i uvođenjem jasnih kriterija prilikom opisivanja lezija dojke nastoji se smanjiti varijabilost nalaza i olakšati komunikacija između radiologa i kliničara. [30] Ultrazvuk ima mnoge prednosti u odnosu na druge dijagnostičke metode. Niska cijena, brzo izvođenje pretrage, izostanak ionizirajućega zračenja, mogućnost izvođenja pretrage u stvarnome vremenu, samo su neke od prednosti ultrazvuka, ali on ne diferencira dovoljno dobro benigne i maligne lezije. Zbog toga se istražuju nove metode poput sonoelastografije, koja je 2003. godine uvedena u kliničku praksu, kako bi se povećala specifičnost ultrazvuka. [22]

U nastavku teksta bit će opisano nekoliko studija koje pokazuju u kojoj mjeri sonoelastografija pomaže u dijagnostici tumora dojke kad se izvodi uz klasičan B-prikaz ultrazvuka. Unatoč mogućoj zabrinutosti povezanoj sa subjektivnošću metode, budući da generiranje slike i njezina interpretacija moraju biti dosljedni, Cosgrove i suradnici pokazali su da je elastografija visoko reproducibilna. [31]

Athanasίου i suradnici analizirali su nalaze 46 žena s mamografski okultnim lezijama dojke (zbog premalih lezija ili povećane gustoće žlijezdanoga parenhima), koje su prikazane samo na ultrazvuku. Ukupno je bilo 48 lezija koje su analizirane. Šest lezija pripadalo je kategoriji BIRADS 3, 28 lezija kategoriji BIRADS 4, a 14 lezija kategoriji BIRADS 5. Lezije su bile nepalpabilne, promjera 7 –16 mm. Mjerenjem tvrdoće normalnoga tkiva dobili su vrijednosti od 7 kPa za masno tkivo i 30 – 50 kPa za žljezdano tkivo. Sve ciste imale su vrijednost 0 kPa. Za benigne lezije izmjerena je vrijednost $45.3kPa \pm 41.1$, a za maligne lezije $146.6kPa \pm 40.05$. . Nakon što je BIRADS modificiran koristeći se elastografskim karakteristikama lezija, 13 je lezija spušteno iz BIRADS 4 u BIRADS 3 kategoriju, što znači da se biopsija mogla izbjeći u 46% slučajeva. Nakon modifikacije BIRADS-a specifičnost je iznosila 96%, a senzitivnost 95%, dok je bez modifikacije, odnosno bez uzimanja u obzir elastografskih karakteristika, specifičnost

BIRADS-a bila 63% i senzitivnost 96%. Time je pokazano da sonoelastografija može značajno povećati specifičnost klasičnog ultrazvučnog pregleda dojke. [32]

Evans i suradnici proveli su istraživanje na 52 žene, odnosno na 53 solidne lezije dojke. Izmjerene su srednje i makasimalne vrijednosti tvrdoće normalnoga tkiva i tvrdoće lezija. Maksimalna tvrdoća normalnoga tkiva iznosila je 45 kPa te je za graničnu vrijednost postavljeno 50 kPa. Izmjerena je niska tvrdoća fibroadenoma s prosječnom vrijednosti 28 kPa. U četiri benigne lezije (dva radijalna ožiljka, nekrozi masnoga tkiva i u fibroepitelnoj leziji) izmjerena je tvrdoća od preko 50 kPa. Jedini DCIS imao je vrijednost 76 kPa i klasifikaciju BIRADS 3, a jedini LCIS 83 kPa. 96% invazivnih karcinoma prelazilo je graničnu vrijednost od 50 kPa, sa srednjom vrijednosti od 140 kPa. Invazivni karcinomi promjera manjega od 15 mm imali su srednju vrijednost 109 kPa, za razliku od karcinoma većega promjera, koji su imali srednju vrijednost od 167 kPa. Jedan invazivni duktalni karcinom NST tipa imao je manju vrijednost od 50 kPa, a klasificiran je kao BIRADS 3. Zaključeno je da je najkorisnija mjera u analizi nalaza srednja vrijednost tvrdoće (E_{mean}) izmjerena unutar regije interesa na najtvrđoj točki te da lezije, koje imaju tvrdoću veću od 50 kPa, imaju velik rizik da budu maligne. Senzitivnost uz korištenje elastografije, a ne samo BIRADS-a, raste s 87% na 97%, a specifičnost se povećava sa 78% na 83%. [33]

Olgun i suradnici proveli su istraživanje na 109 pacijenata s ukupno 115 lezija dojke. Srednja vrijednost tvrdoće benignih lezija bila je 25.25 kPa, a srednja vrijednost malignih lezija 156.66 kPa. Za graničnu srednju vrijednost postavljeno je 45.7 kPa. Odredili su da je omjer tvrdoće lezije i masti (Eratio) najkorisniji parametar za procjenu lezija jer ima senzitivnost 97% i specifičnost 97%. Benignim lezijama u prosjeku je izmeren omjer od 2.43, a malignim lezijama od 11.4. Smatraju da je omjer tvrdoće lezije i masnoga tkiva najbolji parametar jer na njega najmanje utječe kompresija tkiva koju uzrokuje ispitivač prilikom izvođenja pretrage jer podjednako vrši kompresiju i na leziju i na okolno masno tkivo. [34]

Xue i suradnici 2017. godine objavili su metaanalizu koja je u konačnici obuhvatila 25 studija s ukupno 4128 pacijenata i ukupno 4564 lezije. Uključene su studije koje su istraživale korisnost SWSE u razlikovanju benignih i malignih lezija, a kojima je biopsija ili citologija bila zlatni standard u konačnoj dijagnostici. Treba spomenuti da je 18 studija obuhvaćalo azijsku populaciju, a samo 7 bijelu rasu jer je nađena razlika u specifičnosti i senzitivnosti pretrage između te dvije rase. U azijskoj populaciji senzitivnost je bila 84%, a specifičnost 87%, dok je kod

bijele rase senzitivnost bila 92%, a specifičnost 89%. Uz to maksimalna vrijednost elastografske tvrdoće lezije pokazala je veću senzitivnost od srednje vrijednosti tvrdoće (91%, u odnosu na 85%). [35]

7. Zaključak

Sonoelastografija je korisna slikovna dijagnostička metoda koja olakšava raspoznavanje lezija dojke na temelju razlike u izmjerenim vrijednostima tvrdoće benignih i malignih lezija. Studije su pokazale da analizom elastografskih karakteristika lezija uz izvođenje konvencionalnoga ultrazvuka u B-prikazu raste specifičnost pretrage. Pregled ultrazvukom osobito je koristan kod mladih žena s gustim parenhimom dojke kod kojih nije moguće napraviti mamografski pregled. Globalno je prepoznata vrijednost sonoelastografije i kategorije elastičnosti lezija dojke definirane su i inkorporirane u 5. izdanje BIRADS leksikona. Uz sve navedeno, sonoelastografija je jeftina, neinvazivna, reproducibilna, jednostavna metoda i zbog toga se očekuje još češća uporaba te metode u budućnosti.

Zahvaljujem svojoj mentorici doc. dr. sc. Gordani Ivanac na pomoći i na savjetima pri izradi ovoga diplomskog rada i prof. dr. sc. Borisu Brkljačiću, koji me njoj uputio.

LITERATURA

- [1] Joost Van Middendorp, Gonzalo Sanchez, i Alwyn Burridge. The edwin smith papyrus: a clinical reappraisal of the oldest known document on spinal injuries. *European Spine Journal*, 19(11):1815–1823, 2010. doi: 10.1007/s00586-010-1523-6. URL <https://eprints.qut.edu.au/44875/>.
- [2] Barbara S. Hertzberg i William D. Middleton. Practical physics. U: Barbara S. Hertzberg i William D. Middleton, ur. *Ultrasound: The Requisites*. Elsevier; 2016, Str. 3–31.
- [3] Elmar T. Peuker, Timm J. Filler, i Franz Pera. Cavitas thoracis, toraks, prsni koš i prsna šupljina, diaphragma, ošit. U: Jochen Fanghänel, Franz Pera, Friedrich Anderhuber, Robert Nitsch, i Anton Johannes Waldeyer, ur. *Waldeyerova anatomija čovjeka*. Zagreb: Golden marketing - Tehnička knjiga; 2009, Str. 786–792.
- [4] Juan Rosai. Breast. U: Juan Rosai, ur. *Rosai and Ackerman's Surgical Pathology*. Mosby; 2011, Str. 1660–1733.
- [5] Dubravko Jalšovec. Regija prsa, regio pectoralis, i dojka, mamma. U: Dubravko Jalšovec, ur. *Sustavna i topografska anatomija čovjeka*. Zagreb: Školska knjiga; 2005, Str. 379.
- [6] Laura C. Collins i Stuart J. Schnitt. Breast. U: Stacey E. Mills, ur. *Histology for Pathologists*. Lippincott Williams and Wilkins; 2012, Str. 396–450.
- [7] Gordana Jurić-Lekić. Kožni sustav. U: dr. sc. T. W. Sadler, ur. *Langmanova medicinska embriologija*. Zagreb: Školska knjiga; 2008, Str. 339–341.
- [8] Jasminka Jakić Razumović i Snježana Tomić. Bolesti dojke. U: Ivan Damjanov, Sven Seiwert, Stanko Jukić, i Marin Nola, ur. *Patologija*. Zagreb: Medicinska naklada; 2014, Str. 639–659.

- [9] Incidencija raka u hrvatskoj. *Hrvatski zavod za javno zdravstvo, Registar za rak Republike Hrvatske: Zagreb*, 2016.
- [10] Chi-Ling Chen, Noel S Weiss, Polly Newcomb, William Barlow, i Emily White. Hormone replacement therapy in relation to breast cancer. *Jama*, 287(6):734–741, 2002.
- [11] Anglian Breast Cancer Study Group et al. Prevalence and penetrance of *brca1* and *brca2* mutations in a population-based series of breast cancer cases. *British Journal of Cancer*, 83(10):1301, 2000.
- [12] Robert W McDivitt. Breast carcinoma. *Human pathology*, 9(1):3–21, 1978.
- [13] Dan J Bell i Yuranga Weerakkody et al. Breast imaging-reporting and data system (bi-rads), 2016. URL <https://radiopaedia.org/articles/breast-imaging-reporting-and-data-system-birads>.
- [14] Thomas M Kolb, Jacob Lichy, i Jeffrey H Newhouse. Comparison of the performance of screening mammography, physical examination, and breast us and evaluation of factors that influence them: an analysis of 27,825 patient evaluations. *Radiology*, 225(1):165–175, 2002.
- [15] Pavel Crystal, Selwyn D Strano, Semyon Shcharynski, i Michael J Koretz. Using sonography to screen women with mammographically dense breasts. *American Journal of Roentgenology*, 181(1):177–182, 2003.
- [16] Ritse M Mann, Corinne Balleyguier, Pascal A Baltzer, Ulrich Bick, Catherine Colin, Eleanor Cornford, Andrew Evans, Eva Fallenberg, Gabor Forrai, Michael H Fuchsjager, et al. Magnetska rezonancija dojke: Smjernice europskog društva za slikovnu dijagnostiku dojke namijenjene ženama.
- [17] Ying-Hua Yu, Wei Wei, i Jian-Lun Liu. Diagnostic value of fine-needle aspiration biopsy for breast mass: a systematic review and meta-analysis. *BMC cancer*, 12(1):41, 2012.
- [18] Laura C Collins, James L Connolly, David L Page, Robert A Goulart, Etta D Pisano, Laurie L Fajardo, Wendie A Berg, Daryl J Caudry, Barbara J McNeil, i Stuart J Schnitt. Diagnostic agreement in the evaluation of image-guided breast core needle biopsies: results from a randomized clinical trial. *The American journal of surgical pathology*, 28(1):126–131, 2004.

- [19] Stefan Martin Willems, CHM Van Deurzen, i PJ Van Diest. Diagnosis of breast lesions: fine-needle aspiration cytology or core needle biopsy? a review. *Journal of clinical pathology*, 65(4):287–292, 2012.
- [20] Fabio Pagni, Francesca Maria Bosisio, Daniele Salvioni, Pietro Colombo, Biagio Eugenio Leone, i Camillo Di Bella. Application of the british national health service breast cancer screening programme classification in 226 breast core needle biopsies: correlation with resected specimens. *Annals of diagnostic pathology*, 16(2):112–118, 2012.
- [21] Boris Brkljačić. Doplerski pregled dojke. U: Boris Brkljačić, ur. *Vaskularni ultrazvuk*. Zagreb: Medicinska naklada; 2010, Str. 333–336.
- [22] Christoph F Dietrich, Richard G Barr, André Farrokh, Manjiri Dighe, Michael Hocke, Christian Jenssen, Yi Dong, Adrian Saftoiu, i Roald Flesland Havre. Strain elastography-how to do it? *Ultrasound international open*, 3(4):E137, 2017.
- [23] Su Hyun Lee, Jung Min Chang, Nariya Cho, Hye Ryoung Koo, Ann Yi, Seung Ja Kim, Ji Hyun Youk, Eun Ju Son, Seon Hyeong Choi, Shin Ho Kook, et al. Practice guideline for the performance of breast ultrasound elastography. *Ultrasonography*, 33(1):3, 2014.
- [24] Clayton T McKee, Julie A Last, Paul Russell, i Christopher J Murphy. Indentation versus tensile measurements of young’s modulus for soft biological tissues. *Tissue Engineering Part B: Reviews*, 17(3):155–164, 2011.
- [25] Richard G Barr. The role of sonoelastography in breast lesions. U *Seminars in Ultrasound, CT and MRI*, svezak 39, Str. 98–105. Elsevier, 2018.
- [26] Sebastian Wojcinski, Esther Boehme, André Farrokh, Philipp Soergel, Friedrich Degenhardt, i Peter Hillemanns. Ultrasound real-time elastography can predict malignancy in bi-rads®-us 3 lesions. *BMC cancer*, 13(1):159, 2013.
- [27] J-L Gennisson, Thomas Defieux, Mathias Fink, i Michaël Tanter. Ultrasound elastography: principles and techniques. *Diagnostic and interventional imaging*, 94(5):487–495, 2013.
- [28] Richard G Barr i Zheng Zhang. Effects of precompression on elasticity imaging of the breast. *Journal of Ultrasound in Medicine*, 31(6):895–902, 2012.

- [29] JJ Wild i Donald Neal. Use of high-frequency ultrasonic waves for detecting changes of texture in living tissues. *The Lancet*, 257(6656):655–657, 1951.
- [30] Elizabeth S Burnside, Edward A Sickles, Lawrence W Bassett, Daniel L Rubin, Carol H Lee, Debra M Ikeda, Ellen B Mendelson, Pamela A Wilcox, Priscilla F Butler, i Carl J D’Orsi. The acr bi-rads® experience: learning from history. *Journal of the American College of Radiology*, 6(12):851–860, 2009.
- [31] David O Cosgrove, Wendie A Berg, Caroline J Doré, Danny M Skyba, Jean-Pierre Henry, Joel Gay, Claude Cohen-Bacrie, BE1 Study Group, et al. Shear wave elastography for breast masses is highly reproducible. *European radiology*, 22(5):1023–1032, 2012.
- [32] Alexandra Athanasiou, Anne Tardivon, Mickael Tanter, Brigitte Sigal-Zafrani, Jeremy Bercoff, Thomas Deffieux, Jean-Luc Gennisson, Mathias Fink, i Sylvia Neuenschwander. Breast lesions: quantitative elastography with supersonic shear imaging—preliminary results. *Radiology*, 256(1):297–303, 2010.
- [33] Andrew Evans, Patsy Whelehan, Kim Thomson, Denis McLean, Katrin Brauer, Colin Purdie, Lee Jordan, Lee Baker, i Alastair Thompson. Quantitative shear wave ultrasound elastography: initial experience in solid breast masses. *Breast cancer research*, 12(6):R104, 2010.
- [34] Deniz Çebi Olgun, Bora Korkmazer, Fahrettin Kılıç, Atilla Süleyman Dikici, Mehmet Velidedeoğlu, Fatih Aydoğan, Fatih Kantarcı, i Mehmet Halit Yılmaz. Use of shear wave elastography to differentiate benign and malignant breast lesions. *Diagnostic and Interventional Radiology*, 20(3):239, 2014.
- [35] Yan Xue, Shuxin Yao, Xiaodong Li, i Huarong Zhang. Benign and malignant breast lesions identification through the values derived from shear wave elastography: evidence for the meta-analysis. *Oncotarget*, 8(51):89173, 2017.

Životopis

Rođena sam u Zagrebu, 1. rujna 1993. godine. Pohađala sam Klasičnu gimnaziju u Zagrebu, koju sam završila 2012. godine. U srpnju 2012. godine upisala sam Medicinski fakultet Sveučilišta u Zagrebu. Redoviti sam student 6. godine, s trenutnim prosjekom 4.692. Tokom studija radila sam kao demonstrator na: Zavodu za fiziku i biofiziku, Zavodu za kemiju i biokemiju i Katedri za patofiziologiju. Član sam Studenstke sekcije za neuroznanost. Govorim engleski i njemački jezik.