

Izbor operacijskog liječenja dislokacije akromioklavikularnog zgloba

Vlahović, Ivan

Master's thesis / Diplomski rad

2014

Degree Grantor / Ustanova koja je dodijelila akademski / stručni stupanj: **University of Zagreb, School of Medicine / Sveučilište u Zagrebu, Medicinski fakultet**

Permanent link / Trajna poveznica: <https://um.nsk.hr/um:nbn:hr:105:548614>

Rights / Prava: [In copyright](#) / [Zaštićeno autorskim pravom.](#)

Download date / Datum preuzimanja: **2025-03-20**



Repository / Repozitorij:

[Dr Med - University of Zagreb School of Medicine Digital Repository](#)



SVEUČILIŠTE U ZAGREBU
MEDICINSKI FAKULTET

Ivan Vlahović

**Izbor operacijskog liječenja dislokacije
akromioklavikularnog zgloba**

DIPLOMSKI RAD



Zagreb, 2014.

Ovaj diplomski rad izrađen je na Klinici za traumatologiju Kliničkog bolničkog centra Sestre milosrdnice pod vodstvom dr.sc. Nikice Daraboša, dr. med. i predan je na ocjenu u akademskoj godini 2013./2014.

POPIS KRATICA

- akromioklavikularna dislokacija - AC dislokacija
- akromioklavikularni zglob - AC zglob
- Klinički bolnički center Sestre milosrdnice – KBCSM

SADRŽAJ

1. SAŽETAK
2. SUMMARY
3. ANATOMIJA AKROMIOKLAVIKULARNOG ZGLOBA
4. EPIDEMIOLOGIJA I MEHANIZAM NASTANKA DISLOKACIJE
AKROMIOKLAVIKULARNOG ZGLOBA
5. KLASIFIKACIJA DISLOKACIJE AKROMIOKLAVIKULARNOG ZGLOBA
6. KLINIČKA SLIKA I DIJAGNOSTIKA
7. LIJEČENJE DISLOKACIJE AKROMIOKLAVIKULARNOG ZGLOBA
 - 7.1. KONZERVATIVNO LIJEČENJE
 - 7.2. OPERACIJSKO LIJEČENJE
 - 7.2.1. Bosworthova metoda
 - 7.2.2. Kukasta pločica
 - 7.2.3. AC TightRope
 - 7.2.4. Fiksacija akromioklavikularnog zgloba uvođenjem Kirschnerovih žica kroz
akromioklavikularni zglob i metoda obuhvatne sveze
 - 7.2.5. PDS omča
 - 7.2.6. Ekstraanatomske metode
 - 7.3. POSLIJEOPREACIJSKO LIJEČENJE
8. RASPRAVA
9. ZAKLJUČAK
10. ZAHVALE
11. POPIS LITERATURE
12. ŽIVOTOPIS

SADRŽAJ

1. SAŽETAK	
2. SUMMARY	
3. ANATOMIJA AKROMIOKLAVIKULARNOG ZGLOBA	1
4. EPIDEMIOLOGIJA I MEHANIZAM NASTANKA DISLOKACIJE AKROMIOKLAVIKULARNOG ZGLOBA	3
5. KLASIFIKACIJA AKROMIOKLAVIKULARNE DISLOKACIJE	4
6. KLINIČKA SLIKA I DIJAGNOSTIKA	6
7. LIJEČENJE DISLOKACIJE AKROMIOKLAVIKULARNOG ZGLOBA	7
7.1. KONZERVATIVNO LIJEČENJE	7
7.2. OPERACIJSKO LIJEČENJE	7
7.2.1. Bosworthova metoda	7
7.2.2. Kukasta pločica (eng. Hook plate)	9
7.2.3. AC TightRope	10
7.2.4. Fiksacija akromioklavikularnog zgloba uvođenjem Kirschnerovih žica kroz akromioklavikularni zglob i metoda obuhvatne sveze	13
7.2.5. PDS omča	14
7.2.6. Ekstra-anatomske metode	14
7.3. POSLIJEOPERACIJSKO LIJEČENJE	15
8. RASPRAVA	16
9. ZAKLJUČAK	19
10. ZAHVALA	20
11. POPIS LITERATURE	21
12. ŽIVOTOPIS	24

1. SAŽETAK

Izbor operacijskog liječenja dislokacije akromioklavikularnog zgloba

Ivan Vlahović

Akromioklavikularna dislokacija (AC dislokacija) poremećaj je odnosa zglobnih tijela ramenog vrha lopatice (lat. acromion scapule) i ključne kosti – klavikule (lat. clavicula) u akromioklavikularnom zglobu (lat. articulatio acromioclaviculare). AC dislokacija nije česta ozljeda, te primarno pogađa muškarce u mlađoj i srednjoj životnoj dobi, osobito sportaše. Rockwood je AC dislokaciju ovisno o stupnju dislokacije podijelio na šest tipova. Ozljede tipa Rockwood I i II liječe se konzervativno. Ozljeda tipa Rockwood III liječi se operacijski kod mlađih bolesnika, dok se kod starijih liječi konzervativno. Od mogućih operacijskih metoda (Bosworthova metoda, AC TightRope sistem (Arthrex, SAD), kukasta pločica, PDS omča, fiksacija akromioklavikularnog zgloba uvođenjem Kirschnerovih žica kroz akromioklavikularni zglob i metoda obuhvatne sveze) najbolje rezultate daje operacija pomoću AC TightRope sistema. Ozljede tipa Rockwood IV i V liječe se operacijski. Najbolje rezultate daje otvoreni minimalno invazivni pristup pri kojem se zglob stabilizira pomoću dvostrukog AC TightRope sistema uz šivanje deltoido-trapezoidne fascije. Ozljede tipa Rockwood VI liječe se operacijski, a budući da su iznimno rijetke, ne postoji preporuka kojom ih operacijskom metodom treba liječiti. Kronične AC dislokacije liječe se operacijski jednom od ekstraanatomskih operacijskih metoda (Weaver-Dunnova metoda, metoda stabilizacije pomoću tetive semitendinoznog mišića (lat. musculus semitendinosus).

Ključne riječi: AC dislokacija, operacijsko liječenje, Rockwood, AC TightRope

2. SUMMARY

The choice of surgical treatment of acromioclavicular joint dislocation

Ivan Vlahovic

Akromioclavicular dislocation (AC dislocation) is a disorder of the relationship between the tip of the shoulder blade (lat. acromion scapule) and collarbone - clavicle (lat. clavicula) in the acromioclavicular joint (lat. Articulatio acromioclaviculare). AC dislocation is not a common injury, and it primarily affects men of young and middle age, especially athletes. Rockwood describes six types of AC dislocation depending on the degree of dislocation. According to Rockwood, type I and II of injury are treated conservatively while type III is treated operatively in younger patients and conservatively in older patients. Out of possible surgical methods (Bosworth method, AC Tightrope system (Arthrex, SAD), hooked plate, K - wires, PDS loop), the AC Tightrope system provides the best results. Type IV and V are treated operatively. The best method to treat this type of injury is the open minimally invasive approach in which the joint is stabilized by the double AC Tightrope system with suturing the deltoid - trapezoidal fascia. Type VI is treated operatively but since this injury is extremely rare, there is no recommendation about the operative method the injury should be treated with. Chronic AC dislocation is treated by one of the extraanatomical methods (Weaver - Dunn's method, stabilization using m. semitendinosus tendon).

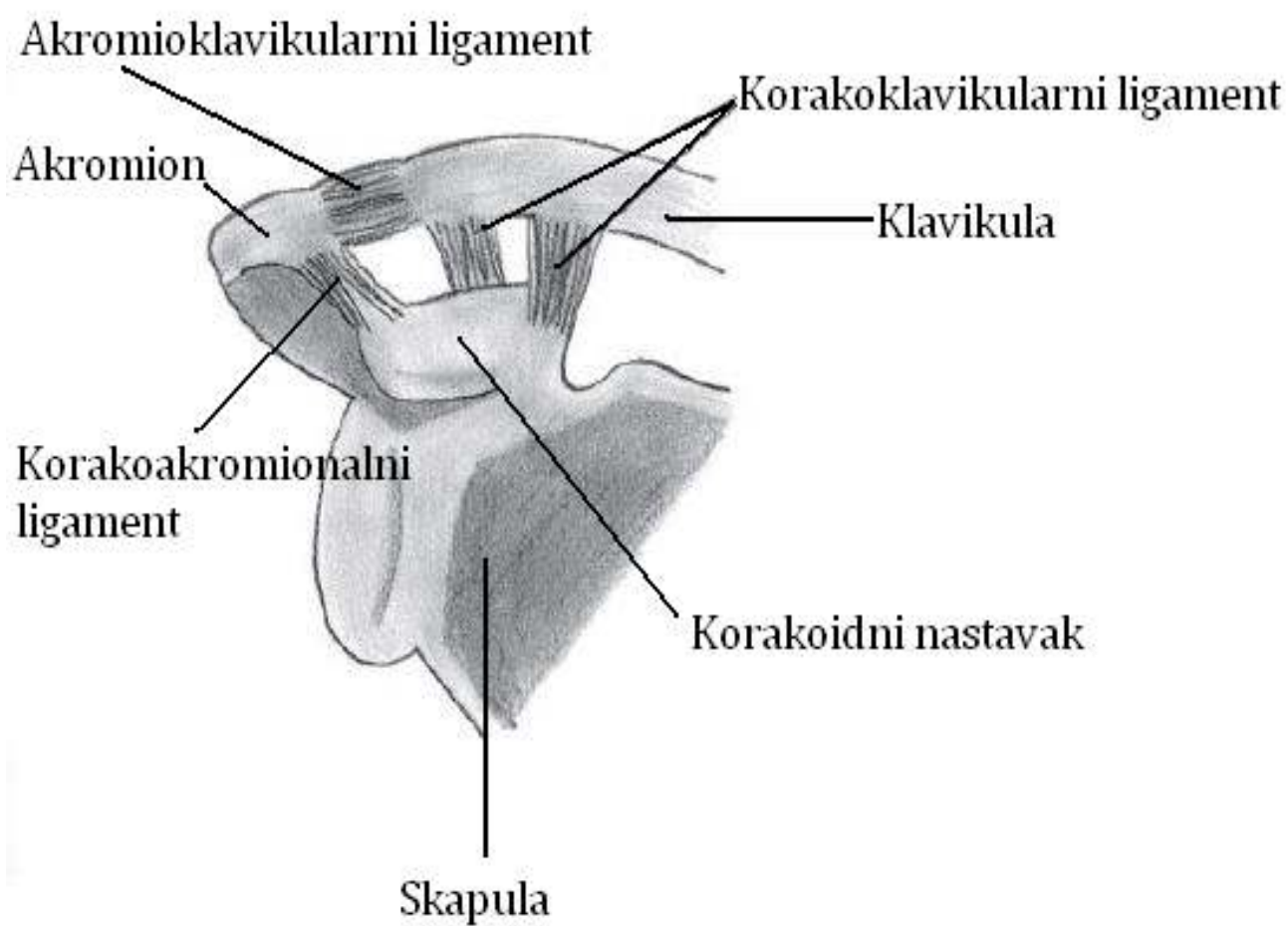
Keywords : AC dislocation , surgical treatment , Rockwood , AC Tightrope

3. ANATOMIJA AKROMIOKLAVIKULARNOG ZGLOBA

Akromioklavikularni zglob (lat. articulatio acromioclavicularis) ravan je zglob (lat. articulatio plana), a zglobna tijela mu čine zglobna ploha lateralnog dijela ključne kosti – klavikule (lat. clavicula) (lat. facies articularis acromialis clavicule) te zglobna ploha akromiona (lat. facies articularis acromii). Zglobne plohe su ravne do elipsoidne, nekongruentne pa sukladnost zglobnih tijela upotpunjava disk (lat. discus articularis). Ovojnicu zgloba čine fibrozna ovojnica koja se veže uz rubove zglobnih ploha i sinovijalna ovojnica koja s unutarnje strane oblaže fibroznu ovojnicu.

Zglobne sveze čine akromioklavikularni ligament (lat. ligamentum acromioclavulare) i sveza koja pojačava stabilnost zgloba, korakoklavikularni ligament (lat. ligamentum coracoclavulare). Akromioklavikularni ligament je sveza koja je razapeta između gornje strane akromiona i akromijalnog dijela ključne kosti. Korakoklavikularni ligament je spoj između ključne kosti i kljunastog nastavka lopatice (lat. processus coracoideus), a sastoji se od dva dijela, trapezoidnog ligamenta (lat. ligamentum trapezoideum) i konoidnog ligamenta (lat. ligamentum conoideum). Trapezoidni ligament je četvrtasta sveza koja se pruža od gornjeg dijela korakoidnog nastavka do trapezoidne linije na ključnoj kosti (lat. linea trapezoidea). Konoidni ligament, stražnji dio korakoklavikularne sveze, razapet je između korakoidnog nastavka i kvržice na donjoj strani ključne kosti (lat. tuberculum conoideum). Korakoklavikularni ligament učinkovito ograničava prekomjerne kretnje u akromioklavikularnom zglobu, a posredno ograničava i cirkumdukciju lopatice.

U akromioklavikularnom zglobu moguće je izvesti sve kretnje, ali s vrlo malom pokretljivošću budući da se radi o ravnom zglobu. Njegova je funkcija da upotpunjuje pokrete u sternoklavikularnom zglobu. (Jalšovec D, 2005; Krmpotić-Nemanić J & Marušić A, 2007)



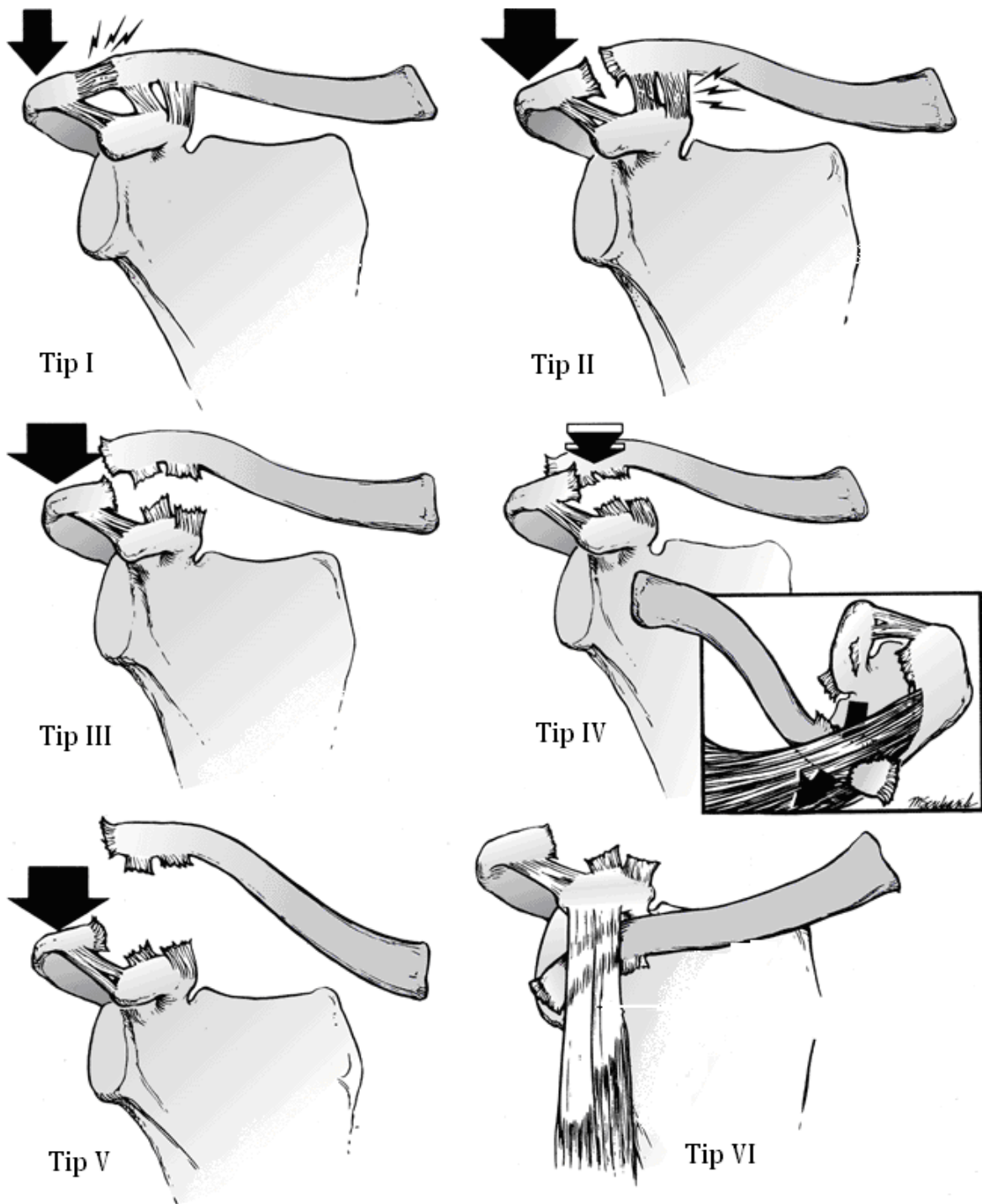
Slika 1. Prikaz akromioklavikularnog zgloba i pripadajućih ligamenata.

4. EPIDEMIOLOGIJA I MEHANIZAM NASTANKA DISLOKACIJE AKROMIOKLAVIKULARNOG ZGLOBA

Akromioklavikularna dislokacija (AC dislokacija) nije česta ozljeda. Ona čini 3% ozljeda ramenog obruča i 8% dislokacija svih zglobova u tijelu (Šoša 2007; Tauber M, 2013). Ova ozljeda najčešće nastaje u četvrtom desetljeću te je osam puta učestalija u muškaraca. AC dislokacija je ozljeda koje je najčešće zastupljena kod sportaša, osobito u kontaktnim sportovima kao što su hokej, američki nogomet, rugby te borilački sportovi. Trogodišnje istraživanje na 142 igrača hokeja je pokazalo da je AC dislokacija najčešća ozljeda hokejaša nakon ozljeda lica (Stuart M J, Smith A, 1995). Istraživanje o ozljedama ragbi igrača u Engleskoj je pokazalo da je ozljeda akromioklavikularnog zgloba najčešća ozljeda zadobivena na ragbi utakmici (Headey J et al. 2007). AC dislokacija rjeđe nastaje i u drugim, nekontaktnim sportovima, npr. kod plivača, ljudi koji se bave jahanjem, skijanjem i skejtanjem. Mehanizam nastanka AC dislokacija može biti direktan ili indirektan. Najčešći mehanizam ozljede je direktan udarac ili pad na rame s rukom u adukciji. Sila djeluje na gornji dio akromiona pri čemu dolazi do njegove depresije u odnosu na klavikulu i pucanja zglobnih struktura. Dodatna sila koja dovodi do dislokacije je sila vlaka trapezoidnog (lat. *musculus trapezius*) i sternokleidomastoidnog mišića (lat. *m. sternocleidomastoideus*) koji povlače klavikulu prema gore. Zglobne sveze koje povezuju akromion s klavikulom, tj. zglobna kapsula i akromioklavikularni ligament su slabije i pucaju prve, a ovisno o jačini sile dolazi do pucanja i korakoklavikularnog ligamenta. Rjeđi, indirektan mehanizam nastanka ozljede se odnosi na pad na lakat ili na ispruženu ruku. Ukoliko je ruka pri tome u adukciji, doći će do udarca glave humerusa u donji dio akromiona pri čemu može nastati širok spektar ozljeda koje mogu rezultirati i pomicanjem klavikule ispod korakoidnog nastavka skapule (Tauber M, 2013).

5. KLASIFIKACIJA AKROMIOKLAVIKULARNE DISLOKACIJE

Prvu klasifikaciju AC dislokacije objavio je Tossy 1963. Tossy je AC dislokaciju podijelio u tri stupnja sa sljedećim karakteristikama: Tossy I označava istežanje i blago oštećenje zglobne kapsule i korakoklavikularnog ligamenta, a Tossy II označava potpunu rupturu zglobne kapsule i akromioklavikularnog ligamenta uz očuvanu cjelovitost korakoklavikularnog ligamenta. Iščašenje tipa Tossy III podrazumijeva potpunu rupturu i akromioklavikularnog i korakoklavikularnog ligamenta (Tossy et al., 1963). Zbog svoje jednostavnosti, ova je klasifikacija prihvaćena diljem svijeta. Međutim, klasifikacija po Tossyju promatra dislokaciju samo u horizontalnoj ravnini zbog čega je Rockwood 1984. publicirao novu, potpuniju klasifikaciju koja je danas zastupljenija nego klasifikacija po Tossyju. Zadržao je prva tri stupnja ozljede po Toosyju te dodao tri nova. Rockwood IV tako označava horizontalnu dislokaciju pri čemu je klavikula dislocirana straga kroz trapezoidni mišić. Rockwood V označava dislokaciju s jako dislociranim položajem lateralnog dijela klavikule pri čemu je razmak između klavikule i korakoidnog nastavka dvostruko veći od normalnog. Rockwood VI se odnosi na AC dislokaciju pri kojoj je klavilula pozicionirana ispod korakoidnog nastavka. Takav tip dislokacije je izuzetno rijedak i opisano je svega nekoliko prikaza slučajeva (Rockwood CA, 1984).



Slika 2. Prikaz Rockwoodove klasifikacije akromioklavikularne dislokacije. Slika preuzeta iz knjige 'Rockwood & Green's Fractures in Adults' (Bucholz et al, 2006).

6. KLINIČKA SLIKA I DIJAGNOSTIKA

Klinička slika AC dislokacije ovisi o stupnju oštećenja. Glavni simptom je bol. Ukoliko je došlo do kompletne AC dislokacije (dakle radi se o najmanje stupnju III po Rockwoodu), moguće je vidjeti razmak među zglobnim tijelima. Prilikom pregleda obavezno je usporediti kontralateralni zglob zbog mogućih fizioloških varijacija u položaju klavikule u odnosu na akromion. Za kompletnu dislokaciju karakteristična je i nemogućnost aktivne elevacije ramena za više od 90° kao i tzv. fenomen tipke klavira. Naime, kada se klavikula pritisne prema dolje, a zatim pritisak popusti, doći će do vraćanja klavikule u dislocirani položaj (Šoša, 2007). Ukoliko je dislokacija karakterizirana sa stražnjim položajem klavikule (Rockwood IV), potrebno je jednom rukom fiksirati akromion, a drugom ispalpirati lateralni dio klavikule iza akromiona.

Sumnja na AC dislokaciju se potvrđuje rendgenskim snimkama. Postoji više mogućih projekcija za prikaz AC zgloba. Najčešće korištene su: ventralna snimka obaju AC zglobova ili AP projekcija po Pearsonu i kosa AP projekcija akromioklavikularnog zgloba (AC zgloba) po Alexanderu. Kod snimke po Pearsonu položaj bolesnika je sjedeći ili stojeći jer se AC dislokacije spontano reponiraju pri ležećem položaju. Središnja zraka usmjerena je prema jugulumu. Uvijek je potrebno učiniti dvije ekspozicije: jednu bez opterećenja, a drugu uz pasivno opterećenje (2-3 kilograma). Uteg se zalijepi ili zaveže za ručni zglob. Naime, držanje utega dovodi do napinjanja miškulature ramena što umanjuje mogućnost razdvajanja zglobnih tijela AC zgloba i prikaz dislokacije. Kod snimke po Alexanderu, bolesnik je također u sjedećem ili stojećem položaju, a svaki zglob se snima zasebno. Središnja zraka je kod ove projekcije ukošena kranijalno za 15° . Takav kut omogućuje projekciju AC zgloba iznad skapule što dovodi do manjeg preklapanja s okolnim kostima (Miletić D, 2008).

Magnetska rezonanca je vrlo osjetljiva u smislu prikaza oštećenja akromioklavikularnog i korakoklavikularnog ligamenta te deltoido-trapezoidne fascije, ali se vrlo rijetko koristi u dijagnostici AC dislokacije. Ona je rezervirana za ozljede niskog stupnja po Rockwoodu kod kojih postoje dijagnostičke dvojbe te za planiranje operacija kod kojih sumnjamo na velika prateća oštećenja okolnih mekih tkiva kao što je brahijalni splet, pluća i pleura, vaskularne strukture itd. (Tauber M, 2013).

7. LIJEČENJE DISLOKACIJE AKROMIOKLAVIKULARNOG ZGLOBA

7.1. KONZERVATIVNO LIJEČENJE

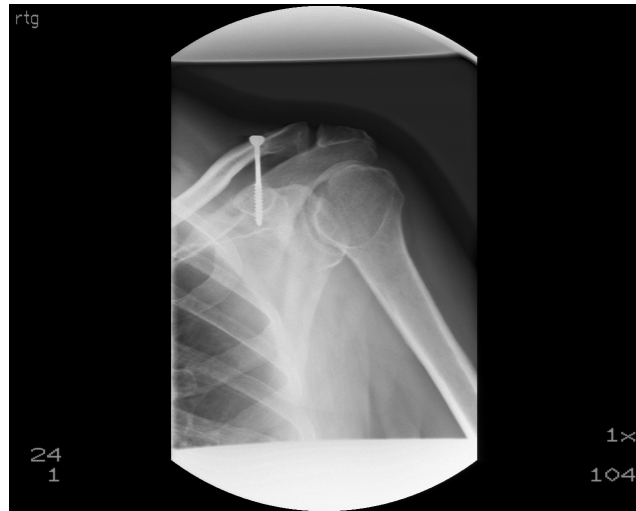Konzervativno se liječe ozljede tipa Rockwood I i II te neki bolesnici s ozljedom tipa Rockwood III. Konzervativna terapija je simptomatska u akutnoj fazi ozljede te funkcionalna kod subakutne i kronične faze ozljede. U akutnoj se fazi terapija sastoji od imobilizacije ramenog obruča pomoću Desaultovog zavoja tijekom tri tjedna, uz mirovanje, krioterapiju te terapiju analgeticima ovisno o potrebama bolesnika. Nakon dva do tri tjedna započinje se s fizikalnom terapijom kojoj je cilj povećati opseg pokreta te ojačati periskapularnu muskulaturu. Razlog jačanja periskapularne muskulature je stabilizacija skapule koje je nestabilna uslijed istegnuća ili puknuća ligamenata zgloba. Tri do četiri tjedna nakon ozljede rame bi trebalo biti bezbolno s mogućnošću punog opsega pokreta, a dizanje teških tereta i bavljenje sportom bi trebalo izbjegavati najmanje šest tjedana (Šoša, 2007).

Najznačajnija komplikacija konzervativne terapije je kronična bol. Ona se javlja zbog oštećenja zglobnog diska, postraumatskog osteoartritis, subhondralnih cista, itd. (Tauber M, 2013).

7.2. OPERACIJSKO LIJEČENJE

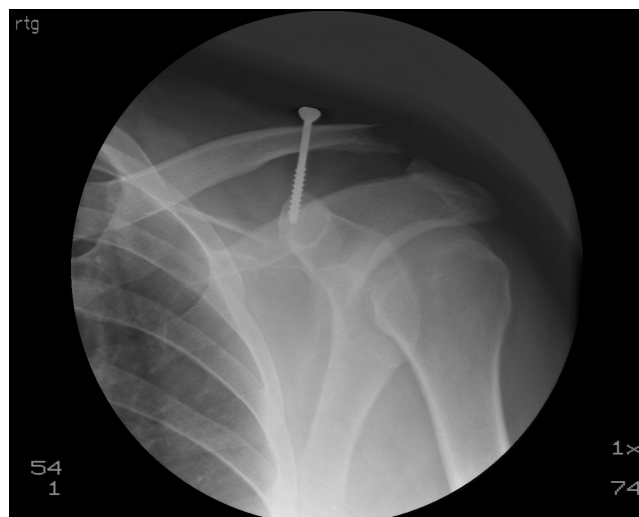
7.2.1. Bosworthova metoda

Usprkos tome što je opisana davne 1941., ova je metoda jedna od najčešće korištenih metoda kirurške stabilizacije AC zgloba (Bosworth, 1941). Ova se metoda koristi prije svega za sanaciju akutnih dislokacija kod kojih još postoji mogućnost zarastanja rupturiranih ligamenata. Cilj ove metode je stabilizacija klavikule za korakoidni nastavak pomoću vijka s idejom da će doći do cijeljenja akromioklavikularnog i korakoklavikularnog ligamenta.

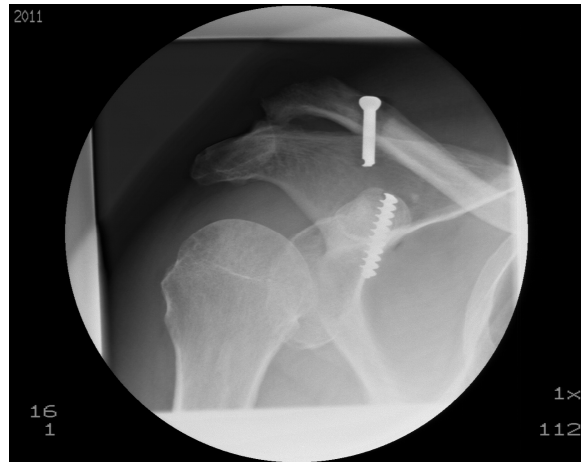

Slika 3. Radiološki prikaz Bosworthove metode. Slika preuzeta iz arhive Klinike za Traumatologiju Kliničkog bolničkog centra Sestre milosrdnice (KBCSM).

Assaghir i suradnici su 2011. godine objavili studiju u kojoj su opisali dobre i odlične dugoročne rezultate ove operacije na uzorku od 56 bolesnika (Assaghir, 2011). U navedenoj studiji nije bilo statistički značajne razlike u korakoklavikularnom razmaku na oba ramena, tek je pet bolesnika navelo da povremeno osjećaju bol, a samo je jedan razvio osteoartritis. Mana ove operacije je potreba za vađenjem vijka 1-2 mjeseca nakon zahvata, a od ozbiljnijih komplikacija spominju se pomak te puknuće vijka (Smiljanić, 2003).



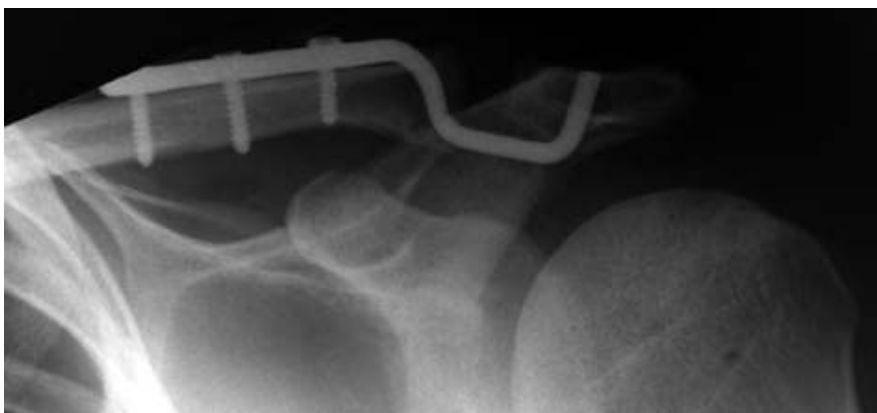Slika 4. Prikaz pomaka Bosworthova vijka i redislokacije AC zgloba. Slika preuzeta iz arhive Klinike za traumatologiju KBCSM-a.



Slika 5. Prikaz puknuća Bosworthova vijka i redislokacije AC zgloba. Slika preuzeta iz arhive Klinike za traumatologiju KBCSM-a.

7.2.2. Kukasta pločica (eng. Hook plate)

Prvotnu metodu stabilizacije AC zgloba pomoću kukaste pločice objavio je Balser 1976., a Wolter je osam godina kasnije objavio modificiranu verziju prvotne operacije (Balser, 1976; Wolter, 1984). Nedostatak Balserove pločice je što ona održava korakoklavikularnu udaljenost, ali ne sprječava anteriorno-posteriorni pomak. Wolter je to spriječio tako što je na originalnu Balserovu pločicu dodao još jedan vertikalni nastavak. Ova metoda je pogodna za stabilizaciju akutnih dislokacija. Metoda se izvodi tako da se pločica pomoću vijaka učvrsti za lateralni dio klavikule, a pomoću kukice koja se postavlja ispod akromiona osigurava se stabilizacija AC zgloba.



Slika 6. Radiološki prikaz implantirane kukaste pločice za stabilizaciju AC zgloba. Slika preuzeta iz rada Kienasta i suradnika (Kienast et al, 2011).

Kienast i suradnici su 2011. objavili veliku studiju na uzroku od 225 bolesnika operiranih metodom kukaste pločice. Taft score je u ovoj studiji pokazao dobar i vrlo dobar rezultat kod 84% bolesnika, a Constant score prosječno 92,4 boda. Komplikacije su zabilježene kod 10,4 % bolesnika (Kienast et al 2011). Gstettner i suradnici su 2008. objavili studiju u kojoj su usporedili poslijeoperacijske rezultate kod bolesnika sa AC dislokacijom tipa Rockwood III koji su operirani pomoću kukaste pločice i kod bolesnika koji su liječeni konzervativno.

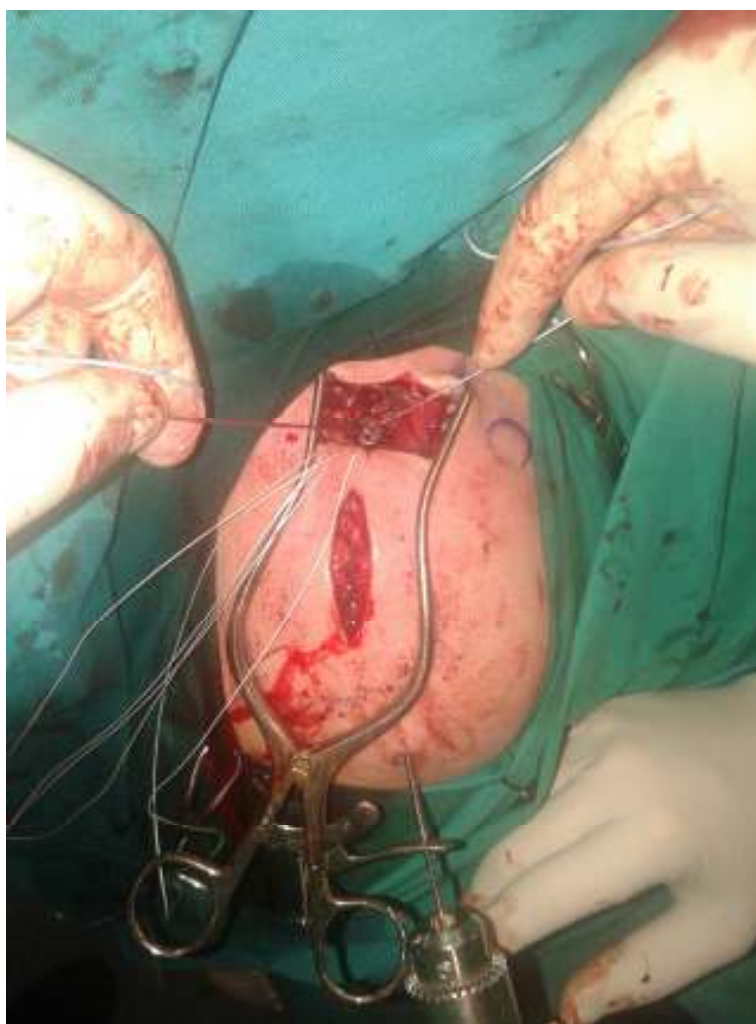Klinički i radiološki rezultati kao npr. Constant score (90,4 nasuprot 80,7) i korakoklavikularni razmak (12,1 nasuprot 15,9 mm) bili su puno bolji kod operiranih bolesnika (Gstentter, 2008). Kenuzović i suradnici su usporedili metodu obuhvatne sveze i Bosworthovu metodu s metodom zbrinjavanja AC dislokacije pomoću kukaste pločice i zaključili da metoda kukaste pločice daje bolje rezultate i osigurava čvrstu i stabilnu fiksaciju AC zgloba (Kenuzović, 2013).

Komplikacije ovog pristupa uključuju prijelom i osteolizu akromiona, redislokaciju nakon vađenja pločice i prijelom pločice. Potreba za vađenjem pločice tri mjeseca poslije operacije također predstavlja jednu od mana ovog pristupa. (Kienast, 2011; Tauber M, 2013).

7.2.3. AC TightRope

AC TightRope sistem (Arthrex, SAD) izvorno se koristio za stabilizaciju tibio-fibularne sindesmoze kod operacije gležnja. Nakon nekog je vremena metoda postala popularna i kod liječenja AC dislokacije. Princip ove metode je da se dva ugradbena gumba od titanskog materijala spojena sa specijalnim šivajućim materijalom (FiberWire) postave tako da je jedan nalazi ispod korakoidnog nastavka, a drugi iznad klavikule. Šivajući materijal pritom prolazi kroz kanale širine 4 mm koji se prethodno probuše kroz klavikulu i korakoidni nastavak. Kada se šivajući materijal zajedno s donjim ugradbenim gumbom provuče kroz oba kanala do donje površine korakoidnog nastavka potrebno je isti zategnuti te svezati čvor iznad gornjeg ugradbenog gumba koji leži na gornjoj površini klavikule. Na taj se način učvršćuje kompletna konstrukcija AC TightRope sistema. Ovakvu je operaciju moguće izvesti artroskopski i minimalno invazivnom otvorenom tehnikom. Prednost artroskopskog pristupa je da se njime može, kako je i preporučeno, izvesti dijagnostička artroskopija glenohumeralnog zgloba, provjeriti postoji li oštećenje rotatorne manšete te odstraniti eventualno oštećeni disk AC zgloba koji može biti uzrok bolova u ramenom obruču. Prednost

minimalno invazivnog otvorenog pristupa je da kraće traje te je moguće sašiti delotoido-trapezoidnu fasciju ukoliko je oštećena.

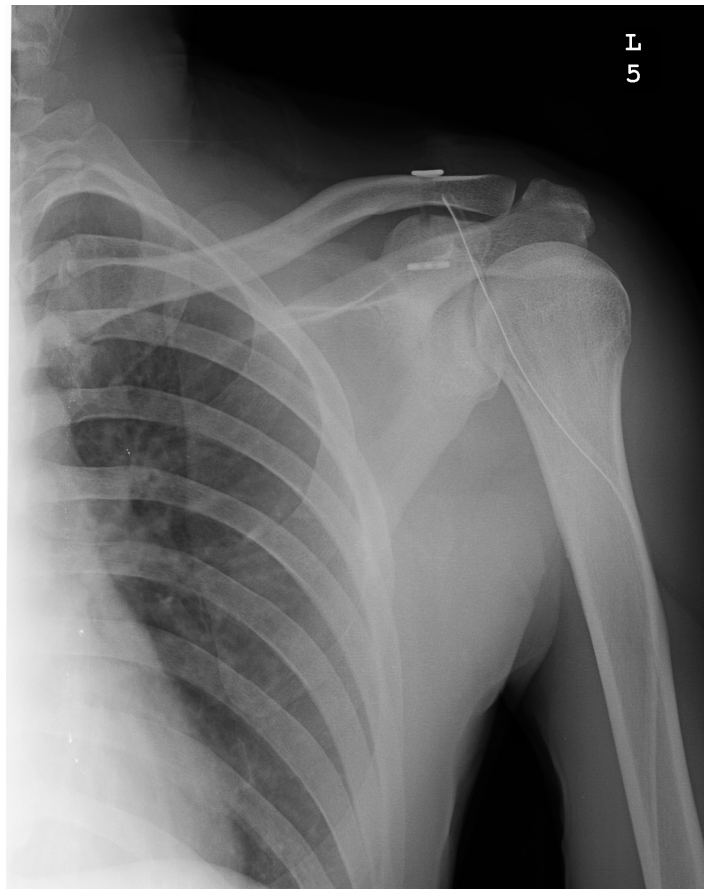

Slika 7. Intraoperativni prikaz ugradnje AC TightRope sistema minimalno invazivnim otvorenim pristupom. Prikazana je faza zahvata neposredno prije vezanja čvora iznad ugradbenog gumba koji se nalazi na klavikuli.

Osim ugradnje jednog AC TightRope sistema, moguće je ugraditi i dva s pretpostavkom da će se time osigurati veća stabilnost AC zgloba. Tako napravljen AC TightRope sistem bi trebao imitirati dva dijela korakoklavikularnog ligamenta, konoidni i trapezoidni ligament.

Grassbaugh i suradnici su 2013. objavili rad na uzorku od 90 bolesnika u kojem su usporedili AC TightRope sistem s ostalim operacijskim metodama kao i jednostruki i dvostruki AC TightRope sistem. Rezultat je pokazao da je AC TightRope sistem superiorniji

u odnosu na ostale metode kao i da ne postoji statistički značajna razlika između jednostrukog i dvostrukog AC TightRope sistema (Grassbaught et al, 2013). Jensen i suradnici su 2012. objavili rad na uzorku od 69 bolesnika u kojem su usporedili dvostruki AC TightRope sistem koji je bio artroskopski ugrađen s metodom stabilizacije pomoću kukaste pločice. Rezultat je pokazao da obje metode osiguravaju dobre i odlične poslijeoperacijske rezultate i da među njima nema značajnih razlika s tim da je velika prednost AC TightRope sistema što nema potrebe za vađenjem ugradbenog materijala (Jensen et al, 2012).



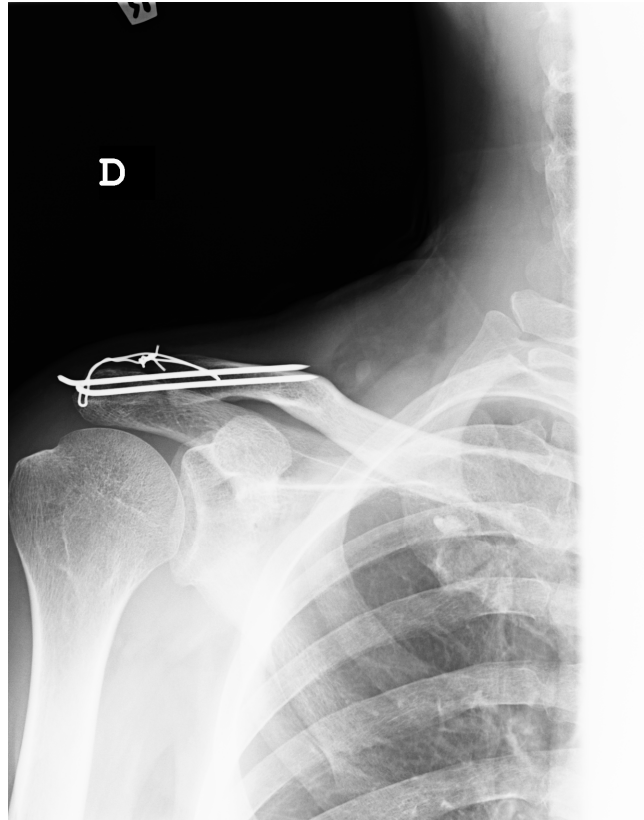
Slika 8. Poslijeoperacijski radiološki prikaz AC TightRope sistema u liječenju AC dislokacije.

Slike preuzeta iz arhiva Klinike za traumatologiju KBCSM-a.

Komplikacije AC TightRope sistema su osteoliza klavikule ispod gornjeg ugradbenog gumba, te vrlo česta horizontalna nestabilnost kod ozljeda tipa Rockwood IV i V ukoliko je operacija izvedena artroskopski i nije sašivena deltoideo-trapezoidna fascija (Motta et al, 2011; Scheibel et al, 2011).

7.2.4. Fiksacija akromioklavikularnog zgloba uvođenjem Kirschnerovih žica kroz akromioklavikularni zglob i metoda obuhvatne sveze

Princip ove metode je stabilizacija AC zgloba pomoću dvije Kirschnerove žice koje se perkutano uvode u AC zglob na način da prođu kroz akromion i onda transartikularno u klavikulu. Nakon toga slijedi dodatno stabiliziranje zgloba tako da se postavi obuhvatna sveza između akromiona i klavikule.



Slika 9. Poslijeoperacijski radiološki prikaz liječenja AC dislokacije pomoću fiksacije akromioklavikularnog zgloba uvođenjem Kirschnerovih žica kroz akromioklavikularni zglob i metode obuhvatne sveze. Slike preuzeta iz arhiva Klinike za traumatologiju KBCSM-a.

Ovo je ekonomski najisplativija metoda, a 2001. godine je bila najčešća metoda kirurškog zbrinjavanja AC dislokacije među njemačkim operaterima (Bäthis et al, 2001). Leidel i suradnici su 2009. objavili rad sa uzorkom od 70 bolesnika u kojem izvještavaju o dobrim dugoročnim kliničkim i radiološkim rezultatima ove operacije kod kojeg je Constant score bio 88 bodova. Ukupna stopa komplikacija je bila 15% uključujući migraciju

Kirschnerovih žica kod 4% i redislokaciju kod 11% bolesnika (Leidel et al, 2009). Mana ove operacije je potreba za vađenjem ugradbenog materijala nakon operacije.

7.2.5. PDS omča

Princip ove metode je da se omča od polydiodaxonsulfata (PDS) omota oko klavikule i korakoidnog nastavka te tako osigura kontakt između zglobnih ploha. Greiner i suradnici su 2009. objavili studiju u kojoj su pratili 50 bolesnika operiranih navedenom metodom. Klinički rezultati su bili dobri i odlični sa prosječnim Constant scoreom od 91 bod. Međutim, autor je također izvijestio i o visokoj stopi osteosrtritisa AC zgloba. (Greiner et al, 2009). Leidel i suradnici su usporedili metodu PDS omče i transartikularnog uvođenja Kirschnerovih žica. Constant score je bio puno bolji kod transartikularnog uvođenja Kirschnerovih žica (88 bodova u usporedbi sa 73 boda), a rezultat analize je pokazao i neprihvatljivo visoku učestalost redislokacije (44%) kod bolesnika operiranih pomoću PDS omče. (Leidel et al, 2009)

Mana ove operacije je i potreba za velikom ekspozicijom radi prikaza anatomskih struktura što rezultira velikim oštećenjem mekih tkiva.

7.2.6. Ekstra-anatomske metode

Najstarija ekstraantomska metoda zbrinjavanja ove ozljede je Weaver-Dunnova metoda koja je predložena za zbrinjavanje i akutnih i kroničnih AC dislokacija. Princip ove metode je resekcija korakoakromialnog ligamenta (lat. ligamentum coracoacromiale) na njegovom akromialnom kraju te prijenos i pričvršćivanje ligamenta na klavikulu, tj. na njen lateralni dio koji kod ove metode mora biti reseciran. Resekcija se radi zbog veće učestalosti akromioklavikularne artroze u slučaju da se klavikula ostavi netaknutom. Metoda se održala kao izbor samo kod kroničnih ozljeda gdje više ne postoji mogućnost zarastanja korakoklavikularnog ligamenta (Weaver & Dunn, 1972).

Iduća mogućnost je korištenje tetive semitendinoznog mišića (lat. musculus semitendinosus) kao grafta. Princip ove metode je da se tetiva navedenog mišića omota oko klavikule i korakoidnog nastavka. Ova se metoda također koristi samo kod kroničnih oblika AC dislokacija. Studija na uzorku od 24 bolesnika s kroničnom AC dislokacijom je pokazala puno bolje radiološke i kliničke rezultate kod primjene ove metode u usporedbi s Weaver-Dunnovom metodom. Korakoklavikularni razmak je kod snimke pod opterećenjem bio za 3,1

cm u prosjeku veći kod Weaver-Dunnove metode u usporedbi s metodom rekonstrukcije pomoću tetive semitendinoznog mišića (Tauber et al, 2009).

7.3. POSLIJEOPERACIJSKO LIJEČENJE

Bolesniku se poslije operacije ruka stavlja u unutarnju rotaciju i adukciju. Rame je imobilizirano Desaultovim zavojem ili pamučnom stabilizacijskom ortozom. Pokreti su dozvoljeni jedino uz strogu kontrolu fizioterapeuta. Jačanje mišića ramenog obruča može početi nakon što je rame bezbolno, s punim pasivnim i aktivnim opsegom pokreta, ali ne prije nego prođe osam tjedana od operacije. Bavljenje sportom treba izbjegavati šest mjeseci nakon ozljede (Cote et al, 2010).

8. RASPRAVA

Dislokaciju AC zgloba je moguće liječiti konzervativno ili operacijski. Do danas je opisano više od 150 različitih operacijskih i konzervativnih pristupa zbrinjavanju ove ozljede što nam govori da je način liječenja ove ozljede još uvijek predmet rasprave.

Većina autora se slaže da AC dislokaciju tipa I i II po Rockwoodu treba liječiti konzervativno. Takav je pristup zadovoljavajući kod 90% bolesnika šest mjeseci nakon ozljede. Ostalih 10% bolesnika će se tužiti na povremene bolove, kroničnu nestabilnost i slabost ramenog obruča. Uzroci ovim tegobama mogu biti puknuće unutarzglobnog diska, oštećenje zglobne hrskavice, posttraumatska nekongruentnost zglobnih tijela ili osteoliza lateralnog dijela klavikule. Poseban problem je horizontalna nestabilnost koja nastaje zbog parcijalnog odvajanja deltoido-trapezoidne fascije od njenog hvatišta na lateralnom dijelu klavikule. Takva patologija ako ostane neprepoznata može dovesti do kronične nestabilnosti zgloba i posljedično do nezadovoljavajućeg ishoda liječenja. Najnovije preporuke kažu da bi ozljedu tipa Rockwood II s posteriornim pomakom klavikule trebalo operirati pomoću AC TightRope metode uz koju bi trebalo pričvrstiti deltoido-trapezoidnu fasciju na njeno hvatište na klavikuli (Tauber, 2013).

Pitanje treba li operirati ozljede tipa Rockwood III otvoreno je i još uvijek ne postoji jedinstveni stav među operaterima oko tog problema. Prvu metaanalizu na ovu temu su objavili Philips i suradnici 1998. i u tu su metaanalizu bila uključena 24 rada s ukupnim uzorkom od 1172 bolesnika. Zaključak je bio da konzervativna terapija po većini varijabli daje iste ili čak i bolje rezultate od operacijskog pristupa te da bolesnike s ovim tipom ozljede ne treba operirati (Phillips et al, 1998). Najnoviju metaanalizu su objavili Smith i suradnici 2011. Oni su uzeli šest najbolje provedenih studija o ovoj temi te na temelju njih napravili analizu na 380 bolesnika. Rezultat ove metaanalize je da operacijski tretman ima prednost što se tiče kozmetičkog izgleda ozljede, ali da nema razlike u snazi, boli ili incidenciji polijeoperacijskog artritisa između ovih dviju vrsta liječenja (Smith et al, 2011). Najnovije smjernice kažu da bi starije ljude, pogotovo one opterećene raznim komorbiditetima, trebalo liječiti konzervativno. Kod mlađih ljudi prednost se daje operacijskom liječenju pogotovo kod sportaša jer je u toj populaciji bitno da mogu izdržati veće tjelesne napore. Preporučena metoda za zbrinjavanje ozljede tipa Rockwood III je operacija pomoću dvostrukog AC TightRopea (Tauber, 2013). Prednost te metode u usporedbi s ostalim, tzv. konzervativnim

metodama, kao što su Bosworthova metoda ili metoda pomoću kukaste pločice, u tome je što je ova metoda minimalno invazivna te što nema potrebe za vađenjem ugradbenog materijala.

Ozljede tipa Rockwood IV i V imaju sličan tretman. Razlog je činjenica da kod oba tipa ozljede dolazi do pucanja akromioklavikularnog i korakoklavikularnog ligamenta te deltoido-trapezoidne fascije, s tim da je kod ozljede tipa Rockwood IV naglašenija horizontalna, a kod ozljede tipa Rockwood V vertikalna nestabilnost. To potvrđuje i rad Scheibela i suradnika koji su ozljedu tipa Rockwood V operirali pomoću dvostrukog AC TightRope sustava zanemarujući zbrinjavanje rupturirane deltoido-trapezoidne fascije. Rezultat rada je pokazao da se kod 42% bolesnika razvila horizontalna nestabilnost AC zgloba. (Scheibel et al, 2011). Današnji je stav da se ova dva tipa ozljede operiraju otvorenim minimalno invazivnom pristupom jer artroskopskim pristupom nije moguće sašiti deltoido-trapezoidnu fasciju. Preporuke su da se u prvom dijelu operacije zglob stabilizira pomoću dvostrukog AC TightRope sustava, dok se u drugom dijelu operacije šiva deltoido-trapezoidna fascija.

Ozljeda tipa Rockwood VI izuzetno je rijetka i opisana je tek u nekoliko prikaza slučaja (Koka & D'arcy, 1993; McPhee, 1980; Patterson 1967; Gerber & Rockwood 1987; Schwarz & Kuderna 1988; Torrens et al, 1998). To je ozljeda koja nastaje pri teškoj traumi i koja je najčešće povezana s drugim oštećenjima kako lokomotornog, tako i drugih organskih sustava. Postoje dva podtipa ove ozljede. Kod prvog podtipa je klavikula dislocirana ispod akromiona, a korakoklavikularni ligament je sačuvan. Drugi podtip se odnosi na ozljedu kod koje je došlo do dislokacije klavikule ispod korakoidnog nastavka. Taj je podtip teži jer je povezan sa kompletnom rupturom korakoklavikularnog ligamenta i s čestim oštećenjem brahijalnog živčanog spleta. Ozljeda tipa Rockwood VI mora se operirati, ali zbog rijetkosti ove ozljede ne postoji studija o tome koja operacijska metoda daje najbolje rezultate.

Poseban oblik AC dislokacije je kronična dislokacija. AC TightRope sistem, kukasta pločica, Bosworthova metoda, PDS omča, fiksacija akromioklavikularnog zgloba uvođenjem Kirschnerovih žica kroz akromioklavikularni zglob i metoda obuhvatne sveze nemaju dobre rezultate kod kroničnih dislokacija. Njihov je princip dovesti klavikulu u kontakt s korakoidnim nastavkom i akromionom kako bi došlo do cijeljenja pokidanih ligamenata. Međutim to je cijeljenje moguće samo kod akutnih ozljeda. Kod kroničnih ozljeda operiranih navedenim metodama, AC zglob će biti stabilan dok god mu stabilnost osigurava ugradbeni materijal. Nakon vađenja ugradbenog materijala doći će do nove dislokacije jer nema sveza koje bi osigurale kontakt među zglobnim ploham. Stoga se za kirurško zbrinjavanje kronične

dislokacije preporučuju neke od ekstraanatomskih metoda: Weaver-Dunnova metoda i metoda rekonstrukcije pomoću tetive semitendinoznog mišića koja daje najbolje rezultate.

9. ZAKLJUČAK

1. Ozljede tipa Rockwood I i II liječe se konzervativno.
2. Ozljeda tipa Rockwood III liječi se operacijski kod mlađih bolesnika, dok se kod starijih liječi konzervativno. Od mogućih operacijskih metoda najbolje rezultate daje fiksacija AC TightRope sistemom.
3. Ozljede tipa Rockwood IV i V liječe se operacijski. Najbolje rezultate daje otvoreni minimalno invazivni pristup pri kojem se zglob stabilizira pomoću dvostrukog AC TightRope sistema uz šivanje deltoido-trapezoidne fascije.
4. Ozljede tipa Rockwood VI liječe se operacijski, a budući da su iznimno rijetke, ne postoji preporuka kojom ih operacijskom metodom treba liječiti.
5. Kronične AC dislokacije liječe se operacijski jednom od ekstraanatomskih operacijskih metoda.

10. ZAHVALA

Zahvaljujem svojem mentoru dr.sc. Nikici Darabošu, dr. med., što me uveo u svijet znanosti i kirurgije. Hvala mu na savjetima, potpori i vremenu koje je uložio pomažući mi napisati ovaj diplomski rad. Hvala prof.dr.sc. Božidaru Šebečiću, dr. med., na sudjelovanju u izradi ovog rada.

Velika zahvala dr. Dini Miklić na pomoći oko pisanja poglavlja iz radiologije. Hvala i prof. Zrinki Jurčević na lektoriranju rada.

Zahvala mojim roditeljima, sestri Teni, bratu Stjepanu i djevojci Ani na strpljivosti, potpori i razumijevanju.

11. POPIS LITERATURE

1. Jalšovec D (2005) Sustavna i topografska anatomija čovjeka, Zagreb, Školska knjiga
2. Krmpotić-Nemanić J, Marušić A (2007) Anatomija čovjeka, Zagreb, Medicinska naklada
3. Šoša T, Sutlić Ž, Stanec Z, Tonković I (2007) Kirurgija, Zagreb, Naklada Ljevak
4. Tauber M (2013) Management of acute acromioclavicular joint dislocation. Arch Orthop Trauma Surg. 133:985-995
5. Stuart MJ, Smith A (1995) Injuries in Junior A ice hockey. A three-year prospective study. Am J Sports Med. 23(4):458-461
6. Heady J, Brooks JHM, Simon PT (2007) The epidemiology of shoulder injuries in english professional rugby union. Am J Sports Med. 35(9):1573-1543
7. Tossy JD, Mead NC, Sigmond HM (1963) Acromioclavicular separation: useful and practical classification for treatment. Clin Orthop Relat Res. 28:111-119
8. Rockwood CA, Green DP (1984) Fractures in adults, Philadelphia, JB Lippincott
9. Bucholz RW, Heckman JD, Court – Brown CM, Tornetta P (2006) Rockwood & Green's Fractures in Adults, Lippincott Williams & Wilkins
10. Miletić D (2008) Skeletna radiografija, Rijeka, Glosa
11. Bosworth BM (1941) Acromioclavicular separation: a new method of repair. Surg Gynecol Obstet. 76:866-871
12. Assaghir YM (2011) Outcome of exact anatomic repair and coracoclavicular cortical lag screw in acute acromioclavicular dislocation. J Trauma. 71(3):E50-E54
13. Smiljanić B (2003) Traumatologija, Zagreb, Školska knjiga
14. Balsler D (1976) Eine neue Methode zum operativen Behandlong der acromioclavicularen Luxation. Chri Prax 24:275
15. Wolter D (1984) EC: reposition und fixation der acromioclaviculären luxation mit hilfe einer hakenplatte. Hefte Unfallheilkd 170:80-86
16. Kienast B, Thietje R, Quietsch C, Gille J, Schulz AP, Meiners J (2011) Mid- term results after operative treatment of rockwood grade III-V acromioclavicular joint dislocations with AC-hook-plate. Eur J Med Res 16(2):52-56
17. Gstettner C, Tauber M, Hitzl W, Resch H (2008) Rockwood type III acromioclavicular dislocation: surgical versus conservative treatment. J Shoulder Elbow Surg 17(2):220-225

18. Kenuzović M, Bjelica D, Popović S (2013) Comparative study of surgical treatment of acromioclavicular luxation. *Vojnosanit Pregl.* 70(3):292-7
19. Grassbaugh JA, Cole C, Wohlrab K, Eichinger J (2013) Surgical technique affects outcomes in acromioclavicular reconstruction. *J Surg Orthop Adv.* 22(1):71-6
20. Jensen G, Katthagen JC, Alvarado LE, Lill H, Voigt C (2012) Has the arthroscopically assisted reduction of acute AC joint separations with the double tight-rope technique advantages over the clavicular hook plate fixation? *Knee Surg Sports Traumatol Arthrosc.* doi
21. Motta P, Maderni A, Bruno L, Mariotti U (2011) Suture rupture in acromioclavicular joint dislocations treated with flip buttons. *Arthroscopy.* 27(2):294-8
22. Scheibel M, Droschel S, Gerhardt C, Kraus N (2011) Arthroscopically assisted stabilization of acute high-grade acromioclavicular joint separations. *Am J Sports Med* 39(7):1507-1516
23. Bähris H, Tingart M, Bouillon B, Tiling T (2001) The status of therapy of acromioclavicular injury. Results of a survey of trauma surgery clinics in Germany. *Unfallchirurg.* 104(10):955-60
24. Leidel BA, Braunstein V, Kirschhoff C, Pilotto S, Mutschler W, Biberthaler P (2009) Consistency of long-term outcome of acute Rockwood grade III acromioclavicular joint separations after K-wire transfixation. *J Trauma* 66(6):1666-1671
25. Greiner S, Braunsdorf J, Perka C, Herrmann S, Scheffler S (2009) Mid to long-term results of open acromioclavicular-joint reconstruction using polydioxansulfate cerclage augmentation. *Arch Orthop Trauma Surg.* 129(6):735-740
26. Leidel BA, Braunstein V, Pilotto S, Mutschler W, Kirschhoff C (2009) Mid-term outcome comparing temporary K-wire fixation versus PDS augmentation of Rockwood grade III acromioclavicular joint separations. *BMC Res Notes* 2:84
27. Weaver JK, Dunn HK (1972). Treatment of acromioclavicular injuries, especially complete acromioclavicular separation. *J Bone Joint Surg Am* 54(6):1723-1728
28. Tuber M, Gordon K, Koller H, Fox M, Resch H (2009) Semitendinosus tendon graft versus a modified Weaver-Dunn procedure for acromioclavicular joint reconstruction in chronic cases: a prospective comparative study. *Am J Sports Med.* 37(1): 181-190
29. **Cote MP, Wojcik KE, Gomlinski G, Mazzocca AD. Rehabilitation of acromioclavicular joint separations: operative and nonoperative considerations. Clin Sports Med. 2010; 29(2):213-28**

30. Phillips AM, Smart C, Groom AF (1998) Acromioclavicular dislocation. Conservative or surgical therapy. *Clin Orthop Relat Res* 353:10-17
31. Smith TO, Chester R, Pearse EO, Hing CB (2011) Operative versus non-operative management following Rockwood grade III acromioclavicular separation: a meta-analysis of current evidence base. *J Orthop Traumatol.* 12(1):19-27
32. Koka SR, D'Arcy JC (1993) Inferior (subacromial) dislocation of the outer end of the clavicle. *Injury* 24(3):210-211
33. McPhee IB (1980) Inferior dislocation of the outer end of the clavicle. *J Trauma* 20(8):709-710
34. Patterson WR (1967) Inferior dislocation of the distal end of the clavicle. *J Bone Joint Surg Am* 49(6):1184-1186
35. Gerber C, Rockwood CA Jr (1987) Subcoracoid dislocation of the lateral end of the clavicle. A report of three cases. *J Bone Joint Surg Am* 69(6):924-927
36. Schwarz N, Kuderna H (1988) Inferior acromioclavicular separation. Report of an unusual case. *Clinic Orthop Relat Res* 234:28-30
37. Torrens C, Mestre C, Perez P, Marin M (1998) Subcoracoid dislocation of the distal end of the clavicle. A case report. *Clin Orthop Relat Res* 348:121-123

12. ŽIVOTOPIS

Ivan Vlahović rođen je 18. rujna 1989. u Osijeku. Djetinjstvo je proveo u Donjem Miholjcu u kojem je pohađao osnovnu i srednju školu. Medicinski fakultet Sveučilišta u Zagrebu upisuje 2008. godine. Dobitnik je dekanove nagrade za uspjeh na prvoj godini studija. Za vrijeme fakulteta, u tri navrata za vrijeme ljeta, radi u dječjem kampu „Ferienhort am Wolfgangsee“ u Austriji gdje je napredovao do pozicije voditelja tima. U rujnu 2013. dobiva stipendiju za jednomjesečnu praksu u Sveučilišnoj klinici „Universitätsklinikum Hamburg – Eppendorf“ u Hamburgu gdje uči i radi na odjelu opće kirurgije. Od početka 2012. sudjeluje u kliničkom i znanstvenom radu Klinike za traumatologiju Kliničke bolnice Sestre milosrdnice pod mentorstvom dr. sc. Nikice Daraboša. Govori engleski i njemački te bi želio specijalizirati ortopediju i traumatologiju, dječju ili abdominalnu kirurgiju.